univerzitetni klinični center ljubljana
University Medical Centre Ljubljana

Zbornica zdravstvene in babiške nege Slovenije
Zveza strokovnih društev medicinskih sester, babic in zdravstvenih tehnikov Slovenije

ZDRAVSTVENA OBRAVNAVA OSEB Z DERMATOVENEROLOŠKIMI OBOLENJI

UČBENIK ZA SPECIALNA ZNANJA IZ DERMATOVENEROLOŠKE ZDRAVSTVENE NEGE

UREDNICI

Anita Jelen
Tanja Planinšek Ručigaj





Ljubljana, 2026

ZDRAVSTVENA OBRAVNAVA OSEB Z DERMATOVENEROLOŠKIMI OBOLENJI

Učbenik za specialna znanja iz dermatovenerološke zdravstvene nege

UREDNICI	Anita Jelen prim. doc. dr. Tanja Planinšek Ručigaj
RECENZENT	prof. dr. Miloš Pavlović
JEZIKOVNI PREGLED	Avtorji pričujočega učbenika prevzemajo strokovno in etično odgovornost avtorskega besedila. Jezikovni pregled besedila smo zaradi obsežnosti zaupali spletnemu pregledovalniku Besana.
IZDAJATELJA IN ZALOŽNIKA	Univerzitetni klinični center Ljubljana, Dermatovenerološka klinika Zbornica zdravstvene in babiške nege Slovenije – Zveza strokovnih društev medicinskih sester, babic in zdravstvenih tehnikov Slovenije
OBLIKOVANJE IN PRELOM	Anita Jelen
KRAJ IN LETO IZDAJE	Ljubljana, 2026
IZDAJA	1. elektronska izdaja
VRSTA PUBLIKACIJE	Elektronska publikacija
DATOTEČNI FORMAT	PDF
NAČIN DOSTOPA	Spletna publikacija v prostem dostopu
SPLETNI NASLOV (URL)	https://zbornica-zveza.si/strokovne-sekcije/25-sekcija-medicinskih-sester-in-zdravstvenih-tehnikov-v-dermatovenerologiji/

Kataložni zapis o publikaciji (CIP) pripravili v Narodni in univerzitetni knjižnici v Ljubljani

COBISS.SI-ID 302695171

ISBN 978-961-273-324-7 (Zbornica zdravstvene in babiške nege Slovenije, PDF)

AVTORJI UČBENIKA

po abecednem redu

- asis. Vid Bajuk, dr. med., specialist dermatovenerologije
- prof. dr. Igor Bartenjev , dr. med., specialist dermatovenerologije
- Maja Benko, dr. med., specialistka dermatovenerologije
- Petra Dolničar, dipl. m. s.
- Špela Goljuf, mag. inž. preh.
- asis. Violeta Hosta, dr. med., specialistka patologije
- asis. Bor Hrvatin Stančič, dr. med., specialist dermatovenerologije
- Anita Jelen, dipl. m. s., mag. zdr. nege, ET*, QM**
- mag. Franka Kulaš, dipl. m. s., univ. dipl. org., QM**
- prof. dr. Tomaž Lunder, dr. med., specialist dermatovenerologije
- Andreja Murnik Rauh, dr. med., specialistka dermatovenerologije
- Mira Oražem, dipl. m. s.
- Klara Pilko, dipl. fizioterapevt, mag. poslov. in ekon. ved
- prim. doc. dr. Tanja Planinšek Ručigaj, dr. med., specialistka dermatovenerologije in EFWH***, višja svetnica
- Gordana Stankić, dipl. m. s.
- doc. dr. Mateja Starbek Zorko, dr. med., specialistka dermatovenerologije
- asis. Špela Šuler Baglama, dr. med., specialistka dermatovenerologije
- dr. Olga Točkova, dr. med., specialistka dermatovenerologije
- Mojca Vreček, dipl. m. s., univ. dipl. org., ET*
- Miha Zgonec, dipl. zn.
- Taja Žnidarič, mag. psih.

ET* – enterostomalni terapevt

QM** – menedžer kakovosti (quality manager)

EFWH*** - European Fellow of Wound Healing

RECENZIJA

1. Namen in ciljna publika

Učbenik "*Zdravstvena obravnava oseb z dermatovenerološkimi obolenji*" je zasnovan kot temeljno gradivo za program specialnih znanj s področja dermatovenerološke zdravstvene nege. Namenjen je diplomiranim medicinskim sestram in drugim zdravstvenim delavcem, ki se strokovno izpopolnjujejo na področju kožnih in spolno prenosljivih bolezni, pa tudi vsem, ki se želijo poglobljeno seznaniti s posebnostmi tovrstne zdravstvene nege.

Program specialnih znanj, ki ga koordinira Sekcija medicinskih sester in zdravstvenih tehnikov v dermatovenerologiji pri Zbornici – Zvezi, določa konkretne CILJE, ki jih učbenik s svojo vsebino sistematično pokriva.

2. Zgradba in vsebina teksta

Zgradba učbenika sledi logiki, ki je za tovrstno gradivo smiselna: od temeljev prek specifičnih bolezni do specialnih postopkov in posebnih populacij.

Temeljni del (zgradba in funkcija kože, propedevtika, diagnostične metode ter lokalno in sistemsko zdravljenje) vzpostavlja strokovno podlago za nadaljnja poglavja. Čeprav sta fiziologija kože in njen imunski sistem kompleksna, spoznanja o njiju pa se hitro dopolnjujejo z novimi dejstvi, so avtorji te vsebine predstavili preprosto in jasno. Izpostavili so ključne podatke, nujne za razumevanje fiziologije kože in načinov delovanja zdravil – brez tega razumevanja ostaja izvajanje postopkov zdravstvene nege mehanično.

Posebna vrednost učbenika je v poglavjih, ki neposredno obravnavajo **izvajanje praktičnih postopkov zdravstvene nege**: kopeli, dvojno hladne mokre obkladke, mazanje v rjuho, mehčanje hiperkeratoz, tople jodove ovitke ter aplikacijo zdravil (i. v., i. m., s. c. in z infuzijskimi črpalkami). Pomembno mesto zavzema poglavje o bioloških zdravilih, kar je glede na njihovo ključno vlogo pri zdravljenju hudih kroničnih vnetnih bolezni kože izjemnega pomena. Ta poglavja so jedro specialnih znanj in prinašajo vsebine, ki jih v splošnih učbenikih zdravstvene nege ni.

Področje kroničnih ran je obravnavano izjemno celovito: varikozna bolezen, limfedem, lipalgija (sodobni naziv, ki nadomešča prejšnji, zavajajoči naziv lipedem), kompresijsko zdravljenje, izvajanje kompresijske terapije, priprava na sklerozacijo in trombektomijo,

zdravstvena obravnava golenje razjede, dodatno zdravljenje, atipične rane in koncept TIMERS. Ker je Tanja Planinšek Ručigaj aktivna raziskovalka na področju limfedema, Anita Jelen pa vodja specialnega programa, je strokovna verodostojnost tega dela učbenika posebej dobro podprta, vsebina pa bogata s praktičnimi podrobnostmi.

Otroška dermatologija je zastopana s poglavji o posebnostih pri otrocih, akutnih stanjih, atopijskem dermatitisu in zdravstveni negi otroka z atopijskim dermatitisom. Slednje je še posebej pomembno glede na pogostnost te bolezni v Sloveniji in osrednjo vlogo nege kože pri zdravljenju pacientov z atopijskim dermatitisom.

Psihosocialni vidiki so vključeni kot samostojno poglavje, kar je pomembno, saj kronične kožne bolezni bistveno vplivajo na kakovost življenja, samopodobo in duševno zdravje ne le osebe, ki je bolna, temveč tudi njene družine in ljudi v njeni bližnji okolici. To učbenik postavlja ob bok sodobnim dermatološkim pristopom, ki poudarjajo celostno obravnavo pacienta.

3. Pedagoška zasnova in praktična uporabnost

Učbenik ima premišljeno pedagoško zasnovo: poglavja vodijo od splošnih vsebin k specialnim ter od teorije k praktičnim postopkom. Uokvirjeni in obarvani povzetki izpostavljajo ključne podatke za klinično obravnavo in značilnosti bolezni, razgibajo besedilo ter omogočajo hiter pregled bistvenih vsebin. »Vprašanja za razmislek« na koncu poglavij bralke in bralce spodbujajo k ponavljanju pomembnih vsebin in iskanju odgovorov. Ti elementi dodatno krepijo pedagoško vrednost učbenika.

Po mojem mnenju izstopa poglavje **»Sodelovanje medicinskih sester v raziskavah in kliničnih študijah«**, ki obravnava v slovenskem prostoru pogosto spregledano kompetenco. Vključitev te teme kaže na prizadevanje, da učbenik ne bi bil omejen le na izvajanje postopkov, temveč bi spodbujal tudi raziskovalno delo, strokovni razmislek ter iskanje novih in nekonvencionalnih rešitev.

4. Morebitni prostor za izboljšanje

Ob tako obsežnem gradivu je razumljivo, da so nekatera področja obravnavana bolj poglobljeno kot druga. Ker so kožne bolezni pogosto povezane s stigmo, anksioznostjo in depresijo, bi bilo poglavje o psihosocialnih vidikih mogoče še nadgraditi s praktičnimi usmeritvami, kako lahko medicinska sestra pomaga izboljšati psihološko razsežnost kakovosti življenja teh pacientov ter jih usmeri k psihologu ali psihiatru, ne da bi pri njih vzbudila negativen odziv.

Če je to tehnično izvedljivo, bi vključitev krajših videoposnetkov pomembnih postopkov zdravstvene nege (npr. nameščanja kompresijskih povojev in obravnave kroničnih ran) precej povečala izobraževalno vrednost učbenika.

5. Zaključek

Učbenik *»Zdravstvena obravnava oseb z dermatovenerološkimi obolenji«* zapolnjuje pomembno vrzel v slovenski strokovni literaturi. Doslej so bile vsebine s področja dermatovenerološke zdravstvene nege dostopne predvsem v zbornikih strokovnih srečanj in posameznih člankih, ne pa v obliki učbenika, ki to kompleksno področje predstavlja sistematično in celostno. Povezovanje strokovnih izkušenj obeh urednic – medicinske sestre z vodilno vlogo v strokovni sekciji in specialnem izobraževanju ter dermatovenerologinje z bogato klinično in raziskovalno kariero – daje knjigi potrebno strokovno težo in praktično vrednost.

Učbenik priporočam kot **obvezno literaturo v programu specialnih znanj s področja dermatovenerološke zdravstvene nege** ter kot **priročnik za vsakodnevno prakso** medicinskim sestram in drugim zaposlenim v dermatoveneroloških ambulantah, na oddelkih in v patronažni službi.

Zaradi širokega nabora tem bo koristen tudi drugim strokovnjakom v zdravstvenem timu, ki se pri svojem delu srečujejo s kožnimi boleznimi in kroničnimi ranami.

Miloš D. Pavlović

Vsebina

UVOD 1

ZGRADBA KOŽE 9

FUNKCIJA KOŽE 23

PROPEDEVTIKA IN DIAGNOSTIČNI PRISTOP V DERMATOLOGIJI 32

LOKALNO ZDRAVLJENJE V DERMATOLOGIJI 44

SISTEMSKO ZDRAVLJENJE V DERMATOLOGIJI 57

LOKALNI TERAPEVTSKI POSTOPKI V DERMATOLOGIJI: TERAPEVTSKE KOPELI, DVOJNO HLADNI MOKRI OBKLADKI, MAZANJE V RJUHO, MEHČANJE IN ODSTRANJEVANJE HIPERKERATOZ TER TOPLI JODOVI OVITKI 88

APLIKACIJA ZDRAVIL PRI DERMATOLOŠKIH PACIENTIH (INTRAVENOZNO, INTRAMUSKULARNO, SUBKUTANO TER UPORABA INFUZIJSKIH ČRPALK) 105

BIOLOŠKA ZDRAVILA – EDUKACIJA PACIENTA IN SPREMLJANJE TERAPIJE 122

LABORATORIJSKA DIAGNOSTIKA V DERMATOLOGIJI 134

HISTOPATOLOŠKI LABORATORIJ – PRIKAZ DELA 145

VLOGA DIPLOMIRANE MEDICINSKE SESTRE PRI DIAGNOSTIKI ALERGIJSKIH IN NEALERGIJSKIH REAKCIJ 151

BAKTERIJSKE OKUŽBE KOŽE 164

VIRUSNE OKUŽBE KOŽE IN SLUZNIC 192

GLIVIČNE OKUŽBE KOŽE 216

PARAZITSKE BOLEZNI KOŽE 242

ZDRAVSTVENA NEGA PACIENTOV Z GLIVIČNO OKUŽBO 270

ZDRAVSTVENA NEGA PACIENTOV Z GARJAMI 280

SPOLNO PRENOSLJIVE OKUŽBE IN DIFERENCIALNA DIAGNOSTIKA ANOGENITALNIH SPREMEMB 294

BOLEZNI ANOGENITALNEGA PODROČJA, KI NISO SPOLNO PRENOSLJIVE 305

AKUTNA VENEROLOŠKA STANJA 313

EKSKOHLEACIJA IN KRIOTERAPIJA PRI BENIGNIH ANOGENITALNIH SPREMEMBAH V DERMATOVENEROLOŠKI AMBULANTI 320

VLOGA DIPLOMIRANE MEDICINSKE SESTRE PRI AMBULANTNI OBRAVNAVI PACIENTOV S SPOLNO PRENOSLJIVIMI OKUŽBAMI 328

AVTOIMUNE BOLEZNI KOŽE 347

AVTOIMUNE BOLEZNI VEZIVNEGA TKIVA 370

S KOŽNIMI MANIFESTACIJAMI 370

LUSKAVICA 387

KONTAKTNI DERMATITIS 408

URTIKARIJA IN ANGIOEDEM 426

ATOPIJSKI DERMATITIS 434

ZDRAVSTVENA NEGA OTROKA Z ATOPIJSKIM DERMATITISOM 450
PRURITUS 461
REDKE BOLEZNI KOŽE 486
GENETSKE BOLEZNI KOŽE 490
AKANTOLITIČNE IN NEVTROFILNO-AVTOINFLAMATORNE DERMATOZE 509
GRANULOMATOZNE, INFILTRATIVNE IN KERATINIZACIJSKE DERMATOZE 525
REDKI KOŽNI TUMORJI IN LIMFOPROLIFERATIVNE BOLEZNI 544
BOLEZNI USTNIC 561
AKNEIFORMNE BOLEZNI KOŽE 598
BOLEZNI ZNOJNIC 619
SEBOREJA IN BOLEZNI LOJNIC 633
ZDRAVSTVENA NEGA PACIENTA S HIDRADENITIS SUPPURATIVA 648
ZDRAVSTVENA NEGA PACIENTA Z AKNAMI 660
BOLEZNI NOHTOV 674
BOLEZNI LASIŠČA IN DLAK 694
TUMORJI KOŽE IN DERMATOONKOLOGIJA 715
PRIPRAVA PACIENTA NA KIRURŠKE POSEGE V LOKALNI ANESTEZIJI: PUNCH BIOPSIJA, EKSCIZIJA IN MOHSOVA MIKROGRAFSKA KIRURGIJA 726
ZDRAVSTVENA VZGOJA PACIENTA PO KIRURŠKEM POSEGU 740
ZDRAVSTVENA VZGOJA, PREVENTIVA IN PROMOCIJA ZDRAVJA PRI PACIENTU V DERMATOONKOLOŠKI AMBULANTI 752
ZAŠČITA PRED SONCEM: TEMELJ SODOBNE FOTOPROTEKCIJE 770
VASKULITIČNE, VASKULARNE IN ULCERATIVNE DERMATOZE 807
VENSKA BOLEZEN 825
LIMFEDEM 841
LIPALGIJA 858
KOMPRESIJSKO ZDRAVLJENJE 871
IZVAJANJE KOMPRESIJSKE TERAPIJE 887
PRIPRAVA PACIENTA NA SKLEROZACIJO, TROMBEKTOMIJO IN ENDOVENSKE POSEGE 922
ZDRAVSTVENA OBRAVNAVA PACIENTOV Z GOLENJO RAZJEDO 936
DODATNO ZDRAVLJENJE VENSKIH GOLENJIH RAZJED 952
ZDRAVSTVENA OBRAVNAVA PACIENTA Z ATIPIČNO RANO 977
TIMERS KONCEPT KOT VODILO PRI UPORABI OBLOG V OSKRBI KRONIČNE RANE 991
POSEBNOSTI DERMATOLOGIJE PRI OTROCIH 1001
AKUTNA DERMATOLOŠKA STANJA PRI OTROCIH 1017
FIZIKALNE IN INTERVENCIJSKE METODE ZDRAVLJENJA V DERMATOVENEROLOGIJI 1038

ESTETSKI POSTOPKI V DERMATOLOGIJI 1077
FOTOTERAPIJA V DERMATOVENEROLOGIJI 1097
FOTODINAMSKA TERAPIJA V DERMATOLOGIJI 1105
NUJNA STANJA V DERMATOLOGIJI 1118
POVEZAVA MED ATOPIJSKIM DERMATITISOM IN ALERGIJO NA HRANO 1130
VLOGA PREHRANE PRI HIDRADENITIS SUPPURATIVA 1135
VPLIV PREHRANE NA POJAVNOST AKEN 1141
PREHRANSKA PODPORA PRI PACIENTIH S KRONIČNO RANO S POUDARKOM NA VENSKI GOLENJI RAZJEDI 1147
PSIHOLOŠKI VIDIKI KOŽNIH BOLEZNI 1161
SODELOVANJE MEDICINSKIH SESTER V RAZISKAVAH IN KLINIČNIH ŠTUDIJAH: POMEN, IZZIVI IN RAZVOJNE PRILOŽNOSTI 1172
ZAHVALA SPONZORJEM 1182

UVOD

Anita Jelen, dipl. m. s., mag. zdr. nege, ET, QM

Dermatovenerološka klinika, Univerzitetni klinični center Ljubljana

Dermatovenerološka zdravstvena nega predstavlja kompleksno in visoko specializirano področje, usmerjeno v obravnavo pacientov z boleznimi kože, spolno prenosljivimi okužbami ter drugimi dermatološkimi in venerološkimi stanji. Ta lahko pomembno vplivajo na telesno, psihološko in socialno blagostanje posameznika. Kožne bolezni so pogosto kronične, ponavljajoče se in vidne okolici, zato so neredko povezane z družbeno stigmo, motnjami telesne samopodobe, zmanjšano samozavestjo ter izrazitim vplivom na kakovost življenja. Obravnava pacientov z dermatovenerološkimi obolenji zato zahteva celosten pristop, ki presega zgolj zdravljenje bolezni in vključuje tudi psihosocialno podporo, zdravstveno vzgojo ter dosledno spoštovanje dostojanstva in individualnosti posameznika.

Sodobni zdravstveni sistemi se vse bolj oddaljujejo od ozko biomedicinskega, na bolezen usmerjenega modela in se usmerjajo k celostnemu, na zdravju temelječemu pristopu k obravnavi pacientov. V tem kontekstu ima medicinska sestra v dermatovenerologiji ključno in vse bolj prepoznavno vlogo. Mednarodni strokovni dokument *Dermatology Nursing: Scope and Standards of Practice* v tretji izdaji, ki ga je izdala Dermatology Nurses' Association (DNA), dermatovenerološko zdravstveno nego opredeljuje kot samostojno in visoko specializirano področje z jasno določenim obsegom prakse, standardi kliničnega delovanja ter standardi profesionalne odgovornosti medicinskih sester (Dermatology Nurses' Association [DNA], 2020). Dokument poudarja, da dermatovenerološka medicinska sestra deluje na podlagi lastnega strokovnega znanja, klinične presoje, procesa zdravstvene nege, medprofesionalnega sodelovanja ter na dokazih temelječe prakse. Osrednji cilj takšnega delovanja je izboljševanje izidov obravnave pacientov, njihove varnosti in kakovosti življenja.

Medicinske sestre predstavljajo temelj zdravstvenega sistema in so ključne nosilke zdravstvene nege na vseh ravneh zdravstvenega varstva. Njihova vloga presega izvajanje tehničnih in rutinskih postopkov ter vključuje strokovno klinično presojo, proces zdravstvene nege, učinkovito komunikacijo, zdravstveno vzgojo, psihosocialno podporo, etično odločanje, raziskovalno dejavnost ter sodelovanje v interdisciplinarnem timu. V dermatovenerologiji to

pomeni sistematično ocenjevanje pacientovih potreb, oblikovanje negovalnih diagnoz, opredelitev merljivih ciljev in izidov, načrtovanje ter izvajanje individualiziranih intervencij in stalno vrednotenje njihove učinkovitosti, kar poudarjajo tudi aktualni standardi dermatološke zdravstvene nege (DNA, 2020).

Hiter razvoj diagnostičnih in terapevtskih metod ter uvajanje sodobnih pristopov, kot so fototerapija, fotodinamska terapija ter sistemsko in biološko zdravljenje, povečujejo zahtevnost dermatovenerološke prakse. Skupaj z naraščajočo kompleksnostjo kliničnih stanj zahtevajo poglobljeno strokovno znanje in visoko stopnjo usposobljenosti medicinskih sester. Aktualni standardi DNA posebej poudarjajo pomen profesionalne odgovornosti, kontinuiranega strokovnega razvoja, certificiranja, vključevanja raziskovalnih spoznanj v klinično prakso ter aktivne vloge medicinske sestre pri zagotavljanju kakovosti, varnosti in učinkovitosti zdravstvene obravnave (DNA, 2020).

Primerljivo usmeritev prinaša tudi dokument *Clinical Dermatology Nursing Role Descriptors: Guidance on Scope of Practice*, ki sta ga pripravili British Dermatological Nursing Group in British Association of Dermatologists. Namenjen je jasnejši opredelitvi obsega vlog medicinskih sester v dermatoloških službah ter podpori pri zaposlovanju, zadržanju kadra, kariernem razvoju in načrtovanju izobraževanja. Dokument ravni prakse medicinskih sester v dermatologiji povezuje z odgovornostjo, avtonomijo in kariernim napredovanjem ter poudarja pomen preglednosti in zagotavljanja kakovosti dermatološke zdravstvene nege (British Dermatological Nursing Group & British Association of Dermatologists, 2023).

V nadaljevanju so predstavljeni namen in cilji specialnih znanj, vloga diplomirane medicinske sestre v dermatovenerologiji ter organizacijski vidiki dermatovenerološke zdravstvene nege. Takšna zasnova omogoča povezavo med mednarodnimi strokovnimi standardi, razvojem kompetenc in organizacijo klinične prakse v slovenskem prostoru.

NAMEN IN CILJI SPECIALNIH ZNANJ IZ ZDRAVSTVENE NEGE V DERMATOVENEROLOGIJI

Namen specialnih znanj iz zdravstvene nege v dermatovenerologiji je načrtno, sistematično in klinično usmerjeno razvijanje strokovnih kompetenc medicinskih sester za zagotavljanje celostne, varne, kakovostne in učinkovite zdravstvene obravnave pacientov z dermatološkimi in venerološkimi boleznimi. Program podpira razvoj samostojne, odgovorne in na dokazih temelječe klinične prakse ter jasnejšo profesionalno umestitev medicinskih sester v interdisciplinarni zdravstveni tim.

Takšno razumevanje specialnih znanj izhaja iz sodobnega pojmovanja vloge dermatovenerološke medicinske sestre, kot jo opredeljuje dokument *Dermatology Nursing: Scope and Standards of Practice*, ki poudarja pomen poglobljenega strokovnega znanja, uporabe procesa zdravstvene nege, klinične presoje, na dokazih temelječe prakse, etičnega delovanja ter skrbi za kakovost in varnost zdravstvene obravnave (DNA, 2020). Program se strokovno opira na izbrane ameriške in britanske dokumente o dermatološki zdravstveni negi (British Dermatological Nursing Group & British Association of Dermatologists, 2023). Njihove vsebine so uporabljene kot primer mednarodnega razvoja stroke, pri čemer je treba obseg dejavnosti medicinskih sester presojati v skladu s slovenskimi predpisi, poklicnimi kompetencami in organizacijo zdravstvenega sistema.

Temeljni namen specialnih znanj je medicinskim sestram omogočiti poglobljeno razumevanje dermatoveneroloških bolezni, njihovih kliničnih, psihosocialnih in družbenih razsežnosti ter razvoj naprednih kompetenc za obravnavo pacientov v različnih kliničnih okoljih. Poseben poudarek je namenjen obravnavi kroničnih in ponavljajočih se kožnih bolezni, ki zahtevajo dolgoročno spremljanje, kontinuirano zdravstveno nego ter aktivno vključevanje pacienta v proces zdravljenja.

Cilji specialnih znanj so usmerjeni tako v klinično strokovni kot tudi v profesionalni in razvojni vidik zdravstvene nege. Program si prizadeva, da medicinske sestre po zaključenem usposabljanju:

- nadgradijo in poglobijo teoretično znanje s področja dermatovenerologije, vključno z razumevanjem patofiziologije, diagnostičnih postopkov in sodobnih terapevtskih možnosti;
- pridobijo in utrdijo zahtevne praktične veščine za izvajanje specializiranih negovalnih, diagnostičnih in terapevtskih postopkov v dermatovenerološki obravnavi;
- razvijejo sposobnost samostojne klinične presoje, načrtovanja in izvajanja individualizirane zdravstvene nege na podlagi procesa zdravstvene nege;
- zagotavljajo etično, varno in na dokazih temelječo zdravstveno nego, usmerjeno v izboljševanje kliničnih izidov, varnosti pacientov in kakovosti življenja;
- učinkovito podpirajo paciente pri obvladovanju kroničnih kožnih bolezni, terapij ter psihosocialnih posledic bolezni, vključno s stigmo in vplivom na samopodobo;
- okrepijo vlogo medicinske sestre na področju zdravstvene vzgoje, svetovanja, preventive in zagovorništva pacientov;

- razvijajo raziskovalno mišljenje, kritično presojo strokovnih virov ter sposobnost prenosa znanstvenih spoznanj v klinično prakso;
- spodbujajo vseživljenjsko učenje, profesionalni razvoj ter aktivno sodelovanje pri izboljševanju kakovosti in organizacije zdravstvene nege v dermatovenerologiji.

Specialna znanja iz zdravstvene nege v dermatovenerologiji tako predstavljajo pomemben mehanizem za zagotavljanje visoke strokovne ravni zdravstvene obravnave, krepitev profesionalne identitete medicinskih sester ter dolgoročni razvoj dermatovenerološke zdravstvene nege kot specializiranega področja. Njihova vrednost je predvsem v tem, da povezujejo klinične kompetence, etično odgovornost, varnost pacientov in razvoj standardizirane prakse z jasno opredeljenimi odgovornostmi medicinskih sester (DNA, 2020; British Dermatological Nursing Group & British Association of Dermatologists, 2023).

VLOGA DIPLOMIRANE MEDICINSKE SESTRE V DERMATOVENEROLOGIJI

Vloga diplomirane medicinske sestre v dermatovenerologiji temelji na celostnem, profesionalnem in avtonomnem izvajanju zdravstvene nege v skladu s procesom zdravstvene nege. Ta vključuje sistematično ocenjevanje potreb pacienta, oblikovanje negovalnih diagnoz, načrtovanje, izvajanje in vrednotenje zdravstveno-negovalnih intervencij. Medicinska sestra deluje kot ključna nosilka zdravstvene nege in kot povezovalna strokovnjakinja med pacientom, zdravnikom ter drugimi člani interdisciplinarnega zdravstvenega tima.

Takšno razumevanje strokovnega delovanja potrjujejo tudi sodobni mednarodni standardi dermatovenerološke zdravstvene nege, ki jasno poudarjajo, da je diplomirana medicinska sestra v dermatovenerologiji odgovorna za širok spekter strokovnih dejavnosti. Te presegajo podporno raven dela in vključujejo samostojno klinično presojo, uporabo specializiranega znanja, koordinacijo zdravstvene obravnave ter aktivno sodelovanje pri doseganju optimalnih izidov zdravljenja (DNA, 2020). Njeno delo zajema tako neposredno klinično obravnavo kot tudi izobraževalne, svetovalne, raziskovalne in organizacijske naloge.

V klinični praksi je diplomirana medicinska sestra v dermatovenerologiji odgovorna za celostno obravnavo pacienta z dermatološkimi in venerološkimi boleznimi, pri čemer upošteva biološke, psihološke, socialne in kulturne dejavnike zdravja. Njeno strokovno delovanje je posebej pomembno pri pacientih s kroničnimi kožnimi boleznimi, saj ti potrebujejo dolgoročno spremljanje, kontinuirano zdravstveno nego ter podporo pri obvladovanju bolezni, sodelovanju pri zdravljenju in uvajanju sprememb življenjskega sloga. S sistematičnim spremljanjem

učinkov in neželenih učinkov zdravljenja, zgodnjim prepoznavanjem zapletov ter pravočasnim ukrepanjem v sodelovanju z zdravnikom medicinska sestra neposredno prispeva k varnosti pacienta in boljšim izidom zdravstvene obravnave.

Bistveni del strokovnega delovanja diplomirane medicinske sestre v dermatovenerologiji predstavljata zdravstvena vzgoja in svetovanje pacientom ter njihovim bližnjim. Medicinska sestra paciente poučuje o naravi bolezni, poteku zdravljenja, pravilni uporabi zdravil, negi kože ter preventivnih ukrepih, s čimer pomembno prispeva k izboljšanju sodelovanja pri zdravljenju in samoučinkovitosti pacientov. Mednarodni standardi posebej poudarjajo njeno vlogo pri zdravstveni promociji, preventivi in podpori pacientom pri samostojnem obvladovanju bolezni, kar je ključnega pomena pri kroničnih dermatoloških stanjih (DNA, 2020).

Pomembna razsežnost njenega strokovnega delovanja je zagotavljanje psihosocialne podpore. Kožne in venerološke bolezni so pogosto povezane s stigmo, sramom, tesnobo in socialno izolacijo, zato medicinska sestra s svojo empatično, strokovno in etično naravnano komunikacijo pomembno prispeva k ohranjanju pacientovega dostojanstva, samopodobe in duševnega blagostanja. Zagovorniško delovanje vključuje tudi zaščito pacientovih pravic, spoštovanje avtonomije, zasebnosti in zaupnosti ter aktivno vključevanje pacienta v proces odločanja o lastnem zdravljenju.

Poleg neposredne klinične obravnave diplomirana medicinska sestra v dermatovenerologiji pomembno prispeva tudi k organizaciji in kakovosti zdravstvene nege. Mednarodni in evropski dokumenti izpostavljajo sodelovanje medicinskih sester pri razvoju kliničnih poti, standardov in protokolov ter pri sistematičnem spremljanju kakovosti in varnosti zdravstvene obravnave (DNA, 2020; British Dermatological Nursing Group & British Association of Dermatologists, 2023). Medicinska sestra je aktivno vključena v timsko delo, koordinacijo obravnave in racionalno rabo virov ter prispeva k učinkovitemu delovanju dermatovenereoloških zdravstvenih služb.

Strokovno delovanje diplomirane medicinske sestre v dermatovenerologiji se razširja tudi na področje izobraževanja in raziskovanja. Medicinska sestra sodeluje pri prenosu znanja v klinično prakso, mentoriranju študentov in sodelavcev ter pri uvajanju na dokazih temelječe prakse. Razvijanje raziskovalnega mišljenja, kritična presoja strokovne literature ter uporaba raziskovalnih spoznanj v vsakodnevnem delu predstavljajo pomemben vidik profesionalne odgovornosti sodobne dermatovenerološke medicinske sestre.

Celostno gledano diplomirana medicinska sestra v dermatovenerologiji deluje kot visoko usposobljena strokovnjakinja s specializiranim znanjem, klinično presojo in etično

odgovornostjo. Njena vloga je ključna za varno, kakovostno, dostojanstveno in pacientu prilagojeno zdravstveno obravnavo ter za dolgoročni razvoj dermatovenerološke zdravstvene nege kot prepoznavnega in strokovno utemeljenega področja (DNA, 2020; British Dermatological Nursing Group & British Association of Dermatologists, 2023).

ORGANIZACIJA DERMATOVENEROLOŠKE ZDRAVSTVENE NEGE

Vloga medicinske sestre se uresničuje znotraj organiziranega sistema zdravstvene nege, ki zahteva jasno strukturo, usklajeno delovanje in učinkovito rabo virov. Zdravstvena nega je v sistemu zdravstvenega varstva pomemben podsistem, namen organiziranja zdravstvene nege pa je zagotavljanje kakovosti zdravstvenih storitev, holistična obravnava pacientov, racionalna poraba finančnih in kadrovskih virov ter krepitev profesionalnega razvoja zaposlenih (Kersnič, 1997).

Organizacija dermatovenerološke zdravstvene nege predstavlja pomemben in visoko specializiran del zdravstvenega sistema. Upoštevati mora specifičnosti bolezni kože in spolno prenosljivih okužb, ki so pogosto kronične, vidne, stigmatizirajoče ter pomembno vplivajo na telesno, psihološko in socialno delovanje posameznika. Mednarodni strokovni dokumenti poudarjajo, da je učinkovita zdravstvena obravnava pacientov s kožnimi boleznimi neločljivo povezana z ustrezno organizacijo zdravstvene nege, interdisciplinarnim sodelovanjem ter jasno opredeljeno vlogo zdravstvene nege v vseh okoljih obravnave (DNA, 2020; World Health Organization [WHO], 2025).

V Sloveniji se specialistična dermatovenerološka dejavnost izvaja na sekundarni in terciarni ravni zdravstvenega varstva. Sekundarna raven vključuje specialistično ambulantno in bolnišnično dejavnost, terciarna raven pa dejavnost klinik, kliničnih inštitutov in kliničnih oddelkov (Zakon o zdravstveni dejavnosti [ZZDej], 2. člen). Dermatovenerološka zdravstvena nega je tako vključena v ambulantno, dnevno-bolnišnično in bolnišnično obravnavo pacientov. Organizacijsko povezovanje teh oblik obravnave lahko prispeva k usklajenosti in kontinuiteti zdravstvene obravnave, strokovna načela dermatološke zdravstvene nege pa se uporabljajo ne glede na konkretno klinično okolje (DNA, 2020).

Temelj organizacije dermatovenerološke zdravstvene nege predstavlja proces zdravstvene nege, ki vključuje sistematično oceno potreb pacienta, načrtovanje individualne zdravstvene nege, izvajanje negovalnih intervencij ter stalno evalvacijo izidov. Dokument *Dermatology Nursing: Scope and Standards of Practice* proces zdravstvene nege opredeljuje kot osnovo profesionalnega delovanja dermatološke medicinske sestre, saj omogoča strukturirano,

sledljivo in pacientu prilagojeno obravnavo (DNA, 2020). Takšen procesni pristop je v slovenski praksi posebej pomemben pri kroničnih dermatozah in spolno prenosljivih okužbah, kjer je zdravstvena nega dolgoročna in usmerjena tudi v krepitev samostojnosti pacienta, njegovo sodelovanje pri zdravljenju (adherenca) ter zdravstvenovzgojno delo.

Kadrovska struktura dermatovenerološke zdravstvene nege temelji na jasno opredeljenih vlogah zdravstvenih tehnikov in diplomiranih medicinskih sester. Diplomirana medicinska sestra ima osrednjo vlogo pri klinični presoji, načrtovanju zdravstvene nege, izvajanju zahtevnejših postopkov ter koordinaciji obravnave v sodelovanju z interdisciplinarnim timom. Mednarodni dokumenti poudarjajo pomen ustreznih kompetenc, kontinuiranega strokovnega razvoja in specialnih znanj iz dermatologije kot ključnih dejavnikov kakovostne zdravstvene nege (DNA, 2020; British Dermatological Nursing Group & British Association of Dermatologists, 2023). V slovenskem prostoru se ta načela uresničujejo z organizacijo specialnih znanj, internim in eksternim izobraževanjem ter mentorstvom, kar prispeva k profesionalni avtonomiji in večji varnosti pacientov.

Pomemben vidik organizacije dermatovenerološke zdravstvene nege predstavlja zagotavljanje kakovosti in varnosti. Mednarodni standardi poudarjajo, da mora organizacija zdravstvene nege vključevati spremljanje kazalnikov kakovosti, standardizacijo postopkov, ustrezno dokumentiranje ter mehanizme notranjih presoj in izboljševanja prakse (DNA, 2020; British Dermatological Nursing Group, 2017). V slovenskem zdravstvenem prostoru so ti elementi vključeni v sistem notranjih nadzorov, kliničnih protokolov in kontrolnih seznamov, kar omogoča sistematično vrednotenje prakse in skladnost z nacionalnimi ter mednarodnimi zahtevami kakovosti.

Etični in pacientu usmerjeni pristop je temeljni organizacijski princip dermatovenerološke zdravstvene nege. Kožne bolezni so pogosto povezane s stigmatizacijo, zmanjšano samopodobo in duševno stisko, zato mednarodni dokumenti poudarjajo potrebo po spoštovanju dostojanstva, zasebnosti in avtonomije pacienta (DNA, 2020; WHO, 2025). Organizacija dermatovenerološke zdravstvene nege v Sloveniji je usmerjena v zagotavljanje diskretnosti, varnega terapevtskega odnosa in kulturno občutljive obravnave. Takšna usmeritev je skladna z etičnimi standardi zdravstvene nege in sodobnimi mednarodnimi usmeritvami.

Poleg etične in pacientu usmerjene ravni je pomemben tudi širši sistemski okvir dermatovenerološke zdravstvene nege. WHO prepoznava kožne bolezni kot pomembno javnozdravstveno prioriteto, pri čemer poudarja potrebo po dostopni, integrirani in trajnostni zdravstveni obravnavi ter poudarja pomen zmanjševanja bremena bolezni, zgodnjega

prepoznavanja zapletov in zmanjševanja stigme, povezane s kožnimi boleznimi (WHO, 2025). To dodatno potrjuje pomen sistematično organizirane dermatovenerološke zdravstvene nege kot sestavnega dela sodobnega zdravstvenega sistema.

Celostno gledano je organizacija dermatovenerološke zdravstvene nege v Sloveniji strukturirana, procesno usmerjena in vsebinsko skladna z mednarodnimi strokovnimi standardi. Dokumenti, kot so *Dermatology Nursing: Scope and Standards of Practice* (DNA, 2020), *Core Quality Standards for Dermatology Nursing Interventions and Services* (British Dermatological Nursing Group, 2017), *Clinical Dermatology Nursing Role Descriptors: Guidance on Scope of Practice* (British Dermatological Nursing Group & British Association of Dermatologists, 2023) ter strateške usmeritve WHO (2025), predstavljajo pomembno strokovno oporo pri razvoju in utemeljevanju organizacijskega modela, ki omogoča varno, kakovostno, etično in pacientu usmerjeno dermatovenerološko zdravstveno nego.

LITERATURA

1. British Dermatological Nursing Group. (2017). *Core quality standards for dermatology nursing interventions and services*. https://bdng.org.uk/wp-content/uploads/2017/02/QualityStandardsFINAL.pdf
2. British Dermatological Nursing Group, & British Association of Dermatologists. (2023). *Clinical dermatology nursing role descriptors: Guidance on scope of practice*. https://cdn.bad.org.uk/uploads/2025/08/05143332/Clinical-Dermatology-Nursing-Role-Scope-of-practice-guide-bands-5-8.pdf
3. Dermatology Nurses' Association. (2020). *Dermatology nursing: Scope and standards of practice* (3rd ed.). Dermatology Nurses' Association. https://www.dnanurse.org/scopes-and-standards/
4. Kersnič, P. (1997). Organizacija službe zdravstvene nege v zdravstvenih zavodih Slovenije. *Obzornik zdravstvene nege, 31*, 1–23.
5. World Health Organization. (2025). *Skin diseases as a global public health priority*. https://apps.who.int/gb/ebwha/pdf_files/EB156/B156_CONF9-en.pdf
6. Zakon o zdravstveni dejavnosti (ZZDej). (1992). *Uradni list Republike Slovenije, št. 9/1992* (neuradno prečiščeno besedilo s kasnejšimi spremembami). https://www.pisrs.si/Pis.web/pregledPredpisa?id=ZAKO214

ZGRADBA KOŽE

Prim. doc. dr. Tanja Planinšek Ručigaj, dr. med., višja svetnica, specialistka dermatovenerologije in EFWH

Dermatovenerološka klinika, Univerzitetni klinični center Ljubljana

UVOD

Koža (lat. *pellis*, gr. *dermis*) je največji organ človeškega telesa. Pri odraslem človeku meri približno 2 m² in predstavlja pomemben delež telesne mase. Poleg zaščite pred zunanjim okoljem sodeluje pri ohranjanju homeostaze, imunskem odzivu, termoregulaciji in presnovnih procesih (Baker et al., 2023; Brito et al., 2024).

Zgrajena je iz treh osnovnih plasti: epidermisa, dermisa in subcutisa. Te plasti niso zgolj anatomsko ločene enote, temveč tvorijo funkcionalno povezano celoto, ki omogoča mehansko, kemijsko in imunološko zaščito organizma (Baker et al., 2023; Brito et al., 2024).

EPIDERMIS

Epidermis je povrhnja, večplastna epitelijska plast kože brez lastne vaskularizacije; prehranjuje se z difuzijo iz dermisa. Njegova temeljna naloga je oblikovanje učinkovite bariere med organizmom in zunanjim okoljem (Baker et al., 2023; Kuznetsov et al., 2012).

Struktura epidermisa

Epidermis sestavljajo predvsem keratinociti, ob njih pa tudi melanociti, Langerhansove celice in Merkelove celice. Takšna celična sestava omogoča usklajeno barierno, pigmentacijsko, imunološko in senzorično funkcijo epidermisa (Baker et al., 2023; Kuznetsov et al., 2012).

Histološko je epidermis organiziran v zaporedne plasti, ki odražajo postopno diferenciacijo keratinocitov od bazalne do rožene plasti. Najgloblje leži stratum basale z mitotsko aktivnimi keratinociti in melanociti, nad njim pa stratum spinosum z izrazitimi desmosomi, pomembnimi za mehansko stabilnost epidermisa. Sledi stratum granulosum z lamelarnimi telesci in začetkom oblikovanja lipidne bariere. Stratum lucidum je prisoten le na dlaneh in podplatih, najbolj površinsko pa leži stratum corneum, sestavljen iz terminalno diferenciranih keratiniziranih celic oziroma korneocitov (Baker et al., 2023; Kuznetsov et al., 2012).

Pomen epidermisa

Pomen epidermisa izhaja predvsem iz njegove barierne, imunološke in regenerativne vloge. Keratinociti skozi epidermalne plasti prehajajo v procesu diferenciacije in keratinizacije, ki traja približno 4–6 tednov ter vodi v nastanek zaščitne rožene plasti. Ključni element epidermalne bariere je lipidni matriks po modelu »opeke in malte«, pri katerem korneociti predstavljajo celično ogrodje, lipidi pa medcelični vezivni del bariere.

Rožena plast vsebuje predvsem ceramide, holesterol in proste maščobne kisline, ki omogočajo lamelarno organizacijo in učinkovito preprečevanje transepidermalne izgube vode (Baker et al., 2023; Feingold & Elias, 2024).

Epidermis ima tudi pomembno imunološko vlogo, saj vsebuje Langerhansove celice in sodeluje pri predstavitvi antigenov. Okvara epidermalne bariere je povezana z zmanjšano vsebnostjo ceramidov, porušeno lamelarno organizacijo lipidnega matriksa, okvarami beljakovin, kot je filagrin, ter imunsko disfunkcijo, v katero sta pri nekaterih boleznih vključeni poti Th2 in Th17. Posledično se poveča transepidermalna izguba vode, olajša penetracija alergenov in mikroorganizmov ter vzdržuje kronično vnetje (Baker et al., 2023; Feingold & Elias, 2024).

Epidermis je pomembna diagnostična in terapevtska tarča, saj je barierna disfunkcija eden ključnih sprožilcev dermatitisa, povečana TEWL pa uporaben, objektiven kazalnik resnosti bolezni, vendar le kot pomožni diagnostični test. Hkrati so epidermalni in imunološki procesi osnova za uporabo tarčnih terapij, vključno z biološkimi zdravili in zaviralci JAK (Baker et al., 2023; Feingold & Elias, 2024).

Epidermalna bariera

- Suha, razpokana ali vneta koža pogosto kaže na moteno epidermalno bariero.
- Povečana izguba vode poveča dovzetnost kože za dražljaje.
- Oslabljena bariera olajša vstop alergenov in mikroorganizmov.
- Nepoškodovana bariera pomaga preprečevati izsušitev kože in zmanjšuje tveganje za okužbe.

DERMIS

Dermis je vezivnotkivna plast kože, ki leži pod epidermisom in zagotavlja mehansko stabilnost, elastičnost, prehrano epidermisa ter podporo imunskim in regenerativnim procesom (Brito et al., 2024).

Struktura dermisa

Dermis tvorijo predvsem kolagenska vlakna tipov I in III, elastična vlakna ter osnovna substanca, bogata s proteoglikani in glikozaminoglikani. V njem so fibroblasti, imunokompetentne celice, krvne in limfne žile, živčni končiči ter kožni priveski (Brito et al., 2024). Strukturno ga delimo na papilarni in retikularni del. Papilarni dermis je tanjši, bogat s kapilarami in pomemben za prehrano epidermisa, retikularni dermis pa je debelejši, vsebuje več kolagena tipa I in koži zagotavlja mehansko trdnost (Brito et al., 2024).

Pomen dermisa

Dermis zagotavlja mehansko oporo, elastičnost, žilno oskrbo in senzorično funkcijo kože. Zaradi bogate prepletenosti kolagenskih in elastičnih vlaken omogoča čvrstost in prožnost kože, hkrati pa prek žilnega in živčnega omrežja sodeluje pri prehrani epidermisa, termoregulaciji, zaznavanju dražljajev in lokalnem imunskem odzivu. Pomemben je tudi pri celjenju ran, saj v njem potekajo ključni procesi vnetja, tvorbe novega veziva, angiogeneze in preoblikovanja tkiva.

Fibroblasti sintetizirajo kolagen in elastin, ki določata biomehanske lastnosti kože. Ekstracelularni matriks pri tem ni le pasivno ogrodje, temveč aktivno uravnava migracijo celic, intenzivnost vnetnega odziva in procese regeneracije (Brito et al., 2024).

Patofiziološke spremembe dermisa vključujejo aktivacijo vnetnih in imunskih mehanizmov, ki lahko vodijo v kronično dermalno poškodbo. Degeneracija kolagena zaradi UV-sevanja in reaktivnih kisikovih spojin prispeva k staranju kože, imunsko posredovana poškodba žilne stene pa je pomemben mehanizem pri vaskulitisih. Spremembe v dermisu so zato povezane z vnetnimi dermatozami, vaskulitisi, brazgotinjenjem in staranjem kože (Brito et al., 2024).

Dermis

- Spremembe barve kože lahko odražajo dogajanje v žilju ali vnetni odziv.
- Toplota, oteklina in bolečina so pomembni znaki vnetja.
- Spremenjena elastičnost kože je lahko povezana s spremembami veziva in kolagena.
- Dermis pomembno prispeva k čvrstosti, prožnosti, prekrvitvi in celjenju kože.
- Pri oceni vnetja so pomembni rdečina, toplota, oteklina, bolečina in sprememba občutljivosti.

SUBCUTIS

Subcutis je najgloblja plast kože in jo povezuje s spodaj ležečimi strukturami. Sestavljen je predvsem iz podkožnega maščevja ter ima pomembno mehansko, izolacijsko, presnovno in farmakokinetično vlogo (Brito et al., 2024).

Struktura subcutisa

Subcutis ni homogena plast, temveč je zgrajen iz lobulov adipocitov, ki jih razmejujejo fibrozne septe. Med njimi potekajo žilne in živčne strukture; takšna arhitektura omogoča mehansko stabilnost, prožnost in prilagajanje kože podlagi (Brito et al., 2024).

Pomen subcutisa

Subcutis sodeluje pri shranjevanju energije, toplotni izolaciji, mehanski zaščiti in prilagajanju kože podlagi. Podkožno maščevje blaži zunanje pritiske, ščiti globlje strukture pred mehanskimi obremenitvami in sodeluje pri ohranjanju telesne temperature. Zaradi svoje zgradbe vpliva tudi na obliko in gibljivost kože ter na farmakokinetiko nekaterih zdravil, zlasti pri podkožnem dajanju učinkovin, pri katerem lahko debelina in prekrvavljenost subcutisa vplivata na hitrost absorpcije (Brito et al., 2024).

Klinično je subcutis pomemben pri okužbah, vnetjih in motnjah razporeditve maščevja. Med pomembna stanja sodijo celulitis kot akutno bakterijsko vnetje subcutisa, celulit oziroma ginoidna lipodistrofija kot stanje, povezano s spremembami podkožnega maščevja in vezivnih sept brez pomena akutne bakterijske okužbe, ter lipodistrofije kot motnje razporeditve maščobnega tkiva (Brito et al., 2024).

Koža deluje kot integriran sistem, v katerem lahko poškodba epidermalne bariere sproži dermalno vnetje, spremembe v dermisu vplivajo na elastičnost in regenerativno sposobnost epidermisa, subcutis pa prispeva k presnovnemu in mehanskemu odzivu kože. Takšno razumevanje mehanizma bariera–vnetje–regeneracija je pomembno za razlago kroničnih dermatoz, poslabšanj bolezni in odziva na zdravljenje (Baker et al., 2023; Brito et al., 2024) (Tabela 1).

Subcutis

- Subcutis ni le podkožno maščevje.
- Sodeluje pri izolaciji, mehanskem blaženju in presnovi.
- Pri okužbah ali vnetjih se proces lahko razširi tudi v subcutis.
- Spremembe v subcutisu lahko vplivajo na obliko, gibljivost in napetost kože.
- Podkožno maščevje lahko vpliva na porazdelitev in delovanje nekaterih zdravil.
- Pri presoji zaščitne vloge kože je pomembno razlikovati med barierno funkcijo epidermisa, oporno vlogo dermisa in mehansko zaščito subcutisa.

KOŽNI PRIVESKI

Kožni priveski izvirajo iz epidermisa, vendar funkcionalno tesno sodelujejo z dermisom in subcutisom. Lasje in dlake, nohti, znojnice in lojnice dopolnjujejo zaščitno, senzorično, termoregulacijsko in presnovno funkcijo kože. Njihova vloga presega mehanski in estetski pomen, saj spremembe kožnih priveskov pogosto opozorijo na lokalne bolezni kože, vnetne procese ali sistemske motnje.

Poznavanje njihove zgradbe zato pomembno prispeva k razumevanju normalne biologije kože in številnih dermatoloških bolezni (Baker, 2019; de Berker, 2013; Lin et al., 2022; Schneider et al., 2009; Zouboulis, 2004).

Kožni priveski

- Spremembe las in nohtov lahko opozorijo na lokalne ali sistemske bolezni.
- Pri pregledu pacienta je smiselno opazovati lase, nohte, znojenje in mastnost kože kot del celostne ocene kože.
- Nenadne, izrazite ali hitro napredujoče spremembe kožnih priveskov je treba dokumentirati in povezati z drugimi kliničnimi znaki.

LASJE IN DLAKE

Lasje in dlake so keratinizirani kožni priveski, ki izvirajo iz dlačnega mešička in pomembno dopolnjujejo zaščitno, senzorično, termoregulacijsko ter psihosocialno funkcijo kože (Lin et al., 2022; Schneider et al., 2009).

Struktura las in dlak

Dlačni mešiček oziroma folikel nastane iz epidermisa in sega v dermis, pri terminalnih dlakah pa lahko tudi v subcutis. Strukturno ga delimo na infundibulum, istmus in spodnji del mešička, ki vključuje čebulico. V predelu čebulice je lasna matrica, v kateri proliferirajo keratinociti in tvorijo lasno steblo, melanociti v matriksu pa določajo pigmentacijo lasu (Lin et al., 2022; Schneider et al., 2009).

Z dlačnim mešičkom sta tesno povezana lojnica, ki se vanj odpira, in mišica naježevalka dlake, katere simpatična stimulacija povzroči »kurjo polt«. V dlačni mešiček se lahko mestoma izlivajo tudi znojnice. V koži je približno 5 milijonov dlačnih mešičkov; največ jih je na lasišču (približno sto tisoč), medtem ko jih ni na dlaneh, podplatih in ustnicah (Lin et al., 2022; Schneider et al., 2009).

Lasno steblo je sestavljeno iz sredice (medulla), skorje (cortex) in kutikule, ki lasu dajejo trdnost, obliko in zaščito. Rast lasnega stebla izhaja iz matriksa dlačnega mešička in je rezultat natančno urejene proliferacije ter diferenciacije keratinocitov.

Osnovne vrste dlak vključujejo lanugo, velusne, terminalne in intermediarne dlake. Lanugo je prva fina dlaka v intrauterinem življenju; po rojstvu ga nadomestijo velusne dlake. Terminalne dlake so debelejše in pigmentirane ter se pod vplivom androgenov razvijejo na značilnih predelih telesa (Lin et al., 2022; Schneider et al., 2009).

Pomen las in dlak

Pomen las in dlak izhaja iz njihove mehanske zaščite, toplotne izolacije, razpršitve loja in znoja, senzorične zaznave ter socialne komunikacije, saj imajo izrazit estetski in identitetni pomen. Dlačni mešiček ni le pasivna struktura za tvorbo dlake, temveč dinamična mikroenota z veliko sposobnostjo samoobnavljanja. Matične celice v izboklini dlačnega mešička so pomembne za regeneracijo mešička in obnovo epitelija kože po poškodbi (Lin et al., 2022; Schneider et al., 2009).

Spremembe las in dlak imajo pomembno diagnostično vrednost, saj lahko odražajo lokalne bolezni lasišča ali sistemske motnje. Izpadanje las je pogosto posledica motenj lasnega cikla, avtoimunskih procesov, vnetja, zdravil ali sistemskih bolezni. Klinično je pomembno razlikovati med nebrazgotinskimi alopecijami, pri katerih mešički ostanejo ohranjeni, in brazgotinskimi alopecijami, pri katerih pride do trajne destrukcije mešičkov. Pri pretirani poraščenosti je treba razlikovati med hipertrihozo in hirzutizmom (Nalluri & Harries, 2016; Pavone et al., 2015; Vedak, 2022; Workman & Piliang, 2023).

NOHTI

Nohti so keratinizirani ektodermalni priveski, ki ščitijo distalne dele prstov ter sodelujejo pri oprijemu, finomotoričnih gibih, praskanju in taktilnem zaznavanju. Njihove spremembe so lahko posledica lokalnih bolezni ali sistemskih stanj, zato je razumevanje zgradbe nohtne enote pomembno za klinično diagnostiko (André et al., 2013; de Berker, 2013).

Struktura nohta

Nohtno enoto sestavljajo nohtna plošča, matriks, nohtno ležišče, nohtne gube in hiponihij (André et al., 2013; de Berker, 2013).

Nohtna plošča je trda, prosojna keratinizirana struktura iz sploščenih keratiniziranih celic nohtne plošče (onihocitov) brez jeder. V primerjavi z roženo plastjo vsebuje manj maščob in

vode, hkrati pa več cisteina, zato ima številne močne disulfidne vezi (André et al., 2013; de Berker, 2013).

Nohtna matrica je izhodišče nohtne plošče in določa njeno rast. Distalni del matriksa je klinično viden kot lunula, ki je najbolj izrazita na palcu (André et al., 2013; de Berker, 2013).

Nohtno ležišče leži pod nohtno ploščo in se razteza med lunulo in hiponihijem. Čvrsto pritrditev nohtne plošče omogoča vzdolžna organizacija epidermalnih brazd, ki se ujemajo z žlebovi v prekrivajoči nohtni plošči (André et al., 2013; de Berker, 2013). Bogata žilna mreža nohtnega ležišča pa prispeva k njegovi prehrani in značilni rožnati barvi.

Nohtne gube, proksimalne in lateralne, stabilizirajo nohtno ploščo. Kutikula tvori zaščitno tesnilo, ki varuje matriks pred toksini in mikrobi; njeno odstranjevanje, na primer pri manikuri, lahko poveča dovzetnost za kontaminacijo in paronihijo (André et al., 2013; de Berker, 2013).

Hiponihij predstavlja prehod pod prostim robom nohta in deluje kot zaščitna pregrada pred okužbami. V špranji med hiponihijem in nohtno ploščo se lahko zadržujejo patogeni, ki prispevajo k prenosu okužb, zato je ta del nohtne enote klinično pomemben pri razumevanju okužb in higiene nohtov (André et al., 2013; de Berker, 2013).

Pomen nohtov

Pomen nohtov izhaja iz njihove zaščitne, mehanske, senzorične in estetske funkcije. Ščitijo distalne dele prstov, omogočajo učinkovitejši prijem majhnih predmetov, sodelujejo pri praskanju in s protipritiskom na konice prstov prispevajo k taktilnemu zaznavanju (André et al., 2013).

Glomusna telesca v nohtni enoti sodelujejo pri uravnavanju pretoka krvi in s tem prispevajo k termoregulaciji. Ker so nohti dobro vidni in rastejo počasi, so pomembno diagnostično okno za lokalne bolezni, sistemske motnje in učinke zunanjih dejavnikov (André et al., 2013).

Noht raste iz matriksa približno 3 mm na mesec na rokah in približno 1 mm na mesec na nogah. Hitrost rasti se spreminja glede na starost, spol, temperaturo, dominantnost roke, prizadetost prstov, bolezenska stanja in zdravila; počasnejša rast je povezana z nižjimi temperaturami, ženskim spolom, nedominantno roko ter prvim in petim prstom (André et al., 2013; de Berker, 2013).

Distrofija nohtne plošče je odvisna od resnosti, trajanja in mesta poškodbe nohtne matrice. Blaga, prehodna in difuzna poškodba se lahko kaže kot prečna vdolbina nohtne plošče, znana kot Beaujeva linija. Hujša difuzna poškodba matriksa lahko povzroči onihomadezo, to je prečno

ločitev nohtne plošče, medtem ko žariščna in dolgotrajna poškodba lahko vodi v vzdolžno levkonihijo (André et al., 2013).

Spremembe nohtov lahko odražajo sistemske in lokalne bolezni, vendar niso specifične samo za eno diagnozo: pri hipoksiji se lahko pojavi paličast videz prstov, pri zmanjšani perfuziji zapoznelo kapilarno polnjenje, pri anemiji zaradi pomanjkanja železa žličasta oblika nohtov, pri endokarditisu pa krvavitve v obliki trsk. Distrofija nohtov je lahko prvi znak vnetnih bolezni, kot sta lichen planus in luskavica. Nohti so lahko tudi mesto agresivnih bolezenskih procesov, kot je melanom, zato je ob sumu nanj potrebna histopatološka analiza (André et al., 2013). Spremembe na nohti je vedno potrebno presojati v povezavi z anamnezo in drugimi kliničnimi znaki.

ZNOJNICE

Znojnice so kožni priveski, ki sodelujejo pri vzdrževanju homeostaze, zlasti pri termoregulaciji in oblikovanju površinskega okolja kože. Motnje njihovega delovanja so povezane z nekaterimi klinično pomembnimi boleznimi. Pri človeku ločimo ekrine in apokrine znojnice, ki se razlikujejo po anatomski razporeditvi, načinu izločanja, sestavi izločka in kliničnem pomenu. Ekrine znojnice so pomembne predvsem za uravnavanje telesne temperature, apokrine pa zaradi svoje razporeditve in sestave izločka sodelujejo pri nastanku značilnega telesnega vonja po bakterijski razgradnji organskih snovi na površini kože (Baker, 2019; Cui & Schlessinger, 2015).

Struktura znojnic

Ekrine znojnice so najštevilčnejše; v največjem številu so na dlaneh, podplatih in čelu, odsotne pa so na ustnični rdečini, nohtnem ležišču, nekaterih predelih zunanjega spolovila ter na prehodih med kožo in sluznico. Njihova izvodila se odpirajo neposredno na površino kože. Apokrine znojnice so večje in razvejane; omejene so predvsem na aksilarno, perinealno, anogenitalno in areolarno področje, njihovi vodi pa se odpirajo v dlačni mešiček. Delovati začnejo v puberteti pod vplivom spolnih hormonov. Njihov izloček je bolj viskozen in bogatejši z organskimi snovmi kot izloček ekrinih znojnic (Baker, 2019; Cui & Schlessinger, 2015).

Pomen znojnic

Pomen znojnic izhaja predvsem iz njihove vloge pri termoregulaciji, vzdrževanju kožnega mikrookolja in odzivanju organizma na zunanje ter notranje dražljaje. Ekrine znojnice z izločanjem vode in elektrolitov omogočajo hlajenje z izhlapevanjem ter sodelujejo pri izločanju ionov in manjših količin dušikovih presnovkov. Njihovo delovanje uravnava avtonomni živčni

sistem s holinergično simpatično stimulacijo, znojenje pa se okrepi ob toplotni obremenitvi, telesnem naporu in čustvenih dražljajih (Baker, 2019; Wohlrab et al., 2023).

Apokrine znojnice imajo drugačen klinični pomen, saj njihov izloček sam po sebi praviloma nima izrazitega vonja; značilen telesni vonj nastane šele po bakterijski razgradnji organskih sestavin na površini kože. Ta proces je osnova bromhidroze. Hiperhidroza je povezana predvsem z motnjami ekrinega znojenja, hidradenitis suppurativa pa z vnetjem folikularno-apokrine enote. Motnje delovanja znojnic lahko zato pomembno vplivajo na kakovost življenja pacientov (Alikhan et al., 2019; Malik et al., 2023; McConaghy & Fosselman, 2018; Nelson, 2025; Wohlrab et al., 2023).

Znojnice

- Ekrine znojnice omogočajo hlajenje telesa z izhlapevanjem znoja.
- Apokrine znojnice so povezane predvsem z značilnim telesnim vonjem po bakterijski razgradnji izločka.
- Čezmerno, zmanjšano ali spremenjeno znojenje lahko pomembno vpliva na vsakodnevno delovanje.
- Pri izrazitih motnjah znojenja je treba opazovati draženje kože, maceracijo, neprijeten vonj in možnost sekundarne okužbe.

LOJNICE

Lojnice so kožni priveski, ki s tvorbo sebuma sodelujejo pri homeostazi kože, ohranjanju kožnega mikrookolja in zaščitni funkciji kože. Njihov lipidni izloček prek dlačnega mešička doseže površino kože, kjer sodeluje pri oblikovanju zaščitnega lipidnega filma, zmanjševanju transepidermalne izgube vode in stabilnosti kožne bariere. Delovanje lojnic zato ni pomembno le za mastnost kože, temveč tudi za odpornost kože proti zunanjim dražljajem, mikroorganizmom in izsušitvi (Zouboulis, 2004).

Struktura lojnic

Lojnice so alveolarne eksokrine žleze in anatomski del pilosebacealne enote, ki jo tvorijo dlačni mešiček, lojnica in mišica naježevalka dlake. Večinoma se izlivajo v dlačni mešiček, redkeje pa neposredno na površino kože, na primer na ustnicah ali genitalijah (Zouboulis, 2004).

Značilnost lojnic je holokrina sekrecija, pri kateri celotna diferencirana celica razpade in postane del izločka. Sebociti v procesu diferenciacije kopičijo lipide, nato pa razpadejo in sprostijo vsebino v izvodilo (Zouboulis, 2004).

Sebum je kompleksna mešanica lipidov, ki vključuje trigliceride, voske, skvalen in proste maščobne kisline. Njegova sestava je pomembna za oblikovanje zaščitnega lipidnega filma, antimikrobno zaščito in vzdrževanje kožnega mikrookolja (Zouboulis, 2004; Zouboulis et al., 2014).

Delovanje lojnic je močno odvisno od hormonskih dejavnikov, predvsem androgenov. Androgeni stimulirajo proliferacijo sebocitov in povečajo produkcijo sebuma, kar je posebej izrazito v puberteti. Zato je aktivnost lojnic največja v adolescenci, nato pa postopoma upada (Zouboulis, 2004).

Na delovanje lojnic poleg androgenov vplivajo tudi genetski dejavniki, nevroendokrini mehanizmi, okoljski vplivi, kot sta prehrana in klima, ter vnetje in kožno mikrookolje (Zouboulis et al., 2014).

Pomen lojnic

Kožna mikrobiota pomeni skupnost mikroorganizmov, ki naseljujejo kožno površino in kožne priveske, predvsem bakterij, gliv in virusov. Kožno mikrookolje je širši pojem: poleg mikrobiote vključuje tudi pH, vlago, sebum, znoj, lipide, temperaturo, stanje kožne bariere in lokalne vnetne dejavnike. V tem okviru sebum ne vpliva le na mikrobno sestavo, temveč tudi na pogoje, ki omogočajo ravnovesje ali porušenje površinskega okolja kože.

Na površini kože sebum maže površino kože in las, sodeluje pri oblikovanju površinskega lipidnega filma ter vpliva na mikrookolje in mikrobioto ter na ta način prispeva k hidraciji, zmanjšuje transepidermalno izgubo vode in pomaga ohranjati integriteto kožne bariere. Zaščitni lipidni film deluje kot mehanska in kemična zaščitna plast, zmanjšuje izsuševanje kože in podpira prožnost rožene plasti in na ta način deluje kot glavna permeabilnostna bariera (Zouboulis, 2004; Zouboulis et al., 2014). Proste maščobne kisline in druge lipidne komponente sebuma lahko vplivajo na rast in presnovo mikroorganizmov; kadar se poruši mikrobno ravnovesje, se lahko poveča vnetni odziv pri boleznih pilosebacealne enote (Williams et al., 2017; Zouboulis et al., 2014).

Motnje delovanja lojnic so klinično zelo pomembne, saj sodelujejo v patogenezi številnih pogostih dermatoloških bolezni, predvsem aken, seboroičnega dermatitisa in drugih stanj, pri katerih so pomembni spremenjena tvorba sebuma, vnetje in porušeno ravnovesje kožnega mikrookolja (Zouboulis, 2004; Zouboulis et al., 2014).

Lojnice

- Sebum sodeluje pri ohranjanju hidracije, zaščitnega lipidnega filma in kožnega mikrookolja.
- Aktivnost lojnic je izrazito hormonsko odvisna, zlasti od androgenov.
- Spremenjena tvorba ali sestava sebuma je pomembna pri aknah in seboroičnem dermatitisu.

Tabela 1: Glavne strukturne, funkcijske in patofiziološke značilnosti plasti kože in kožnih priveskov in izbrane klinične povezave

Plast/privesek	Struktura	Funkcija, patofiziološki pomen in klinične povezave
EPIDERMIS	keratinociti; lipidni matriks (ceramidi, lipidi); imunološke celice	Funkcija: barierna funkcija; preprečevanje TEWL; zaščita pred patogeni. Ob motnji: okvara lipidnega matriksa → ↑ TEWL in penetracija alergenov; imunska disfunkcija (Th2, Th17) → kronično vnetje; hiperproliferacija keratinocitov → odebeljen epidermis. Klinične povezave: atopijski dermatitis; psoriaza; kontaktni dermatitis; ihtioze.
DERMIS	kolagen, elastin; ekstracelularni matriks; fibroblasti; žile, živci	Funkcija: mehanska stabilnost; elastičnost; prehrana epidermisa. Ob motnji: vnetni in imunski procesi → poškodba tkiva; razgradnja kolagena (staranje, oksidativni stres) → izguba elastičnosti; imunska poškodba žil → vaskulitis. Klinične povezave: dermatitis; vaskulitisi; brazgotine; staranje kože.
SUBCUTIS	adipociti; vezivo; vaskularizacija	Funkcija: energijska rezerva; izolacija; mehanska zaščita. Ob motnji: bakterijska okužba subcutisa → akutno vnetje subcutisa; spremembe podkožnega maščevja in vezivnih sept → celulit oziroma ginoidna lipodistrofija; motena porazdelitev podkožnega maščevja → lipodistrofije. Klinične povezave: celulitis; celulit (ginoidna lipodistrofija); lipodistrofije.
LASJE IN DLAKE	dlačni mešiček; lasna matrica; lasno steblo; lojnica; mišica naježevalka dlake	Funkcija: mehanska zaščita; toplotna izolacija; senzorična funkcija; psihosocialni pomen. Ob motnji: motnje lasnega cikla → izpadanje las; vnetna ali avtoimuna poškodba dlačnega mešička → alopecija; hormonski vplivi → spremenjena poraščenost. Klinične povezave: nebrazgotinske in brazgotinske alopecije; telogeni efluvij; hipertrihoza; hirzutizem, vnetje folikularno-apokrine enote → hidradenitis suppurativa.
NOHTI	nohtna plošča; matriks; nohtno ležišče; nohtne gube; hiponihij	Funkcija: zaščita distalnih delov prstov; oprijem; fina motorika; taktilno zaznavanje; estetska funkcija. Ob motnji: poškodba matriksa → distrofija nohta; motena perfuzija ali hipoksija → spremembe oblike in barve; melanocitne lezije → subungvalna pigmentacija.

Plast/privesek	Struktura	Funkcija, patofiziološki pomen in klinične povezave
		Klinične povezave: onihomadeza; Beaujeve linije; luskavica nohtov; lichen planus; subungvalni melanom.
ZNOJNICE	ekrine znojnice; apokrine znojnice; izvodila; holinergična simpatična regulacija	Funkcija: termoregulacija; hlajenje z izhlapevanjem; vzdrževanje kožnega mikrookolja; odziv na napor in stres. Ob motnji: povečano ekrino znojenje → hiperhidroza; bakterijska razgradnja apokrinega izločka → bromhidroza; vnetje folikularno-apokrine enote → hidradenitis suppurativa (anatomska povezava). Klinične povezave: hiperhidroza; bromhidroza; hidradenitis suppurativa.
LOJNICE	alveolarne eksokrine žleze; sebociti; holokrina sekrecija; sebum; pilosebacealna enota	Funkcija: hidracija kože; zmanjšanje TEWL; zaščitni lipidni film; antimikrobni učinek; vpliv na kožno mikrookolje. Ob motnji: spremenjena tvorba ali sestava sebuma → vnetje in disbioza; androgena stimulacija sebocitov → seboreja; porušeno kožno mikrookolje → vnetne lezije. Klinične povezave: akne; seboroični dermatitis; seboreja; druge motnje pilosebacealne enote.

Opomba: Navedeni bolezenski mehanizmi so povzeti kot didaktični prikaz povezave med zgradbo, funkcijo in kliničnimi posledicami. Za epidermalno bariero, dermis in subcutis so uporabljeni pregledni viri o zgradbi, fiziologiji in patologiji kože; za kožne priveske pa viri, ki obravnavajo posamezne priveske in njihovo klinično vlogo (Baker et al., 2023; Brito et al., 2024; de Berker, 2013; Lin et al., 2022; Zouboulis, 2004).

ZAKLJUČEK

Koža je kompleksen večslojni organ, v katerem epidermis, dermis, subcutis in kožni priveski ne delujejo kot ločene anatomske enote, temveč kot funkcionalno povezan sistem. Epidermis zagotavlja predvsem barierno in imunološko zaščito, dermis strukturno oporo in regenerativno sposobnost, subcutis mehansko zaščito in presnovno rezervo, kožni priveski pa dopolnjujejo senzorično, termoregulacijsko, zaščitno in presnovno funkcijo kože. Takšna organizacija omogoča zaščito pred zunanjimi vplivi, zaznavanje okolja, ohranjanje hidracije in uravnavanje kožnega mikrookolja (Baker et al., 2023; Brito et al., 2024).

Poznavanje normalne zgradbe kože je temelj za razumevanje bolezenskih sprememb in zgodnejše prepoznavanje dermatoloških ter sistemskih bolezni. Hkrati omogoča bolj premišljeno izbiro diagnostičnih postopkov in zdravljenja, saj številni sodobni terapevtski pristopi izhajajo iz razumevanja kožne bariere, vnetja, regeneracije, znojenja in tvorbe sebuma. Povezovanje anatomskega, fiziološkega in kliničnega znanja je zato ključno za celostno obravnavo bolezni kože (Baker et al., 2023; Brito et al., 2024; Feingold & Elias, 2024).

KRATICE

Okrajšava	Razlaga
JAK	Janus kinaza
JAK/STAT	signalna pot Janus kinaza/signalni prenašalec in aktivator transkripcije
STAT	signalni prenašalec in aktivator transkripcije
TEWL	transepidermalna izguba vode
Th2	limfociti T, celice pomagalke tipa 2
Th17	limfociti T, celice pomagalke tipa 17
TLR	Tollu podobni receptorji
UV	ultravijolično sevanje

VPRAŠANJA ZA RAZMISLEK

1. Zakaj je nepoškodovana epidermalna bariera pomembna za preprečevanje izsušitve kože in vstopa mikroorganizmov?
2. Kako bi pri opazovanju kože prepoznali znake motene hidracije, vnetja ali poškodbe kožne bariere?
3. Kakšna je razlika med vlogo epidermisa, dermisa in subcutisa pri zaščiti kože?
4. Zakaj so spremembe nohtov, las, znojenja ali izločanja loja lahko pomemben klinični podatek?
5. Kako lahko pravilna nega kože prispeva k ohranjanju kožne bariere pri pacientih s kroničnimi dermatozami?

LITERATURA

1. Alikhan, A., Sayed, C., Alavi, A., Alhusayen, R., Brassard, A., Burkhart, C., Crowell, K., Eisen, D. B., Gottlieb, A. B., Hamzavi, I., Hazen, P. G., Jaleel, T., Kimball, A. B., Kirby, J., Lowes, M. A., Micheletti, R., Miller, A., Naik, H. B., Orgill, D., ... Poulin, Y. (2019). North American clinical management guidelines for hidradenitis suppurativa: Part II: Topical, intralesional, and systemic medical management. *Journal of the American Academy of Dermatology, 81*(1), 91–101. https://doi.org/10.1016/j.jaad.2019.02.068
2. André, J., Sass, U., Richert, B., & Theunis, A. (2013). Nail pathology. *Clinics in Dermatology, 31*(5), 526–539. https://doi.org/10.1016/j.clindermatol.2013.06.005
3. Baker, L. B. (2019). Physiology of sweat gland function: The roles of sweating and sweat composition in human health. *Temperature, 6*(3), 211–259. https://doi.org/10.1080/23328940.2019.1632145
4. Baker, P., Huang, C., Radi, R., Moll, S. B., Jules, E., & Arbiser, J. L. (2023). Skin barrier function: The interplay of physical, chemical, and immunologic properties. *Cells, 12*(23), 2745. https://doi.org/10.3390/cells12232745

5. Brito, S., Baek, M., & Bin, B. H. (2024). Skin structure, physiology, and pathology in topical and transdermal drug delivery. *Pharmaceutics, 16*(11), 1403. https://doi.org/10.3390/pharmaceutics16111403
6. Cui, C.-Y., & Schlessinger, D. (2015). Eccrine sweat gland development and sweat secretion. *Experimental Dermatology, 24*(9), 644–650. https://doi.org/10.1111/exd.12773
7. de Berker, D. (2013). Nail anatomy. *Clinics in Dermatology, 31*(5), 509–515. https://doi.org/10.1016/j.clindermatol.2013.06.006
8. Feingold, K. R., & Elias, P. M. (2024). The role of ceramides in the disruption of the cutaneous permeability barrier. *Journal of Lipid Research, 65*(8), 100593. https://doi.org/10.1016/j.jlr.2024.100593
9. Kuznetsov, S. L., Goriachkina, V. L., Ivanova, M. Iu., & Tsomartova, D. A. (2012). Histophysiology of the epidermis. *Morfologiia, 142*(5), 76–85.
10. Lin, X., Zhu, L., & He, J. (2022). Morphogenesis, growth cycle and molecular regulation of hair follicles. *Frontiers in Cell and Developmental Biology, 10*, 899095. https://doi.org/10.3389/fcell.2022.899095
11. Malik, A. S., Porter, C. L., & Feldman, S. R. (2023). Bromhidrosis treatment modalities: A literature review. *Journal of the American Academy of Dermatology, 89*(1), 81–89. https://doi.org/10.1016/j.jaad.2021.01.030
12. McConaghy, J. R., & Fosselman, D. (2018). Hyperhidrosis: Management options. *American Family Physician, 97*(11), 729–734.
13. Nalluri, A. R., & Harries, M. (2016). Alopecia in general medicine. *Clinical Medicine, 16*(1), 74–78. https://doi.org/10.7861/clinmedicine.16-1-74
14. Nelson, A. M. (2025). What's old is new: Apocrine gland destruction in hidradenitis suppurativa. *Journal of Investigative Dermatology, 145*(6), 1245–1247. https://doi.org/10.1016/j.jid.2024.11.006
15. Pavone, P., Praticò, A. D., Falsaperla, R., Ruggieri, M., Zollino, M., Corsello, G., & Neri, G. (2015). Congenital generalized hypertrichosis. *Italian Journal of Pediatrics, 41*, 55. https://doi.org/10.1186/s13052-015-0161-3
16. Schneider, M. R., Schmidt-Ullrich, R., & Paus, R. (2009). The hair follicle as a dynamic miniorgan. *Current Biology, 19*(3), R132–R142. https://doi.org/10.1016/j.cub.2008.12.005
17. Vedak, P. (2022). Hair and nail conditions: Hypertrichosis and hirsutism. *FP Essentials, 517*, 22–26.
18. Williams, M. R., Nakatsuji, T., & Gallo, R. L. (2017). *Staphylococcus aureus*: Master manipulator of the skin. *Cell Host & Microbe, 22*(5), 579–581. https://doi.org/10.1016/j.chom.2017.10.015
19. Wohlrab, J., Bechara, F. G., Schick, C., & Naumann, M. (2023). Hyperhidrosis: A central nervous dysfunction. *Dermatology and Therapy, 13*(2), 453–463. https://doi.org/10.1007/s13555-022-00885-w
20. Workman, K., & Piliang, M. (2023). Approach to the patient with hair loss. *Journal of the American Academy of Dermatology, 89*(2 Suppl.), S3–S8. https://doi.org/10.1016/j.jaad.2023.05.040
21. Zouboulis, C. C. (2004). Acne and sebaceous gland function. *Clinics in Dermatology, 22*(5), 360–366. https://doi.org/10.1016/j.clindermatol.2004.03.004
22. Zouboulis, C. C., Jourdan, E., & Picardo, M. (2014). Acne is an inflammatory disease and alterations of sebum composition initiate acne lesions. *Journal of the European Academy of Dermatology and Venereology, 28*(5), 527–532. https://doi.org/10.1111/jdv.12298

FUNKCIJA KOŽE

Prim. doc. dr. Tanja Planinšek Ručigaj, dr. med., višja svetnica, specialistka dermatovenerologije in EFWH

Dermatovenerološka klinika, Univerzitetni klinični center Ljubljana

UVOD

Koža deluje kot večplastni biološki vmesnik med organizmom in okoljem. Epidermis zagotavlja primarno permeabilnostno bariero, dermis mehansko oporo, žilno-živčno omrežje in imunološko infrastrukturo, podkožje pa energijsko rezervo, izolacijo in mehansko blaženje (Baker et al., 2023; Ahn & Kaptchuk, 2011). Vzdrževanje kožne homeostaze zahteva usklajeno delovanje lipidne bariere, kislega pH, lokalne imunosti, kožnih žlez in mikrobioma (Harris-Tryon & Grice, 2022; Byrd et al., 2018; Flowers & Grice, 2020).

BARIERNA FUNKCIJA KOŽE

Osrednji element kožne bariere je stratum corneum, ki deluje po modelu opeke in cementa: korneociti predstavljajo opeke, medcelični lipidni matriks pa cement. Ključna lastnost permeabilnostne bariere je lamelarna organizacija lipidov. Ceramidi predstavljajo približno polovico lipidne mase, holesterol približno četrtino, proste maščobne kisline pa pomemben preostanek. Takšna ureditev preprečuje transepidermalno izgubo vode (TEWL) in vstop zunanjih dražljajev. Pri motnjah v sintezi ali sestavi ceramidov nastanejo nepravilne lamelarne membrane in okvarjena permeabilnostna bariera, kar se klinično kaže kot suhost, luščenje, ekcematozne spremembe in povečana dovzetnost za okužbe. To je posebej pomembno pri atopijskem dermatitisu in nekaterih motnjah keratinizacije (Feingold & Elias, 2024; Baker et al., 2023; Akiyama et al., 2024).

Površinski pH kože je fiziološko kisel, zato se pogosto opisuje kot kisli plašč. Takšno mikrookolje vpliva na encimsko zorenje lipidne bariere, uravnavanje deskvamacije in omejevanje rasti patogenih mikroorganizmov. Kisli pH tako povezuje kemično in mikrobiološko komponento bariere ter predstavlja praktično izhodišče za formulacijo pripravkov, ki ohranjajo bariero (Kumar & Das, 2023; Feingold & Elias, 2024; Li et al., 2023).

Kožni mikrobiom ni pasivna flora, temveč dinamičen ekosistem, ki podpira bariero, vpliva na lokalno imunost in sodeluje pri metabolizmu kožnih substratov, kot so znoj, sebum in

korneociti. Disbioza je povezana s številnimi dermatozami, med drugim z atopijskim dermatitisom, psoriazo in aknami. Eksperimentalni podatki kažejo, da imajo bakterije na koži različne preference glede izkoriščanja znoja in sebuma, kar pomaga razložiti regionalne razlike v sestavi mikrobioma (Harris-Tryon & Grice, 2022; Byrd et al., 2018; Flowers & Grice, 2020; Kumar & Das, 2023; Feingold & Elias, 2024; Swaney et al., 2023).

Koža proizvaja antimikrobne peptide (AMP), med katerimi so pomembni zlasti katelicidin LL-37 in β-defensini. Ti delujejo z neposrednim protimikrobnim učinkom proti bakterijam, glivam in virusom, hkrati pa sodelujejo kot signalne molekule, ki vplivajo na kemotakso, aktivacijo epitelijskih in imunskih celic ter uravnavanje vnetnega odziva. Njihova spremenjena izraženost je klinično relevantna pri vnetnih dermatozah, okužbah in celjenju ran (Balaji et al., 2025).

Mehanska zaščitna funkcija kože izhaja iz večplastne zgradbe epidermisa, elastičnosti dermisa, kolagensko-elastinskega matriksa in biomehanskih lastnosti podkožnega tkiva. Skupaj ti elementi omogočajo odpornost proti trenju, pritisku, raztezanju in manjšim poškodbam. Kadar je mehanska odpornost zmanjšana, na primer pri staranju, kroničnem vnetju, motnjah veziva ali dolgotrajnem pritisku, se poveča tveganje za erozije, ragade, razjede in počasnejše celjenje (Agrawal et al., 2023; Baker et al., 2023; Ahn & Kaptchuk, 2011).

Barierna funkcija kože ni omejena le na preprečevanje izgube vode. Temelji na usklajenem delovanju lipidov, kislega pH, mikrobioma, antimikrobnih peptidov in mehanske odpornosti, zato je tesno povezana z vnetnimi, infekcijskimi in regenerativnimi procesi (Baker et al., 2023; Harris-Tryon & Grice, 2022; Byrd et al., 2018).

Kožna bariera v praksi

- Stratum corneum preprečuje prekomerno izgubo vode in vdor dražljivih snovi.
- Suha, razpokana ali vneta koža lažje postane vstopno mesto za mikroorganizme.
- Kisli pH kože pomaga vzdrževati ugodno mikrookolje in omejevati rast patogenov.
- Ohranjanje vlage in nepoškodovane površine kože je pomemben del zaščitne funkcije.

IMUNSKA FUNKCIJA KOŽE

Langerhansove celice tvorijo mrežo v epidermisu in delujejo kot sentinelne antigen-prezentirajoče celice: zajamejo antigen, ga procesirajo in lahko migrirajo v regionalne bezgavke, kjer sprožijo adaptivni imunski odziv; pomembne so pri okužbah, vnetnih dermatozah in protitumorskem nadzoru (Neagu et al., 2022; Davies et al., 2022).

Mikrobiom sodeluje pri oblikovanju imunskih odzivov ter stabilnosti bariere; motnje mikrobioma lahko prispevajo k vzdrževanju ali poslabšanju bolezni (Harris-Tryon & Grice, 2022; Byrd et al., 2018).

AMP poleg antimikrobnega učinka modulirajo vnetno okolje kože, kar je relevantno za vnetne dermatoze, okužbe, celjenje ran in potek kožnih bolezni (Balaji et al., 2025).

Imunski odziv in termoregulacija se funkcionalno povezujeta predvsem na ravni kožnega žilja, vnetja in lokalnega mikrookolja. Vnetje lahko spremeni prekrvljenost, temperaturo, občutek toplote in reaktivnost znojnic, kar klinično pojasni eritem, edem, bolečino in občutek vročine v koži (Baker, 2019; Agrawal et al., 2023; Pober & Sessa, 2015).

Vnetje in zaščitni odziv kože

- Rdečina, toplota, oteklina, bolečina ali srbenje so lahko znaki aktivnega vnetnega odziva.
- Mikrobiom in lokalna imunost skupaj sodelujeta pri ohranjanju ravnovesja na površini kože.
- Spremenjena kožna bariera lahko okrepi vnetje in poveča občutljivost kože.
- Opazovanje sprememb na koži pomaga razumeti, ali gre za draženje, vnetje ali okužbo.

TERMOREGULACIJA

Koža je pomemben efektorski organ termoregulacije prek sprememb prekrvljenosti. Vazodilatacija poveča oddajanje toplote, vazokonstrikcija pa zmanjšuje toplotne izgube; oba procesa sta povezana z delovanjem znojnic (Baker, 2019; Hu et al., 2018). Ekrine znojnice izločajo primarni znoj, v izvodilih pa se del elektrolitov reabsorbira, zato je končni znoj relativno hipotoničen. Termoregulacijski učinek temelji predvsem na evaporaciji. Znojenje je pod nadzorom avtonomnega živčevja; pregledi poudarjajo vlogo acetilholina, signalnih poti s Ca^{2+} in aquaporinov pri ekrini sekreciji (Baker, 2019).

Termoregulacijska vloga kože se povezuje s senzorično funkcijo, saj zaznavanje temperature, bolečine in mehanskih dražljajev dopolnjuje avtonomno uravnavanje prekrvljenosti in znojenja ter omogoča zaščitne odzive (Baker, 2019; Hu et al., 2018; Koutsioumpa et al., 2023).

Toplota, potenje in zaznavanje

- Koža pomaga uravnavati telesno temperaturo s spremembami prekrvljenosti in potenjem.
- Izhlapevanje znoja s površine kože omogoča učinkovito oddajanje toplote.
- Receptorji v koži zaznavajo dotik, pritisk, temperaturo in bolečino.
- Zaznavanje neprijetnih dražljajev sproži zaščitne odzive in pomaga preprečiti poškodbe.

SENZORIČNA FUNKCIJA

Koža vsebuje specializirane receptorje in proste živčne končiče za bolečino, temperaturo, dotik, pritisk, razteg in vibracije. Med pomembne senzorične receptorje sodijo Merklovi diski, občutljivi za stalni pritisk in obliko, Meissnerjeva telesca, ki se odzivajo na rahel dotik, Pacinijeva telesca na vibracije in globlji pritisk ter Ruffinijeva telesca, ki zaznavajo razteg kože. Senzorično zaznavanje dopolnjujejo receptorji lasnih mešičkov za premik dlak, Krausejeva čutna telesca, prosti živčni končiči z mehanosenzitivno vlogo ter molekularni receptorji in ionski kanali, kot so receptorji TRP za temperaturo, kemične dražljaje in bolečino ter mehanosenzitivni kanali Piezo za dotik in pritisk. Prosti živčni končiči imajo pomembno vlogo tudi pri zaznavanju bolečine, temperature in srbenja. Mehanoreceptorji, termoreceptorji, pruriceptorji in nociceptorji omogočajo zaznavanje zunanjih dražljajev, sprožajo zaščitne reflekse in usmerjajo vedenjske odzive. Senzorična funkcija se prepleta tudi z lokalno imunostjo, saj nevropeptidi in živčno-imunske povezave vplivajo na vnetje, srbenje, bolečino in potek nekaterih dermatoz (Koutsioumpa et al., 2023; Agelopoulos et al., 2022; Zhang et al., 2024).

Senzorična in presnovna vloga kože se povezujeta prek živčno-imunskih in nevroendokrinih signalnih poti. Nevropeptidi, citokini, hormonski mediatorji in lipidna presnova skupaj vplivajo na vnetje, srbenje, bolečino, barierno funkcijo in celjenje (Agelopoulos et al., 2022; Zhang et al., 2024; Harris-Tryon & Grice, 2022; Marek-Jozefowicz et al., 2023).

PRESNOVNE IN ENDOKRINE FUNKCIJE

Koža je ključno mesto nastanka vitamina D_3, kjer UVB-sevanje sproži pretvorbo 7-dehidroholesterola v previtamin D_3 in nato vitamin D_3 (Borecka et al., 2024). Poleg tega koža sodeluje v lokalni presnovi lipidov, steroidnih hormonov in citokinov ter deluje kot nevroendokrini in imunsko aktivni organ. Metabolizem lipidov v epidermisu in lojnicah neposredno vpliva na barierno funkcijo, hidracijo in sestavo mikrobioma, zato imajo presnovne spremembe kože pomembne klinične posledice pri suhosti kože, aknah, vnetnih dermatozah in motnjah celjenja (Vanderwolf et al., 2023; Bukvić Mokos et al., 2025; Marek-Jozefowicz et al., 2023).

Presnovna in sekretorna dejavnost kože se prepletata na ravni lojnic, znojnic in lokalnega mikrookolja. Lipidi, znoj in sebum vplivajo na hidracijo, pH, mikrobiom in barierno funkcijo ter povezujejo presnovne funkcije s sekretornimi in ekskretornimi procesi (Baker, 2019; Kumar & Das, 2023; Vanderwolf et al., 2023; Swaney et al., 2023).

Presnova, sebum in mikrookolje

- Koža sodeluje pri nastanku vitamina D in lokalni presnovi lipidov.
- Sebum prispeva k zaščiti, zmanjšanju izgube vode in sestavi kožnega mikrobioma.
- Spremembe v količini ali sestavi sebuma so pomembne pri aknah.
- Znoj, sebum, pH in mikrobiom skupaj oblikujejo lokalno mikrookolje kože.

SEKRETORNA IN EKSKRETORNA FUNKCIJA

Čeprav znoj vsebuje tudi nekatere presnovke in sledove snovi iz notranjega okolja, je njegova vloga pri njihovem izločanju relativno majhna v primerjavi z ledvicami, medtem ko ostaja termoregulacijska vloga primarna (Baker, 2019).

Sebum prispeva k zmanjšanju izgube vode, mehanski zaščiti in antimikrobnemu okolju ter pomembno oblikuje sestavo kožnega mikrobioma. Spremembe v količini ali sestavi sebuma in v njegovi mikrobni presnovi pomagajo pojasniti patogenezo aken ter drugih bolezni pilosebacealne enote (Vanderwolf et al., 2023; Swaney et al., 2023).

Sekretorni in ekskretorni procesi dopolnjujejo druge funkcije kože: znoj vpliva na termoregulacijo, pH in mikrookolje, sebum pa na barierno odpornost, mikrobiom in pilosebacealno enoto. Lokalno mikrookolje vpliva tudi na uravnavanje vnetnega odziva, kolonizacijo in celjenje (Baker, 2019; Swaney et al., 2023; Talbott et al., 2022).

REGENERACIJA IN CELJENJE RAN

Celjenje ran poteka v delno prekrivajočih se fazah, kjer sodelujejo trombociti, nevtrofilci, makrofagi, keratinociti, fibroblasti in endotelne celice. Mehanizmi vključujejo migracijo celic, angiogenezo, reorganizacijo zunajceličnega matriksa (ECM) ter regulacijo citokinov in rastnih faktorjev (Talbott et al., 2022; Cialdai et al., 2022; Jin et al., 2025).

Fibroblasti so heterogena populacija z različnimi vlogami pri fiziološkem celjenju in fibrozi; razumevanje te heterogenosti je ključno za razvoj novih načinov zdravljenja kroničnih ran in patoloških brazgotin (Talbott et al., 2022; Cialdai et al., 2022).

Lasni folikel je specializirana regenerativna enota kože z nišo matičnih celic, ki omogoča ciklično obnovo in sodeluje pri popravljalnih procesih. Njegova biologija zato ni pomembna le za razumevanje rasti las, temveč tudi za širše razumevanje regeneracije kože, reepitelizacije in odziva na poškodbo (Lin et al., 2022; Natarelli et al., 2023).

Regeneracija in celjenje ran sta klinično stičišče bariernih, imunskih, senzoričnih in mikrookoljskih procesov. Obnova bariere, uravnotežen imunski odziv, nadzor kolonizacije in

živčno-imunske povezave pomembno vplivajo na popravljanje tkiva ter razumevanje patofizioloških povezav pri dermatoloških boleznih (Talbott et al., 2022; Cialdai et al., 2022; Jin et al., 2025; Agelopoulos et al., 2022; Marek-Jozefowicz et al., 2023).

Celjenje ran in opazovanje sprememb

- Pri celjenju sodelujejo bariera, vnetje, prekrvljenost, celice kože in lokalno mikrookolje.
- Rdečina, bolečina, izcedek, neprijeten vonj ali počasno celjenje so pomembni znaki za spremljanje.
- Poškodovana bariera lahko poveča tveganje za kolonizacijo in okužbo rane.
- Ugodno lokalno okolje podpira reepitelizacijo, nastanek novega tkiva in zapiranje rane.

PATOFIZIOLOŠKE POVEZAVE

Motnje posameznih funkcij kože so osnova številnih dermatoloških bolezni in hkrati kažejo povezanost bariere, mikrobioma, imunosti, sekrecije, zaznavanja in regeneracije. Okvara lipidne bariere in uravnavanja pH poveča transepidermalno izgubo vode (TEWL), povzroča suhost, mikrofisure in sekundarno vnetje, spremembe mikrobioma in imunskega odziva pa prispevajo k nastanku atopijskega dermatitisa, psoriaze in okužb. Prekomerno izločanje sebuma in motnje pilosebacealne enote prispevajo k nastanku aken, nepravilnosti delovanja znojnic pa pri hiperhidrozi in hipohidrozi. Ker se ti procesi v bolezni pogosto prepletajo, razumevanje normalnega delovanja kože neposredno usmerja diagnostiko, preventivo in zdravljenje (Baker et al., 2023; Harris-Tryon & Grice, 2022; Byrd et al., 2018; Vanderwolf et al., 2023; Baker, 2019).

Kožna homeostaza je sinteza bariernih, imunskih, žilno-živčnih, presnovnih, sekretornih in regenerativnih mehanizmov, ki v fizioloških razmerah zagotavljajo stabilno notranje mikrookolje kože, zaščito pred zunanjimi vplivi, ustrezno hidracijo, nadzor mikrobioma, senzorično zaznavanje ter sposobnost popravljanja po poškodbi. Kadar se ravnovesje med temi procesi poruši, se spremembe lahko izrazijo kot suhost, srbenje, eritem, bolečina, okužbe, motnje znojenja, akne, upočasnjeno celjenje ali kronične rane, zato razumevanje njihove medsebojne povezanosti pomembno usmerja klinično presojo in obravnavo bolezni kože (Baker et al., 2023; Harris-Tryon & Grice, 2022; Talbott et al., 2022).

Kožna homeostaza kot celota

- Kožne funkcije delujejo povezano, zato sprememba ene funkcije pogosto vpliva tudi na druge.
- Suha koža, srbenje, eritem, bolečina, akne ali počasno celjenje so lahko posledica porušenega ravnovesja.
- Pri presoji sprememb na koži je pomembno upoštevati bariero, mikrobiom, vnetje, prekrvljenost in regeneracijo.
- Cilj obravnave kožnih sprememb je podpora obnovi ravnovesja in zaščitne funkcije kože.

ZAKLJUČEK

Koža ni skupek ločenih funkcij, temveč medsebojno povezan biološki sistem. Sprememba na eni ravni se pogosto odrazi tudi drugje: okvara bariere preoblikuje mikrobiom in vnetni odziv, vnetje vpliva na prekrvljenost, temperaturo, bolečino, srbenje in senzorično zaznavanje, sekretorno mikrookolje pa sodeluje pri kolonizaciji, vnetju, aknah in celjenju ran (Baker et al., 2023; Harris-Tryon & Grice, 2022; Talbott et al., 2022). V klinični praksi je zato bolezni kože smiselno obravnavati večplastno, kot izraz porušene bariere, mikrobioma, imunskega odziva, žilno-živčne regulacije, presnove, izločanja ali regeneracije, pogosto pa kot preplet več ravni hkrati. Tak pristop olajša razumevanje simptomov in znakov, kot so suhost, srbenje, eritem, bolečina, okužbe, akne, motnje znojenja, upočasnjeno celjenje in kronične rane, ter podpira izbiro diagnostičnih preiskav, razlago bolezni pacientu in načrtovanje zdravljenja, usmerjenega v obnovo kožne homeostaze.

VPRAŠANJA ZA RAZMISLEK

1. Zakaj je koža pomembna zaščita pred zunanjimi vplivi?
2. Kaj se lahko zgodi, kadar je koža zelo suha ali poškodovana?
3. Zakaj je pomembno, da koža ohranja primerno vlago?
4. Kako lahko potenje pomaga pri uravnavanju telesne temperature?
5. Zakaj je pri rani pomembno opazovati znake, kot so rdečina, bolečina, izcedek ali počasno celjenje?

LITERATURA

1. Ahn, A. C., & Kaptchuk, T. J. (2011). Spatial anisotropy analyses of subcutaneous tissue layer: Potential insights into its biomechanical characteristics. *Journal of Anatomy, 219*(4), 515–524. https://doi.org/10.1111/j.1469-7580.2011.01407.x

2. Agelopoulos, K., Pereira, M. P., Wiegmann, H., & Ständer, S. (2022). Cutaneous neuroimmune crosstalk in pruritus. *Trends in Molecular Medicine, 28*(6), 452–462. https://doi.org/10.1016/j.molmed.2022.03.005
3. Agrawal, R., Hu, A., & Bollag, W. B. (2023). The skin and inflamm-aging. *Biology, 12*(11), 1396. https://doi.org/10.3390/biology12111396
4. Akiyama, F., Takahashi, N., Ueda, Y., Tada, S., Takeuchi, N., Ohno, Y., & Kihara, A. (2024). Correlations between skin condition parameters and ceramide profiles in the stratum corneum of healthy individuals. *International Journal of Molecular Sciences, 25*(15), 8291. https://doi.org/10.3390/ijms25158291
5. Balaji, S. K., Balasundarasekar, B., Khuwaja, W. M., Dolan, K. M., & Dong, X. (2025). Antimicrobial peptide signaling in skin diseases. *JID Innovations, 5*(3), 100354. https://doi.org/10.1016/j.xjidi.2025.100354
6. Baker, L. B. (2019). Physiology of sweat gland function: The roles of sweating and sweat composition in human health. *Temperature, 6*(3), 211–259. https://doi.org/10.1080/23328940.2019.1632145
7. Baker, P., Huang, C., Radi, R., Moll, S. B., Jules, E., & Arbiser, J. L. (2023). Skin barrier function: The interplay of physical, chemical, and immunologic properties. *Cells, 12*(23), 2745. https://doi.org/10.3390/cells12232745
8. Borecka, O., Dutton, J. J., Tang, J. C. Y., Fraser, W. D., Webb, A. R., & Rhodes, L. E. (2024). Comparative study of healthy older and younger adults shows they have the same skin concentration of vitamin D_3 precursor, 7-dehydrocholesterol, and similar response to UVR. *Nutrients, 16*(8), 1147. https://doi.org/10.3390/nu16081147
9. Bukvić Mokos, Z., Tomić Krsnik, L., Harak, K., Marojević Tomić, D., Tešanović Perković, D., & Vukojević, M. (2025). Vitamin D in the prevention and treatment of inflammatory skin diseases. *International Journal of Molecular Sciences, 26*(11), 5005. https://doi.org/10.3390/ijms26115005
10. Byrd, A. L., Belkaid, Y., & Segre, J. A. (2018). The human skin microbiome. *Nature Reviews Microbiology, 16*(3), 143–155. https://doi.org/10.1038/nrmicro.2017.157
11. Cialdai, F., Risaliti, C., & Monici, M. (2022). Role of fibroblasts in wound healing and tissue remodeling. *Frontiers in Bioengineering and Biotechnology, 10*, 958381. https://doi.org/10.3389/fbioe.2022.958381
12. Davies, J., Sirvent, S., Vallejo, A. F., Clayton, K., Douilhet, G., Keeler, P. S., West, J., Ardern-Jones, M., MacArthur, B. D., Singh, H., & Polak, M. E. (2022). Transcriptional programming of immunoregulatory responses in human Langerhans cells. *Frontiers in Immunology, 13*, 892254. https://doi.org/10.3389/fimmu.2022.892254
13. Feingold, K. R., & Elias, P. M. (2024). The role of ceramides in the disruption of the cutaneous permeability barrier, a common manifestation of skin disorders. *Journal of Lipid Research, 65*(8), 100593. https://doi.org/10.1016/j.jlr.2024.100593
14. Flowers, L., & Grice, E. A. (2020). The skin microbiota: Balancing risk and reward. *Cell Host & Microbe, 28*(2), 190–200. https://doi.org/10.1016/j.chom.2020.06.017
15. Harris-Tryon, T. A., & Grice, E. A. (2022). Microbiota and maintenance of skin barrier function. *Science, 376*(6596), 940–945. https://doi.org/10.1126/science.abo0693
16. Hu, Y., Converse, C., Lyons, M. C., & Hsu, W. H. (2018). Neural control of sweat secretion. *British Journal of Dermatology, 178*(6), 1246–1256. https://doi.org/10.1111/bjd.15808
17. Jin, C., Jin, Y., Ding, Z., Nuch, K. S., Han, M., Shim, J., Chien, P. N., & Heo, C. Y. (2025). Cellular and molecular mechanisms of wound repair: From biology to therapeutic innovation. *Cells, 14*(23), 1850. https://doi.org/10.3390/cells14231850
18. Koutsioumpa, C., Santiago, C., Jacobs, K., Lehnert, B. P., Barrera, V., Hutchinson, J. N., Schmelyun, D., Lehoczky, J. A., Paul, D. L., & Ginty, D. D. (2023). Skin-type-dependent development of murine

mechanosensory neurons. *Developmental Cell, 58*(20), 2032–2047.e6. https://doi.org/10.1016/j.devcel.2023.07.020
19. Kumar, P., & Das, A. (2023). Acid mantle: What we need to know. *Indian Journal of Dermatology, Venereology and Leprology, 89*(5), 729–732. https://doi.org/10.25259/IJDVL_153_2022
20. Li, R., Rodrigues, M. R., Li, L., Winget, J., Wang, Y., Wang, C., Smith, E., & Wei, K. (2023). Association between skin acid mantle, natural moisturizing factors, and antibacterial activity against *Staphylococcus aureus* in the stratum corneum. *Clinical, Cosmetic and Investigational Dermatology, 16*, 1595–1606. https://doi.org/10.2147/CCID.S409534
21. Lin, X., Zhu, L., & He, J. (2022). Morphogenesis, growth cycle and molecular regulation of hair follicles. *Frontiers in Cell and Developmental Biology, 10*, 899095. https://doi.org/10.3389/fcell.2022.899095
22. Marek-Jozefowicz, L., Nedoszytko, B., Grochocka, M., Żmijewski, M. A., Czajkowski, R., Cubała, W. J., & Slominski, A. T. (2023). Molecular mechanisms of neurogenic inflammation of the skin. *International Journal of Molecular Sciences, 24*(5), 5001. https://doi.org/10.3390/ijms24055001
23. Natarelli, N., Gahoonia, N., & Sivamani, R. K. (2023). Hair growth cycle and hair loss. *Journal of Clinical Medicine, 12*(3), 893. https://doi.org/10.3390/jcm12030893
24. Neagu, M., Constantin, C., Jugulete, G., Cauni, V., Dubrac, S., Szöllősi, A. G., & Zurac, S. (2022). Langerhans cells in skin pathologies. *Journal of Personalized Medicine, 12*(12), 2072. https://doi.org/10.3390/jpm12122072
25. Pober, J. S., & Sessa, W. C. (2015). Inflammation and the blood microvascular system. *Cold Spring Harbor Perspectives in Biology, 7*(1), a016345. https://doi.org/10.1101/cshperspect.a016345
26. Swaney, M. H., Nelsen, A., Sandstrom, S., & Kalan, L. R. (2023). Sweat and sebum preferences of the human skin microbiota. *Microbiology Spectrum, 11*(1), e04180-22. https://doi.org/10.1128/spectrum.04180-22
27. Talbott, H. E., Mascharak, S., Griffin, M., Wan, D. C., & Longaker, M. T. (2022). Fibroblast heterogeneity in wound healing. *Cell Stem Cell, 29*(8), 1161–1180. https://doi.org/10.1016/j.stem.2022.07.006
28. Vanderwolf, K., Kyle, C., & Davy, C. (2023). Sebum in mammals and skin diseases. *PeerJ, 11*, e16680. https://doi.org/10.7717/peerj.16680
29. Zhang, M., Liu, T., & Yang, J. (2024). Skin neuropathy and immunomodulation in diseases. *Fundamental Research, 4*(2), 218–225. https://doi.org/10.1016/j.fmre.2022.08.016

PROPEDEVTIKA IN DIAGNOSTIČNI PRISTOP V DERMATOLOGIJI

Prim. doc. dr. Tanja Planinšek Ručigaj, dr. med., višja svetnica, specialistka dermatovenerologije in EFWH

Dermatovenerološka klinika, Univerzitetni klinični center Ljubljana

UVOD

Dermatološka propedevtika predstavlja temelj klinične diagnostike kožnih bolezni, saj je večina diagnoz postavljena na podlagi vizualne ocene in pravilne interpretacije morfologije kožnih sprememb. Koža kot največji organ ima kompleksno zaščitno, imunološko in senzorično vlogo, spremembe na njej pa lahko odražajo tudi sistemske bolezni.

Ključ uspešne dermatološke diagnostike je sistematičen pristop, ki vključuje anamnezo, celovit klinični pregled ter standardiziran opis lezij, kar omogoča natančno diferencialno diagnostiko že na podlagi kliničnega pregleda (Buxton, 1987).

Kadar klinična slika ni dovolj značilna ali kadar je treba bolezen potrditi, propedevtični pristop dopolnimo z izbranimi kliničnimi znaki, preprostimi testi ob pregledu kože ter usmerjenimi diagnostičnimi preiskavami. Mednje sodijo dermoskopija, pregled z Woodovo svetilko, mikološke in mikrobiološke preiskave, biopsija kože za histopatološki pregled, direktna imunofluorescenca ter specifične laboratorijske preiskave krvi, ki so pomembne predvsem pri sumu na alergijsko ali avtoimuno bolezen, vaskulitis, okužbo ali sistemsko ozadje kožnih sprememb.

Temelj sistematičnega pristopa

- Dermatološka diagnoza pogosto temelji na povezavi anamneze, kliničnega pregleda in opisa kožnih sprememb.
- Pomembno je oceniti nastanek, trajanje, potek in morebitno ponavljanje sprememb.
- Srbenje, bolečina, izpostavljenost zdravilom, soncu ali alergenom lahko pomembno usmerijo razmišljanje.
- Sistematičen pristop zmanjšuje možnost, da bi bile spregledane pomembne spremembe.

ANAMNEZA V DERMATOLOGIJI

Dermatološka anamneza sledi splošnim načelom medicinske anamneze, vendar mora biti posebej usmerjena v čas nastanka in potek kožnih sprememb, pri čemer opredelimo, ali so nastale akutno, subakutno, kronično ali recidivno. Akutne spremembe navadno trajajo nekaj dni do približno 2 tedna, subakutne več kot 2 tedna do približno 6 tednov, kronične pa več kot 6 tednov oziroma mesece ali leta; recidivni potek pomeni ponavljajoče se zagone z vmesnimi obdobji izboljšanja ali mirovanja. Pomembno je vprašati po subjektivnih simptomih, predvsem srbenju in bolečini, ter po možnih sprožilnih dejavnikih, kot so zdravila, izpostavljenost ultravijoličnemu sevanju in alergeni. Anamneza naj vključuje tudi osebno in družinsko dermatološko anamnezo ter morebitne sistemske znake in simptome, saj ti podatki pogosto bistveno zožijo diferencialno diagnozo ter usmerjajo nadaljnjo diagnostiko. Pomembno je tudi oceniti vpliv bolezni na kakovost življenja, saj lahko imajo kronične dermatoze, na primer psoriaza, izrazit psihosocialni vpliv.

Anamneza usmerja klinično presojo

- Čas nastanka sprememb pomaga razlikovati akutne, subakutne, kronične in ponavljajoče se dermatoze.
- Podatek o srbenju, bolečini ali pekočem občutku dopolni morfološko oceno sprememb.
- Pomembni so podatki o sprožilcih, kot so zdravila, kozmetični izdelki, delovno okolje, sonce in stik z alergeni.
- Družinska in osebna anamneza lahko usmerita razmišljanje pri kroničnih in ponavljajočih se boleznih.

FIZIKALNI PREGLED KOŽE

Pregled kože mora biti sistematičen, opravljen ob dobri osvetlitvi in v pogojih, ki omogočajo oceno vseh klinično pomembnih predelov kože. Priporočljiv je pregled kože celotnega telesa od glave do pet, saj lahko pomembne lezije ostanejo neopažene, če pregled omejimo le na predel, zaradi katerega pacient prihaja na obravnavo. Poleg kože mora dermatološki pregled zajeti tudi pregled lasišča z dlakami, nohtov in vidnih sluznic. Pregled teh področij je pomemben, ker lahko spremembe na priveskih kože ali sluznicah dopolnijo klinično sliko, usmerijo diferencialno diagnozo ali opozorijo na sistemsko bolezen. Celovit pregled pogosto omogoča postavitev diagnoze brez dodatnih preiskav (Buxton, 1987).

Celovit pregled kože

- Pregled mora potekati ob dobri osvetlitvi in v pogojih, ki omogočajo oceno vseh klinično pomembnih predelov kože.
- Smiselno je pregledati celotno telo, ker se pomembne spremembe lahko nahajajo izven predela, zaradi katerega pacient prihaja na obravnavo.
- Pregled vključuje tudi pregled lasišča, dlak, nohtov in vidnih sluznic.
- Palpacija dopolni vidno oceno, saj omogoča presojo čvrstosti, bolečnosti, toplote in globine spremembe.

OPIS KOŽNIH SPREMEMB

Opis kožnih sprememb temelji na standardiziranem dermatološkem jeziku, pri katerem najprej opredelimo tip lezije, nato pa sistematično ocenimo njeno velikost, obliko, barvo, robove, razporeditev in teksturo. Pri tem je pomembno razlikovati med primarnimi in sekundarnimi lezijami, oceniti, ali so robovi ostro ali neostro omejeni, ter opisati, ali so spremembe lokalizirane, generalizirane ali simetrične. Tak sistematičen opis omogoča natančno klinično interpretacijo in pravilno klasifikacijo sprememb (Parish & Wallach, 2003; Griffith et al., 2015a; Griffith et al., 2015b).

Primarne kožne lezije

Primarne lezije predstavljajo začetno manifestacijo bolezni in jih lahko klinično razvrstimo glede na odnos do nivoja kože. Omogočajo osnovno razvrstitev dermatoloških bolezni in so eden ključnih elementov diagnostičnega procesa (Buxton, 1987; Griffith et al., 2015a).

V nivoju kože opisujemo makulo oziroma liso, ki je ravna sprememba brez dviga ali depresije in meri do 1 cm, medtem ko večjo ravno spremembo, večjo od 1 cm, opišemo kot ploščo.

Nad nivojem kože so lezije dvignjene. Papula oziroma bunčica je manjša, čvrsta, tipno omejena dvignjena sprememba, običajno velika do 1 cm, plak pa je večja, ploščata in dvignjena sprememba, ki praviloma meri več kot 1 cm. Nodul ali gomolj je globlje ležeča, čvrstejša in tipno omejena sprememba, navadno večja od 1 cm, ki lahko sega v dermis ali podkožje in se boči nad površino kože. Vezikula je manjši mehurček s serozno tekočino, običajno velik od 0,5 do 1 cm, bula pa je večji mehur, napolnjen s tekočino, večji od vezikule. Pustula je dvignjena sprememba z gnojno vsebino in je lahko po velikosti podobna papuli ali vezikuli.

Pod nivojem kože oziroma kot posledica izgube tkiva opisujemo erozijo, ulkus in ragado. Erozija pomeni površinsko izgubo epidermisa in se praviloma zaceli brez brazgotine, ulkus pa je globlja izguba kože, ki sega vsaj v dermis in se pogosto celi z brazgotino. Ragada je linearna razpoka kože, pri kateri je pomembno oceniti globino, dolžino, bolečnost in morebitne znake okužbe.

Kožne spremembe nato dodatno opredelimo glede na velikost, razmejitev in barvo. Pri razmejitvi ocenimo, ali so robovi dobro oziroma ostro omejeni ali pa neostri, barvo pa opišemo čim natančneje, na primer kot belo, rdečo, vijolično, rjavo, rumeno, črno ali modro, saj barvni odtenek pogosto pomembno prispeva k diferencialni diagnostiki.

Sekundarne kožne lezije

Sekundarne lezije nastanejo kot posledica razvoja primarnih sprememb, kroničnega draženja ali poškodbe kože. Mednje sodijo luske oziroma skvame, ki predstavljajo deskvamacijo rožene plasti, kruste kot posušen eksudat, brazgotine kot fibrozna preobrazba kože ter lihenifikacija, pri kateri se koža zaradi dolgotrajnega drgnjenja ali praskanja zadebeli in poudarijo se kožne brazde. Njihova prisotnost pogosto odraža trajanje ali zaplete bolezni (Griffith et al., 2015a).

Primarne in sekundarne lezije

- Primarne lezije so začetne kožne spremembe in so temelj za prvo klinično razvrstitev bolezni.
- Sekundarne lezije nastanejo z razvojem bolezni, praskanjem, draženjem, poškodbo ali celjenjem.
- Pri opisu je treba oceniti velikost, obliko, barvo, robove, površino in tipnost spremembe.
- Razlikovanje med primarno in sekundarno lezijo pomaga pri razumevanju poteka bolezni.

Razporeditev in konfiguracija lezij

Poleg morfologije je za diagnozo pomembna tudi razporeditev lezij. Pri pregledu ocenimo, ali so spremembe lokalizirane ali generalizirane, simetrične ali asimetrične, ter ali sledijo značilnim vzorcem, na primer dermatomu, fleksornim ali ekstenzornim stranem udov, linearni ali krožni razporeditvi oziroma fotoeksponiranim predelom. Kombinacija morfologije in distribucije lahko pogosto omogoči diagnozo, na primer pri psoriazi na ekstenzornih površinah udov (Griffith et al., 2015b).

Lokalizacija in razporeditev

- Lokalizacija sprememb lahko pomembno zoži diferencialno diagnozo.
- Razporeditev je lahko lokalizirana, generalizirana, simetrična, asimetrična, linearna, obročasta ali po dermatomu.
- Nekatere bolezni imajo značilno pojavljanje na fleksornih, ekstenzornih ali fotoeksponiranih predelih.
- Morfologijo in lokalizacijo je treba vedno presojati skupaj, ne ločeno.

Pregled priveskov kože

Pregled priveskov kože vključuje oceno las, nohtov, lojnic, znojnic in sluznic. Pri laseh smo pozorni na izpadanje oziroma alopecijo, prekomerno poraščenost in lomljivost, pri nohtih na distrofijo in spremembe barve. Lojnice ocenjujemo posredno po znakih seboreje, komedonih, aknah in spremembah na seboroičnih predelih kože, znojnice pa po motnjah znojenja, kot so hiperhidroza, hipohidroza ali anhidroza, ter po spremembah v intertriginoznih in apokrinih predelih. Pregled sluznic, zlasti ustne sluznice in sluznice spolovila, je prav tako pomemben, ker se številne dermatološke in sistemske bolezni izražajo tudi na teh mestih. Spremembe las, nohtov, pigmentacije in sluznic so lahko pomemben klinični kazalnik sistemskih bolezni, zato je njihov pregled sestavni del celovite dermatološke ocene (Fawcett et al., 2004; Harrison & Bergfeld, 2009; Ramos-e-Silva et al., 2008; Klein et al., 2026).

DIAGNOSTIČNE METODE V DERMATOLOGIJI

Za kakovosten dermatološki pregled sta potrebna dobro osvetljen prostor in po potrebi dodatna oprema, kot so ročna svetilka, ravnilo in povečevalno steklo. Tudi palpacija kožnih lezij pomembno prispeva k diagnozi, saj omogoča oceno čvrstosti, občutljivosti, toplote in globine sprememb.

Pri diagnozi poleg kliničnega pregleda pomagajo tudi neinvazivne in invazivne diagnostične metode. Med neinvazivnimi metodami sta pomembni za pregled še pregled z Woodovo svetilko in fotografiranje za spremljanje sprememb, med invazivnimi pa biopsija kože, histopatološka analiza in mikrobiološke preiskave. Uporabimo jih predvsem takrat, kadar klinična diagnoza ni jasna ali kadar je treba bolezen potrditi z dodatnimi preiskavami.

Dermoskopija je neinvazivna diagnostična metoda, ki omogoča vizualizacijo struktur kože in izboljša diagnostiko pigmentnih in nepigmentnih lezij. Pri izbranih kliničnih okoliščinah lahko pomembno dopolni klinični pregled in pomaga pri odločitvi, ali je potrebna biopsija, uporabna pa je tudi pri številnih ne-neoplastičnih dermatozah, zlasti pri vnetnih, pigmentnih, infekcijskih in infiltrativnih kožnih boleznih (Errichetti, 2021).

Dopolnilne diagnostične metode

- Dodatne preiskave so smiselne, kadar klinična slika ni dovolj jasna ali kadar je potrebna potrditev bolezni.
- Dermoskopija izboljša oceno pigmentnih, nepigmentnih, vnetnih in infekcijskih sprememb.
- Pregled z Woodovo svetilko, KOH-preparat, bris in biopsija imajo vsak svoje diagnostično mesto.
- Klinični znaki in testi so uporabni za usmeritev, vendar praviloma ne nadomeščajo potrditvenih preiskav.

V dermatološki propedevtiki so poleg opisa morfologije pomembni tudi klinični znaki in preprosti testi ob pregledu kože, ki lahko hitro usmerijo diferencialno diagnozo in odločitev o nadaljnjih preiskavah; najpogosteje uporabljeni so povzeti v Tabeli 1.

Tabela 1: Klinični znaki, testi in preproste diagnostične preiskave v dermatologiji

Test / znak	Izvedba	Klinični pomen
Nikolskyjev znak	S prstom ali topim predmetom nežno podrgnemo oziroma potisnemo kožo po njeni površini in opazujemo, ali pride do odluščenja epidermisa.	Pozitiven pri boleznih z izrazito krhkostjo epidermisa, npr. pemfigusu vulgarisu, toksični epidermalni nekrolizi in stafilokoknem sindromu luščenja kože (SSSS).
Asboe-Hansenov znak	Nežno pritisnemo na mehur in opazujemo širjenje tekočine pod okolno kožo.	Pomaga pri oceni krhkosti epidermisa pri buloznih dermatozah, zlasti pri pemfigusu.
Darierjev znak	Lezijo podrgnemo ali nežno popraskamo in opazujemo nastanek koprivke.	Značilen za mastocitozo, predvsem urticario pigmentoso.
Auspitzov znak	Po odstranitvi luske s plaka opazujemo drobne točkaste krvavitve.	Klasično opisan pri psoriazi zaradi izpostavljenih kapilar v podaljšanih dermalnih papilah.
Koebnerjev fenomen	Opazujemo nastanek novih lezij na mestih mehanske poškodbe, praskanja ali pritiska.	Pojavlja se pri psoriazi, lichen planus, vitiligu, bradavicah in nekaterih drugih dermatozah.
Dermografizem	S topim predmetom potegnemo po koži in opazujemo nastanek koprivke.	Pomemben pri fizikalni urtikariji oziroma simptomatskem dermografizmu.
Diascopija	S stekelcem pritisnemo na spremembo in ocenimo, ali rdečina zbledi.	Loči eritem, ki zbledi, od purpure, ki ne zbledi; uporabna je tudi pri granulomatoznih infiltratih.

Test / znak	Izvedba	Klinični pomen
Pregled z Woodovo svetilko	Kožo osvetlimo z ultravijolično svetlobo v zatemnjenem prostoru.	Uporaben pri nekaterih glivičnih okužbah, eritrazmi, pigmentnih motnjah in porfirijah.
KOH-preparat	Luske, dlake ali material z nohtov obdelamo s kalijevim hidroksidom in pregledamo mikroskopsko.	Hitra preiskava pri sumu na dermatofitijo, kandidozo ali pityriasis versicolor.
Tzanckov test	Iz dna sveže vezikule ali bule odvzamemo material in ga mikroskopsko pregledamo.	Lahko pokaže akantolitične celice pri pemfigusu ali večjedrne orjaške celice pri okužbah s herpesvirusi.
Epikutani test	Alergene nanesemo na kožo hrbta pod okluzijo in reakcijo odčitamo po 48–72 urah, po potrebi tudi kasneje.	Osnovni test za dokaz alergijskega kontaktnega dermatitisa.
Vbodni test	Kapljico alergena nanesemo na kožo in skozi njo površinsko vbodemo epidermis.	Uporaben pri takojšnjih, IgE-posredovanih alergijskih reakcijah.
Fototestiranje in fotopatch test	Kožo izpostavimo kontroliranim odmerkom UVA/UVB oziroma kombiniramo epikutani test z obsevanjem z UVA.	Uporabno pri sumu na fotodermatoze in fotoalergijski kontaktni dermatitis.
Mikroskopija ostržka pri garjah	Iz rova ali sumljive lezije odvzamemo material in iščemo pršico, jajčeca ali iztrebke; pomaga tudi dermoskopija.	Potrditev garij.
Biopsija kože z direktno imunofluorescenco	Odvzamemo vzorec lezijske ali perilezijske kože za histopatološko oziroma imunofluorescenčno analizo.	Ključna pri nejasnih dermatozah, tumorjih, buloznih boleznih, vaskulitisih in lupus eritematozusu.
Biopsija kože za histopatološki pregled	Odvzamemo vzorec reprezentativne kožne spremembe, najpogosteje s punch, incizijsko, ekscizijsko ali shave biopsijo, ter ga pošljemo na histopatološko analizo.	Pomembna pri nejasnih vnetnih dermatozah, tumorjih kože, pigmentnih lezijah, razjedah in drugih spremembah, pri katerih klinični pregled ne zadošča za zanesljivo diagnozo.
Specifične laboratorijske preiskave krvi	Odvzamemo kri za usmerjene laboratorijske preiskave glede na klinični sum, npr. krvno sliko, CRP, jetrne in ledvične teste, glukozo, ferritin, ščitnične hormone, celokupni in specifični IgE, ANA, ENA, anti-dsDNA, ANCA, komplement, serologijo za okužbe ter druge imunološke in biokemične označevalce.	Pomembne so pri sumu na sistemsko bolezen, alergijsko ali avtoimunsko dogajanje, vaskulitis, okužbo ali paraneoplastično ozadje kožnih sprememb, pri nejasnem pruritusu, koprivnici, izpadanju las ter pred uvedbo ali med spremljanjem sistemskega zdravljenja.

Opomba: Navedeni klinični znaki, testi in laboratorijske preiskave so namenjeni orientacijski klinični presoji; njihova diagnostična vrednost je odvisna od kliničnega konteksta, izkušenosti izvajalca, kakovosti vzorca in pravilne interpretacije rezultatov, zato praviloma ne nadomeščajo histopatološke, mikrobiološke ali

imunofluorescenčne potrditve, kadar je ta potrebna (Asemota et al., 2017; Bizjak-Suran et al., 2026; Cuervo-Pardo et al., 2015; Durdu et al., 2008; Garg et al., 2009; Hameed & Khan, 1999; Johansen et al., 2015; Kalisiak, 2007; Kaliyadan, 2018; Kosmala et al., 2021; Kronbichler et al., 2024; Micheletti et al., 2020; Nusbaum et al., 2021; Ramesh & Passi, 2022; Uzun et al., 2024; Witte et al., 2018; Zhang et al., 2023; Zuberbier et al., 2022).

POGOSTE DERMATOLOŠKE BOLEZNI GLEDE NA LOKALIZACIJO SPREMEMB

Lokalizacija kožnih sprememb je pomemben diagnostični podatek, saj se številne dermatoze značilno pojavljajo na določenih anatomskih področjih. Pregled najpogostejših bolezni glede na lokalizacijo, prikazan v Tabeli 2, lahko služi kot praktična pomoč pri oblikovanju diferencialne diagnoze, vendar ga je treba vedno razlagati skupaj z morfologijo lezij, anamnezo, potekom bolezni in po potrebi dodatnimi diagnostičnimi metodami.

Tabela 2: Najpogostejše dermatološke bolezni glede na lokalizacijo sprememb na telesu

Lokalizacija	Najpogostejše bolezni
Obraz	Akne, rozacea, seboroični dermatitis, atopijski dermatitis, kontaktni dermatitis, perioralni dermatitis, lupus eritematozus
Veke	Atopijski dermatitis, alergijski kontaktni dermatitis, iritativni dermatitis, seboroični dermatitis
Lasišče	Seboroični dermatitis, psoriaza, tinea capitis, alopecia areata, lichen planopilaris
Ušesa	Seboroični dermatitis, kontaktni dermatitis, psoriaza, atopijski dermatitis
Ustnice	Heilitis simplex, atopijski heilitis, alergijski kontaktni heilitis, aktinični heilitis, herpes simplex, kandidiaza
Ustna sluznica	Afte, kandidiaza, oralni lichen planus, pemfigus vulgaris, Behçetova bolezen
Vrat	Atopijski dermatitis, kontaktni dermatitis, acanthosis nigricans, fotodermatoze
Pazduhe	Intertrigo, kandidiaza, eritrazma, hidradenitis suppurativa, kontaktni dermatitis
Prsni koš	Akne, Groverjeva bolezen, seboroični dermatitis, tinea corporis, pityriasis rosea, Darierjeva bolezen
Hrbet	Akne, psoriaza, pityriasis versicolor, Groverjeva bolezen, dermatitis herpetiformis
Komolci	Psoriaza, dermatitis herpetiformis, atopijski dermatitis
Pregibi komolcev	Atopijski dermatitis, kontaktni dermatitis, kandidiaza
Dlani	Kontaktni dermatitis, atopijski dermatitis rok, dishidroza, keratolysis exfoliativa, psoriaza dlani
Prsti	Dishidroza, kontaktni dermatitis, skleroderma, dermatomiozitis (»mechanic's hands«)
Nohti	Onihomikoza, psoriaza nohtov, lichen planus, alopecia areata, paronihija
Dimlje	Tinea cruris, kandidiaza, intertrigo, eritrazma, hidradenitis suppurativa

Lokalizacija	Najpogostejše bolezni
Genitalije	Lichen sclerosus, psoriaza genitalij, kandidiaza, herpes genitalis, kontaktni dermatitis
Glutealna regija	Psoriaza, hidradenitis suppurativa, pilonidalni sinus
Stegna	Folikulitis, dermatitis, tinea corporis, keratosis pilaris
Kolena	Psoriaza, dermatitis herpetiformis, atopijski dermatitis
Golen	Stazni dermatitis, kronična venska bolezen, lipodermatoskleroza, necrobiosis lipoidica, celulitis
Stopala	Tinea pedis, dishidroza, plantarne bradavice, kontaktni dermatitis
Podplati	Tinea pedis, palmoplantarna psoriaza, keratoderme, plantarne bradavice
Interdigitalni prostori	Tinea pedis, kandidiaza, eritrazma
Kožni pregibi	Kandidiaza, intertrigo, eritrazma, inversna psoriaza, Hailey-Haileyjeva bolezen, Darierjeva bolezen
Ekstenzorne površine	Psoriaza, dermatitis herpetiformis
Fleksorne površine	Atopijski dermatitis, kontaktni dermatitis

Opomba: Tabela je namenjena orientacijski diferencialni diagnostiki in didaktičnemu povezovanju lokalizacije, morfologije in razporeditve kožnih sprememb; ne predstavlja izčrpnega seznama vseh možnih diferencialnih diagnoz in jo je treba vedno razlagati v celotnem kliničnem kontekstu (Bilgic et al., 2020; Buxton, 1987; Papa, 1990; Sampaio et al., 2021).

ZAKLJUČEK

Dermatološka propedevtika predstavlja temelj klinične diagnostike kožnih bolezni, saj so spremembe na koži pogosto vidni izraz lokalnih dermatoloških procesov ali sistemskih bolezni. Zato uspešna dermatološka obravnava temelji na povezavi strukturirane anamneze, celovitega kliničnega pregleda ter natančnega, standardiziranega opisovanja kožnih sprememb. Opredelitev primarnih in sekundarnih lezij, njihove velikosti, razmejitve, barve, distribucije in konfiguracije omogoča, da se podatki o poteku bolezni in morfologiji sprememb povežejo v smiselno klinično celoto. Tak sistematični pristop pogosto zadošča za hitro in natančno diagnozo brez dodatnih preiskav ter zmanjšuje možnost diagnostičnih napak. Kadar klinični pregled ne zadošča za zanesljivo opredelitev bolezni, imajo pomembno dopolnilno vlogo klinični znaki in testi, dermoskopija, mikološke in mikrobiološke preiskave, biopsija kože, direktna imunofluorescenca ter usmerjene laboratorijske preiskave krvi. Ti postopki pomagajo potrditi diagnozo, oceniti morebitno povezavo kožnih sprememb s sistemsko boleznijo, alergijskim ali avtoimunskim dogajanjem, vaskulitisom ali okužbo ter usmeriti nadaljnjo obravnavo. Sodobne metode, kot je dermoskopija, dodatno izboljšujejo diagnostično natančnost, vendar ostaja temelj dermatološke obravnave skrbno izveden klinični pregled (Buxton, 1987; Parish & Wallach, 2003; Errichetti, 2021).

VPRAŠANJA ZA RAZMISLEK

1. Zakaj je pri pregledu kože pomembno oceniti celotno telo in ne le predela, kjer so spremembe najbolj očitne?
2. Kako bi razlikovali med primarno in sekundarno kožno lezijo? Navedite po en primer za vsako skupino.
3. Kateri podatki iz anamneze lahko pomembno pomagajo pri razlagi nastanka kožnih sprememb?
4. Zakaj sta poleg morfologije pomembni tudi lokalizacija in razporeditev kožnih sprememb?
5. Kako lahko barva, robovi in površina kožne spremembe prispevajo k oblikovanju diferencialne diagnoze?
6. Kako bi razložili pomen sistematičnega opisovanja kožnih sprememb za varno in jasno sporazumevanje v kliničnem okolju?

LITERATURA

1. Asemota, E., Crawford, G., Kovarik, C., & Brod, B. A. (2017). A survey examining photopatch test and phototest methodologies of contact dermatologists in the United States: Platform for developing a consensus. *Dermatitis, 28*(4), 265–269. https://doi.org/10.1097/DER.0000000000000279
2. Bilgic, S. A., Cicek, D., & Demir, B. (2020). Dermoscopy in differential diagnosis of inflammatory dermatoses and mycosis fungoides. *International Journal of Dermatology, 59*(7), 843–850. https://doi.org/10.1111/ijd.14925
3. Bizjak-Suran, M., Fležar, M., & Pereira, M. P. (2026). Pathophysiology and emerging treatments for dermographic, cholinergic and cold urticaria. *Journal of the European Academy of Dermatology and Venereology*. Advance online publication. https://doi.org/10.1111/jdv.70559
4. Buxton, P. K. (1987). ABC of dermatology: Introduction. *British Medical Journal (Clinical Research Ed.), 295*(6602), 830–834. https://doi.org/10.1136/bmj.295.6602.830
5. Cuervo-Pardo, L. B., Gonzalez-Estrada, A., Ruiz, S. J., & Pien, L. C. (2015). Hyperpigmented cutaneous lesions that flare-up with scratching: Darier's sign. *Oxford Medical Case Reports, 2015*(2), 188–190. https://doi.org/10.1093/omcr/omv004
6. Durdu, M., Baba, M., & Seçkin, D. (2008). The value of Tzanck smear test in diagnosis of erosive, vesicular, bullous, and pustular skin lesions. *Journal of the American Academy of Dermatology, 59*(6), 958–964. https://doi.org/10.1016/j.jaad.2008.07.059
7. Errichetti, E. (2021). Dermoscopy in general dermatology (non-neoplastic dermatoses): The journey so far. *Dermatology and Therapy, 11*(6), 1871–1877. https://doi.org/10.1007/s13555-021-00633-6
8. Fawcett, R. S., Linford, S., & Stulberg, D. L. (2004). Nail abnormalities: Clues to systemic disease. *American Family Physician, 69*(6), 1417–1424.
9. Garg, J., Tilak, R., Garg, A., Prakash, P., Gulati, A. K., & Nath, G. (2009). Rapid detection of dermatophytes from skin and hair. *BMC Research Notes, 2*, 60. https://doi.org/10.1186/1756-0500-2-60

10. Griffith, R. D., Falto-Aizpurua, L. A., & Nouri, K. (2015a). Dermatologic etymology: Primary morphology of skin lesions. *JAMA Dermatology, 151*(1), 69. https://doi.org/10.1001/jamadermatol.2014.3063
11. Griffith, R. D., Falto-Aizpurua, L., Yazdani Abyaneh, M. A., & Nouri, K. (2015b). Dermatologic etymology: Configuration and form. *JAMA Dermatology, 151*(7), 752. https://doi.org/10.1001/jamadermatol.2014.2677
12. Hameed, A., & Khan, A. A. (1999). Microscopic Nikolsky's sign. *Clinical and Experimental Dermatology, 24*(4), 312–314. https://doi.org/10.1046/j.1365-2230.1999.00487.x
13. Harrison, S., & Bergfeld, W. F. (2009). Diseases of the hair and nails. *The Medical Clinics of North America, 93*(6), 1195–1209. https://doi.org/10.1016/j.mcna.2009.08.006
14. Johansen, J. D., Aalto-Korte, K., Agner, T., Andersen, K. E., Bircher, A., Bruze, M., Cannavó, A., Giménez-Arnau, A., Gonçalo, M., Goossens, A., John, S. M., Lidén, C., Lindberg, M., Mahler, V., Matura, M., Rustemeyer, T., Serup, J., Spiewak, R., Vigan, M., White, I. R., Wilkinson, M., & Uter, W. (2015). European Society of Contact Dermatitis guideline for diagnostic patch testing: Recommendations on best practice. *Contact Dermatitis, 73*(4), 195–221. https://doi.org/10.1111/cod.12432
15. Kaliyadan, F. (2018). The dermoscopic Auspitz sign. *Indian Dermatology Online Journal, 9*(4), 290–291. https://doi.org/10.4103/idoj.IDOJ_309_17
16. Kalisiak, M. (2007). Auspitz sign-off. *Canadian Medical Association Journal, 176*(8), 1129. https://doi.org/10.1503/cmaj.1060164
17. Klein, P. A., Aristizabal, M. A., Janovska, M., Bruce, A. J., Bodiford, K. J., & Rogers, R. S., III. (2026). The dermatologic oral examination and biopsy: A guide for incorporation into everyday practice. *Journal of the American Academy of Dermatology, 94*(5), 1399–1410. https://doi.org/10.1016/j.jaad.2024.09.088
18. Kosmala, A., Kowalczyk, M. J., & Żaba, R. (2021). Dermoscopy, light microscopy, and real-time polymerase chain reaction for the diagnosis of scabies: Preliminary results. *Postępy Dermatologii i Alergologii, 38*(4), 578–584. https://doi.org/10.5114/ada.2020.94275
19. Kronbichler, A., Bajema, I. M., Bruchfeld, A., Mastroianni Kirsztajn, G., & Stone, J. H. (2024). Diagnosis and management of ANCA-associated vasculitis. *The Lancet, 403*(10427), 683–698. https://doi.org/10.1016/S0140-6736(23)01736-1
20. Micheletti, R. G., Chiesa Fuxench, Z., Craven, A., Watts, R. A., Luqmani, R. A., Merkel, P. A., & DCVAS Investigators. (2020). Cutaneous manifestations of antineutrophil cytoplasmic antibody-associated vasculitis. *Arthritis & Rheumatology, 72*(10), 1741–1747. https://doi.org/10.1002/art.41310
21. Nusbaum, K. B., Korman, A. M., Tyler, K., Kaffenberger, J., Trinidad, J., & Kaffenberger, B. H. (2021). In vitro diagnostics for the medical dermatologist. Part I: Autoimmune tests. *Journal of the American Academy of Dermatology, 85*(2), 287–298. https://doi.org/10.1016/j.jaad.2021.03.035
22. Papa, C. M. (1990). Skin. In H. K. Walker, W. D. Hall, & J. W. Hurst (Eds.), *Clinical methods: The history, physical, and laboratory examinations* (3rd ed.). Butterworths. https://www.ncbi.nlm.nih.gov/books/NBK208/
23. Parish, L. C., & Wallach, D. (2003). Cutaneous morphology: The basic tool of dermatology. *Skinmed, 2*(2), 76–77. https://doi.org/10.1111/j.1540-9740.2003.02334.x
24. Ramesh, V., & Passi, S. (2022). Erythrasma: A red herring in the ongoing epidemic of tinea. *Indian Dermatology Online Journal, 13*(4), 497–499. https://doi.org/10.4103/idoj.idoj_10_22
25. Ramos-e-Silva, M., Chaves Azevedo-e-Silva, M., & Carneiro, S. C. (2008). Hair, nail, and pigment changes in major systemic disease. *Clinics in Dermatology, 26*(3), 296–305. https://doi.org/10.1016/j.clindermatol.2007.10.019

26. Sampaio, A. L., Bressan, A. L., Vasconcelos, B. N., & Gripp, A. C. (2021). Skin manifestations associated with systemic diseases—Part I. *Anais Brasileiros de Dermatologia, 96*(6), 655–671. https://doi.org/10.1016/j.abd.2021.02.008
27. Uzun, S., Durdu, M., Yürekli, A., Mülayim, M. K., Akyol, M., Velipaşaoğlu, S., Harman, M., Taylan-Özkan, A., Şavk, E., Demir-Dora, D., Dönmez, L., Gazi, U., Aktaş, H., Aktürk, A. Ş., Demir, G., Göktay, F., Gürel, M. S., Gürok, N. G., Karadağ, A. S., Küçük, Ö. S., Turan, Ç., Ozden, M. G., Ural, Z. K., Zorbozan, O., & Mumcuoğlu, K. Y. (2024). Clinical practice guidelines for the diagnosis and treatment of scabies. *International Journal of Dermatology, 63*(12), 1642–1656. https://doi.org/10.1111/ijd.17327
28. Witte, M., Zillikens, D., & Schmidt, E. (2018). Diagnosis of autoimmune blistering diseases. *Frontiers in Medicine, 5*, 296. https://doi.org/10.3389/fmed.2018.00296
29. Zhang, X., Lei, L., Jiang, L., Fu, C., Huang, J., Hu, Y., Zhu, L., Zhang, F., Chen, J., & Zeng, Q. (2023). Characteristics and pathogenesis of Koebner phenomenon. *Experimental Dermatology, 32*(3), 310–323. https://doi.org/10.1111/exd.14709
30. Zuberbier, T., Abdul Latiff, A. H., Abuzakouk, M., Aquilina, S., Asero, R., Baker, D., Ballmer-Weber, B., Bangert, C., Ben-Shoshan, M., Bernstein, J. A., Bindslev-Jensen, C., Brockow, K., Brzoza, Z., Chong Neto, H. J., Church, M. K., Criado, P. R., Danilycheva, I., Dressler, C., Ensina, L. F., ... Maurer, M. (2022). The international EAACI/GA²LEN/EuroGuiDerm/APAACI guideline for the definition, classification, diagnosis, and management of urticaria. *Allergy, 77*(3), 734–766. https://doi.org/10.1111/all.15090

LOKALNO ZDRAVLJENJE V DERMATOLOGIJI

Prim. doc. dr. Tanja Planinšek Ručigaj, dr. med., višja svetnica, specialistka dermatovenerologije in EFWH

Dermatovenerološka klinika, Univerzitetni klinični center Ljubljana

UVOD

Dermatiki so temelj lokalnega zdravljenja v dermatologiji, saj omogočajo nanašanje učinkovine neposredno na prizadeto kožo, sluznice ali kožne priveske. Njihova učinkovitost je odvisna od lastnosti učinkovine, stanja kožne bariere, mesta nanosa in izbire podlage, ki pomembno določa prehajanje zdravila skozi kožno bariero ter možnost redne uporabe zdravila. Zaradi možnosti doseganja visoke koncentracije učinkovine na mestu bolezni ob praviloma manjšem tveganju za sistemske neželene učinke so dermatiki pogosto prva izbira pri vnetnih dermatozah, okužbah kože, aknah, rozacei, hiperproliferativnih stanjih in motnjah kožne bariere (Oliveira & Almeida, 2023).

NAČELA LOKALNEGA ZDRAVLJENJA, PERKUTANA ABSORPCIJA IN IZBIRA PODLAGE

Dermatiki so farmakološko aktivne učinkovine ali farmacevtski pripravki za nanos na kožo, sluznice ali kožne priveske z namenom lokalnega terapevtskega učinka; pri nekaterih učinkovinah in okoliščinah pa je lahko pomembna tudi sistemska absorpcija. Njihova učinkovitost je odvisna od prehajanja učinkovine skozi kožno bariero, lastnosti učinkovine, izbrane podlage, mesta nanosa, obsega bolezni in stanja kože. Stratum corneum je glavna ovira za prehajanje zdravil skozi kožno bariero, zato na perkutano absorpcijo vplivajo zlasti lipofilnost in molekulska masa učinkovine, stopnja vnetja ali okvare kožne bariere, hidratacija, okluzija, trajanje zdravljenja in velikost zdravljene površine (N'Da, 2014; Oliveira & Almeida, 2023).

Podlaga zdravila pomembno določa sproščanje učinkovine, stopnjo prehajanja zdravila skozi kožno bariero, hidratacijo rožene plasti, okluzijo in pacientovo sodelovanje pri zdravljenju. Mazila imajo izrazit okluzivni učinek in so primerna predvsem za suho, kronično vnetno ali zadebeljeno kožo. Kreme so zaradi kozmetično ugodnih lastnosti primerne za uporabo pri številnih dermatozah, geli in raztopine so primerni za mastno kožo in poraščene predele, losjoni in pene pa omogočajo lažji nanos na večje površine ali lasišče. Izbira podlage mora vedno

upoštevati lokalizacijo, akutnost oziroma kroničnost vnetja, stopnjo eksudacije in praktičnost uporabe pripravka (Oliveira & Almeida, 2023).

Podlago izberemo glede na stanje kože, mesto nanosa, želeni učinek in praktičnost uporabe pripravka. Mazila so najprimernejša pri suhi, kronično vneti, lihenificirani ali hiperkeratotični koži, ker z okluzijo povečajo hidratacijo rožene plasti in lahko okrepijo prehajanje učinkovine. Niso pa najprimernejša pri akutno vnetih, vlažnih ali eksudativnih spremembah, na poraščenih predelih in pri osebah, ki težko prenašajo masten občutek na koži. Kreme so uporabne pri številnih subakutnih in kroničnih dermatozah, ker se lažje nanašajo, se hitreje vpijejo in so primerne za pogostejšo vsakodnevno uporabo. Losjoni, raztopine, pene in geli so posebej uporabni na lasišču, poraščenih predelih, pri mastni koži ali kadar je treba pripravek nanesti na večjo površino. Pri izrazito suhi koži zdravljenje pogosto kombiniramo z redno uporabo emolientov, pri vnetju z lokalnim protivnetnim zdravilom, pri hiperkeratozi pa s keratolitikom, vendar pripravkov praviloma ne nanašamo hkrati v istem sloju, temveč s časovnim razmikom. Tako zmanjšamo možnost draženja, nepredvidenega redčenja ali medsebojnega vpliva pripravkov ter izboljšamo doslednost nanašanja.

Poleg izbire učinkovine je pri lokalnem zdravljenju pomembna izbira podlage oziroma farmacevtske oblike. Podlaga vpliva na hidratacijo, okluzijo, hlajenje, sušenje, prehajanje učinkovine skozi kožo in praktičnost vsakodnevne uporabe. Pregled najpogostejših podlag je prikazan v Tabeli 1.

Tabela 1: Pregled najpogostejših podlag in farmacevtskih oblik pri lokalnem zdravljenju

Vrsta podlage/pripravka in sestava	Primeri	Delovanje in uporaba	Kaj lahko dodamo oziroma vmešamo	Opombe
Tekoče oblike in obkladki *tekočina se nanese neposredno na kožo ali z vlažno gazo*	Fiziološka raztopina, razredčene antiseptične raztopine, razredčen kalijev permanganat.	Hladijo, spirajo, sušijo in zmanjšujejo izcejanje; uporabljamo jih pri akutnem vnetju, eksudativnih ali maceriranih dermatozah ter ranah oziroma lezijah z izcejanjem.	Antiseptiki, adstringensi ali druge vodotopne učinkovine.	Uporabljamo kratkotrajno; pretirana uporaba lahko dodatno izsuši kožo.
Praški *fini trdni delci brez*	Smukec, cinkov oksid v	Vpijajo vlago, zmanjšujejo trenje	Cinkov oksid, antimikotiki ali	Niso primerni za močno

Vrsta podlage/pripravka in sestava	Primeri	Delovanje in uporaba	Kaj lahko dodamo oziroma vmešamo	Opombe
tekoče ali mastne faze	prahu, inertni praški z dodano učinkovino.	in sušijo površino kože; uporabljamo jih v vlažnih pregibih, pri blagi maceraciji in na predelih s povečanim trenjem.	druge suhe učinkovine.	secernirajoče rane ali razjede, ker se lahko zlepijo z izločkom in otežijo čiščenje oziroma pregled rane.
Paste *nastanejo z vmešanjem večjega deleža praškov v mazilno podlago*	Cinkova pasta, mehka cinkova pasta, paste z dodatkom ihtamola ali drugih učinkovin.	Delujejo zaščitno in blago sušilno; uporabljamo jih pri intertrigu, perianalno, na predelih pod plenico ter pri razdraženi ali vlažni koži.	Cinkov oksid, ihtamol, blagi antiseptični ali protivnetni dodatki.	Koristne so kot zaščitna plast, vendar lahko otežijo pregled kože.
Kreme olje v vodi (O/V) *oljna faza je razpršena v vodni fazi*	Hidrofilne kreme in manj mastne emulzije.	So manj mastne, hladilne, lažje se nanašajo in hitreje vpijejo; primerne so pri subakutnih dermatozah, na večjih površinah in pri vsakodnevni uporabi, kadar sta pomembna hitro vpijanje in manj masten občutek na koži.	Lokalni kortikosteroidi, antibiotiki, antimikotiki, metronidazol, azelaična kislina ali druge učinkovine.	Manj primerne so pri zelo suhi, zadebeljeni ali lihenificirani koži.
Kreme voda v olju (V/O) *vodna faza je razpršena v oljni fazi*	Lipofilne kreme in bolj mastne emulzije.	Izraziteje podpirajo kožno bariero in so bolj okluzivne kot O/V kreme; uporabljamo jih pri suhi in kronično vneti koži, blago zadebeljeni koži ter pri suhi koži z okvaro kožne bariere.	Protivnetne učinkovine, dodatki, ki podpirajo kožno bariero, in izbrani keratolitiki.	Manj primerne so pri akutno vnetih, vlažnih ali eksudativnih spremembah.

Vrsta podlage/pripravka in sestava	Primeri	Delovanje in uporaba	Kaj lahko dodamo oziroma vmešamo	Opombe
Mazila in enostavne mastne podlage *pretežno maščobna, brezvodna ali skoraj brezvodna podlaga*	Vazelin, beli vazelin, belobaza, lanolin, parafinska olja in mastne podlage.	So močno okluzivna; delujejo zaščitno, mehčajo kožo in povečajo hidratacijo rožene plasti. Uporabljamo jih pri suhi, lihenificirani, kronično vneti ali hiperkeratotični koži.	Salicilna kislina, urea, katran, ihtamol, lokalni kortikosteroidi ali druge učinkovine.	Niso primerna za eksudativne dermatoze, poraščene predele ali kožo, nagnjeno k folikulitisu.
Geli, losjoni, raztopine in pene *vodna, alkoholna ali gelna podlaga z nizko vsebnostjo maščob*	Hidrofilni geli, vodne ali alkoholne raztopine, losjoni in pene.	So lahki, manj mastni in se hitro razporedijo; alkoholne raztopine lahko dodatno izsušijo kožo. Uporabni so na lasišču, poraščenih predelih, mastni koži, pri aknah in na večjih površinah.	Retinoidi, antibiotiki, antimikotiki, antiseptiki ali kortikosteroidi za lasišče.	Alkoholne raztopine in geli lahko dražijo poškodovano ali zelo suho kožo.

Opomba: Povzeto po Ahuja et al., 2024, Barnes et al., 2021, Herbig et al., 2023, Oliveira & Almeida 2023.

Klinična odločitev pri lokalnem zdravljenju povezuje izbiro ustrezne učinkovine, jakosti zdravila, farmacevtske oblike, količine nanosa, pogostnosti nanašanja, trajanja zdravljenja in varnostnih omejitev. Upoštevati mora diagnozo, lokalizacijo, starost pacienta, debelino kože, stopnjo vnetja, okvaro kožne bariere, možnost okluzije in pričakovano sodelovanje pacienta (Oliveira & Almeida, 2023; Stacey & McEleney, 2021). Doziranje lahko poenostavimo z uporabo enote konice prsta (FTU, fingertip unit), pri čemer ena FTU ustreza približno 0,5 g pripravka in praviloma zadošča za nanos na približno dve odrasli dlani oziroma približno 2 % telesne površine. Pri večini protivnetnih pripravkov je običajen nanos enkrat do dvakrat dnevno, natančna pogostnost pa je odvisna od učinkovine, lokalizacije, faze bolezni in varnostnega profila zdravila (Stacey & McEleney, 2021).

Izbira podlage določa uspešnost zdravljenja

- Mazila so primerna predvsem za suho, kronično vnetno ali zadebeljeno kožo, ker povečajo okluzijo in hidratacijo rožene plasti.
- Kreme so zaradi kozmetično ugodnejših lastnosti pogosto primerne za kozmetično občutljive predele kože in vsakodnevno uporabo, vendar je izbira odvisna od stanja kože.
- Geli, raztopine, losjoni in pene so uporabni na lasišču, poraščenih predelih, mastni koži ali večjih površinah.
- Pri izbiri je treba povezati lokalizacijo, akutnost vnetja, stopnjo izcejanja, okvaro kožne bariere in praktičnost uporabe pripravka.

GLAVNE SKUPINE DERMATIKOV

Lokalni kortikosteroidi

Lokalni kortikosteroidi (KS) so temeljna protivnetna zdravila pri številnih vnetnih dermatozah. Izbira jakosti mora upoštevati diagnozo, lokalizacijo, debelino kože, starost pacienta, obseg prizadete površine in predvideno trajanje zdravljenja (Stacey & McEleney, 2021). Na obrazu, v pregibih in pri otrocih praviloma uporabljamo nizkopotentne lokalne kortikosteroide ali zdravila, ki omogočajo zmanjšanje potrebe po lokalnih kortikosteroidih, medtem ko so močni in zelo močni kortikosteroidi primerni predvsem za kratkotrajno zdravljenje zadebeljenih, lihenificiranih ali hiperkeratotičnih lezij na trupu, okončinah, dlaneh in podplatih (Stacey & McEleney, 2021). Najpomembnejši neželeni učinki so atrofija kože, strije, teleangiektazije, purpura, periorificialni oziroma rosaceiformni dermatitis, steroidne akne, folikulitis in poslabšanje okužb ali zakasnitev njihovega prepoznavanja; pri obsežni ali dolgotrajni uporabi, zlasti pri otrocih, je možna tudi sistemska absorpcija s supresijo osi hipotalamus–hipofiza–nadledvičnica (Harvey et al., 2023; Stacey & McEleney, 2021).

Varna uporaba lokalnih kortikosteroidov

- Jakost kortikosteroida je treba prilagoditi lokalizaciji, debelini kože, starosti, obsegu sprememb in predvidenemu trajanju zdravljenja.
- Na obrazu, v pregibih in pri otrocih je praviloma potrebna nižja jakost in krajše trajanje zdravljenja.
- Močni in zelo močni pripravki so namenjeni predvsem kratkotrajni uporabi na zadebeljenih ali hiperkeratotičnih lezijah.
- Tveganje za neželene učinke narašča pri dolgotrajni uporabi, večji površini nanosa, okluziji in nanosu na tanko kožo.

Inhibitorji kalcinevrina

Inhibitorji kalcinevrina oziroma lokalni inhibitorji kalcinevrina (TCI, topical calcineurin inhibitors), med katere sodita takrolimus in pimekrolimus, zavirajo aktivacijo T-limfocitov in sproščanje vnetnih citokinov, zato so posebej uporabni pri atopijskem dermatitisu na obrazu, vekah, vratu, genitalnem predelu in na intertriginoznih predelih, kjer je dolgotrajna uporaba kortikosteroidov povezana z večjim tveganjem za atrofijo. Uporabljajo se za zdravljenje akutnega poslabšanja in kot možnost zdravljenja, ki zmanjšuje potrebo po lokalnih kortikosteroidih pri pacientih s ponavljajočimi se poslabšanji. Najpogostejša neželena učinka sta prehoden pekoč občutek in eritem na mestu nanosa (Chia & Tey, 2015).

Keratolitiki in humektanti

Keratolitiki mehčajo zadebeljeno roženo plast kože in pospešujejo deskvamacijo, zato so uporabni pri hiperkeratozah, ihtiozah, psoriazi in izrazito suhi koži. Salicilna kislina deluje predvsem keratolitično, urea pa ima pri nižjih koncentracijah izrazitejši hidratacijski, pri višjih koncentracijah pa keratolitični učinek. Pri uporabi salicilne kisline pri otrocih je potrebna posebna previdnost: pri otrocih, mlajših od 2 let, je praviloma ne uporabljamo, pri starejših otrocih pa uporabljamo le nizke koncentracije, praviloma do 3 %, na omejenih površinah, za kratek čas in brez okluzije. Večje površine, višje koncentracije, dolgotrajna uporaba, okluzija in okvarjena kožna bariera povečajo tveganje za sistemsko absorpcijo in salicilizem (Loraschi et al., 2008; Madan & Levitt, 2014). Pri uporabi drugih keratolitikov na večjih površinah, pri otrocih ali pri okvarjeni kožni barieri je potrebna previdnost zaradi možnosti draženja in povečane absorpcije (Jacobi et al., 2015).

Emolienti

Emolienti predstavljajo temelj podpornega zdravljenja kroničnih dermatoz, saj ob rednem nanašanju pomagajo vzpostavljati zaščitno funkcijo kože, zmanjšujejo transepidermalno izgubo vode (TEWL, transepidermal water loss) in podaljšujejo obdobja brez poslabšanja. Uporabljajo se večkrat dnevno, zlasti po umivanju; izbira pripravka naj bo prilagojena suhosti kože, lokalizaciji, pacientovim potrebam in praktičnosti vsakodnevne uporabe (Jacobi et al., 2015; Oliveira & Almeida, 2023).

Kožna bariera kot terapevtski cilj

- Redna uporaba emolientov zmanjšuje transepidermalno izgubo vode in podpira obnovo kožne bariere.
- Pripravek je smiselno nanesti večkrat dnevno, posebej po umivanju in ob občutku suhosti ali zategovanja kože.
- Keratolitiki so koristni pri zadebeljeni in luščeči se koži ter pri hiperkeratozah, vendar lahko povzročijo draženje.
- Pri otrocih, okvarjeni kožni barieri, večjih površinah ali okluziji je potrebna posebna previdnost pri salicilni kislini.

Lokalni antibiotiki

Lokalni antibiotiki (AB) so indicirani predvsem pri omejenem impetigu in izbranih sekundarno okuženih lezijah, vendar jih je treba uporabljati kratkotrajno in ciljno zaradi tveganja za razvoj bakterijske odpornosti. Pri omejenem impetigu sta mupirocin in fusidinska kislina učinkovitejša od placeba, med najpogosteje preučevanima lokalnima antibiotikoma pa ni jasnega dokaza o večji učinkovitosti enega pred drugim (Koning et al., 2012). Pri aknah se lokalni antibiotiki ne uporabljajo kot monoterapija, temveč v kombinaciji z benzoil peroksidom (BPO), ki zmanjšuje tveganje za odpornost; pri obsežnih, ponavljajočih se ali sistemsko spremljanih okužbah je potrebna presoja o uvedbi sistemskega zdravljenja (Koning et al., 2012; Reynolds et al., 2024).

Antiseptiki

Antiseptiki, kot sta klorheksidin in oktenidin, imajo mesto predvsem pri ranah oziroma lezijah z izcejanjem in sekundarni kolonizaciji, kadar želimo zmanjšati mikrobno breme na površini kože. Kalijev permanganat se uporablja bolj omejeno, predvsem kot adstringentna oziroma blaga antiseptična raztopina pri eksudativnih ali maceriranih dermatozah. Vse antiseptične pripravke uporabljamo premišljeno in časovno omejeno, saj lahko povzročijo draženje ali kontaktni dermatitis in niso nadomestilo za zdravljenje globoke ali sistemsko izražene okužbe (Babalska et al., 2021; Cwajda-Białasik et al., 2022).

Premišljena uporaba antibiotikov in antiseptikov

- Lokalni antibiotiki so primerni predvsem za omejene bakterijske okužbe in izbrane sekundarno okužene lezije.
- Uporaba naj bo kratkotrajna in ciljno usmerjena, ker predolgo zdravljenje poveča tveganje za odpornost.
- Pri aknah lokalni antibiotiki niso primerni kot monoterapija, temveč se uporabljajo v kombinaciji z benzoil peroksidom.
- Antiseptiki zmanjšajo mikrobno breme na površini kože, vendar niso nadomestilo za zdravljenje globoke ali sistemske okužbe.

Antimikotiki

Lokalni antimikotiki so namenjeni zdravljenju dermatofitoz, kandidiaze in nekaterih z Malassezio povezanih dermatoz. Azoli zavirajo sintezo ergosterola v celični membrani gliv, terbinafin pa deluje fungicidno predvsem na dermatofite. Izbira učinkovine, farmacevtske oblike in trajanja zdravljenja je odvisna od povzročitelja, lokalizacije, razširjenosti okužbe in morebitne prizadetosti nohtov ali lasišča, kjer lokalno zdravljenje pogosto ne zadošča (McClellan et al., 1999; Rotta et al., 2013).

Retinoidi

Lokalni retinoidi normalizirajo diferenciacijo folikularnih keratinocitov, zmanjšujejo nastanek mikrokomedonov in imajo protivnetni učinek, zato so temelj zdravljenja komedonskih in blagih do zmernih vnetnih aken. Nanašajo se praviloma zvečer v tankem sloju, zdravljenje pa je treba uvajati postopno zaradi možnosti draženja, eritema, luščenja in pekočega občutka. Pri ženskah v rodni dobi je treba upoštevati opozorila glede uporabe retinoidov v nosečnosti, čeprav je sistemska absorpcija pri lokalni uporabi majhna (Narsa et al., 2024; Reynolds et al., 2024).

Najpogosteje uporabljene skupine lokalnih učinkovin so zaradi praktične uporabe povzete v Tabeli 2. Pri njihovem predpisovanju je treba upoštevati registrirani pripravek, lokalno razpoložljivost, starost pacienta, lokalizacijo, obseg bolezni, nosečnost oziroma dojenje ter morebitne omejitve iz povzetka glavnih značilnosti zdravila.

Tabela 2: Pregled najpogosteje uporabljenih lokalnih učinkovin v dermatologiji

Skupina	Učinkovine, koncentracije in režim nanašanja	Tipična uporaba	Klinične opombe
Lokalni kortikosteroidi	Hidrokortizon 1–2,5 %, mometazon 0,1 %, betametazon	Vnetne dermatoze, atopijski dermatitis, psoriaza,	Obraz: nizkopotentni lokalni kortikosteroidi; pregibi: nizkopotentni lokalni

Skupina	Učinkovine, koncentracije in režim nanašanja	Tipična uporaba	Klinične opombe
	dipropionat 0,05 % in klobetazol 0,05 % se običajno nanašajo 1× dnevno, po potrebi do 2× dnevno.	kontaktni dermatitis.	kortikosteroidi; otroci: najnižja učinkovita jakost in kratkotrajna uporaba. Trup in okončine: srednje- do visokopotentni pripravki glede na jakost vnetja; dlani in podplati ter zadebeljene, lihenificirane ali hiperkeratotične lezije: močni ali zelo močni lokalni kortikosteroidi.
Inhibitorji kalcinevrina	Takrolimus 0,03–0,1 % in pimekrolimus 1 % se ob akutnem poslabšanju običajno uporabljata 2× dnevno. Za proaktivno vzdrževalno zdravljenje se pogosto uporabljata 2× tedensko na predhodno prizadeta mesta.	Atopijski dermatitis na obrazu, vekah, vratu, genitalnem predelu in na intertriginoznih predelih.	Ne povzročajo atrofije kože; pogost je prehoden pekoč občutek.
Keratolitiki in humektanti	Salicilna kislina 2–10 %, urea 5–40 % in mlečna kislina 5–12 % se nanašajo 1–2× dnevno glede na lokalizacijo, koncentracijo in stopnjo hiperkeratoze.	Hiperkeratoze, psoriaza, ihtioze in suha koža.	Nižja koncentracija uree hidrira, višja deluje keratolitično. Salicilne kisline praviloma ne uporabljamo pri otrocih, mlajših od 2 let; pri starejših otrocih uporabljamo nizke koncentracije, praviloma do 3 %, na omejenih površinah, kratek čas in brez okluzije zaradi tveganja za sistemsko absorpcijo in salicilizem.
Emolienti	Emolienti se uporabljajo večkrat dnevno, zlasti po umivanju ter ob občutku suhosti ali zategovanja kože.	Suha koža, atopijski dermatitis in kronične dermatoze.	Temelj podpornega zdravljenja; izbira naj bo prilagojena suhosti kože, lokalizaciji in praktičnosti vsakodnevne uporabe.
Lokalni antibiotiki	Mupirocin 2 % se običajno nanaša 2–3× dnevno 5–10 dni, fusidinska kislina 2×	Omejen impetigo, sekundarno okužene lezije in akne.	Kratkotrajna in ciljna uporaba zaradi tveganja za odpornost; pri aknah ne kot monoterapija.

Skupina	Učinkovine, koncentracije in režim nanašanja	Tipična uporaba	Klinične opombe
	dnevno kratkotrajno, klindamicin 1 % pa pri aknah 1–2× dnevno, praviloma v kombinaciji z benzoil peroksidom.		
Antiseptiki	Klorheksidin in oktenidin se uporabljata časovno omejeno glede na pripravek in klinično stanje. Kalijev permanganat se uporablja le v ustrezno razredčeni raztopini in kratkotrajno.	Rane oziroma lezije z izcejanjem in sekundarna kolonizacija; kalijev permanganat predvsem pri eksudativnih ali maceriranih dermatozah.	Lahko povzročijo draženje ali kontaktni dermatitis; kalijev permanganat lahko dodatno izsuši in obarva kožo oziroma tkanine.
Antimikotiki	Klotrimazol 1 %, ketokonazol 2 % in terbinafin 1 % se običajno nanašajo 1–2× dnevno; trajanje zdravljenja je pogosto 1–4 tedne glede na povzročitelja in lokalizacijo.	Dermatofitoze, kandidiaza in seboroični dermatitis.	Pri prizadetosti nohtov ali lasišča lokalno zdravljenje pogosto ne zadošča.
Retinoidi	Tretinoin 0,025–0,1 %, adapalen 0,1 % in tazaroten 0,05–0,1 % se nanašajo 1× dnevno zvečer v tankem sloju; uvajanje naj bo postopno, na začetku vsak drugi večer ali redkeje ob draženju.	Akne, izbrane hiperproliferativne dermatoze in psoriaza.	Najpogostejši so draženje, eritem in luščenje; upoštevati je treba opozorila glede nosečnosti.

Opomba: Povzet po Babalska et al., 2021, Chia & Tey, 2015, Cwajda-Białasik et al., 2022, Harvey et al., 2023, Jacobi et al., 2015, Koning et al., 2012, Loraschi et al., 2008, Madan & Levitt, 2014, McClellan et al., 1999, Narsa et al., 2024, Oliveira & Almeida, 2023, Reynolds et al., 2024, Rotta et al., 2013, Stacey & McEleney, 2021.

Klinično razmišljanje pri izbiri dermatika

- Pri izbiri dermatika so pomembni diagnoza, lokalizacija, obseg bolezni, starost, nosečnost ali dojenje ter stanje kožne bariere.
- Enota konice prsta lahko pomaga pri razlagi pravilne količine nanosa in preprečevanju prenizkega ali pretiranega odmerjanja.
- Doslednost nanašanja je pomembna, ker vpliva na uspeh lokalnega zdravljenja.

KLINIČNA UPORABA LOKALNEGA ZDRAVLJENJA

Klinični algoritem izbire lokalnega zdravljenja izhaja iz zaporedne presoje klinične slike, mesta nanosa, stanja kože in izvedljivosti redne uporabe pripravka. Najprej ocenimo prevladujočo težavo: pri suhi koži so osnovna izbira emolienti; pri eritemu in vnetju izberemo lokalni kortikosteroid ustrezne jakosti; pri občutljivih predelih, kot so obraz, veke, vrat, intertriginozni predeli in genitalni predel, pa razmislimo o inhibitorjih kalcinevrina (Chia & Tey, 2015; Jacobi et al., 2015; Stacey & McEleney, 2021). Nato odločitev prilagodimo dodatnim kliničnim značilnostim: pri hiperkeratozah uporabimo keratolitike, predvsem ureo ali salicilno kislino (Jacobi et al., 2015); pri okužbah zdravljenje usmerimo glede na povzročitelja z lokalnim antibiotikom, antiseptikom ali antimikotikom (Babalska et al., 2021; Cwajda-Białasik et al., 2022; Koning et al., 2012; Rotta et al., 2013); pri aknah so temelj lokalni retinoidi, po potrebi v kombinaciji z benzoil peroksidom (Reynolds et al., 2024). Pri kroničnih ranah odločanje temelji na izbiri ustreznih oblog, nadzoru kolonizacije oziroma okužbe in premišljeni uporabi antiseptikov (Babalska et al., 2021; Cwajda-Białasik et al., 2022). V vseh korakih zdravljenje dodatno prilagodimo lokalizaciji, stopnji izcejanja, stanju kožne bariere, možnosti draženja, tveganju za neželene učinke in sposobnosti pacienta za dosledno nanašanje pripravka.

ZAKLJUČEK

Lokalno zdravljenje ostaja temelj zdravljenja številnih dermatoloških bolezni, zlasti kadar je bolezenski proces omejen na kožo, sluznice ali kožne priveske. Njegova uspešnost je odvisna od pravilne izbire učinkovine, ustrezne jakosti in koncentracije zdravila, primerne podlage, režima nanašanja, trajanja zdravljenja ter upoštevanja lokalizacije, starosti pacienta in stanja kožne bariere. Vsaka izbira dermatika mora biti prilagojena klinični sliki in posameznemu pacientu.

VPRAŠANJA ZA RAZMISLEK

1. Kateri dejavniki vplivajo na izbiro ustrezne podlage pri lokalnem zdravljenju dermatoloških bolezni?
2. Zakaj je pri uporabi lokalnih kortikosteroidov pomembno upoštevati lokalizacijo sprememb, starost pacienta in trajanje zdravljenja?
3. V katerih primerih so emolienti temeljni del zdravljenja in kako lahko njihova redna uporaba vpliva na kožno bariero?
4. Kakšna tveganja so povezana z neustrezno ali predolgo uporabo lokalnih antibiotikov in antiseptikov?
5. Kako bi pri izbiri lokalnega zdravljenja povezali klinično sliko, mesto nanosa, stanje kože in možnost redne ter pravilne uporabe pripravka?

LITERATURA

1. Ahuja, K., An, M., & Lio, P. (2024). A brief review of vehicles for topical therapies. Skin Pharmacology and Physiology, 37(4–6), 104–108. https://doi.org/10.1159/000541418
2. Babalska, Z. Ł., Korbecka-Paczkowska, M., & Karpiński, T. M. (2021). Wound antiseptics and European guidelines for antiseptic application in wound treatment. Pharmaceuticals, 14(12), 1253. https://doi.org/10.3390/ph14121253
3. Barnes, T. M., Mijaljica, D., Townley, J. P., Spada, F., & Harrison, I. P. (2021). Vehicles for drug delivery and cosmetic moisturizers: Review and comparison. Pharmaceutics, 13(12), 2012. https://doi.org/10.3390/pharmaceutics13122012
4. Chia, B. K. Y., & Tey, H. L. (2015). Systematic review on the efficacy, safety, and cost-effectiveness of topical calcineurin inhibitors in atopic dermatitis. Dermatitis, 26(3), 122–132. https://doi.org/10.1097/DER.0000000000000118
5. Cwajda-Białasik, J., Mościcka, P., & Szewczyk, M. T. (2022). Antiseptics and antimicrobials for the treatment and management of chronic wounds: A systematic review of clinical trials. Postępy Dermatologii i Alergologii, 39(1), 141–151. https://doi.org/10.5114/ada.2022.113807
6. Harvey, J., Lax, S. J., Lowe, A., Santer, M., Lawton, S., Langan, S. M., Roberts, A., Stuart, B., Williams, H. C., & Thomas, K. S. (2023). The long-term safety of topical corticosteroids in atopic dermatitis: A systematic review. Skin Health and Disease, 3(5), e268. https://doi.org/10.1002/ski2.268
7. Herbig, M. E., Evers, D.-H., Gorissen, S., & Köllmer, M. (2023). Rational design of topical semi-solid dosage forms—How far are we? Pharmaceutics, 15(7), 1822. https://doi.org/10.3390/pharmaceutics15071822
8. Jacobi, A., Mayer, A., & Augustin, M. (2015). Keratolytics and emollients and their role in the therapy of psoriasis: A systematic review. Dermatology and Therapy, 5(1), 1–18. https://doi.org/10.1007/s13555-015-0068-3
9. Koning, S., van der Sande, R., Verhagen, A. P., van Suijlekom-Smit, L. W. A., Morris, A. D., Butler, C. C., Berger, M., & van der Wouden, J. C. (2012). Interventions for impetigo. Cochrane Database of Systematic Reviews, 2012(1), CD003261. https://doi.org/10.1002/14651858.CD003261.pub3
10. Loraschi, A., Marelli, R., Crema, F., Lecchini, S., & Cosentino, M. (2008). An unusual systemic reaction associated with topical salicylic acid in a paediatric patient. British Journal of Clinical Pharmacology, 66(1), 152–153. https://doi.org/10.1111/j.1365-2125.2008.03165.x

11. Madan, R. K., & Levitt, J. (2014). A review of toxicity from topical salicylic acid preparations. Journal of the American Academy of Dermatology, 70(4), 788–792. https://doi.org/10.1016/j.jaad.2013.12.005
12. McClellan, K. J., Wiseman, L. R., & Markham, A. (1999). Terbinafine: An update of its use in superficial mycoses. Drugs, 58(1), 179–202. https://doi.org/10.2165/00003495-199958010-00018
13. Narsa, A. C., Suhandi, C., Afidika, J., Ghaliya, S., Elamin, K. M., & Wathoni, N. (2024). A comprehensive review of the strategies to reduce retinoid-induced skin irritation in topical formulation. Dermatology Research and Practice, 2024, 5551774. https://doi.org/10.1155/2024/5551774
14. N'Da, D. D. (2014). Prodrug strategies for enhancing the percutaneous absorption of drugs. Molecules, 19(12), 20780–20807. https://doi.org/10.3390/molecules191220780
15. Oliveira, R., & Almeida, I. F. (2023). Patient-centric design of topical dermatological medicines. Pharmaceuticals, 16(4), 617. https://doi.org/10.3390/ph16040617
16. Reynolds, R. V., Yeung, H., Cheng, C. E., Cook-Bolden, F., Desai, S. R., Druby, K. M., Freeman, E. E., Keri, J. E., Stein Gold, L. F., Tan, J. K. L., Tollefson, M. M., Weiss, J. S., Wu, P. A., Zaenglein, A. L., Han, J. M., & Barbieri, J. S. (2024). Guidelines of care for the management of acne vulgaris. Journal of the American Academy of Dermatology, 90(5), 1006.e1–1006.e30. https://doi.org/10.1016/j.jaad.2023.12.017
17. Rotta, I., Ziegelmann, P. K., Otuki, M. F., Riveros, B. S., Bernardo, N. L. M. C., & Correr, C. J. (2013). Efficacy of topical antifungals in the treatment of dermatophytosis: A mixed-treatment comparison meta-analysis involving 14 treatments. JAMA Dermatology, 149(3), 341–349. https://doi.org/10.1001/jamadermatol.2013.1721
18. Stacey, S. K., & McEleney, M. (2021). Topical corticosteroids: Choice and application. American Family Physician, 103(6), 337–343.

SISTEMSKO ZDRAVLJENJE V DERMATOLOGIJI

Prim. doc. dr. Tanja Planinšek Ručigaj, dr. med., višja svetnica, specialistka dermatovenerologije in EFWH

Dermatovenerološka klinika, Univerzitetni klinični center Ljubljana

UVOD

Sistemsko zdravljenje v dermatologiji uvedemo, kadar lokalno zdravljenje, fototerapija ali podporni ukrepi ne zadoščajo. Uvedemo ga tudi, kadar je bolezen obsežna, hitro napredujoča, funkcionalno ali psihosocialno obremenjujoča oziroma kadar gre za potencialno ogrožajoče vnetne, avtoimunske ali bulozne dermatoze. Izbira zdravila temelji na diagnozi, hitrosti želenega učinka, načrtovanem trajanju zdravljenja, pridruženih boleznih, reproduktivnih načrtih, tveganju za okužbe, laboratorijskih izvidih, predhodnih zdravljenjih in pacientovih preferencah. Za preglednost lahko sistemska zdravila razvrstimo v klasična protivnetna in imunosupresivna zdravila, sistemske retinoide ter sodobna tarčna zdravila, kamor spadajo biološka zdravila in JAK zaviralci. Takšna razdelitev olajša razumevanje njihove vloge pri akutnem obvladovanju bolezni, steroid-varčnem zdravljenju in personaliziranem tarčnem zdravljenju, v praksi pa jo je treba vedno dopolnjevati z veljavnimi smernicami, registriranimi indikacijami in lokalnimi protokoli (Davis et al., 2024; Menter et al., 2020; Smith et al., 2024).

PREGLED SISTEMSKIH ZDRAVIL

Za klinično odločanje je pomembno znanje o tem, katera zdravila so primernejša za hitro kratkotrajno obvladovanje vnetja, katera za dolgotrajno steroid-varčno zdravljenje in katera za visoko tarčno modulacijo specifičnih citokinskih oziroma znotrajceličnih signalnih poti (Davis et al., 2024; Menter et al., 2020; Smith et al., 2024) (Tabela 1).

Tabela 1: Orientacijska primerjava glavnih sistemskih terapevtskih skupin v dermatologiji

Sistemska terapevtska skupina	Glavni namen	Hitrost učinka	Glavna omejitev
Sistemski kortikosteroidi	akutno vnetje; premostitveno zdravljenje	zelo hitra	dolgotrajno: presnovni, endokrini, okužbe, kostni zapleti
Metotreksat	psoriaza; psoriatični artritis; dolgotrajno zdravljenje	počasnejša	hepatotoksičnost, mielosupresija in teratogenost

Sistemska terapevtska skupina	Glavni namen	Hitrost učinka	Glavna omejitev
Ciklosporin	huda akutna/refraktarna vnetna stanja; hiter učinek	hitra	nefrotoksičnost; hipertenzija; interakcije CYP3A4
Retinoidi	akne; psoriaza; motnje keratinizacije	srednja	teratogenost, hepatotoksičnost in hiperlipidemija
Azatioprin in mikofenolat mofetil	steroid-varčna imunosupresija pri kroničnih avtoimunskih dermatozah	počasnejša	mielosupresija; okužbe; GI zapleti; laboratorijsko spremljanje
Biološka zdravila	zmerne do hude vnetne dermatoze; dolgotrajno tarčno zdravljenje	tedni	okužbe; imunogenost; presejanje; stroški
JAK zaviralci	hitro tarčno zdravljenje z izrazitim učinkom na srbenje	hitra	herpes zoster; laboratorijska odstopanja; srčno-žilno/trombotično tveganje

Opomba: Povzeto po Davis et al., 2024; Menter et al., 2020; Smith et al., 2024.

SISTEMSKI KORTIKOSTEROIDI

Sistemski kortikosteroidi so ena najstarejših skupin protivnetnih in imunosupresivnih zdravil. Kljub pomembnim neželenim učinkom ostajajo nepogrešljivi pri akutnih, življenjsko ogrožajočih in hudih vnetnih dermatozah, kjer je potreben hiter terapevtski učinek, vendar smernice pri atopijskem dermatitisu odsvetujejo njihovo dolgotrajno sistemsko uporabo zaradi varnostnih tveganj (Davis et al., 2024; Schäcke et al., 2002).

Njihova uporaba je v sodobni dermatologiji pogosto časovno omejena, bodisi kot premostitveno zdravljenje bodisi pri akutnih poslabšanjih bolezni (Tabela 2).

Sistemski kortikosteroidi učinkujejo prek intracelularnega glukokortikoidnega receptorja. Po vezavi kompleks vstopi v jedro, kjer zavira ključne transkripcijske faktorje, kar vodi do zmanjšane sinteze proinflamatornih citokinov, med drugim TNFα, IL-1 in IL-6 (Schäcke et al., 2002). Hkrati povečajo izražanje protivnetnih proteinov, kot je lipokortin-1, ki zavira fosfolipazo A2 in s tem arahidonsko kaskado (Ramamoorthy & Cidlowski, 2016; Schäcke et al., 2002). Poleg genomskih učinkov imajo kortikosteroidi tudi negenomske učinke, ki vključujejo stabilizacijo celičnih membran, vazokonstrikcijo in zmanjšanje degranulacije mastocitov (Ramamoorthy & Cidlowski, 2016; Schäcke et al., 2002). Skupni rezultat je hitra supresija prirojenega in adaptivnega imunskega odziva (Ramamoorthy & Cidlowski, 2016; Schäcke et al., 2002).

Sistemski kortikosteroidi se med seboj razlikujejo glede na potentnost, razpolovno dobo in mineralokortikoidno aktivnost (Schäcke et al., 2002; Tavares et al., 2024). Najpogosteje uporabljeni sistemski kortikosteroidi so prednizon oziroma prednizolon, metilprednizolon in deksametazon (Schäcke et al., 2002; Tavares et al., 2024).

V dermatološki praksi se sistemski kortikosteroidi najpogosteje uporabljajo v odmerkih, ekvivalentnih prednizolonu približno 0,5–1 mg/kg/dan, pri blažjih ali premostitvenih indikacijah pa pogosto 0,3–0,5 mg/kg/dan. Temu približno ustreza metilprednizolon 0,4–0,8 mg/kg/dan oziroma deksametazon 0,075–0,15 mg/kg/dan. Orientacijsko je 5 mg prednizona oziroma prednizolona protivnetno primerljivo s 4 mg metilprednizolona ali 0,75 mg deksametazona. Zaradi tveganja za neželene učinke mora biti zdravljenje praviloma čim krajše, z načrtom postopnega zmanjševanja odmerka in prehoda na steroid-varčno zdravljenje.

Najpomembnejše indikacije za sistemske kortikosteroide so hude alergijske reakcije, bulozne dermatoze, kot sta pemfigus in pemfigoid, eritrodermija, vaskulitisi ter akutni lupus. Med drugimi indikacijami so kratkotrajno zdravljenje atopijskega dermatitisa, urtikarija, toksikodermije in lichen planus. Njihova uporaba je posebej primerna pri hitro napredujočih boleznih, sistemskih manifestacijah in življenjsko ogrožajočih stanjih, pri atopijskem dermatitisu pa predvsem kot kratkotrajna premostitvena možnost in ne kot dolgotrajno zdravljenje (Davis et al., 2024; Tavares et al., 2024).

Tabela 2: Sistemski kortikosteroidi: uporaba, spremljanje in interakcije

Sklop	Področje	Ključni podatki	Spremljanje/ukrep
Uporaba in odmerki	Akutna alergijska reakcija	0,5–1 mg/kg/dan; kratkotrajno	določiti trajanje zdravljenja in načrt postopnega zmanjševanja odmerka
	Pemfigus	1–2 mg/kg/dan; izrazita klinična prizadetost	že ob uvedbi načrtovati steroid-varčno zdravljenje in spremljati zmanjševanje aktivnosti bolezni
	Atopijski dermatitis	0,5 mg/kg/dan; le premostitveno; ob hudem poslabšanju	uporabiti le kratkotrajno; hkrati načrtovati prehod na varnejše vzdrževalno zdravljenje
	Vaskulitis	1 mg/kg/dan; kožni ali sistemski vaskulitis; organska prizadetost	oceniti organsko prizadetost; po potrebi uvesti dodatno imunosupresijo in ustrezno specialistično obravnavo
	Eritrodermija	0,5–1 mg/kg/dan; odvisno od vzroka	opredeliti vzrok eritrodermije in zdravljenje usmeriti v osnovno bolezen

Sklop	Področje	Ključni podatki	Spremljanje/ukrep
Posebna tveganja / spremljanje	Presnovni in srčno-žilni učinki	hiperglikemija; hipertenzija; poveča telesno maso	spremljanje krvnega sladkorja, krvnega tlaka in telesne mase
	Kostni, kožni in endokrini učinki	osteoporoza; atrofija kože; supresija HPA osi; nenadna ukinitev: adrenalna insuficienca	oceniti tveganje za osteoporozo; po potrebi določiti kostno gostoto; odmerek zmanjševati postopno; spremljati znake adrenalne insuficience
Pomembne interakcije	NSAID	↑ tveganje gastroduodenalnega ulkusa/krvavitve	izogibanje dolgotrajni kombinaciji; GI tveganje; gastroprotekcija pri ogroženih
	Antidiabetiki	↓ učinek zaradi steroidne hiperglikemije	glikemija; prilagoditev antidiabetičnega zdravljenja
	Antikoagulanti	variabilen vpliv na antikoagulantni učinek; krvavitev	klinično spremljanje; po potrebi pogostejše spremljanje koagulacijskih parametrov

Opomba: Povzeto po Davis et al., 2024; Ramamoorthy & Cidlowski, 2016; Schäcke et al., 2002; Tavares et al., 2024.

Sistemski kortikosteroidi imajo edinstveno mesto v dermatologiji zaradi izjemno hitrega protivnetnega učinka in ostajajo nenadomestljivi pri akutnih in hudih dermatoloških boleznih. Njihova glavna prednost je možnost hitrega nadzora vnetja, kar je ključno pri številnih akutnih stanjih. Glavna omejitev njihove uporabe so številni neželeni učinki, zlasti pri dolgotrajni uporabi, zato je priporočeno čim krajše zdravljenje in zgodnji prehod na steroid-varčne režime. Njihova uporaba zahteva skrbno tehtanje koristi in tveganj ter natančno spremljanje pacienta (Schäcke et al., 2002; Tavares et al., 2024).

Hitro delujoča sistemska zdravila

- Sistemski kortikosteroidi so namenjeni predvsem hitremu obvladovanju hudega vnetja.
- Zdravljenje naj bo časovno omejeno, kadar obstaja tveganje za številne neželene učinke.
- Že ob uvedbi je pomembno razmišljati o prehodu na varnejše dolgoročno zdravljenje.
- Spremljanje vključuje klinično oceno, spremljanje glikemije, telesno mase, po potrebi lipidograma, krvnega tlaka in znakov okužbe.

METOTREKSAT

Metotreksat (MTX) je eno najdlje uporabljenih sistemskih zdravil v dermatologiji z dobro uveljavljeno učinkovitostjo pri kroničnih vnetnih in proliferativnih boleznih kože. Zdravilo se uporablja že več desetletij, predvsem pri psoriazi, in ostaja pomembna možnost sistemskega zdravljenja zaradi razmerja med učinkovitostjo, varnostjo, ceno in možnostjo dolgotrajne uporabe pri ustrezno izbranih pacientih (Bangert & Costner, 2007; Menter et al., 2020).

Kljub razvoju bioloških zdravil metotreksat ostaja pomembna možnost, zlasti pri pacientih z zmerno do hudo psoriazo ali pri pridruženem psoriatičnem artritisu, kadar je primeren glede na varnostni profil in pacientove dejavnike tveganja (Bangert & Costner, 2007; Menter et al., 2020) (Tabela 3).

Metotreksat deluje kompleksno in njegov klinični učinek ni zgolj posledica antiproliferativnega delovanja. Primarno zavira encim dihidrofolat reduktazo, kar vodi do zmanjšane sinteze purinov in timidilata ter posledično zaviranja proliferacije celic, ki se hitro delijo, kot so keratinociti in limfociti (Bangert & Costner, 2007; Menter et al., 2020). Za protivnetni učinek je verjetno pomembnejša sposobnost metotreksata, da poveča koncentracijo ekstracelularnega adenozina. Adenozin prek svojih receptorjev zavira produkcijo TNFα, IL-6 in interferona γ ter zmanjšuje aktivacijo nevtrofilcev in makrofagov (Bangert & Costner, 2007; Menter et al., 2020). Poleg tega metotreksat zmanjšuje ekspresijo adhezijskih molekul, zavira migracijo vnetnih celic in zmanjšuje epidermalno hiperproliferacijo (Bangert & Costner, 2007; Menter et al., 2020).

Metotreksat se uporablja v nizkih tedenskih odmerkih. Absorpcija po peroralni uporabi je variabilna, pri višjih odmerkih pa se pogosto uporablja parenteralna pot (Bangert & Costner, 2007; Menter et al., 2020).

Presnavlja se v jetrih, izloča pa predvsem preko ledvic, kar ima pomembne klinične posledice, saj se pri ledvični insuficienci poveča tveganje za kumulacijo, potrebna je prilagoditev odmerka, previdnost pa je nujna tudi pri sočasnem zdravljenju z zdravili, ki lahko vplivajo na izločanje ali toksičnost metotreksata (Bangert & Costner, 2007; Menter et al., 2020).

Glavni indikaciji za uvedbo metotreksata sta psoriaza in psoriatični artritis, uporablja pa se tudi pri refraktornem atopijskem dermatitisu, piodermi gangrenosum, lichen planusu in izbranih situacijah pri buloznih boleznih. Posebej primeren je za dolgotrajno zdravljenje, za paciente s pridruženim artritisom ter za paciente, pri katerih biološka zdravila niso dostopna ali niso indicirana (Bangert & Costner, 2007; Davis et al., 2024; Menter et al., 2020).

Tabela 3: Metotreksat: uporaba, spremljanje in interakcije

Sklop	Področje	Ključni podatki	Spremljanje/ukrep
Uporaba in odmerki	Psoriaza	7,5–15 mg/tedensko; največ 25 mg/tedensko	postopno prilagajanje odmerka glede na klinični odziv in neželene učinke; KKS, ALT/AST in kreatinin/eGFR preveriti pred uvedbo, nato na 1–2 tedna v prvem mesecu oziroma do stabilnega odmerka, pozneje na 2–3 mesece; odziv oceniti po 8–12 tednih; ob ALT/AST > 2–3 × zgornje meje normale, citopenijah ali poslabšanju ledvične funkcije razmisliti o začasni prekinitvi in ponovni kontroli
	Psoriatični artritis	10–15 mg/tedensko; največ 25 mg/tedensko	širša revmatološko-dermatološka obravnava
	Atopijski dermatitis	10–15 mg/tedensko; največ 25 mg/tedensko	kronični potek z nezadostnim odzivom na standardno zdravljenje; odziv oceniti po približno 8–12 tednih zdravljenja
	Pioderma gangrenosum	15–25 mg/tedensko; individualno	pogosto kombinirano; izključitev pridruženih bolezni
Posebna tveganja / spremljanje	Mielosupresija	resna; pancitopenija	pred uvedbo in med zdravljenjem spremljati KKS; KKS spremljati pred uvedbo, nato na 1–2 tedna v prvem mesecu oziroma do stabilnega odmerka, pozneje na 2–3 mesece; ob levkocitih < 3,0 × 10^9/L, nevtrofilcih < 1,5 × 10^9/L ali trombocitih < 100 × 10^9/L razmisliti o začasni prekinitvi, kontroli izvida in prilagoditvi odmerka
	Pljučna toksičnost	redka; intersticijski pneumonitis	ob kašlju, dispneji ali vročini takoj prekiniti zdravljenje in izključiti intersticijski pneumonitis oziroma okužbo
Pomembne interakcije	NSAID	↑ toksičnost MTX; zlasti ledvična okvara/višji odmerki	pred kombinacijo določiti kreatinin/eGFR; pri eGFR < 60 ml/min/1,73 m^2 kombinacijo uporabljati le previdno in

Sklop	Področje	Ključni podatki	Spremljanje/ukrep
			kratkotrajno, pri eGFR < 30 ml/min/1,73 m² se MTX praviloma izogibati; ob porastu kreatinina > 30 %, padcu eGFR, citopenijah ali znakih toksičnosti MTX začasno prekiniti in ponoviti KKS, ALT/AST ter kreatinin
	Trimetoprim/ sulfametoksazol	↑↑ mielosupresija	kombinaciji se izogibati; če je nujna, pogosto spremljati KKS in pacienta opozoriti na znake okužbe ali krvavitve
	Alkohol	↑ hepatotoksičnost	omejitev/opustitev alkohola; redni jetrni testi
	Penicilini	↓ izločanje MTX	preveriti ledvično funkcijo; spremljati znake toksičnosti metotreksata; po potrebi pogosteje kontrolirati KKS, jetrne teste in kreatinin

Opomba: Povzeto po Bangert & Costner, 2007; Hajar et al., 2022; Menter et al., 2020; Reichrath et al., 2005; Zufall et al., 2021.

Ob zdravljenju z metotreksatom je priporočen dodatek folne kisline v odmerku 5–10 mg tedensko, praviloma 24–48 ur po odmerku metotreksata; zaradi teratogenosti je metotreksat kontraindiciran v nosečnosti in pri načrtovanju nosečnosti brez ustreznega varnostnega načrta (Bangert & Costner, 2007; Menter et al., 2020).

Pred začetkom zdravljenja z metotreksatom je treba preveriti krvno sliko, jetrne teste, ledvično funkcijo in izključiti pomembne okužbe. Med zdravljenjem so potrebni redni laboratorijski pregledi, spremljanje jetrnih encimov in po potrebi prilagoditev odmerka (Bangert & Costner, 2007; Hajar et al., 2022; Menter et al., 2020; Zufall et al., 2021).

Metotreksat ostaja temelj sistemskega zdravljenja v dermatologiji, zlasti pri psoriazi in pridruženem artritisu, saj ima dobro dokumentirano učinkovitost, omogoča dolgotrajno uporabo in je uporaben pri številnih indikacijah (Bangert & Costner, 2007; Menter et al., 2020). Glavni omejitvi sta tveganje za hepatotoksičnost in mielosupresijo, zato je redno spremljanje pacientov ključnega pomena (Zufall et al., 2021). Ob ustrezni izbiri pacienta, pravilnem odmerjanju in rednem laboratorijskem nadzoru predstavlja metotreksat učinkovito in klinično uporabno terapevtsko možnost.

Laboratorijsko spremljanje med zdravljenjem

- Pri metotreksatu je redno spremljanje krvne slike, jetrnih testov in ledvične funkcije ključno za varno uporabo.
- Laboratorijska odstopanja lahko napovedujejo hepatotoksičnost, mielosupresijo ali potrebo po prilagoditvi odmerka.
- Pomembno je preveriti tudi sočasna zdravila, alkohol in dejavnike, ki povečujejo tveganje za toksičnost.
- Dosledno jemanje zdravila po dogovorjeni shemi zmanjšuje možnost napak pri tedenskem odmerjanju.

CIKLOSPORIN

Ciklosporin A (CYA) je potentno imunosupresivno zdravilo iz skupine inhibitorjev kalcinevrina, ki selektivno zavira T-celično aktivacijo. Sprva je bil uveden za preprečevanje zavrnitve presadkov in zdravljenje reakcije presadka proti gostitelju, kasneje pa je našel pomembno vlogo tudi v dermatologiji, predvsem pri hudih vnetnih dermatozah in psoriazi (Amber & Tabassum, 2020; Menter et al., 2020).

Zaradi hitrega začetka delovanja in izrazitega protivnetnega učinka je ciklosporin pomembna terapevtska možnost pri hudih, akutnih in refraktarnih dermatozah, vendar njegova uporaba zahteva omejeno trajanje, spremljanje krvnega tlaka, ledvične funkcije in upoštevanje interakcij (Amber & Tabassum, 2020; Menter et al., 2020) (Tabela 4).

Ciklosporin selektivno vpliva na T-limfocite. Z zaviranjem osi Th1 in Th17 ciklosporin učinkovito zmanjša vnetje, kar je ključno pri patogenezi številnih kroničnih vnetnih dermatoz (Amber & Tabassum, 2020; Menter et al., 2020). Klinično se to izrazi kot hitro zmanjšanje eritema in infiltracije, izboljšanje pruritusa ter stabilizacija bolezni (Amber & Tabassum, 2020; Menter et al., 2020).

Ciklosporin je lipofilna molekula z variabilno absorpcijo. Presnavlja se v jetrih, predvsem prek sistema CYP3A4, zato ima številne klinično pomembne interakcije z zdravili (Amber & Tabassum, 2020). Klinično pomembne značilnosti ciklosporina so ozko terapevtsko okno, individualna variabilnost v presnovi in potreba po rednem laboratorijskem spremljanju (Amber & Tabassum, 2020).

Registrirana indikacija za ciklosporin je psoriaza, zlasti huda ali eritrodermična oblika. Uporablja se tudi pri neregistriranih indikacijah, kjer se obseg in kakovost kliničnih dokazov razlikujeta, na primer pri atopijskem dermatitisu, kronični spontani urtikariji in piodermi

gangrenosum , medtem ko so podatki za lichen planus, alopecio areato in granuloma annulare bolj omejeni ter temeljijo predvsem na manjših študijah, pregledih ali poročilih primerov. Uporablja se predvsem pri hudih poslabšanjih, hitro progresivnih oblikah bolezni in refraktornosti na standardno zdravljenje (Amber & Tabassum, 2020; Menter et al., 2020; Matis et al., 1992; Zuberbier et al., 2022).

Najpomembnejša neželena učinka ciklosporina sta nefrotoksičnost in arterijska hipertenzija, med drugimi pa so hipertrihoza, gingivalna hiperplazija, hiperlipidemija in tremor. Kljub temu ima ob ustreznem nadzoru pri skrbno izbranih pacientih lahko sprejemljiv varnostni profil (Amber & Tabassum, 2020).

Posebej pomembne so interakcije z makrolidi, azolnimi antimikotiki, statini in kalcijevimi antagonisti, saj lahko povzročijo povečanje toksičnosti ali zmanjšano učinkovitost (Amber & Tabassum, 2020).

Uporaba je možna v izbranih primerih, kadar korist presega tveganje, vendar zahteva individualno presojo in upoštevanje komorbidnosti ter sočasnih zdravil (Amber & Tabassum, 2020).

Pred začetkom zdravljenja s ciklosporinom je treba preveriti kreatinin, krvni tlak, jetrne teste in lipide. Med zdravljenjem so potrebni redna kontrola kreatinina, spremljanje krvnega tlaka in po potrebi prilagoditev odmerka (Amber & Tabassum, 2020).

Tabela 4: Ciklosporin: uporaba, spremljanje in interakcije

Sklop	Področje	Ključni podatki	Spremljanje/ukrep
Uporaba in odmerki	Psoriaza	2,5–5 mg/kg/dan; običajno 3–6 mesecev	uporabiti kratkotrajno; že ob uvedbi načrtovati prehod na dolgoročno varnejše zdravljenje
	Atopijski dermatitis	3–5 mg/kg/dan; časovno omejeno	krvni tlak in kreatinin preveriti pred uvedbo, nato na 2 tedna prve 2–3 mesece, pozneje mesečno oziroma po stabilizaciji na 2–3 mesece; ob vztrajnem krvnem tlaku > 140/90 mmHg kljub ukrepom ali porastu kreatinina > 30 % nad izhodiščno vrednostjo zmanjšati odmerek, ob neurejenem stanju pa razmisliti o prekinitvi

Sklop	Področje	Ključni podatki	Spremljanje/ukrep
	Kronična spontana urtikarija	2–4 mg/kg/dan; individualno glede na odziv	uvesti le, kadar standardno zdravljenje ni dovolj učinkovito; odziv, krvni tlak in ledvično funkcijo oceniti po 2–4 tednih ter nato glede na stabilnost mesečno
	Pioderma gangrenosum	3–5 mg/kg/dan	hitro napredujoče ulceracije; izključitev okužb
	Lichen planus	3–5 mg/kg/dan; variabilno	težje/refraktarne oblike; individualna presoja
	Alopecia areata	3–5 mg/kg/dan; variabilen odziv	omejena učinkovitost; pogosti recidivi po ukinitvi
Posebna tveganja / spremljanje	Nefrotoksičnost	pogosta; vazokonstrikcija aferentnih arteriol; omejuje zdravljenje	kreatinin preveriti pred uvedbo, nato na 2 tedna prve 2–3 mesece in pozneje mesečno oziroma na 2–3 mesece pri stabilnem zdravljenju; ob porastu kreatinina > 30 % nad izhodiščno vrednostjo izvid ponoviti, zmanjšati odmerek in preveriti hidracijo ter sočasna nefrotoksična zdravila; če se kreatinin ne izboljša ali se ledvična funkcija še slabša, razmisliti o prekinitvi
	Drugi neželeni učinki	hiperlipidemija; hipertrihoza; gingivalna hiperplazija; tremor	lipidogram preveriti pred uvedbo, po 4–8 tednih in nato glede na tveganje; ob pomembni hiperlipidemiji, zlasti LDL holesterolu > 4,9 mmol/L ali trigliceridih > 5,6 mmol/L kljub ukrepom, razmisliti o zmanjšanju odmerka ali prekinitvi; spremljati tremor, hipertrihozo in gingivalno hiperplazijo
Pomembne interakcije	Makrolidi	↑ koncentracija ciklosporina; ↑ toksičnost	kombinaciji se izogibati; če je nujna, zmanjšati odmerek ciklosporina za približno 25–50 % in po nekaj dneh kontrolirati kreatinin ter krvni tlak; ob porastu kreatinina > 30 %, hipertenziji ali znakih toksičnosti razmisliti o začasni prekinitvi
	Azolni antimikotiki	↑ koncentracija ciklosporina; ↑ nefrotoksičnost	kombinaciji se izogibati; če je nujna, zmanjšati odmerek ciklosporina za približno 25–50 % in po nekaj dneh kontrolirati kreatinin ter krvni tlak; ob porastu kreatinina > 30 %, hipertenziji

Sklop	Področje	Ključni podatki	Spremljanje/ukrep
			ali znakih nefrotoksičnosti razmisliti o začasni prekinitvi
	Statini	↑ tveganje miopatije/rabdomiolize	izbrati pravastatin ali fluvastatin in najnižji učinkovit odmerek; ob mišičnih bolečinah, oslabelosti ali temnem urinu določiti CK ter razmisliti o prekinitvi statina oziroma ciklosporina
	Kalcijevi antagonisti	možen ↑ koncentracije ciklosporina	pred uvedbo preveriti, ali gre za zaviralec CYP3A4, zlasti diltiazem ali verapamil; ob kombinaciji kontrolirati krvni tlak in kreatinin po nekaj dneh ter nato pogosteje; ob porastu kreatinina > 30 %, hipotenziji ali znakih toksičnosti zmanjšati odmerek ciklosporina za približno 25–50 % oziroma razmisliti o začasni prekinitvi

Opomba: Povzeto po Amber & Tabassum, 2020; Matis et al., 1992; Menter et al., 2020; Zuberbier et al., 2022.

Ciklosporin je ključna terapevtska možnost pri hudih vnetnih dermatozah, zlasti kadar je potreben hiter klinični učinek. Njegova učinkovitost izhaja iz selektivne inhibicije T-celic, ob relativno manjšem vplivu na kostni mozeg v primerjavi z drugimi imunosupresivi. Zaradi tveganja za kumulativno toksičnost je njegova uporaba običajno časovno omejena, pogosto kot uvod v dolgoročna zdravljenja, na primer biološka zdravila. Njegova uporaba zahteva skrbno izbiro pacientov, spremljanje laboratorijskih parametrov in individualiziran pristop (Amber & Tabassum, 2020; Menter et al., 2020).

RETINOIDI

Retinoidi so skupina sintetičnih in naravnih derivatov vitamina A, ki imajo ključno vlogo pri uravnavanju celične diferenciacije, proliferacije in apoptotskih procesov v koži. Zaradi teh lastnosti predstavljajo pomembno terapevtsko skupino pri številnih dermatoloških boleznih, zlasti motnjah keratinizacije, psoriazi in hudih aknah (Khalil et al., 2017; Orfanos et al., 1997).

Sistemski retinoidi, kot sta izotretinoin in acitretin, imajo pomembno mesto v sodobni dermatologiji zaradi sposobnosti vpliva na več patogenetskih mehanizmov hkrati (Tabela 5).

Retinoidi delujejo preko jedrnih receptorjev, ki delujejo kot transkripcijski faktorji. Po vezavi liganda uravnavajo izražanje genov, povezanih z diferenciacijo in proliferacijo keratinocitov

(Khalil et al., 2017; Orfanos et al., 1997). Posledično pride do normalizacije epidermalne diferenciacije, zmanjšanja hiperkeratoze in zaviranja proliferacije keratinocitov (Khalil et al., 2017; Orfanos et al., 1997).

Pri aknah ima izotretinoin dodatne učinke, saj zmanjša velikost lojnic, izločanje sebuma, kolonizacijo s Cutibacterium acnes in vnetje (Khalil et al., 2017; Orfanos et al., 1997). Ta večnivojski učinek omogoča visoko učinkovitost, zlasti pri težkih oblikah aken (Khalil et al., 2017; Orfanos et al., 1997).

Retinoidi so lipofilne spojine, ki se dobro absorbirajo ob sočasnem vnosu maščob. Presnavljajo se v jetrih, izotretinoin ima krajšo razpolovno dobo, acitretin pa daljšo, pri čemer je klinično pomembna možnost pretvorbe v etretinat (Khalil et al., 2017; Orfanos et al., 1997).

Klinično so pomembni kumulativni učinek, izrazita teratogenost in potreba po strogi kontracepciji (Khalil et al., 2017; Orfanos et al., 1997).

Glavni indikaciji za sistemske retinoide so težke, zlasti nodulocistične akne, in psoriaza pri uporabi acitretina. Uporabljajo se tudi pri motnjah keratinizacije, kot so ihtioze, pri lichen planusu in v izbranih situacijah pri kožnih limfomih. Posebej primerni so pri boleznih s hiperkeratozo, kroničnih recidivantnih dermatozah in ob neuspehu drugih zdravljenj (Khalil et al., 2017; Orfanos et al., 1997).

Tabela 5: Retinoidi: uporaba, spremljanje in interakcije

Sklop	Področje	Ključni podatki	Spremljanje/ukrep
Uporaba in odmerki	Akne	izotretinoin; 0,3–1 mg/kg/dan	spremljati kumulativni odmerek, orientacijsko do približno 120–150 mg/kg, ter neželene učinke; pri osebah z možnostjo zanositve opraviti test nosečnosti pred uvedbo in nato po kontracepcijskem protokolu, praviloma mesečno; ob pozitivnem testu nosečnosti ali nosečnosti zdravljenje takoj prekiniti
	Psoriaza	acitretin; 0,3–0,5 mg/kg/dan	pri psoriazi razmisliti o kombinaciji z UVB ali PUVA fototerapijo, kadar je to klinično primerno; pred uvedbo opraviti test nosečnosti pri osebah z možnostjo zanositve, zagotoviti zanesljivo kontracepcijo ter jo nadaljevati med zdravljenjem in še 3 leta po ukinitvi acitretina; med zdravljenjem preverjati jetrne teste in lipidogram po 4–8 tednih ter nato glede na stabilnost

Sklop	Področje	Ključni podatki	Spremljanje/ukrep
	Ihtioze	acitretin; 0,5 mg/kg/dan	uporabiti najnižji učinkovit odmerek; pri dolgotrajnem zdravljenju spremljati kostno-sklepne simptome in po potrebi opraviti dodatno slikovno/ortopedsko presojo; jetrne teste in lipidogram preveriti pred uvedbo, po 4–8 tednih in nato glede na stabilnost
	Lichen planus	acitretin; individualno	uporabiti le pri izbranih oblikah z nezadostnim odzivom na standardno zdravljenje; pred uvedbo preveriti jetrne teste, lipidogram in reproduktivno varnost; odziv oceniti po 8–12 tednih
Posebna tveganja / spremljanje	Jetra	povišani jetrni testi; možna hepatotoksičnost	jetrne teste preveriti pred uvedbo, po 4–8 tednih in nato glede na stabilnost; ob ALT/AST > 3 × zgornje meje normale ali vztrajnem porastu razmisliti o začasni prekinitvi, ponovni kontroli in prilagoditvi zdravljenja
	Presnova	hiperlipidemija; ↑ srčno-žilno tveganje pri predisponiranih pacientih	lipidogram preveriti pred uvedbo, po 4–8 tednih in nato glede na stabilnost; ob trigliceridih > 5,6 mmol/L ali LDL holesterolu > 4,9 mmol/L kljub dietnim/terapevtskim ukrepom razmisliti o zmanjšanju odmerka ali začasni prekinitvi; ob zelo visokih trigliceridih, zlasti > 10 mmol/L, zdravljenje prekiniti in oceniti tveganje za pankreatitis
Pomembne interakcije	Tetraciklini	↑ tveganje intrakranialne hipertenzije	izogibanje kombinaciji
	Alkohol	↑ hepatotoksičnost; acitretin: možnost etretinata	izogibanje alkoholu; kontrola jetrnih testov
	Vitamin A/drugi retinoidi	↑ retinoidna toksičnost	izogibanje sočasni uporabi; preveriti in odsvetovati prehranska dopolnila z vitaminom A, beta-karotenom ali retinoidi

Opomba: Povzeto po Khalil et al., 2017; Orfanos et al., 1997.

Retinoidi predstavljajo ključno terapevtsko skupino v dermatologiji, zlasti pri boleznih motene keratinizacije in hudih aknah, saj neposredno vplivajo na diferenciacijo in proliferacijo keratinocitov (Khalil et al., 2017; Orfanos et al., 1997). To jih ločuje od drugih sistemskih zdravljenj, ki primarno delujejo imunomodulatorno. Njihova posebna prednost je trajen učinek pri aknah, kjer lahko po doseženem kumulativnem odmerku pride do dolgotrajne remisije.

Glavna omejitev ostaja teratogenost, ki zahteva strogo upoštevanje varnostnih protokolov. Ob pravilni izbiri pacienta, upoštevanju kontraindikacij in ustreznem spremljanju predstavljajo zelo učinkovito terapevtsko možnost.

Reproduktivna varnost in spremljanje pri zdravljenju z retinoidi

- Sistemski retinoidi so učinkoviti pri hudih aknah, psoriazi in motnjah keratinizacije.
- Teratogenost je najpomembnejša omejitev njihove uporabe.
- Pred in med zdravljenjem je pomembno preverjanje reproduktivne varnosti, vrednosti jetrnih testov in lipidograma.
- Suhost kože in sluznic je pogosta in zahteva ustrezne podporne ukrepe.

AZATIOPRIN

Azatioprin je klasični imunosupresiv iz skupine purinskih analogov, ki se v dermatologiji uporablja predvsem kot steroid-varčno zdravljenje pri kroničnih vnetnih in avtoimunskih boleznih. Njegova uporaba je uveljavljena predvsem pri atopijskem dermatitisu, buloznih dermatozah ter pri različnih kroničnih imunološko pogojenih stanjih, pri čemer je pred uvedbo zdravljenja pomembna ocena tveganja za mielosupresijo in spremljanje laboratorijskih parametrov (Chavez-Alvarez et al., 2020; Davis et al., 2024).

V primerjavi z drugimi sistemskimi zdravili ima počasnejši začetek delovanja, vendar je primeren za dolgotrajno zdravljenje in zmanjševanje potrebe po sistemskih kortikosteroidih (Tabela 6).

Azatioprin v organizmu po pretvorbi zavira proliferacijo hitro delitvenih celic, predvsem limfocitov. Posledično azatioprin zavira T- in B-limfocite, zmanjšuje produkcijo protiteles in zavira celično imunost. Njegov učinek je manj selektiven kot pri ciklosporinu, vendar omogoča učinkovito supresijo imunskega odziva pri kroničnih boleznih (Chavez-Alvarez et al., 2020).

Azatioprin se presnavlja preko več encimskih poti, med katerimi ima ključno vlogo encim tiopurin metiltransferaza (TPMT) (Chavez-Alvarez et al., 2020).

Klinično je pomembno, da zmanjšana aktivnost TPMT poveča tveganje za mielosupresijo, zato je pred začetkom zdravljenja priporočeno testiranje TPMT oziroma ustrezna farmakogenetska presoja, kadar je dostopna (Chavez-Alvarez et al., 2020).

Izločanje poteka predvsem preko jeter in ledvic, zato je pri zdravljenju pomembno spremljanje krvne slike, jetrnih testov in kliničnih znakov toksičnosti (Chavez-Alvarez et al., 2020).

Glavne indikacije za azatioprin so zmerni do hudi atopijski dermatitis ter bulozne dermatoze, vključno s pemfigusom vulgarisom in pemfigoidom. Uporablja se tudi pri kronični urtikariji, lichen planusu, vaskulitisih in izbranih situacijah pri kolagenozah. Posebej primeren je pri kroničnih avtoimunskih dermatozah, kadar je potrebno dolgotrajno steroid-varčno zdravljenje, ter pri pacientih, pri katerih želimo zmanjšati kumulativno izpostavljenost sistemskim kortikosteroidom (Chavez-Alvarez et al., 2020; Davis et al., 2024).

Tabela 6: Azatioprin: uporaba, spremljanje in interakcije

Sklop	Področje	Ključni podatki	Spremljanje/ukrep
Uporaba in odmerki	Atopijski dermatitis	1–3 mg/kg/dan	začeti z nižjim odmerkom; pred uvedbo preveriti TPMT, KKS in jetrne teste; KKS in ALT/AST kontrolirati pogosteje v prvih 4–8 tednih ter pozneje najmanj na 3 mesece; ob ALT/AST > 2–3 × zgornje meje normale ali citopenijah razmisliti o prekinitvi in kontroli
	Pemfigus	2–3 mg/kg/dan	kombinacija s kortikosteroidi; KKS kontrolirati pred uvedbo, pogosteje v prvih 4–8 tednih oziroma po spremembi odmerka, nato najmanj na 3 mesece; ob levkocitih < 3,0 × 10^9/L, nevtrofilcih < 1,5 × 10^9/L ali trombocitih < 100 × 10^9/L razmisliti o zmanjšanju odmerka ali začasni prekinitvi
	Pemfigoid	1–2 mg/kg/dan	zmanjšanje kumulativnega odmerka kortikosteroidov
	Vaskulitis	1–2 mg/kg/dan	opredeliti kožni ali sistemski potek; oceniti organsko prizadetost in uskladiti sočasno zdravljenje
Posebna tveganja / spremljanje	Hematološki zapleti	levkopenija; pancitopenija; resni zapleti; posebej pri ↓ TPMT	pred uvedbo preveriti TPMT, če je dostopno; KKS kontrolirati pogosteje v prvih 4–8 tednih oziroma po spremembi odmerka, nato najmanj na 3 mesece; ob levkocitih < 3,0 × 10^9/L, nevtrofilcih < 1,5 × 10^9/L ali trombocitih < 100 × 10^9/L zmanjšati odmerek ali začasno prekiniti zdravljenje
	Koža	fotosenzitivnost; dolgotrajno: ↑ tveganje kožnih tumorjev	dosledna fotoprotekcija; redni dermatološki pregledi kože, zlasti pri dolgotrajnem zdravljenju
Pomembne interakcije	Alopurinol	↑↑ toksičnost azatioprina; vpliv na presnovo	kombinaciji se praviloma izogibamo; če je nujna, izrazito zmanjšanje odmerka azatioprina in pogosta kontrola KKS

Sklop	Področje	Ključni podatki	Spremljanje/ukrep
	ACE inhibitorji	↑ tveganje levkopenije	ob uvedbi ali spremembi odmerka ACE inhibitorja pogosteje kontrolirati KKS
	Varfarin	možen ↓ antikoagulantni učinek	INR kontrolirati ob uvedbi in po spremembi odmerka azatioprina; varfarin prilagoditi glede na ciljni INR

***Opomba**:* Povzeto po Chavez-Alvarez et al., 2020; Davis et al., 2024.

Azatioprin ima pomembno mesto v dermatologiji kot učinkovito zdravilo za dolgoročno imunosupresijo, zlasti kot del steroid-varčnih režimov pri kroničnih dermatoloških boleznih. Njegova glavna prednost je možnost zmanjšanja potrebe po sistemskih kortikosteroidih, kar omogoča boljše dolgoročno obvladovanje bolezni (Chavez-Alvarez et al., 2020; Davis et al., 2024).

V primerjavi s ciklosporinom ima počasnejši začetek delovanja, vendar je primernejši za nekatere dolgoročne steroid-varčne režime. V primerjavi z metotreksatom ima večji vpliv na limfocite, kar je klinično pomembno pri avtoimunskih boleznih. Njegova uporaba zahteva skrbno spremljanje hematoloških in jetrnih parametrov ter upoštevanje farmakogenetskih značilnosti (Chavez-Alvarez et al., 2020).

MIKOFENOLAT MOFETIL

Mikofenolat mofetil (MMF) je imunosupresivno zdravilo, ki se uporablja pri različnih avtoimunskih in vnetnih boleznih, vključno z dermatološkimi boleznimi. Prvotno je bil razvit za preprečevanje zavrnitve presadkov, v dermatologiji pa se uporablja predvsem kot steroid-varčno zdravljenje pri neregistriranih indikacijah pri izbranih vnetnih in avtoimunskih dermatozah (Orvis et al., 2009).

Zaradi selektivnega delovanja na limfocite je MMF lahko alternativa azatioprinu ali metotreksatu, zlasti pri pacientih, ki teh zdravil ne prenašajo, vendar je treba upoštevati, da so dokazi o učinkovitosti in varnosti v dermatologiji omejeni; pri številnih indikacijah, zlasti pri atopijskem dermatitisu, vaskulitisih, lichen planusu in drugih kroničnih avtoimunskih dermatozah, pa gre pogosto za uporabo pri neregistriranih indikacijah (Orvis et al., 2009) (Tabela 7).

Mikofenolat mofetil se v telesu pretvori v aktivno obliko – mikofenolno kislino. Ta selektivno zavira encim inozin-monofosfat dehidrogenazo (IMPDH), ki je ključna za de novo sintezo guanozinskih nukleotidov. Ker so T- in B-limfociti močno odvisni od te poti, MMF zavira

proliferacijo limfocitov, zmanjša tvorbo protiteles in oslabi celični imunski odziv (Orvis et al., 2009).

Ta selektivnost omogoča učinkovito imunosupresijo z relativno manjšo toksičnostjo kot nekateri drugi imunosupresivi, vendar zdravljenje zahteva redno spremljanje okužb, krvne slike in laboratorijskih parametrov (Orvis et al., 2009).

Po peroralni uporabi se MMF hitro absorbira, mikofenolna kislina je vključena v enterohepatično recirkulacijo, njeni glukuronidni presnovki pa se izločajo predvsem z urinom (Orvis et al., 2009).

Pomembni sta variabilnost presnove med pacienti in možnost interakcij, zlasti z antacidi in ciklosporinom (Orvis et al., 2009).

Glavne indikacije za mikofenolat mofetil so bulozne dermatoze, kot sta pemfigus in pemfigoid, ter refraktoren atopijski dermatitis. Uporablja se tudi pri lichen planusu, vaskulitisih in kroničnih avtoimunskih dermatozah, predvsem kot steroid-varčno zdravljenje, pri pacientih, pri katerih so druga zdravila kontraindicirana, in pri potrebi po dolgotrajni imunosupresiji (Davis et al., 2024; Orvis et al., 2009).

Tabela 7: Mikofenolat mofetil: uporaba, spremljanje in interakcije

Sklop	Področje	Ključni podatki	Spremljanje/ukrep
Uporaba in odmerki	Pemfigus	2–3 g/dan	ob kombinaciji s kortikosteroidi spremljati okužbe in KKS; KKS preveriti pred uvedbo, po 2–3 tednih po uvedbi ali spremembi odmerka, nato približno na 3 mesece; ob pomembni citopeniji, resni okužbi ali vztrajni nevtropeniji razmisliti o zmanjšanju odmerka ali začasni prekinitvi
	Pemfigoid	2 g/dan	uporabiti kot steroid-varčno možnost pri izbranih pacientih; spremljati odziv, okužbe in KKS
	Atopijski dermatitis	1–2 g/dan	uvesti pri refraktornem poteku, kadar druge možnosti niso primerne ali učinkovite; redno ocenjevati klinični odziv
	Vaskulitis	2–3 g/dan	oceniti sistemsko prizadetost, komorbidnosti in predhodno zdravljenje; spremljati okužbe, KKS in ledvično funkcijo
Posebna tveganja / spremljanje	Hematološki učinki	levkopenija; mielosupresija; pogosteje ob	KKS kontrolirati pred uvedbo, po 2–3 tednih po uvedbi ali spremembi odmerka, nato približno na 3 mesece; ob levkocitih <

Sklop	Področje	Ključni podatki	Spremljanje/ukrep
		okužbah ali kombinirani imunosupresiji	3,0 × 10⁹/L, nevtrofilcih < 1,5 × 10⁹/L ali trombocitih < 100 × 10⁹/L razmisliti o prilagoditvi odmerka ali začasni prekinitvi
Pomembne interakcije	Antacidi/pripravki z vezavo v prebavilih	zmanjšana absorpcija mikofenolata mofetila	odmerjanje MMF in antacidov časovno ločiti, praviloma za vsaj 2 uri; spremljati klinični odziv in po potrebi prilagoditi zdravljenje
	Ciklosporin	↓ izpostavljenost mikofenolni kislini	spremljati učinkovitost in neželene učinke kombinirane imunosupresije; ob okužbah ali citopenijah prilagoditi zdravljenje
	Aciklovir ali sorodna protivirusna zdravila	↑ koncentracije pri ledvični okvari	pri ledvični insuficienci preveriti kreatinin/eGFR; ob poslabšanju ledvične funkcije spremljati znake toksičnosti in po potrebi prilagoditi odmerek

Opomba: Povzeto po Davis et al., 2024; Orvis et al., 2009.

Mikofenolat mofetil ima mesto pri zdravljenju izbranih kroničnih dermatoloških bolezni, zlasti kot del steroid-varčnih režimov. Njegova prednost je selektivnejše delovanje na limfocite in odsotnost izrazite nefrotoksičnosti v primerjavi s ciklosporinom, vendar so razpoložljivi dokazi za številne dermatološke indikacije omejeni, zdravljenje pa pogosto temelji na manj obsežnih študijah, serijah primerov in kliničnih izkušnjah. Glavna omejitev ostaja tveganje za okužbe, gastrointestinalne in hematološke zaplete, zato njegova uporaba zahteva redno spremljanje in individualiziran pristop (Orvis et al., 2009).

Steroid-varčno zdravljenje

- Azatioprin in mikofenolat mofetil sta pomembni možnosti izbire pri dolgotrajni imunosupresiji.
- Njuna uporaba je posebej pomembna, kadar je cilj zmanjšati kumulativno izpostavljenost sistemskim kortikosteroidom.
- Pred uvedbo je treba preveriti krvno sliko, jetrne teste, okužbe in morebitne interakcije.
- Pri azatioprinu ima pomembno vlogo preverjanje aktivnosti TPMT, kadar je dostopna.

BIOLOŠKA ZDRAVILA

Biološka zdravila so sodobno tarčno zdravljenje, ki je bistveno spremenilo zdravljenje številnih kroničnih vnetnih dermatoz. Predstavljajo monoklonska protitelesa ali fuzijske proteine, ki selektivno zavirajo ključne mediatorje imunskega odziva, predvsem pri psoriazi in atopijskem

dermatitisu; pri hidradenitis suppurativa in kronični spontani urtikariji je njihova uporaba vezana na specifične učinkovine in ustrezne indikacije oziroma smernice (Alikhan et al., 2019; Davis et al., 2024; Smith et al., 2024; Zuberbier et al., 2022).

Njihova uvedba je omogočila visoko učinkovito zdravljenje z ugodnim varnostnim profilom pri boleznih, kot so psoriaza, atopijski dermatitis in hidradenitis suppurativa, z dolgotrajnim nadzorom bolezni in pomembnim izboljšanjem kakovosti življenja pacientov, vendar je potrebna individualna varnostna presoja in presejanje na okužbe (Davis et al., 2024; Smith et al., 2024) (Tabela 8).

Razumevanje patogeneze psoriaze je omogočilo razvoj bioloških zdravil, ki ciljajo specifične citokinske osi. Osrednja pot vključuje IL-23, ki spodbuja diferenciacijo Th17 celic, te pa proizvajajo IL-17, ki aktivira keratinocite in vodi do njihove proliferacije (Menter et al., 2020; Smith et al., 2024).

Biološka zdravila delujejo na več ravneh: anti-TNF zdravila, kot je adalimumab, blokirajo TNFα in zmanjšajo migracijo levkocitov; anti-IL-17 zdravila neposredno zavirajo učinek IL-17 na keratinocite; anti-IL-23 zdravila pa zavirajo aktivacijo Th17 celic višje v vnetni kaskadi (Menter et al., 2020; Smith et al., 2024).

Inhibicija IL-23 deluje bolj navzgor v patofiziološki poti, kar pojasnjuje daljši terapevtski učinek pri nekaterih pacientih s psoriazo (Menter et al., 2020; Smith et al., 2024).

Biološka zdravila so proteinske molekule, ki se aplicirajo subkutano ali intravensko in imajo dolgo razpolovno dobo. Klinično je pomembno, da jih imunski sistem lahko prepozna in proti njim tvori protitelesa, vendar imajo v primerjavi s klasičnimi imunosupresivi redkejše nespecifične sistemske toksičnosti (Menter et al., 2020; Smith et al., 2024).

Glavne dermatološke indikacije za biološko zdravljenje so psoriaza in atopijski dermatitis. Pri hidradenitis suppurativa je dokazno podprta predvsem uporaba anti-TNF zdravil, pri kronični spontani urtikariji pa anti-IgE zdravljenje z omalizumabom. Uporaba pri buloznih boleznih in alopecii areati je bolj specifična, odvisna od učinkovine, registracijske ureditve in dokazov, zato zahteva dodatno specialistično presojo. Biološko zdravljenje je posebej primerno pri zmernih do hudih oblikah bolezni, ob neuspehu klasičnega sistemskega zdravljenja in pri potrebi po dolgoročnejšem tarčnem zdravljenju (Alikhan et al., 2019; Davis et al., 2024; Smith et al., 2024; Zuberbier et al., 2022).

Tabela 8: Biološka zdravila: skupine, spremljanje in opozorila

Sklop	Področje	Zdravilo/odmerek ali specifično tveganje	Spremljanje/ukrep
Skupine in indikacije	anti-TNF	adalimumab: pri psoriazi 80 mg začetno, nato 40 mg vsak drugi teden; pri HS 160 mg začetno, 80 mg po 2 tednih, nato 40 mg tedensko ali 80 mg vsak drugi teden	pred uvedbo presejanje na TB, hepatitis B/C in ocena okužb; odziv pri psoriazi/HS praviloma oceniti po 12–16 tednih; pri psoriazi pričakovati vsaj PASI 75, optimalno PASI 90 ali PASI 100 ter DLQI 0–1 oziroma PGA/IGA 0–1; pri HS spremljati zmanjšanje števila vnetnih nodusov, abscesov in drenažnih fistul; ob aktivni resni okužbi zdravljenje odložiti ali začasno prekiniti; nadalje spremljati okužbe, mesto aplikacije in izgubo učinka
	anti-IL-12/23	ustekinumab: 45 mg (<100 kg) ali 90 mg (≥100 kg) v 0. in 4. tednu, nato vsakih 12 tednov; indikacija: psoriaza	odziv oceniti po približno 16 tednih, pri počasnejšem odzivu ponovno do 28. tedna; pri psoriazi pričakovati vsaj PASI 75, optimalno PASI 90 ali PASI 100 ter DLQI 0–1 oziroma PGA/IGA 0–1; nato periodično glede na PASI/DLQI, varnost in lokalni protokol; ob resni okužbi ali pomembni reakciji začasno prekiniti po presoji
	anti-IL-17	secukinumab: 300 mg tedensko v 0.–4. tednu, nato mesečno; ixekizumab: 160 mg začetno, nato 80 mg na 2 tedna do 12. tedna, zatem 80 mg na 4 tedne	klinični odziv oceniti po 12–16 tednih; pri psoriazi pričakovati vsaj PASI 75, optimalno PASI 90 ali PASI 100 ter DLQI 0–1 oziroma PGA/IGA 0–1; ob vsakem pregledu spremljati okužbe, zlasti kandidiazo in druge mukokutane okužbe; pri anamnezi KVČB potrebna previdnost in individualna presoja
	anti-IL-23	guselkumab: 100 mg v 0. in 4. tednu, nato vsakih 8 tednov; risankizumab: 150 mg v 0. in 4. tednu, nato vsakih 12 tednov; indikacija: psoriaza	odziv oceniti po 16 tednih, pri nekaterih pacientih ponovno do 28. tedna; pri psoriazi pričakovati vsaj PASI 75, optimalno PASI 90 ali PASI 100 ter DLQI 0–1 oziroma PGA/IGA 0–1; nato periodično glede na PASI/DLQI, varnost in adherenco; ob neučinkovitosti ali izgubi učinka presoditi menjavo zdravila ali razreda

Sklop	Področje	Zdravilo/odmerek ali specifično tveganje	Spremljanje/ukrep
	anti-IL-4/13	dupilumab: 600 mg začetno, nato 300 mg vsak drugi teden; indikacija: zmeren do hud atopijski dermatitis	odziv pri atopijskem dermatitisu oceniti po približno 16 tednih; spremljati EASI/IGA, srbenje, kakovost življenja, konjunktivitis, eozinofilijo po presoji in reakcije na mestu aplikacije; pričakovan je vsaj EASI 50, dober odziv EASI 75, optimalno EASI 90 oziroma IGA 0–1 ter zmanjšanje srbenja za ≥ 4 točke na NRS
	anti-IgE	omalizumab: 300 mg subkutano vsakih 4 tedne pri kronični spontani urtikariji; odmerek praviloma ni vezan na IgE ali telesno maso	odziv oceniti po 12 tednih, pri delnem odzivu nadaljevati presojo do 24. tedna; spremljati UAS7/UCT, potrebo po antihistaminikih, reakcije po aplikaciji in redke preobčutljivostne reakcije po lokalnem protokolu; pričakovati pomembno zmanjšanje UAS7, cilj je dobro nadzorovana bolezen z UCT ≥ 12 oziroma popoln nadzor z UCT 16 in zmanjšana potreba po antihistaminikih
Posebna tveganja / spremljanje	Imunogenost	protitelesa proti zdravilu; možna izguba učinkovitosti	ob sekundarni izgubi učinkovitosti preveriti adherenco, pravilnost aplikacijskih intervalov in možnost nastanka protiteles proti zdravilu; glede na klinični odziv, varnostni profil in dostopnost terapevtskih alternativ razmisliti o menjavi zdravila znotraj istega razreda ali o prehodu na drug terapevtski razred
	Kombinacija z drugimi imunosupresivi	↑ okužbe; kumulativna imunosupresija	kombinirati le ob jasni indikaciji; spremljati okužbe in neželene učinke kumulativne imunosupresije
	Latentne okužbe	TB, hepatitis B/C; različno glede na razred in lokalni protokol	presejanje pred uvedbo; zdravljenje latentne okužbe po indikaciji

Opomba:. Povzeto po Alikhan et al., 2019; Davis et al., 2024; Menter et al., 2020; Smith et al., 2024; Zuberbier et al., 2022.

Biološko zdravljenje predstavlja standard sodobnega zdravljenja izbranih zmernih do hudih dermatoloških bolezni in pomemben napredek v dermatologiji zaradi visoke selektivnosti in

učinkovitosti. Ciljanje specifičnih citokinov omogoča boljši nadzor bolezni in praviloma manj nespecifičnih sistemskih neželenih učinkov kot pri klasičnih imunosupresivih, vendar zdravljenje še vedno zahteva presejanje na okužbe, klinično spremljanje in individualno presojo tveganja (Davis et al., 2024; Smith et al., 2024).

Posebej pomembna je možnost individualizacije zdravljenja glede na patofiziološko os, na primer IL-17 ali IL-23 pri psoriazi, kar omogoča bolj personaliziran pristop. Zaradi selektivnega delovanja, dobre učinkovitosti in ugodnega varnostnega profila pri ustrezno izbranih pacientih predstavlja eno najpomembnejših terapevtskih skupin v dermatologiji (Menter et al., 2020; Smith et al., 2024).

Tarčno zdravljenje in okužbe

- Biološka zdravila delujejo na izbrane citokinske poti in omogočajo bolj usmerjeno zdravljenje kroničnih vnetnih dermatoz.
- Pred uvedbo je pomembno presejanje na latentne okužbe, zlasti pri zdravilih z večjim vplivom na imunski odziv.
- Med zdravljenjem je treba spremljati znake okužbe, odziv bolezni in morebitne reakcije na mestu aplikacije.
- Ob izgubi učinkovitosti je potrebna presoja vzroka in možnosti menjave zdravila ali terapevtskega razreda.

JAK ZAVIRALCI

JAK zaviralci oziroma zaviralci Janus kinaz predstavljajo sodobno skupino tarčnih zdravil, ki so bistveno spremenila pristop k zdravljenju številnih vnetnih dermatoz. Gre za majhne molekule, ki delujejo na intracelularne signalne poti, kar omogoča selektivno modulacijo imunskega odziva, zlasti pri atopijskem dermatitisu in alopeciji areati (Chovatiya & Paller, 2021; Miot et al., 2023).

V dermatologiji se uporabljajo predvsem pri atopijskem dermatitisu in alopeciji areati ter v izbranih situacijah pri drugih imunološko pogojenih boleznih, kjer imajo pomembno vlogo citokini, odvisni od JAK-STAT signalne poti (Chovatiya & Paller, 2021; King et al., 2022; Miot et al., 2023).

Njihova ključna prednost je hiter začetek delovanja in izrazit antipruritični učinek pri atopijskem dermatitisu, kar lahko pomembno izboljša kakovost življenja pacientov (Chovatiya & Paller, 2021; Davis et al., 2024; Miot et al., 2023) (Tabela 9).

Tarčno zdravljenje z JAK zaviralci posega v intracelularni prenos signalov. Citokini, kot so IL-4, IL-13 in IL-31, ki imajo ključno vlogo pri atopijskem dermatitisu, delujejo preko JAK-STAT signalne poti (Chovatiya & Paller, 2021; Miot et al., 2023). JAK zaviralci zavirajo aktivacijo Janus kinaz (JAK1, JAK2, JAK3, TYK2) in blokirajo fosforilacijo STAT proteinov, s čimer preprečijo prenos signala v jedro (Chovatiya & Paller, 2021; Miot et al., 2023). Posledično se zmanjša transkripcija proinflamatornih genov, produkcija citokinov, aktivacija imunskih celic in izrazito tudi srbenje, kar pojasnjuje njihov antipruritični učinek (Chovatiya & Paller, 2021; Miot et al., 2023).

JAK zaviralci so peroralna zdravila z dobro absorpcijo in relativno kratko razpolovno dobo (Chovatiya & Paller, 2021; Miot et al., 2023). Klinično pomembne značilnosti so hiter začetek delovanja, ki se lahko pokaže že v nekaj dneh, reverzibilno delovanje in pomen selektivnosti posameznega zdravila, na primer JAK1 v primerjavi s pan-JAK zaviranjem (Chovatiya & Paller, 2021; Miot et al., 2023). Med najpogosteje uporabljena zdravljenja z JAK zaviralci sodijo baricitinib, upadacitinib in abrocitinib (Chovatiya & Paller, 2021; Davis et al., 2024; Miot et al., 2023).

Glavni indikaciji za JAK zaviralce v dermatologiji sta zmeren do hud atopijski dermatitis in alopecia areata, odvisno od učinkovine in regulatornega statusa. Uporaba pri vitiligu, lichen planusu in drugih kroničnih vnetnih dermatozah je praviloma bolj omejena, pogosto zunaj odobrenih indikacij ali v raziskovalne namene, zato zahteva specialistično presojo in skrbno spremljanje. Posebej primerni so pri izrazitem srbenju, hitri potrebi po kliničnem izboljšanju in ob neuspehu klasičnih zdravljenj, vendar zahtevajo skrbno izbiro pacienta in redno varnostno spremljanje (Chovatiya & Paller, 2021; Davis et al., 2024; King et al., 2022; Miot et al., 2023).

Tabela 9: JAK zaviralci: uporaba, spremljanje in interakcije

Sklop	Področje	Zdravilo/odmerek ali specifično tveganje	Spremljanje/ukrep
Uporaba in odmerki	Atopijski dermatitis: upadacitinib	15–30 mg/dan	pred uvedbo oceniti okužbe, srčno-žilno in trombotično tveganje; KKS, jetrne teste in lipidogram preveriti pred uvedbo, po 4–12 tednih in nato periodično
	Atopijski dermatitis: abrocitinib	100–200 mg/dan	pred uvedbo preveriti KKS, jetrne teste, lipidogram, okužbe ter srčno-žilno in trombotično tveganje; kontrole ponoviti po 4–12 tednih in nato periodično; pri pomembnih

Sklop	Področje	Zdravilo/odmerek ali specifično tveganje	Spremljanje/ukrep
			citopenijah ali aktivni resni okužbi zdravljenje odložiti oziroma prekiniti
	Atopijski dermatitis: baricitinib	2–4 mg/dan	pred uvedbo oceniti starost, okužbe, srčno-žilno/trombotično tveganje in sočasna zdravila
	Alopecia areata: baricitinib	2–4 mg/dan; cilj: ponovna rast las/dlak	pred presojo neučinkovitosti zagotoviti dovolj dolg terapevtski poskus; klinični odziv oceniti po 12–24 tednih oziroma po lokalni shemi; KKS, jetrne teste, lipidogram in okužbe spremljati po 4–12 tednih in nato periodično
Posebna tveganja / spremljanje	Hematološki učinki	anemija; limfopenija	KKS preveriti pred uvedbo, po 4–12 tednih in nato periodično; ob nevtrofilcih < 1,0 × 10^9/L, limfocitih < 0,5 × 10^9/L, izrazitem znižanju hemoglobina glede na izhodišče, hemoglobinu približno < 80 g/L ali trombocitopeniji razmisliti o začasni prekinitvi in ponovni kontroli.
	Srčno-žilno/trombotično tveganje	MACE redko; VTE; previdnost: tvegani pacienti	pred uvedbo in med zdravljenjem ocenjevati dejavnike srčno-žilnega in trombotičnega tveganja; ob novih simptomih in znakih takoj ukrepati.
	Presnova in jetra	povišanje lipidov; laboratorijska odstopanja; možen ↑ srčno-žilnega tveganja	lipidogram in jetrne teste preveriti pred uvedbo, po 4–12 tednih in nato periodično; ob ALT/AST > 3 × zgornje meje normale ali izraziti dislipidemiji razmisliti o prekinitvi, prilagoditvi odmerka in ponovni kontroli.
Pomembne interakcije	Močni CYP3A4 inhibitorji	↑ koncentracije JAK zaviralcev; ↑ neželeni učinki	preveriti navodila za posamezno zdravilo; po potrebi prilagoditi odmerek ali izbrati alternativno zdravljenje; spremljati pojav okužb, citopenij, jetrnih odstopanj in drugih neželenih učinkov
	Drugi imunosupresivi	↑ okužbe; kumulativna imunosupresija	kombinirati le ob jasni indikaciji; spremljati okužbe, KKS, jetrne teste in neželene učinke kumulativne imunosupresije

Opomba: Povzeto po Chovatiya & Paller, 2021; Davis et al., 2024; King et al., 2022; Miot et al., 2023.

JAK zaviralci so učinkovita sodobna terapevtska možnost pri številnih dermatoloških boleznih, predvsem pri atopijskem dermatitisu. Predstavljajo pomemben napredek v dermatologiji, saj omogočajo ciljno modulacijo imunskega odziva z relativno hitrim učinkom, posebej na srbenje (Chovatiya & Paller, 2021; Miot et al., 2023). V primerjavi z biološkimi zdravili imajo prednost peroralne uporabe in hitrejšega začetka delovanja, vendar zahtevajo skrbno spremljanje zaradi potencialnih sistemskih neželenih učinkov, vključno z okužbami, laboratorijskimi odstopanji ter srčno-žilnim in trombotičnim tveganjem pri izbranih pacientih. Njihova uporaba mora zato temeljiti na individualni oceni tveganja in rednem spremljanju (Davis et al., 2024; Miot et al., 2023).

OSNOVNO SPREMLJANJE PRED UVEDBO SISTEMSKEGA ZDRAVLJENJA

Pred uvedbo sistemskega zdravljenja je smiselno sistematično oceniti ključna področja spremljanja, ki so skupna več zdravilom in pomembno vplivajo na varnost, izbiro zdravila, ritem kontrol ter potrebo po prilagoditvi zdravljenja (Tabela 10) (Davis et al., 2024; Menter et al., 2020; Smith et al., 2024).

Tabela 10: Osnovno spremljanje pri sistemskem zdravljenju v dermatologiji

Področje spremljanja	Kje posebej pomembno	Namen spremljanja
Krvna slika	metotreksat; azatioprin; mikofenolat mofetil; JAK zaviralci	mielosupresija; levkopenija; anemija; varno prilagajanje odmerka
Jetrni testi	metotreksat; retinoidi; azatioprin; JAK zaviralci	hepatotoksičnost; prilagoditev odmerka; presoja sočasnih tveganj
Ledvična funkcija	ciklosporin; metotreksat; mikofenolat mofetil; zdravila z izločanjem prek ledvic	nefrotoksičnost; tveganje za kopičenje zdravila ali presnovkov; prilagoditev odmerka
Lipidogram in presnovni dejavniki	retinoidi; ciklosporin; JAK zaviralci; sistemski kortikosteroidi	hiperlipidemija; hiperglikemija; srčno-žilno tveganje
Okužbe in cepljenja	biološka zdravila; JAK zaviralci; klasični imunosupresivi; pomembna imunosupresija	aktivne/latentne okužbe; TB; cepilni status; izogibanje živim cepivom med pomembno imunosupresijo

Področje spremljanja	Kje posebej pomembno	Namen spremljanja
Reproduktivna varnost	metotreksat; retinoidi; mikofenolat mofetil; JAK zaviralci	teratogenost/fetotoksičnost; test nosečnosti; kontracepcija; izbira zdravila z ugodnejšim reproduktivnim varnostnim profilom
Interakcije in sočasna zdravila	metotreksat; ciklosporin; azatioprin; mikofenolat mofetil; JAK zaviralci	hepatotoksičnost; nefrotoksičnost; mielosupresija; CYP3A4; prilagoditev odmerka ali izbira drugega zdravila
Učinkovitost, toleranca in prehod zdravljenja	vsa sistemska zdravila	opredeljena merila kliničnega odziva; spremljanje opozorilnih znakov neučinkovitosti ali slabe tolerance; pravočasna presoja prehoda na varnejše, steroid-varčno ali bolj tarčno zdravljenje

***Opomba**:* Povzeto po Davis et al., 2024; Menter et al., 2020; Smith et al., 2024.

KLINIČNA IZBIRA SISTEMSKEGA ZDRAVLJENJA

Izbira sistemskega zdravljenja mora biti individualizirana in mora povezati naravo bolezni, hitrost napredovanja, pričakovano trajanje zdravljenja, varnostni profil zdravila in pacientove dejavnike tveganja. Pri akutnem in hitro napredujočem vnetju imajo prednost zdravila s hitrim začetkom delovanja, kot so sistemski kortikosteroidi ali ciklosporin, vendar je treba že ob uvedbi načrtovati prehod na dolgoročnejše in varnejše možnosti. Pri kroničnih boleznih, kjer je potrebna dolgotrajna imunosupresija, imajo pomembno mesto metotreksat, azatioprin in mikofenolat mofetil, pri boleznih z jasno opredeljenimi citokinskimi potmi pa biološka zdravila in JAK zaviralci omogočajo bolj tarčen pristop. Pri pacientih z izrazitim pruritusom, zlasti pri atopijskem dermatitisu, so JAK zaviralci lahko posebej učinkoviti zaradi hitrega antipruritičnega učinka, medtem ko so biološka zdravila primernejša za dolgoročno tarčno zdravljenje z manj potrebe po intenzivnem laboratorijskem spremljanju (Chovatiya & Paller, 2021; Davis et al., 2024; Menter et al., 2020; Smith et al., 2024) (Tabela 11).

Tabela 11: Izbira sistemskega zdravljenja glede na klinično situacijo

Klinična situacija	Prednostna terapevtska usmeritev	Ključni razlog oziroma omejitev pri izbiri
Potreben zelo hiter učinek	sistemski kortikosteroid ali ciklosporin	hitro zmanjšanje vnetja; zdravljenje naj bo časovno omejeno, z načrtom prehoda na steroid-varčno možnost
Dolgotrajno zdravljenje psoriaze	metotreksat ali biološka zdravila	dokazana učinkovitost pri kronični bolezni; izbiro omejujejo jetrna bolezen, alkohol, okužbe in reproduktivni načrti

Klinična situacija	Prednostna terapevtska usmeritev	Ključni razlog oziroma omejitev pri izbiri
ali psoriatičnega artritisa		
Izrazit pruritus pri atopijskem dermatitisu	JAK zaviralec za hiter antipruritični učinek; biološka zdravila za dolgoročno tarčno zdravljenje	hiter antipruritični oziroma tarčni protivnetni učinek; pri JAK zaviralcih upoštevati okužbe, herpes zoster in laboratorijska odstopanja
Potreba po steroid-varčnem zdravljenju pri avtoimunski dermatozi	azatioprin ali mikofenolat mofetil	dolgotrajna imunosupresija z zmanjšanjem kumulativne izpostavljenosti kortikosteroidom; potrebna je presoja krvne slike, jetrnih testov, okužb in reproduktivne varnosti
Bolezni motene keratinizacije ali hude akne	sistemski retinoid	učinek na diferenciacijo keratinocitov in sebocite; glavni omejitvi sta teratogenost ter potreba po spremljanju lipidograma in jetrnih testov
Ledvična okvara	izogibanje nefrotoksičnim zdravilom; prilagoditev odmerkov	manjše tveganje za kopičenje zdravila ali presnovkov in nefrotoksičnost; posebna previdnost pri ciklosporinu, metotreksatu in mikofenolatu mofetilu
Jetrna okvara ali izrazita dislipidemija	izogibanje hepatotoksičnim ali zdravilom, ki pomembno poslabšajo lipidni oziroma presnovni profil	zmanjšanje tveganja za hepatotoksičnost in presnovne zaplete; previdnost pri metotreksatu, retinoidih in azatioprinu
Načrtovanje nosečnosti ali nosečnost	individualna izbira najvarnejše možnosti	preprečevanje teratogenosti in zapletov; kontraindicirani so metotreksat, retinoidi in mikofenolat mofetil, JAK zaviralci pa praviloma niso primerni

Opomba: Povzeto po Chovatiya & Paller, 2021; Davis et al., 2024; Menter et al., 2020; Smith et al., 2024.

Izbira zdravljenja glede na celostno oceno pacienta

- Sistemsko zdravljenje je treba izbrati glede na diagnozo, aktivnost bolezni, komorbidnosti in pričakovano trajanje zdravljenja.
- Pri hitrem poslabšanju imajo prednost hitro delujoča zdravila, pri kroničnem poteku pa varnejše dolgoročne možnosti.
- Pred uvedbo je treba oceniti okužbe, laboratorijske izvide, interakcije, reproduktivno varnost in dejavnike tveganja.
- Cilj zdravljenja, merila učinkovitosti in načrt spremljanja morajo biti določeni že na začetku.

ZAKLJUČEK

Celostno gledano sistemska zdravila v dermatologiji delujejo na treh ključnih ravneh: na genomski ravni, kjer imajo osrednjo vlogo kortikosteroidi, na ravni celične proliferacije in presnove, kamor sodijo metotreksat, azatioprin in mikofenolat mofetil, ter na ravni citokinskih in znotrajceličnih signalnih poti, ki jih ciljajo biološka zdravila in JAK zaviralci. Razvoj zdravljenja kaže jasen premik od nespecifične imunosupresije k vse bolj usmerjenim tarčnim pristopom, ki omogočajo boljšo učinkovitost ob manjšem tveganju za številne nespecifične neželene učinke. Kljub temu klasična sistemska zdravila ostajajo pomembna, zlasti kadar je potreben hiter učinek, kadar tarčno zdravljenje ni dostopno ali kadar je potrebna individualizirana kombinacija terapevtskih pristopov. Optimalna izbira sistemskega zdravljenja zato temelji na vrsti in aktivnosti bolezni, pridruženih boleznih, reproduktivnih načrtih, tveganju za okužbe, laboratorijskih parametrih, sočasnih zdravilih in pacientovih preferencah (Davis et al., 2024; Menter et al., 2020; Smith et al., 2024).

Za klinično prakso je zato najpomembnejše, da sistemsko zdravljenje ni izbrano zgolj glede na diagnozo, temveč glede na celostno oceno pacienta. Pri vsakem zdravilu je treba že ob uvedbi določiti cilj zdravljenja, pričakovano trajanje, merila učinkovitosti, načrt laboratorijskega spremljanja, opozorilne znake za neželene učinke in strategijo prehoda na varnejšo ali bolj tarčno možnost, kadar je to potrebno.

VPRAŠANJA ZA RAZMISLEK

1. Kdaj lokalno zdravljenje običajno ne zadošča več in je treba razmisliti o sistemskem zdravljenju?
2. Kateri podatki o pacientu so pomembni pred uvedbo sistemskega zdravljenja?
3. Zakaj je med sistemskim zdravljenjem pomembno redno spremljanje laboratorijskih izvidov in počutja pacienta?
4. Kako lahko pravilna razlaga načina jemanja zdravila, možnih neželenih učinkov in opozorilnih znakov vpliva na varnost in sodelovanje pacienta pri zdravljenju?
5. V katerih primerih bi bilo treba ob sistemskem zdravljenju posebej opozoriti na tveganje za okužbe, reproduktivno varnost, interakcije z zdravili ali potrebo po spremembi zdravljenja?

KRATICE

Kratica	Razlaga
ACE	angiotenzin-konvertazni encim
AD	atopijski dermatitis
CYP3A4	citokrom P450 3A4
CYA	ciklosporin A
HS	hidradenitis suppurativa
GI	gastrointestinalni
HPA	hipotalamo-hipofizno-adrenalna os
INR	mednarodno normalizirano razmerje protrombinskega časa (International Normalized Ratio)
IMPDH	inozin-monofosfat dehidrogenaza
KKS	kompletna krvna slika
KV	srčno-žilno
MACE	večji neželeni srčno-žilni dogodki (major adverse cardiovascular events), npr. srčni infarkt, možganska kap ali srčno-žilna smrt
MMF	mikofenolat mofetil
MTX	metotreksat
NSAID	nesteroidna protivnetna zdravila
TB	tuberkuloza
STAT	signalni prenašalec in aktivator transkripcije (signal transducer and activator of transcription)
TNF	tumor nekrotizirajoči faktor
TPMT	tiopurin metiltransferaza
VTE	venska trombembolija

LITERATURA

1. Alikhan, A., Sayed, C., Alavi, A., Alhusayen, R., Brassard, A., Burkhart, C., Crowell, K., Eisen, D. B., Gottlieb, A. B., Hamzavi, I., Hazen, P. G., Jaleel, T., Kimball, A. B., Kirby, J., Lowes, M. A., Micheletti, R., Miller, A., Naik, H. B., Orgill, D., & Poulin, Y. (2019). North American clinical management guidelines for hidradenitis suppurativa: Part II. Journal of the American Academy of Dermatology, 81(1), 91–101. https://doi.org/10.1016/j.jaad.2019.02.068
2. Amber, T., & Tabassum, S. (2020). Cyclosporin in dermatology: A practical compendium. Dermatologic Therapy, 33(6), e13934. https://doi.org/10.1111/dth.13934
3. Bangert, C. A., & Costner, M. I. (2007). Methotrexate in dermatology. Dermatologic Therapy, 20(4), 216–228. https://doi.org/10.1111/j.1529-8019.2007.00135.x
4. Chavez-Alvarez, S., Herz-Ruelas, M., Villarreal-Martinez, A., Ocampo-Candiani, J., Garza-Garza, R., & Gomez-Flores, M. (2020). Azathioprine: Its uses in dermatology. Anais Brasileiros de Dermatologia, 95(6), 731–736. https://doi.org/10.1016/j.abd.2020.05.003
5. Chovatiya, R., & Paller, A. S. (2021). JAK inhibitors in the treatment of atopic dermatitis. The Journal of Allergy and Clinical Immunology, 148(4), 927–940. https://doi.org/10.1016/j.jaci.2021.08.009

6. Davis, D. M. R., Drucker, A. M., Alikhan, A., Bercovitch, L., Cohen, D. E., Darr, J. M., Eichenfield, L. F., Frazer-Green, L., Paller, A. S., Schwarzenberger, K., Silverberg, J. I., Singh, A. M., Wu, P. A., & Sidbury, R. (2024). Guidelines of care for the management of atopic dermatitis in adults with phototherapy and systemic therapies. Journal of the American Academy of Dermatology, 90(2), e43–e56. https://doi.org/10.1016/j.jaad.2023.08.102
7. Hajar, T., Latour, E. J., Haynes, D., Topham, C., Hill, E. E., Simpson, E. L., & Greiling, T. M. (2022). Low-dose methotrexate in dermatology: The utility of serological monitoring in a real-world cohort. Journal of Dermatological Treatment, 33(4), 2161–2167. https://doi.org/10.1080/09546634.2021.1937476
8. Khalil, S., Bardawil, T., Stephan, C., Darwiche, N., Abbas, O., Kibbi, A. G., Nemer, G., & Kurban, M. (2017). Retinoids: A journey from the molecular structures and mechanisms of action to clinical uses in dermatology and adverse effects. Journal of Dermatological Treatment, 28(8), 684–696. https://doi.org/10.1080/09546634.2017.1309349
9. King, B., Ohyama, M., Kwon, O., Zlotogorski, A., Ko, J., Mesinkovska, N. A., Hordinsky, M., Dutronc, Y., Wu, W. S., McCollam, J., Chiasserini, C., Yu, G., Stanley, S., Holzwarth, K., DeLozier, A. M., & Sinclair, R. (2022). Two phase 3 trials of baricitinib for alopecia areata. The New England Journal of Medicine, 386(18), 1687–1699. https://doi.org/10.1056/NEJMoa2110343
10. Matis, W. L., Ellis, C. N., Griffiths, C. E. M., & Lazarus, G. S. (1992). Treatment of pyoderma gangrenosum with cyclosporine. Archives of Dermatology, 128(8), 1060–1064. https://doi.org/10.1001/archderm.1992.01680180054005
11. Menter, A., Gelfand, J. M., Connor, C., Armstrong, A. W., Cordoro, K. M., Davis, D. M. R., Elewski, B. E., Gordon, K. B., Gottlieb, A. B., Kaplan, D. H., Kavanaugh, A., Kiselica, M., Kivelevitch, D., Korman, N. J., Kroshinsky, D., Lebwohl, M., Leonardi, C. L., Lichten, J., Lim, H. W., ... Mehta, N. N. (2020). Joint American Academy of Dermatology–National Psoriasis Foundation guidelines of care for the management of psoriasis with systemic nonbiologic therapies. Journal of the American Academy of Dermatology, 82(6), 1445–1486. https://doi.org/10.1016/j.jaad.2020.02.044
12. Miot, H. A., Criado, P. R., de Castro, C. C. S., Ianhez, M., Talhari, C., & Ramos, P. M. (2023). JAK-STAT pathway inhibitors in dermatology. Anais Brasileiros de Dermatologia, 98(5), 656–677. https://doi.org/10.1016/j.abd.2023.03.001
13. Orfanos, C. E., Zouboulis, C. C., Almond-Roesler, B., & Geilen, C. C. (1997). Current use and future potential role of retinoids in dermatology. Drugs, 53(3), 358–388. https://doi.org/10.2165/00003495-199753030-00003
14. Orvis, A. K., Wesson, S. K., Breza, T. S., Jr., Church, A. A., Mitchell, C. L., & Watkins, S. W. (2009). Mycophenolate mofetil in dermatology. Journal of the American Academy of Dermatology, 60(2), 183–202. https://doi.org/10.1016/j.jaad.2008.08.049
15. Ramamoorthy, S., & Cidlowski, J. A. (2016). Corticosteroids: Mechanisms of action in health and disease. Rheumatic Disease Clinics of North America, 42(1), 15–31. https://doi.org/10.1016/j.rdc.2015.08.002
16. Reichrath, J., Bens, G., Bonowitz, A., & Tilgen, W. (2005). Treatment recommendations for pyoderma gangrenosum: An evidence-based review of the literature based on more than 350 patients. Journal of the American Academy of Dermatology, 53(2), 273–283. https://doi.org/10.1016/j.jaad.2004.12.013
17. Schäcke, H., Döcke, W. D., & Asadullah, K. (2002). Mechanisms involved in the side effects of glucocorticoids. Pharmacology & Therapeutics, 96(1), 23–43. https://doi.org/10.1016/S0163-7258(02)00297-8
18. Smith, C. H., Yiu, Z. Z. N., Bale, T., Burden, A. D., Coates, L. C., Eckert, E., Longley, N., Mahil, S. K., McGuire, A., Murphy, R., Nelson-Piercy, C., Owen, C. M., Parslew, R., Woolf, R. T., Mansour Kiaee, Z., Constantin, A. M., Ezejimofor, M. C., Exton, L. S., & Mohd Mustapa, M. F. (2024). British Association of Dermatologists guidelines for biologic therapy for psoriasis 2023: A pragmatic update. The British Journal of Dermatology, 190(2), 270–272. https://doi.org/10.1093/bjd/ljad347

19. Tavares, L. C. P., Caetano, L. V. N., & Ianhez, M. (2024). Side effects of chronic systemic glucocorticoid therapy: What dermatologists should know. Anais Brasileiros de Dermatologia, 99(2), 259–268. https://doi.org/10.1016/j.abd.2023.05.005
20. Zufall, A. G., Rama, B., Ninmer, E. K., Vittitow, S. L., Saito, M., Noland, M. M., & Flowers, R. H. (2021). Methotrexate monitoring in dermatology: A retrospective cohort study. Journal of Drugs in Dermatology, 20(3), 320–325. https://doi.org/10.36849/JDD.5790
21. Zuberbier, T., Abdul Latiff, A. H., Abuzakouk, M., Aquilina, S., Asero, R., Baker, D., Ballmer-Weber, B., Bangert, C., Ben-Shoshan, M., Bernstein, J. A., Bindslev-Jensen, C., Brockow, K., Brzoza, Z., Chong Neto, H. J., Church, M. K., Criado, P. R., Danilycheva, I. V., Dressler, C., Ensina, L. F., ... Maurer, M. (2022). The international EAACI/GA²LEN/EuroGuiDerm/APAAACI guideline for the definition, classification, diagnosis, and management of urticaria. Allergy, 77(3), 734–766. https://doi.org/10.1111/all.15090

LOKALNI TERAPEVTSKI POSTOPKI V DERMATOLOGIJI: TERAPEVTSKE KOPELI, DVOJNO HLADNI MOKRI OBKLADKI, MAZANJE V RJUHO, MEHČANJE IN ODSTRANJEVANJE HIPERKERATOZ TER TOPLI JODOVI OVITKI

Anita Jelen, dipl. m. s., mag. zdr. nege, ET, QM

Dermatovenerološka klinika, Univerzitetni klinični center Ljubljana

UVOD

Koža je največji organ človeškega telesa ter ima pomembne zaščitne, imunološke in regulacijske funkcije. Pri akutnih in kroničnih dermatoloških boleznih se lahko poruši epidermalna bariera, poveča izguba vode skozi kožo ter okrepita vnetje in dovzetnost za okužbe (Chu et al., 2024; National Institute for Health and Care Excellence [NICE], 2026). Lokalna terapija je zato temelj zdravljenja številnih dermatoloških bolezni, saj omogoča neposredno delovanje na prizadeto mesto, visoko koncentracijo učinkovin v koži in manjšo sistemsko obremenitev organizma (NICE, 2026). Njena učinkovitost ni odvisna le od izbire zdravila, temveč tudi od ustrezne priprave kože, pravilne tehnike nanosa, redne uporabe negovalnih pripravkov in pacientovega razumevanja zdravljenja (Chu et al., 2024; NICE, 2026).

Pred nanosom dermalnih pripravkov je treba odstraniti ostanke mazil, odmrle celice, kraste in druge nečistoče ter zagotoviti ustrezno vlaženje rožene plasti. Debele luske in obloge lahko zmanjšajo stik učinkovine s prizadeto kožo (NICE, 2026; The Psoriasis Association, 2025). V dermatologiji se zato uporabljajo različni lokalni terapevtski postopki, ki izboljšujejo prehajanje učinkovin v kožo, zmanjšujejo simptome bolezni in podpirajo obnovo kožne bariere (Chu et al., 2024; Kayarkatte & Kharghoria, 2023).

Opisani postopki se uporabljajo pri atopijskem dermatitisu, luskavici, hiperkeratozah, eritrodermiji, nodoznem eritemu in drugih vnetnih dermatozah (Menta et al., 2025; NICE, 2026; Palaniappan & Karthikeyan, 2022). Medicinska sestra sodeluje pri pripravi pacienta, izvedbi

postopkov, spremljanju učinkov zdravljenja in zdravstveni vzgoji, pri čemer pacienta pouči o namenu postopka, pravilni uporabi predpisanih pripravkov, pričakovanih učinkih, možnih neželenih odzivih in pomenu upoštevanja terapevtskega načrta (Chu et al., 2024; NICE, 2026). Prispevek obravnava namen, indikacije, mehanizme delovanja, varnostne vidike in posebnosti izvajanja terapevtskih kopeli, dvojno hladnih mokrih obkladkov, mazanja v rjuho, mehčanja in odstranjevanja hiperkeratoz ter toplih jodovih ovitkov v sodobni dermatološki zdravstveni negi.

V nadaljevanju so predstavljeni izbrani lokalni terapevtski postopki, ki dopolnjujejo osnovno dermatološko zdravljenje. Pri vsaki terapevtski metodi so poudarjeni namen, najpogostejše indikacije, posebnosti izvedbe in ključna varnostna opozorila.

Pred izvedbo vsakega postopka:

- Preverimo zdravnikov predpis, indikacijo in namen postopka.
- Ocenimo stanje kože, prisotnost ran, izcejanja, bolečine, okužbe ali krvavitve.
- Preverimo alergije, preobčutljivosti, motnje prekrvitve in občutek za temperaturo.
- Preverimo pravilno koncentracijo raztopine, temperaturo, trajanje in pogostost izvedbe.
- Preverimo pacientovo razumevanje postopka in pripravljenost za sodelovanje.

TERAPEVTSKE KOPELI

Terapevtske kopeli so v dermatologiji pogosto uporabljena dopolnilna metoda zdravljenja. Njihov učinek je odvisen od uporabljene raztopine oziroma dodatka; delujejo lahko vlažilno, čistilno, antiseptično ali protivnetno (Kayarkatte & Kharghoria, 2023; Palaniappan & Karthikeyan, 2022). Uporabljajo se pri atopijskem dermatitisu, impetigu, različnih oblikah ekcemov, kolonizirani koži, bulozni epidermolizi ter drugih infekcijskih ali vnetnih obolenjih kože. Izbira kopeli mora biti vedno prilagojena diagnozi, stanju kože in zdravnikovemu predpisu (Chu et al., 2024; Kayarkatte & Kharghoria, 2023).

Topla voda navlaži roženo plast kože, mehča kraste in luske ter lahko izboljša prehajanje lokalno uporabljenih učinkovin skozi epidermis (Kayarkatte & Kharghoria, 2023; The Psoriasis Association, 2025). Po kopeli je priporočljivo čim prej nanesti predpisano lokalno terapijo oziroma negovalni pripravek, saj je koža takrat še vlažna, rožena plast mehkejša, nanos pripravka pa pomaga zadržati vlago, kar pripomore k obnovi kožne bariere in boljšemu stiku pripravka s prizadeto kožo. Takšen pristop imenujemo načelo »namoči in namaži« oziroma »soak and seal« (Chu et al., 2024).

Kopeli z natrijevim hipokloritom

Hipokloritne kopeli se uporabljajo predvsem pri atopijskem dermatitisu, kadar je prisotna povečana kolonizacija kože z bakterijo *Staphylococcus aureus* ali kadar se pojavljajo ponavljajoče se okužbe kože (Chu et al., 2024). Delujejo antiseptično in lahko pomagajo zmanjšati mikrobno obremenitev na površini kože, vendar morajo biti pripravljene v ustrezno razredčeni obliki, saj previsoke koncentracije lahko dražijo, ali poškodujejo kožo (Baka et al., 2022; Chu et al., 2024).

Razredčene hipokloritne kopeli se lahko uporabijo kot dodatek k standardni lokalni terapiji pri pacientih z zmernim do hudim atopijskim dermatitisom (Chu et al., 2024). Raziskave kažejo, da je učinkovitost hipokloritnih kopeli pri atopijskem dermatitisu zmerna, zato jih je treba razumeti kot dopolnilni ukrep in ne kot nadomestilo za osnovno protivnetno in negovalno zdravljenje (Baka et al., 2022; Chu et al., 2024).

Pri izvedbi hipokloritne kopeli medicinska sestra preveri indikacijo, predpisano razredčitev, trajanje in pogostost kopeli ter pacienta opozori, da se koncentrirane raztopine natrijevega hipoklorita nikoli ne nanaša neposredno na kožo. Raztopino za kopel pripravi v mlačni vodi, pri čemer predpisano količino natrijevega hipoklorita natančno odmeri in jo najprej dobro vmeša v vodo. Po kopeli kožo nežno osuši, nanese predpisano lokalno zdravilo in vlažilni pripravek ter dokumentira način priprave, trajanje, odziv kože in morebitno draženje (American Academy of Dermatology, 2026a; Chu et al., 2024).

Klinični primer: Hipokloritna kopel

- Pacient z atopijskim dermatitisom ima ponavljajoče se impetiginizirane kožne spremembe.
- Predpisano ima razredčeno hipokloritno kopel dvakrat tedensko.
- Medicinska sestra pripravi mlačno kopel in nadzoruje čas namakanja.
- Po kopeli nanese predpisani protivnetni pripravek in vlažilni pripravek.
- V dokumentacijo zapiše stanje kože pred izvedbo in po njej ter morebitno draženje.

Varnost pri terapevtskih kopelih

- Raztopina mora biti pripravljena v predpisani koncentraciji in tik pred uporabo.
- Koncentriranih raztopin ne nanašamo neposredno na kožo.
- Temperatura vode mora biti prijetna in varna za kožo.
- Po kopeli kožo nežno osušimo in pravočasno nanesemo predpisano lokalno terapijo.
- Dokumentiramo vrsto kopeli, trajanje, koncentracijo, odziv kože in pacientovo počutje.

Kopeli s kalijevim permanganatom

Kalijev permanganat deluje antiseptično, adstringentno in oksidativno ter se v dermatologiji uporablja predvsem kot obkladek ali kopel pri eksudativnih dermatozah (Palaniappan & Karthikeyan, 2022). Primeren je zlasti pri mokrih ekcemih, vezikularnih dermatozah, površinskih bakterijskih in glivičnih okužbah ter drugih stanjih s povečanim izcejanjem iz kože, kjer lahko prispeva k sušenju sprememb in zmanjšanju mikrobne obremenitve (Palaniappan & Karthikeyan, 2022).

Ker je kalijev permanganat močan oksidacijski pripravek, morajo zdravstveni delavci poznati tveganja nepravilne priprave, zlasti možnost kemične poškodbe kože ob neraztopljenih kristalih ali neustrezni koncentraciji raztopine (Chin et al., 2022; Palaniappan & Karthikeyan, 2022). Pri pripravi je treba uporabiti zaščitne rokavice, zagotoviti sveže pripravljeno, popolnoma razredčeno in svetlo rožnato raztopino, preveriti popolno raztapljanje tablete oziroma kristalov ter pred uporabo opraviti vizualno kontrolo raztopine. Pripravek je namenjen samo zunanji uporabi. O teh varnostnih zahtevah morajo zdravstveni delavci jasno poučiti tudi paciente, zlasti kadar se postopek izvaja v domačem okolju (Chin et al., 2022; Palaniappan & Karthikeyan, 2022).

Prizadeti predel se namaka 10–15 minut oziroma se pri manjših prizadetih predelih uporabi obkladek. Po izvedbi medicinska sestra kožo nežno osuši, nanese predpisano mazilo ali oblogo, raztopino varno odstrani ter dokumentira barvo raztopine, trajanje postopka in lokalni odziv kože (British Association of Dermatologists, 2026).

Klinični primer: Kalijev permanganat

- Pacient ima eksudativni ekcem na goleni z izrazitim izcejanjem.
- Medicinska sestra pripravi svežo svetlo rožnato raztopino.
- Prizadeti predel prekrije z namočeno gazo za 10–15 minut.
- Po izvedbi kožo nežno osuši in nanese predpisano oblogo.
- Dokumentira barvo raztopine, trajanje postopka in zmanjšanje izcejanja.

Kalijev permanganat – varna uporaba

- Raztopina mora biti sveže pripravljena in svetlo rožnate barve.
- Kristali oziroma tableta morajo biti popolnoma raztopljeni.
- Pripravek je namenjen samo zunanji uporabi.
- Pri pripravi uporabljamo zaščitne rokavice in preprečimo zamenjavo z zdravili za zaužitje.
- Po uporabi kožo nežno osušimo in dokumentiramo lokalni odziv.

Antiseptično umivanje kože z oktenidinom

Oktenidin je antiseptik širokega spektra z delovanjem proti številnim bakterijam, vključno z bakterijo *Staphylococcus aureus* (Köck et al., 2023). V klinični praksi se uporablja predvsem kot del dekolonizacijskih ukrepov in pri preprečevanju okužb, povezanih z zdravstveno obravnavo. Učinkovitost je odvisna od indikacije, izbrane formulacije, načina uporabe in doslednega upoštevanja protokola (Köck et al., 2023). Zaradi opisanega majhnega tveganja za draženje kože je lahko uporaben tudi pri pacientih z občutljivo kožo, vendar mora biti njegova uporaba vedno skladna s predpisom, navodili proizvajalca in lokalnim protokolom (Köck et al., 2023).

Oktenidin velja kot sredstvo za antiseptično umivanje kože oziroma kot del dekolonizacijskega umivanja kože, ne kot klasična terapevtska kopel. Uporablja se kot nadomestek mila pri umivanju ali tuširanju, običajno enkrat dnevno več dni zaporedoma. Pri izvedbi je treba upoštevati predpisani čas delovanja, po uporabi kožo temeljito izprati, za sušenje kože uporabiti čisto brisačo ter zamenjati perilo oziroma posteljnino (Oxford University Hospitals NHS Foundation Trust, 2026; Royal Berkshire NHS Foundation Trust, 2024). Posebna previdnost je potrebna pri poškodovani koži, ekcemu, luskavici, ranah ali povečani občutljivosti kože (Köck et al., 2023; Oxford University Hospitals NHS Foundation Trust, 2026).

DVOJNO HLADNI MOKRI OBKLADKI – DVOSLOJNI MOKRI OVOJI

Hladni obkladki, mokre obloge, mokri ovoji in mokri povoji so opisani z različnimi poimenovanji, vendar praviloma označujejo soroden podporni postopek: na prizadeto kožo se namesti hladen oziroma vlažen sloj, ki kožo hladi, vlaži, zmanjšuje srbenje in ščiti pred praskanjem. Kadar je čez vlažni sloj nameščen še suh zaščitni sloj, govorimo o dvoslojnem mokrem ovoju. Ta postopek je najpogosteje opisan pri atopijskem dermatitisu kot *wet wrap therapy* oziroma mokri ovoji, po kopeli, nanosu emolienta in po potrebi lokalnega zdravila (National Eczema Association, 2025; Royal Children's Hospital Melbourne, 2026).

V dermatologiji se pri akutno vneti, topli, srbeči ali izcejajoči koži isti osnovni princip uporablja tudi kot hladen oziroma vlažen obkladek. Namen postopka je kratkotrajno lajšanje srbenja, pekočega občutka, bolečine, lokalnega vnetja in otekanja; učinek je praviloma prehoden, zato postopek ne nadomešča zdravljenja osnovne kožne bolezni (Cutaneous Lymphoma Foundation, 2026).

Izraz dvojno hladni mokri obkladki se zato lahko razume kot lokalno poimenovanje za dvoslojni hladen oziroma mokri ovoj. Na Dermatovenerološki kliniki v Univerzitetnem

kliničnem centru (UKC) Ljubljana se uporablja izraz dvojno hladni kremni ovitki (DHKO), ker se pred namestitvijo vlažnega in suhega sloja na kožo nanese predpisani dermalni pripravek, terapevtski in/ali indiferentni. Gre torej za isti osnovni postopek dvoslojnega mokrega ovoja, pri katerem lokalno poimenovanje poudari kombinacijo hladnega oziroma vlažnega sloja, suhega zaščitnega sloja in predhodno nanesene lokalne terapije.

Pri izvedbi DHKO medicinska sestra najprej oceni toploto, rdečino, srbenje, izcejanje in celovitost kože ter preveri predpis lokalne terapije. Na prizadeti predel nanese predpisani dermalni pripravek, nato namesti ožet hladen oziroma vlažen sloj zložencev, navlaženih s fiziološko raztopino, in ga prekrije s suhimi zloženci. Pri večjih površinah se lahko uporabi tetra material in ustrezna fiksacija. Vlažni sloj mora ostati vlažen; ko se obloga posuši, jo je treba odstraniti oziroma zamenjati, saj suha obloga lahko dodatno draži kožo (National Eczema Association, 2025; Royal Children's Hospital Melbourne, 2026).

Pri kožnih spremembah na obrazu se praviloma uporablja krajši hladen vlažen obkladek: čisto mehko brisačko ali zloženec navlažimo s hladno vodo, nežno ožamemo in za 5–10 minut položimo na prizadeti predel brez drgnjenja. Po odstranitvi obkladka kožo nežno osušimo in takoj nanesemo vlažilni pripravek (Royal Children's Hospital Melbourne, 2026).

Pri uporabi hladnih obkladkov je pomembna varnost. Led ali hladilni gel se ne sme polagati neposredno na kožo, temveč je potrebna zaščitna tkanina. Obkladek naj bo časovno omejen, običajno največ do 20 minut naenkrat, med ponovitvami pa naj bo premor, saj predolga ali prepogosta izpostavljenost mrazu lahko povzroči poškodbo kože. Posebna previdnost je potrebna pri pacientih s hladno urtikarijo, motnjami prekrvitve, zmanjšanim občutkom za temperaturo, nevropatijo, ranami, zelo tanko ali poškodovano kožo ter pri otrocih in starejših pacientih. Pri hladni urtikariji lahko izpostavitev mrazu povzroči urtike, angioedem ali sistemsko reakcijo, zato je treba tveganje prepoznati in se sprožilcem izogibati (Bréhon et al., 2024; Cutaneous Lymphoma Foundation, 2026; Diaz et al., 2023).

Klinični primer: Dvojno hladni mokri obkladki

- Pacient z akutnim poslabšanjem atopijskega dermatitisa ima vročo, pordelo in srbečo kožo v pregibih.
- Medicinska sestra nanese predpisani lokalni pripravek in emolient.
- Namesti hladen vlažen sloj in čez njega suh zaščitni sloj.
- Med izvedbo spremlja občutek mraza, srbenje in nelagodje.
- Po odstranitvi oblog ponovno oceni kožo in po potrebi nanese vlažilni pripravek.

Posebnosti dvojno hladnih mokrih obkladkov

- Prvi sloj je hladen oziroma vlažen in je v neposrednem stiku s kožo.
- Drugi sloj je suh in zmanjšuje izhlapevanje ter premikanje obkladka.
- Obkladkov ne puščamo na koži, ko se posušijo.
- Posebna previdnost je potrebna pri hladni urtikariji, motnjah prekrvitve in zmanjšanem občutku za temperaturo.
- Po odstranitvi ponovno ocenimo kožo in po potrebi nanesemo vlažilni pripravek.

MAZANJE V RJUHO

Mazanje v rjuho je posebna oblika intenzivne lokalne terapije pri pacientih z obsežnimi kožnimi spremembami. Po načinu delovanja je primerljivo z okluzivnimi oziroma mokrimi ovoji (Chu et al., 2024; National Eczema Association, 2025). Uporablja se predvsem pri atopijskem dermatitisu, eritrodermiji, luskavici in buloznih dermatozah, kadar je cilj povečati vlaženje kože, zmanjšati srbenje ter podpreti delovanje lokalnih pripravkov (Chu et al., 2024; NICE, 2026).

Glavni cilj mazanja v rjuho je povečati učinkovitost lokalno uporabljenih pripravkov. Postopek ustvarja vlažno-toplo okolje, ki izboljša vlaženje rožene plasti in lahko poveča prehajanje lokalnih učinkovin v kožo (Chu et al., 2024; Kayarkatte & Kharghoria, 2023). Poleg tega podpira obnovo kožne bariere, zmanjšuje srbenje in lahko omeji dodatne poškodbe kože zaradi praskanja (Chu et al., 2024; National Eczema Association, 2025).

Pred izvedbo se pacient stušira oziroma opravi posteljno kopel, saj čiščenje kože in odstranitev oblog izboljšata stik lokalnega pripravka s kožo (Kayarkatte & Kharghoria, 2023; The Psoriasis Association, 2025). Po nanosu dermalnega pripravka se pacient zavije v rjuho in pokrije z odejo, kar omogoča ohranjanje toplote in vlage; pri okluzivni terapiji smernice priporočajo časovno in površinsko omejeno uporabo ter spremljanje morebitnih neželenih učinkov (Chu et al., 2024). Takšen način zdravljenja je predvsem uporaben pri izrazito suhi in vneti koži, kadar je postopek indiciran in nadzorovan (Chu et al., 2024; National Eczema Association, 2025).

Medicinska sestra pred mazanjem v rjuho pripravi prostor, rjuho, odejo, predpisani dermalni pripravek in emolient ter prepreči ohlajanje pacienta. Preveri, kateri predeli kože smejo biti

vključeni v terapijo in kako dolgo naj terapija traja. Med izvedbo spremlja občutek hladu, toplote, srbenja, pekočega občutka, draženja in splošno počutje. Ker okluzija lahko poveča delovanje lokalnih pripravkov, mora biti izvedba časovno omejena in skladna z zdravnikovim predpisom; pacienta oziroma svojce je treba poučiti, naj postopka doma ne podaljšujejo samovoljno (American Academy of Dermatology, 2024; National Eczema Association, 2025).

Klinični primer: Mazanje v rjuho

- Pacient z obsežnim atopijskim dermatitisom ima izrazito suho, srbečo in razpokano kožo trupa.
- Po kopeli medicinska sestra nanese predpisani lokalni pripravek in emolient.
- Pacienta zavije v čisto rjuho in ga pokrije z odejo.
- Med izvedbo spremlja srbenje, pekoči občutek, občutek toplote in splošno počutje.
- Dokumentira trajanje, uporabljene pripravke, predele kože, vključene v terapijo, in odziv kože po postopku.

Mazanje v rjuho – kaj spremljamo?

- Spremljamo predele kože, vključene v terapijo, in predpisano trajanje.
- Spremljamo občutek hladu, toplote, srbenja, pekočega občutka ali draženja.
- Spremljamo morebitne znake pregrevanja, nelagodja, draženja ali poslabšanja kožnega stanja.
- Zabeležimo uporabljene lokalne pripravke in zaporedje nanosa.
- Dokumentiramo odziv kože po odstranitvi rjuhe in nadaljnja navodila pacientu.

MEHČANJE IN ODSTRANJEVANJE HIPERKERATOZ

Namen postopka

Pri izrazitem luščenju oziroma hiperkeratozah je cilj postopka zmehčati poroženele plasti, omogočiti njihovo postopno in varno odstranjevanje ter izboljšati stik predpisane lokalne terapije s kožo. Hiperkeratoze se lahko pojavljajo na lasišču, dlaneh, podplatih, komolcih, kolenih in drugih predelih telesa, zato mora biti izbira postopka prilagojena lokaciji, debelini oblog, stanju kože in zdravnikovemu predpisu (NICE, 2026; The Psoriasis Association, 2025).

Mehčanje lusk pred nanosom aktivne lokalne terapije je pomembno, ker debele in adherentne luske lahko zmanjšajo stik zdravila s kožo. Uporaba olja, emolienta ali keratolitičnega pripravka pod okluzijo lahko prispeva k pripravi kože na nadaljnje zdravljenje in lažjemu odstranjevanju oblog, kadar je takšen ukrep predpisan ali strokovno indiciran (NICE, 2026; Irish Skin Foundation, 2021; The Psoriasis Association, 2025).

Okluzija z oljem ali emolientom

Okluzija z oljem ali emolientom se uporablja predvsem za mehčanje lusk in oblog na lasišču. Izraz *oljna kapa* v mednarodni literaturi ni pogosto uporabljen kot standardiziran termin, vendar je postopek vsebinsko primerljiv z uporabo olja ali emolienta pod zaščitno kapo, brisačo ali drugo obliko okluzije, ki je v strokovnih virih opisana pri luskavici lasišča (Irish Skin Foundation, 2021; The Psoriasis Association, 2025).

Pri okluziji z oljem ali emolientom na lasišču medicinska sestra oziroma pacient najprej razdeli lase na posamezne predele, da je lasišče čim bolj dostopno. Olje, emolient ali drug predpisani pripravek se nanese neposredno na predele z debelimi luskami oziroma oblogami in se nežno vtre s konicami prstov, brez praskanja ali grobega drgnjenja. Nato se lasišče prekrije z zaščitno bombažno kapo, kapo za prhanje, brisačo ali drugim ustreznim okluzivnim materialom, s čimer se podaljša stik pripravka s kožo in prepreči izsuševanje. Pripravek običajno ostane nameščen več ur, pogosto čez noč, če je to skladno s predpisom in pacient dobro prenaša postopek. Po odstranitvi okluzije se lasišče umije z blagim ali predpisanim šamponom, zmehčane luske pa se nežno odstranijo s prsti ali glavnikom, brez nasilnega odluščevanja, drgnjenja ali praskanja. Postopek se običajno ponavlja več dni zapored, pri čemer se intenzivnost odstranjevanja prilagodi stanju kože, prisotnosti vnetja, bolečini, krvavitvi in pacientovi občutljivosti. Če se pojavijo pekoč občutek, izrazito draženje, krvavitev ali znaki okužbe, je treba postopek prekiniti in se posvetovati z zdravnikom (American Academy of Dermatology, 2026b; Irish Skin Foundation, 2021; NICE, 2026; The Psoriasis Association, 2025).

Okluzija s salicilno kislino oziroma keratolitičnim pripravkom

Salicilna kislina je keratolitična učinkovina, ki mehča keratin in pomaga razrahljati suhe, zadebeljene in luščeče se plasti kože, zato se uporablja pri luskavici, seboroičnem dermatitisu, kroničnem atopijskem dermatitisu in drugih hiperkeratotičnih oziroma luščečih se dermatozah (DermNet, 2026; NICE, 2026). Pri luskavici lahko keratolitični pripravki pomagajo zmanjšati luske in izboljšati stik drugih lokalnih zdravil s kožo, zlasti pri debelejših oblogah oziroma plakih (American Academy of Dermatology, 2026b; DermNet, 2026; NICE, 2026).

Pri uporabi salicilne kisline je potrebna previdnost, zlasti pri večjih površinah, poškodovani ali vneti koži, otrocih, starejših pacientih in pri uporabi pod okluzijo, saj se lahko poveča absorpcija skozi kožo in s tem tveganje za draženje ali neželene učinke. Uporaba mora biti skladna z zdravnikovim predpisom, izbrano koncentracijo pripravka, lokalizacijo sprememb, površino nanosa in navodili proizvajalca (DermNet, 2026; NICE, 2026).

Salicilna kislina – varnost pri keratolitični okluziji

- Uporabimo le pripravek, koncentracijo, površino nanosa in čas delovanja, ki jih določa zdravnikov predpis.
- Pri poškodovani, vneti ali zelo občutljivi koži je potrebna posebna previdnost.
- Pri večjih površinah, otrocih, starejših pacientih in uporabi pod okluzijo spremljamo znake draženja ali neželenih učinkov.
- Keratolitičnega pripravka ne nanašamo samovoljno na zdravo kožo ali na predele, ki niso vključeni v predpis.
- Po odstranitvi pripravka dokumentiramo čas delovanja, lokalni odziv kože in navodila pacientu.

Vloga medicinske sestre pri okluziji in odstranjevanju hiperkeratoz

Medicinska sestra pred izvedbo oceni lokacijo in debelino hiperkeratoz, stanje okolne kože, prisotnost ran, krvavitev, vnetja, bolečine ali znakov okužbe ter preveri predpisani pripravek, koncentracijo in predvideni čas delovanja. Pri okluziji z oljem ali emolientom pripravek nanese na prizadeti predel, ga po potrebi prekrije z okluzivnim materialom in po predpisanem času omogoči nežno odstranjevanje zmehčanih oblog. Pri keratolitičnih pripravkih, kot je salicilna kislina, posebno pozornost nameni površini nanosa, trajanju delovanja, znakom draženja in varnemu odstranjevanju oblog brez poškodovanja kože. Po izvedbi dokumentira: aplikacijo pripravka, čas delovanja, vključene predele kože, odziv kože in posredovana navodila pacientu.

Klinični primer: Okluzija pri hiperkeratozah

- Pacient ima izrazite hiperkeratoze oziroma debele adherentne luske, zaradi katerih je stik lokalnega pripravka s kožo zmanjšan.
- Medicinska sestra pred izvedbo oceni lokacijo sprememb, debelino oblog, stanje okolne kože, prisotnost ran, krvavitve, vnetja ali bolečine ter preveri predpisani pripravek in čas delovanja.
- Pri okluziji z oljem ali emolientom pripravek nanese neposredno na prizadeti predel, nato ga prekrije s folijo oziroma drugim okluzivnim materialom.
- Pri lasišču po potrebi namesti še zaščitno kapo ali oblogo, da se ohrani stik pripravka s kožo in prepreči izsuševanje pripravka.
- Po predpisanem času medicinska sestra oziroma pacient po navodilu odstrani okluzijo, kožo oziroma lasišče nežno očisti, zmehčane obloge odstrani brez poškodovanja kože in nato nanese predpisano lokalno terapijo.

Zdravstvena vzgoja pacienta pri okluziji in odstranjevanju hiperkeratoz

- Pacientu pojasnimo, da okluzija podaljša stik pripravka s kožo in pomaga postopno mehčati zadebeljene poroženele plasti.
- Poudarimo, da se olje, emolient, salicilna kislina ali drug predpisani pripravek nanaša samo na predel, za katerega je bila uporaba predpisana.
- Pacienta poučimo, naj okluzije ne podaljšuje samovoljno in naj jo odstrani prej, če se pojavijo bolečina, pekoč občutek, izrazito draženje ali drugo nelagodje.
- Po odstranitvi okluzije naj pacient kožo oziroma lasišče nežno očisti ter zmehčane obloge odstrani brez grobega drgnjenja ali poškodovanja kože.
- Pacienta opozorimo, naj ob izrazitem draženju, krvavitvi, bolečini ali poslabšanju kože poišče strokovno pomoč.

TOPLI JODOVI OVITKI

Topli jodovi ovitki so tradicionalna podporna terapevtska metoda, ki se v nekaterih kliničnih okoljih uporablja za lajšanje simptomov nodoznega eritema (*Erythema nodosum*). Nodozni eritem je najpogostejša oblika panikulitisa, ki se običajno kaže z bolečimi eritematoznimi podkožnimi vozliči, najpogosteje na sprednji strani goleni (Menta et al., 2025; Shah et al., 2024). Sodobna literatura pri zdravljenju poudarja predvsem prepoznavanje in obravnavo sprožilnega vzroka, počitek, dvig okončin, kompresijo ter protivnetno zdravljenje (Menta et al., 2025).

Lokalno segrevanje lahko povzroči hiperemijo in subjektivno lajšanje bolečine, vendar je treba poudariti, da so dokazi za uporabo toplih jodovih ovitkov pri nodoznem eritemu omejeni in da ta postopek v sodobni mednarodni literaturi ni naveden kot standardni ukrep prvega izbora (Menta et al., 2025). Zato ga je smiselno opisati kot lokalno uveljavljen podporni postopek, ki ne nadomešča etiološke diagnostike in sistemskega zdravljenja, kadar je to potrebno (Menta et al., 2025; Shah et al., 2024).

Med izvedbo se tetra material (plenica) namoči v toplo jodovo raztopino, ožame in namesti na prizadeti del telesa. Temperatura raztopine mora biti varna za kožo, saj lahko pretirano segrevanje povzroči opekline ali dodatno draženje. Nato se okončina povije in izolira, da se toplota ohranja čim dlje, postopek pa se izvaja po predpisu in ob spremljanju lokalnega odziva kože. Ker dostopne raziskave poudarjajo predvsem počitek, elevacijo, kompresijo in protivnetno zdravljenje, je treba tople jodove ovitke dokumentirati kot podporni ukrep in spremljati njihovo učinkovitost pri posameznem pacientu (Menta et al., 2025).

Čeprav sodobne mednarodne smernice in raziskave pri nodoznem eritemu poudarjajo predvsem zdravljenje osnovnega vzroka, počitek, dvig okončin, kompresijo in nesteroidna protivnetna zdravila, so topli jodovi ovitki opisani kot podporna metoda za lajšanje simptomov. Zaradi pomanjkanja neposrednih znanstvenih dokazov ga uvrščamo med postopke v lokalni klinični praksi in ne za z dokazi podprt standardni ukrep (Menta et al., 2025; Shah et al., 2024).

Pri toplih jodovih ovitkih medicinska sestra dosledno sledi internemu standardu ustanove in zdravnikovemu predpisu. Pred izvedbo preveri temperaturo raztopine, zaščiti kožo pred opeklinami, spremlja bolečino, občutek toplote, barvo kože, oteklino in morebitno draženje ter dokumentira trajanje, mesto namestitve, odziv kože in pacientovo počutje.

Klinični primer: Topli jodovi ovitki

- Pacient z nodoznim eritemom ima boleče in tople podkožne vozliče na goleni.
- Medicinska sestra po predpisu namoči in ožame tetra material (plenico).
- Ovoj namesti na prizadeti predel in okončino zaščiti pred ohlajanjem.
- Med izvedbo spremlja bolečino, občutek toplote, barvo kože in oteklino.
- Po izvedbi dokumentira trajanje, lokalni odziv in pacientovo subjektivno olajšanje.

Topli jodovi ovitki – previdnost

- Postopek izvajamo le po zdravnikovem predpisu in internem standardu ustanove.
- Pred namestitvijo preverimo temperaturo raztopine.
- Med izvedbo spremljamo bolečino, občutek toplote, barvo kože in oteklino.
- Postopek ne nadomešča etiološke diagnostike in zdravljenja nodoznega eritema.
- Dokumentiramo trajanje, mesto namestitve, lokalni odziv in pacientovo počutje.

VLOGA MEDICINSKE SESTRE PRI LOKALNIH TERAPEVTSKIH POSTOPKIH V DERMATOLOGIJI

Medicinska sestra ima pri lokalnih terapevtskih postopkih v dermatologiji pomembno strokovno, edukativno, podporno in koordinacijsko vlogo. Njeno delo ne obsega le tehnične pomoči pri izvedbi postopkov, temveč tudi celostno oceno kože, prepoznavanje simptomov,

spremljanje odziva na zdravljenje, oceno dejavnikov tveganja in podporo pacientu pri vsakodnevnem obvladovanju bolezni. Pri kroničnih vnetnih dermatozah, kot sta atopijski dermatitis in luskavica, so srbenje, bolečina, vidne kožne spremembe, ponavljajoča se poslabšanja in zahtevna lokalna terapija pogosto povezani z zmanjšano kakovostjo življenja, slabšim spanjem, psihosocialno obremenitvijo in težavami pri vztrajanju pri zdravljenju (Kowalewska et al., 2020; van Os-Medendorp et al., 2020). Medicinska sestra zato pomembno prispeva k razumevanju bolezni, pravilni uporabi lokalnih pripravkov, realnim pričakovanjem glede poteka zdravljenja ter krepitvi pacientovega sodelovanja pri obravnavi (Aubert et al., 2022; van Os-Medendorp et al., 2020).

Ključni del vloge medicinske sestre je zdravstvena vzgoja, ki mora biti individualizirana, razumljiva in praktično usmerjena. Pacientu razloži namen lokalne terapije, pravilno zaporedje nege kože, pomen redne uporabe emolientov, pravilno količino in način nanosa predpisanih pripravkov, časovne omejitve okluzivnih ali mokrih tehnik ter znake, ob katerih mora zdravljenje prekiniti ali poiskati strokovno pomoč. Raziskave o dermatološki zdravstveni negi poudarjajo, da strukturirana edukacija, demonstracija postopkov, pisna navodila, spremljanje adherence in dolgoročen odnos zaupanja med pacientom in zdravstvenim osebjem izboljšujejo samoobvladovanje bolezni, sodelovanje pri zdravljenju (adherenca) in kakovost življenja pacientov ter njihovih svojcev (Aubert et al., 2022; van Os-Medendorp et al., 2020). Pri tem je pomembno, da medicinska sestra ne podaja le navodil, temveč preverja pacientovo razumevanje, prepoznava ovire za izvajanje zdravljenja in skupaj s pacientom išče izvedljive rešitve.

Vloga medicinske sestre pri zagotavljanju varnosti pacienta vključuje prepoznavanje kontraindikacij, alergij oziroma preobčutljivosti, motenj prekrvitve, ran, znakov okužbe, zmanjšanega občutka za temperaturo in drugih okoliščin, ki lahko povečajo tveganje za draženje kože, poškodbo ali sistemsko reakcijo. Pri pacientih z dermatološkimi obolenji je pomembno tudi sprotno spremljanje bolečine, srbenja, izcejanja, rdečine, otekanja in drugih kožnih sprememb. Z dokumentiranjem stanja kože pred in po izvedbi ukrepov, uporabljenih pripravkov, pacientovega odziva, neželenih učinkov in izvedene zdravstvene vzgoje medicinska sestra zagotavlja kontinuiteto zdravstvene nege ter komunikacijo z ostalimi člani zdravstvenega tima. Takšna vloga je pomembna pri kroničnih in ponavljajočih se kožnih boleznih, kjer sta dolgoročno spremljanje in prilagajanje načrta zdravljenja ključna za uspešnost zdravstvene obravnave (Aubert et al., 2022; Kowalewska et al., 2020; van Os-Medendorp et al., 2020).

Ključne naloge medicinske sestre:

- Ocenjuje stanje kože in prepoznava dejavnike tveganja.
- Spremlja simptome, odziv na zdravljenje in neželene učinke.
- Izvaja zdravstveno vzgojo in preverja pacientovo razumevanje navodil.
- Spodbuja adherenco in samoobvladovanje kronične bolezni.
- Dokumentira spremembe in zagotavlja kontinuiteto obravnave.

ZAKLJUČEK

Terapevtske kopeli, antiseptično umivanje kože, dvojno hladni mokri obkladki, mazanje v rjuho, mehčanje in odstranjevanje hiperkeratoz ter topli jodovi ovitki so pomembne dopolnilne metode lokalnega zdravljenja v dermatologiji.

Njihova vrednost je v lajšanju srbenja, bolečine, izcejanja, suhosti, vnetja in zadebeljenih poroženelih oblog, hkrati pa prispevajo k pripravi kože na učinkovitejše delovanje lokalnih pripravkov ter k podpori obnove kožne bariere (Chu et al., 2024; Kayarkatte & Kharghoria, 2023; NICE, 2026). Pri hiperkeratozah je posebej pomembno postopno mehčanje in varno odstranjevanje oblog z olji, emolienti ali keratolitičnimi pripravki, kot je salicilna kislina, saj lahko debele luske zmanjšajo stik zdravilnih učinkovin s kožo (DermNet, 2026; The Psoriasis Association, 2025).

Ker lahko nepravilna priprava, neustrezna temperatura, predolga izpostavljenost, nepravilna koncentracija raztopin, neustrezna uporaba okluzije ali neupoštevanje kontraindikacij povzročijo draženje oziroma poškodbo kože, morajo biti postopki izvedeni na podlagi strokovne presoje, zdravnikovega predpisa, spremljanja odziva kože in natančnega dokumentiranja. Medicinska sestra ima pri tem osrednjo vlogo, saj povezuje varno izvedbo, zdravstveno vzgojo, podporo pacientu pri samoobvladovanju bolezni ter komunikacijo z ostalimi člani zdravstvenega tima (Aubert et al., 2022; van Os-Medendorp et al., 2020). Na dokazih podprta, individualno prilagojena in dosledno dokumentirana zdravstvena obravnava lahko prispeva k večji varnosti pacientov, boljši adherenci, učinkovitejši lokalni terapiji in višji kakovosti življenja pacientov z dermatološkimi obolenji (Kowalewska et al., 2020; van Os-Medendorp et al., 2020).

Za utrjevanje znanja so v nadaljevanju povzeti ključni praktični poudarki in vprašanja za razmislek.

Praktični poudarki

- Lokalni terapevtski postopki so dopolnilo osnovnemu dermatološkemu zdravljenju, ne njegovo nadomestilo.
- Izbira postopka mora izhajati iz diagnoze, stanja kože, predpisa in individualnih potreb pacienta.
- Medicinska sestra pred izvedbo oceni kožo, preveri tveganja, pripravi pacienta in spremlja odziv kože.
- Po postopku sta pomembna pravočasen nanos predpisane lokalne terapije in natančno dokumentiranje.
- Zdravstvena vzgoja pacienta in svojcev je ključna za varno izvajanje postopkov v domačem okolju.

VPRAŠANJA ZA RAZMISLEK

1. Zakaj je pred nanosom lokalne terapije pomembna priprava kože in odstranjevanje oblog, lusk ali krast?
2. Katere podatke mora medicinska sestra preveriti pred izvedbo terapevtske kopeli, obkladka, okluzije ali antiseptičnega umivanja kože?
3. Kako se razlikujejo namen terapevtske kopeli, dvojno hladnega mokrega obkladka in antiseptičnega umivanja kože z oktenidinom?
4. Katera varnostna tveganja so povezana z uporabo kalijevega permanganata, hipokloritnih kopeli in keratolitičnih pripravkov s salicilno kislino?
5. Zakaj je pri mehčanju in odstranjevanju hiperkeratoz pomembno postopno odstranjevanje oblog brez grobega drgnjenja ali poškodovanja kože?
6. Zakaj je pri toplih jodovih ovitkih pomembno jasno ločiti lokalno klinično prakso od postopkov, ki so močneje podprti z dokazi?
7. Kako lahko medicinska sestra z zdravstveno vzgojo vpliva na varno izvedbo lokalnih terapevtskih postopkov, adherenco in kakovost življenja pacienta z dermatološkim obolenjem?

LITERATURA

1. American Academy of Dermatology. (2024). *3 techniques that can strengthen eczema treatment*. https://www.aad.org/public/diseases/eczema/childhood/treating/three-techniques-stregthen
2. American Academy of Dermatology. (2026a). *Atopic dermatitis: Bleach bath therapy*. https://www.aad.org/public/diseases/eczema/childhood/itch-relief/bleach-bath

3. American Academy of Dermatology. (2026b). *Scalp psoriasis: Shampoos, scale softeners, and other treatments*. https://www.aad.org/public/diseases/psoriasis/treatment/genitals/scalp-shampoo

4. Aubert, H., Thormann, K., Deleuran, M., Simon, D., Barbarot, S., El-Hachem, M., Raymakers, F., Chernyshov, P., de Groot, J., Marcoux, D., & Stalder, J.-F. (2022). The role of nurses in the management of atopic dermatitis: Results of an international survey. *JEADV Clinical Practice, 1*(2), 144–149. https://doi.org/10.1002/jvc2.28

5. Baka, L., Pernica, J. M., Couban, R. J., Schneider, L., & Chu, D. K. (2022). Bleach baths for atopic dermatitis: A systematic review and meta-analysis including unpublished data, Bayesian interpretation, and GRADE. *Annals of Allergy, Asthma & Immunology, 128*(6), 660–668.e9. https://www.annallergy.org/article/S1081-1206(22)00286-1/fulltext

6. Bréhon, A., Bensefa-Colas, L., D'Andrea, C., Jeziorski, E., Lehucher-Michel, M.-P., Lequipe, J., Marmion, N., Mathelier-Fusade, P., Mercier, J.-C., Sebatigita, G., Tannous, J., Vigan, M., Guillot, B., Du-Thanh, A., & Soria, A. (2024). Guidelines for cold urticaria management established by the Centre of Evidence of Dermatology and the Urticaria Group of the French Society of Dermatology. *British Journal of Dermatology, 190*(3), 445–447. https://doi.org/10.1093/bjd/ljad447

7. British Association of Dermatologists. (2026). *Potassium permanganate solution soaks*. https://www.bad.org.uk/pils/potassium-permanganate-solution-soaks

8. Chin, G., Nicholson, H., Demirel, S., & Affleck, A. (2022). Topical potassium permanganate solution use in dermatology: Comparison of guidelines and clinical practice. *Clinical and Experimental Dermatology, 47*(5), 966–967. https://doi.org/10.1111/ced.15076

9. Chu, D. K., Schneider, L., Abrams, E., et al. (2024). Atopic dermatitis (eczema) guidelines: 2023 AAAAI/ACAAI Joint Task Force on Practice Parameters. *Annals of Allergy, Asthma & Immunology, 132*(3), 274–312. https://doi.org/10.1016/j.anai.2023.11.009

10. Cutaneous Lymphoma Foundation. (2026). *Do you recommend the use of cold compresses?* https://www.clfoundation.org/qa-cold-compresses

11. Diaz, V. L., Gribbons, K. B., Yazdi-Nejad, K., Kuemmerle-Deschner, J., Wanderer, A. A., Broderick, L., & Hoffman, H. M. (2023). Cold urticaria syndromes: Diagnosis and management. *The Journal of Allergy and Clinical Immunology: In Practice, 11*(8), 2275–2285. https://doi.org/10.1016/j.jaip.2023.05.040

12. DermNet. (2026). *Salicylic acid*. https://dermnetnz.org/topics/salicylic-acid

13. Irish Skin Foundation. (2021). *Managing scalp psoriasis*. https://irishskin.ie/2020/02/28/managing-scalp-psoriasis/

14. Kayarkatte, M. N., & Kharghoria, G. (2023). Soaks and compresses in dermatology revisited. *Indian Journal of Dermatology, Venereology and Leprology, 89*(2), 313–316. https://doi.org/10.25259/IJDVL_580_2021

15. Kowalewska, B., Jankowiak, B., Krajewska-Kułak, E., Khvorik, D. F., & Niczyporuk, W. (2020). Quality of life in skin diseases as perceived by patients and nurses. *Postępy Dermatologii i Alergologii, 37*(6), 956–961. https://doi.org/10.5114/ada.2019.86182

16. Köck, R., Denkel, L., Feßler, A. T., Eicker, R., Mellmann, A., Schwarz, S., Geffers, C., Hübner, N.-O., & Leistner, R. (2023). Clinical evidence for the use of octenidine dihydrochloride to prevent healthcare-associated infections and decrease *Staphylococcus aureus* carriage or transmission: A review. *Pathogens, 12*(4), 612. https://doi.org/10.3390/pathogens12040612

17. Menta, N., Vidal, S. I., Sharpe, S., Nasseri, M., & Friedman, A. (2025). On the nod: A scoping review on proposed management strategies for erythema nodosum. *Journal of Drugs in Dermatology, 24*(6), 641–642. https://jddonline.com/articles/on-nod-scoping-review-on-proposed-management-strategies-erythema-nodosum-S1545961625P0625X

18. National Eczema Association. (2025). *Wet wrap therapy*. https://nationaleczema.org/treatments/wet-wrap-therapy/

19. National Institute for Health and Care Excellence. (2026). *Psoriasis: Scenario: Scalp psoriasis*. NICE Clinical Knowledge Summaries. https://cks.nice.org.uk/topics/psoriasis/management/scalp-psoriasis/

20. Oxford University Hospitals NHS Foundation Trust. (2026). *MRSA decolonisation*. https://ouh.quris.com/hospital-guidelines/adult-antimicrobial-guide/healthcare-associated-infection/hcai-pathogen-specific-guidance/mrsa-decolonisation/

21. Palaniappan, V., & Karthikeyan, K. (2022). Potassium permanganate: A “desert island drug” in dermatology. *Clinical and Experimental Dermatology, 47*(9), 1650–1657. https://doi.org/10.1111/ced.15261

22. Royal Berkshire NHS Foundation Trust. (2024). *MSSA/MRSA decolonisation therapy using Octenisan/Bactroban for renal patients*. https://www.royalberkshire.nhs.uk/media/3q5bq5tt/mssa-mrsa-decolonisation-therapy-octenisan-bactroban-for-renal-patients_jan24.pdf

23. Royal Children’s Hospital Melbourne. (2026). *Wet dressings for eczema*. https://www.rch.org.au/uploadedFiles/Main/Content/derm/Wet_dressings_eczema.pdf

24. Shah, J. T., Richardson, W. M., Caplan, A. S., Mazori, D. R., & Femia, A. N. (2024). Clinical characteristics of erythema nodosum and associations with chronicity and recurrence. *JAMA Dermatology, 160*(2), 229–232. https://doi.org/10.1001/jamadermatol.2023.5306

25. The Psoriasis Association. (2025). *Scalp psoriasis treatments*. https://www.psoriasis-association.org.uk/media/Scalp-Psoriasis-Treatments.pdf

26. van Os-Medendorp, H., Deprez, E., Maes, N., Ryan, S., Jackson, K., Winders, T., De Raeve, L., De Cuyper, C., & Ersser, S. (2020). The role of the nurse in the care and management of patients with atopic dermatitis. *BMC Nursing, 19*, 102. https://doi.org/10.1186/s12912-020-00494-y

APLIKACIJA ZDRAVIL PRI DERMATOLOŠKIH PACIENTIH (INTRAVENOZNO, INTRAMUSKULARNO, SUBKUTANO TER UPORABA INFUZIJSKIH ČRPALK)

Miha Zgonec, dipl. zdravstvenik

Dermatovenerološka klinika, Univerzitetni klinični center Ljubljana

UVOD

Sodobna dermatologija vse pogosteje presega okvir izključno lokalnega zdravljenja kožnih bolezni. Pri številnih vnetnih, avtoimunskih, imunobuloznih in sistemskih dermatozah je za doseganje optimalnega terapevtskega učinka potrebna uporaba sistemskih zdravil, ki se lahko aplicirajo tudi parenteralno. Parenteralna aplikacija zdravil – intravenska (i.v.), intramuskularna (i.m.) ali subkutana (s.c.) – pomeni vnos zdravila mimo prebavil, najpogosteje z injekcijo ali infuzijo; izbira poti aplikacije je odvisna od lastnosti zdravila, kliničnega stanja pacienta, varnosti, učinkovitosti in izvedljivosti zdravljenja (Jin et al., 2015).

Na Dermatovenerološki kliniki Univerzitetnega kliničnega centra Ljubljana se parenteralni načini aplikacije uporabljajo pri izbranih dermatoloških boleznih, kadar je takšna terapija klinično indicirana. To lahko vključuje hude oblike vnetnih in avtoimunskih bolezni kože, kot so psoriaza, atopijski dermatitis, hidradenitis suppurativa in avtoimunske bulozne bolezni, ter zdravljenje z biološkimi zdravili ali intravenskimi imunoglobulini (IVIg) (Davis et al., 2024; Harman et al., 2017; Hertl et al., 2015; Menter et al., 2019; Nast et al., 2025; Zouboulis et al., 2025). Ker je pri dermatoloških pacientih koža pogosto prizadeta zaradi osnovne bolezni, vnetja, okužbe, erozij, ran, srbenja ali brazgotinjenja, so izbira mesta aplikacije, opazovanje kože in preprečevanje lokalnih zapletov izredno pomembni (Brunner et al., 2023; Kim et al., 2023; Overton et al., 2021).

Namen prispevka je predstaviti parenteralne načine aplikacije zdravil pri dermatoloških pacientih ter poudariti vlogo zdravstvene nege pri varni pripravi, aplikaciji, spremljanju in dokumentiranju terapije. Poseben poudarek je namenjen praktični izbiri mesta aplikacije, preprečevanju lokalnih in sistemskih zapletov, uporabi infuzijskih črpalk ter strukturirani

edukaciji pacienta, ki prejema dolgotrajno ali biološko zdravljenje. Takšen pristop je skladen z znanstvenimi izhodišči o izbiri poti aplikacije, varnosti intravenske terapije, pacientovih preferencah in varni uporabi bioloških zdravil (Bacon & Hoffman, 2020; Blandford et al., 2019; Jin et al., 2015; Overton et al., 2021).

PARENTERALNI NAČINI APLIKACIJE ZDRAVIL V DERMATOLOGIJI

Parenteralna aplikacija zdravil obsega vnos zdravila mimo prebavil, najpogosteje z injekcijo ali infuzijo. V dermatologiji je pomembna pri izbranih zmernih in hudih boleznih kože ter pri boleznih s sistemskimi posledicami, kadar lastnosti zdravila, klinično stanje pacienta, varnostni profil in potreba po spremljanju utemeljujejo tak način zdravljenja. Med najpogosteje uporabljene parenteralne poti sodijo intravenozna (i.v.), intramuskularna (i.m.) in subkutana (s.c.) aplikacija; pri izbiri poti je treba upoštevati farmakokinetične lastnosti zdravila, predvideno trajanje zdravljenja, pacientove zmožnosti in preference ter izvedljivost varnega spremljanja (Jin et al., 2015; Overton et al., 2021).

V dermatologiji se parenteralna terapija uporablja v kliničnih okoliščinah, kadar diagnoza, resnost bolezni, registrirana indikacija zdravila, farmacevtska oblika, varnostni profil in lokalni protokoli utemeljujejo tak način zdravljenja. Povezana je z zdravljenjem zmernih do hudih vnetnih dermatoz, avtoimunskih buloznih bolezni, sistemskih vezivnotkivnih bolezni s kožnimi manifestacijami, uporabo bioloških oziroma imunomodulatornih zdravil ter aplikacijo intravenskih imunoglobulinov. Posebnost dermatoloških pacientov je pogosto kroničen potek bolezni, dolgotrajna terapija, možna imunska modulacija zdravljenja in prizadeta koža kot osnovni zaščitni organ, zato mora biti vsaka parenteralna aplikacija skrbno načrtovana, izvedena in spremljana (Bacon & Hoffman, 2020; Blandford et al., 2019; Davis et al., 2024; Fanouriakis et al., 2024; Hertl et al., 2015; Menter et al., 2019; Nast et al., 2025; Zouboulis et al., 2025).

Izbira ustreznega načina aplikacije je interdisciplinarna odločitev, ki temelji na klinični presoji, lastnostih zdravila, varnostnem profilu, pacientovih okoliščinah in izvedljivosti spremljanja. Izvajalci zdravstvene nege imajo pri tem pomembno svetovalno, izvedbeno in nadzorno vlogo, zlasti pri presoji praktične izvedbe, varnosti aplikacije in edukaciji pacienta (Blandford et al., 2019; Jin et al., 2015; Overton et al., 2021).

Pred aplikacijo morajo izvajalci zdravstvene nege oceniti splošno zdravstveno stanje pacienta in stanje kože na predvidenem mestu aplikacije. Pozorni morajo biti na aktivno vnetje, okužbo, rane, erozije, luskave spremembe, brazgotine ali bolečino. Pri subkutani aplikaciji je treba

izbrati mesto vboda, ki ni prizadeto, vneto ali poškodovano; neustrezna mesta so na primer aktivno vnet psoriatični plak, erozija, okužena sprememba, sveža rana ali izrazito brazgotinast predel. Pri intravenski terapiji je treba dodatno spremljati stanje venskega dostopa in znake lokalnih zapletov (Dobrescu et al., 2024; Kim et al., 2023; Overton et al., 2021; Zingg et al., 2023).

Ocena kože pred aplikacijo

- Pred aplikacijo je treba oceniti splošno stanje kože in posebej predvideno mesto vboda oziroma venskega dostopa.
- Zdravila se ne aplicira v aktivno vneto, okuženo, poškodovano, erodirano, boleče ali izrazito brazgotinasto kožo.
- Pri dermatoloških pacientih je treba upoštevati, da so kožne spremembe lahko posledica osnovne bolezni in lahko povečajo tveganje za lokalne zaplete.
- Izbira mesta aplikacije mora biti individualna, varna in skladna z navodilom za zdravilo ter lokalnim protokolom.

Pri vseh oblikah parenteralne aplikacije je treba upoštevati, da splošna priporočila ne nadomeščajo povzetka glavnih značilnosti posameznega zdravila, zdravnikovega predpisa in veljavnih lokalnih protokolov ustanove. Ti dokumenti določajo natančne pogoje priprave, aplikacije, hitrosti infundiranja, spremljanja in ukrepanja ob neželenih reakcijah.

Intravenozna aplikacija

Intravenozna (i.v.) aplikacija pomeni neposreden vnos zdravila v venski sistem. Zanjo je značilen hiter začetek delovanja, saj zdravilo neposredno doseže sistemski obtok, zato mora biti intravenska terapija natančno predpisana, pripravljena, spremljana in dokumentirana (Blandford et al., 2019; Jin et al., 2015).

V dermatologiji se i.v. aplikacija uporablja predvsem pri kliničnih stanjih, pri katerih je potreben nadzorovan vnos zdravila ali tekočine v venski sistem. Izvedena mora biti na podlagi zdravnikovega predpisa, v skladu z navodili za posamezno zdravilo in veljavnim lokalnim protokolom. Primeri i.v. terapije pri dermatoloških pacientih vključujejo:

- aplikacijo intravenskih imunoglobulinov (IVIg), ki se lahko uporablja pri nekaterih avtoimunskih oziroma imunobuloznih boleznih (Harman et al., 2017; Hertl et al., 2015);
- dajanje sistemskih kortikosteroidov pri hudih poslabšanjih imunobuloznih bolezni, kadar je tak način zdravljenja klinično indiciran (Harman et al., 2017);

- zdravljenje zapletenih okužb kože in mehkih tkiv, kadar je indicirano sistemsko oziroma intravensko protimikrobno zdravljenje (Stevens et al., 2014);
- nadomeščanje tekočin in elektrolitov pri hospitaliziranih pacientih, kadar to zahteva klinično stanje pacienta.

Kljub številnim prednostim je i.v. aplikacija invazivna metoda, povezana s tveganjem za lokalne in sistemske zaplete, zato zahteva dosledno aseptično tehniko, spremljanje pacienta in pravočasno prepoznavanje odstopanj (Blandford et al., 2019; Dobrescu et al., 2024; Jin et al., 2015; Zingg et al., 2023).

Kaj spremljamo pri intravenski terapiji?

- Prehodnost in lego venskega dostopa ter stanje kože v okolici mesta vboda.
- Znaki lokalnih zapletov: bolečina, rdečina, oteklina, toplota, iztekanje tekočine, infiltracija, ekstravazacija ali flebitis.
- Splošno počutje pacienta, vitalne znake in morebitne sistemske reakcije med aplikacijo.
- Ob odstopanjih je treba terapijo ustrezno prekiniti ali prilagoditi, obvestiti zdravnika in ravnati po internem protokolu.

Intramuskularna aplikacija

Pri intramuskularni (i.m.) aplikaciji se zdravilo vbrizga v mišično tkivo, ki je dobro prekrvavljeno, kar omogoča razmeroma hitro absorpcijo zdravila (Vehar et al., 2021).

V dermatologiji se i.m. aplikacija uporablja pri določenih zdravilih, kadar je tak način aplikacije klinično utemeljen, kadar i.v. dostop ni potreben ali kadar lastnosti zdravila omogočajo varno i.m. uporabo. Pri tem je nujna pravilna izbira mesta vboda, poznavanje anatomije in upoštevanje omejitev glede količine zdravila (Vehar et al., 2021).

Prednosti i.m. aplikacije so razmeroma enostavna izvedba in dobra absorpcija, slabosti pa bolečina ob vbodu, možnost poškodbe živcev ali krvnih žil ter omejena količina aplikabilnega zdravila (Vehar et al., 2021).

Varnost pri intramuskularni aplikaciji

- Pred i.m. aplikacijo je treba izbrati ustrezno mišico in upoštevati anatomske orientirje.
- Upoštevati je treba predpisano količino zdravila, lastnosti zdravila in pacientovo telesno konstitucijo.
- Nepravilna izbira mesta ali tehnike lahko poveča tveganje za bolečino, hematom, poškodbo krvnih žil ali živcev.
- Po i.m. aplikaciji je treba spremljati lokalno reakcijo in pacientovo počutje.

Subkutana aplikacija

Subkutana (s.c.) aplikacija vključuje vnos zdravila v podkožno tkivo. V primerjavi z i.v. aplikacijo, pri kateri zdravilo neposredno vstopi v sistemski obtok, je pri s.c. aplikaciji absorpcija odvisna od lastnosti zdravila, formulacije, prekrvljenosti podkožnega tkiva in mesta aplikacije (Jin et al., 2015). Zato je ta pot pogosto primerna za zdravila, pri katerih je predvidena postopna absorpcija ali ambulantno oziroma dolgotrajno zdravljenje; pri tem imajo lahko pomembno vlogo tudi preference pacienta, sprejemljivost načina aplikacije in možnost zdravljenja doma (Overton et al., 2021).

V dermatologiji je s.c. aplikacija pomembna pri zdravilih, ki so namenjena dolgotrajnemu ambulantnemu zdravljenju in pri katerih je po ustrezni edukaciji možna večja samostojnost pacienta. To velja za nekatera biološka zdravila pri psoriazi, atopijskem dermatitisu pri odraslih in hidradenitisu suppurativa, skladno z indikacijami posameznega zdravila in strokovnimi smernicami (Davis et al., 2024; Menter et al., 2019; Overton et al., 2021; Zouboulis et al., 2025):

- bioloških zdravilih,
- imunomodulatornih zdravilih,
- terapijah, namenjenih dolgotrajnemu zdravljenju kroničnih bolezni.

Subkutana aplikacija pacientom omogoča večjo samostojnost, saj je pri določenih terapijah mogoča tudi samoinjekcija po ustrezni edukaciji (Overton et al., 2021).

Primer iz prakse: pacient s psoriazo, ki prejema s.c. biološko zdravilo, zdravila ne aplicira v predel aktivnih psoriatičnih plakov, erozij, okužene ali poškodovane kože. Medicinska sestra ga zato nauči izbrati primerno mesto aplikacije, izvajati rotacijo mest vboda, prepoznati neželene lokalne reakcije in pravilno ukrepati ob rdečini, oteklini, bolečini ali znaku okužbe. Takšna edukacija je skladna s priporočili za varno s.c. aplikacijo, pacientovo vključevanje v

zdravljenje in spremljanje varnosti sistemske terapije (Menter et al., 2019; NICE, 2015; Overton et al., 2021).

Pomembno za varno subkutano aplikacijo

- Zdravila se ne aplicira v aktivne psoriatične plake, erozije, okuženo, poškodovano ali izrazito razdraženo kožo.
- Pred s.c. aplikacijo je treba oceniti stanje kože ter izbrati predel, ki ni vnet in/ali poškodovan.
- Pacienta je treba naučiti redne rotacije mest vboda, saj to zmanjšuje lokalno draženje in ponavljajoče obremenjevanje istega predela kože.
- Pacient mora prepoznati neželene lokalne reakcije, kot so rdečina, oteklina, bolečina, srbenje ali občutek toplote na mestu aplikacije.
- Ob znakih okužbe, izrazitem poslabšanju lokalne reakcije ali nejasnih simptomih mora pacient pravočasno obvestiti zdravstveno osebje in ne sme samovoljno nadaljevati aplikacije v prizadeto mesto.

UPORABA INFUZIJSKIH ČRPALK

Infuzijske črpalke predstavljajo pomemben del sodobne parenteralne terapije, kadar je potrebna natančna, varna in nadzorovana hitrost dajanja zdravila oziroma tekočine v venski obtok. V dermatologiji se lahko uporabljajo pri terapijah, kjer je ključnega pomena regulacija hitrosti infuzije, na primer pri aplikaciji IVIg ali drugih i.v. zdravil, pri katerih navodila za zdravilo oziroma lokalni protokoli zahtevajo nadzorovano infundiranje (Harman et al., 2017; Hertl et al., 2015; Jin et al., 2015).

Pomen infuzijskih črpalk v dermatologiji

Dermatološki pacienti, ki prejemajo sistemsko zdravljenje, imajo pogosto kronične bolezni in lahko potrebujejo dolgotrajno ali ponavljajočo se terapijo. Pri zdravilih, pri katerih je hitrost infundiranja pomembna za varnost, infuzijske črpalke omogočajo nadzorovano aplikacijo in zmanjšujejo tveganje za odstopanja od predpisanega režima. Varnost infuzijske terapije je odvisna od pravilnega predpisovanja, priprave, nastavitve infuzijskih naprav, spremljanja in usklajenosti z lokalnimi postopki (Bacon & Hoffman, 2020; Blandford et al., 2019). Infuzijske črpalke zato omogočajo natančno nastavitev hitrosti infundiranja v skladu z zdravnikovim predpisom in navodilom za zdravilo, zmanjševanje tveganja za prehitro aplikacijo in posledične

sistemske reakcije, boljši nadzor nad potekom terapije ter večjo varnost pacienta in zdravstvenega osebja.

Pri aplikaciji IVIg je postopno stopnjevanje hitrosti infuzije in skrbno spremljanje pacienta pomembno zaradi možnosti infuzijskih reakcij, kot so glavobol, slabost, spremembe krvnega tlaka, mrzlica ali preobčutljivostne reakcije. Hitrost infundiranja in ukrepi ob reakciji morajo biti vedno usklajeni z navodilom za posamezno zdravilo in internim protokolom ustanove. Ker sta pravilna priprava, nastavitev infuzije in spremljanje pomembna dejavnika varnosti i.v. terapije, mora biti postopek izveden sistematično in dokumentirano (Bacon & Hoffman, 2020; Blandford et al., 2019).

Praktični primer: pri pacientu z avtoimunsko bulozno boleznijo, ki prejema IVIg, izvajalec zdravstvene nege pred začetkom infuzije preveri zdravnikov predpis, identiteto pacienta, predpisano hitrost infundiranja, morebitne predhodne reakcije na zdravilo in izhodiščne vitalne znake. Med infuzijo spremlja počutje pacienta, vitalne znake, mesto venskega dostopa in morebitne znake akutne reakcije. Ob odstopanjih takoj obvesti zdravnika in ravna skladno z internim protokolom. Takšno spremljanje podpira varno i.v. aplikacijo zdravil, preprečevanje napak pri uporabi infuzijskih črpalk in zgodnje prepoznavanje zapletov pri perifernih venskih dostopih (Bacon & Hoffman, 2020; Blandford et al., 2019; Zingg et al., 2023).

Varnostni poudarki pri uporabi infuzijske črpalke

- Pred začetkom infuzije je treba preveriti identiteto pacienta, zdravnikov predpis, zdravilo, odmerek, koncentracijo in predpisano pot aplikacije.
- Nastavitve infuzijske črpalke morajo biti skladne s predpisano hitrostjo infundiranja, volumnom in predvidenim trajanjem terapije.
- Pred aplikacijo je treba preveriti prehodnost infuzijskega sistema, pravilno namestitev infuzijskega sistema, delovanje alarmov in stanje venskega dostopa.
- Med infuzijo je potrebno sistematično spremljanje počutja pacienta, vitalnih znakov, mesta venskega dostopa in morebitnih znakov infuzijske reakcije.
- Vsako odstopanje je treba pravočasno prepoznati, dokumentirati in obravnavati skladno z zdravnikovim navodilom ter internim protokolom ustanove.

Vloga zdravstvene nege pri uporabi infuzijskih črpalk

Izvajalci zdravstvene nege imajo pri uporabi infuzijskih črpalk ključno vlogo, saj zagotavljajo pravilno pripravo sistema, nastavitev predpisane hitrosti, spremljanje pacienta, prepoznavanje alarmov in dokumentiranje poteka terapije. Za zmanjševanje napak pri i.v. aplikaciji zdravil so

pomembni ustrezno izobraževanje osebja, standardizirani postopki, pravilna uporaba infuzijskih naprav, povezljivost pametnih infuzijskih črpalk in vključevanje tehnologije v klinični potek dela (Bacon & Hoffman, 2020; Blandford et al., 2019; Borrelli et al., 2025).

Poleg tehničnega znanja je izjemno pomembna tudi odgovornost izvajalcev zdravstvene nege pri zagotavljanju varnosti pacienta. Ta vključuje preverjanje identitete pacienta, zdravila, odmerka, poti aplikacije, časa oziroma hitrosti infundiranja, skladnosti z zdravnikovim predpisom ter dosledno upoštevanje načel aseptične tehnike. Pri perifernih venskih katetrih so za varnost pomembni pravilna oskrba venskega dostopa, spremljanje mesta vboda, dokumentiranje ter preprečevanje lokalnih in sistemskih zapletov (Dobrescu et al., 2024; Zingg et al., 2023).

Ker se biološka zdravila v dermatologiji pogosto uporabljajo pri dolgotrajnem zdravljenju kroničnih vnetnih bolezni, njihova obravnava zahteva povezavo med farmakološkimi značilnostmi zdravila, načinom aplikacije, varnostnim spremljanjem in kontinuirano edukacijo pacienta.

BIOLOŠKA ZDRAVILA V DERMATOLOGIJI – VLOGA ZDRAVSTVENE NEGE

Biološka zdravila so pomemben del sodobnega zdravljenja nekaterih kroničnih vnetnih dermatoloških bolezni. Pri zmerni do hudi psoriazi smernice obravnavajo več razredov bioloških zdravil in poudarjajo potrebo po ustrezni izbiri, spremljanju učinkovitosti ter varnostnem nadzoru (Menter et al., 2019; Nast et al., 2025). Pri atopijskem dermatitisu pri odraslih sodobne smernice obravnavajo sistemska zdravila, vključno z biološkimi zdravili in zaviralci JAK, pri hidradenitisu suppurativi pa evropske smernice vključujejo sistemsko in biološko zdravljenje glede na fenotip in resnost bolezni (Davis et al., 2024; Zouboulis et al., 2025).

Zaradi načina delovanja in farmacevtske oblike se številna biološka zdravila aplicirajo parenteralno, najpogosteje s.c. ali i.v. , pri čemer morata biti priprava in aplikacija vedno skladni s povzetkom glavnih značilnosti zdravila, smernicami in lokalnimi protokoli (Brunner et al., 2023; Menter et al., 2019; Nast et al., 2025).

Izvajalci zdravstvene nege imajo pri zdravljenju z biološkimi zdravili pomembno vlogo, saj sodelujejo v vseh fazah procesa zdravljenja: pri pripravi pacienta na terapijo, varni aplikaciji zdravila, spremljanju neželenih učinkov, prepoznavanju znakov okužbe, dokumentiranju in

dolgoročni edukaciji pacienta (Brunner et al., 2023; Kim et al., 2023; Menter et al., 2019; Overton et al., 2021).

Intravenozna aplikacija bioloških zdravil

Intravenozna aplikacija bioloških zdravil poteka v kontroliranem kliničnem okolju, običajno v bolnišnici ali dnevni bolnišnici. Tak način aplikacije zahteva vzpostavitev ustreznega venskega dostopa, uporabo infuzijskega sistema, spremljanje pacienta in dosledno dokumentiranje poteka terapije (Blandford et al., 2019; Zingg et al., 2023).

Pri i.v. aplikaciji bioloških zdravil izvajalci zdravstvene nege zagotavljajo varnostne ukrepe, povezane s preverjanjem identitete pacienta in zdravnikovega predpisa zdravila, pripravo infuzije skladno z navodili proizvajalca, zagotavljanjem aseptičnih pogojev, spremljanjem pacienta med infuzijo, prepoznavanjem takojšnjih ali zapoznelih preobčutljivostnih reakcij ter dokumentiranjem poteka terapije in pacientovega odziva (Bacon & Hoffman, 2020; Blandford et al., 2019; Kim et al., 2023; Zingg et al., 2023).

Izvajalci zdravstvene nege morajo biti pozorni na pojav neželenih učinkov, kot so reakcije na mestu vboda ali infundiranja, preobčutljivostne reakcije, znaki okužbe ter drugi simptomi, ki so navedeni v povzetku glavnih značilnosti posameznega zdravila in v strokovnih smernicah za sistemsko zdravljenje (Kim et al., 2023; Menter et al., 2019; Nast et al., 2025; Zingg et al., 2023).

Subkutana aplikacija bioloških zdravil

Subkutana aplikacija bioloških zdravil je v dermatologiji pogosta pri zdravljenju nekaterih kroničnih vnetnih bolezni, zlasti kadar je zdravilo registrirano za tak način uporabe in kadar pacient po edukaciji lahko varno sodeluje pri terapiji oziroma jo izvaja doma (Davis et al., 2024; Menter et al., 2019; Overton et al., 2021; Zouboulis et al., 2025). Subkutana terapija je pogosto primerna za ambulantno zdravljenje in v nekaterih primerih omogoča tudi samoinjiciranje po ustrezni edukaciji (Overton et al., 2021).

Naloge izvajalcev zdravstvene nege pri s.c. terapiji temeljijo na varni injekcijski praksi, pravilni izbiri mesta aplikacije, spremljanju lokalnih reakcij in strukturirani edukaciji pacienta. Vključujejo (Kim et al., 2023; Overton et al., 2021):

- izbor ustreznega mesta aplikacije,

- rotacijo mest vbodov,
- pravilno tehniko injiciranja,
- poučevanje pacienta o varni samoinjekciji,
- spremljanje lokalnih kožnih reakcij in sistemskih učinkov.

Izvajalci zdravstvene nege imajo ključno vlogo pri edukaciji pacienta. Pri subkutani terapiji lahko pacientove preference, sprejemljivost načina aplikacije, možnost samostojne aplikacije, razumevanje zdravljenja in podpora zdravstvenih delavcev prispevajo k večjemu zadovoljstvu pacienta ter boljšemu sodelovanju pri dolgotrajnem zdravljenju (Overton et al., 2021).

ZDRAVSTVENA NEGA DERMATOLOŠKEGA PACIENTA PRI PARENTERALNI APLIKACIJI ZDRAVIL

Po predstavitvi posameznih poti aplikacije je treba poudariti, da se varnost postopka začne že pred izvedbo vboda ali infuzije. Vključuje celostno oceno pacienta, preverjanje predpisa, pripravo zdravila in opreme, izbiro ustreznega mesta aplikacije ter načrtovanje spremljanja. Zato je v nadaljevanju vloga zdravstvene nege obravnavana kot proces, ki povezuje oceno, načrtovanje, izvedbo, spremljanje, dokumentiranje in evalvacijo.

Zdravstvena nega ima pri parenteralni aplikaciji zdravil v dermatologiji osrednjo vlogo, saj vpliva na varnost, pravilnost izvedbe, spremljanje odziva na zdravljenje in kakovost obravnave. Posebnost dermatoloških pacientov je pogosto kroničen potek bolezni, prizadeta koža kot osnovni zaščitni organ, možnost poslabšanja kožnih sprememb ob mehanski poškodbi, povečano tveganje za okužbe pri imunosupresivnem zdravljenju ter psihosocialna obremenitev zaradi kronične vidne bolezni. To zahteva celostno, strokovno, individualno in empatično obravnavo (Brunner et al., 2023; Kim et al., 2023; Menter et al., 2019; Overton et al., 2021).

Ocena potreb dermatološkega pacienta

Celostna ocena pacienta je temelj načrtovanja zdravstvene nege pri parenteralni terapiji. Vključuje klinično stanje, dermatološko diagnozo, stanje kože in podkožja, prisotnost alergij, predhodne reakcije na zdravila, dostopnost perifernih ven, razumevanje zdravljenja, zmožnost sodelovanja, psihološki odziv na terapijo ter tveganje za lokalne in sistemske zaplete (Overton et al., 2021; Zingg et al., 2023).

Pri pacientih, ki prejemajo biološka zdravila ali dolgotrajno parenteralno terapijo, je posebej pomembna ocena razumevanja zdravljenja ter pripravljenosti na aktivno sodelovanje, vključno z morebitno samoinjekcijo (Overton et al., 2021).

Kaj preverimo in ocenimo pred začetkom parenteralne terapije?

- Dermatološko diagnozo, klinično stanje pacienta in resnost bolezni.
- Stanje kože, podkožja in predvidenega mesta aplikacije ali venskega dostopa.
- Alergije, predhodne reakcije na zdravila in morebitna tveganja za neželene učinke.
- Razumevanje zdravljenja, pripravljenost na sodelovanje in zmožnost varne samostojne aplikacije, kadar je ta predvidena.

Načrtovanje zdravstvene nege

Na podlagi ocene potreb izvajalci zdravstvene nege načrtujejo individualne cilje in intervencije. Temeljni cilji zdravstvene nege pri parenteralni terapiji so povezani z varno uporabo zdravil, preprečevanjem zapletov, podporo pacientu pri dolgotrajnem zdravljenju in sprotnim vrednotenjem izidov obravnave (Bacon & Hoffman, 2020; Dobrescu et al., 2024; Overton et al., 2021; Zingg et al., 2023).

Ti cilji vključujejo:

- zagotovitev varne in pravilne aplikacije zdravila,
- preprečevanje zapletov,
- olajšanje nelagodja in zmanjševanje bolečine,
- krepitev pacientovega razumevanja bolezni in zdravljenja,
- podpora pacientu pri dolgotrajni terapiji.

Načrt zdravstvene nege mora biti prilagojen vrsti aplikacije, značilnostim zdravila, navodilom za uporabo zdravila, kliničnemu stanju pacienta ter lokalnim protokolom in znanstveno utemeljenim načelom varne aplikacije zdravil (Bacon & Hoffman, 2020; Blandford et al., 2019; Dobrescu et al., 2024; Zingg et al., 2023).

Izvajanje negovalnih intervencij pri parenteralni aplikaciji zdravil

Izvajanje negovalnih intervencij pri parenteralni aplikaciji zdravil vključuje pripravo pacienta, zdravila in opreme, preverjanje zdravnikovega predpisa, zagotavljanje aseptičnih pogojev, pravilno izvedbo aplikacije, spremljanje pacienta in dokumentiranje postopka. Osnovna načela vključujejo higieno rok, uporabo sterilne opreme za injiciranje, preverjanje identitete pacienta, zdravila, odmerka, načina aplikacije in hitrosti infundiranja ter pravočasno prepoznavanje morebitnih odstopanj (Bacon & Hoffman, 2020; Blandford et al., 2019; Dobrescu et al., 2024; Zingg et al., 2023).

Izvedba intravenozne aplikacije

Pri i.v. aplikaciji je posebej pomembno pravilno vzdrževanje venskega dostopa, redno opazovanje mesta vboda ter spremljanje pacientovega splošnega počutja. Izvajalci zdravstvene nege morajo biti pozorni na znake infiltracije, flebitisa, ekstravazacije ali sistemskih neželenih reakcij ter morajo ob odstopanjih ravnati skladno z internim protokolom in znanstveno utemeljenimi priporočili za preprečevanje zapletov perifernih venskih katetrov (Dobrescu et al., 2024; Guanche-Sicilia et al., 2021; Zingg et al., 2023).

Izvedba intramuskularne aplikacije

Pri i.m. aplikaciji je potrebno natančno poznavanje anatomije mišic, pravilna izbira mesta vboda ter uporaba ustrezne tehnike. Nepravilna izvedba lahko povzroči bolečino, hematom ali poškodbo živcev, zato je strokovnost izvajalcev zdravstvene nege ključna (Vehar et al., 2021).

Izvedba subkutane aplikacije

Pri s.c. aplikaciji izvajalci zdravstvene nege skrbijo za pravilno rotacijo mest vbodov, opazovanje lokalnih kožnih reakcij ter podporo pacientu pri učenju samoinjekcije. Posebej pomembno je, da se injiciranje ne izvaja v vneto, okuženo, poškodovano ali brazgotinasto kožo, saj lahko to poveča nelagodje, lokalno draženje ali tveganje za zaplete (CDC, 2024; Kim et al., 2023; Overton et al., 2021).

Spremljanje pacienta in zgodnje prepoznavanje zapletov

Spremljanje pacienta je namenjeno zgodnjemu prepoznavanju odstopanj med parenteralno terapijo. Izvajalci zdravstvene nege spremljajo splošno počutje pacienta, vitalne znake, stanje kože, mesto vboda oziroma venskega dostopa ter morebitne lokalne ali sistemske znake neželenega odziva. Posebna pozornost je potrebna pri pacientih z vneto in/ali poškodovano kožo, pri pacientih z večjim tveganjem za okužbe in pri terapijah, pri katerih je možna akutna preobčutljivostna ali infuzijska reakcija (CDC, 2024; Dobrescu et al., 2024; Kim et al., 2023; Zingg et al., 2023).

Redno in sistematično opazovanje omogoča pravočasno ukrepanje, zmanjševanje tveganja za resnejše zaplete ter varno nadaljevanje ali prekinitev terapije skladno z zdravnikovim navodilom in internim protokolom. Ugotovitve spremljanja morajo biti natančno dokumentirane, saj dokumentacija omogoča sledljivost, komunikacijo v timu in sprotno evalvacijo obravnave (Bacon & Hoffman, 2020; Dobrescu et al., 2024; Guanche-Sicilia et al., 2021; Zingg et al., 2023).

Edukacija pacienta

Edukacija pacienta je nepogrešljiv del zdravstvene nege, zlasti pri dolgotrajnih in ambulantnih terapijah. Vključevanje pacienta v odločitve o zdravljenju, razumevanje koristi in tveganj terapije ter jasna navodila za uporabo zdravil so pomembni elementi optimizacije zdravljenja in varnosti zdravil (Overton et al., 2021). Pacienta je treba poučiti o:

- namenu in poteku zdravljenja,
- pravilni tehniki samoinjekcije,
- znakih neželenih učinkov,
- ukrepanju ob zapletih,
- pomenu rednega spremljanja in sodelovanja.

Ustrezna edukacija pacienta, prilagojena njegovemu razumevanju, zmožnostim in preferencam, lahko izboljša sprejemljivost zdravljenja, varno izvajanje terapije, pravočasno prepoznavanje neželenih učinkov in sodelovanje pri dolgotrajnem zdravljenju (Overton et al., 2021).

Pacient mora razumeti

- Zakaj prejema zdravilo, kakšen je pričakovani učinek in zakaj je pomembno redno zdravljenje.
- Kako poteka aplikacija zdravila in katera navodila mora upoštevati pri samostojni uporabi.
- Kako izbrati in rotirati mesto aplikacije ter katerim predelom kože se mora izogniti.
- Katere neželene učinke mora spremljati in kdaj mora poiskati pomoč zdravstvenega osebja.

Dokumentacija in evalvacija

Natančna dokumentacija je sestavni del kakovostne in varne zdravstvene nege. Vključuje zapis aplikacije zdravila, odmerka, načina in mesta aplikacije, hitrosti infundiranja, odziva pacienta, morebitnih zapletov, izvedenih ukrepov in edukacije. Omogoča sledljivost, komunikacijo med člani zdravstvenega tima, poročanje o odstopanjih in sprotno evalvacijo obravnave (Bacon & Hoffman, 2020; Blandford et al., 2019; Dobrescu et al., 2024; Zingg et al., 2023).

Kaj mora biti dokumentirano?

- Ime zdravila, odmerek, čas aplikacije, pot aplikacije in mesto vboda oziroma venskega dostopa.
- Pri infuziji tudi hitrost infundiranja, nastavitve črpalke, trajanje aplikacije in morebitna odstopanja.
- Pacientov odziv, lokalne in sistemske reakcije, zapleti ter izvedeni ukrepi.
- Izvedena edukacija pacienta, razumevanje navodil in dogovor o nadaljnjem spremljanju.

Kontrolni seznam za varno parenteralno aplikacijo zdravil povzema ključne korake, ki podpirajo varnost pacienta: preverjanje identitete, predpisa in zdravila, oceno pacienta in kože, aseptično pripravo, spremljanje med aplikacijo ter dokumentiranje po aplikaciji (Bacon & Hoffman, 2020; Blandford et al., 2019; Dobrescu et al., 2024; Kim et al., 2023; Overton et al., 2021; Zingg et al., 2023).

Kontrolni seznam pred aplikacijo

- Ali je predpis zdravila popoln, jasen in skladen z navodili za uporabo?
- Ali je pacient pravilno identificiran in seznanjen s postopkom?
- Ali je izbrano mesto aplikacije varno glede na stanje kože?
- Ali so pripravljeni ustrezna oprema, zdravilo in pogoji za aseptično izvedbo?
- Ali je načrtovano spremljanje pacienta med aplikacijo in po njej?

Zapleti parenteralne terapije in vloga zdravstvene nege

Zapleti parenteralne aplikacije zdravil se lahko pojavijo kljub strokovni izvedbi. Pogosti zapleti, povezani s perifernimi venskimi katetri in parenteralno terapijo, vključujejo flebitis in tromboflebitis, infiltracijo ali ekstravazacijo zdravila, okužbo, lokalne reakcije na mestu vboda, sistemske neželene učinke ter alergijske oziroma preobčutljivostne reakcije (CDC, 2024; Dobrescu et al., 2024; Guanche-Sicilia et al., 2021; Kim et al., 2023; Zingg et al., 2023).

Izvajalci zdravstvene nege morajo poznati postopke ukrepanja ob zapletih, vključno s prekinitvijo terapije, obveščanjem zdravnika, spremljanjem vitalnih znakov, izvajanjem predpisanih ukrepov in natančnim beleženjem dogodka. Vsi ukrepi morajo biti skladni z internimi protokoli ustanove in znanstveno utemeljenimi priporočili za varno parenteralno terapijo ter preprečevanje zapletov perifernih venskih dostopov (Bacon & Hoffman, 2020; Blandford et al., 2019; Dobrescu et al., 2024; Guanche-Sicilia et al., 2021; Zingg et al., 2023).

Kdaj takoj ukrepamo?

- Nenadna težka sapa, otekanje obraza ali ustnic, generaliziran izpuščaj, izrazita omotica ali padec krvnega tlaka.
- Močna bolečina, hitro naraščajoča oteklina, sprememba barve kože ali sum na ekstravazacijo oziroma infiltracijo.
- Rdečina, toplota, gnojni izcedek, povišana telesna temperatura ali drugi znaki okužbe.
- Vsako hitro poslabšanje pacientovega stanja med aplikacijo zahteva prekinitev postopka, spremljanje vitalnih znakov, obveščanje zdravnika in ukrepanje po internem protokolu.

ZAKLJUČEK

Parenteralna aplikacija zdravil je pomemben del sodobne obravnave dermatoloških pacientov, zlasti pri kroničnih vnetnih, avtoimunskih in imunobuloznih boleznih kože. Zaradi razvoja bioloških, imunomodulatornih in drugih sistemskih terapij se vloga izvajalcev zdravstvene nege vse bolj razširja od tehnične izvedbe aplikacije k celostni oceni pacienta, načrtovanju varne obravnave, spremljanju terapevtskega odziva, preprečevanju zapletov, dokumentiranju in edukaciji pacienta.

Parenteralna terapija mora biti izvedena strokovno, varno in individualno prilagojeno. Posebnosti dermatoloških pacientov, kot so prizadeta kožna bariera, kroničnost bolezni, dolgotrajno zdravljenje in možnost imunske modulacije, zahtevajo visoko raven znanja, klinične presoje in interdisciplinarnega sodelovanja. Pomembno je tudi, da so pacienti aktivno vključeni v zdravljenje, saj dobra edukacija povečuje varnost, razumevanje terapije in pravočasno prepoznavanje neželenih učinkov.

V prihodnje bo pomen zdravstvene nege pri parenteralni terapiji v dermatologiji verjetno še večji. Razvoj novih zdravil, širjenje ambulantnega zdravljenja, večja uporaba samoinjiciranja in tehnološko podprto spremljanje terapije bodo zahtevali nadaljnje strokovno izobraževanje, standardizirane protokole, kakovostno dokumentiranje in krepitev partnerskega odnosa s pacientom. Takšen pristop omogoča varnejšo, učinkovitejšo in pacientu bolj prilagojeno dermatološko obravnavo.

VPRAŠANJA ZA RAZMISLEK

1. Kako bi prilagodili edukacijo pacienta, ki ima slabše razumevanje navodil, strah pred injiciranjem ali omejeno ročno spretnost?
2. Katere podatke bi morali pridobiti pred odločitvijo, ali je pacient primeren za samostojno subkutano aplikacijo biološkega zdravila doma?
3. Kako bi ukrepali, če pacient biološko zdravilo aplicira v predel aktivno vnete, poškodovane ali okužene kože?
4. Kateri znaki pri pacientu med intravensko terapijo bi zahtevali takojšnjo prekinitev aplikacije, obveščanje zdravnika in ukrepanje po internem protokolu?
5. Kako lahko izvajalci zdravstvene nege z dokumentiranjem in evalvacijo prispevajo k varnejši parenteralni terapiji pri dermatoloških pacientih?

LITERATURA

1. Bacon, O., & Hoffman, L. (2020). System-level patient safety practices that aim to reduce medication errors associated with infusion pumps: An evidence review. *Journal of Patient Safety, 16*(3S Suppl. 1), S42–S47. https://doi.org/10.1097/PTS.0000000000000722
2. Blandford, A., Dykes, P. C., Franklin, B. D., Furniss, D., Galal-Edeen, G. H., Schnock, K. O., & Bates, D. W. (2019). Intravenous infusion administration: A comparative study of practices and errors between the United States and England and their implications for patient safety. *Drug Safety, 42*(10), 1157–1165. https://doi.org/10.1007/s40264-019-00841-2
3. Borrelli, E. P., Lucaci, J. D., Wilson, N. S., Taneja, A., Weiss, M., & Beer, I. (2025). Evaluating the impact of smart infusion pump interoperability on reducing medication administration errors: A systematic literature review. *Medical Devices: Evidence and Research, 18*, 247–260. https://doi.org/10.2147/MDER.S522534
4. Brunner, M., Holyoak, K., & DiRuggiero, D. (2023). Healthcare provider administration of biologics for patients with plaque psoriasis: Literature review and clinical considerations. *Journal of Clinical and Aesthetic Dermatology, 16*(12 Suppl. 2), S20–S25. https://pmc.ncbi.nlm.nih.gov/articles/PMC10919952/
5. Centers for Disease Control and Prevention. (2024). *Safe injection practices to prevent transmission of infections to patients*. https://www.cdc.gov/injection-safety/hcp/clinical-guidance/index.html
6. Davis, D. M. R., Drucker, A. M., Alikhan, A., Bercovitch, L., Cohen, D. E., Darr, J. M., Eichenfield, L. F., Frazer-Green, L., Paller, A. S., Schwarzenberger, K., Silverberg, J. I., Singh, A. M., Wu, P. A., & Sidbury, R. (2024). Guidelines of care for the management of atopic dermatitis in adults with phototherapy and systemic therapies. *Journal of the American Academy of Dermatology, 90*(2), e43–e56. https://doi.org/10.1016/j.jaad.2023.08.102
7. Dobrescu, A., Constantin, A. M., Pinte, L., Chapman, A., Ratajczak, P., Klerings, I., Emprechtinger, R., Allegranzi, B., Zingg, W., & Grayson, M. L. (2024). Effectiveness and safety of measures to prevent infections and other complications associated with peripheral intravenous catheters: A systematic review and meta-analysis. *Clinical Infectious Diseases, 78*(6), 1640–1655. https://doi.org/10.1093/cid/ciae195
8. Fanouriakis, A., Kostopoulou, M., Andersen, J., Aringer, M., Arnaud, L., Bae, S.-C., Boletis, J., Bruce, I. N., Cervera, R., Doria, A., Dörner, T., Furie, R. A., Gladman, D. D., Houssiau, F. A., Inês, L. S., Jayne, D., Kouloumas, M., Kovács, L., Mok, C. C., ... Boumpas, D. T. (2024). EULAR recommendations for the management of systemic lupus erythematosus: 2023 update. *Annals of the Rheumatic Diseases, 83*(1), 15–29. https://doi.org/10.1136/ard-2023-224762
9. Guanche-Sicilia, A., Sánchez-Gómez, M. B., Castro-Peraza, M. E., Rodríguez-Gómez, J. Á., Gómez-Salgado, J., & Duarte-Clíments, G. (2021). Prevention and treatment of phlebitis secondary to the insertion of a peripheral venous catheter: A scoping review from a nursing perspective. *Healthcare, 9*(5), 611. https://doi.org/10.3390/healthcare9050611
10. Harman, K. E., Brown, D., Exton, L. S., Groves, R. W., Hampton, P. J., Mohd Mustapa, M. F., Setterfield, J. F., Yesudian, P. D., & British Association of Dermatologists. (2017). British Association of Dermatologists' guidelines for the management of pemphigus vulgaris 2017. *British Journal of Dermatology, 177*(5), 1170–1201. https://doi.org/10.1111/bjd.15930
11. Hertl, M., Jedlickova, H., Karpati, S., Marinovic, B., Uzun, S., Yayli, S., Mimouni, D., Borradori, L., Feliciani, C., Ioannides, D., Joly, P., Kowalewski, C., Zambruno, G., Zillikens, D., & Jonkman, M. F. (2015). Pemphigus: S2 guideline for diagnosis and treatment guided by the European Dermatology Forum (EDF) in cooperation with the European Academy of Dermatology and Venereology (EADV). *Journal of the European Academy of Dermatology and Venereology, 29*(3), 405–414. https://doi.org/10.1111/jdv.12772
12. Jin, J.-F., Zhu, L.-L., Chen, M., Xu, H.-M., Wang, H.-F., Feng, X.-Q., Zhu, X.-P., & Zhou, Q. (2015). The optimal choice of medication administration route regarding intravenous, intramuscular, and

subcutaneous injection. *Patient Preference and Adherence, 9*, 923–942. https://doi.org/10.2147/PPA.S87271
13. Kim, P. J., Lansang, R. P., & Vender, R. (2023). A systematic review and meta-analysis of injection site reactions in randomized-controlled trials of biologic injections. *Journal of Cutaneous Medicine and Surgery, 27*(4), 358–367. https://doi.org/10.1177/12034754231188444
14. Menter, A., Strober, B. E., Kaplan, D. H., Kivelevitch, D., Prater, E. F., Stoff, B., Armstrong, A. W., Connor, C., Cordoro, K. M., Davis, D. M. R., Elewski, B. E., Gelfand, J. M., Gordon, K. B., Gottlieb, A. B., Kavanaugh, A., Kiselica, M., Korman, N. J., Kroshinsky, D., Lebwohl, M., ... Elmets, C. A. (2019). Joint AAD–NPF guidelines of care for the management and treatment of psoriasis with biologics. *Journal of the American Academy of Dermatology, 80*(4), 1029–1072. https://doi.org/10.1016/j.jaad.2018.11.057
15. Nast, A., Spuls, P. I., Dressler, C., Bata-Csörgő, Z., Bogdanov, I., Boonen, H., de Jong, E. M. G. J., Garcia-Doval, I., Drummond, S., Gisondi, P., Kaur-Knudsen, D., Lampertico, P., Mahil, S., Mälkönen, T., Mallet, V., Maul, J. T., Mburu, S., Mercieca, L., Mrowietz, U., ... Smith, C. (2025). *EuroGuiDerm guideline for the systemic treatment of psoriasis vulgaris* (September 2023, partial update February 2025). European Dermatology Forum. https://www.guidelines.edf.one/uploads/attachments/cm9h6g6wp9exorwjr9msyrqbc-0-euroguiderm-pso-gl-feb-2025.pdf
16. National Institute for Health and Care Excellence. (2015). *Medicines optimisation: The safe and effective use of medicines to enable the best possible outcomes* (NICE guideline NG5). https://www.nice.org.uk/guidance/ng5
17. Overton, P. M., Shalet, N., Somers, F., & Allen, J. A. (2021). Patient preferences for subcutaneous versus intravenous administration of treatment for chronic immune system disorders: A systematic review. *Patient Preference and Adherence, 15*, 811–834. https://doi.org/10.2147/PPA.S303279
18. Stevens, D. L., Bisno, A. L., Chambers, H. F., Dellinger, E. P., Goldstein, E. J. C., Gorbach, S. L., Hirschmann, J. V., Kaplan, S. L., Montoya, J. G., & Wade, J. C. (2014). Practice guidelines for the diagnosis and management of skin and soft tissue infections: 2014 update by the Infectious Diseases Society of America. *Clinical Infectious Diseases, 59*(2), e10–e52. https://doi.org/10.1093/cid/ciu296
19. Vehar, A., Vehar, K., Lekše, R., & Peršolja, M. (2021). Tehnični dejavniki aplikacije intramuskularne injekcije: sistematični pregled literature. *Obzornik zdravstvene nege, 55*(4), 253–263. https://doi.org/10.14528/snr.2021.55.4.3098
20. Zingg, W., Barton, A., Bitmead, J., Eggimann, P., Pujol, M., Simon, A., & Tatzel, J. (2023). Best practice in the use of peripheral venous catheters: A scoping review and expert consensus. *Infection Prevention in Practice, 5*(2), 100271. https://doi.org/10.1016/j.infpip.2023.100271
21. Zouboulis, C. C., Bechara, F. G., Benhadou, F., Bettoli, V., Bukvić Mokos, Z., Del Marmol, V., Dolenc-Voljč, M., Giamarellos-Bourboulis, E. J., Grimstad, Ø., Guillem, P., Horváth, B., Hunger, R. E., Ingram, J. R., Ioannidis, D., Just, E., Kemény, L., Kirby, B., Liakou, A. I., McGrath, B. M., ... Jemec, G. B. E. (2025). European S2k guidelines for hidradenitis suppurativa/acne inversa part 2: Treatment. *Journal of the European Academy of Dermatology and Venereology, 39*(5), 899–941. https://doi.org/10.1111/jdv.20472

BIOLOŠKA ZDRAVILA – EDUKACIJA PACIENTA IN SPREMLJANJE TERAPIJE

Miha Zgonec, dipl. zdravstvenik

Dermatovenerološka klinika, Univerzitetni klinični center Ljubljana

UVOD

Biološka zdravila so v zadnjih letih pomembno spremenila zdravljenje kroničnih imunsko pogojenih kožnih bolezni, predvsem zmerne do hude luskavice, atopijskega dermatitisa, hidradenitisa suppurativa in kronične spontane urtikarije. Njihova uporaba temelji na tarčnem delovanju na ključne mediatorje vnetnega odziva, zato omogočajo bolj individualno zdravljenje, boljše obvladovanje simptomov in pomembno izboljšanje kakovosti življenja pacientov. Sodobne smernice za sistemsko zdravljenje teh bolezni poudarjajo izbiro terapije glede na učinkovitost, varnost, pridružene bolezni, spremljanje in pacientove okoliščine, kar zahteva dobro usklajeno delo dermatologa, diplomirane medicinske sestre in pacienta (Davis et al., 2024; Nast et al., 2026; Zouboulis et al., 2025; Zuberbier et al., 2022).

Zdravljenje z biološkimi zdravili zahteva celostno in dolgoročno obravnavo, ki presega zgolj predpis zdravila. Uspešnost zdravljenja je povezana z ustrezno indikacijo, pravilno uporabo zdravila, prepoznavanjem možnih tveganj, spremljanjem učinkovitosti in varnosti ter aktivno vključenostjo pacienta v zdravljenje. Pri kroničnih kožnih boleznih je pomembna tudi kontinuiteta podpore, saj se pacienti pogosto soočajo z dolgotrajnim potekom bolezni, obdobji poslabšanj, vplivom bolezni na samopodobo in kakovost življenja ter vprašanji glede varnosti dolgotrajne terapije (Nast et al., 2026; Piragine et al., 2022; World Health Organization, 2003).

Zdravstvena nega ima pomembno vlogo pri pripravi pacienta na uvedbo biološke terapije, izvedbi edukacije za varno samoaplikacijo, spremljanju morebitnih neželenih učinkov, dokumentiranju obravnave in podpori adherenci. Na Dermatovenerološki kliniki v Univerzitetnem kliničnem centru Ljubljana se edukacija za samoaplikacijo izvaja strukturirano in individualno, pri čemer se upoštevajo pacientove zmožnosti, zdravstvena pismenost, domače okolje in potreba po vključevanju svojcev. Namen članka je predstaviti edukacijo dermatološkega pacienta, spremljanje zdravljenja z biološkimi zdravili ter strokovno vlogo

diplomirane medicinske sestre pri zagotavljanju varne, kakovostne in pacientu prilagojene obravnave.

BIOLOŠKA ZDRAVILA V DERMATOLOGIJI – VIDIK ZDRAVSTVENE NEGE

Biološka zdravila so zdravila biološkega izvora, pridobljena s kompleksnimi biotehnološkimi postopki. V dermatologiji delujejo predvsem tarčno na posamezne citokine, njihove receptorje ali druge imunske poti, ki sodelujejo pri nastanku in vzdrževanju kroničnega vnetja. Pri luskavici se uporabljajo zaviralci tumor nekrotizirajočega dejavnika alfa (TNF-α) ter zaviralci interlevkinov (IL), predvsem IL-17 in IL-23 (Nast et al., 2026). Pri atopijskem dermatitisu so pomembna zdravila, usmerjena v poti IL-4/IL-13 oziroma IL-13 (Davis et al., 2024). Pri hidradenitisu suppurativa smernice obravnavajo biološko zdravljenje, vključno z zdravili, usmerjenimi v vnetne poti TNF-α in IL-17 (Zouboulis et al., 2025). Pri kronični spontani urtikariji ima pomembno mesto zdravljenje z zdravili proti imunoglobulinu E (anti-IgE) (Zuberbier et al., 2022).

Z vidika zdravstvene nege je poznavanje osnovnih značilnosti bioloških zdravil nujno, saj diplomirana medicinska sestra sodeluje v vseh fazah terapevtskega procesa: pri pripravi pacienta na zdravljenje, izvedbi edukacije, nadzoru prve aplikacije, preverjanju razumevanja navodil, spremljanju odziva na terapijo in prepoznavanju stanj, pri katerih je potreben posvet z zdravnikom. Spremljanje zdravljenja vključuje oceno učinkovitosti, laboratorijski nadzor, obravnavo pridruženih bolezni in varnostne ukrepe, zato je potreben dobro organiziran timski pristop (Nast et al., 2026).

Med dermatološke indikacije za biološko zdravljenje sodijo zmerna do huda luskavica (Nast et al., 2026), atopijski dermatitis (Davis et al., 2024), hidradenitis suppurativa (Zouboulis et al., 2025) in kronična spontana urtikarija (Zuberbier et al., 2022). Pri posameznih pacientih se biološka zdravila uporabljajo tudi v okviru drugih imunsko pogojenih dermatoz glede na registrirano indikacijo, strokovne smernice in klinično presojo dermatologa. Uvedba zdravljenja mora biti predhodno skrbno načrtovana, saj vključuje oceno aktivnosti bolezni, dosedanjega zdravljenja, pridruženih bolezni, tveganja za okužbe, cepljenj, laboratorijskih izvidov in pacientove pripravljenosti za sodelovanje pri dolgotrajni terapiji (Furer et al., 2020; Nast et al., 2026).

Pred uvedbo biološke terapije

- Preverjanje aktivnosti bolezni in dosedanjega zdravljenja.
- Ocena pridruženih bolezni in tveganja za okužbe.
- Pregled cepilnega statusa in laboratorijskih izvidov.
- Ocena pacientove pripravljenosti za sodelovanje pri dolgotrajnem zdravljenju.

Zdravstvena nega ima ključno vlogo pri zagotavljanju varne uporabe bioloških zdravil. Poseben poudarek je namenjen preverjanju pacientovega razumevanja navodil, prepoznavanju znakov okužbe ali preobčutljivostne reakcije, spodbujanju rednega poročanja o spremembah zdravstvenega stanja ter pravočasnemu usmerjanju pacienta k zdravniku. Pri pacientih, ki prejemajo imunosupresivno ali imunomodulatorno zdravljenje, je pomembno tudi načrtovanje cepljenj. Cepilni status je treba preverjati vsako leto, načrt cepljenja pa prilagoditi posameznemu pacientu; cepljenje je praviloma smiselno izvesti pred uvedbo imunosupresivnega zdravljenja, neživa cepiva se lahko uporabijo pri pacientih na takšnem zdravljenju, pri živih oslabljenih cepivih pa je potrebna previdnost (Furer et al., 2020).

Možnost samoaplikacije biološkega zdravila na domu povečuje pacientovo samostojnost, vendar hkrati zahteva sistematično praktično usposabljanje. Pacient mora razumeti način shranjevanja zdravila, pomen hladne verige, pripravo zdravila pred aplikacijo, izbiro ustreznega mesta vboda, higieno rok, tehniko podkožne aplikacije, varno odstranjevanje uporabljenega materiala, vodenje evidence aplikacij ter ravnanje ob izpuščenem odmerku ali poslabšanju zdravstvenega stanja. Učenje naj poteka postopno, s prikazom, povratno demonstracijo in preverjanjem razumevanja, saj tak pristop zmanjšuje možnost napak in krepi pacientovo zaupanje v lastno izvedbo (Abrouk et al., 2016; Flego et al., 2024; World Health Organization, 2003).

Edukacija dermatološkega pacienta pred uvedbo biološke terapije

Edukacija pacienta je temelj uspešnega in varnega zdravljenja z biološkimi zdravili. V dermatologiji, kjer gre večinoma za kronične bolezni z dolgotrajnim potekom, ima kakovostna in pravočasna edukacija pomemben vpliv na varnost uporabe zdravila, adherenco, zadovoljstvo pacienta in dolgoročne izide zdravljenja. Svetovna zdravstvena organizacija poudarja, da sodelovanje pri zdravljenju (adherenca) pri kroničnih boleznih ni odvisna samo od pacienta, temveč tudi od značilnosti bolezni, zdravljenja, zdravstvenega sistema, socialnega okolja in podpore zdravstvenih delavcev. Zato mora biti edukacija razumljiva, ponovljiva, dokumentirana in prilagojena posamezniku (World Health Organization, 2003).

Ocena potreb pacienta

Pred uvedbo biološke terapije diplomirana medicinska sestra izvede usmerjeno oceno potreb pacienta. Ta vključuje razumevanje bolezni in zdravljenja, dosedanje izkušnje z zdravili, zdravstveno pismenost, strah pred injiciranjem, sposobnost rokovanja z zdravilom, vidne ali motorične omejitve, podporo v domačem okolju ter morebitne logistične ovire pri prevzemu in shranjevanju zdravila. Pomembno je tudi preveriti, ali pacient razume, da zdravila ne sme aplicirati v vneto, poškodovano ali izrazito spremenjeno kožo ter da mora ob znakih okužbe ali pomembnem poslabšanju zdravstvenega stanja pred aplikacijo kontaktirati zdravstveni tim (Flego et al., 2024).

V sodelovanju z zdravnikom se pred uvedbo terapije preverijo tudi podatki o predhodnih okužbah, cepljenjih, pridruženih boleznih, morebitni nosečnosti ali načrtovanju nosečnosti, alergijah, sočasnih zdravilih in laboratorijskih izvidih. Takšna ocena zmanjšuje tveganje za zaplete in omogoča, da je edukacija usmerjena v dejanske potrebe pacienta. Pri pacientih, ki potrebujejo dodatno podporo, je smiselno v edukacijo vključiti svojce ali drugo osebo, ki jo pacient izbere, ob upoštevanju zaupnosti in pacientove privolitve (Furer et al., 2020; Nast et al., 2026).

Načrtovanje in izvedba edukacije

Na podlagi ocene potreb diplomirana medicinska sestra pripravi individualni načrt edukacije. Pacienta seznani z osnovnimi informacijami o bolezni, namenom zdravljenja, pričakovanimi učinki, možnimi neželenimi učinki, pomenom rednih kontrolnih pregledov in pričakovanim časovnim okvirom izboljšanja simptomov. Pri tem je pomembno, da so informacije podane jasno, razumljivo in v obsegu, ki ga pacient lahko sprejme. Zdravljenje naj temelji na skupnem odločanju, upoštevanju pacientovih ciljev zdravljenja in rednem spremljanju varnosti, zato mora edukacija pacienta podpirati kot aktivnega partnerja v zdravljenju (Nast et al., 2026).

Pomemben del edukacije je učenje praktičnih veščin, zlasti kadar pacient zdravilo aplicira sam doma. Priporočljivo je, da diplomirana medicinska sestra postopek najprej prikaže, nato pa pacient pod njenim nadzorom izvede povratno demonstracijo. Pri tem se preveri, ali zna pripraviti delovno površino, zdravilo pravočasno vzeti iz hladilnika, pregledati videz zdravila in rok uporabnosti, izbrati ustrezno mesto aplikacije, pravilno izvesti podkožno aplikacijo ter varno odstraniti uporabljeno brizgo ali peresnik. Razumevanje navodil se lahko dodatno preveri z metodo »teach-back«, pri kateri pacient z lastnimi besedami pojasni ključne korake

shranjevanja, priprave in aplikacije zdravila ter navede okoliščine, ko je pred naslednjim odmerkom potreben stik z zdravstvenim timom (Abrouk et al., 2016; Flego et al., 2024; Talevski et al., 2020).

Učna metoda »teach-back« pri edukaciji pacienta

- Pacient naj z lastnimi besedami pojasni, kako bo zdravilo shranil.
- Opiše naj, kako bo zdravilo pripravil in apliciral.
- Navede naj, v katerih primerih bo pred naslednjim odmerkom kontaktiral zdravstveni tim.
- Medicinska sestra tako pravočasno prepozna nejasnosti, zmanjša tveganje za napake in krepi pacientovo varnost.

Varna samoaplikacija zdravila

- Priprava zdravila za aplikacijo.
- Izbira ustreznega mesta vboda.
- Pravilna izvedba podkožne aplikacije.
- Varno odstranjevanje uporabljenega materiala.
- Prepoznavanje okoliščin, ko je pred naslednjim odmerkom potreben stik z zdravstvenim timom.

Vsebina edukacije mora zajemati tudi hladno verigo, potovanje z zdravilom, ravnanje ob izpuščenem odmerku, vodenje evidence aplikacij, ukrepe ob lokalni reakciji, znake sistemske preobčutljivostne reakcije, simptome okužbe, načrt kontrolnih pregledov in varen način stika z ambulanto. Praktična navodila, ki se uporabljajo pri edukaciji pacientov za samoaplikacijo biološkega zdravila na Dermatovenerološki kliniki, vključujejo prav te elemente: rokovanje z zdravilom, pripravo na aplikacijo, izbiro mesta vboda, tehniko podkožne aplikacije, odstranjevanje uporabljenega materiala, vodenje evidence in ravnanje ob poslabšanju zdravstvenega stanja (Flego et al., 2024).

Psihosocialni vidik edukacije

Dermatološke bolezni pogosto pomembno vplivajo na kakovost življenja, samopodobo, socialno vključenost in psihosocialno počutje pacientov, pri vidnih kroničnih kožnih boleznih pa je pogosta tudi izkušnja stigme (Traxler et al., 2024; van Beugen et al., 2023). Uvedba biološke terapije lahko pri pacientu vzbudi upanje, hkrati pa tudi strah pred injiciranjem, neželenimi učinki ali dolgotrajno uporabo zdravila. Diplomirana medicinska sestra mora zato v edukacijski proces vključiti psihosocialno podporo, aktivno poslušanje in spodbujanje pacienta k izražanju skrbi. Partnerski odnos, ki temelji na zaupanju, spoštovanju, jasni

komunikaciji in preverjanju razumevanja, pomembno prispeva k večji adherenci in varnejši uporabi zdravila (Talevski et al., 2020; World Health Organization, 2003).

Evalvacija edukacije

Učinkovitost edukacije diplomirana medicinska sestra sproti evalvira z razgovorom, opazovanjem, povratno demonstracijo in preverjanjem razumevanja ključnih opozorilnih znakov. Pacient mora znati prepoznati simptome okužbe, preobčutljivostne reakcije, pomembno poslabšanje bolezni in druge okoliščine, pri katerih je potreben stik z ambulanto ali zdravnikom. Dokumentiranje edukacijskih aktivnosti, pacientovega razumevanja, izvedene demonstracije in dogovorjenih nadaljnjih korakov je bistven del varne zdravstvene nege, saj omogoča kontinuiteto obravnave, sledljivost in enotno komunikacijo v zdravstvenem timu (Bjerkan et al., 2021; Talevski et al., 2020).

Preverjanje razumevanja pacienta

- Pacient pojasni, kako zdravilo shranjuje.
- Opiše pravilen način aplikacije zdravila.
- Pove, kako ravna ob izpuščenem odmerku.
- Zna navesti znake okužbe, preobčutljivostne reakcije ali poslabšanja bolezni.
- Navede spremembe, ki jih pravočasno sporoči zdravstvenemu timu.

Spremljanje terapije z biološkimi zdravili in dolgoročna zdravstvena nega

Spremljanje terapije z biološkimi zdravili je kontinuiran proces, v katerem ima zdravstvena nega pomembno vlogo pri zagotavljanju varnosti, učinkovitosti in trajnosti zdravljenja. Vključuje spremljanje kliničnega odziva, laboratorijskih izvidov, neželenih učinkov, okužb, cepljenj, pravilnosti aplikacije in pacientove adherence. Pri luskavici sodobne smernice priporočajo uporabo standardiziranih kazalnikov aktivnosti bolezni in jasnih ciljev zdravljenja, ob tem pa poudarjajo individualni pristop k terapiji in redno ocenjevanje varnosti (Nast et al., 2026).

Ključni poudarki pri pacientu, ki že prejema biološka zdravila

- Pacient pravilno shranjuje biološko zdravilo in ohranja hladno verigo.
- Zdravilo pripravi in aplicira skladno z navodili ter vodi evidenco aplikacij.
- Spremlja učinkovitost zdravljenja, možne neželene učinke in spremembe zdravstvenega stanja.
- Ve, kdaj je pred naslednjo aplikacijo potreben stik z zdravstvenim timom.

Spremljanje učinkovitosti zdravljenja

Diplomirana medicinska sestra sodeluje pri ocenjevanju klinične učinkovitosti zdravljenja z opazovanjem sprememb na koži, usmerjenim pogovorom s pacientom, zbiranjem podatkov o srbenju, bolečini, kakovosti spanja, vplivu bolezni na vsakodnevno življenje in morebitnih omejitvah pri delu ali socialnih stikih. Pri luskavici se uporabljajo ocene, kot so indeks obsežnosti in jakosti luskavice (angl. Psoriasis Area and Severity Index [PASI]), površina prizadete kože (angl. Body Surface Area [BSA]) in dermatološki indeks kakovosti življenja (angl. Dermatology Life Quality Index [DLQI]) (International Psoriasis Council, n. d.; Nast et al., 2026). Pri atopijskem dermatitisu se uporablja indeks obsežnosti in jakosti ekcema (angl. Eczema Area and Severity Index [EASI]) (Davis et al., 2024), pri kronični spontani urtikariji pa tedenska ocena aktivnosti urtikarije (angl. Urticaria Activity Score 7 [UAS7]) (Zuberbier et al., 2022). Kadar so te ali druge bolezni prilagojene ocene predvidene v klinični praksi, medicinska sestra prispeva k pravilnemu zbiranju podatkov in pripravi pacienta na pregled.

Pomemben vidik spremljanja je ocena vpliva zdravljenja na kakovost življenja, saj izboljšanje kožnih sprememb pogosto zmanjša srbenje, bolečino, motnje spanja, stigmo in psihosocialno obremenitev. Pri tem je treba upoštevati, da izboljšanje kliničnih znakov ne pomeni vedno tudi popolnega izboljšanja pacientovega doživljanja bolezni, zato je potreben odprt pogovor o pričakovanjih, strahovih in vsakodnevnih težavah (de Ruiter & Rustemeyer, 2022; International Psoriasis Council, n. d.).

Redni kontrolni pregledi omogočajo strukturirano zbiranje podatkov, primerjavo stanja skozi čas in pravočasno prepoznavanje odstopanj. Diplomirana medicinska sestra ima pomembno vlogo pri pripravi pacienta na pregled, preverjanju datuma zadnje aplikacije, morebitnih izpuščenih odmerkov, težav pri shranjevanju zdravila, lokalnih reakcij na mestu vboda, okužb, novih zdravil in sprememb zdravstvenega stanja, ki lahko vplivajo na nadaljnje terapevtske odločitve (Nast et al., 2026).

Spremljanje varnosti in neželenih učinkov

Zdravljenje z biološkimi zdravili je povezano z možnimi tveganji, ki se razlikujejo glede na učinkovino, mehanizem delovanja, pridružene bolezni in sočasno zdravljenje. Med pomembnejšimi varnostnimi področji so okužbe, reakcije na mestu aplikacije, preobčutljivostne reakcije, morebitna reaktivacija latentnih okužb, laboratorijska odstopanja in posebne okoliščine, kot so načrtovani operativni posegi, nosečnost ali večja akutna obolenja. Medicinska sestra mora pacienta poučiti, naj pred aplikacijo zdravila obvesti zdravstveni tim, kadar ima vročino, znake akutne okužbe, nepojasnjeno poslabšanje zdravstvenega stanja ali predviden večji poseg (Furer et al., 2020; Nast et al., 2026).

Kdaj kontaktirati zdravstveni tim?

- Ob vročini ali znakih akutne okužbe.
- Ob izrazitem poslabšanju zdravstvenega stanja.
- Ob preobčutljivostni reakciji ali nejasnih neželenih učinkih.
- Pred načrtovanim večjim posegom.
- Ob nosečnosti ali nejasnostih glede cepljenja.

Pomemben del spremljanja varnosti je sodelovanje pri preverjanju in spremljanju predvidenih laboratorijskih izvidov ter organizaciji kontrolnih pregledov, kadar je to določeno s protokolom posameznega zdravila ali bolezni. Diplomirana medicinska sestra skrbi za pravočasno usmerjanje pacienta, preverjanje izvedenih preiskav, dokumentiranje opažanj in komunikacijo z zdravnikom ob odstopanjih. Pri pacientih na biološki terapiji je treba redno preverjati tudi cepilni status in pacienta poučiti, da se o cepljenju posvetuje z zdravstvenim timom, zlasti pred uporabo živih oslabljenih cepiv (Furer et al., 2020).

Podpora adherenci in kontinuirana edukacija

Sodelovanje pri zdravljenju (adherenca) je eden ključnih dejavnikov uspešnosti biološke terapije. Pri dolgotrajnih kroničnih boleznih je lahko zmanjšana zaradi strahu pred neželenimi učinki, neprijetnosti ob injiciranju, logističnih težav, pozabljanja, pomanjkanja podpore, slabšega razumevanja zdravljenja ali nezadovoljstva z rezultati. Pri pacientih z luskavico adherenca in vztrajanje pri biološkem zdravljenju pogosto nista na želeni ravni ter se razlikujeta med posameznimi zdravili, zato je ovire treba prepoznavati načrtno in brez obsojanja pacienta (Piragine et al., 2022; World Health Organization, 2003).

Podpora adherenci pri zdravljenju

- Redno preverjanje izvedenih aplikacij ob vsakem kontrolnem stiku.
- Pogovor o morebitnih izpuščenih odmerkih.
- Ocena težav pri shranjevanju ali aplikaciji zdravila.
- Spodbujanje pacienta k izražanju strahov in vprašanj.
- Preverjanje razumevanja pomena dolgotrajnega zdravljenja.

Kontinuirana edukacija je potrebna skozi celotno obdobje zdravljenja, saj se pacientove potrebe, življenjske okoliščine in zmožnosti lahko spreminjajo. Diplomirana medicinska sestra ob kontrolah preverja pravilnost samoaplikacije, shranjevanje zdravila, razumevanje režima odmerjanja, morebitne izpuščene odmerke in lokalne reakcije, prepoznava strahove ter odgovarja na vprašanja pacienta. Tak pristop krepi varnost, zmanjšuje možnost napak in podpira pacienta kot aktivnega partnerja v zdravljenju (Abrouk et al., 2016; Talevski et al., 2020; World Health Organization, 2003).

Dokumentiranje in multidisciplinarno sodelovanje

Natančno in dosledno dokumentiranje edukacijskih aktivnosti, aplikacij, opažanj, neželenih učinkov, pacientovih vprašanj in dogovorjenih ukrepov je bistvenega pomena za varnost, sledljivost in kontinuiteto obravnave. Dokumentacija podpira pretok informacij med zdravstvenimi delavci, načrtovanje zdravstvene nege, kontinuiteto obravnave in zmanjšuje možnost izgube pomembnih podatkov (Bjerkan et al., 2021; Keenan et al., 2008). Kakovostna zdravstvena nega je tesno povezana z varnostjo pacienta, prepoznavanjem tveganj, preprečevanjem neželenih dogodkov in zanesljivo komunikacijo v timu (Patrician et al., 2024). Učinkovita komunikacija in usklajeno sodelovanje članov zdravstvenega tima sta zelo pomembna pri predajah podatkov in prehodih obravnave, saj zmanjšujeta tveganje za komunikacijske napake ter podpirata varnost pacienta (Webster et al., 2022).

Dokumentiranje in predaja podatkov

- Zapis izvedene edukacije in pacientovega razumevanja navodil.
- Dokumentiranje morebitnih težav pri aplikaciji zdravila.
- Navedba opaženih neželenih učinkov ali sprememb zdravstvenega stanja.
- Jasen zapis dogovorjenih nadaljnjih ukrepov.
- Podpora varnosti, sledljivosti in usklajenemu delu zdravstvenega tima.

ZAKLJUČEK

Zdravljenje dermatoloških pacientov z biološkimi zdravili je strokovno zahteven in dolgotrajen proces, ki zahteva skrbno izbiro terapije, strukturirano edukacijo, redno spremljanje učinkovitosti in varnosti ter stalno podporo pacientu. Diplomirana medicinska sestra ima pri tem osrednjo vlogo, saj pacienta pripravlja na zdravljenje, ga uči varne samoaplikacije, preverja razumevanje navodil, spremlja morebitne težave in deluje kot pomembna vez med pacientom in zdravstvenim timom. S tem prispeva k večji varnosti, boljši adherenci in boljši kakovosti življenja pacientov.

Pomembno je, da edukacija ni enkraten dogodek, temveč ponavljajoč se proces, prilagojen pacientovim potrebam, zdravstveni pismenosti, zmožnostim in življenjskim okoliščinam. Nadaljnji razvoj obravnave naj bo usmerjen v uporabo standardiziranih edukacijskih protokolov, dosledno dokumentiranje edukacije in spremljanja, redno preverjanje pacientovega razumevanja ter pravilnosti samoaplikacije in krepitev kompetenc diplomiranih medicinskih sester na področju biološkega zdravljenja. Varna uporaba bioloških zdravil mora temeljiti na preverljivih informacijah, jasni komunikaciji, multidisciplinarnem sodelovanju in upoštevanju aktualnih strokovnih smernic. Tak pristop omogoča kakovostno, varno in pacientu prilagojeno dermatološko obravnavo.

VPRAŠANJA ZA RAZMISLEK

1. Kako bi prilagodili edukacijo pacientu, ki se pred prvo samoaplikacijo boji injiciranja, dvomi o svojih sposobnostih in potrebuje več časa za učenje postopka?
2. Pacient pred načrtovano aplikacijo poroča o vročini, kašlju in izrazitem slabem počutju. Katere informacije bi preverili in kako bi ga usmerili?
3. Pacient je pozabil odmerek biološkega zdravila in ni prepričan, ali naj zdravilo aplicira takoj ali počaka na naslednji predvideni termin. Kako bi ravnali v okviru zdravstvene nege in kdaj bi vključili zdravnika?
4. Kako bi pri kontrolnem pregledu presodili, ali pacient zdravilo pravilno shranjuje, pripravlja in aplicira ter ali zdravljenje uporablja skladno z dogovorjenim načrtom?

5. Kdaj bi bilo treba ob neželenih učinkih, laboratorijskih odstopanjih, načrtovanem operativnem posegu ali spremembi zdravstvenega stanja stopiti v stik z zdravnikom?

LITERATURA

1. Abrouk, M., Nakamura, M., Zhu, T. H., Farahnik, B., Singh, R. K., Lee, K. M., Jose, M. V., Koo, J., Bhutani, T., & Liao, W. (2016). The patient's guide to psoriasis treatment. Part 3: Biologic injectables. *Dermatology and Therapy, 6*(3), 325–331. https://doi.org/10.1007/s13555-016-0131-8
2. Bjerkan, J., Valderaune, V., & Olsen, R. M. (2021). Patient safety through nursing documentation: Barriers identified by healthcare professionals and students. *Frontiers in Computer Science, 3*, Article 624555. https://doi.org/10.3389/fcomp.2021.624555
3. Davis, D. M. R., Drucker, A. M., Alikhan, A., Bercovitch, L., Cohen, D. E., Darr, J. M., Eichenfield, L. F., Paller, A. S., Schwarzenberger, K., Silverberg, J. I., Singh, A. M., Wu, P. A., & Sidbury, R. (2024). Guidelines of care for the management of atopic dermatitis in adults with phototherapy and systemic therapies. *Journal of the American Academy of Dermatology, 90*(2), e43–e56. https://doi.org/10.1016/j.jaad.2023.08.102
4. de Ruiter, C. C., & Rustemeyer, T. (2022). Biologics can significantly improve Dermatology Life Quality Index (DLQI) in psoriatic patients: A systematic review. *Psoriasis: Targets and Therapy, 12*, 99–112. https://doi.org/10.2147/PTT.S356568
5. Flego, M., Pirc, A., & Jelen, A. (2024). Aplikacija bioloških zdravil – pomen in izvajanje edukacije pacientov. V A. Jelen (ur.), *Dermatovenerologija v Sloveniji danes* (str. 18–21). Zbornica zdravstvene in babiške nege Slovenije – Zveza strokovnih društev medicinskih sester, babic in zdravstvenih tehnikov Slovenije.
6. Furer, V., Rondaan, C., Heijstek, M. W., Agmon-Levin, N., van Assen, S., Bijl, M., Breedveld, F. C., D'Amelio, R., Dougados, M., Kapetanovic, M. C., van Laar, J. M., de Thurah, A., Landewé, R. B. M., Molto, A., Müller-Ladner, U., Schreiber, K., Smolar, L., Walker, J., Warnatz, K., . . . Elkayam, O. (2020). 2019 update of EULAR recommendations for vaccination in adult patients with autoimmune inflammatory rheumatic diseases. *Annals of the Rheumatic Diseases, 79*(1), 39–52. https://doi.org/10.1136/annrheumdis-2019-215882
7. International Psoriasis Council. (n. d.). *Clinical assessments*. https://psoriasiscouncil.org/ipc-resources/clinical-assessments/
8. Keenan, G. M., Yakel, E., Tschannen, D., & Mandeville, M. (2008). Documentation and the nurse care planning process. V R. G. Hughes (ur.), *Patient safety and quality: An evidence-based handbook for nurses*. Agency for Healthcare Research and Quality.
9. Nast, A., Altenburg, A., Augustin, M., Bachmann, F., Boehncke, W.-H., Cornberg, M., Geerdes-Fenge, H., Häcker, B., Härle, P., Klaus, J., Köhm, M., Köllner, A., Mrowietz, U., Ockenfels, H.-M., Pennitz, A., Philipp, S., Richter, T., Rosenbach, T., Schaberg, T., . . . Zeyen, C. (2026). S3 guideline for the treatment of psoriasis vulgaris, adapted from EuroGuiDerm: Part 1: Treatment recommendations and monitoring. *Journal der Deutschen Dermatologischen Gesellschaft, 24*(1), 122–137. https://doi.org/10.1111/ddg.16002
10. Patrician, P. A., Campbell, C. M., Javed, M., Williams, K. M., Foots, L., Hamilton, W. M., House, S., & Swiger, P. A. (2024). Quality and safety in nursing: Recommendations from a systematic review. *Journal for Healthcare Quality, 46*(4), 203–219. https://doi.org/10.1097/JHQ.0000000000000430
11. Piragine, E., Petri, D., Martelli, A., Janowska, A., Dini, V., Romanelli, M., Calderone, V., & Lucenteforte, E. (2022). Adherence and persistence to biological drugs for psoriasis: Systematic review with meta-analysis. *Journal of Clinical Medicine, 11*(6), Article 1506. https://doi.org/10.3390/jcm11061506

12. Talevski, J., Wong Shee, A., Rasmussen, B., Kemp, G., & Beauchamp, A. (2020). Teach-back: A systematic review of implementation and impacts. *PLOS ONE, 15*(4), Article e0231350. https://doi.org/10.1371/journal.pone.0231350
13. Traxler, J., Stuhlmann, C. F. Z., Graf, H., Rudnik, M., Westphal, L., & Sommer, R. (2024). Interventions to reduce skin-related self-stigma: A systematic review. *Acta Dermato-Venereologica, 104*, Article adv40384. https://doi.org/10.2340/actadv.v104.40384
14. van Beugen, S., Schut, C., Kupfer, J., Bewley, A. P., Finlay, A. Y., Gieler, U., Thompson, A. R., Gracia-Cazaña, T., Balieva, F., Ferreira, B. R., Jemec, G. B., Lien, L., Misery, L., Marron, S. E., Ständer, S., Zeidler, C., Szabó, C., Szepietowski, J. C., Reich, A., . . . Dalgard, F. J. (2023). Perceived stigmatization among dermatological outpatients compared with controls: An observational multicentre study in 17 European countries. *Acta Dermato-Venereologica, 103*, Article adv6485. https://doi.org/10.2340/actadv.v103.6485
15. Webster, K. L. W., Keebler, J. R., Chaparro, A., Greilich, P., Fagerlund, A., & Lazzara, E. H. (2022). Handoffs and teamwork: A framework for care transition communication. *The Joint Commission Journal on Quality and Patient Safety, 48*(6–7), 343–353. https://doi.org/10.1016/j.jcjq.2022.04.001
16. World Health Organization. (2003). *Adherence to long-term therapies: Evidence for action*. World Health Organization.
17. Zouboulis, C. C., Bechara, F. G., Benhadou, F., Bettoli, V., Bukvić Mokos, Z., Del Marmol, V., Dolenc-Voljč, M., Giamarellos-Bourboulis, E. J., Grimstad, Ø., Guillem, P., Horváth, B., Hunger, R. E., Ingram, J. R., Ioannidis, D., Just, E., Kemény, L., Kirby, B., Liakou, A. I., McGrath, B. M., . . . Jemec, G. B. E. (2025). European S2k guidelines for hidradenitis suppurativa/acne inversa part 2: Treatment. *Journal of the European Academy of Dermatology and Venereology, 39*(5), 899–941. https://doi.org/10.1111/jdv.20472
18. Zuberbier, T., Abdul Latiff, A. H., Abuzakouk, M., Aquilina, S., Asero, R., Baker, D., Ballmer-Weber, B., Bangert, C., Ben-Shoshan, M., Bernstein, J. A., Bindslev-Jensen, C., Brockow, K., Brzoza, Z., Chong Neto, H. J., Church, M. K., Criado, P. R., Danilycheva, I. V., Dressler, C., Ensina, L. F., . . . Maurer, M. (2022). The international EAACI/GA²LEN/EuroGuiDerm/APAAACI guideline for the definition, classification, diagnosis, and management of urticaria. *Allergy, 77*(3), 734–766. https://doi.org/10.1111/all.15090

LABORATORIJSKA DIAGNOSTIKA V DERMATOLOGIJI

Prim. doc. dr. Tanja Planinšek Ručigaj, dr. med., višja svetnica, specialistka dermatovenerologije, EFWH

Dermatovenerološka klinika, UKC Ljubljana

UVOD

Laboratorijska diagnostika ima ključno vlogo pri prepoznavanju kožnih bolezni infekcijskega, parazitarnega in imunološkega izvora. V dermatologiji pravilna identifikacija povzročiteljev ter razumevanje imunoloških mehanizmov bolezni omogočata ciljno zdravljenje, racionalno izbiro laboratorijskih preiskav in boljšo prognozo za pacienta. Z naraščanjem pojavnosti dermatomikoz in alergijskih bolezni ter z večjo globalno mobilnostjo, ki povečuje izpostavljenost raznolikim patogenom in alergenom, postaja celovita laboratorijska diagnostika nepogrešljiv del kliničnega odločanja.

MIKOLOŠKA DIAGNOSTIKA DERMATOMIKOZ

Mikološka diagnostika dermatomikoz, torej glivičnih okužb kože, las in nohtov, tradicionalno temelji na kombinaciji neposredne mikroskopije in kultivacije, novejše molekularne in masnospektrometrične metode pa dopolnjujejo klasične postopke predvsem pri potrebi po hitrejši ali natančnejši identifikaciji povzročitelja (Heckler et al., 2023). Pregled ključnih mikoloških in parazitoloških metod, njihovih indikacij, vzorcev in omejitev je prikazan v Tabeli 1.

Tabela 1: Mikološke in parazitološke metode pri izbranih kožnih boleznih

Metoda	Uporaba	Vzorec	Kaj pokaže	Ključna omejitev
Neposredna mikroskopija	KOH priprava pri dermatomikozah; mikroskopski pregled kožnih postržkov pri garjah in demodekozi.	Kožne luske in postržki, nohtni postržki, lasje ali dlake.	Glivne strukture, pršice, jajčeca ali drugi parazitarni elementi.	Omejena občutljivost; negativen izvid ne izključuje bolezni.

Metoda	Uporaba	Vzorec	Kaj pokaže	Ključna omejitev
Glivična kultivacija	Nejasne, recidivantne ali na zdravljenje odporne dermatomikoze.	Kožne luske, nohti, lasje.	Rast živih gliv in identifikacijo povzročitelja.	Rezultat je počasen; kultura je lahko lažno negativna po antimikotičnem zdravljenju.
Selektivna in diferencialna gojišča	Diferenciacija dermatofitov in kvasovk, kadar je potrebna natančnejša opredelitev povzročitelja.	Kožne luske, nohti, kultura gliv.	Rastne in morfološke značilnosti izolatov.	Zahtevajo specializiran laboratorij in ustrezno interpretacijo.
Molekularne metode, zlasti PCR	Atipične, nejasne ali na zdravljenje odporne dermatomikoze; pri garjah le izjemoma.	Koža, nohti ali drug ustrezen material.	DNK povzročitelja.	Lahko zazna DNK neživih povzročiteljev; omejujeta jo cena in dostopnost.
MALDI-TOF MS	Hitrejša identifikacija gliv iz kulture, predvsem kvasovk.	Kultura gliv.	Proteinski profil mikroorganizma.	Pri dermatofitih je zanesljivost odvisna od referenčne baze in priprave izolata.
Dermoskopija oziroma entodermoskopija	Garje, pedikuloza, demodekoza; izbira mesta za odvzem.	Koža ali lasišče.	Vidne strukture parazita, rovov ali gnid.	Metoda je odvisna od izkušenosti preiskovalca.
Standardizirana površinska biopsija kože	Sum na demodekozo pri ustrezni klinični sliki.	Koža obraza.	Kvantifikacijo Demodex spp. na opredeljeni površini.	Najdba mora biti vedno interpretirana skupaj s klinično sliko.
Histopatološka preiskava	Atipične ali nejasne dermatoze; redkeje sum na parazitozo.	Biopsija kože.	Vnetni vzorec, povzročitelja ali posredne znake okužbe oziroma infestacije.	Invazivna metoda; ni rutinska za večino okužb.

Izbor preiskave mora temeljiti na klinični sliki, kakovosti vzorca, dostopnosti metode in pričakovani klinični posledici rezultata. Negativen laboratorijski izvid ob visoki klinični verjetnosti bolezni praviloma zahteva ponovni odvzem, dodatno metodo ali ponovno klinično presojo.

Neposredna mikroskopija (KOH test) omogoča hitro orientacijsko dokazovanje glivičnih elementov v kužnini. Vzorci, kot so kožne luske, odlomljeni lasje ali postrižki nohtov, se po

ustrezni pripravi obdelajo s kalijevim hidroksidom, ki raztaplja keratin, nato pa se pregledajo pod mikroskopom. Pozitiven izvid pomeni prikaz septiranih hif, artrokonidijev ali kvasovk, kar potrjuje mikotično okužbo, vendar praviloma ne omogoča natančne identifikacije povzročitelja. Prednost KOH preiskave sta hitrost in preprostost, njena omejitev pa je omejena občutljivost; negativni izvid zato ne izključuje dermatomikoze, zlasti če je bila kužnina neustrezno odvzeta ali če je glivnih elementov malo. Nekateri povzročitelji, na primer Malassezia pri pityriasis versicolor, so pod mikroskopom značilni po kombinaciji kvasovk in krajših hif, opisani kot slika špagetov in mesnih kroglic (Heckler et al., 2023).

Kultivacija na specialnih gojiščih, na primer na Sabouraudovem dekstroznem agarju (SDA) ter na selektivnih ali diferencialnih gojiščih, kot sta CHROMagar za kvasovke in DTM oziroma dermatofitni agar za dermatofite, ostaja pomembna potrditvena metoda pri diagnozi dermatomikoz. Omogoča potrditev okužbe in natančnejšo identifikacijo povzročitelja na podlagi makroskopskih značilnosti kolonij, kot so barva, oblika in hitrost rasti, ter mikroskopske morfologije izolata. Njena glavna omejitev je časovna zahtevnost, saj lahko do pozitivne kulture minejo dva do štirje tedni. Kultura je lahko lažno negativna, zlasti če je pacient pred odvzemom prejel lokalne ali sistemske antimikotike ali če v vzorcu ni bilo živih gliv. V takih primerih sta potrebna ponovni odvzem kužnine in ponovna presoja izvida v kliničnem kontekstu (Heckler et al., 2023).

Sodobne identifikacijske metode dopolnjujejo klasično mikološko diagnostiko predvsem v primerih, ko je potrebna hitrejša ali natančnejša opredelitev povzročitelja. Molekularne metode, zlasti PCR in real-time PCR, omogočajo dokazovanje glivne DNK neposredno iz kužnine ali iz kulture v bistveno krajšem času kot klasična kultivacija in imajo praviloma visoko občutljivost. MALDI-TOF MS (matrično podprta laserska desorpcija/ionizacija z masno spektrometrijo) se rutinsko uporablja za hitro identifikacijo kvasovk, v nekaterih laboratorijih pa tudi dermatofitov, vendar je zanesljivost metode odvisna od kakovosti referenčnih podatkovnih baz in priprave izolata. Sekvenciranje glivnih genov in DNK-mikromrežne platforme se razvijajo kot možnosti za hkratno dokazovanje in identifikacijo več patogenov, vendar za zdaj večinoma še niso del rutinske dermatološke diagnostike (Heckler et al., 2023).

Kljub dostopnosti naprednih metod ostajata temelj hitre mikološke diagnostike pravilna klinična presoja in kakovosten odvzem vzorca. Vzorec je treba odvzeti z aktivnega roba lezije, kjer je največ vitalnega glivnega materiala. Lokalno antimikotično zdravljenje je smiselno pred odvzemom prekiniti, kadar je to klinično mogoče, saj se s tem poveča verjetnost pozitivnega

izvida. Negativna mikroskopija ali kultura ne izključujeta okužbe, zato ob utemeljenem kliničnem sumu preiskavo ponovimo ali uporabimo dodatne metode (Heckler et al., 2023).

Odvzem vzorca pri sumu na dermatomikozo

- Vzorec naj bo odvzet z aktivnega roba spremembe, kjer je verjetnost prisotnosti živih gliv največja.
- Neustrezen odvzem ali premajhna količina materiala lahko povzročita lažno negativen izvid.
- Predhodno antimikotično zdravljenje lahko zmanjša možnost pozitivne mikroskopije ali kulture.
- Negativen izvid ob prepričljivi klinični sliki zahteva ponovno presojo ali ponovni odvzem.

PARAZITOLOŠKA DIAGNOSTIKA KOŽE

Diagnoza garij temelji na kliničnih znakih in laboratorijski potrditvi prisotnosti parazita Sarcoptes scabiei. Neposredna mikroskopija se opravi iz kožnih postržkov ali materiala iz izbranih rovov, pogosto odvzetega s tanko iglo ali skalpelom pod dermoskopskim vodstvom. Material se nanese na objektno stekelce, obdela s kapljico 10–20 % KOH ali mineralnega olja in pregleda pri 100- do 400-kratni povečavi. Pozitiven izvid vključuje prikaz pršice, jajčec ali značilnih fekalnih peletov (scybala), kar potrdi diagnozo. Občutljivost metode ni popolna, saj neuspešen odvzem ali majhno število pršic lahko povzročita lažno negativen izvid. Serološki testi in molekularna diagnostika se še raziskujejo, vendar zaradi omejene dostopnosti, občutljivosti in specifičnosti za zdaj niso del rutinske diagnostike (Siddig & Hay, 2022). Dermoskopija oziroma entodermoskopija ima pomembno mesto, ker omogoča in vivo prepoznavanje značilnih struktur, kot je deltoidni znak na koncu rova, in pomaga izbrati optimalno mesto za mikroskopski odvzem (Sunderkötter et al., 2021). Mednarodni kriteriji IACS razvrščajo primere garij v potrjene, klinične in sumljive glede na stopnjo diagnostične gotovosti (Engelman et al., 2020).

Pršici Demodex folliculorum in Demodex brevis sta pogosta komensala lasnih foliklov in lojničnih žlez pri ljudeh, vendar lahko ob povečani gostoti in ustrezni klinični sliki sodelujeta pri nastanku vnetnih sprememb. Pri standardizirani površinski biopsiji kože se kot orientacijski diagnostični prag pogosto navaja več kot pet pršic na kvadratni centimeter kože, vendar mora biti ta podatek vedno interpretiran skupaj s klinično sliko. Za diagnosticiranje se uporabljata neposredni mikroskopski pregled materiala s kože in standardizirana površinska biopsija kože s cianoakrilatnim lepilom, ki omogoča kvantifikacijo števila pršic na definiranem področju. Preiskava je pozitivna, kadar prikažemo značilna podolgovata, prosojna telesa pršic s štirimi

pari nog in je njihova gostota skladna s kliničnim sumom. Ker je Demodex lahko prisoten tudi pri zdravih posameznikih, laboratorijski izvid sam po sebi ne zadošča za diagnozo bolezni (Chudzicka-Strugała et al., 2023).

Garje

- Negativna mikroskopija ne izključuje garij, kadar je število pršic majhno.
- Dermoskopija pomaga izbrati najprimernejše mesto za odvzem materiala.
- Diagnoza temelji na povezavi klinične slike, laboratorijske potrditve in diagnostičnih kriterijev.
- Serološke in molekularne metode za zdaj niso del rutinske diagnostike garij.

Demodex

- Pršice Demodex so lahko prisotne tudi pri zdravih posameznikih.
- Število pršic je treba razlagati skupaj z videzom kožnih sprememb.
- Zdravljenje je smiselno le, kadar laboratorijska najdba ustreza klinični sliki.

LABORATORIJSKA DIAGNOSTIKA IgE-POSREDOVANIH BOLEZNI KOŽE

Pri IgE-posredovanih alergijskih boleznih, kot so alergijski rinitis, alergijska astma in alergije na hrano, je določanje IgE-protiteles pomemben del laboratorijske diagnostike. Celokupni IgE so nespecifičen pokazatelj atopične nagnjenosti; povišani so pri številnih atopijskih pacientih, vendar ne omogočajo identifikacije konkretnega alergena in sami po sebi ne potrjujejo alergijske bolezni. Klinično so uporabni predvsem kot dodatni podatek pri celostni oceni pacienta, pri nekaterih stanjih pa tudi pri odločitvah o zdravljenju, zlasti kadar so indikacije vezane na celotno klinično sliko in ne le na laboratorijsko vrednost (Ansotegui et al., 2020). Pregled osnovnih in naprednih IgE-posredovanih laboratorijskih preiskav je prikazan v Tabeli 2.

Tabela 2: IgE-posredovane laboratorijske preiskave pri izbranih kožnih boleznih

Preiskava	Uporaba	Vzorec	Kaj pokaže	Ključna omejitev
Celokupni IgE	Dodatna ocena atopične nagnjenosti pri ustrezni klinični sliki.	Serum.	Nespecifično povišanje IgE.	Ne identificira alergena in sam po sebi ne potrdi alergijske bolezni.
Specifični IgE	Sum na IgE-posredovano alergijo,	Serum.	Senzibilizacijo na posamezen alergen.	Senzibilizacija ni enaka klinično pomembni alergiji.

Preiskava	Uporaba	Vzorec	Kaj pokaže	Ključna omejitev
	kadar anamneza kaže povezavo z alergenom.			
Komponentna diagnostika	Polisenzibilizacija, sum na navzkrižno reaktivnost ali ocena tveganja za sistemske reakcije.	Serum.	IgE proti molekularno opredeljenim alergenom.	Interpretacija je kompleksna in zahteva klinični kontekst.
Multiparametrične IgE-platforme, npr. ISAC	Specialistična obravnava kompleksnih alergijskih vzorcev.	Serum.	Širši senzibilizacijski profil.	Ni začetna presejalna preiskava; pogosti so klinično nerelevantni pozitivni izvidi.

IgE-preiskave dokazujejo senzibilizacijo, ne pa nujno klinično pomembne alergije. Zato mora biti vsak pozitiven izvid interpretiran glede na anamnezo, klinično sliko in izpostavljenost alergenu.

Določanje specifičnih IgE (sIgE) razkriva senzibilizacijo na posamezne alergene, na primer na cvetni prah breze, pršice hišnega prahu ali arašide. Sodobne metode, kot je ImmunoCAP, omogočajo kvantitativno merjenje sIgE v serumu z dobro natančnostjo in ponovljivostjo. Indikacija za testiranje je klinični sum na IgE-posredovano alergijo ob ustrezni anamnezi, zlasti kadar kožnih vbodnih testov ni mogoče varno ali zanesljivo izvesti, na primer pri izraziti kožni prizadetosti, razširjenem dermatitisu, dermografizmu ali zdravljenju z antihistaminiki. Pomembno je poudariti, da prisotnost sIgE pomeni senzibilizacijo, ne pa nujno klinično relevantne alergije, zato je treba izvid vedno povezati s simptomi, znaki in izpostavljenostjo alergenu. V nejasnih primerih ali ob sumu na navzkrižno reaktivnost je potrebna dodatna komponentna diagnostika ali ciljani provokacijski test (Ansotegui et al., 2020).

Molekularna alergologija oziroma komponentna diagnostika (CRD) je v zadnjem desetletju pomembno izboljšala interpretacijo alergoloških izvidov. Namesto določanja IgE proti celotnim alergenskim izvlečkom omogoča merjenje IgE proti posameznim molekularno opredeljenim alergenom. To je klinično pomembno zlasti pri polisenzibiliziranih pacientih, saj pomaga razlikovati med primarno senzibilizacijo in navzkrižno reaktivnostjo. Pogosti primeri klinično pomembne navzkrižne reaktivnosti in sočasne senzibilizacije so prikazani v Tabeli 3. Pri alergiji na arašide je na primer senzibilizacija na Ara h 2, ki spada med stabilne semenske rezervne beljakovine, povezana z večjim tveganjem za sistemske reakcije, medtem ko senzibilizacija na Ara h 8, homolog Bet v 1, pogosteje kaže na navzkrižno reaktivnost z brezo in blažje simptome

v okviru sindroma oralne alergije. CRD je uporabna pri svetovanju o dietnih ukrepih in pri izbiri kandidatov za specifično imunoterapijo, saj so pacienti s senzibilizacijo na ključne molekularno opredeljene alergene praviloma primernejši kandidati za ciljno imunoterapevtsko obravnavo. V praksi se uporabljajo tudi multiple platforme, kot je ISAC, ki omogočajo hkratno merjenje IgE proti večjemu številu molekularno opredeljenih alergenov (Callery et al., 2020).

Za lažjo klinično razlago pozitivnih IgE-izvidov je koristno poznati najpogostejše vzorce navzkrižne reaktivnosti med inhalacijskimi in prehranskimi alergeni, saj ti pomagajo razlikovati med primarno senzibilizacijo, navzkrižno reaktivnostjo in klinično pomembno alergijo.

Tabela 3: Pogoste IgE-posredovane navzkrižne reaktivnosti pri izbranih alergenih

Če je prisotna alergija ali senzibilizacija na …	Možna navzkrižna reaktivnost ali sočasna senzibilizacija z …	Klinična opomba
Breza	jabolko, lešnik, breskev, češnja, korenje, zelena	Pogosto gre za sindrom oralne alergije; simptomi so lahko omejeni na ustno sluznico.
Pršice hišnega prahu	kozice, rakci, školjke, polži	Navzkrižna reaktivnost je povezana predvsem s tropomiozinom; klinični pomen je različen.
Lateks	banana, avokado, kivi, kostanj, papaja	Gre za t. i. lateks-sadni sindrom; reakcije so lahko lokalne ali sistemske.
Ambrozija	melona, lubenica, banana, kumara, bučke	Pogosteje se kaže kot sindrom oralne alergije.
Trave	paradižnik, melona, pomaranča, arašid	Navzkrižna reaktivnost je možna, vendar ni vedno klinično pomembna.
Pelin	zelena, korenje, začimbe, sončnična semena	Lahko se pojavlja v okviru sindroma pelin–zelena–začimbe.

Opomba: Tabela prikazuje pogoste primere IgE-posredovane navzkrižne reaktivnosti; klinična pomembnost je vedno odvisna od anamneze, simptomov in dejanske izpostavljenosti alergenu (Callery et al., 2020; Gromek et al., 2024; Wong et al., 2016).

IgE

- Specifični IgE dokazujejo senzibilizacijo na alergen, ne pa nujno bolezni.
- Celokupni IgE so nespecifičen podatek in sami ne opredelijo vzročnega alergena.

INTERPRETACIJA IZVIDOV IN POGOSTE PASTI

Pri interpretaciji laboratorijskih rezultatov v dermatologiji je ključno razumevanje omejitev posameznih metod in širšega kliničnega konteksta. Lažno negativni izvidi v mikologiji se lahko pojavijo zaradi neustrezne kakovosti vzorca, majhne količine povzročitelja ali predhodne uporabe antimikotikov. Zato negativna mikroskopija ali kultura ob visoki klinični verjetnosti dermatofitne okužbe ne izključujeta diagnoze, temveč zahtevata ponovni odvzem ali uporabo občutljivejših metod (Heckler et al., 2023). Pri garjah negativna mikroskopija prav tako ne izključi infestacije, zlasti kadar je število pršic majhno, zato se diagnoza včasih opre na klinične kriterije in odziv na zdravljenje (Siddig & Hay, 2022; Sunderkötter et al., 2021). Pri demodekozi je interpretacija še posebej odvisna od klinične slike, saj je Demodex lahko prisoten tudi pri zdravih posameznikih in zdravljenje ni indicirano zgolj na podlagi njegovega prikaza (Chudzicka-Strugała et al., 2023).

Pri IgE-posredovanih boleznih je za pravilno interpretacijo bistvena razmejitev med senzibilizacijo in klinično alergijo. Lažno pozitivni oziroma klinično nerelevantni izvidi se lahko pojavijo zaradi navzkrižne reaktivnosti, na primer med brezo in jabolkom ali med pršicami hišnega prahu in morskimi sadeži, pa tudi zaradi senzibilizacije brez simptomov in znakov, zlasti kadar so za pozitiven rezultat uporabljene nizke mejne vrednosti. Zato mora biti vsak laboratorijski izvid, tudi visoka vrednost specifičnega IgE, interpretiran v kontekstu pacientove anamneze, klinične slike in izpostavljenosti alergenu. Kadar povezava med izvidom in simptomi ostaja nejasna, lahko diagnozo potrdi nadzorovan provokacijski test, ki se izvede le ob ustrezni indikaciji in v varnih pogojih (Ansotegui et al., 2020).

Pasti pri razlagi laboratorijskih izvidov

- Laboratorijski izvid je treba vedno razlagati skupaj s klinično sliko.
- Lažno negativni izvidi so mogoči pri neustreznem odvzemu ali majhni količini povzročitelja.
- Lažno pozitivni oziroma klinično nerelevantni izvidi so pogosti pri senzibilizaciji brez simptomov.
- Ob neskladju med izvidom in klinično sliko je smiselna ponovitev preiskave ali izbira dodatne diagnostične metode.

SODELOVANJE MED KLINIKOM IN LABORATORIJEM

Ker optimalna laboratorijska diagnostika zahteva usklajeno prepoznavanje kliničnih znakov in pravilno izbiro preiskav, je sodelovanje med dermatologi, alergologi, mikrobiologi, imunologi in specialisti laboratorijske medicine izrednega pomena. V praksi to pomeni posvet o ustreznem

odvzemu vzorca, izbiri najprimernejše metode, časovni interpretaciji rezultatov in kliničnem pomenu mejnih ali nepričakovanih izvidov. Takšno sodelovanje omogoča racionalno uporabo sodobnih diagnostičnih metod, zmanjšuje tveganje za nepotrebne preiskave in napačno zdravljenje ter prispeva k natančnejši diagnozi in učinkovitejši klinični obravnavi pacienta.

Ključna usmeritev pred zaključkom

- Izbor preiskave mora imeti jasno klinično vprašanje.
- Kakovosten vzorec je pogoj za zanesljivejšo laboratorijsko razlago.
- Pozitiven ali negativen izvid sam po sebi ni dovolj za celostno presojo.
- Najbolj uporabni so izvidi, ki neposredno vplivajo na nadaljnjo obravnavo pacienta.

ZAKLJUČEK

Laboratorijska diagnostika v dermatologiji je v zadnjih letih doživela pomemben napredek, ki omogoča hitrejšo in natančnejšo identifikacijo povzročiteljev ter imunoloških označevalcev bolezni. Kljub razpoložljivosti naprednih tehnik, kot sta PCR in komponentna diagnostika, ostajajo temelj pravilne klinične obravnave kakovosten klinični pregled, ustrezen odvzem vzorcev in tesna povezava med klinikom in laboratorijem. Le s takšnim pristopom je mogoče pravilno interpretirati rezultate, se izogniti diagnostičnim pastem ter izbrati smiselne in za pacienta koristne preiskave. Laboratorijski izvid nikoli ne nadomešča klinične presoje, temveč jo dopolnjuje in usmerja k varnejši, bolj racionalni in individualizirani obravnavi pacienta.

VPRAŠANJA ZA RAZMISLEK

1. Zakaj negativen laboratorijski izvid pri sumu na dermatomikozo ali garje ne izključuje vedno bolezni?
2. Kateri dejavniki lahko vplivajo na kakovost odvzetega vzorca za mikološko ali parazitološko preiskavo?
3. Zakaj je pri najdbi pršic Demodex pomembno upoštevati tudi klinično sliko?
4. V katerih primerih bi bilo smiselno ponoviti laboratorijsko preiskavo ali izbrati dodatno diagnostično metodo?

KRATICE

Kratica	Pomen
CRD	komponentna diagnostika
DNK	deoksiribonukleinska kislina
DTM	dermatofitni testni medij oziroma dermatofitni agar
ELISA	encimskoimunski test
IACS	International Alliance for the Control of Scabies
IgE	imunoglobulin E
ISAC	Immuno Solid-phase Allergen Chip
KOH	kalijev hidroksid
MALDI-TOF MS	matrično podprta laserska desorpcija/ionizacija z masno spektrometrijo
PCR	verižna reakcija s polimerazo
SDA	Sabouraudov dekstrozni agar
sIgE	specifični imunoglobulin E
SSSB	standardizirana površinska biopsija kože

LITERATURA

1. Ansotegui, I. J., Melioli, G., Canonica, G. W., Caraballo, L., Villa, E., Ebisawa, M., Passalacqua, G., Savi, E., Ebo, D., Gómez, R. M., Luengo Sánchez, O., Oppenheimer, J. J., Jensen-Jarolim, E., Fischer, D. A., Haahtela, T., Antila, M., Bousquet, J. J., Cardona, V., Chiang, W. C., … Zuberbier, T. (2020). IgE allergy diagnostics and other relevant tests in allergy, a World Allergy Organization position paper. *World Allergy Organization Journal, 13*(2), Article 100080. https://doi.org/10.1016/j.waojou.2019.100080
2. Callery, E. L., Keymer, C., Barnes, N. A., & Rowbottom, A. W. (2020). Component-resolved diagnostics in the clinical and laboratory investigation of allergy. *Annals of Clinical Biochemistry, 57*(1), 26–35. https://doi.org/10.1177/0004563219877434
3. Chudzicka-Strugała, I., Gołębiewska, I., Brudecki, G., Elamin, W., & Zwoździak, B. (2023). Demodicosis in different age groups and alternative treatment options: A review. *Journal of Clinical Medicine, 12*(4), Article 1649. https://doi.org/10.3390/jcm12041649
4. Engelman, D., Yoshizumi, J., Hay, R. J., Osti, M., Micali, G., Norton, S., Walton, S., Boralevi, F., Bernigaud, C., Bowen, A. C., Chang, A. Y., Chosidow, O., Estrada-Chavez, G., Feldmeier, H., Ishii, N., Lacarrubba, F., Mahé, A., Maurer, T., Mahdi, M. M. A., … Fuller, L. C. (2020). The 2020 International Alliance for the Control of Scabies consensus criteria for the diagnosis of scabies. *British Journal of Dermatology, 183*(5), 808–820. https://doi.org/10.1111/bjd.18943
5. Gromek, W., Kołdej, N., Świtała, S., Majsiak, E., & Kurowski, M. (2024). Revisiting latex-fruit syndrome after 30 years of research: A comprehensive literature review and description of two cases. *Journal of Clinical Medicine, 13*(14), Article 4222. https://doi.org/10.3390/jcm13144222
6. Heckler, I., Sabalza, M., Bojmehrani, A., Venkataraman, I., & Thompson, C. (2023). The need for fast and accurate detection of dermatomycosis. *Medical Mycology, 61*(5), Article myad037. https://doi.org/10.1093/mmy/myad037
7. Siddig, E. E., & Hay, R. (2022). Laboratory-based diagnosis of scabies: A review of the current status. *Transactions of the Royal Society of Tropical Medicine and Hygiene, 116*(1), 4–9. https://doi.org/10.1093/trstmh/trab049
8. Sunderkötter, C., Wohlrab, J., & Hamm, H. (2021). Scabies: Epidemiology, diagnosis, and treatment. *Deutsches Ärzteblatt International, 118*(41), 695–704. https://doi.org/10.3238/arztebl.m2021.0296

9. Wong, L., Huang, C. H., & Lee, B. W. (2016). Shellfish and house dust mite allergies: Is the link tropomyosin? *Allergy, Asthma & Immunology Research, 8*(2), 101–106. https://doi.org/10.4168/aair.2016.8.2.101

HISTOPATOLOŠKI LABORATORIJ – PRIKAZ DELA

Asis. Violeta Hosta, dr. med., specialistka patologije

Dermatovenerološka klinika, UKC Ljubljana

UVOD

Histopatologija je eno ključnih področij sodobne medicine, saj omogoča natančno razumevanje bolezni na ravni tkiv. Kot del patologije se ukvarja s preučevanjem vzorcev tkiva pod mikroskopom, pri čemer analizira morfološke spremembe celic in njihovih struktur. Njena vloga je izjemno pomembna, saj pogosto predstavlja zlati standard v diagnostiki, zlasti pri odkrivanju in opredelitvi tumorjev. Na podlagi histopatoloških izvidov zdravniki določajo diagnozo, prognozo in najprimernejše zdravljenje, zato je natančnost postopkov ključnega pomena.

Prispevek v nadaljevanju prikazuje zaporedne faze dela v histopatološkem laboratoriju, od sprejema in obdelave tkivnega vzorca do priprave trajnega histološkega preparata, mikroskopske ocene, arhiviranja in uporabe sodobnih digitalnih pristopov. Poudarek je na pomenu sledljivosti, standardiziranih postopkov in varnosti pri delu, saj ti dejavniki neposredno vplivajo na kakovost histopatološke diagnostike.

SPREJEM IN OBDELAVA VZORCEV

Delo v histopatološkem laboratoriju se začne s sprejemom vzorca, kar je ena najbolj kritičnih faz v celotnem procesu. V tej fazi je treba natančno preveriti identiteto pacienta, vrsto vzorca ter skladnost podatkov z napotnico. Prav tako se zabeležijo pomembni podatki, kot so način odvzema, čas in datum ter število in vrsta vzorcev. Vsak vzorec dobi edinstveno laboratorijsko številko, ki omogoča sledljivost skozi vse nadaljnje faze obdelave. Morebitne napake pri identifikaciji lahko vodijo do napačnih diagnoz in posledično neustreznih kliničnih odločitev, zato je natančnost na tej stopnji nujna.



Slika 1: Sprejemno mesto vzorcev v histopatološkem laboratoriju

Po sprejemu sledi fiksacija, katere namen je ohraniti strukturo tkiva in preprečiti njegovo razgradnjo. Najpogosteje se uporablja desetodstotni formalin, ki zavira avtolitične procese in stabilizira celične komponente. Čas fiksacije je odvisen od velikosti vzorca. Večji vzorci se pogosto predhodno makroskopsko obdelajo. Patolog pri tem pregleda tkivo, opiše vidne spremembe in izbere reprezentativne dele za nadaljnjo analizo. Nepravilna fiksacija lahko povzroči artefakte, ki otežijo ali celo onemogočijo pravilno interpretacijo.

Naslednji korak je procesiranje tkiva, ki poteka v avtomatiziranih napravah. Ta postopek vključuje več zaporednih faz. Najprej se tkivo dehidrira z naraščajočimi koncentracijami alkohola, s čimer se odstrani voda. Nato sledi bistrenje, običajno s ksilenom, ki tkivo naredi prosojno. V naslednji fazi tkivo impregniramo s parafinom, ki prodre v njegovo strukturo. Na koncu vzorec vklopimo v parafin, pri čemer ga zalijemo v kalup in ohladimo, da nastane trden parafinski blok. Pri tem je izjemno pomembna pravilna orientacija tkiva, saj vpliva na kakovost kasnejših rezin.

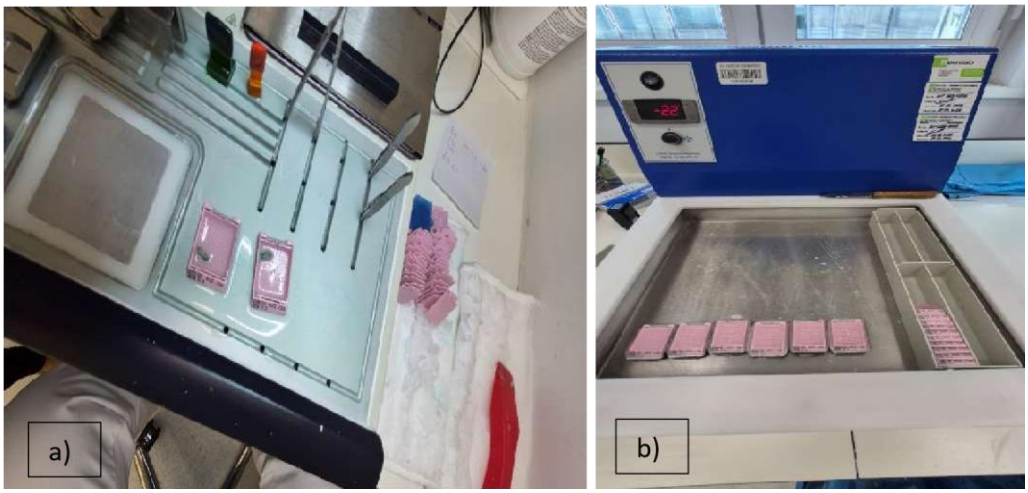

Slika 2: a) Parafinska postaja; b) Hladilna plošča za pripravo parafinskih blokov

Iz parafinskega bloka nato z mikrotomom pripravimo tanke rezine. Debelina rezin je običajno od dveh do petih mikrometrov. Rezine se oblikujejo v trakove, ki jih prenesemo v vodno kopel, kjer se poravnajo, nato pa jih položimo na objektna stekelca. Ta se ustrezno označijo, da se ohrani sledljivost vzorca. Na tej stopnji nastane neobarvan histološki preparat, ki še ni primeren za mikroskopski pregled. Med rezanjem lahko pride do različnih napak, kot so gube ali poškodbe rezin, kar lahko vpliva na kakovost analize.

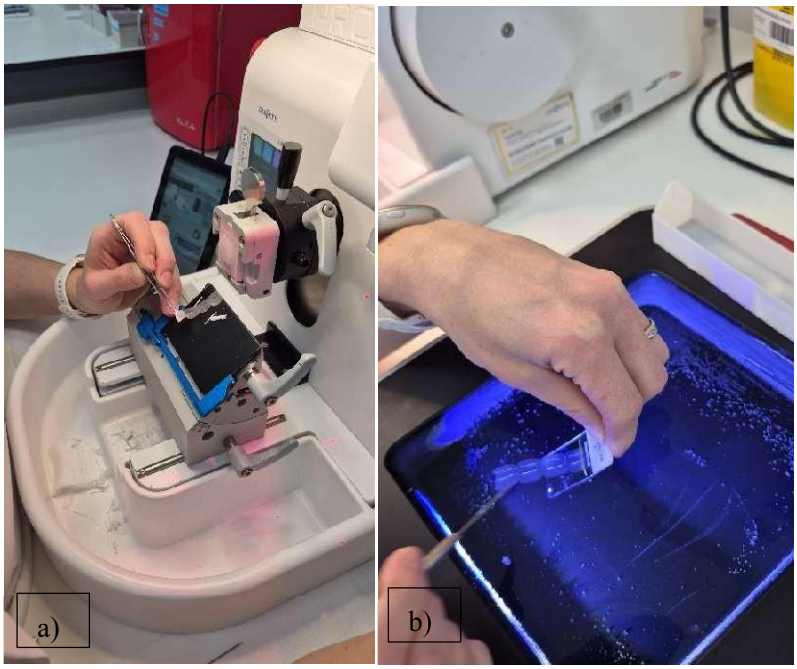

Slika 3: a) Mikrotom za rezanje parafinskih blokov; b) Vodna kopel za poravnavo rezin

Sledi sušenje histoloških preparatov v termostatu pri približno 56 stopinjah Celzija. Namen tega koraka je, da se rezine trdno prilepijo na objektno stekelce in ostanejo stabilne med nadaljnjimi postopki, zlasti med barvanjem.

Barvanje predstavlja enega najpomembnejših korakov v histopatologiji, saj omogoča vidno razlikovanje posameznih struktur v tkivu. Pred barvanjem je treba odstraniti parafin z uporabo ksilena ter ponovno hidrirati tkivo. Najpogosteje uporabljena metoda je barvanje s hematoksilinom in eozinom (HE), pri katerem se jedra obarvajo modro-vijolično, citoplazma pa rožnato. Ta metoda omogoča osnovno morfološko oceno tkiva in pogosto zadostuje za postavitev diagnoze.



Slika 4: a) Termostat za sušenje histoloških preparatov; b) Barvalec HE; c) Histološki preparat, obarvan s hematoksilinom in eozinom (HE)

Kadar osnovno barvanje ne zadostuje, se uporabljajo specialne barvne metode, ki poudarijo specifične komponente, kot so ogljikovi hidrati, mikroorganizmi ali kovinski depoziti. V sodobni diagnostiki imajo pomembno vlogo tudi napredne metode, kot je imunohistokemija, ki uporablja protitelesa za odkrivanje specifičnih antigenov. Ta omogoča natančnejšo opredelitev tipa tumorja in izbiro ciljnega zdravljenja. Poleg tega se vse pogosteje uporabljajo molekularne metode, kot so verižna reakcija s polimerazo (PCR), sekvenciranje naslednje generacije (NGS) in fluorescenčna hibridizacija in situ (FISH), ki omogočajo odkrivanje genetskih mutacij in personaliziran pristop k zdravljenju.

Po barvanju sledi zaključna obdelava histološkega preparata. Ta vključuje ponovno dehidracijo, bistrenje ter nanos krovnega stekla z uporabo posebne smole. Tako dobimo trajni histološki

preparat, ki je pripravljen za mikroskopski pregled. Pomembno je, da se izognemo napakam, kot so zračni mehurčki ali nečistoče, saj lahko vplivajo na interpretacijo.

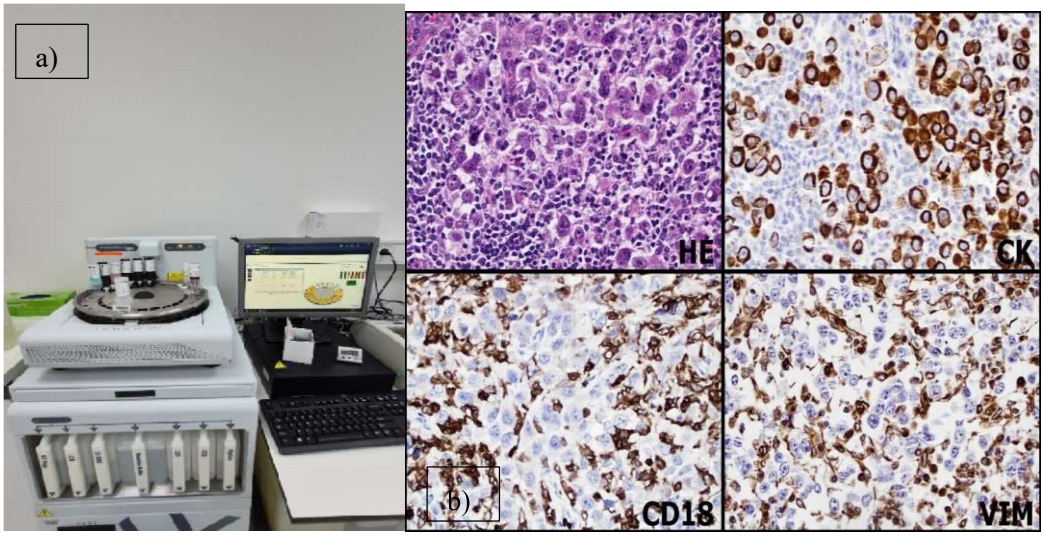

Slika 5: a) Imunobarvalec; b) Primer barvanj s hematoksilinom in eozinom (HE) ter imunohistokemije (IHK)

Pri delu v histopatološkem laboratoriju je izjemno pomembna tudi varnost. Uporaba digestorija omogoča odstranjevanje nevarnih hlapov in zaščito osebja pred škodljivimi kemikalijami, kot sta formalin in ksilen. Pomembni so tudi dosledna uporaba osebne varovalne opreme, pravilno ravnanje s kemikalijami, označevanje reagentov ter upoštevanje navodil za varno odstranjevanje odpadkov.

HISTOPATOLOŠKI PREGLED VZORCA

V naslednji fazi patolog pregleda histološki preparat pod mikroskopom. Ocenjuje strukturo tkiva, prisotnost patoloških sprememb ter stopnjo malignosti. Na podlagi opažanj pripravi histopatološki izvid, ki je ključen za nadaljnje zdravljenje pacienta.

Histopatološki pregled tako predstavlja osrednji del diagnostičnega procesa, saj povezuje laboratorijsko pripravo vzorca s končno klinično interpretacijo. Omogoča prepoznavanje značilnih morfoloških sprememb v tkivu, razlikovanje med benignimi in malignimi spremembami ter opredelitev bolezni, kar pomembno vpliva na izbiro nadaljnje zdravstvene obravnave pacienta.

Vsi histološki preparati, parafinski bloki in izvidi se na koncu arhivirajo, kar omogoča njihovo ponovno uporabo za dodatne analize, primerjavo z novimi vzorci in pravno sledljivost.

Arhiviranje je pomemben del celotnega procesa, saj zagotavlja dolgoročno dostopnost podatkov. Telepatologija v zadnjem času hitro napreduje in omogoča prenos mikroskopskih slik tkiv na daljavo s pomočjo digitalizacije histoloških preparatov in sodobne informacijske tehnologije. S tem omogoča hitrejše posvetovanje med strokovnjaki, elektronsko arhiviranje slikovnega gradiva ter izboljšuje dostopnost specializiranih diagnostičnih storitev.



Slika 6: a) Arhiv histoloških preparatov in parafinskih blokov; b) Skener histoloških preparatov, obarvanih s hematoksilinom in eozinom (HE) ter imunohistokemijo (IHK)

ZAKLJUČEK

Histopatološka diagnostika je kompleksen in večstopenjski proces, ki poteka od odvzema tkivnega vzorca do končnega izvida. Vsaka faza, od pravilne identifikacije in fiksacije do rezanja, barvanja, mikroskopske ocene in arhiviranja, pomembno vpliva na zanesljivost končnega rezultata. Zato sta za kakovostno diagnostiko nujna tesno sodelovanje med kliničnim osebjem in laboratorijem ter dosledno upoštevanje standardiziranih postopkov. Histopatologija tako ostaja nepogrešljiv temelj sodobne medicinske diagnostike in pomembno prispeva k ustreznim kliničnim odločitvam ter zdravljenju pacientov.

VLOGA DIPLOMIRANE MEDICINSKE SESTRE PRI DIAGNOSTIKI ALERGIJSKIH IN NEALERGIJSKIH REAKCIJ

mag. Franka Kulaš, dipl. m. s., univ. dipl. org., QM

Dermatovenerološka klinika, Univerzitetni klinični center Ljubljana

UVOD

Izraz alergija izhaja iz grščine in pomeni spremenjen oziroma drugačen odziv organizma; v Slovarju slovenskega knjižnega jezika je alergija opredeljena kot preobčutljivost organizma za določene snovi (Inštitut za slovenski jezik Frana Ramovša ZRC SAZU, 2014). Alergijske in nealergijske reakcije se v klinični praksi lahko kažejo s podobnimi simptomi, kot so izpuščaj, rdečina, srbenje ali oteklina, vendar se razlikujejo po patofiziološkem mehanizmu, diagnostičnem pristopu in nadaljnji obravnavi. Zato je natančno razlikovanje med obema vrstama odziva ključno za ustrezno izbiro diagnostičnih postopkov, interpretacijo izvidov in načrtovanje zdravljenja (Lunder, 2009; Gosenca et al., 2012).

V osnovi ločimo alergijske kožne bolezni in nealergijske reaktivne kožne bolezni. Alergijska reakcija kože je specifičen imunski odziv na določeno spojino oziroma alergen. Za njen nastanek je potrebna predhodna senzibilizacija pacienta, ob ponovni izpostavitvi pa se razvije pretiran imunski odziv na to spojino. Pogosto gre za snovi, ki same po sebi niso škodljive in so jim izpostavljeni številni ljudje, vendar se nanje senzibilizirajo le posamezniki. Nealergijska reakcija kože je pri reaktivnih kožnih boleznih nespecifičen odziv na vzročni dejavnik, ki je lahko kemična spojina ali fizikalni dejavnik. Ne zahteva predhodne senzibilizacije in se praviloma lahko pojavi pri vsakem človeku, ki je izpostavljen škodljivemu vplivu. Pri tem ne gre za primarno imunsko reakcijo na vzročni dejavnik (Lunder, 2009).

Pri alergijski reakciji imunski sistem določeno snov prepozna kot tujek in nanjo razvije specifičen odziv. Ključna je predhodna senzibilizacija, torej prvi stik z alergenom, pri katerem se oblikuje imunološki spomin. Klinična reakcija se praviloma pojavi ob ponovni izpostavitvi alergenu. Med najpomembnejšimi oblikami preobčutljivosti v dermatološki praksi sta

preobčutljivostna reakcija tipa I in tipa IV, ki se razlikujeta po hitrosti nastopa, imunoloških mehanizmih in diagnostičnem pristopu (Lunder, 2009).

Pri nealergijski reakciji nastane vnetni odziv kože brez specifičnega imunskega mehanizma. Dražilna snov neposredno poškoduje kožno bariero oziroma celice kože, kar sproži lokalno vnetje (Gosenca et al., 2012).

Alergijsko preobčutljivost lahko pri pacientih dokazujemo z različnimi testi. Delimo jih na teste, ki jih izvajamo neposredno pri pacientu (in vivo testi), in laboratorijske teste (in vitro testi). Testi, ki jih izvajamo pri pacientu, vključujejo epikutano testiranje, kožno vbodno testiranje, intradermalne teste in provokacijske teste. Laboratorijski testi vključujejo določanje serumskih koncentracij IgE, in sicer celokupnih IgE in specifičnih IgE. Pravilna izbira testa temelji na vrsti reakcije, klinični sliki in anamnezi pacienta (Lunder, 2009).

Pomembni sta pravilna interpretacija testov in zdravstvena vzgoja pacienta. Neustrezna interpretacija lahko vodi do napačne diagnostike ali nepotrebnih omejitev v življenjskem slogu pacienta (Portnoy, 2011).

Stanje na področju prepoznavanja, odzivanja in obravnave alergijskih reakcij v Sloveniji še ni na želeni ravni. Pacienti simptomov ne prepoznajo vedno dovolj hitro, ne razumejo, kdaj je uporaba predpisane terapije nujna, ali pa nimajo dovolj samozavesti za ustrezno ukrepanje (Blatnik, 2025).

V nadaljevanju so predstavljeni najpogostejši mehanizmi alergijskih in nealergijskih kožnih reakcij ter diagnostični postopki, pri katerih ima diplomirana medicinska sestra pomembno vlogo.

Ključna razlika

- Alergijska reakcija temelji na specifičnem imunskem odzivu na alergen in praviloma zahteva predhodno senzibilizacijo.
- Nealergijska reakcija nastane zaradi neposrednega draženja ali poškodbe kožne bariere, brez specifične imunske senzibilizacije.
- Ker so klinični znaki lahko podobni, mora presoja temeljiti na anamnezi, okoliščinah izpostavitve, klinični sliki in ustrezno izbranih diagnostičnih testih.

ALERGIJSKA REAKCIJA TIPA I

Preobčutljivostna reakcija tipa I je takojšnja alergijska reakcija. Po fazi senzibilizacije se ob ponovnem stiku alergen veže na protitelesa IgE na površini mastocitov, kar povzroči njihovo aktivacijo in sproščanje mediatorjev, med katerimi ima pomembno vlogo histamin. Histamin deluje na bližnje krvne žile in živčne končiče, zato se lahko hitro pojavijo vazodilatacija, rdečina, oteklina in srbenje. Hitrost nastopa simptomov je ena od ključnih diagnostičnih značilnosti preobčutljivostne reakcije tipa I (Lunder, 2009).

Akutna alergijska reakcija se lahko pojavi po izpostavljenosti različnim alergenom v različnih okoljih (Hogan, 2021). Alergijska reakcija je lahko blaga, zmerna ali huda; pri hudi reakciji lahko pride do anafilaksije. Anafilaksija je resna, življenje ogrožajoča, generalizirana preobčutljivostna reakcija, ki se razvije v minutah. Pojavijo se lahko prizadetost dihalnega sistema, na primer edem sluznice grla in bronhospazem, ter prizadetost kardiovaskularnega sistema, na primer hipotenzija in sinkopa. Pri večini pacientov so prisotne tudi spremembe na koži in sluznicah, kot so srbež, urtikarija in angioedem, ter tahikardija (Johansson, 2004).

Pri akutni alergijski reakciji se aktivirajo mastociti in bazofilci. Aktivacija mastocitov poteka po več poteh, predvsem pa prek vezave protiteles IgE (Bogataj & Mohar, 2022).

Pri alergijski reakciji se iz mastocitov poleg histamina sprošča tudi triptaza, ki je pomemben laboratorijski označevalec aktivacije mastocitov. Diplomirana medicinska sestra odvzame vzorec krvi v biokemično epruveto. Če se odvzem opravi v času, ko laboratorij ne deluje, je treba kri centrifugirati in serum ustrezno shraniti v hladilniku. Pravilno ravnanje z vzorcem je ključno za zanesljivost rezultata. Prvi vzorec krvi za določitev koncentracije triptaze se odvzame čim prej, praviloma v manj kot šestih urah po anafilaktični reakciji, drugi vzorec pa po 24 urah. Namen drugega vzorca je določitev pacientove bazalne koncentracije triptaze za primerjavo. Povišana koncentracija triptaze podpira diagnozo aktivacije mastocitov, normalna vrednost pa anafilaksije ne izključuje; ob normalnem izvidu je potrebna previdna klinična presoja in upoštevanje celotne klinične slike (Golden et al., 2024).

Hitro prepoznavanje in zdravljenje sta pri alergijski reakciji ključnega pomena (Striegel et al., 2021).

Za opredelitev alergenov sta potrebni natančna anamneza pacienta in usmerjena dodatna diagnostika, na primer določanje specifičnih IgE v krvi ali kožno vbodno testiranje; pri tem je treba rezultate vedno presojati v povezavi s klinično sliko pacienta (Portnoy, 2011).

Pomembna sta pravilna interpretacija testov in zdravstvena vzgoja pacienta. Paciente z alergijsko reakcijo je treba poučiti o tveganju za ponovitev, izogibanju alergenom in pravilni uporabi avtoinjektorja adrenalina ter jih napotiti k alergologu (Shaker et al., 2020).

Reakcija tipa I

- Reakcija tipa I nastopi hitro, najpogosteje v nekaj minutah po ponovni izpostavitvi alergenu.
- V reakciji sodelujejo protitelesa IgE, mastociti in bazofilci, ob njihovi aktivaciji pa se sproščajo mediatorji, zlasti histamin.
- Pri hudi sistemski reakciji je treba takoj pomisliti na anafilaksijo in začeti nujno ukrepanje.
- Rezultate kožnih in laboratorijskih testov je treba vedno razlagati skupaj z anamnezo in klinično sliko pacienta.

ALERGIJSKA REAKCIJA TIPA IV

Pri alergijski reakciji tipa IV gre za zakasnelo, celično posredovano preobčutljivostno reakcijo. Proces se začne, ko v kožo prodre hapten, na primer nikelj ali sestavina barve za lase. Ob prvem stiku nastopi senzibilizacija, pri kateri se oblikujejo spominske celice T. Ob ponovni izpostavitvi istemu antigenu spominske celice T prepoznajo povzročitelja na mestu stika v koži in sprožijo izločanje citokinov. Ti privabijo in aktivirajo dodatne vnetne celice, med njimi makrofage, kar vodi v razvoj lokalnega vnetja. Ker proces vključuje aktivacijo in migracijo celic iz krvi v kožo, se reakcija razvija počasneje in doseže vrhunec praviloma po dveh do treh dneh.

Ker pri preobčutljivostni reakciji tipa IV protitelesa IgE niso vključena, določanje IgE v krvi in kožno vbodno testiranje za dokazovanje te oblike preobčutljivosti nista diagnostično uporabna. Ustrezna metoda je epikutano testiranje, pri katerem so testne snovi na kožo nameščene praviloma 48 do 72 ur. Pravilna izvedba in interpretacija epikutanega testiranja sta zato ključni za zanesljivo diagnostiko alergijskega kontaktnega dermatitisa (Jeras, 2018).

Reakcija tipa IV

- Reakcija tipa IV je zakasnela, celično posredovana preobčutljivostna reakcija, pri kateri sodelujejo predvsem limfociti T.
- Simptomi se razvijajo počasneje in praviloma dosežejo vrhunec po dveh do treh dneh.
- Določanje IgE in kožno vbodno testiranje pri reakciji tipa IV nista diagnostično uporabni metodi.
- Za dokazovanje alergijskega kontaktnega dermatitisa je najpomembnejša metoda epikutano testiranje.

REAKTIVNA (NEALERGIJSKA) REAKCIJA

Pri nealergijski reakciji nastane vnetni odziv kože brez specifične imunske senzibilizacije. Dražilna snov, na primer močno milo, čistilo, topilo, kislina ali alkalija, pride v stik s kožo in poškoduje zunanjo roženo plast kože. Posledično lahko prodre globlje v kožo ter poškoduje lipide in celične membrane keratinocitov. Poškodovani keratinociti sproščajo vnetne mediatorje, ki privabijo dodatne vnetne celice. Na mestu stika se zato razvije lokalno vnetje, ki se lahko kaže z rdečino, pekočim občutkom in bolečino (Gosenca et al., 2012).

Pri iritativni reakciji sta ključna odstranitev oziroma izpiranje dražilne snovi ter obnova kožne bariere z ustreznimi zaščitnimi pripravki. Primer takšne reakcije je inkontinenčni dermatitis, ki se pogosto pojavlja pri pacientih, ki uporabljajo plenice. Klinična slika lahko spominja na alergijsko reakcijo na material plenice, vendar je pogosteje posledica dolgotrajnega stika kože z urinom, blatom, vlago in mehanskim trenjem. Normalen pH kože je približno med 4,5 in 5,5, kar prispeva k stabilnosti lipidne bariere, zaviranju razgradnje epidermisa, omejevanju rasti gliv in vzdrževanju normalne bakterijske flore (Lunder, 2009). Ob stiku urina z bakterijami, ki proizvajajo encim ureazo, pride do hidrolize sečnine in nastanka amonijaka, kar zviša pH okolja. Bolj alkalno okolje poškoduje roženo plast in keratinocite ter sproži nealergijsko vnetje. Zato je pri preprečevanju in obravnavi inkontinenčnega dermatitisa pomembna zaščita kože z barierno kremo, ki zmanjša nadaljnji stik kože z iritanti. Barierno kremo nanašamo v tankem sloju po vsakem čiščenju kože, pri tem pa je treba ohraniti vpojnost plenice (Gosenca et al., 2012).

Nealergijska reakcija

- Predhodna senzibilizacija ni potrebna, zato se reakcija lahko pojavi pri vsakem posamezniku ob zadostni izpostavljenosti dražilnemu dejavniku.
- Dražilna snov neposredno poškoduje kožno bariero in sproži lokalni vnetni odziv.
- Obravnava temelji na odstranitvi oziroma izpiranju dražilnega dejavnika, zaščiti kože in obnovi kožne bariere.
- Inkontinenčni dermatitis je primer nealergijske reakcije, ki je najpogosteje povezana z dolgotrajnim stikom kože z vlago, urinom, blatom in trenjem.

KOŽNO VBODNO TESTIRANJE

Kožno vbodno testiranje, ki se pogosto imenuje tudi prick test, je uveljavljena metoda alergološkega testiranja za dokazovanje takojšnje, IgE-posredovane preobčutljivosti. Izraz prick test izhaja iz načina izvedbe, saj se alergen s kratkim vbodom oziroma pritiskom lancete vnese v povrhnji del kože. Diplomirana medicinska sestra kapljice testnih snovi nanese na volarno stran podlahti in jih z majhno lanceto vnese v povrhnji del kože. Alergen pride v stik z mastociti, na katerih so vezana protitelesa IgE. Če je pacient senzibiliziran, vezava alergena sproži lokalni imunski odziv, sproščanje histamina ter nastanek značilne papule z eritemom. Kožno vbodno testiranje tako ponazarja lokalni imunski odziv tipa I, pri katerem protitelesa IgE prepoznajo alergen in sprožijo sproščanje mediatorjev (Portnoy, 2011).

Pomembno je, da se kožno vbodno testiranje ne izvaja v akutni fazi bolezni. Praviloma se izvede šele štiri do šest tednov po alergijskem dogodku (Golden et al., 2024).

Pred izvedbo testiranja je treba preveriti rok uporabnosti alergenov in njihov pravilni vrstni red. Alergene vzamemo iz hladilnika vsaj pol ure pred začetkom testiranja. Pacient mora praviloma prenehati z jemanjem antihistaminikov sedem dni pred testiranjem, testnega predela pa tri tedne pred testiranjem ne sme mazati s kortikosteroidnimi kremami ali topikalnimi zaviralci kalcinevrina. Ta navodila zmanjšujejo vpliv terapije na rezultate, saj antihistaminiki zavirajo histaminski odziv, kortikosteroidi pa zmanjšujejo lokalno vnetje. Testiranje izvajamo na volarni strani podlahti. Če je na testnem predelu prisotna kožna sprememba, jo pred začetkom testiranja označimo, da ne vpliva na poznejšo interpretacijo rezultatov.

Na testnem predelu označimo pozitivno kontrolo s histaminom in negativno kontrolo z natrijevim kloridom. Kontroli sta pomembni za potrditev ustrezne reaktivnosti kože in pravilne izvedbe testa. Alergene nato po predpisanem vrstnem redu nanesemo na očiščeno kožo. S konico lancete pravokotno pritisnemo skozi posamezno kapljico. Po končanem nanosu kapljice

previdno odstranimo z zložencem, pri čemer pazimo, da se alergeni med seboj ne razlijejo ali pomešajo. Zabeležimo čas zadnjega vboda, rezultat pa ocenimo po 15 minutah. Dermografizem lahko moti oceno testov. Če pri pozitivni kontroli ni reakcije, je test neveljaven.

Pri kožno vbodnem testiranju je pravilna izvedba vboda z lanceto ključna za zanesljivost rezultata. Cilj testa je, da reagent doseže povrhnji oziroma papilarni dermis. Če je vbod preplitv in reagent ostane v epidermisu, se značilna reakcija praviloma ne razvije, saj epidermis nima žilnega odziva in ne vsebuje zadostnega števila mastocitov za nastanek papule (Portnoy, 2011).

Vbodno-vbodno oziroma prick-to-prick testiranje je dopolnilna metoda kožnega vbodnega testiranja, ki se uporablja predvsem pri sumu na IgE-posredovano alergijo na živila, kadar za domnevni alergen ni na voljo ustreznega standardiziranega komercialnega pripravka ali kadar je zanesljivost ekstrakta omejena. To velja zlasti za sveža živila, pri katerih so alergeni lahko termolabilni ali občutljivi na postopke priprave ekstraktov. Postopek izvedemo tako, da z lanceto najprej vbodemo svež alergen oziroma živilo, nato pa z isto lanceto opravimo vbod v kožo pacienta, najpogosteje na volarni strani podlahti. Reakcijo ocenimo po približno 15 minutah, pri čemer rezultat vedno interpretiramo v povezavi z anamnezo, klinično sliko ter pozitivno in negativno kontrolo. Metoda je zato primerna kot ciljno diagnostično dopolnilo, ne pa kot splošno presejalno testiranje (Dinardo et al., 2025; Terlouw et al., 2024).

Kožnega vbodnega testiranja praviloma ne izvajamo oziroma ga odložimo v času nosečnosti in dojenja, med poslabšanjem alergijske bolezni, ob akutnem vročinskem obolenju, med zdravljenjem z antihistaminiki ali kortikosteroidi ter kadar je koža na predelu testiranja vneta ali je bila nedavno zdravljena (Lunder, 2009).

Kožno vbodno testiranje

- Kožno vbodno testiranje se uporablja za dokazovanje takojšnje, IgE-posredovane preobčutljivosti tipa I.
- Rezultat kožno vbodnega testiranja se praviloma odčita približno 15 minut po zadnjem vbodu.
- Pozitivna in negativna kontrola sta nujni za presojo reaktivnosti kože ter veljavnosti testa.
- Antihistaminiki, lokalna protivnetna terapija in neustrezna priprava testnega predela lahko zmanjšajo zanesljivost rezultata.

EPIKUTANO TESTIRANJE

Epikutano testiranje, ki ga v praksi pogosto imenujemo tudi krpično testiranje oziroma patch testiranje, izvedemo, kadar obstaja sum, da so kožne spremembe posledica alergijske kontaktne preobčutljivosti na snov, s katero je bila koža v stiku. Izraz krpično oziroma patch testiranje izhaja iz načina izvedbe, saj se testne snovi na kožo namestijo z obliži oziroma testnimi komorami in ostanejo v stiku s kožo daljši čas. S testiranjem ugotavljamo, ali ima pacient spominske celice T, ki prepoznajo specifičen hapten. Postopek je tehnično razmeroma preprost, vendar zahteva natančno izvedbo in ustrezno časovno spremljanje, saj ponazarja naravni razvoj preobčutljivostne reakcije tipa IV. Epikutano testiranje je zlati standard pri diagnostiki alergijskega kontaktnega dermatitisa (Lunder, 2009).

Na Dermatovenerološki kliniki v Ljubljani se v skladu s klinično prakso v standardni seriji testira 30 alergenov, ki so vključeni v evropsko standardno testno serijo. Alergeni se hranijo v hladilniku. Poleg standardnih alergenov lahko pacient prinese tudi snovi, za katere sumi, da mu povzročajo kožne težave, na primer kozmetične izdelke ali snovi iz delovnega okolja. Epikutano testiranje praviloma vključuje tri obiske. Ob prvem obisku pacientu na hrbet namestimo obliže s testnimi snovmi standardne serije in morebitnimi prinesenimi snovmi. Obliži ostanejo na koži 48 ur. Ob drugem obisku se obliži odstranijo in opravijo prva odčitavanja kožnih reakcij. Ob tretjem obisku, praviloma po 72 urah, sledi končno odčitavanje. Pozitivna reakcija se lahko kaže z rdečino, oteklino, infiltracijo ali drobnimi mehurčki na mestu testirane snovi. Ker je reakcija tipa IV zakasnjena in vključuje celično posredovan imunski odziv, doseže vrhunec šele po dveh do treh dneh. V času testiranja je pomembno, da se testni predel ne moči.

Na Dermatovenerološki kliniki v Ljubljani se opravljajo tudi epikutano testiranje s stomatološko serijo (16 alergenov), osteosintetsko serijo (24 alergenov), oftalmološko serijo (12 alergenov) in fotoepikutano testiranje (15 alergenov).

Pri fotoepikutanem testiranju, ki je diagnostična metoda za dokazovanje fotoalergijskega kontaktnega dermatitisa, na levo in desno stran hrbta namestimo dva enaka seta testnih snovi. Po določenem času izpostavljenosti se obliži odstranijo; en set ostane neobsevan kot kontrola, drugi pa se obseva z nadzorovanim odmerkom UVA-svetlobe. Pozitivna reakcija na obsevani strani ob odsotnosti oziroma manjši reakciji na neobsevani strani podpira sum, da kožno reakcijo sproži kombinacija določene snovi in ultravijolične svetlobe. Rezultate odčitamo v predvidenih časovnih intervalih, običajno po 48, 72 in po potrebi 96 urah, pri čemer je

pomembno razlikovati med kontaktno alergijsko, fotoalergijsko in fototoksično reakcijo (Bruynzeel et al., 2004; Gonçalo, 2019).

Epikutanega testiranja praviloma ne izvajamo oziroma ga preložimo v času nosečnosti in dojenja, med poslabšanjem alergijske bolezni, ob akutnem vročinskem obolenju, ob obsežnem dermatitisu hrbta, po nedavni izpostavitvi soncu z vidnimi kožnimi spremembami v zadnjih 14 dneh ter pri pacientih, ki prejemajo srednje ali visoke odmerke metilprednizolona ali druga imunosupresivna zdravila (Lunder, 2009).

Epikutano testiranje

- Epikutano testiranje je temeljna metoda za diagnostiko alergijskega kontaktnega dermatitisa oziroma preobčutljivostne reakcije tipa IV.
- Testne snovi ostanejo v stiku s kožo praviloma 48 ur, nato sledita prvo in končno odčitavanje.
- Končno odčitavanje je ključno, ker se reakcija tipa IV razvija zakasnelo in lahko doseže vrhunec šele po dveh do treh dneh.
- Pacient mora med testiranjem upoštevati navodila, zlasti da testnega predela ne moči, ne drgne in ga ne izpostavlja pretiranemu potenju.

ODVZEM KRVI ZA IMUNOGLOBULINE E (IgE)

Imunoglobulini E (IgE) so protitelesa, katerih koncentracija se lahko pri alergijski preobčutljivosti na določeno snov poveča (Jeras, 2018). Na Dermatovenerološki kliniki se v Mikološko-alergološkem laboratoriju v skladu s klinično prakso izvajata določanje celokupnih IgE in specifičnih IgE iz krvi. Za zanesljivo analizo je pomemben odvzem zadostne količine krvi v biokemično epruveto. Kakovost vzorca je eden ključnih dejavnikov za zanesljiv izvid. V laboratoriju polno kri centrifugirajo in pridobijo serum. Približno 0,5 ml seruma zadostuje za analizo petih alergenov, ena polna biokemična epruveta krvi pa približno za analizo 15 alergenov. Pravilno polnjenje epruvete zato zmanjšuje potrebo po ponovnih odvzemih.

Pri interpretaciji izvidov je treba poudariti, da vedno obravnavamo pacienta in njegovo klinično sliko, ne zgolj laboratorijskega izvida. Testi lahko pokažejo senzibilizacijo, ki sama po sebi še ne pomeni klinično izražene alergije. O alergiji govorimo takrat, ko stik z določenim alergenom pri pacientu povzroči klinične težave, na primer urtikarijo, poslabšanje kožnega stanja, srbenje v ustni votlini po zaužitju hrane ali simptome senenega nahoda (Portnoy, 2011).

V nekaterih primerih se klinični simptomi alergije ne razvijejo kljub izmerjeni povišani koncentraciji specifičnih IgE v krvi. Nizke koncentracije specifičnih IgE lahko kažejo na senzibilizacijo oziroma povečano občutljivost za določen alergen, vendar brez značilnih simptomov ne zadoščajo za diagnozo alergije. Povišan IgE brez simptomov zato pomeni senzibilizacijo, ne pa nujno klinično izražene alergije. Odločitev o morebitnem izogibanju določenemu alergenu mora temeljiti na klinični presoji, anamnezi in morebitni povezavi med izpostavitvijo ter simptomi (Korošec, 2018).

Koncentracija celokupnega IgE v krvi se lahko poveča tudi zaradi nekaterih drugih dejavnikov, kot so prisotnost parazitov, povečano delovanje ščitnice, sistemski vaskulitis, bronhopulmonalna aspergiloza ali kajenje. Zato izolirano povišan IgE nikoli ne zadostuje za diagnozo alergije (Lunder, 2009).

Interpretacijo vedno opravi zdravstveni strokovnjak, saj lahko napačno branje izvidov vodi do nepotrebnih omejitev, na primer izločanja živil, ali do spregledanih tveganj.

Interpretacija IgE

- Povišan specifični IgE pomeni senzibilizacijo, ne pa nujno klinično izražene alergije.
- Diagnoza alergije zahteva povezavo med izvidom, anamnezo, simptomi in dejansko izpostavljenostjo alergenu.
- Izolirano povišan celokupni IgE ni zadosten dokaz alergije, ker se lahko poveča tudi zaradi drugih vzrokov.
- Napačna interpretacija izvidov lahko vodi v nepotrebne prehranske ali življenjske omejitve ter v spregledana klinična tveganja.

ZAKLJUČEK

Razlikovanje med alergijskimi in nealergijskimi kožnimi reakcijami je ključno za varno, strokovno in ciljno usmerjeno obravnavo pacienta. Alergijske reakcije temeljijo na specifičnem imunskem odzivu, medtem ko so nealergijske reakcije praviloma posledica neposredne poškodbe kožne bariere in lokalnega vnetnega odziva. Zaradi podobnosti kliničnih znakov, kot so rdečina, srbenje, oteklina ali izpuščaj, mora presoja vedno temeljiti na povezavi med anamnezo, klinično sliko, okoliščinami izpostavitve in rezultati diagnostičnih preiskav (Lunder, 2009; Gosenca et al., 2012; Portnoy, 2011).

Zanesljivost diagnostične obravnave je odvisna od pravilne izbire testa, natančne priprave pacienta, tehnično ustrezne izvedbe postopka in strokovne interpretacije rezultatov. Kožno vbodno testiranje, vbodno-vbodno testiranje, epikutano in fotoepikutano testiranje ter laboratorijsko določanje IgE imajo različne indikacije in omejitve, zato posamezen rezultat sam po sebi ne zadošča za postavitev diagnoze. Rezultate je treba vedno presojati v povezavi s kliničnimi težavami pacienta in možnostjo dejanske izpostavljenosti alergenu ali iritantu (Portnoy, 2011; Bruynzeel et al., 2004; Gonçalo, 2019).

Diplomirana medicinska sestra ima pri tem pomembno vlogo pri pripravi pacienta, izvedbi diagnostičnih postopkov, ravnanju z vzorci, prepoznavanju urgentnih stanj ter zdravstveni vzgoji. Njena vloga presega tehnično izvedbo postopkov, saj vključuje strokovno komunikacijo, preverjanje razumevanja navodil, podporo pacientu in opolnomočenje za varno samooskrbo. V prihodnje je smiselno krepiti standardizacijo diagnostičnih postopkov, enotna pisna in ustna navodila za paciente, redno izobraževanje zdravstvenih delavcev ter dosledno dokumentiranje rezultatov testiranj, podanih navodil in morebitnih neželenih reakcij. Posebno pozornost je treba nameniti pacientom z večjim tveganjem za hude alergijske reakcije, zlasti za anafilaksijo, ter učenju pravilne in pravočasne uporabe predpisane terapije, vključno z avtoinjektorjem adrenalina (Shaker et al., 2020; Golden et al., 2024; Striegel et al., 2021).

VPRAŠANJA ZA RAZMISLEK

1. Kako razlikujemo alergijsko reakcijo od nealergijske (reaktivne) kožne reakcije glede na patofiziologijo in klinično sliko?
2. Zakaj je pri alergijski reakciji tipa I potrebna predhodna senzibilizacija in kako to vpliva na pojav simptomov ob ponovni izpostavitvi alergenu?
3. Katere diagnostične metode uporabljamo za dokazovanje alergijske preobčutljivosti tipa I in tipa IV ter kakšne so njihove omejitve?
4. Kakšna je vloga diplomirane medicinske sestre pri pripravi pacienta, izvedbi kožno vbodnega in epikutanega testiranja ter zdravstveni vzgoji po testiranju?
5. Katere napake pri izvedbi kožno vbodnih testov lahko vplivajo na zanesljivost rezultatov?
6. Zakaj je pravilna zdravstvena vzgoja pacienta ključnega pomena pri obravnavi alergijskih reakcij, zlasti pri preprečevanju anafilaksije?

LITERATURA

1. Blatnik, T. (2025). *Dispečerska služba zdravstva in alergijske reakcije: analiza klicev na nujno medicinsko pomoč 112* [Magistrsko delo, Univerza v Mariboru].
2. Bogataj, A., & Mohar, A. (2022). Anafilaksija. V M. Strnad (ur.), *Urgentna medicina* (str. 442–448). Univerza v Mariboru. https://doi.org/10.18690/um.mf.2.2022
3. Bruynzeel, D. P., Ferguson, J., Andersen, K., Gonçalo, M., English, J., Goossens, A., Johansen, J. D., Menné, T., White, I. R., & European Society of Contact Dermatitis. (2004). Photopatch testing: A consensus methodology for Europe. *Journal of the European Academy of Dermatology and Venereology, 18*(6), 679–682. https://doi.org/10.1111/j.1468-3083.2004.01053.x
4. Dinardo, G., Chiera, F., Arasi, S., Giannetti, A., Caimmi, D., Mastrorilli, C., Pecoraro, L., Gracci, S., Miraglia Del Giudice, M., & Bernardini, R. (2025). Allergy skin tests: An update on skin prick test and prick to prick. *Italian Journal of Pediatric Allergy and Immunology, 39*, 26–34. https://doi.org/10.53151/2531-3916/2025-1109
5. Golden, D. B. K., Wang, J., Waserman, S., Akin, C., Campbell, R. L., Ellis, A. K., Greenhawt, M., Lang, D. M., Ledford, D. K., Lieberman, J., Oppenheimer, J., Shaker, M. S., Wallace, D. V., Abrams, E. M., Bernstein, J. A., Chu, D. K., Horner, C. C., Rank, M. A., & Stukus, D. R. (2024). Anaphylaxis: A 2023 practice parameter update. *Annals of Allergy, Asthma & Immunology, 132*(2), 124–176. https://doi.org/10.1016/j.anai.2023.09.015
6. Gonçalo, M. (2019). Photopatch testing. *Contact Dermatitis, 80*(4), 195–204. https://doi.org/10.1111/cod.13194
7. Gosenca, M., Gašperlin, M., & Kristl, J. (2012). Iritativni kontaktni dermatitis: od mehanizmov do vrednotenja iritantov. *Farmacevtski vestnik, 63*(3), 145–152.
8. Inštitut za slovenski jezik Frana Ramovša ZRC SAZU. (2014). *Slovar slovenskega knjižnega jezika* (2. izd.). Založba ZRC.
9. Hogan, S. P. (2021). Severity grading system for acute allergic reactions—time for validation and assessment of best practices. *The Journal of Allergy and Clinical Immunology, 148*(1), 86–88. https://doi.org/10.1016/j.jaci.2021.04.031
10. Jeras, M. (2018). Alergije in imunski sistem. V T. Tomašič (ur.), *Alergije* [Elektronska izdaja] (str. 7–20). Univerza v Ljubljani, Fakulteta za farmacijo.
11. Johansson, S. G. O., Bieber, T., Dahl, R., Friedmann, P. S., Lanier, B. Q., Lockey, R. F., Motala, C., Ortega Martell, J. A., Platts-Mills, T. A. E., Ring, J., Thien, F., Van Cauwenberge, P., & Williams, H. C. (2004). Revised nomenclature for allergy for global use: Report of the Nomenclature Review Committee of the World Allergy Organization, October 2003. *Journal of Allergy and Clinical Immunology, 113*(5), 832–836. https://doi.org/10.1016/j.jaci.2003.12.591
12. Korošec, P. (2018). Alergijske bolezni dihal. V T. Tomašič (ur.), *Alergije* [Elektronska izdaja] (str. 21–27). Univerza v Ljubljani, Fakulteta za farmacijo.
13. Lunder, T. (2009). Alergijske in reaktivne kožne bolezni. V A. Kansky & J. Miljković (ur.), *Kožne in spolne bolezni* (str. 139–143). Združenje slovenskih dermatovenerologov.
14. Portnoy, J. M. (2011). Appropriate allergy testing and interpretation. *Missouri Medicine, 108*(5), 339–343.
15. Shaker, M. S., Wallace, D. V., Golden, D. B. K., Oppenheimer, J., Bernstein, J. A., Campbell, R. L., Dinakar, C., Ellis, A., Greenhawt, M., Khan, D. A., Lang, D. M., Lang, E. S., Lieberman, J. A., Portnoy, J. M., Rank, M. A., Stukus, D. R., & Wang, J. (2020). Anaphylaxis—a 2020 practice parameter update, systematic review, and Grading of Recommendations, Assessment, Development and Evaluation (GRADE) analysis. *The Journal of Allergy and Clinical Immunology, 145*(4), 1082–1123. https://doi.org/10.1016/j.jaci.2020.01.017
16. Striegel, A. K., Beyer, K., & Rietschel, E. (2021). Diagnostisches und therapeutisches Vorgehen bei Anaphylaxie im Kindes- und Jugendalter. *Der Hautarzt, 72*(11), 1003–1013. https://doi.org/10.1007/s00105-021-04894-2
17. Terlouw, S., van Boven, F. E., Borsboom-van Zonneveld, M., de Graaf-in 't Veld, T., Gerth van Wijk, R., van Daele, P. L. A., van Maaren, M. S., Kuijpers, J. H. S. A. M., Veenbergen, S., & de Jong, N. W.

(2024). Comparison of skin prick test and prick-to-prick test with fruits and vegetables in the diagnosis of food allergy. *Clinical and Translational Allergy, 14*(7), Article e12375. https://doi.org/10.1002/clt2.12375

BAKTERIJSKE OKUŽBE KOŽE

Prim. doc. dr. Tanja Planinšek Ručigaj, dr. med., višja svetnica, specialistka dermatovenerologije in EFWH

Dermatovenerološka klinika, Univerzitetni klinični center Ljubljana

UVOD

Koža je največji organ človeškega telesa in hkrati ključna mehanska, kemična, imunološka ter mikrobiološka pregrada pred okužbami. Bakterijske okužbe kože nastanejo, kadar je ta pregrada porušena zaradi poškodbe, vnetja, maceracije, okluzije, motene prekrvljenosti ali spremenjenega imunskega odziva gostitelja. K njihovemu nastanku prispevajo tudi spremembe normalne kožne mikrobiote, lokalni dejavniki tveganja, sistemske bolezni in izpostavljenost določenim okoljskim dejavnikom (Tognetti et al., 2012).

Klinični spekter bakterijskih okužb kože je širok. Okužbe lahko prizadenejo povrhnjico, lasne mešičke, dermis, podkožje ali globlja mehka tkiva, zato se kažejo z zelo različnimi kliničnimi slikami — od omejenega impetiga, folikulitisa in eritrazme do globljih okužb, kot so furunkel, karbunkel, erizipel in celulitis. Posebno mesto imajo vektorsko prenesene okužbe, kot je lymska borelioza, pri katerih so kožne spremembe pogosto najzgodnejši in diagnostično najpomembnejši znak bolezni (Kullberg et al., 2020; Tognetti et al., 2012).

Najpogostejša bakterijska povzročitelja okužb kože sta *Staphylococcus aureus* in *Streptococcus pyogenes*, pri posameznih kliničnih oblikah pa so pomembni tudi drugi mikroorganizmi, na primer *Corynebacterium minutissimum*, *Borrelia burgdorferi sensu lato* in redkejši oportunistični povzročitelji. Obravnava pacienta temelji na prepoznavi globine okužbe, prisotnosti gnojenja, sistemskih znakov, pridruženih bolezni, tveganja za zaplete in verjetnega povzročitelja (Sukumaran & Senanayake, 2016; Tognetti et al., 2012).

Enako pomembna je racionalna raba antibiotikov, saj nepotrebno ali neustrezno zdravljenje prispeva k protimikrobni odpornosti, medtem ko lahko prepozno zdravljenje globljih ali hitro napredujočih okužb vodi v širjenje vnetja, brazgotinjenje ali sistemske zaplete (Sukumaran & Senanayake, 2016; Tognetti et al., 2012).

Za praktično obravnavo je koristno najprej ločiti površinske, folikularne, globlje dermalne in posebne bakterijske okužbe, nato pa oceniti, ali gre za gnojno ali negnojno okužbo, ali so

prisotni sistemski znaki in ali pacient potrebuje mikrobiološko diagnostiko, sistemsko zdravljenje ali napotitev v bolnišnico (Sukumaran & Senanayake, 2016; Tognetti et al., 2012).

Razdelitev bakterijskih okužb kože

Bakterijske okužbe kože lahko razvrstimo glede na globino prizadetosti (Sukumaran & Senanayake, 2016; Tognetti et al., 2012):

- Epidermalne okužbe (piodermije) – npr. impetigo (Sukumaran & Senanayake, 2016; Tognetti et al., 2012).
- Folikularne okužbe – npr. folikulitis, furunkel, karbunkel (Ibler & Kromann, 2014; Luelmo-Aguilar & Santandreu, 2004).
- Dermalne okužbe – npr. erizipel, celulitis (Brindle et al., 2019; Gowda et al., 2025).
- Druge bakterijske okužbe – npr. eritrazma, borelijske okužbe (Kullberg et al., 2020; Martínez-Ortega & Franco González, 2024).

Obravnava pacienta z bakterijsko okužbo kože

V klinični praksi je najprej smiselno oceniti globino okužbe, prisotnost gnojenja, hitrost napredovanja, sistemske znake in pacientove dejavnike tveganja. Gnojne kožne spremembe, kot so furunkel, karbunkel in absces, praviloma zahtevajo presojo o inciziji, drenaži in mikrobiološki kulturi, medtem ko je zdravljenje negnojnih okužb, kot sta erizipel in večina celulitisov, usmerjeno predvsem proti streptokokom (Brindle et al., 2019; Ibler & Kromann, 2014; Sukumaran & Senanayake, 2016).

Sistemski antibiotik je potreben pri obsežnejši bolezni, globlji okužbi, sistemskih znakih, imunosupresiji, pomembnih pridruženih boleznih, neuspehu lokalnega zdravljenja ali ponavljajočih se okužbah (Brindle et al., 2019; Ibler & Kromann, 2014; Sukumaran & Senanayake, 2016).

Pri pacientu z akutno ali kronično vnetno kožno spremembo je diferencialna diagnoza pogosto širša od same bakterijske okužbe. Številne bakterijske okužbe se lahko klinično prekrivajo ali posnemajo neinfekcijske dermatoze, glivične okužbe, virusne bolezni, trombotična stanja ali vektorsko prenesene bolezni. Pri začetni presoji je zato smiselno upoštevati morfologijo kožne spremembe, lokalizacijo, prisotnost gnojenja, hitrost širjenja, sistemske znake in dejavnike tveganja. Tabela 1 povzema najpogostejše klinične vzorce in najpomembnejše diferencialnodiagnostične možnosti (Gowda et al., 2025; Kullberg et al., 2020; Ramesh & Passi, 2022).

Tabela 1: Pregled diferencialnih diagnoz bakterijskih okužb kože

Okužba	Značilna kožna sprememba	Tipična lokalizacija	Ključna diferencialna diagnoza
Impetigo	Erozije z medeno rumenimi krastami; pri bulozni obliki ohlapne bule	Obraz, perioralno, perinazalno, okončine, trup	Herpes simpleks, varicela, kontaktni dermatitis, atopijski dermatitis, ektima
Folikulitis	Folikularne papule ali pustule, perifolikularni eritem	Lasišče, obraz, brada, trup, zadnjica, aksile	Akne, *Malassezia* folikulitis, pseudofolliculitis barbae, hidradenitis suppurativa
Furunkel/karbunkel	Boleč nodus, absces, fluktuacija; pri karbunklu več drenažnih mest	Vrat, obraz, pazduhe, zadnjica, dimlje, stegna	Absces, hidradenitis suppurativa, vneta epidermoidna cista, nodularne akne
Erizipel/celulitis	Eritem, toplota, oteklina, bolečina; erizipel ostreje omejen, celulitis bolj difuzen	Spodnje okončine, obraz, področje na vstopnem mestu okužbe	Stazni dermatitis, kontaktni dermatitis, globoka venska tromboza, eritem migrans, nekrotizirajoči fasciitis
Eritrazma	Rjavkasto-rdeče lise ali plošče, fina deskvamacija, koralno rdeča fluorescenca	Aksile, dimlje, inframamarno, interdigitalni prostori stopal	Tinea, kandidiaza, intertrigo, inverzna psoriaza, pityriasis versicolor
Borelijske okužbe kože	Počasi rastoč erythema migrans; limfocitom; pozna atrofična kožna sprememba pri ACA	Mesto ugriza klopa, ušesna mečica, prsna bradavica, distalni deli okončin	Reakcija po piku, erizipel/celulitis, tinea corporis, anularni eritemi, venska insuficienca

IMPETIGO

Impetigo je pogosta, zelo nalezljiva površinska bakterijska okužba kože, ki najpogosteje prizadene otroke, zlasti med 2. in 5. letom starosti, in se hitro širi v družinah, vrtcih in šolah. Klinično ločimo nebulozno obliko, ki predstavlja večino primerov, in bulozno obliko, ki je manj pogosta. Najpogostejša povzročitelja sta *Staphylococcus aureus* in *Streptococcus pyogenes*; pri nebuloznem impetigu je možna kombinirana etiologija, bulozni impetigo pa je skoraj vedno posledica sevov *S. aureus*, ki tvorijo eksfoliativne toksine (Barbieri et al., 2022; Trang et al., 2026).

Okužba lahko nastane na navidez zdravi koži kot primarni impetigo ali sekundarno na predhodno poškodovani oziroma zaradi primarne kožne bolezni spremenjeni koži, na primer pri atopijskem dermatitisu, po pikih žuželk, pri garjah ali drugih motnjah kožne bariere. Pogostejša je v toplih in vlažnih razmerah, ob slabši higieni, tesnih stikih, kolektivnem varstvu otrok, prenatrpanosti, podhranjenosti in kroničnih boleznih, kot je sladkorna bolezen. Podatki iz pediatrične populacije potrjujejo, da impetigo ostaja pomemben javnozdravstveni problem tudi v Evropi, v literaturi pa je opisan kot ena pogostejših bakterijskih okužb kože pri otrocih (Barbieri et al., 2022; Trang et al., 2026).

Nebulozni impetigo se začne z eritematoznimi papulami, ki preidejo v vezikule ali pustule in hitro počijo, za seboj pa pustijo površinske erozije z značilnimi medeno rumenimi krastami. Najpogosteje so prizadeti obraz, zlasti perioralno in perinazalno področje, ter okončine; kožne spremembe so lahko blago boleče ali srbeče, sistemski znaki pa praviloma manjkajo ali so blagi. Bulozni impetigo se kaže z večjimi ohlapnimi bulami z bistro ali motno tekočino; po rupturi ostanejo plitve erozije s koleretastim robom in tanko rjavkasto skorjo. Pogosteje prizadene trup, aksile, intertriginozna področja in področje plenic pri dojenčkih ter je patofiziološko povezan s sindromom stafilokokne luščeče se kože, čeprav gre za ločeni klinični entiteti (Dollani & Marathe, 2020; Trang et al., 2026).

Diagnoza je večinoma klinična, saj značilna morfologija kožnih sprememb in tipična lokalizacija praviloma zadoščata. Rutinska laboratorijska diagnostika ni potrebna, poleg tega pa pri nebulozni obliki klinično pogosto ni mogoče zanesljivo ločiti streptokokne od stafilokokne etiologije. Mikrobiološki bris oziroma kultura eksudata sta smiselna pri neuspehu začetnega zdravljenja, ponavljajočih se okužbah, sumu na MRSA ali epidemiološko posebnih okoliščinah. Diferencialno diagnostično je treba pomisliti na herpes simpleks, norice, kontaktni dermatitis, atopijski dermatitis z impetiginizacijo, garje, kandidozo in pri globljih ulceroznih spremembah tudi na ektimo (Dollani & Marathe, 2020; Trang et al., 2026).

Impetigo je večinoma blag in pogosto spontano izzveni, vendar lahko povzroči lokalno širjenje okužbe s celulitisom, limfangitisom ali limfadenitisom, redkeje *staphylococcal scalded skin* sindromom ali sistemsko okužbo. Klasično pomemben zaplet streptokoknega impetiga je poststreptokokni glomerulonefritis, ki se lahko pojavi približno tri tedne po kožni okužbi in se kaže s hematurijo, edemi, hipertenzijo ter zmanjšanim izločanjem urina. Večina otrok okreva dobro, previdnost pa je potrebna pri znakih ledvične prizadetosti ali hujšega sistemskega poteka (Dollani & Marathe, 2020; Trang et al., 2026).

Cilji zdravljenja so hitrejše klinično izboljšanje, zmanjšanje prenosa okužbe, preprečevanje zapletov in racionalna raba antibiotikov. Pri omejenem nezapletenem impetigu imajo prednost lokalni antibiotiki, predvsem mupirocin, saj so pri neobsežni bolezni učinkoviti in omogočajo izogibanje nepotrebnemu sistemskemu antibiotičnemu zdravljenju (Hall et al., 2022; Trang et al., 2026).

Pri obsežnejšem nebuloznem impetigu, bulozni obliki, sistemskih znakih ali neuspehu lokalnega zdravljenja so indicirani peroralni antibiotiki, usmerjeni proti *S. aureus* in streptokokom skupine A, na primer cefaleksin, dikloksacilin ali amoksicilin/klavulonska kislina; pregled zdravljenja je prikazan v Tabeli 2 (Trang et al., 2026).

Lokalnega in peroralnega antibiotika rutinsko ne kombiniramo, ker kombinirano zdravljenje ni učinkovitejše od ustrezno izbranega posameznega zdravljenja, lahko pa poveča tveganje za neželene učinke in protimikrobno odpornost. Pri sumu na MRSA, alergiji na penicilin ali neuspehu začetnega zdravljenja je priporočljiva mikrobiološka potrditev z antibiogramom in prilagoditev zdravljenja lokalnim protokolom (Colebrook & Pradhan, 2025).

Ključen del obvladovanja impetiga so higienski in preventivni ukrepi: redno umivanje rok, nežno čiščenje kožnih sprememb, odstranjevanje krast po namakanju, prekrivanje secernirajočih sprememb, ločena uporaba brisač in osebnih predmetov ter čiščenje površin, ki pridejo v stik s pacientom. Otrok se praviloma lahko vrne v vrtec ali šolo, odrasli pa na delovno mesto, ko mine od 12 do 24 ur od uvedbe učinkovitega antibiotičnega zdravljenja oziroma ko se pokaže klinično izboljšanje (Trang et al., 2026).

Tabela 2: Zdravljenje impetiga

Klinična oblika	Zdravljenje in odmerek	Opomba
Lokaliziran nebulozni impetigo; brez sistemskih znakov	Lokalno: mupirocin 2 % v obliki mazila ali kreme na kožne spremembe 2–3-krat na dan 5–7 dni.	Prva izbira pri omejeni bolezni; praviloma brez sistemskega antibiotika.
Obsežnejši nebulozni impetigo	Peroralno ali lokalno glede na obseg: cefaleksin odrasli 250 mg/6 h ali 500 mg/12 h; otroci 25–50 mg/kg/dan v deljenih odmerkih. Alternativa: dikloksacilin odrasli 250 mg/6 h; otroci 12,5–25 mg/kg/dan v deljenih odmerkih.	Izbira glede na obseg kožnih sprememb, praktičnost nanosa, tveganje za zaplete in lokalno dostopnost zdravil.
Bulozni impetigo	Peroralno: cefaleksin ali dikloksacilin; pri posameznih obsežnejših primerih amoksicilin/klavulanska kislina odrasli 875/125 mg/12 h; otroci 25–45 mg/kg/dan po	Peroralno zdravljenje praviloma prva izbira.

Klinična oblika	Zdravljenje in odmerek	Opomba
	amoksicilinski komponenti v deljenih odmerkih.	
Sum na MRSA, penicilinska alergija ali neuspeh začetnega zdravljenja	Ciljano/empirično: klindamicin odrasli 300–600 mg/6–8 h; otroci 10–25 mg/kg/dan v deljenih odmerkih. Drugi antibiotiki z delovanjem proti MRSA po občutljivosti in lokalnih protokolih.	Priporočljiva je kultura eksudata oziroma bris kožne spremembe z antibiogramom, kadar je izvedljivo.
Splošni ukrepi pri vseh oblikah	Nežno čiščenje kožnih sprememb; odstranjevanje krast po namakanju; higiena rok; prekrivanje secernirajočih kožnih sprememb; ločena uporaba brisač in osebnih predmetov.	Zmanjšanje prenosa v družini, vrtcu in šoli; vrnitev v vrtec, šolo ali na delovno mesto po lokalnih priporočilih.

Opomba: Povzeto po Colebrook & Pradhan, 2025; Trang et al., 2026.

Preprečevanje prenosa impetiga

- Dosledna higiena rok zmanjšuje prenos okužbe.
- Secernirajoče kožne spremembe naj bodo nežno očiščene in prekrite.
- Vsak pacient naj uporablja svoje brisače in osebne predmete ter jih ne deli z drugimi.
- Otrok se praviloma lahko vrne v vrtec ali šolo, odrasli pa na delovno mesto, ko mine od 12 do 24 ur od uvedbe učinkovitega antibiotičnega zdravljenja oziroma ko se pokaže klinično izboljšanje.

Impetigo ostaja ena najpogostejših bakterijskih okužb kože pri otrocih. Klinična diagnoza je praviloma zanesljiva, temelj zdravljenja omejene bolezni je lokalno zdravljenje, pri obsežnejših ali buloznih oblikah pa sistemski antibiotik. Sodobna obravnava mora poleg klinične učinkovitosti upoštevati prenos okužbe, možnost zapletov in protimikrobno odpornost (Hall et al., 2022; Trang et al., 2026).

FOLIKULITIS

Folikulitis je vnetje lasnega mešička, ki je lahko površinsko ali globoko, infekcijsko ali neinfekcijsko. Klinično se kaže z eritematoznimi folikularnimi papulami, pustulami ali nodusi, pogosto s centralno dlako. Gre za pogost dermatološki problem v vseh starostnih skupinah; večina oblik je benigna in poteka brez zapletov, globlje ali ponavljajoče se oblike pa lahko napredujejo v furunkle, karbunkle, abscese, celulitis, brazgotinjenje ali redkeje sistemsko okužbo, zlasti pri imunosuprimiranih pacientih (Luelmo-Aguilar & Santandreu, 2004).

Etiologija je heterogena. Najpogostejši infekcijski povzročitelj je *Staphylococcus aureus*, vključno s sevi, občutljivimi ali odpornimi proti meticilinu. Posebne oblike so folikulitis, ki ga povzroča *Pseudomonas aeruginosa* po izpostavitvi kontaminirani vodi oziroma folikulitis vročih kopeli, gramnegativni folikulitis po dolgotrajnem antibiotičnem zdravljenju, folikulitis, ki ga povzroča *Malassezia*, ter redkejše virusne ali parazitske oblike, na primer okužba z virusom herpes simpleks oziroma pršicami *Demodex* (Chalupczak & Lipner, 2025; Luelmo-Aguilar & Santandreu, 2004). Neinfekcijske oblike so povezane predvsem s poškodbo ali draženjem folikla ter imunološko pogojenimi stanji, med katerimi je pomemben eozinofilni folikulitis (Luelmo-Aguilar & Santandreu, 2004).

Dejavniki tveganja vključujejo ponavljajoče se mikrotravme in okluzijo kože, na primer ob britju, depilaciji, voskanju, trenju, potenju ali tesnih oblačilih, ter stik s kontaminirano vodo ali okuženimi površinami. Tveganje povečajo tudi atopija, sladkorna bolezen, kolonizacija kože ali nosne sluznice s *S. aureus*, imunosupresija, dolgotrajno antibiotično zdravljenje ter športna ali poklicna izpostavljenost. Na predelih s pilosebacealnimi enotami je folikulitis pogost, najpogostejši bakterijski povzročitelj pa ostaja *S. aureus* (Laureano et al., 2014; Luelmo-Aguilar & Santandreu, 2004).

Površinski folikulitis prizadene zgornji del folikla in se kaže z majhnimi folikularnimi papulami ali pustulami, perifolikularnim eritemom ter srbenjem, pekočim občutkom ali blago bolečino; praviloma se pozdravi brez brazgotinjenja. Globoki folikulitis prizadene globlje dele folikla in okolni dermis, zato nastanejo boleči nodusi ali abscesne kožne spremembe, ki lahko preidejo v furunkle ali karbunkle ter ob hujšem poteku povzročijo brazgotinjenje ali trajno alopecijo. Najpogosteje so prizadeti poraščeni in okludirani predeli, zlasti obraz in brada, lasišče, trup, zadnjica in aksile (Laureano et al., 2014; Luelmo-Aguilar & Santandreu, 2004).

Diagnoza je večinoma klinična in temelji na morfologiji folikularnih kožnih sprememb, njihovi razporeditvi ter podatkih o britju, depilaciji, okluziji, izpostavljenosti vodi, dolgotrajnem antibiotičnem zdravljenju, pridruženih boleznih ali imunosupresiji. Pri ponavljajočih se, obsežnih, na zdravljenje odpornih, globokih ali atipičnih oblikah so smiselne dodatne preiskave: bakteriološka kultura pustule oziroma abscesa z antibiogramom, mikološki pregled pri sumu na glivično etiologijo ter biopsija pri nejasnih ali imunološko pogojenih oblikah. Dermoskopija lahko pomaga pri razlikovanju posameznih oblik folikulitisa, etiološka potrditev pa temelji na citologiji, kulturi, histološki preiskavi ali odstranitvi vraščene dlake (Durdu et al., 2019; Luelmo-Aguilar & Santandreu, 2004).

Diferencialna diagnoza vključuje navadne akne, folikulitis, ki ga povzroča *Malassezia*, psevdofolikulitis brade, gramnegativni folikulitis, hidradenitis suppurativa, furunkulozo, impetigo, garje in eozinofilni folikulitis (Durdu et al., 2019; Luelmo-Aguilar & Santandreu, 2004).

Zdravljenje je odvisno od etiologije, globine prizadetosti, obsega bolezni in pacientovih dejavnikov tveganja. Pri blagih površinskih oblikah so najpomembnejši antiseptično umivanje, klorheksidin ali benzoil peroksid, zmanjšanje trenja in okluzije ter po potrebi lokalni antibiotik, na primer mupirocin ali lokalni klindamicin oziroma fusidna kislina glede na odpornost (Luelmo-Aguilar & Santandreu, 2004).

Sistemski antibiotik, usmerjen proti *S. aureus*, na primer flukloksacilin, cefaleksin ali dikloksacilin, je indiciran pri obsežnih, globokih ali ponavljajočih se oblikah, pri imunosupresiji, pomembnih pridruženih boleznih ali neuspehu lokalnega zdravljenja. Pri sumu na MRSA se izbira prilagodi antibiogramu in lokalnim protokolom, pogosto z doksiciklinom, trimetoprim-sulfametoksazolom ali klindamicinom; pri abscesih je ključna incizija in drenaža (Luelmo-Aguilar & Santandreu, 2004).

Pri ponavljajočem se *S. aureus* folikulitisu je po mikrobiološki potrditvi in lokalnih priporočilih smiselna presoja dekolonizacije nosu z mupirocinom in antiseptičnega umivanja. Pregled zdravljenja je prikazan v Tabeli 3. Pri vseh sistemskih antibiotikih je treba upoštevati alergije, interakcije, nosečnost ter ledvično in jetrno funkcijo (Luelmo-Aguilar & Santandreu, 2004).

Tabela 3: Zdravljenje folikulitisa

Klinična oblika	Zdravljenje in odmerek	Opomba
Blag površinski bakterijski folikulitis	Lokalno: mupirocin 2 % 2–3×/dan 5–7 dni; antiseptično umivanje; klorheksidin ali benzoil peroksid.	Omejena bolezen; brez sistemskih znakov.
Obsežen bakterijski folikulitis	Peroralno proti *S. aureus*: cefaleksin ali flukloksacilin; cefaleksin odrasli 500 mg/12 h; otroci 25–50 mg/kg/dan v deljenih odmerkih.	Ponovitev, neuspeh zdravljenja ali sum na odpornost: kultura in antibiogram.
Sum na MRSA ali alergija na penicilin	Klindamicin odrasli 300–600 mg/6–8 h; po občutljivosti tudi doksiciklin ali trimetoprim-sulfametoksazol.	Upoštevati lokalno epidemiologijo, alergije, pridružene bolezni in antibiogram.
***Malassezia* folikulitis**	Antimikotik: flukonazol 100–200 mg/dan ali itrakonazol 100–200 mg/dan 1–2 tedna.	Monomorfne srbeče papule na trupu; neuspeh antibiotika.

Klinična oblika	Zdravljenje in odmerek	Opomba
Globoki folikulitis oziroma furunkel	Sistemsko in po potrebi kirurško zdravljenje: cefaleksin ali klindamicin; izbira glede na obseg, lokalizacijo, pridružene bolezni in antibiogram; pri abscesu incizija in drenaža.	Fluktuanten absces: drenaža ključna; antibiotik je ne nadomesti.

Prepoznava folikularne okužbe

- Folikularna papula ali pustula ima pogosto centralno dlako.
- Globoka, boleča in fluktuantna kožna sprememba zahteva presojo o drenaži.
- Pri neodzivnosti na antibiotik je treba pomisliti na glivično ali neinfekcijsko etiologijo.
- Pri ponovitvah so pomembni mikrobiološka diagnostika in dejavniki tveganja.

Klinično je pomembno razlikovanje med bakterijskimi, glivičnimi in neinfekcijskimi oblikami folikulitisa. Folikulitis, ki ga povzroča *Malassezia*, se značilno kaže z monomorfnimi srbečimi papulami na zgornjem delu trupa, pogosto posnema akne in je pogost razlog za neuspeh antibiotičnega zdravljenja; zato je treba pri neodzivnosti na antibiotike pomisliti na glivično etiologijo (Chalupczak & Lipner, 2025; Draelos et al., 2026). Sodobni pristop temelji na etiološko usmerjenem zdravljenju, izogibanju nepotrebni uporabi antibiotikov, odpravi predispozicijskih dejavnikov in pravočasni prepoznavi zapletov. Tak pristop zmanjšuje tveganje za ponovitve, omejuje razvoj protimikrobne odpornosti ter omogoča ustrezno razlikovanje med bakterijskimi, glivičnimi in neinfekcijskimi oblikami folikulitisa (Luelmo-Aguilar & Santandreu, 2004).

FURUNKEL IN KARBUNKEL

Furunkel je globoka, nekrotizirajoča stafilokokna okužba lasnega mešička, pri kateri se vnetje razširi v dermis in podkožje ter povzroči nastanek abscesa z gnojem in nekrotičnim materialom. Najpogostejši povzročitelj je *Staphylococcus aureus*. Furunkel se klinično kaže kot boleč, eritematozen, vnet nodus ali pustula na poraščenih predelih kože, pogosto na vratu, obrazu, pazduhah, zadnjici, dimljah ali stegnih. Površinski folikulitis prizadene zgornji del folikla, furunkel globlji del enega folikla, karbunkel pa nastane z zlitjem več furunklov v večji, globlji in pogosto sistemsko pomembnejši infiltrat z več drenažnimi mesti. Z naraščanjem globine

okužbe se povečujejo bolečina, tveganje za brazgotinjenje, možnost sistemskih zapletov in potreba po kirurški oskrbi (Ibler & Kromann, 2014; Zha & Usatine, 2024).

Patogeneza je povezana z vdorom *S. aureus* skozi oslabljeno ali mehansko poškodovano kožno bariero oziroma skozi folikel, kar sproži nevtrofilni vnetni odziv, nastanek gnojnega jedra in destrukcijo perifolikularnega tkiva. Ponavljajoča se furunkuloza je lahko povezana s kolonizacijo nosne sluznice in drugih predelov kože s *S. aureus*, okužba pa se lahko prenaša tudi med družinskimi člani (Ibler & Kromann, 2014). Ponavljajoče se in izrazitejše folikularne okužbe so lahko povezane tudi z virulenčnimi dejavniki, kot je Panton–Valentineov levkocidin, toksin, ki poškoduje levkocite in je povezan z nastajanjem abscesov (Demos et al., 2012; Ibler & Kromann, 2014; Zha & Usatine, 2024).

Furunkli se lahko pojavijo pri sicer zdravih ljudeh, pogostejši pa so ob dejavnikih tveganja, kot so debelost, sladkorna bolezen, imunosupresija, kronične bolezni, kolonizacija kože ali nosne sluznice s *S. aureus*, vroče in vlažno okolje, trenje, okluzija, slaba higiena, predhodni folikulitis, komedoni, majhne poškodbe kože in stalno drgnjenje. Pri ponavljajoči se furunkulozi je treba pomisliti na trajno kolonizacijo s *S. aureus*, neprepoznane presnovne ali imunske motnje ter širjenje okužbe v gospodinjstvu, saj je nadzor verige prenosa bistven za preprečevanje novih epizod (Ibler & Kromann, 2014).

Furunkel se začne kot majhen, boleč, eritematozen perifolikularni infiltrat, ki se v nekaj dneh poveča, postane napet in fluktuanten. V središču se lahko razvije pustula, čemur sledi spontana ali kirurška drenaža z iztekanjem gnoja in nekrotičnega materiala. Po drenaži bolečina običajno popusti, večje kožne spremembe pa lahko pustijo brazgotino. Furunkli na obrazu, zlasti v predelu nosu, zgornje ustnice, ušesa ali vek, so klinično pomembnejši zaradi bližine globljih struktur in večjega tveganja za širjenje vnetja. Karbunkel je večji, globlji skupek med seboj povezanih furunklov z več izvodili gnoja, pogosto na zatilju, ramenih ali zadnjici; spremljata ga lahko povišana telesna temperatura in splošna prizadetost (Ibler & Kromann, 2014; Zha & Usatine, 2024).

Diagnoza je večinoma klinična in temelji na boleči folikularni kožni spremembi, eritemu, infiltraciji in pogosto fluktuaciji. Pri ponavljajočih se, večkratnih, obsežnih, atipičnih ali na zdravljenje odpornih kožnih spremembah je priporočljiva kultura gnoja z antibiogramom, pri ponovitvah pa tudi ocena kolonizacije kože ali nosne sluznice s *S. aureus* in iskanje predispozicijskih dejavnikov, kot so sladkorna bolezen, anemija ali imunska oslabelost. Pri karbunklih oziroma večjih fluktuantnih kožnih spremembah je smiselno material za kulturo odvzeti ob inciziji in drenaži.

Diferencialna diagnoza vključuje površinski folikulitis, absces brez jasne folikularne komponente, hidradenitis suppurativa, vnete epidermoidne ciste, nodularne akne, impetiginizirane dermatoze in celulitis; hidradenitis suppurativa je posebej pomembna pri ponavljajočih se furunklom podobnih nodusih v aksilah, dimljah in perianalnem predelu (Ibler & Kromann, 2014; Zha & Usatine, 2024).

Cilj zdravljenja je z ustrezno incizijo in drenažo odstraniti gnojno kolekcijo, zmanjšati bolečino, omejiti širjenje okužbe ter preprečiti ponovitve. Pri majhnem posameznem furunklu brez sistemskih znakov pogosto zadoščajo skrbna higiena, večkrat dnevno polaganje toplih vlažnih obkladkov in spremljanje kliničnega poteka. Topli obkladki lahko pospešijo zorenje furunkla in izločanje gnojne vsebine. Pri fluktuantnem furunklu ali abscesu sta incizija in drenaža ključna ukrepa zdravljenja; sama aspiracija praviloma ni ustrezna obravnava. Sistemski antibiotiki so indicirani pri več furunklih, karbunklu, obrazni lokalizaciji, povišani telesni temperaturi, limfadenopatiji, celulitisu, imunosupresiji, pomembnih pridruženih boleznih, ponavljajoči se bolezni ali večjih, globljih oziroma klinično težjih kožnih spremembah (Ibler & Kromann, 2014).

Empirično sistemsko zdravljenje je usmerjeno predvsem proti za meticilin občutljivemu *S. aureus*, zato pridejo v poštev cefaleksin, antistafilokokni penicilini ali amoksicilin s klavulansko kislino. Pri alergiji na penicilin ali sumu na MRSA je možna uporaba klindamicina, pri okužbi s CA-MRSA pa glede na lokalno občutljivost tudi kotrimoksazola ali doksiciklina. Izbira antibiotika mora upoštevati lokalno epidemiologijo, antibiogram, starost, kontraindikacije, pridružene bolezni in klinični kontekst; pregled zdravljenja je prikazan v Tabeli 4 (Ibler & Kromann, 2014).

Posebno klinično skupino predstavljajo pacienti s ponavljajočo se furunkulozo. Pri njih je treba obravnavati akutno kožno spremembo, hkrati pa preveriti kolonizacijo kože ali nosne sluznice s *S. aureus*, prenos med člani gospodinjstva, pridružene bolezni in okoliščine, ki omogočajo ponavljanje okužb. Dekolonizacijski ukrepi lahko vključujejo skrbno osebno higieno, neizmenjavanje brisač in britvic, lokalne antiseptike ter lokalno antistafilokokno zdravljenje nosnic, kadar je za to jasna indikacija. Tak pristop je posebej pomemben pri večkratnih ponovitvah ali širjenju okužbe med tesnimi stiki (Ibler & Kromann, 2014).

Zapleti vključujejo celulitis, multiple abscese, karbunkel, regionalno limfadenopatijo, brazgotinjenje in redkeje globlje ali hematogeno širjenje okužbe. Večji karbunkli lahko povzročijo povišano telesno temperaturo in sistemsko prizadetost, pri spremembah na obrazu

pa je potrebna posebna previdnost zaradi možnega širjenja v okolna tkiva ter funkcionalnih ali estetskih posledic (Ibler & Kromann, 2014; Zha & Usatine, 2024).

Kdaj je potrebna hitra obravnava?

- Fluktuantna kožna sprememba zahteva pravočasno incizijo in drenažo.
- Karbunkel, obrazna lokalizacija ali sistemski znaki povečajo tveganje za zaplete.
- Pri ponavljajočih se okužbah je treba oceniti kolonizacijo nosne sluznice in drugih predelov kože s *S. aureus* ter možnost prenosa med tesnimi stiki.

Tabela 4: Zdravljenje furunkla in karbunkla

Klinična situacija	Zdravljenje in odmerek	Opomba
Posamezen majhen furunkel; brez sistemskih znakov	Lokalno: skrbna higiena; topli vlažni obkladki večkrat na dan; spremljanje kliničnega poteka.	Sistemski antibiotik praviloma ni potreben.
Fluktuanten furunkel ali absces	Kirurško: incizija in drenaža; ob posegu po možnosti kultura gnoja.	Drenaža je ključna; sama aspiracija praviloma ni ustrezna obravnava.
Več furunklov, karbunkel, obraz, celulitis, povišana telesna temperatura ali imunska oslabelost	Sistemsko proti MSSA: cefaleksin odrasli 1 g 2×/dan 7 dni; otroci 25 mg/kg 2×/dan. Alternativa: antistafilokokni penicilin ali amoksicilin/klavulanska kislina.	Izbira glede na obseg, lokalizacijo, pridružene bolezni, lokalno epidemiologijo in antibiogram.
Izbrani obsežnejši primeri ali mešana okužba	Amoksicilin/klavulanska kislina: odrasli ≥40 kg 875/125 mg 2×/dan; otroci <40 kg 25 mg/kg 2×/dan po amoksicilinski komponenti.	Širši spekter; odmerek se izraža po amoksicilinski komponenti.
Alergija na penicilin ali sum na MRSA	Klindamicin: odrasli 600 mg 3×/dan; otroci 10 mg/kg 3×/dan.	Uporabno pri alergiji in pri nekaterih CA-MRSA okužbah; upoštevati občutljivost.
Sum na CA-MRSA ali potrjena občutljivost	Ko-trimoksazol ali doksiciklin peroralno; odmerek po lokalnih protokolih in občutljivosti.	Izbira mora temeljiti na lokalni občutljivosti, starosti, kontraindikacijah in kliničnem kontekstu.

Furunkel je klinično pomembna prehodna stopnja med površinskim folikulitisom in globljimi okužbami kože, ki so lahko sistemsko pomembne. Ključni sta pravočasna prepoznava fluktuantne kožne spremembe in ustrezna drenaža. Sistemski antibiotiki niso potrebni pri

vsakem majhnem posameznem furunklu, temveč predvsem pri težjih, večkratnih, ponavljajočih se ali s sistemskimi znaki spremljanih primerih, spremembah na obrazu ter pri imunsko oslabljenih pacientih. Pri ponovitvah je treba oceniti kolonizacijo kože ali nosne sluznice s *S. aureus*, prenos med člani gospodinjstva, pridružene bolezni in preventivne ukrepe (Ibler & Kromann, 2014).

ERIZIPEL IN CELULITIS

Erizipel in celulitis sta pogosti akutni bakterijski okužbi kože in mehkih tkiv, ki se pogosto klinično prekrivata. Erizipel je bolj površinska okužba zgornjega dermisa in površinskih limfnih žil, zato je navadno ostreje omejen in nekoliko dvignjen, celulitis pa prizadene globlji dermis in podkožje, zato je rob kožne spremembe manj jasen in vnetje bolj difuzno. Razlikovanje ni vedno popolno, vendar je pomembno za diferencialno diagnozo, oceno resnosti in izbiro zdravljenja (Gowda et al., 2025).

Najpogostejši povzročitelji so betahemolitični streptokoki, zlasti *Streptococcus pyogenes*, pri celulitisu pa ima lahko pomembno vlogo tudi *Staphylococcus aureus*, predvsem ob predhodni poškodbi kože, pridruženem furunklu, abscesu, okuženem ekcemu ali gnojni komponenti. Okužba nastane po vstopu bakterij skozi moteno kožno bariero, na primer skozi razpoke med prsti, ulkuse, travmatske rane, pike žuželk, intertrigo, tineo pedis, ekcem ali kronični stazni dermatitis (Gowda et al., 2025).

Erizipel in celulitis se lahko pojavita v kateri koli starosti, najpogosteje pa prizadeneta spodnje okončine; obraz je pogostejša lokalizacija pri erizipelu podobnih, bolj površinskih okužbah. Najpomembnejši dejavniki tveganja so kronični edem, limfedem, venska insuficienca, debelost, sladkorna bolezen, ekcem, tinea pedis, kronične rane, imunosupresija in predhodne epizode erizipela ali celulitisa. Vsaka nova epizoda lahko dodatno okvari limfno drenažo, zato je pri pacientih z limfedemom, vensko insuficienco ali po posegih na limfnih poteh dolgoročna obravnava predispozicijskih dejavnikov ključna (Brindle et al., 2019; Gowda et al., 2025).
Klinično sta za obe bolezni značilni lokalna rdečina, toplota, oteklina in bolečina oziroma občutljivost; pridružijo se lahko povišana telesna temperatura, mrzlica, slabo počutje, regionalna limfadenopatija in limfangitis. Erizipel se tipično kaže kot svetlo rdeča, sijoča, indurirana in boleča plošča z ostro omejenim, pogosto dvignjenim robom, medtem ko je celulitis praviloma globlji, manj ostro omejen, bolj difuzen in lahko rožnato do temno rdeč. Pri hujšem poteku se lahko pojavijo mehurji, krvavitve v kožo, izrazitejša oteklina in hitro širjenje vnetja (Gowda et al., 2025).

Diagnoza je večinoma klinična. Rutinske kulture pri negnojnih oblikah niso priporočene, razen pri hudi sistemski prizadetosti, imunski oslabelosti, nenavadni izpostavljenosti ali sumu na neobičajnega povzročitelja, na primer po poškodbi v vodi, ugrizu ali okužbi, pridobljeni v tujini. Če je kožna bariera prekinjena ali je prisoten izcedek, je lahko pri posameznih pacientih koristen bris; za spremljanje širjenja ali umikanja vnetja je smiselno tudi označiti rob eritema s kožnim označevalcem. Ultrazvočna preiskava pomaga razlikovati celulitis od podkožnega abscesa ter izključiti tujek ali globoko vensko trombozo (Gowda et al., 2025).

Diferencialna diagnoza vključuje stazni dermatitis, kontaktni dermatitis, reakcijo po piku žuželke, *erythema migrans* pri lymski boreliozi, površinski tromboflebitis, globoko vensko trombozo, protin oziroma psevdoprotin ter nekrotizirajoči fasciitis. Na nekrotizirajočo okužbo mehkih tkiv je treba pomisliti pri hitro napredujočem eritemu, hudi sistemski prizadetosti, hipotenziji, nekrozi, krepitacijah ali bolečini, ki je nesorazmerna z videzom kožne spremembe; tak potek zahteva urgentno bolnišnično in kirurško obravnavo (Gowda et al., 2025).
Zdravljenje temelji na pravočasni uvedbi antibiotika, oceni resnosti bolezni in hkratni obravnavi vstopnih mest okužbe ter dejavnikov tveganja. Pri blagih nezapletenih oblikah, kadar pacient lahko jemlje zdravila peroralno in ni znakov hujšega poteka, so prva izbira peroralni antibiotiki, usmerjeni predvsem proti streptokokom; pri celulitisu z večjim tveganjem za okužbo s *S. aureus* se izbere zdravilo, ki deluje tudi proti sevom, občutljivim za meticilin (Brindle et al., 2019).

Če so potrebni intravenski antibiotiki, je smiselna ponovna ocena po približno 48 urah in ob izboljšanju prehod na peroralno zdravljenje. Pregled zdravljenja je prikazan v Tabeli 5. Sistematični pregled in metaanaliza nista pokazala zanesljive superiornosti posameznega antibiotika niti intravenskega zdravljenja v primerjavi s peroralnim pri nezapletenih primerih (Brindle et al., 2019).

Poleg antibiotika so pomembni počitek, dvig prizadete okončine, lajšanje bolečine, oskrba ran oziroma razpok, zdravljenje tinee pedis, ekcema, kroničnega edema ali limfedema ter kompresijsko zdravljenje. Ti ukrepi so posebej pomembni pri ponavljajočem se erizipelu ali celulitisu, kjer je temelj preprečevanja ponovitev dosledno zdravljenje predispozicijskih stanj. Preventivno antibiotično zdravljenje lahko zmanjša pojavnost ponovitev, vendar učinek po ukinitvi ni trajen, zato je v praksi najpomembnejši nadzor lokalnih dejavnikov tveganja (Brindle et al., 2019).

Možni zapleti vključujejo absces, tromboflebitis, osteomielitis, septični artritis, septikemijo, akutni glomerulonefritis ter pri ponavljajočih se epizodah kronični limfedem. Klinično je zato

pomembno pravočasno prepoznati znake sistemskega poslabšanja, širjenja okužbe ali nekrotizirajoče okužbe mehkih tkiv, saj ti zahtevajo širšo diagnostiko, bolnišnično zdravljenje in pogosto kirurško presojo (Brindle et al., 2019; Gowda et al., 2025).

Tabela 5: Zdravljenje erizipela in celulitisa

Klinična situacija	Zdravljenje in odmerek	Opomba
Blag nezapleten erizipel ali negnojni celulitis; možno peroralno zdravljenje	Flukloksacilin odrasli 500 mg–1 g 4×/dan 5–7 dni; otroci 25 mg/kg na 6 h. Pri alergiji: klaritromicin odrasli 500 mg 2×/dan ali eritromicin 500 mg 4×/dan.	Usmerjeno predvsem proti streptokokom; pri dobrem odzivu zadostuje krajši potek.
Celulitis z večjim tveganjem za *S. aureus*	Cefaleksin odrasli 500 mg 3–4×/dan; otroci 25 mg/kg 2–3×/dan. Alternativa: amoksicilin/klavulanska kislina odrasli 875/125 mg 2×/dan; otroci 40–50 mg/kg/dan po amoksicilinski komponenti.	Pri poškodbi kože, okuženem ekcemu, pridruženem furunklu ali večjem tveganju za MSSA.
Sum na MRSA, gnojna komponenta ali alergija na penicilin	Klindamicin odrasli 300–600 mg 3×/dan; otroci 10 mg/kg na 8 h. Zdravila z delovanjem proti MRSA: ko-trimoksazol odrasli 800/160 mg 2×/dan; otroci 8 mg/kg TMP/dan; doksiciklin odrasli 100 mg 2×/dan, otroci >8 let 2–4 mg/kg/dan.	Izbira glede na lokalno občutljivost, starost, nosečnost, kontraindikacije in antibiogram.
Zmerno hud potek; ambulantno intravensko zdravljenje ali zdravljenje v dnevni bolnišnici	Cefazolin intravensko ali flukloksacilin intravensko; alternativa klindamicin intravensko; pri tveganju za MRSA vankomicin intravensko po presoji.	Ponovna ocena po približno 48 h; ob izboljšanju prehod na peroralno zdravljenje.
Hud potek, sepsa, hitro napredovanje ali sum na nekrotizirajočo okužbo	Nujno bolnišnično zdravljenje: intravenski beta-laktamski antibiotiki širšega spektra, na primer amoksicilin s klavulansko kislino ali cefalosporin; po potrebi kombinirano zdravljenje in antibiotik z delovanjem proti MRSA po lokalnih smernicah.	Trajanje praviloma ≥7 dni oziroma individualno; ob sumu na nekrotizirajočo okužbo urgentna kirurška presoja.
Podporni in preventivni ukrepi pri vseh oblikah	Počitek; elevacija uda; analgezija; oskrba vstopnih mest; zdravljenje tinee pedis, ekcema, ran, edema ali limfedema; kompresija.	Ključno za zmanjšanje ponovitev; antibiotik ne nadomesti obravnave dejavnikov tveganja.

Opozorilni znaki pri erizipelu in celulitisu

- Hitro širjenje eritema zahteva ponovno oceno resnosti.
- Bolečina, nesorazmerna z videzom kože, je opozorilni znak globlje okužbe.
- Hipotenzija, nekroza, krepitacije ali huda sistemska prizadetost zahtevajo urgentno obravnavo.
- Obravnava edema, ran in glivičnih okužb stopal zmanjšuje tveganje za ponovitev.

Erizipel in celulitis sta v večini primerov klinični diagnozi. Erizipel je bolj površinski in ostro omejen, celulitis pa globlji in slabše omejen; zdravljenje temelji na ustreznem antibiotiku, podpornih ukrepih ter obravnavi vstopnih mest in dejavnikov tveganja. Za dolgoročni uspeh je ključno preprečevanje ponovitev z nadzorom edema, limfedema, glivičnih okužb stopal, ekcemov, ran in drugih motenj kožne bariere (Brindle et al., 2019; Gowda et al., 2025).

ERITRAZMA

Eritrazma je kronična površinska bakterijska okužba kože, ki jo povzroča *Corynebacterium minutissimum*, grampozitivni nesporogeni bacil normalne kožne flore. V ugodnih pogojih, predvsem v toplem, vlažnem in okluzivnem okolju, se razmnoži v roženi plasti in povzroči rjavkasto rdeče ali rjavkaste, ostro omejene lise oziroma plošče s finim luščenjem, najpogosteje v aksilah, dimljah, pod dojkami, interglutealno, perinealno in v interdigitalnih prostorih stopal.

Klasična diagnostična značilnost je koralno rdeča fluorescenca pod Woodovo svetilko, ki je posledica porfirinov, zlasti koproporfirina III, ki jih proizvaja povzročitelj (Martínez-Ortega & Franco González, 2024).

Klinično je eritrazma pomembna predvsem zato, ker pogosto posnema dermatofitijo, kandidiazo, intertrigo ali inverzno psoriazo, kar lahko vodi v neustrezno zdravljenje. Posebna pozornost je namenjena diagnostičnim izzivom, pogostemu soobstoju z drugimi dermatozami in primerjalni učinkovitosti zdravljenja. Sistemski pregled randomiziranih in primerjalnih raziskav je pokazal, da sta bila med možnostmi lokalnega zdravljenja pogosto učinkovita klotrimazol in fusidna kislina, pri sistemskem zdravljenju pa so bili rezultati klaritromicina ugodni v primerjavi z eritromicinom (Radhakrishnan et al., 2025).

Eritrazma je pogostejša pri odraslih kot pri otrocih in se pogosteje pojavlja v toplem ter vlažnem podnebju. Dejavniki tveganja so debelost, sladkorna bolezen, hiperhidroza, imunosupresija,

višja starost, okluzija kože, trenje in bivanje v večjih kolektivih. Opisana je tudi pri pacientih s hidradenitis suppurativa. Pri ponovitvah je treba posebno pozornost nameniti vlagi, trenju, slabo urejeni sladkorni bolezni, hiperhidrozi in sočasnim dermatozam, saj ti dejavniki vzdržujejo lokalno mikrookolje, ki omogoča ponavljanje bolezni (Martínez-Ortega & Franco González, 2024; Radhakrishnan et al., 2025).

Klinična slika je običajno blaga ali asimptomatska. Pacienti lahko navajajo blago srbenje, pekoč občutek ali nelagodje v kožnih gubah, izrazita bolečina pa ni značilna. Spremembe so lahko pri svetlejšem fototipu bolj eritematozne, pri temnejši koži pa predvsem rjavkaste, temnejše ali diskretno vijoličaste. Interdigitalna eritrazma stopal se lahko kaže z luščenjem, razpokami in maceracijo, generalizirana oblika pa je redkejša in je pogosteje opisana pri pacientih s sladkorno boleznijo (Martínez-Ortega & Franco González, 2024; Radhakrishnan et al., 2025).

Diagnoza je pogosto klinična, vendar jo pomembno podpira pregled z Woodovo svetilko, pod katero kožne spremembe značilno fluorescirajo koralno rdeče. Laboratorijska diagnostika navadno ni potrebna, koristna pa je pri atipičnih primerih, odsotni fluorescenci, neodzivnosti na zdravljenje ali sumu na sočasno glivično okužbo. KOH-preiskava je posebej pomembna pri diferencialni diagnozi dermatofitije ali kandidiaze, saj se eritrazma in glivična okužba lahko pojavita hkrati. Po potrebi pridejo v poštev še barvanje po Gramu, kultura ali biopsija (Martínez-Ortega & Franco González, 2024; Radhakrishnan et al., 2025).

Diferencialna diagnoza vključuje tineo cruris, tineo pedis, kandidiazo, intertrigo, pityriasis versicolor, inverzno psoriazo, seborejični dermatitis, kontaktni dermatitis in akantozo nigricans. V prid eritrazmi govorijo suha površina, rjavkast odtenek, fina deskvamacija in koralno rdeča fluorescenca pod Woodovo svetilko, medtem ko KOH pozitivnost podpira glivično etiologijo ali sočasno glivično okužbo (Ramesh & Passi, 2022).

Zdravljenje je odvisno od obsega bolezni, lokalizacije in kliničnega konteksta. Pri omejenih oblikah je lokalno zdravljenje praviloma prva izbira; uporabljajo se klindamicin, eritromicin, fusidna kislina, klotrimazol, mikonazol in mupirocin. Pri obsežnejših, težje dostopnih ali ponavljajočih se oblikah pride v poštev sistemsko zdravljenje, predvsem enkratni odmerek klaritromicina ali peroralni eritromicin. Izbira zdravila mora upoštevati lokalizacijo, dostopnost pripravka, sočasno glivično okužbo, ponovitve in pacientove dejavnike tveganja; pregled zdravljenja je prikazan v Tabeli 6 (Radhakrishnan et al., 2025).

Poleg protimikrobnega zdravljenja je ključno zmanjševanje vlage, trenja in okluzije. Pri ponovitvah so pomembni redna higiena, dobro sušenje kožnih gub po umivanju, zmanjševanje hiperhidroze, obravnava debelosti in sladkorne bolezni ter zdravljenje pridruženih dermatoz ali

glivičnih okužb. Tak pristop zmanjša verjetnost ponavljanja bolezni in je enako pomemben kot izbira protimikrobnega zdravila (Martínez-Ortega & Franco González, 2024).

Eritrazma je praviloma benigna površinska okužba, vendar je klinično pomembna zaradi kroničnega poteka, ponovitev in pogostega napačnega zdravljenja kot glivična okužba. Pri imunsko oslabljenih pacientih so opisane tudi globlje in atipične okužbe s *C. minutissimum*, čeprav so redke. V večini primerov sta glavna izziva pravilna diagnoza in dolgoročno obvladovanje predispozicijskih dejavnikov (Martínez-Ortega & Franco González, 2024; Radhakrishnan et al., 2025).

Tabela 6: Zdravljenje eritrazme

Klinična situacija	Zdravljenje in odmerek	Opomba
Omejena eritrazma	Lokalno: klindamicin 2 % 3-krat na dan 7 dni; fusidna kislina 2 % 2-krat na dan 14 dni; klotrimazol ali mikonazol 2-krat na dan 2 tedna. Po potrebi lokalni eritromicin ali mupirocin 2 % 2-krat na dan 14–28 dni.	Lokalno zdravljenje praviloma prva izbira; izbira glede na lokalizacijo, dostopnost in sočasno glivično okužbo.
Obsežnejša eritrazma	Peroralno: klaritromicin 1 g enkratno; alternativa eritromicin 250 mg 4×/dan 14 dni.	Sistemsko zdravljenje predvsem pri razširjeni, težje dostopni ali ponavljajoči se bolezni.
Ponavljajoča se eritrazma	Ponovno lokalno ali sistemsko zdravljenje glede na obseg; higienski in preventivni ukrepi; sušenje kožnih gub; zmanjševanje vlage in trenja.	Odpravljanje dejavnikov tveganja: hiperhidroza, debelost, sladkorna bolezen, okluzija, sočasne dermatoze.
Neodzivna ali diagnostično nejasna eritrazma	Ponovna diagnostika: Woodova svetilka; KOH-preiskava; po potrebi barvanje po Gramu, kultura ali biopsija.	Izključiti dermatofitijo, kandidiazo, intertrigo, inverzno psoriazo ali sočasno glivično okužbo.

Razlikovanje eritrazme od glivične okužbe

- Koralno rdeča fluorescenca pod Woodovo svetilko podpira diagnozo eritrazme.
- KOH-preiskava pomaga dokazati ali izključiti sočasno glivično okužbo.
- Suha rjavkasta površina s fino deskvamacijo je značilnejša za eritrazmo.
- Zmanjševanje vlage, okluzije in trenja je ključni del preprečevanja ponovitev.

Eritrazma je pogosta kronična površinska bakterijska okužba intertriginoznih predelov, ki jo je treba aktivno razlikovati od glivičnih okužb in drugih dermatoz kožnih gub. Woodova svetilka

in po potrebi KOH-preiskava omogočata zanesljivejšo diagnozo, zdravljenje pa temelji na lokalnem ali sistemskem zdravljenju glede na obseg bolezni ter na doslednem zmanjševanju vlage, okluzije, trenja in drugih dejavnikov tveganja (Martínez-Ortega & Franco González, 2024; Radhakrishnan et al., 2025).

BORELIJSKE OKUŽBE KOŽE

Lymska borelioza je najpogostejša vektorsko prenosljiva bolezen v Evropi in Severni Ameriki, Slovenija pa sodi med endemična območja z visoko pojavnostjo bolezni. Povzročajo jo spirohete iz kompleksa *Borrelia burgdorferi sensu lato*, ki se na človeka prenesejo z ugrizom okuženega klopa rodu *Ixodes*. Koža je primarno mesto vstopa povzročitelja in najpogostejši organ zgodnje bolezni, zato so kožne manifestacije, zlasti erythema migrans, klinično najpomembnejši diagnostični znak. Bolezen se lahko začne kot lokalizirana okužba kože, nato pa se hematogeno ali limfogeno razširi ter prizadene živčevje, sklepe ali srce (Kullberg et al., 2020; Steere et al., 2016).

Kožne oblike borelioze omogočajo zgodnjo diagnozo in zdravljenje, s katerim lahko preprečimo napredovanje v diseminirane ali pozne oblike. Najznačilnejša zgodnja manifestacija je erythema migrans, zgodnja diseminacija se lahko kaže z multiplimi erythemata migrantia, redkejša evropska kožna manifestacija je borrelijski limfocitom, pozna kronična oblika pa acrodermatitis chronica atrophicans. Zaradi raznolikosti kožnih sprememb, pogoste odsotnosti podatka o ugrizu klopa in omejene občutljivosti serologije v zgodnji fazi je pravilna klinična presoja ključna (Hofmann et al., 2025; Kullberg et al., 2020; Sanchez et al., 2016).

V Evropi bolezen povzročajo predvsem *Borrelia afzelii*, *Borrelia garinii* in *Borrelia burgdorferi sensu stricto*; *B. afzelii* je posebej povezana s kožnimi manifestacijami, *B. garinii* pa pogosteje z nevrološkimi oblikami. Okužba je povezana z razširjenostjo klopov *Ixodes ricinus*, ekološkimi razmerami, gostiteljskimi živalmi ter izpostavljenostjo človeka v naravi. Tveganje za prenos se povečuje z daljšim trajanjem prisesanosti klopa, zato sta zgodnje odstranjevanje klopov in prepoznavanje rdečine, ki se širi, pomembna preventivna in diagnostična ukrepa (Steere et al., 2016; Snik et al., 2024).

Patogeneza kožnih oblik se začne z vnosom borelij v dermis med hranjenjem klopa. Slina okuženega klopa vsebuje protivnetne, antikoagulantne in imunomodulatorne molekule, ki olajšajo začetno preživetje povzročitelja, hkrati pa se v koži aktivirajo keratinociti, fibroblasti, endotelijske celice, makrofagi, mastociti, Langerhansove in dermalne dendritične celice,

nevtrofilci, komplement ter citokinski in kemokinski signali. Borelije nimajo klasičnih toksinov, zato je poškodba tkiva v veliki meri posledica vnetnega odziva gostitelja in ne neposrednega citotoksičnega delovanja povzročitelja (Mason et al., 2016; Petzke & Schwartz, 2015).

V zgodnji fazi imajo pomembno vlogo receptorji prirojene imunosti, zlasti TLR2. V eksperimentalnem modelu človeške kože je *Borrelia burgdorferi* povzročila migracijo Langerhansovih in dermalnih dendritičnih celic, ki jo je blokada TLR2 preprečila, kar potrjuje pomen zgodnjega TLR2-posredovanega zaznavanja borelij v koži (Mason et al., 2016). Erythema migrans nastane kot klinični izraz lokalnega širjenja spirohet in spremljajočega vnetnega odziva, ki je praviloma perivaskularen in intersticijski ter vključuje limfocite, plazmatke in histiocite. Pri poznih oblikah, zlasti pri acrodermatitis chronica atrophicans, dolgotrajno vnetje vodi v fibrozo, motnje elastičnih struktur in poznejšo atrofijo kože (Snik et al., 2024).

Erythema migrans je najpogostejša in najznačilnejša kožna manifestacija borelioze. Pojavi se nekaj dni do tednov po ugrizu klopa kot počasi rastoča eritematozna makula ali plak, pogosto večji od 5 cm, s centrifugalno rastjo in včasih centralnim bledenjem, vendar kolobarjast videz ni obvezen. Sprememba je lahko homogeno rdeča, ovalna, nepravilna, rahlo infiltrirana ali toplejša, običajno pa ni izrazito boleča; možna sta blago srbenje ali pekoč občutek. Sistemski simptomi, kot so utrujenost, glavobol, mialgije, artralgije ali subfebrilnost, so lahko prisotni, pacient pa ugriza pogosto ne opazi (Kullberg et al., 2020; Steere et al., 2016).

Multipli erythemata migrantia so znak zgodnje diseminacije in niso posledica več hkratnih ugrizov klopov, temveč kožnih zasevkov razširjene okužbe. Kožne spremembe so pogosto manjše od primarne spremembe, pojavijo se na različnih mestih in jih lahko spremljajo sistemski simptomi in znaki; zato je treba pri teh pacientih preveriti morebitno nevrološko, srčno in sklepno prizadetost.

Borrelijski limfocitom je redkejša subakutna oblika, ki se kaže kot modrikasto rdeč, mehak, neboleč nodus ali plak, najpogosteje na ušesni mečici, prsni bradavici ali skrotumu, predvsem pri otrocih in mlajših osebah, ter lahko posnema kožne psevdolimfome ali limfome (Hofmann et al., 2025; Steere et al., 2016).

Acrodermatitis chronica atrophicans je pozna kronična kožna oblika, ki je v Evropi najpogosteje povezana z dolgotrajno okužbo z *B. afzelii*. Začne se kot lividno rdeča, edematozna ali infiltrirana sprememba na distalnih delih okončin, nato pa napreduje v atrofično fazo s tanko, nagubano, prosojno in ranljivo kožo; lahko so prisotna fibrotična zadebeljenja,

vozliči, vidne žile in periferne nevropatske težave. Gre za dokaz pozne aktivne kožne borelioze, vendar se atrofične spremembe po zdravljenju lahko izboljšujejo počasi ali ostanejo delno trajne (Hofmann et al., 2025; Kullberg et al., 2020; Snik et al., 2024).

Diagnoza kožnih oblik borelioze je predvsem klinična. Pri značilnem erythema migrans zdravljenje uvedemo brez čakanja na serologijo, ker so protitelesa v prvih tednih pogosto še negativna. Pri multiplih erythemata migrantia je serologija pogosteje pozitivna, vendar diagnoza še vedno temelji na povezavi klinične slike, epidemiološke izpostavljenosti in morebitnih sistemskih znakov. Pri borrelijskem limfocitomu in acrodermatitis chronica atrophicans je serologija praviloma pomembna, pri nejasnih ali infiltrativnih spremembah pa jo dopolnimo s histopatologijo in po potrebi PCR iz biopsije kože. Pozitivna protitelesa lahko vztrajajo tudi po uspešno zdravljeni okužbi, zato sama prisotnost protiteles ne dokazuje aktivne bolezni (Sanchez et al., 2016; Steere et al., 2016).

Diferencialna diagnoza je odvisna od klinične oblike. Pri erythema migrans je treba pomisliti na lokalno reakcijo po piku žuželke, celulitis ali erizipel, tineo corporis, nummularni ekcem, granuloma annulare, erythema annulare centrifugum, kontaktni dermatitis, fiksni medikamentozni eksantem in druge anularne ali eritematozne dermatoze. Lokalna reakcija po piku je navadno manjša, nastane hitro po piku in se ne širi več dni, medtem ko erythema migrans raste počasneje in dosega večji premer. Erizipel je praviloma bolj boleč, toplejši, ostreje omejen in pogosteje spremljan s sistemskimi znaki akutne bakterijske okužbe (Hofmann et al., 2025; Kullberg et al., 2020).

Pri borrelijskem limfocitomu diferencialna diagnoza vključuje kožne psevdolimfome, primarne kožne B-celične limfome, limfocitno infiltracijo kože, sarkoidozo, pernio in reakcije po piku. Pri acrodermatitis chronica atrophicans pridejo v poštev kronična venska insuficienca, akrocianoza, livedo, morfea, lichen sclerosus, atrofične brazgotine, starostna atrofija kože, vaskulitisi, periferna arterijska bolezen in lipodermatoskleroza. Pri kožnih spremembah s sistemskimi znaki je treba aktivno iskati nevrološko, srčno ali sklepno prizadetost, saj kožne spremembe lahko predstavljajo prvi znak sistemske borelioze (Hofmann et al., 2025; Kullberg et al., 2020).

Zdravljenje kožnih oblik borelioze temelji na antibiotikih in je praviloma zelo učinkovito, zlasti v zgodnjih fazah bolezni. Najpogosteje uporabljena zdravila so doksiciklin, amoksicilin in cefuroksim aksetil, pri določenih indikacijah pa tudi intravenski ceftriakson. Izbira zdravila je odvisna od klinične oblike bolezni, pacientove starosti, nosečnosti, dojenja, alergij, pridruženih

bolezni in morebitnih zunajkožnih manifestacij (Hofmann et al., 2025; Sanchez et al., 2016; Steere et al., 2016).

Pri nezapletenem erythema migrans so peroralni režimi praviloma zadostni. Pri pozni kožni obliki, zlasti acrodermatitis chronica atrophicans, je zdravljenje daljše kot pri zgodnjem erythema migrans (Hofmann et al., 2025; Sanchez et al., 2016; Steere et al., 2016).

Doksiciklin je pogosto zdravilo prve izbire pri odraslih, ker je učinkovit proti borelijam in je uporaben tudi pri morebitnih sočasnih okužbah, ki jih prenašajo klopi. Pri nosečnicah, doječih materah in pri pacientih, pri katerih doksiciklin ni primeren, se uporabljata amoksicilin ali cefuroksim aksetil. Makrolidi, kot je azitromicin, se uporabljajo le kot alternativa pri pacientih, ki ne morejo prejemati doksiciklina, amoksicilina ali cefuroksima, ker so v primerjavi s prvimi izbirami manj zanesljivi in zahtevajo skrbnejše klinično spremljanje (Hofmann et al., 2025; Sanchez et al., 2016).

Pri zdravljenju erythema migrans so raziskave pokazale, da so krajši režimi z doksiciklinom lahko učinkoviti pri nezapleteni zgodnji bolezni. Slovenska randomizirana raziskava pri odraslih s solitarnim erythema migrans je primerjala doksiciklin 100 mg dvakrat dnevno 7 dni z enakim odmerkom 14 dni in pokazala neinferiornost krajšega režima glede na opredeljeni izid zdravljenja v raziskavi (Stupica et al., 2023). Kljub temu se v klinični praksi pogosto uporabljajo režimi 10 do 14 dni, zlasti kadar želimo slediti širše sprejetim priporočilom ali kadar obstajajo klinični razlogi za previdnost. Pri diseminiranih oblikah, limfocitomu ali pozni kožni bolezni je trajanje zdravljenja praviloma daljše; pregled zdravljenja je prikazan v Tabeli 7 (Hofmann et al., 2025; Sanchez et al., 2016; Stupica et al., 2023).

Spremljanje po zdravljenju temelji na klinični oceni, ne na ponavljanju seroloških titrov, saj lahko protitelesa vztrajajo mesece ali leta po ozdravitvi. Pri *erythema migrans* pričakujemo postopno zmanjševanje kožne spremembe; eritem lahko izzveni šele v nekaj tednih, kar še ne pomeni neuspeha zdravljenja, če se sprememba ne širi in se ne pojavljajo novi objektivni znaki bolezni. Kontrola je navadno smiselna po 2–4 tednih, pri multiplih EM pa tudi pozneje, če vztrajajo sistemski simptomi ali obstaja sum na nevrološko oziroma srčno prizadetost (Kullberg et al., 2020; Sanchez et al., 2016).

Borrelijski limfocitom praviloma regredira počasneje kot erythema migrans, zato je kontrola pogosto primerna po 4–8 tednih. Pri acrodermatitis chronica atrophicans spremljamo predvsem regresijo aktivnega vnetja, medtem ko lahko atrofične spremembe in nevropatske težave vztrajajo tudi po eradikaciji povzročitelja in zahtevajo daljše klinično spremljanje. Podaljšano ali ponavljajoče se antibiotično zdravljenje ni indicirano pri pacientih brez objektivnih znakov

aktivne okužbe, tudi če vztrajajo nespecifični simptomi, kot so utrujenost, bolečine ali subjektivne kognitivne težave; v takih primerih je potrebna diferencialna diagnostika in simptomatska oziroma multidisciplinarna obravnava (Kullberg et al., 2020; Sanchez et al., 2016).

Specifične higienske in epidemiološke preventivne strategije temeljijo predvsem na zmanjšanju izpostavljenosti klopom. Ker za lymsko boreliozo v rutinski klinični uporabi ni splošno dostopnega cepiva, je primarna preventiva usmerjena v preprečevanje ugrizov klopov in zgodnje odstranjevanje prisesanih klopov. Preventiva je najpomembnejša pri osebah, ki živijo ali delajo na endemičnih območjih, pri otrocih, gozdnih delavcih, kmetih, lovcih, pohodnikih in vseh, ki se pogosto zadržujejo v visoki travi, podrasti, gozdu ali na robovih gozdnih površin (Kullberg et al., 2020; Sanchez et al., 2016).

Najpomembnejši individualni ukrepi so nošenje svetlih oblačil z dolgimi rokavi in dolgimi hlačami, pri čemer naj bodo med gibanjem po območjih z veliko klopi hlačnice tesno oprijete okoli gležnjev ali prekrite z nogavicami. Priporočljivi sta tudi uporaba repelentov na izpostavljeni koži in po potrebi uporaba s permetrinom obdelanih oblačil. Po vrnitvi iz narave je priporočljiv natančen pregled kože celotnega telesa, zlasti pregibov, pazduh, dimelj, popka, lasišča, predela za ušesi in predela pod dojkami. Klopa je treba čim prej odstraniti z ustrezno pinceto, in sicer z enakomernim potegom naravnost navzven, ne da bi stiskali njegovo telo. Mesto ugriza je smiselno opazovati več tednov, pacienta pa poučiti, naj poišče zdravstveno pomoč, če se pojavi rdečina, ki se širi, ali sistemski simptomi oziroma znaki (Kullberg et al., 2020; Mitchell et al., 2020; Sanchez et al., 2016).

Preventivni ukrepi vključujejo izobraževanje prebivalstva, spremljanje incidence bolezni, ozaveščanje o pravilnem odstranjevanju klopov, prepoznavanju erythema migrans in pravočasnem zdravljenju. V endemičnih območjih je pomembno tudi izobraževanje zdravstvenih delavcev, saj zgodnja prepoznava kožnih oblik borelioze neposredno zmanjša tveganje za pozne manifestacije. Na ravni okolja lahko zmanjševanje števila klopov vključuje urejanje zelenih površin, košnjo visoke trave, odstranjevanje listja ob bivališčih in zmanjševanje stika med ljudmi, klopi in njihovimi živalskimi gostitelji, čeprav popolna eradikacija klopov v naravnem okolju ni realistična (Kullberg et al., 2020; Sanchez et al., 2016).

Po ugrizu klopa rutinska antibiotična profilaksa ni vedno potrebna in je odvisna od lokalnih priporočil, vrste klopa, trajanja prisesanosti, endemičnosti območja, časa od odstranitve klopa in pacientovih dejavnikov tveganja. V evropski praksi je poudarek predvsem na zgodnjem odstranjevanju klopa, kliničnem opazovanju in hitrem zdravljenju ob pojavu erythema migrans

ali drugih objektivnih znakov lymske borelioze. Pomembno je tudi poudariti, da lymska borelioza ni nalezljiva z običajnim stikom med ljudmi, zato izolacijski ukrepi niso potrebni (Hofmann et al., 2025; Kullberg et al., 2020; Sanchez et al., 2016).

Tabela 7: Zdravljenje kožnih oblik borelioze

Klinična oblika	Zdravljenje in odmerek	Opomba
Solitarni erythema migrans	Doksiciklin odrasli 100 mg 2×/dan peroralno; običajno 10–14 dni, pri posameznih nezapletenih primerih tudi 7 dni. Alternativa: amoksicilin odrasli 500 mg 3×/dan ali cefuroksim aksetil 500 mg 2×/dan običajno 14 dni. Otroci: doksiciklin 4,4 mg/kg/dan v 2 odmerkih, največ 100 mg/odmerek; amoksicilin 50 mg/kg/dan v 3 odmerkih, največ 500 mg/odmerek; cefuroksim 30 mg/kg/dan v 2 odmerkih, največ 500 mg/odmerek.	Značilen EM zdravimo klinično, brez čakanja na serologijo; zgodnja serologija je lahko negativna.
Multipli erythemata migrantia	Doksiciklin odrasli 100 mg 2×/dan peroralno; alternativa amoksicilin 500 mg 3×/dan ali cefuroksim aksetil 500 mg 2×/dan. Otroci: odmerki kot pri solitarnem EM, prilagojeni telesni masi. Trajanje običajno 14–21 dni.	Znak zgodnje diseminacije; preveriti nevrološke, sklepne in srčne simptome.
Borrelijski limfocitom	Doksiciklin odrasli 100 mg 2×/dan peroralno; alternativa amoksicilin 500 mg 3×/dan ali cefuroksim aksetil 500 mg 2×/dan. Otroci: odmerki po starosti in telesni masi. Trajanje običajno 14–21 dni.	Priporočljiva serološka potrditev; pri nejasni infiltrativni kožni spremembi histopatološka korelacija.
Acrodermatitis chronica atrophicans	Doksiciklin odrasli 100 mg 2×/dan peroralno; alternativa amoksicilin ali cefuroksim aksetil v standardnih odmerkih, kadar doksiciklin ni primeren. Pri posebnih okoliščinah ceftriakson 2 g intravensko 1×/dan. Otroci: individualno glede na starost, telesno maso in resnost bolezni. Trajanje običajno 21–28 dni.	Pozna aktivna kožna borelioza; atrofične spremembe se lahko izboljšujejo počasi ali ostanejo delno trajne.
Kožna borelioza s sumom na nevrološko, srčno ali sklepno prizadetost	Zdravljenje glede na prizadeti organski sistem; pogosto doksiciklin ali ceftriakson. Trajanje običajno 14–28 dni, odvisno od manifestacije.	Potrebna razširjena obravnava; po potrebi sodelovanje infektologa, nevrologa, kardiologa ali revmatologa.
Alternativa pri intoleranci za doksiciklin, amoksicilin in cefuroksim	Azitromicin, kadar zdravila prve izbire niso mogoča; režim glede na priporočila in klinični potek.	Ni prva izbira; potrebno skrbnejše spremljanje, ker so makrolidi manj zanesljivi.

Borelijske okužbe kože so najpogostejši in klinično najpomembnejši izraz lymske borelioze. Erythema migrans omogoča zgodnjo klinično diagnozo in zdravljenje, medtem ko borelijski limfocitom in acrodermatitis chronica atrophicans zahtevata večjo diagnostično pozornost, ker lahko klinično spominjata na številne druge dermatološke bolezni. Patogeneza kožnih oblik je posledica kompleksne interakcije med borelijami, klopno slino, zunajceličnim matriksom kože, prirojeno imunostjo in pridobljenim imunskim odzivom. Zgodnja okužba je povezana z aktivacijo dendritičnih celic, TLR2-posredovanim prepoznavanjem, Th1-usmerjenimi odzivi in proinflamatornimi citokini, pozne oblike pa z dolgotrajnim vnetjem, tkivnim preoblikovanjem in imunološko disregulacijo (Mason et al., 2016; Petzke & Schwartz, 2015; Snik et al., 2024).

Za dermatološko prakso je najpomembnejše, da značilni erythema migrans prepoznamo zgodaj in ga zdravimo brez čakanja na laboratorijsko potrditev. Pri atipičnih, diseminiranih ali poznih kožnih oblikah je potrebna širša diagnostika, ki vključuje serologijo, klinično korelacijo, po potrebi histopatologijo in izključevanje diferencialnodiagnostičnih možnosti. Zdravljenje je pri večini pacientov uspešno, če je pravilno izbrano in dovolj dolgo glede na klinično obliko bolezni. Higienski in preventivni ukrepi ostajajo temelj preprečevanja, saj je zmanjšanje izpostavljenosti klopom in zgodnje odstranjevanje klopov najpomembnejši način zmanjševanja bremena bolezni (Hofmann et al., 2025; Kullberg et al., 2020; Sanchez et al., 2016).

Prepoznava kožne borelioze

- *Erythema migrans* se praviloma širi več dni in pogosto preseže premer 5 cm.
- Pri značilni kožni spremembi se zdravljenje začne brez čakanja na zgodnjo serologijo.
- Več kožnih sprememb lahko pomeni zgodnjo diseminacijo.
- Po zdravljenju se uspešnost ocenjuje klinično, ne s ponavljanjem seroloških titrov.
- Zgodnje odstranjevanje klopa in opazovanje mesta ugriza sta temeljna preventivna ukrepa.

ZAKLJUČEK

Bakterijske okužbe kože obsegajo širok spekter bolezni, od površinskih in praviloma nezapletenih okužb do globljih, hitro napredujočih ali sistemsko pomembnih stanj. Za uspešno obravnavo so ključni prepoznava globine okužbe, razlikovanje med gnojnimi in negnojnimi oblikami, ocena sistemskih znakov, upoštevanje dejavnikov tveganja ter

pravočasna odločitev za lokalno, sistemsko ali kirurško zdravljenje (Sukumaran & Senanayake, 2016; Tognetti et al., 2012).

Enako pomembni so racionalna raba antibiotikov, mikrobiološka diagnostika pri izbranih pacientih, obravnava vstopnih mest okužbe in preprečevanje ponovitev. Tak pristop omogoča učinkovito zdravljenje, zmanjšuje tveganje za zaplete in podpira odgovorno uporabo protimikrobnih zdravil (Brindle et al., 2019; Sukumaran & Senanayake, 2016; Tognetti et al., 2012).

VPRAŠANJA ZA RAZMISLEK

1. Katere značilnosti kožne spremembe pomagajo razlikovati površinsko okužbo od globlje okužbe kože in mehkih tkiv?
2. Kateri klinični znaki nakazujejo potrebo po hitri ponovni oceni ali urgentni obravnavi?
3. Kako higienski ukrepi, oskrba kožne bariere in obravnava dejavnikov tveganja zmanjšujejo prenos in ponavljanje okužb?
4. Kdaj je pri bakterijski okužbi kože smiselna mikrobiološka diagnostika z antibiogramom?
5. Kako klinično razlikujemo *erythema migrans* od lokalne reakcije po piku ter od erizipela ali celulitisa?

SEZNAM KRATIC

Kratica	Pomen in razlaga
Klinične oznake	
ACA	*Acrodermatitis chronica atrophicans*; pozna kronična kožna oblika lymske borelioze.
EM	*Erythema migrans*; zgodnja kožna manifestacija lymske borelioze.
Mikrobiološke oznake	
MRSA	Proti meticilinu odporni *Staphylococcus aureus*; pomemben pri izbiri antibiotika.
MSSA	Proti meticilinu občutljivi *Staphylococcus aureus*; običajno občutljiv na antistafilokokne beta-laktamske antibiotike.
CA-MRSA	Proti meticilinu odporni *Staphylococcus aureus*, pridobljen v skupnosti; pomemben povzročitelj gnojnih okužb kože zunaj bolnišničnega okolja.
Diagnostične in imunološke kratice	
KOH	Kalijev hidroksid; mikološka preiskava za dokaz glivičnih struktur v kožnem materialu.
PCR	Verižna reakcija s polimerazo; molekularna metoda za dokaz nukleinske kisline povzročitelja.
TLR2	Tollu podoben receptor 2; receptor prirojene imunosti, pomemben pri prepoznavanju mikrobnih struktur.

LITERATURA

1. Barbieri, E., Porcu, G., Donà, D., Falsetto, N., Biava, M., Scamarcia, A., Cantarutti, L., Cantarutti, A., & Giaquinto, C. (2022). Non-bullous impetigo: Incidence, prevalence, and treatment in the pediatric primary care setting in Italy. *Frontiers in Pediatrics, 10*, 753694. https://doi.org/10.3389/fped.2022.753694
2. Brindle, R., Williams, O. M., Barton, E., & Featherstone, P. (2019). Assessment of antibiotic treatment of cellulitis and erysipelas: A systematic review and meta-analysis. *JAMA Dermatology*, *155*(9), 1033–1040. https://doi.org/10.1001/jamadermatol.2019.0884
3. Chalupczak, N. V., & Lipner, S. R. (2025). *Malassezia* folliculitis: An underdiagnosed mimicker of acneiform eruptions. *Journal of Fungi*, *11*(9), 662. https://doi.org/10.3390/jof11090662
4. Colebrook, A. J., & Pradhan, S. (2025). Guideline review of NICE impetigo: Antimicrobial prescribing NG153. *Archives of Disease in Childhood: Education & Practice Edition*, *110*(5), 240–242. https://doi.org/10.1136/archdischild-2024-328264
5. Demos, M., McLeod, M. P., & Nouri, K. (2012). Recurrent furunculosis: A review of the literature. *The British Journal of Dermatology*, *167*(4), 725–732. https://doi.org/10.1111/j.1365-2133.2012.11151.x
6. Dollani, L. C., & Marathe, K. S. (2020). Impetigo/Staphylococcal scalded skin disease. *Pediatrics in Review*, *41*(4), 210–212. https://doi.org/10.1542/pir.2018-0206
7. Draelos, Z. D., Barbieri, J. S., Tanghetti, E. A., Farris, P., Lain, E. T., Prevete, S., Choi, S. Y., Wroblewski, K., Baldwin, H., & Kircik, L. H. (2026). *Malassezia* folliculitis presentation, diagnosis, and treatment: A review of "fungal acne". *Journal of Drugs in Dermatology*, *25*(5), 427–434. https://doi.org/10.36849/JDD.9751
8. Durdu, M., Errichetti, E., Eskiocak, A. H., & Ilkit, M. (2019). High accuracy of recognition of common forms of folliculitis by dermoscopy: An observational study. *Journal of the American Academy of Dermatology*, *81*(2), 463–471. https://doi.org/10.1016/j.jaad.2019.03.054
9. Gowda, S. K., Garg, S., Behera, B., Thakur, V., & Sahu, D. K. (2025). Mimickers of erysipelas and cellulitis: A narrative review. *Indian Journal of Dermatology, Venereology and Leprology*, *91*(3), 346–355. https://doi.org/10.25259/IJDVL_160_2024
10. Hall, L. M., Gorges, H. J., van Driel, M., Magin, P., Francis, N., & Heal, C. F. (2022). International comparison of guidelines for management of impetigo: A systematic review. *Family Practice*, *39*(1), 150–158. https://doi.org/10.1093/fampra/cmab066
11. Hofmann, H., Fingerle, V., Rauer, S., Hunfeld, K.-P., Huppertz, H.-I., Krause, A., & Consensus Group. (2025). Cutaneous Lyme borreliosis: Guideline of the German Dermatology Society. *German Medical Science, 23*, Doc12. https://doi.org/10.3205/000348
12. Ibler, K. S., & Kromann, C. B. (2014). Recurrent furunculosis—Challenges and management: A review. *Clinical, Cosmetic and Investigational Dermatology*, *7*, 59–64. https://doi.org/10.2147/CCID.S35302
13. Kullberg, B. J., Vrijmoeth, H. D., van de Schoor, F., & Hovius, J. W. (2020). Lyme borreliosis: Diagnosis and management. *BMJ*, *369*, m1041. https://doi.org/10.1136/bmj.m1041
14. Laureano, A. C., Schwartz, R. A., & Cohen, P. J. (2014). Facial bacterial infections: Folliculitis. *Clinics in Dermatology*, *32*(6), 711–714. https://doi.org/10.1016/j.clindermatol.2014.02.009
15. Luelmo-Aguilar, J., & Santandreu, M. S. (2004). Folliculitis: Recognition and management. *American Journal of Clinical Dermatology*, *5*(5), 301–310. https://doi.org/10.2165/00128071-200405050-00003
16. Martínez-Ortega, J. I., & Franco González, S. (2024). Erythrasma: Pathogenesis and diagnostic challenges. *Cureus*, *16*(8), e68308. https://doi.org/10.7759/cureus.68308
17. Mason, L. M., Wagemakers, A., van 't Veer, C., Oei, A., van der Pot, W. J., Ahmed, K., van der Poll, T., Geijtenbeek, T. B., & Hovius, J. W. (2016). *Borrelia burgdorferi* induces TLR2-mediated

migration of activated dendritic cells in an ex vivo human skin model. *PLOS ONE*, *11*(10), e0164040. https://doi.org/10.1371/journal.pone.0164040
18. Mitchell, C., Dyer, M., Lin, F.-C., Bowman, N., Mather, T., & Meshnick, S. (2020). Protective effectiveness of long-lasting permethrin impregnated clothing against tick bites in an endemic Lyme disease setting: A randomized control trial among outdoor workers. *Journal of Medical Entomology*, *57*(5), 1532–1538. https://doi.org/10.1093/jme/tjaa061
19. Petzke, M., & Schwartz, I. (2015). *Borrelia burgdorferi* pathogenesis and the immune response. *Clinics in Laboratory Medicine*, *35*(4), 745–764. https://doi.org/10.1016/j.cll.2015.07.004
20. Radhakrishnan, S., Logamoorthy, R., Karthikeyan, K., Mohan, R., & Mary J, J. F. (2025). Erythrasma: A systematic review of interventions. *Clinical and Experimental Dermatology, 50*(11), 2139–2146. https://doi.org/10.1093/ced/llaf307
21. Ramesh, V., & Passi, S. (2022). Erythrasma—A red herring in the ongoing epidemic of tinea. *Indian Dermatology Online Journal*, *13*(4), 497–499. https://doi.org/10.4103/idoj.idoj_10_22
22. Sanchez, E., Vannier, E., Wormser, G. P., & Hu, L. T. (2016). Diagnosis, treatment, and prevention of Lyme disease, human granulocytic anaplasmosis, and babesiosis: A review. *JAMA*, *315*(16), 1767–1777. https://doi.org/10.1001/jama.2016.2884
23. Snik, M. E., Stouthamer, N. E. I. M., Hovius, J. W., & van Gool, M. M. J. (2024). Bridging the gap: Insights in the immunopathology of Lyme borreliosis. *European Journal of Immunology*, *54*(12), e2451063. https://doi.org/10.1002/eji.202451063
24. Steere, A. C., Strle, F., Wormser, G. P., Hu, L. T., Branda, J. A., Hovius, J. W., Li, X., & Mead, P. S. (2016). Lyme borreliosis. *Nature Reviews Disease Primers*, *2*, 16090. https://doi.org/10.1038/nrdp.2016.90
25. Stupica, D., Collinet-Adler, S., Blagus, R., Gomišček, A., Cerar Kišek, T., Ružić-Sabljić, E., & Velušček, M. (2023). Treatment of erythema migrans with doxycycline for 7 days versus 14 days in Slovenia: A randomised open-label non-inferiority trial. *The Lancet Infectious Diseases*, *23*(3), 371–379. https://doi.org/10.1016/S1473-3099(22)00528-X
26. Sukumaran, V., & Senanayake, S. (2016). Bacterial skin and soft tissue infections. *Australian Prescriber*, *39*(5), 159–163. https://doi.org/10.18773/austprescr.2016.058
27. Tognetti, L., Martinelli, C., Berti, S., Hercogova, J., Lotti, T., Leoncini, F., & Moretti, S. (2012). Bacterial skin and soft tissue infections: Review of the epidemiology, microbiology, aetiopathogenesis and treatment. *Journal of the European Academy of Dermatology and Venereology*, *26*(8), 931–941. https://doi.org/10.1111/j.1468-3083.2011.04416.x
28. Trang, D. T., Buck, E. C., & Schoenherr, D. T. (2026). Impetigo: Rapid evidence review. *American Family Physician, 113*(2), 175–180.
29. Zha, M., & Usatine, R. (2024). Common skin conditions in children and adolescents: Bacterial infections. *FP Essentials, 541*, 14–19.

VIRUSNE OKUŽBE KOŽE IN SLUZNIC

Prim. doc. dr. Tanja Planinšek Ručigaj, dr. med., višja svetnica, specialistka dermatovenerologije in EFWH

Dermatovenerološka klinika, Univerzitetni klinični center Ljubljana

UVOD

Koža in sluznice sta pomembni mehanski in imunološki pregradi pred vdorom mikroorganizmov, vendar lahko mikrotravme, maceracija, vnetje in motena imunost omogočijo vdor virusov v epidermis oziroma epitelij sluznic. Virusne okužbe kože in sluznic so med najpogostejšimi dermatozami v vseh starostnih obdobjih. Najpomembnejši povzročitelji so humani papilomavirusi (HPV), virus molluscum contagiosum, virus herpes simplex (HSV) in virus varicella-zoster (VZV). Klinični potek je lahko blag in spontano izzveni, vendar lahko okužbe povzročijo bolečino, srbenje, estetsko in funkcionalno prizadetost, ponovitve ter pri imunsko oslabljenih pacientih tudi hude ali diseminirane oblike bolezni. Nekateri virusi, zlasti HSV in VZV, po primarni okužbi vzpostavijo latentno okužbo z možnostjo reaktivacije, kar ima pomembne klinične posledice. Pri imunsko oslabljenih pacientih so poteki praviloma težji, pogosteje atipični in lahko zahtevajo zgodnejšo diagnostiko ter intenzivnejše zdravljenje (Zhu et al., 2022; Meza-Romero et al., 2019; Cohen, 2013).

HUMANI PAPILOMAVIRUSI

Bradavice so benigne proliferativne spremembe kože in sluznic, ki nastanejo zaradi okužbe keratinocitov s humanimi papilomavirusi. V večini primerov so nenevarne in lahko spontano izzvenijo, vendar so pogoste, nalezljive in se lahko z avtoinokulacijo širijo po koži pacienta. Zaradi lokalizacije lahko povzročajo bolečino, estetsko ali funkcionalno prizadetost ter težave pri zdravljenju. Pri atipičnih, neodzivnih, hitro rastočih, ulceriranih ali pigmentiranih spremembah ter pri imunsko oslabljenih pacientih je potrebna širša diagnostična presoja, po potrebi tudi histopatološka verifikacija (Zhu et al., 2022).

Nastanek bradavic odraža razmerje med virusom, kožno bariero in celično imunostjo. Mikrotravme, maceracija ali poškodba epidermalne bariere omogočijo vstop HPV v bazalne

keratinocite. Razmnoževanje HPV je nato tesno povezano z zorenjem epitelija, kar vodi v proliferacijo keratinocitov, hiperkeratozo, papilomatozo in značilne žilne spremembe v dermalnih papilah. Učinkovit celično posredovani imunski odziv lahko privede do postopnega izginjanja bradavic, vendar je naravni potek nepredvidljiv, zlasti pri otrocih, pacientih z atopijskim dermatitisom, osebah z macerirano kožo, imunosupresijo ali večjo izpostavljenostjo mikrotravmam (Kwok et al., 2012; Zhu et al., 2022).

Humani papilomavirusi so majhni neoviti virusi DNK iz družine *Papillomaviridae*. Opisanih je več kot 200 tipov HPV z različnim tropizmom za kožo ali sluznice. Za kožne bradavice so pomembni predvsem tipi iz rodov Alpha-, Gamma-, Mu- in Nu-papilomavirusov. Beta HPV imajo poseben pomen pri epidermodysplasia verruciformis, redki genetski motnji z izrazito dovzetnostjo za okužbe z določenimi tipi HPV in povečanim tveganjem za ploščatocelični karcinom kože, ter pri imunsko oslabljenih in UV-izpostavljenih posameznikih (Nunes et al., 2018; Skubic et al., 2023).

Vulgarne (navadne) bradavice so najpogosteje povezane s HPV 2, 27 in 57, plantarne s HPV 1, 2, 4, 27 in 57, ploščate pa predvsem s HPV 3 in 10. Filiformne (nitaste) bradavice so praviloma morfološka različica navadnih bradavic. Sodobne molekularne raziskave opozarjajo, da zgolj dokaz HPV DNK na površini lezije ne pomeni nujno etiološke povezave; zanesljivejša opredelitev zahteva ustrezno vzorčenje, histološko potrjeno lezijo in oceno virusnega bremena (Skubic et al., 2022; Skubic et al., 2023).

Bradavice se prenašajo z neposrednim stikom, avtoinokulacijo in posredno prek kontaminiranih površin ali predmetov. Za okužbo so pomembne mikroerozije, maceracija, ragade ali druge poškodbe kožne bariere. Vlažna skupna okolja, kot so garderobe, bazeni, tuši in telovadnice, povečujejo tveganje za prenos plantarnih bradavic. Pri otrocih in mladostnikih širjenje pospešujejo mikrotravme, grizenje nohtov, praskanje in tesen telesni stik, pri odraslih pa se večja pojavnost opisuje pri poklicih z dolgotrajno maceracijo kože in ponavljajočimi se mikrotravmami (Kwok et al., 2012; Skubic et al., 2023).

Bradavice se pojavljajo v vseh starostnih obdobjih, najpogosteje pa pri otrocih, šolarjih, mladostnikih in mladih odraslih. Bradavice so pogoste, pri čemer se epidemiološke ocene razlikujejo glede na populacijo, starostno strukturo, okolje in uporabljeno metodologijo. Po adolescenci njihova pogostnost praviloma upada, kar odraža zorenje celično posredovanega imunskega odziva in pojasnjuje, zakaj pri delu pacientov pride do spontanega izzvenevanja (Zhu et al., 2022).

Naravni potek bradavic je nepredvidljiv: pri osebah z ohranjeno imunostjo lahko spontano izzvenijo, lahko pa tudi vztrajajo, se širijo ali ponavljajo. Odločitev za zdravljenje zato ne temelji samo na benignosti lezije, temveč tudi na bolečini, stigmi, estetski in funkcionalni obremenitvi, lokalizaciji, kužnosti in pričakovanjih pacienta (Kwok et al., 2012).

Pri imunsko oslabljenih pacientih so bradavice lahko številčnejše, večje, dolgotrajnejše, odpornejše in klinično atipične. Posebna previdnost je potrebna pri pacientih po presaditvi organov, pri okužbi s HIV, sistemski imunosupresiji, primarnih imunskih pomanjkljivostih in epidermodysplasia verruciformis, redki genetski motnji dovzetnosti za HPV. Pri teh pacientih lahko verukozne spremembe, aktinične keratoze in ploščatocelični karcinom klinično posnemajo navadne bradavice. Pri imunsko oslabljenih in kronično UV-izpostavljenih posameznikih lahko nekateri kožni tipi HPV prispevajo k razvoju ploščatoceličnega karcinoma kože (Nunes et al., 2018).

Opozorilni znaki, ki lahko kažejo na drugo diagnozo ali premaligno oziroma maligno spremembo pri bradavicah

- hitro rastoča, ulcerirana, krvaveča, pigmentirana ali indurirana sprememba;
- solitarna ali trdovratna sprememba pri starejšem ali imunsko oslabljenem pacientu;
- subungvalna lezija z bolečino, destrukcijo nohta ali neodzivnostjo na zdravljenje;
- sprememba, ki klinično ne ustreza tipični bradavici ali se po zdravljenju ponavlja.

Klinična slika bradavic je odvisna od tipa HPV, lokalizacije, debeline rožene plasti, mehanskih obremenitev, imunskega statusa pacienta in trajanja okužbe. Osnovna sprememba je papula ali plak z različno izraženo hiperkeratozo, papilomatozo, hrapavo ali gladko površino in pogosto prekinjeno kožno risbo. Vulgarne bradavice, najpogostejša oblika kožnih bradavic, se kažejo kot ostro omejene, čvrste, hrapave, hiperkeratotične papule ali nodulusi s papilomatozno površino, najpogosteje na rokah, prstih, komolcih in kolenih; pri otrocih in osebah, ki grizejo nohte, se lahko širijo z avtoinokulacijo oziroma ob nohtih. Dermoskopsko so značilne trombozirane kapilare, pikčaste ali linearne žilne strukture, hemoragične točke in papilomatozna površina; pri plantarnih bradavicah je pomembna tudi prekinitev dermatoglifov. Ti znaki pomagajo pri razlikovanju od otiščancev in kalusov. Tipične bradavice najpogosteje prepoznamo že s kliničnim pregledom, dermoskopija pa poveča diagnostično zanesljivost in je posebej uporabna pri plantarnih, periungvalnih, ploščatih bradavicah in dvomljivih lezijah (Zhu et al., 2022; Skubic et al., 2022; Skubic et al., 2023).

Periungvalne in subungvalne bradavice nastanejo ob nohtnih gubah ali pod nohtno ploščo. Lahko povzročajo bolečino, ragade, oniholizo, deformacijo nohta ali sekundarno okužbo, zdravljenje pa je zahtevno zaradi tveganja za poškodbo matriksa. Kronične, destruktivne, ulcerirane, pigmentirane ali solitarne subungvalne spremembe, zlasti pri starejših in imunsko oslabljenih pacientih, zahtevajo biopsijo zaradi možnosti subungvalnega ploščatoceličnega karcinoma (Zhu et al., 2022).

Plantarne bradavice nastanejo na podplatih, kjer pritisk povzroči endofitično rast, zato so pogosto sploščene, prekrite s kalusom in boleče pri hoji. Posamezna globoka plantarna bradavica je običajno boleča, medtem ko so mozaične bradavice površinske, številčnejše in pogosto neboleče in trdovratne. Od otiščancev jih razlikujejo prekinjeni dermatoglifi, bolečina pri lateralnem stisku in trombozirane kapilare po odstranitvi hiperkeratoze (Cockayne et al., 2011; Zhu et al., 2022).

Ploščate bradavice so drobne, rahlo dvignjene, gladke papule kožne, rumenkaste, rožnate ali svetlo rjave barve, najpogosteje na obrazu, hrbtiščih rok in golenih. Lahko se širijo linearno po praskanju, britju ali depilaciji. Diferencialno diagnostično jih je treba razlikovati od aken, folikulitisa, milij, lichen planusa, seboroičnih keratoz in postinflamatornih sprememb (Skubic et al., 2023).

Filiformne bradavice so nitaste ali resaste hiperkeratotične tvorbe, najpogosteje na obrazu, vekah, nosu, ustnicah in bradi. Zaradi lokalizacije so estetsko moteče in se lahko poškodujejo pri negi obraza ali britju. Pri hitro rastočih, bolečih, ulceriranih, induriranih ali krvavečih lezijah, zlasti na aktinično poškodovani koži, je potrebna histopatološka presoja (Zhu et al., 2022).

Anogenitalne bradavice, strokovno imenovane condylomata acuminata, so klinično in epidemiološko posebna skupina HPV-povezanih sprememb, ki praviloma sodijo v obravnavo spolno prenosljivih okužb. Najpogosteje so povezane z nizkorizičnima tipoma HPV 6 in 11, lahko pa so pri posamezniku sočasno prisotni tudi drugi, tudi visokorizični tipi HPV. Klinično se kažejo kot mehke, rožnate, kožne ali sivkaste papule, plaki ali cvetačaste tvorbe v anogenitalnem predelu. Prepoznava anogenitalnih bradavic je pomembna zaradi drugačnih poti prenosa, presejanja, svetovanja, morebitne sočasne spolno prenosljive okužbe in pomena cepljenja proti HPV (Kore & Anjankar, 2023; Zhu et al., 2022).

Diagnoza tipičnih bradavic je praviloma klinična in temelji na anamnezi, morfologiji, lokalizaciji, številu lezij, hitrosti nastanka, bolečini in dejavnikih tveganja. Pri dvomljivih

lezijah je potrebna širša diferencialnodiagnostična presoja (Zhu et al., 2022; Skubic et al., 2023).

Histopatološka preiskava ni potrebna pri tipičnih, majhnih in klasično potekajočih bradavicah, je pa indicirana pri atipičnih, ulceriranih, pigmentiranih, krvavečih, hitro rastočih, induriranih, bolečih, na zdravljenje odpornih ali solitarnih spremembah pri starejših in imunsko oslabljenih pacientih. V študijah ali ob posebni klinični potrebi je možno HPV dokazovati z molekularnimi metodami, vendar rutinska tipizacija pri navadnih kožnih bradavicah običajno ni potrebna (Skubic et al., 2022; Skubic et al., 2023).

Pri imunsko oslabljenih pacientih mora biti diagnostični prag za biopsijo nižji. To velja zlasti za kronične verukozne lezije na UV-izpostavljenih mestih, hitro rastoče keratotične tumorje, ponavljajoče se lezije po ablativnem zdravljenju, subungvalne spremembe z destrukcijo nohta in spremembe, ki klinično ne ustrezajo tipični bradavici. Pri pacientih po presaditvi organov in pri drugih skupinah z dolgotrajno imunosupresijo je tveganje za ploščatocelični karcinom pomembno večje, kožni HPV pa so lahko prisotni v številnih kožnih vzorcih, zato sama prisotnost HPV ne sme odložiti histopatološke razjasnitve sumljivih sprememb (Nunes et al., 2018).

Diferencialna diagnoza bradavic je odvisna od lokalizacije, morfologije, trajanja spremembe in imunskega statusa. Pri keratotičnih lezijah na rokah pridejo v poštev seboroična keratoza, lichen planus, epidermalni nevus, ploščatocelični karcinom in keratoakantom. Pri plantarnih lezijah je treba pomisliti na otiščanec, kalus, tujkovni granulom, porokeratozo in akralni melanom (Kore & Anjankar, 2023; Zhu et al., 2022). Na obrazu in ob nohtih je treba bradavice razlikovati od aken, milij, siringomov, trihoepiteliomov, sebacealne hiperplazije, kožnega rožička, aktinične keratoze, onihomikoze, kronične paronihije, subungvalnega ploščatoceličnega karcinoma in fibrokeratoma. Pri anogenitalnih verukoznih spremembah je treba razlikovati kondilome od condylomata lata, bowenoidne papuloze, intraepitelijskih neoplazij, fibroepitelijskega polipa in molluscum contagiosum. Pigmentacija, ulceracija, krvavitev, induracija, imunosupresija ali sum na neoplazijo zahtevajo dodatno diagnostično opredelitev (Kore & Anjankar, 2023; Zhu et al., 2022).

Zdravljenje bradavic mora biti individualizirano. Pri majhnih, asimptomatskih bradavicah lahko izberemo spremljanje brez takojšnjega zdravljenja, ob razlagi pacientu o pričakovanem poteku in z navodili za preprečevanje prenosa. Aktivno zdravljenje je smiselno pri bolečih, estetsko ali funkcionalno motečih, krvavečih, poškodovanih, periungvalnih, plantarnih, multiplih ali dolgotrajnih bradavicah, pri bradavicah, ki pacienta psihosocialno obremenjujejo,

ter pri bradavicah, ki se hitro širijo. Cilj zdravljenja je odstranitev klinično vidne lezije, zmanjšanje simptomov, preprečevanje širjenja in zmanjšanje ponovitev, vendar nobena metoda ne zagotavlja popolne eradikacije HPV iz kože (Kwok et al., 2012; Zhu et al., 2022).

Salicilna kislina je eno najpogosteje uporabljenih lokalnih zdravil za odstranjevanje bradavic in ima med preprostimi lokalnimi postopki najzanesljivejše dokaze o učinkovitosti. Deluje keratolitično, zmanjšuje hiperkeratozo, postopno odstranjuje virusno spremenjen epitelij in lahko s kroničnim blago iritativnim učinkom spodbuja lokalni imunski odziv. V praksi se običajno uporablja enkrat dnevno več tednov do več mesecev; pred nanosom je smiselno odstraniti zmehčano hiperkeratozo, okolno kožo pa zaščititi z mazilom ali obližem. Boljši je učinek na rokah kot na stopalih (Kwok et al., 2012).

Krioterapija s tekočim dušikom je pogosto uporabljena ambulantna metoda, pri kateri z zamrzovanjem nastane poškodba okuženega tkiva, vaskularna poškodba in sekundarni imunski odziv. Postopki se običajno ponavljajo v presledkih nekaj tednov, število ciklov pa je odvisno od lokalizacije, debeline lezije, bolečine in odziva na zdravljenje. Prednost krioterapije je hitrost izvedbe in uporabnost pri številnih navadnih bradavicah, slabosti pa so bolečina, mehurji, pigmentne spremembe in brazgotinjenje. Potrebna je posebna previdnost pri periungvalnih lezijah zaradi tveganja za poškodbo nohtnega matriksa (Kwok et al., 2012).

Krioterapija je lahko uspešnejša pri navadnih bradavicah, medtem ko pri plantarnih bradavicah ni pokazala jasne prednosti pred salicilno kislino ali opazovanjem (Bruggink et al., 2010; Cockayne et al., 2011).

Kombinirano zdravljenje je smiselno pri hiperkeratotičnih in plantarnih bradavicah, ker mehanska odstranitev hiperkeratoze ali keratolitična priprava izboljša dostop lokalnih učinkovin do virusno spremenjenega epitelija. Ker so podatki heterogeni, je v praksi uporaben postopen pristop: zmanjšanje hiperkeratoze, nato krioterapija ali druga lokalna metoda ter po potrebi nadaljevanje keratolitičnega zdravljenja doma ob ustreznem pouku pacienta (Kwok et al., 2012).

Pri trdovratnih, obsežnih ali ponavljajočih se bradavicah pridejo v poštev druge metode, kot so intralezijski bleomicin, 5-fluorouracil, kontaktno imunološko zdravljenje, intralezijski antigeni, lasersko zdravljenje, elektrokavterizacija, kiretaža in fotodinamično zdravljenje. Te metode praviloma uporabljamo selektivno, zlasti kadar bradavice povzročajo bolečino ali funkcionalno prizadetost (Kwok et al., 2012).

Kirurško odstranjevanje, kiretaža, elektrokirurgija in laser lahko hitro odstranijo vidno lezijo, vendar so postopki povezani z bolečino, brazgotinjenjem, slabšim celjenjem, ponovitvami in

pri plantarnih lezijah tudi dolgotrajno bolečino pri hoji. Zato niso prva izbira pri vseh pacientih. Pri laserskem in elektrokirurškem zdravljenju je potrebna zaščita pred kirurškim dimom, saj lahko ablativni postopki ustvarijo delce v aerosolu iz HPV-vsebujočih lezij (Zhu et al., 2022).

Imunoterapevtski pristopi so posebej zanimivi pri multiplih in recidivnih bradavicah, saj ciljajo na imunski odziv gostitelja in lahko v nekaterih primerih vplivajo tudi na oddaljene netretirane lezije. Uporabljajo se kontaktni senzibilizatorji, intralezijski antigeni in različni imunomodulatorji, vendar se dostopnost, izkušnje in moč dokazov med centri razlikujejo. Posebno področje je možna vloga profilaktičnega cepljenja proti HPV pri že obstoječih benignih HPV proliferacijah. Pregled literature iz leta 2024 je poročal o obetavnih izidih pri nekaterih pacientih, zlasti pri otrocih, mladih odraslih in nekaterih imunsko oslabljenih pacientih. Za dokončno oceno učinkovitosti cepljenja pri že obstoječih bradavicah pa manjkajo randomizirane klinične raziskave (Matucci-Cerinic et al., 2024).

Pri otrocih je treba izbrati čim manj bolečo, varno in izvedljivo metodo, pri čemer je pomembno sodelovanje staršev, razlaga naravnega poteka in preprečevanje širjenja. Pri nosečnicah je potrebna previdnost pri zdravilih in destruktivnih metodah, zlasti pri anogenitalnih lezijah. Pri pacientih s sladkorno boleznijo, periferno arterijsko boleznijo, neuropatijo ali motnjami celjenja je treba biti posebej previden pri agresivnem zdravljenju plantarnih bradavic. Pri imunsko oslabljenih pacientih je treba zdravljenje načrtovati individualno, pričakovati pogostejše ponovitve in hkrati zgodaj razmisliti o biopsiji atipičnih ali persistentnih lezij (Nunes et al., 2018; Zhu et al., 2022).

Higienski ukrepi zmanjšujejo avtoinokulacijo, prenos na druge osebe in ponovne okužbe. Pacienta je treba poučiti, naj bradavic ne praska, grize, reže ali odstranjuje z nesterilnimi pripomočki. Pri plantarnih bradavicah naj uporablja lastne natikače v skupnih garderobah, tuših in ob bazenih, skrbno suši stopala, menja nogavice, zrači obutev ter ne deli brisač, pilic ali pripomočkov za pedikuro. Pri otrocih in športnikih je priporočljivo bradavice prekriti pri dejavnostih, ki vključujejo tesen kožni stik, ali pri uporabi skupnih vadbenih površin (Zhu et al., 2022).

Pri zdravljenju doma se keratolitični pripravki nanašajo natančno na lezijo, okolna koža pa se po potrebi zaščiti z nevtralnim mazilom ali obližem. Pripomočki za odstranjevanje hiperkeratoze naj bodo osebni in očiščeni po uporabi. Pri otrocih je pomembna razlaga, da gre za pogosto virusno okužbo kože, ne za posledico slabe higiene, pri atopijskem dermatitisu pa je treba hkrati skrbeti za obnovo kožne bariere (Kwok et al., 2012; Zhu et al., 2022).

V ambulantah so pomembni higiena rok, razkuževanje površin in instrumentov ter osebna zaščitna oprema pri postopkih, kjer prihaja do krvavitve ali nastanka aerosolov; pri ablativnih postopkih je treba poskrbeti tudi za ustrezno odsesavanje kirurškega dima. Pri imunsko oslabljenih pacientih je treba preprečevanje širjenja kombinirati z rednim spremljanjem in zgodnjo biopsijo sumljivih sprememb (Nunes et al., 2018; Zhu et al., 2022).

Preprečevanje širjenja bradavic

- pacient naj bradavic ne praska, grize, reže ali odstranjuje z nesterilnimi pripomočki;
- pri plantarnih bradavicah je pomembna uporaba lastnih natikačev, sušenje stopal in pogosta menjava nogavic;
- brisač, pilic in pripomočkov za pedikuro naj pacient ne deli z drugimi;
- pri postopkih, kjer nastajata aerosol ali kirurški dim, je potrebna ustrezna zaščita osebja.

MOLLUSCUM CONTAGIOSUM

Molluscum contagiosum oziroma moluske so pogosta, benigna in nalezljiva virusna okužba epidermisa, ki prizadene predvsem otroke, spolno aktivne mlade odrasle in imunsko oslabljene paciente. Klinično se moluske kažejo kot tipične kupolaste, biserne papule ali papule kožne barve s centralno umbilikacijo, potek bolezni pa je pogosto počasen in z možnostjo spontanega izzvenevanja. Kljub benigni naravi je bolezen klinično pomembna: zaradi nalezljivosti, avtoinokulacije, vnetja okoli lezij, sekundarne bakterijske okužbe, estetske prizadetosti, srbenja, nelagodja in psihosocialnega vpliva lahko pomembno obremeni otroka, starše ali odraslega pacienta ter v izbranih primerih zahteva individualno odločitev o spremljanju, higienskih ukrepih in zdravljenju (Hebert et al., 2023; Meza-Romero et al., 2019).

Povzročitelj je virus molluscum contagiosum, DNK-virus iz družine *Poxviridae*, specifičen za človeka; tip I je najpogostejši v splošni populaciji. Okuži keratinocite površinskega epidermisa, zlasti infundibularni del folikla, in z virusnimi proteini zavira lokalni imunski odziv. To omogoča dolgotrajno perzistenco lezij z malo vnetja, ob regresiji pa se lahko pojavi izrazitejši vnetni odziv, opisan kot fenomen “beginning of the end” (Hebert et al., 2023; Han et al., 2023).

Patogeneza molluscum contagiosum se razlikuje od številnih drugih virusnih okužb kože, ker virus ostaja omejen predvsem na epidermis in praviloma ne povzroča sistemske bolezni. Majhen začetni vnetni odziv pojasnjuje, zakaj so papule pogosto dolgo asimptomatske in zakaj se okužba lahko neopazno širi po koži. Ko se vzpostavi učinkovitejši celični imunski odziv, se

lezije vnamejo, pordečijo, lahko zakrvavijo ali se prekrijejo s krustami; ta faza pri sicer zdravih pacientih pogosto napoveduje spontano regresijo (Han et al., 2023; Meza-Romero et al., 2019).

Bolezen se pojavlja po vsem svetu in predstavlja pomemben delež dermatoloških obravnav pri otrocih. Pogostejša je v toplih in vlažnih podnebjih ter v okoljih, kjer prihaja do tesnega stika med ljudmi, kot so vrtci, šole, bazeni, telovadnice in kontaktni športi. Okužba je posebej pogosta pri otrocih z atopijskim dermatitisom, saj suha, vneta in razpraskana koža omogoča lažji vstop virusa in širjenje lezij. Pri odraslih so pomembne tudi anogenitalne oblike, ki se pogosto prenašajo s spolnim stikom, zato zahtevajo drugačno anamnezo, svetovanje in po potrebi obravnavo spolno prenosljivih okužb (Hebert et al., 2023; Meza-Romero et al., 2019).

Pri imunsko oslabljenih pacientih, zlasti pri okužbi s HIV, po presaditvi organov, pri hematoloških malignomih, zdravljenju z biološkimi ali drugimi imunosupresivnimi zdravili ter pri primarnih imunskih pomanjkljivostih, je bolezen pogosto obsežnejša, atipična, dolgotrajna in zahtevnejša za zdravljenje. Lezije so lahko večje, številčnejše, diseminirane, kronično vnete ali lokalizirane na obrazu in vratu, kar lahko povzroči izrazito stigmo. Pri odraslem pacientu brez znane imunske oslabelosti mora nenaden, obsežen ali atipičen pojav molluscum contagiosum zato spodbuditi razmislek o pridruženih dejavnikih tveganja oziroma morebitni imunski oslabelosti (Meza-Romero et al., 2019; Hebert et al., 2023).

Molluscum contagiosum: preprečevanje širjenja

- pacient naj lezij ne praska, stiska ali odstranjuje sam;
- brisač, oblačil, gobic in pripomočkov za britje naj ne deli z drugimi;
- vidne lezije je smiselno prekriti pri tesnem kožnem stiku ali športnih dejavnostih;
- pri otrocih običajno ni potrebno izključevanje iz vrtca ali šole, če so lezije ustrezno pokrite;
- pri genitalni lokalizaciji pri odraslih je potrebno svetovanje o možnem spolnem prenosu.

Prenos poteka z neposrednim stikom kože na kožo, z avtoinokulacijo ter posredno prek okuženih predmetov in skupno uporabljene opreme. Pri odraslih je pomemben tudi spolni prenos, kar zlasti velja za genitalne oblike bolezni (Meza-Romero et al., 2019).

Klinična slika je praviloma značilna. Papule so majhne, čvrste, kupolaste, sijoče ali biserne, s centralno umbilikacijo, običajno velike od 1 do 5 mm; pri imunsko oslabljenih pacientih pa so lahko večje in bolj nodularne. Vsebujejo belkast, sirast material z virusnimi delci. Pojavljajo se posamično ali v skupinah, lahko pa jih je več deset ali več sto. Pri otrocih so lezije najpogostejše na obrazu, vratu, trupu, pazduhah in okončinah, redkeje na dlaneh in podplatih; pri odraslih se

pogosto pojavljajo v spodnjem delu trebuha, na notranji strani stegen, pubični regiji in genitalno. Pri dojenčkih in majhnih otrocih anogenitalna lokalizacija ne pomeni nujno spolnega prenosa, vendar zahteva skrbno klinično presojo glede na starost, spremljajoče znake in anamnezo (Meza-Romero et al., 2019; Hebert et al., 2023).

Avtoinokulacija se lahko kaže kot linearna razporeditev lezij po praskanju. Pogost in klinično pomemben je tudi dermatitis ob moluskah, ki se kaže z ekcematoznimi, eritematoznimi in srbečimi spremembami okoli posameznih lezij ali na širšem področju kože. Pri pacientih z atopijskim dermatitisom lahko vodi v začarani krog srbenja, praskanja, avtoinokulacije in nastajanja novih papul. Ob spontani regresiji se lahko pojavijo eritem, kruste in srbenje, kar je pogosto odraz imunskega odziva gostitelja in običajno napoveduje izginjanje lezij. Vnetja okoli lezij zato ni treba vedno razumeti kot bakterijsko okužbo; na sekundarno bakterijsko okužbo pa opozarjajo bolečina, toplota, gnojni izcedek, hitro širjenje eritema, izrazitejše nastajanje krust ali sistemski znaki (Han et al., 2023; Meza-Romero et al., 2019).

Diagnostika je večinoma klinična in temelji na tipični morfologiji papul, centralni umbilikaciji, lokalizaciji, starosti pacienta, spremljajočem atopijskem dermatitisu, številu lezij in okoliščinah prenosa. Dermoskopija poveča zanesljivost, saj prikaže centralno belo do rumenkasto amorfno strukturo in značilno radialno oziroma vaskularno razporeditev v obliki krone. Pri nejasnih ali atipičnih spremembah je lahko koristna odstranitev centralnega materiala, vendar se zaradi nalezljivosti, bolečine in možnosti avtoinokulacije to ne izvaja rutinsko. Kadar klinična slika ni značilna, je diferencialna diagnoza odvisna predvsem od starosti, lokalizacije in imunskega statusa. Histopatološka potrditev je indicirana pri diagnostičnem dvomu, atipičnih, solitarnih ali hitro rastočih lezijah, pri odraslih s spremembami na obrazu ali genitalno, pri imunsko oslabljenih pacientih in kadar je treba izključiti bazalnocelični karcinom, keratoakantom, sebacealno hiperplazijo, virusne bradavice, folikulitis, akneiformne erupcije ali druge tumorje kože (Meza-Romero et al., 2019; Hebert et al., 2023).

Diferencialna diagnoza je odvisna od starosti, lokalizacije in imunskega statusa. Pri otrocih je treba molluscum contagiosum razlikovati predvsem od virusnih bradavic, folikulitisa, milij, papularne urtikarije, impetiga, garij in drugih papuloznih dermatoz. Pri odraslih pridejo v poštev zlasti genitalne bradavice, folikulitis, herpes simplex v fazi erozij, sifilitične spremembe, sebacealna hiperplazija ter druge benigne ali maligne papule. Pri imunsko oslabljenih pacientih lahko velike ali atipične lezije posnemajo oportunistične okužbe, kožne limfome, bazalnocelični karcinom ali druge neoplastične bolezni, zato je prag za izvedbo biopsije nižji (Meza-Romero et al., 2019; Hebert et al., 2023).

Zdravljenje molluscum contagiosum ostaja predmet razprav, saj bolezen pogosto spontano izzveni, vendar lahko traja mesece do leta in se v tem času širi na druge predele kože ali na druge osebe. Odločitev za zdravljenje zato temelji na klinični sliki, starosti pacienta, številu in lokalizaciji lezij, prisotnem atopijskem dermatitisu, srbenju, vnetju, tveganju prenosa, psihosocialnem vplivu, imunskem statusu in pričakovanjih pacienta oziroma staršev. Cilj zdravljenja ni samo odstranitev posamezne papule, temveč tudi zmanjšanje avtoinokulacije, preprečevanje zapletov in izboljšanje kakovosti življenja (Hebert et al., 2023; Meza-Romero et al., 2019).

Opazovanje je primernejše pri manjšem številu asimptomatskih lezij, posebej kadar niso na vidnih, genitalnih ali funkcionalno motečih mestih in kadar ni pridruženega atopijskega dermatitisa z izrazitim srbenjem ali praskanjem ali imunske oslabelosti. Pacientu oziroma staršem je treba razložiti, da lahko spontano izzvenevanje traja več mesecev, včasih tudi dlje, in da se medtem lahko pojavijo nove lezije. Aktivnejši pristop je smiselnejši pri številčnejših spremembah, spremembah, ki se hitro širijo, izrazitem srbenju, dermatitisu ob moluskah, sekundarni okužbi, pri lezijah na vidnih mestih ali v genitalnem predelu, psihosocialni obremenitvi, tveganju prenosa v družini ali kolektivu ter pri imunsko oslabljenih pacientih (Hebert et al., 2023).

Mehanske in destruktivne metode odstranjevanja vključujejo kiretažo, krioterapijo, elektrodestrukcijo in lasersko zdravljenje. Kiretaža omogoča takojšnjo odstranitev lezij in je lahko učinkovita pri manjšem številu papul. Izvaja se ambulantno po ustrezni lokalni anesteziji, nato se posamezne lezije odstranijo s kireto. Krioterapija z usmerjenim zamrzovanjem posameznih lezij se uporablja pri starejših otrocih in odraslih, po potrebi v ponavljajočih se ambulantnih obravnavah; natančno trajanje zamrzovanja in intervali niso enotno standardizirani in so odvisni od lokalizacije, velikosti lezij, tolerance bolečine in izkušenj izvajalca. Elektrodestrukcija in laser sta rezervirana za izbrane primere, ker lahko povzročita bolečino, brazgotinjenje in potrebo po dodatnih zaščitnih ukrepih pri posegu. Izbira destruktivne metode mora upoštevati število lezij, starost, lokalizacijo, možnost anestezije, tveganje pigmentnih sprememb in toleranco pacienta (Meza-Romero et al., 2019; Hilewitz et al., 2025; Wang et al., 2026).

Topično zdravljenje vključuje keratolitična in dražeča sredstva, kot so kalijev hidroksid, retinoidi in druga lokalna zdravila, ki povzročijo destrukcijo okuženih celic oziroma sprožijo lokalni vnetni odziv. Kalijev hidroksid se uporablja v koncentracijah 5–10 %, z natančnim nanosom na posamezne lezije do pojava blage vnetne reakcije ali začetka regresije; v raziskavah

so bili uporabljeni različni režimi, najpogosteje nanos enkrat do dvakrat dnevno več tednov. Okolno kožo je treba zaščititi, pripravek pa ni primeren za periokularno področje, sluznice, izrazito vnete ali ekskoriirane lezije. Topični retinoidi, na primer tretinoin 0,05 %, so bili v manjših raziskavah uporabljeni z večtedenskim večernim nanosom, vendar je potrebna previdnost zaradi iritacije in možnega poslabšanja ekcema. Podofilotoksin 0,5 % je opisan predvsem pri izbranih genitalnih oblikah, vendar ne predstavlja standardnega zdravljenja tipičnega molluscum contagiosum pri otrocih (Rajouria et al., 2011; Chathra et al., 2015; Meza-Romero et al., 2019; Wang et al., 2026).

Cantharidin se uporablja ambulantno. Inducira intraepidermalni mehur in posledično izločanje lezije. Standardizirani pripravek cantharidin 0,7 % se nanaša natančno na posamezne lezije, brez nanašanja na zdravo okolno kožo, sluznice ali periokularno področje. Običajno se spere po približno 24 urah ali prej, če nastanejo izrazita bolečina, mehurji ali draženje. V kliničnih raziskavah so zdravljenje ponavljali vsakih 21 dni, največ štirikrat, do popolne odstranitve lezij ali do zaključka 84-dnevnega obdobja. Med novejšimi možnostmi je berdazimer gel 10,3 %, topični pripravek, ki sprošča dušikov oksid; v randomizirani raziskavi faze 3 so ga nanašali kot tanek sloj na vse lezije enkrat dnevno 12 tednov pri pacientih, starih 6 mesecev ali več, s 3–70 lezijami. Pri obeh zdravilih je treba pacienta opozoriti na lokalne reakcije, kot so eritem, srbenje, bolečina, mehurji, kruste in prehodne pigmentne spremembe (Eichenfield et al., 2020; Browning et al., 2022; Hebert et al., 2023; Sugarman et al., 2024; Wang et al., 2026).

Imikvimod 5 % so uporabljali v študiji pri izbranih pacientih, zlasti pri obsežnejših ali recidivnih oblikah, najpogosteje z nanosom tankega sloja na lezije trikrat tedensko zvečer in spiranjem po 6–10 urah, več tednov do največ približno 12–16 tednov. Vendar njegova učinkovitost ni bila enoznačno dokazana, pri otrocih pa se zaradi omejene koristi in pogostega lokalnega draženja praviloma ne priporoča kot rutinsko zdravljenje. Pri imunsko oslabljenih pacientih je zdravljenje pogosto težje in zahteva individualizirano, včasih kombinirano obravnavo; pomembna je tudi optimizacija osnovnega imunskega stanja, kadar je to mogoče. Pri pacientih z atopijskim dermatitisom mora biti sočasna obravnava ekcema del zdravljenja, saj izboljšanje kožne bariere zmanjša praskanje in avtoinokulacijo ter lahko prispeva k postopnemu izginjanju lezij (Chathra et al., 2015; Hebert et al., 2023; Ulrych et al., 2025).

Praktično je smiselno izbrati najmanj bolečo in najvarnejšo metodo, ki je primerna za starost, število lezij in lokalizacijo. Pri otrocih je pomembno zmanjšati travmo pri posegu in se izogniti agresivnemu zdravljenju številnih drobnih lezij, kadar bi zdravljenje povzročilo večjo obremenitev kot bolezen sama. Pri lezijah na vekah, obrazu ali genitalijah, pri obsežnem

dermatitisu ob moluskah, sekundarni okužbi ali imunski oslabelosti je smiselna interdisciplinarna obravnava. Uspešnost zdravljenja je treba vrednotiti realno, saj se lahko po odstranitvi vidnih papul pojavijo nove lezije zaradi inkubacijske dobe ali predhodne avtoinokulacije (Meza-Romero et al., 2019; Hebert et al., 2023).

Higienski ukrepi imajo ključno vlogo pri preprečevanju širjenja bolezni, ne glede na odločitev za aktivno zdravljenje. Pacienti naj se izogibajo praskanju, stiskanju, britju čez lezije in mehanskemu odstranjevanju papul doma, saj s tem povečajo avtoinokulacijo, vnetje in tveganje sekundarne okužbe. Pomembno je, da ne delijo osebnih predmetov, kot so brisače, oblačila, športna oprema, gobice za umivanje ali pripomočki za britje, ker se virus lahko prenese prek kontaminiranih površin oziroma predmetov (Meza-Romero et al., 2019; Hebert et al., 2023).

Pri otrocih se priporoča uporaba lastnih brisač, izogibanje skupnim kopelim, umivanje brez drgnjenja in prekrivanje vidnih lezij pri športnih dejavnostih ali tesnem kožnem stiku. Izključevanje iz vrtca ali šole praviloma ni potrebno, če je otrok sicer zdrav in so lezije ustrezno pokrite, vendar je treba starše poučiti o prenosu, higieni rok in preprečevanju praskanja. Pri odraslih z genitalno lokalizacijo je pomembno svetovanje glede spolnega prenosa, uporabe zaščite, izogibanja spolnim stikom ob aktivnih lezijah in po potrebi presejanje oziroma obravnava drugih spolno prenosljivih okužb (Meza-Romero et al., 2019).

V kliničnem okolju sta pomembni ustrezna dezinfekcija instrumentov in uporaba zaščitnih ukrepov pri posegih, saj lahko mehansko odstranjevanje lezij povzroči raznos virusnega materiala, če postopki niso pravilno izvedeni. Pri obravnavi otrok je posebej pomembno izobraževanje staršev: bolezen ni posledica slabe higiene, pogosto spontano izzveni, vnetje posameznih lezij pa pogosto pomeni začetek regresije in ne nujno poslabšanja. Dobro svetovanje zmanjša nepotrebno stigmo, izboljša sodelovanje pri zdravljenju in zmanjša širjenje bolezni (Han et al., 2023; Hebert et al., 2023; Meza-Romero et al., 2019).

Svetovanje pacientu z moluskami

- bolezen ni posledica slabe higiene in pogosto spontano izzveni;
- vnetje posameznih lezij lahko pomeni začetek regresije in ne nujno poslabšanja;
- staršem oziroma pacientu je treba razložiti, da lahko izzvenevanje traja več mesecev;
- srbenje in praskanje lahko povečata število lezij, zato je pomembna tudi obravnava pridruženega dermatitisa.

HERPES SIMPLEX VIRUS (HSV)

HSV-1 in HSV-2 povzročata primarno okužbo, po kateri virus ostane latenten v senzoričnih ganglijih. Reaktivacijo lahko sprožijo stres, UV-sevanje ali imunosupresija.

Klinično se HSV okužbe kažejo kot herpes labialis z recidivirajočimi vezikulami na ustnicah, primarni gingivostomatitis, ki je pogost pri otrocih, genitalni herpes z bolečimi ulceracijami, herpetični panaricij ter lezije, ki se razvijejo iz vezikul v erozije in kruste. Herpetični ekcem (eczema herpeticum) je potencialno življenjsko ogrožajoča diseminirana oblika pri pacientih z okvarjeno kožno bariero. Diagnoza je pogosto klinična, pri nejasnih ali težjih oblikah pa je najprimernejši PCR dokaz virusa; virusna kultura se uporablja redkeje. Zdravljenje je pri blagih oblikah lahko lokalno oziroma simptomatsko, pri težjih oblikah pa sistemsko z aciklovirjem ali valaciklovirjem. Sistemski režimi aciklovirja ali valaciklovirja so odvisni od klinične oblike, prve epizode, recidiva, lokalizacije in imunskega statusa. Pri pogostih recidivih je smiselno razmisliti o profilaktičnem zdravljenju.

VIRUS VARICELLA-ZOSTER (VZV)

Virus varicella-zoster povzroča dve biološko povezani bolezni. Primarna okužba se kaže kot varicela oziroma norice, reaktivacija latentnega virusa pa kot herpes zoster oziroma pasavec. Po preboleli okužbi virus ostane doživljenjsko latenten v senzoričnih ganglijih. Ob upadu specifične celične imunosti se lahko ponovno aktivira kot boleč kožni izpuščaj, običajno razporejen po pripadajočem dermatomu (Arvin, 1996; D'Elia et al., 2026).

Prepoznavanje okužb z VZV temelji na značilni kožni morfologiji in pri herpesu zostru na dermatomalni razporeditvi. Atipične in diseminirane poteke je treba prepoznati zgodaj, saj so povezani z večjim tveganjem za zaplete. Ti vključujejo bakterijske superinfekcije, brazgotinjenje, prizadetost oči, nevrološke zaplete in postherpetično nevralgijo. Zgodnje prepoznavanje ima neposredne posledice za zdravljenje. Pravočasno protivirusno zdravljenje lahko omeji napredovanje kožnih lezij, zmanjša izločanje virusa in ublaži akutne simptome, zlasti pri herpesu zostru in pri pacientih z večjim tveganjem za zaplete (D'Elia et al., 2026; Patil et al., 2022).

Varicela je primarna sistemska okužba z VZV z vročino, viremijo in generaliziranimi kožnimi lezijami v različnih stadijih. Herpes zoster je lokalizirana reaktivacijska bolezen s prodromalno nevralgično bolečino, enostransko razporeditvijo po dermatomu in skupinami vezikul na

eritematozni podlagi. Pri cepljenih, starejših in imunsko oslabljenih pacientih sta lahko obe obliki atipični, zato je pri nejasnih primerih potrebna laboratorijska potrditev, predvsem dokaz virusne DNK (Arvin, 1996; Dooling et al., 2022; Werner et al., 2017a).

Primarna okužba z VZV se klasično prenaša respiratorno in s stikom z vsebino vezikul. Varicela je zelo nalezljiva bolezen, pri kateri se virus razmnožuje v zgornjih dihalih in limfoidnem tkivu, nato sledi viremija in širjenje v kožo ter sluznice. Pred uvedbo sistematičnega cepljenja je bila varicela v številnih okoljih skoraj univerzalna otroška okužba, vendar so cepljenje in preventivni programi bistveno spremenili epidemiologijo bolezni, klinično sliko pri cepljenih osebah in pogostnost zapletov (Dooling et al., 2022; Gershon & Gershon, 2013).

Herpes zoster nastane zaradi reaktivacije latentnega VZV. Incidenca narašča s starostjo in je večja pri imunsko oslabljenih osebah, pacientih po presaditvi organov, pacientih z malignimi boleznimi, osebah z okužbo s HIV in pacientih, ki prejemajo imunosupresivna zdravila. Reaktivacija se lahko pojavi tudi pri mlajših. Kadar je potek ponavljajoč, diseminiran ali izrazito atipičen, je treba pomisliti na morebitne pridružene bolezni ali imunsko oslabelost (Patil et al., 2022; Cohen, 2013).

Pri variceli je izpuščaj generaliziran, srbeč in polimorfen, z lezijami od makul in papul do vezikul, pustul, erozij in krust, najizraziteje na trupu, obrazu in lasišču. Pri cepljenih osebah je lahko blažji, manj številčen in pretežno makulopapulozen, zato je diagnoza težja in zahteva upoštevanje epidemioloških podatkov ter po potrebi laboratorijsko potrditev (Arvin, 1996; Dooling et al., 2022).

Herpes zoster se pogosto začne s prodromalno bolečino, pekočim občutkom, mravljinčenjem ali hiperestezijo v prizadetem dermatomu, nato se pojavijo skupine vezikul na eritematozni podlagi, praviloma enostransko in po dermatomu. Najpogosteje so prizadeti torakalni dermatomi, možna pa je tudi lumbosakralna, cervikalna ali trigeminalna prizadetost; pri imunsko oslabljenih je možna prizadetost več dermatomov ali diseminirani poteki (Cohen, 2013; Patil et al., 2022; Lim et al., 2024).

Oftalmični herpes zoster pomeni prizadetost oftalmične veje trigeminusa in je zaradi tveganja očesnih zapletov urgentno stanje. Spremembe na konici nosu ali v predelu nazociliarne veje lahko opozarjajo na večje tveganje za očesno prizadetost, vendar očesna prizadetost ni izključena, tudi če teh sprememb ni. Ramsay Huntov sindrom je povezan z reaktivacijo VZV v področju obraznega živca. Kaže se lahko z bolečino, vezikulami v zunanjem sluhovodu ali na uhlju ter periferno parezo obraznega živca. Diseminirani herpes zoster, visceralna prizadetost,

meningoencefalitis, mielitis in vaskulopatija so posebej pomembni kot opozorilni znaki težjega poteka pri imunsko oslabljenih pacientih (Patil et al., 2022; Lim et al., 2024).

Opozorilni znaki pri herpesu zostru

- oftalmični herpes zoster zahteva hitro protivirusno zdravljenje in oftalmološko oceno;
- Ramsay Huntov sindrom je povezan z bolečino, vezikulami v ušesu in periferno parezo obraznega živca;
- diseminirani ali potek po več dermatomih pri imunsko oslabljenih pacientih je opozorilni znak za težji potek bolezni;
- nevrološki simptomi zahtevajo takojšnjo specialistično presojo, ker lahko kažejo na prizadetost centralnega ali perifernega živčevja;
- pri bolečini brez izpuščaja je treba pomisliti tudi na zoster sine herpete.

Zapleti varicele vključujejo sekundarne bakterijske okužbe kože, celulitis, impetiginizacijo, brazgotinjenje, pljučnico, nevrološke zaplete in hujši potek pri odraslih, nosečnicah, novorojenčkih in imunsko oslabljenih pacientih. Zapleti herpesa zostra vključujejo postherpetično nevralgijo, bakterijsko superinfekcijo kožnih lezij, pigmentne spremembe, brazgotine, oftalmične zaplete, nevrološke zaplete in redkeje visceralno prizadetost. Postherpetična nevralgija je eden najpomembnejših zapletov herpesa zostra, saj lahko povzroči dolgotrajno nevropatsko bolečino po zacelitvi izpuščaja in pomembno poslabša kakovost življenja (Opstelten et al., 2008; Adriaansen et al., 2024; Tyring, 2007).

Diagnoza varicele in herpesa zostra je v tipičnih primerih klinična. Pri variceli nanjo kaže generaliziran srbeč vezikulozen izpuščaj z lezijami v različnih stadijih, pri herpesu zostru pa boleča enostranska dermatomalna erupcija z vezikulami na eritematozni podlagi. Pri prepoznavi sta ključna dober opis primarnih in sekundarnih kožnih sprememb ter razumevanje razporeditve lezij, saj polimorfnost pri variceli in potek po dermatomu pri herpesu zostru pogosto omogočata diagnozo že ob pregledu (Arvin, 1996; Werner et al., 2017a).

Laboratorijska potrditev je pomembna pri atipičnih primerih, modificirani variceli po cepljenju, diseminiranih izpuščajih, imunsko oslabljenih pacientih, nosečnicah, novorojenčkih, sumu na zoster sine herpete ter diferencialno diagnostično nejasnih vezikuloznih dermatozah. Najprimernejša metoda je dokaz VZV DNK z metodo PCR iz vsebine vezikule, brisa dna sveže lezije ali krust. Serologija ima omejitve pri dokazovanju akutne kožne bolezni, lahko pa je uporabna za oceno imunosti oziroma dovzetnosti, zlasti v kontekstu izpostavitve pri ogroženih osebah (Arvin, 1996; Gershon & Gershon, 2013; Werner et al., 2017a).

Pri herpesu zostru brez izpuščaja, tako imenovanem zoster sine herpete, je diagnostika zahtevnejša, ker klinično prevladuje radikularna bolečina brez značilnih kožnih lezij. V takih primerih so potrebni virološka in nevrološka diagnostika ter usmerjena presoja glede na klinični kontekst. Pri prizadetosti očesa, ušesa, centralnega živčevja, diseminirani bolezni ali hudi imunosupresiji je treba zgodaj razmisliti o laboratorijski potrditvi, saj rezultat vpliva na odločitev o sistemskem, običajno intravenskem zdravljenju (Gershon & Gershon, 2013; Dulin et al., 2024).

Diferencialna diagnoza varicele vključuje druge virusne eksanteme, enterovirusne okužbe, diseminirani herpes simplex, impetigo, urtikarijo, garje, kontaktni dermatitis, z zdravili povzročene eksanteme in druge vezikulozne bolezni. Pri cepljenih osebah je zaradi pogosto makulopapuloznega izpuščaja diferencialna diagnoza širša, zato so epidemiološki podatki, časovni potek in PCR potrditev lahko odločilni (Dooling et al., 2022; Arvin, 1996).

Diferencialna diagnoza herpesa zostra vključuje herpes simplex, bakterijski impetigo ali ektimo, kontaktni dermatitis, fitofotodermatitis, erizipel oziroma celulitis, bulozne bolezni, reakcije po pikih insektov, radikulopatijo druge etiologije ter zosteriformne metastaze ali druge tumorske infiltrate. Posebna past sta diseminirani herpes simplex pri imunsko oslabljenih pacientih in oftalmični herpes zoster v zgodnji fazi, ki lahko posnema bakterijsko vnetje kože obraza ali kontaktni dermatitis (Cohen, 2013; Werner et al., 2017a; Patil et al., 2022; Lim et al., 2024).

Zdravljenje VZV okužb je odvisno od klinične oblike, starosti, imunskega statusa, trajanja bolezni, lokalizacije, obsega kožnih sprememb in prisotnosti zapletov. Pri variceli pri sicer zdravih otrocih bolezen pogosto spontano izzveni, zato je zdravljenje praviloma podporno. Poudarek je na lajšanju srbenja, preprečevanju praskanja, ustrezni hidraciji, antipiretikih brez salicilatov in preprečevanju sekundarnih bakterijskih okužb. Aciklovir pri sicer zdravih otrocih lahko skrajša trajanje vročine in zmanjša število kožnih lezij. Korist je največja ob zgodnjem začetku zdravljenja, zato se rutinska uporaba pri vseh otrocih individualno presoja glede na tveganje in klinični potek (Balfour et al., 1990; Klassen & Hartling, 2005).

Pri odraslih z varicelo je bolezen praviloma težja kot pri majhnih otrocih, zato je protivirusno zdravljenje pogosteje indicirano. Randomizirana raziskava pri odraslih je pokazala, da zgodnje zdravljenje z oralnim aciklovirjem, uvedeno v prvih 24 urah po nastanku izpuščaja, skrajša čas do nastanka krust, zmanjša največje število lezij, skrajša trajanje vročine in ublaži simptome; uvedba po prvem dnevu bolezni v nezapletenih primerih ni imela enake koristi. V tej raziskavi je bil uporabljen aciklovir 800 mg peroralno petkrat dnevno sedem dni (Wallace et al., 1992).

Pri imunsko oslabljenih pacientih, hudi variceli, diseminirani VZV okužbi, visceralnih zapletih, nevrološki prizadetosti ali nezmožnosti peroralnega zdravljenja je indiciran intravenski aciklovir. Odmerek se prilagodi telesni masi, ledvični funkciji in klinični teži bolezni. Klasična randomizirana primerjava pri hudo imunsko oslabljenih pacientih z VZV okužbo je pokazala, da je intravenski aciklovir v primerjavi z vidarabinom zmanjšal kožno diseminacijo, skrajšal trajanje virusno pozitivnih kultur, nastajanje novih lezij, čas do zmanjšanja bolečine, nastanka pustul ali krust in zacelitve lezij ter zmanjšal pojavnost vročine (Shepp et al., 1986).

Pri herpesu zostru je cilj zdravljenja zavreti virusno replikacijo, pospešiti celjenje kožnih lezij, zmanjšati akutno bolečino, preprečiti zaplete in, kadar je mogoče, zmanjšati tveganje za dolgotrajno nevropatsko bolečino. Protivirusna zdravila so najbolj učinkovita, če so uvedena zgodaj, praviloma v prvih 72 urah po nastanku izpuščaja. Zdravljenje je smiselno tudi kasneje, kadar nastajajo nove lezije, kadar gre za oftalmični herpes zoster, diseminirano bolezen, prisotno hudo bolečino ali pri imunsko oslabelih pacientih. Aciklovir, valaciklovir in famciklovir so temeljna protivirusna zdravila za herpes zoster; valaciklovir in famciklovir imata prednost enostavnejšega odmerjanja, kar lahko izboljša sodelovanje pri zdravljenju (Opstelten et al., 2008; Werner et al., 2017b; Patil et al., 2022).

Pri nezapletenem herpesu zostru pri osebah z ohranjeno imunostjo so v kliničnih raziskavah uporabljali aciklovir 800 mg petkrat dnevno sedem dni, famciklovir 500 mg trikrat dnevno sedem dni in valaciklovir 1 g trikrat dnevno sedem dni. Randomizirana raziskava je pokazala podoben visok delež klinične ozdravitve pri famciklovirju in aciklovirju ter podoben čas do nastanka krust. Druga primerjava pri pacientih, starejših od 50 let, je pokazala primerljivo učinkovitost valaciklovirja in famciklovirja glede bolečine, povezane s herpesom zostrom, celjenja izpuščaja in postherpetične nevralgije (Pott Junior et al., 2018; Tyring et al., 2000).

Zdravljenje bolečine je pri herpesu zostru enako pomembno kot protivirusno zdravljenje. Akutna bolečina je lahko zelo intenzivna in zahteva stopnjevano analgezijo glede na jakost bolečine, starost, komorbidnosti in tveganje neželenih učinkov. Uporabljajo se neopioidni analgetiki, po potrebi opioidi, pri nevropatski bolečini pa zdravila, kot so gabapentin, pregabalin ali triciklični antidepresivi, ob upoštevanju kontraindikacij in tolerance. Pri postherpetični nevralgiji so možnosti zdravljenja lokalni lidokain, kapsaicin, antiepileptiki, triciklični antidepresivi, opioidi pri izbranih pacientih in obravnava v ambulanti za zdravljenje bolečine, kadar je bolečina trdovratna (Tyring, 2007; Adriaansen et al., 2024).

Kortikosteroidi pri herpesu zostru niso nadomestilo za protivirusno zdravljenje in jih ni primerno uporabljati samostojno. Nekateri podatki kažejo, da lahko ob sočasnem protivirusnem

zdravljenju ublažijo akutno bolečino, vendar so povezani z možnostjo neželenih učinkov, zlasti pri starejših in pacientih s komorbidnostmi. Zato mora biti odločitev individualna in previdna ter praviloma rezervirana za izbrane primere, nikoli pa ne sme odložiti uvedbe protivirusnega zdravljenja pri pacientih, pri katerih je to indicirano (Opstelten et al., 2008; Tyring, 2007).

Pri oftalmičnem herpesu zostru je potrebno takojšnje protivirusno zdravljenje in oftalmološka ocena. Pri Ramsay Huntovem sindromu je potrebna hitra prepoznava, ker je izid facialne pareze povezan tudi s pravočasnostjo zdravljenja. Pri diseminiranem herpesu zostru, imunsko oslabljenih pacientih, visceralni bolezni, encefalitisu, meningitisu ali mielitisu se praviloma uporablja intravenski aciklovir, ob tem pa je potrebna interdisciplinarna obravnava. Pri VZV meningitisu novejši podatki opozarjajo, da so izidi pri osebah z ohranjeno imunostjo lahko ugodni ob različnih pristopih k zdravljenju, vendar za spremembo standardnih pristopov pri težjih ali tveganih pacientih ostaja potrebna previdnost (Dulin et al., 2024; Patil et al., 2022).

Pri prizadetosti očesa, ušesa, centralnega živčevja, diseminirani bolezni ali hudi imunosupresiji rezultat laboratorijske potrditve vpliva na odločitev o sistemskem, običajno intravenskem zdravljenju (Gershon & Gershon, 2013; Dulin et al., 2024).

Higienski ukrepi so pri VZV okužbah pomembni zaradi preprečevanja prenosa, avtoinokulacije, sekundarne bakterijske okužbe in zaščite dovzetnih oseb z visokim tveganjem. Pri variceli je pacient kužen že pred popolnim razvojem izpuščaja in ostane kužen, dokler se vse lezije ne prekrijejo s krustami. Zato ga je treba izolirati od nosečnic brez imunosti, novorojenčkov, imunsko oslabljenih oseb in necepljenih oziroma dovzetnih oseb. Ker se varicela prenaša respiratorno in s stikom z vezikularno tekočino, so smiselni zračenje prostorov, higiena rok, izogibanje tesnim stikom in prekrivanje kožnih sprememb, kadar je mogoče (Arvin, 1996; Gershon & Gershon, 2013).

Pri herpesu zostru je tveganje prenosa manjše kot pri variceli, vendar vsebina vezikul vsebuje virus, ki lahko pri dovzetni osebi povzroči primarno varicelo. Zato je treba lezije pokriti s suhim, čistim povojem ali oblačilom, dokler se ne oblikujejo kruste, pacient pa naj se izogiba praskanju in nepotrebnemu dotikanju lezij. Pomembni so redno umivanje rok, redno striženje nohtov in neagresivno čiščenje kože. Pri mokrih, erodiranih ali impetiginiziranih spremembah je treba pomisliti na sekundarno bakterijsko okužbo in ustrezno ukrepati (Cohen, 2013; D'Elia et al., 2026).

Pri pacientih z varicelo ali herpesom zostrom se odsvetuje praskanje, mehansko odpiranje vezikul in agresivna lokalna sredstva, ki lahko povečajo nastanek erozij in sekundarno okužbo. Kožo je smiselno umivati nežno, z blagimi čistilnimi sredstvi, nato pa jo osušiti brez drgnjenja.

Pri srbenju pri variceli so koristni ukrepi za zmanjšanje praskanja, zlasti pri otrocih, saj praskanje poveča tveganje za impetiginizacijo in brazgotinjenje. Pri herpesu zostru je pomembno, da pacient razume nevropatsko naravo bolečine; huda pekoča ali vztrajna bolečina lahko kaže na tveganje za postherpetično nevralgijo (Tyring, 2007; Adriaansen et al., 2024).

Praktični ukrepi pri VZV okužbah

- lezije je treba pokriti, dokler se ne oblikujejo kruste;
- pomembni so higiena rok, kratki nohti in neagresivno čiščenje kože;
- pacient naj bo pozoren na hudo pekočo ali vztrajno bolečino, ker lahko kaže na nevropatsko bolečino in tveganje za postherpetično nevralgijo;
- posebna previdnost je potrebna pri nosečnicah, novorojenčkih in imunsko oslabljenih osebah.

V zdravstvenih ustanovah je treba pri variceli in diseminiranem herpesu zostru upoštevati strožje izolacijske ukrepe. Pri lokaliziranem herpesu zostru pri osebi z ohranjeno imunostjo sta glavna ukrepa pokrivanje lezij in kontaktna previdnost, odvisno od lokalnih bolnišničnih protokolov. Posebno pozornost zahtevajo oddelki z novorojenčki, nosečnicami, pacienti po presaditvi organov, pacienti s hematološkimi malignomi in drugimi oblikami hude imunosupresije. Po izpostavitvi dovzetne osebe z visokim tveganjem je treba hitro preveriti imunski status in presoditi potrebo po pasivni ali aktivni profilaksi v skladu z veljavnimi strokovnimi smernicami (Arvin, 1996; Gershon & Gershon, 2013).

Cepljenje je najpomembnejši preventivni ukrep v javnozdravstvenem obvladovanju VZV. Cepljenje proti variceli zmanjšuje pojavnost primarne bolezni in zapletov, cepljenje proti herpesu zostru pa zmanjšuje tveganje za herpes zoster in z njim povezano bolečino. Sodobni pregled poudarja, da sta atenuirano cepivo proti variceli in rekombinantno cepivo na osnovi glikoproteina E pomembno spremenila preventivo VZV bolezni, vključno z zaščito starejših in nekaterih imunsko oslabljenih skupin, odvisno od vrste cepiva in indikacij (D'Elia et al., 2026; Patil et al., 2022).

ZAKLJUČEK

Virusne okužbe kože in sluznic so pogost klinični problem z raznoliko klinično sliko. Čeprav večina poteka benigno, lahko pri imunsko oslabljenih, starejših, nosečnicah, novorojenčkih in pacientih z okvarjeno kožno bariero povzročijo pomembne zaplete. Za optimalno obravnavo so zato ključni zgodnja klinična prepoznava, racionalna uporaba laboratorijske diagnostike,

individualizirana izbira zdravljenja, preprečevanje prenosa in pravočasno prepoznavanje opozorilnih znakov (Zhu et al., 2022; Werner et al., 2017a; D'Elia et al., 2026).

Bradavice in molluscum contagiosum so praviloma benigne bolezni, ki pogosto spontano izzvenijo, vendar lahko zaradi bolečine, lokalizacije, nalezljivosti, avtoinokulacije, estetske prizadetosti in trdovratnega poteka pomembno vplivajo na pacienta. Diagnostika je večinoma klinična, dermoskopija pa izboljša prepoznavanje tipičnih vzorcev. Pri atipičnih, trdovratnih, destruktivnih, ulceriranih ali nejasnih spremembah je potrebna biopsija oziroma histopatološka opredelitev. Zdravljenje mora biti individualizirano, higienski ukrepi pa so pomembni za zmanjšanje prenosa in ponovitev (Zhu et al., 2022; Skubic et al., 2023; Hebert et al., 2023; Meza-Romero et al., 2019; Wang et al., 2026).

Pri bradavicah so najpogostejši pristopi opazovanje, uporaba salicilne kisline in izvajanje krioterapije, pri rezistentnih, obsežnih ali ponavljajočih se oblikah pa pridejo v poštev destruktivne metode. Na izbiro zdravljenja vplivajo lokalizacija, simptomi, tveganje neželenih učinkov, pričakovanja pacienta in razpoložljivi dokazi. Pri imunsko oslabljenih pacientih je treba čim prej opraviti biopsijo sumljivih sprememb, ker lahko bradavice posnemajo ali zakrivajo premaligne in maligne lezije (Kwok et al., 2012; Bruggink et al., 2010; Cockayne et al., 2011; Nunes et al., 2018; Zhu et al., 2022).

Virus varicella-zoster je klinično pomemben zaradi dvojne klinične predstavitve, možnosti atipičnih potekov in zapletov. Pri variceli je pri zdravih otrocih pogosto dovolj podporno zdravljenje, pri odraslih, imunsko oslabljenih in pacientih s hudim potekom pa je pomembno zgodnje protivirusno zdravljenje. Pri herpesu zostru sta ključna zgodnje protivirusno zdravljenje in enakovredna obravnava bolečine, pri očesnih, nevroloških ali diseminiranih oblikah pa interdisciplinarna obravnava. Preventiva temelji na higienskih ukrepih, izolaciji kužnih pacientov in cepljenju proti variceli oziroma herpesu zostru (Arvin, 1996; Dooling et al., 2022; Balfour et al., 1990; Wallace et al., 1992; Opstelten et al., 2008; Tyring, 2007; Adriaansen et al., 2024; Patil et al., 2022; D'Elia et al., 2026).

VPRAŠANJA ZA RAZMISLEK

1. Katere spremembe na koži lahko kažejo na virusno okužbo kože?
2. Zakaj je pomembno, da pacient bradavic ali molusk ne praska, stiska ali odstranjuje sam?
3. Katere higienske ukrepe svetujemo pacientu z bradavicami ali moluskami?
4. Zakaj so virusne okužbe kože lahko zahtevnejše pri otrocih, starejših in imunsko oslabljenih pacientih?

LITERATURA

1. Adriaansen, E. J. M., Jacobs, J. G., Vernooij, L. M., van Wijck, A. J. M., Cohen, S. P., Huygen, F. J. P. M., & Rijsdijk, M. (2024). Herpes zoster and postherpetic neuralgia. *Pain Practice*, *25*(1), e13423. Advance online publication. https://doi.org/10.1111/papr.13423
2. Arvin, A. M. (1996). Varicella-zoster virus. *Clinical Microbiology Reviews*, *9*(3), 361–381. https://doi.org/10.1128/CMR.9.3.361
3. Balfour, H. H., Jr., Kelly, J. M., Suarez, C. S., Heussner, R. C., Englund, J. A., Crane, D. D., McGuirt, P. V., Clemmer, A. F., & Aeppli, D. M. (1990). Acyclovir treatment of varicella in otherwise healthy children. *The Journal of Pediatrics*, *116*(4), 633–639. https://doi.org/10.1016/S0022-3476(05)81618-X
4. Browning, J. C., Enloe, C., Cartwright, M., Hebert, A., Paller, A. S., Hebert, D., Kearney Kowalewski, E., & Maeda-Chubachi, T. (2022). Efficacy and safety of topical nitric oxide-releasing berdazimer gel in patients with molluscum contagiosum: A phase 3 randomized clinical trial. *JAMA Dermatology*, *158*(8), 871–878. https://doi.org/10.1001/jamadermatol.2022.2721
5. Bruggink, S. C., Gussekloo, J., Berger, M. Y., Zaaijer, K., Assendelft, W. J., de Waal, M. W., Bavinck, J. N., Koes, B. W., & Eekhof, J. A. H. (2010). Cryotherapy with liquid nitrogen versus topical salicylic acid application for cutaneous warts in primary care: Randomized controlled trial. *CMAJ*, *182*(15), 1624–1630. https://doi.org/10.1503/cmaj.092194
6. Cockayne, S., Hewitt, C., Hicks, K., Jayakody, S., Kang'ombe, A. R., Stamuli, E., Turner, G., Thomas, K., Curran, M., Denby, G., Hashmi, F., McIntosh, C., McLarnon, N., Torgerson, D., Watt, I., & EVerT Team. (2011). Cryotherapy versus salicylic acid for the treatment of plantar warts (verrucae): A randomised controlled trial. *BMJ*, *342*, d3271. https://doi.org/10.1136/bmj.d3271
7. Chathra, N., Sukumar, D., Bhat, R. M., Nanda Kishore, B., Martis, J., Kamath, G., Srinath, M. K., & Monteiro, R. (2015). A comparative study of 10% KOH solution and 5% imiquimod cream for the treatment of molluscum contagiosum in the pediatric age group. *Indian Dermatology Online Journal*, *6*(2), 75–80. https://doi.org/10.4103/2229-5178.153005
8. Cohen, J. I. (2013). Clinical practice: Herpes zoster. *The New England Journal of Medicine*, *369*(3), 255–263. https://doi.org/10.1056/NEJMcp1302674
9. D'Elia, M. P. B., Moura, C. R. L. P., Moura, R. D., Carvalho, J. S. P., & Pott, H. (2026). Varicella-zoster virus infection: A review about varicella and herpes zoster. *Anais Brasileiros de Dermatologia*, *101*(3), Article 501367. https://doi.org/10.1016/j.abd.2026.501367
10. Dooling, K., Marin, M., & Gershon, A. A. (2022). Clinical manifestations of varicella: Disease is largely forgotten, but it's not gone. *The Journal of Infectious Diseases*, *226*(Suppl. 4), S380–S384. https://doi.org/10.1093/infdis/jiac390
11. Dulin, M., Chevret, S., Salmona, M., Jacquier, H., Bercot, B., Molina, J. M., Lebeaux, D., & Munier, A.-L. (2024). New insights into the therapeutic management of varicella zoster virus meningitis: A series of 123 polymerase chain reaction-confirmed cases. *Open Forum Infectious Diseases*, *11*(7), Article ofae340. https://doi.org/10.1093/ofid/ofae340
12. Eichenfield, L. F., McFalda, W., Brabec, B., Siegfried, E., Kwong, P., McBride, M., Rieger, J., Willson, C., Davidson, M., & Burnett, P. (2020). Safety and efficacy of VP-102, a proprietary, drug-device combination product containing cantharidin, 0.7% (w/v), in children and adults with molluscum contagiosum: Two phase 3 randomized clinical trials. *JAMA Dermatology*, *156*(12), 1315–1323. https://doi.org/10.1001/jamadermatol.2020.3238
13. Gershon, A. A., & Gershon, M. D. (2013). Pathogenesis and current approaches to control of varicella-zoster virus infections. *Clinical Microbiology Reviews*, *26*(4), 728–743. https://doi.org/10.1128/CMR.00052-13
14. Han, H., Smythe, C., Yousefian, F., & Berman, B. (2023). Molluscum contagiosum virus evasion of immune surveillance: A review. *Journal of Drugs in Dermatology*, *22*(2), 182–189. https://doi.org/10.36849/JDD.7230

15. Hebert, A. A., Bhatia, N., & Del Rosso, J. Q. (2023). Molluscum contagiosum: Epidemiology, considerations, treatment options, and therapeutic gaps. *The Journal of Clinical and Aesthetic Dermatology*, *16*(8 Suppl. 1), S4–S11.
16. Hilewitz, D., Bar-Ilan, E., Hadayer, N., Ollech, A., Kind, T., & Greenberger, S. (2025). Curettage vs electrodessication for paediatric molluscum contagiosum: Efficacy and safety follow-up study. *Acta Dermato-Venereologica*, *105*, Article adv44300. https://doi.org/10.2340/actadv.v105.44300
17. Klassen, T. P., Hartling, L., Wiebe, N., & Belseck, E. M. (2005). Acyclovir for treating varicella in otherwise healthy children and adolescents. *The Cochrane Database of Systematic Reviews*, *2005*(4), CD002980. https://doi.org/10.1002/14651858.CD002980.pub3
18. Kore, V. B., & Anjankar, A. (2023). A comprehensive review of treatment approaches for cutaneous and genital warts. *Cureus*, *15*(10), Article e47685. https://doi.org/10.7759/cureus.47685
19. Kwok, C. S., Gibbs, S., Bennett, C., Holland, R., & Abbott, R. (2012). Topical treatments for cutaneous warts. *The Cochrane Database of Systematic Reviews*, *2012*(9), CD001781. https://doi.org/10.1002/14651858.CD001781.pub3
20. Lim, D. Z. J., Tey, H. L., Salada, B. M. A., Oon, J. E. L., Seah, E. D., Chandran, N. S., & Pan, J. Y. (2024). Herpes zoster and post-herpetic neuralgia: Diagnosis, treatment, and vaccination strategies. *Pathogens*, *13*(7), Article 596. https://doi.org/10.3390/pathogens13070596
21. Matucci-Cerinic, C., Herzum, A., Ciccarese, G., Rosina, S., Caorsi, R., Gattorno, M., Occella, C., Viglizzo, G., & Volpi, S. (2024). Therapeutic role of HPV vaccination on benign HPV-induced epithelial proliferations in immunocompetent and immunocompromised patients: Case study and review of the literature. *Open Forum Infectious Diseases*, *11*(7), Article ofae369. https://doi.org/10.1093/ofid/ofae369
22. Meza-Romero, R., Navarrete-Dechent, C., & Downey, C. (2019). Molluscum contagiosum: An update and review of new perspectives in etiology, diagnosis, and treatment. *Clinical, Cosmetic and Investigational Dermatology*, *12*, 373–381. https://doi.org/10.2147/CCID.S187224
23. Nunes, E. M., Talpe-Nunes, V., & Sichero, L. (2018). Epidemiology and biology of cutaneous human papillomavirus. *Clinics*, *73*(Suppl. 1), e489s. https://doi.org/10.6061/clinics/2018/e489s
24. Opstelten, W., Eekhof, J., Neven, A. K., & Verheij, T. (2008). Treatment of herpes zoster. *Canadian Family Physician*, *54*(3), 373–377.
25. Patil, A., Goldust, M., & Wollina, U. (2022). Herpes zoster: A review of clinical manifestations and management. *Viruses*, *14*(2), Article 192. https://doi.org/10.3390/v14020192
26. Pott Junior, H., de Oliveira, M. F. B., Gambero, S., & Amazonas, R. B. (2018). Randomized clinical trial of famciclovir or acyclovir for the treatment of herpes zoster in adults. *International Journal of Infectious Diseases*, *72*, 11–15. https://doi.org/10.1016/j.ijid.2018.04.4324
27. Rajouria, E. A., Amatya, A., & Karn, D. (2011). Comparative study of 5% potassium hydroxide solution versus 0.05% tretinoin cream for molluscum contagiosum in children. *Kathmandu University Medical Journal*, *9*(36), 291–294. https://doi.org/10.3126/kumj.v9i4.6347
28. Shepp, D. H., Dandliker, P. S., & Meyers, J. D. (1986). Treatment of varicella-zoster virus infection in severely immunocompromised patients: A randomized comparison of acyclovir and vidarabine. *The New England Journal of Medicine*, *314*(4), 208–212. https://doi.org/10.1056/NEJM198601233140404
29. Skubic, L., Breznik, V., & Poljak, M. (2023). Different skin wart types, different human papillomavirus types? A narrative review. *Acta Dermatovenerologica Alpina, Pannonica et Adriatica*, *32*(4), 165–171. https://doi.org/10.15570/actaapa.2023.30
30. Skubic, L., Hošnjak, L., Breznik, V., Fujs Komloš, K., Luzar, B., & Poljak, M. (2022). An improved protocol for comprehensive etiological characterization of skin warts and determining causative human papillomavirus types in 128 histologically confirmed common warts. *Viruses*, *14*(10), Article 2266. https://doi.org/10.3390/v14102266
31. Sugarman, J. L., Hebert, A., Browning, J. C., Paller, A. S., Stripling, S., Green, L. J., Cartwright, M., Enloe, C., Wells, N., & Maeda-Chubachi, T. (2024). Berdazimer gel for molluscum contagiosum: An

integrated analysis of 3 randomized controlled trials. *Journal of the American Academy of Dermatology*, *90*(2), 299–308. https://doi.org/10.1016/j.jaad.2023.09.066
32. Tyring, S. K. (2007). Management of herpes zoster and postherpetic neuralgia. *Journal of the American Academy of Dermatology*, *57*(6 Suppl.), S136–S142. https://doi.org/10.1016/j.jaad.2007.09.016
33. Tyring, S. K., Beutner, K. R., Tucker, B. A., Anderson, W. C., & Crooks, R. J. (2000). Antiviral therapy for herpes zoster: Randomized, controlled clinical trial of valacyclovir and famciclovir therapy in immunocompetent patients 50 years and older. *Archives of Family Medicine*, *9*(9), 863–869. https://doi.org/10.1001/archfami.9.9.863
34. Ulrych, J. M., Krupa, J., Malinowski, M., Krasowski, M., Kalinowska, A., Pietras, W., Kozieł, A., Kurek, Z., Jentkiewicz, A., & Obeid, E. H. (2025). Molluscum contagiosum: A comprehensive review of treatment modalities. *Wiadomości Lekarskie*, *78*(7), 1418–1425. https://doi.org/10.36740/WLek/206905
35. Wallace, M. R., Bowler, W. A., Murray, N. B., Brodine, S. K., & Oldfield, E. C., III. (1992). Treatment of adult varicella with oral acyclovir: A randomized, placebo-controlled trial. *Annals of Internal Medicine*, *117*(5), 358–363. https://doi.org/10.7326/0003-4819-117-5-358
36. Wang, O. J. E., Shergill, M., Saed Aldien, A., & Mukovozov, I. (2026). Treatments for molluscum contagiosum: A systematic review. *Journal der Deutschen Dermatologischen Gesellschaft*. Advance online publication. https://doi.org/10.1111/ddg.70100
37. Werner, R. N., Nikkels, A. F., Marinović, B., Schäfer, M., Czarnecka-Operacz, M., Agius, A. M., Bata-Csörgő, Z., Breuer, J., Girolomoni, G., Gross, G. E., Langan, S., Lapid-Gortzak, R., Lesser, T. H., Pleyer, U., Sellner, J., Verjans, G. M., Wutzler, P., Dressler, C., Erdmann, R., Rosumeck, S., … Nast, A. (2017a). European consensus-based (S2k) guideline on the management of herpes zoster: Part 1: Diagnosis. *Journal of the European Academy of Dermatology and Venereology*, *31*(1), 9–19. https://doi.org/10.1111/jdv.13995
38. Werner, R. N., Nikkels, A. F., Marinović, B., Schäfer, M., Czarnecka-Operacz, M., Agius, A. M., Bata-Csörgő, Z., Breuer, J., Girolomoni, G., Gross, G. E., Langan, S., Lapid-Gortzak, R., Lesser, T. H., Pleyer, U., Sellner, J., Verjans, G. M., Wutzler, P., Dressler, C., Erdmann, R., Rosumeck, S., … Nast, A. (2017b). European consensus-based (S2k) guideline on the management of herpes zoster: Part 2: Treatment. *Journal of the European Academy of Dermatology and Venereology*, *31*(1), 20–29. https://doi.org/10.1111/jdv.13957
39. Zhu, P., Qi, R. Q., Yang, Y., Huo, W., Zhang, Y., He, L., Wang, G., Xu, J., Zhang, F., Yang, R., Tu, P., Ma, L., Liu, Q., Li, Y., Gu, H., Cheng, B., Chen, X., Chen, A., Xiao, S., Jin, H., … Gao, X. H. (2022). Clinical guideline for the diagnosis and treatment of cutaneous warts (2022). *Journal of Evidence-Based Medicine*, *15*(3), 284–301. https://doi.org/10.1111/jebm.12494

GLIVIČNE OKUŽBE KOŽE

Prim. doc. dr. Tanja Planinšek Ručigaj, dr. med., višja svetnica, specialistka dermatovenerologije in EFWH

Dermatovenerološka klinika, Univerzitetni klinični center Ljubljana

UVOD

Glivične okužbe kože oziroma dermatomikoze sodijo med najpogostejše nalezljive kožne bolezni in prizadenejo velik del svetovne populacije. Najpogostejši povzročitelji so dermatofiti rodov *Trichophyton*, *Microsporum* in *Epidermophyton*, kvasovke rodu *Candida* ter lipofilne glive rodu *Malassezia*. Okužbe nastanejo zaradi prizadetosti keratiniziranih struktur ali oportunistične razrasti kvasovk, njihov razvoj pa spodbujajo vlaga, toplota, maceracija kože, mikrotravme, sladkorna bolezen, debelost, dolgotrajna uporaba antibiotikov ali kortikosteroidov ter nošenje neprepustne obutve. Klinična slika je raznolika, od blagih površinskih sprememb do izrazito vnetnih, kroničnih ali ponavljajočih se oblik, potek bolezni pa je odvisen od povzročitelja, lokacije in imunskega statusa pacienta (Chanyachailert et al., 2023; Keshwania et al., 2023; Sahoo & Mahajan, 2016).

V klinični praksi je koristno glivične okužbe kože obravnavati po povzročiteljih in prizadetih anatomskih strukturah. Dermatofitije prizadenejo predvsem roženo plast, lase in nohte; kandidiaze so najpogosteje povezane z vlažnimi kožnimi gubami in sluznicami; okužbe z *Malassezia* pa se praviloma kažejo kot površinske motnje pigmentacije ali seboroično povezane dermatoze. Takšna razdelitev omogoča bolj sistematično diagnostiko in racionalnejšo izbiro zdravljenja (Chanyachailert et al., 2023; Gupta & Foley, 2015; Keshwania et al., 2023).

DERMATOFITIJE

Dermatofitije so površinske glivične okužbe kože, las in nohtov, ki jih povzročajo keratinofilne glive – dermatofiti. Najpogostejši povzročitelji pri človeku pripadajo rodovom *Trichophyton*, *Microsporum* in *Epidermophyton*. Dermatofiti kolonizirajo roženo plast kože, lasna stebla in nohtno ploščo, praviloma pa pri imunokompetentnem gostitelju ne prodirajo v živo tkivo. Klinična slika je odvisna od mesta okužbe, vrste povzročitelja, gostiteljeve imunosti in od tega, ali gre za antropofilni, zoofilni ali geofilni vir okužbe. Antropofilne vrste praviloma povzročajo bolj kronične, manj vnetne oblike, medtem ko so zoofilne okužbe praviloma bolj vnetne.

Površinske glivične okužbe prizadenejo približno 20–25 % svetovnega prebivalstva, zato sodijo med najpogostejše infekcijske bolezni kože (Keshwania et al., 2023; Sahoo & Mahajan, 2016).

V zadnjih letih se epidemiologija dermatofitij spreminja zaradi migracij, sprememb vedenjskih navad, večje mobilnosti prebivalstva, stikov z živalmi ter vse pogostejše neustrezne uporabe lokalnih kombiniranih protiglivičnih in kortikosteroidnih pripravkov. Klinično pomemben problem predstavljajo tudi ponavljajoče se, kronične in težje ozdravljive okužbe ter pojav odpornosti proti terbinafinu pri nekaterih sevih dermatofitov. Raziskave so pokazale visoko incidenco tinee corporis in tinee cruris, redko uporabo diagnostičnega testiranja ter razmeroma pogosto predpisovanje kombiniranih protiglivično-kortikosteroidnih pripravkov. Te ugotovitve dodatno poudarjajo pomen mikološke potrditve in racionalne izbire zdravljenja. Natančna klinična presoja in mikološka potrditev sta zato vse pomembnejši za usmerjeno zdravljenje in preprečevanje nadaljnjega širjenja okužbe (Chanyachailert et al., 2023; Bristow & Joshi, 2023; Sajewski et al., 2026).

Splošna načela diagnostike in zdravljenja

Ker številne dermatoze posnemajo tinee, sama klinična diagnoza ni vedno dovolj zanesljiva. Za potrditev okužbe je priporočena neposredna mikroskopija preparata s KOH iz lusk ali drugega prizadetega materiala, po potrebi pa tudi glivična kultura; v izbranih primerih pridejo v poštev dermoskopija, onihoskopija ali molekularne metode. Mikološka potrditev je posebej pomembna pri atipičnih, obsežnih, na zdravljenje neodzivnih, ponavljajočih se ali kroničnih oblikah ter pred uvedbo sistemskega zdravljenja. Najpomembnejše diferencialne diagnoze dermatofitij po lokacijah so povzete v Tabeli 2 (Chanyachailert et al., 2023; Leung et al., 2020b; Leung et al., 2023).

Načeloma velja, da lokalizirane okužbe neporaščene kože najpogosteje uspešno zdravimo z lokalnimi antimikotiki, medtem ko so okužbe lasišča, dlačnih mešičkov, nohtov ali obsežne in globlje vnetne oblike praviloma indikacija za sistemsko zdravljenje. Pri ponavljajočih se okužbah je treba poleg zdravljenja aktivnih sprememb iskati tudi vire okužbe, kot so okuženi nohti, tinea pedis, druge okužene telesne regije, okuženi družinski člani, živali, obutev, tekstil ali predmeti za osebno nego; podrobni preventivni ukrepi so povzeti v posebnem razdelku na koncu poglavja o dermatofitijah (Sahoo & Mahajan, 2016; Jazdarehee et al., 2022).

Klinični poudarek: kdaj je potrebna mikološka potrditev?

- pri atipičnih, obsežnih, kroničnih ali ponavljajočih se spremembah;
- pred uvedbo sistemskega antimikotika;
- pri prizadetosti lasišča ali nohtov;
- pri neodzivnosti na ustrezno zdravljenje ali sumu na odpornost;
- pri imunsko oslabljenem pacientu.

Tinea capitis

Tinea capitis je dermatofitna okužba lasišča in las, najpogosteje povzročena z vrstami iz rodov *Trichophyton* in *Microsporum*; pogostost posameznih povzročiteljev se razlikuje glede na geografsko območje, starostno skupino in epidemiološke okoliščine. Najpogosteje prizadene otroke, zlasti med 3. in 7. letom starosti, pri odraslih pa je redkejša in se pojavlja predvsem ob tesnih stikih, imunosupresiji ali izpostavljenosti okuženim družinskim članom oziroma živalim. V družinah, vrtcih in šolah so pomembni tudi asimptomatski nosilci, ki lahko vzdržujejo prenos okužbe (Leung et al., 2020a; Lecerf et al., 2022).

Klinična slika je raznolika. Nevnetne oblike se kažejo kot drobno luščenje lasišča, žariščna alopecija ali oblika »black dot«, pri kateri so lasje odlomljeni tik nad površino lasišča. Med vnetne oblike sodi predvsem kerion, ki se kaže kot boleč, izrazito vnet in pustulozen infiltrat, redkeje pa se pojavi favus. Prav te oblike pomenijo največje tveganje za trajno brazgotinsko alopecijo, če niso pravočasno prepoznane in zdravljene. Diagnozo potrdimo s preparatom KOH in kulturo, trihoskopija pa je uporabna dopolnilna metoda. Tinea capitis vedno zahteva sistemsko zdravljenje, izbira zdravila pa je odvisna predvsem od povzročitelja, starosti pacienta in lokalnih priporočil (Leung et al., 2020a; Ion et al., 2024).

Pomembno pri tinei capitis

- vedno je potrebno sistemsko zdravljenje;
- lokalni šamponi so le dopolnilni ukrep za zmanjšanje prenosa;
- pri kerionu je nujna hitra obravnava zaradi tveganja za brazgotinsko alopecijo;
- preveriti je treba tesne kontakte, osebne predmete in morebiten živalski vir.

Zaradi hitrega širjenja med otroki, družinskimi člani in v skupinah je treba pri tinei capitis zgodaj pomisliti na osebe brez simptomov in znakov okužbe, kontaminirane osebne predmete in morebiten živalski vir okužbe (Lecerf et al., 2022; Leung et al., 2020a).

Tinea corporis

Tinea corporis je dermatofitna okužba neporaščene kože, ki jo najpogosteje povzroča *Trichophyton rubrum*, lahko pa jo povzročajo tudi drugi dermatofiti, zlasti po stiku z živalmi. Prenaša se z neposrednim stikom z okuženim človekom ali živaljo ter posredno prek kontaminiranih predmetov. Pojavlja se v vseh starostnih obdobjih, pogostejša pa je ob tesnem telesnem stiku, športnih aktivnostih, v vlažnem okolju ter pri pacientih s sočasno tineo pedis ali onihomikozo (Leung et al., 2020b; Jazdarehee et al., 2022).

Značilna je obročasta, pordela in luščeča se sprememba z dvignjenim aktivnim robom ter relativno manj izraženimi spremembami v središču. Srbenje je navadno blago do zmerno. Pri zoofilnih okužbah so spremembe pogosto bolj vnetne, infiltrirane ali pustulozne, po uporabi lokalnih kortikosteroidov pa je klinična slika lahko zabrisana; takšno obliko imenujemo tinea incognito. Diagnozo pri nejasnih, obsežnih ali na zdravljenje neodzivnih oblikah potrdimo z mikološkim pregledom kožnega postružka in kulturo. Lokalizirane oblike zdravimo lokalno, sistemsko zdravljenje pa je namenjeno obsežnim, kroničnim, globljim, ponavljajočim se oblikam in oblikam pri imunsko oslabljenih pacientih (Leung et al., 2020b; Chanyachailert et al., 2023).

Pri tinei corporis je treba ob ponavljajočem se poteku iskati sočasna žarišča, zlasti tineo pedis ali onihomikozo, ter oceniti možnost prenosa z živali, v družini, pri športnih aktivnostih ali prek kontaminiranih predmetov (Jazdarehee et al., 2022; Leung et al., 2020b).

Tinea cruris

Tinea cruris je dermatofitna okužba dimelj, najpogosteje povezana z *Trichophyton rubrum* in pogosto s sočasno okužbo stopal ali nohtov, od koder se lahko prenese v dimeljski predel. Pogosteje zbolevajo moški, zlasti ob znojenju, debelosti, sladkorni bolezni, nošenju tesnih oblačil, športnih aktivnostih in vlažnem okolju (Sahoo & Mahajan, 2016).

Klinično se kaže s srbečimi, ostro omejenimi eritematoznimi in luščečimi plaki v dimljah, z aktivnim obodnim robom in širjenjem na notranje strani stegen. Skrotum je praviloma manj prizadet kot pri kandidiaznem intertrigu. Pri kroničnih oblikah se lahko razvije lihenifikacija zaradi dolgotrajnega srbenja, maceracije in trenja. Mikološka potrditev je priporočljiva pri atipičnih, ponavljajočih se ali na zdravljenje neodzivnih primerih (Sahoo & Mahajan, 2016).

Pri tinei cruris je preventiva usmerjena predvsem v zmanjševanje vlage, trenja in okluzije v dimljah ter hkratno zdravljenje morebitne tinee pedis ali onihomikoze (Jazdarehee et al., 2022; Sahoo & Mahajan, 2016).

Tinea pedis

Tinea pedis je ena najpogostejših dermatofitij in jo najpogosteje povzročata *Trichophyton rubrum* in *T. interdigitale*. Pogosteje prizadene mladostnike in odrasle, zlasti moške, k njenemu nastanku pa prispevajo vlažno okolje, neprepustna obutev, hiperhidroza, uporaba športnih garderob in skupnih kopalnic ter prenos v družini. Pogosto je povezana z onihomikozo, zato lahko predstavlja pomemben vir dermatofitov za ponavljajoče se okužbe (Leung et al., 2023; Jazdarehee et al., 2022).

Klinično poteka kot interdigitalna oblika z maceracijo, fisurami in srbenjem med prsti, hiperkeratotična oziroma »mokasinska« oblika z difuznim luščenjem podplatov in stranskih robov stopal ali kot vezikulobulozna vnetna oblika. Ker lahko posnema ekcem, kontaktni dermatitis, psoriazo ali bakterijske okužbe, je pri na zdravljenje neodzivnih in atipičnih oblikah priporočljiva mikološka potrditev. Lokalno zdravljenje je temelj pri omejenih oblikah, sistemsko pa je indicirano pri hudih, kroničnih ali ponavljajočih se oblikah, ob sočasni onihomikozi ali imunosupresiji (Leung et al., 2023).

Pri tinei pedis je preprečevanje ponovitev posebej pomembno, ker so stopala, nohti, obutev, nogavice in skupne kopalnice lahko dolgotrajen vir dermatofitov (Jazdarehee et al., 2022; Leung et al., 2023).

Tinea manuum

Tinea manuum je dermatofitna okužba dlani, hrbtišč rok ali interdigitalnih prostorov rok. Najpogosteje jo povzroča *Trichophyton rubrum*, pogosto pa se pojavlja skupaj s tineo pedis ali onihomikozo. Dodatne glivične okužbe kože so prisotne pri skoraj 60 % pacientov, onihomikoza nohtov rok pa pri 43 %. Pomembni dejavniki tveganja so sladkorna bolezen, predhodna uporaba lokalnih kortikosteroidov ter stik z okuženimi ljudmi, živalmi ali kontaminirano zemljo (Suphatsathienkul et al., 2025).

Klinično se najpogosteje kaže kot suha, luščeča in hiperkeratotična koža dlani ali kot luščenje in srbenje v interdigitalnih prostorih. Značilen je lahko sindrom »dve stopali – ena roka«, pri katerem se okužba s stopal prenese na roko. Ker tinea manuum pogosto posnema kronični ekcem rok, psoriazo ali palmoplantarno keratodermijo, sta pri kroničnih, enostranskih ali na zdravljenje neodzivnih spremembah pomembna mikološka potrditev ter pregled stopal in nohtov (Suphatsathienkul et al., 2025).

Pri tinei manuum je treba vedno iskati in zdraviti sočasno tineo pedis ali onihomikozo, saj je prenos okužbe med stopali, nohti in rokami pogost (Jazdarehee et al., 2022; Suphatsathienkul et al., 2025).

Tinea unguium (onihomikoza)

Tinea unguium je dermatofitna oblika onihomikoze, najpogosteje povezana s *Trichophyton rubrum* in *T. mentagrophytes* var. *interdigitale*. Pogostnost narašča s starostjo in je večja pri moških, pacientih s sladkorno boleznijo, periferno arterijsko boleznijo ali imunosupresijo ter pri osebah s tineo pedis. Okužba nohtov je klinično pomembna tudi zato, ker predstavlja

kronični vir dermatofitov za ponavljajoče se okužbe stopal, rok in drugih družinskih članov (Gupta & Stec, 2019; Piraccini & Alessandrini, 2015).

Klinično se kaže z diskoloracijo nohta, zadebelitvijo, subungvalno hiperkeratozo, oniholizo, krhkostjo nohta in včasih bolečino ali nelagodjem pri hoji. Ker lahko podobne spremembe povzročajo psoriaza, lichen planus, travma, starostne distrofije, kvasovke ali nedermatofitne plesni, je pred zdravljenjem pomembna mikološka potrditev. Zdravljenje je odvisno od etiologije, števila prizadetih nohtov in obsega invazije; pri obsežnejših oblikah ostaja ključna sistemska terapija, pogosto v kombinaciji z lokalnimi ukrepi (Gupta & Stec, 2019; Piraccini & Alessandrini, 2015).

Pri onihomikozi je preprečevanje ponovitev povezano predvsem z zdravljenjem sočasne tinee pedis, higieno pripomočkov za nego nohtov ter zmanjševanjem vlage in kontaminacije obutve (Jazdarehee et al., 2022; Piraccini & Alessandrini, 2015).

Mikrosporija

Mikrosporija je površinska dermatofitna okužba kože in las, ki jo povzročajo vrste rodu *Microsporum*. V Evropi je najpomembnejši povzročitelj zoofilni *Microsporum canis*, redkeje pa se pojavljajo druge vrste, kot je geofilni *M. gypseum*. Zaradi zoonotskega prenosa, pogoste prizadetosti otrok in možnosti širjenja v družinah, vrtcih ter šolah ima mikrosporija pomemben epidemiološki in javnozdravstveni pomen (Ion et al., 2024).

Glavni vir okužbe so mačke in psi, zlasti mlade ali potepuške živali, ki so lahko tudi asimptomatski nosilci. Prenos poteka z neposrednim stikom z okuženo živaljo ali človekom ter posredno prek kontaminiranih predmetov, kot so glavniki, oblačila, pokrivala, posteljnina in tekstil. Otroci pred puberteto so posebej dovzetni za okužbo lasišča, pri odraslih pa je bolezen redkejša, deloma zaradi zaščitnega učinka sebuma in drugačne mikrobiote kože (Ion et al., 2024; Martínez-Ortega et al., 2024).

Klinična slika je odvisna od lokacije okužbe in intenzivnosti vnetnega odziva. Na neporaščeni koži se mikrosporija kaže kot ostro omejena, okrogla ali ovalna eritematozna žarišča z aktivnim luščečim robom, centralnim bledenjem in pogosto srbenjem. Na lasišču se kaže kot tinea capitis z luščenjem, lomljenjem las, žariščno alopecijo in pri izrazitejšem vnetju kot kerion, ki lahko ob zapoznelem zdravljenju vodi v brazgotinsko alopecijo. Zoofilne okužbe, zlasti z *M. canis*, so praviloma bolj vnetne kot antropofilne dermatofitoze (Ion et al., 2024).

Diagnoza temelji na klinični sliki in mikološki potrditvi. KOH-preparat omogoča hitro dokazovanje hif v luskah ali laseh, kultura pa identifikacijo povzročitelja. Woodova svetilka je

uporabna kot orientacijska metoda, saj lasje, okuženi z vrstami rodu *Microsporum*, pogosto fluorescirajo zelenkasto. Trihoskopija lahko dodatno pomaga pri razlikovanju dermatofitnih okužb lasišča in pri hitrejši klinični usmeritvi (Martínez-Ortega et al., 2024).

Zdravljenje je odvisno od lokacije in obsega bolezni. Pri omejenih spremembah na neporaščeni koži je običajno dovolj lokalno zdravljenje, pri prizadetosti lasišča, obsežnejših spremembah ali kerionu pa je potrebna sistemska terapija, saj lokalni antimikotiki ne dosežejo zadostne koncentracije v lasnem foliklu. Pri okužbah z vrstami rodu *Microsporum*, zlasti pri tinei capitis, ima grizeofulvin še vedno pomembno vlogo (Bennassar & Grimalt, 2010; Ion et al., 2024).

Pri mikrosporiji je preprečevanje prenosa posebej pomembno zaradi pogostega zoonotskega izvora, prizadetosti otrok in možnosti širjenja v družinah, vrtcih ter šolah (Ion et al., 2024; Martínez-Ortega et al., 2024).

Okužbe z glivami rodu *Epidermophyton*

Epidermophyton floccosum je edina klinično pomembna vrsta rodu *Epidermophyton* in je izrazito antropofilni dermatofit. V primerjavi z rodovoma *Microsporum* in *Trichophyton* ima ožji klinični spekter, saj najpogosteje prizadene neporaščeno kožo, predvsem dimlje, stopala in trup, redkeje pa nohte; las praviloma ne okuži. Zaradi tega je pomemben predvsem pri diferencialni diagnostiki tinee cruris, tinee pedis in tinee corporis, ne pa pri alopecičnih žariščih lasišča (Liu et al., 2021; Nokdhes et al., 2024).

Epidemiološko je *E. floccosum* danes manj pogost kot številni predstavniki rodu *Trichophyton*, vendar ostaja klinično pomemben v okoljih z vlago, okluzijo, tesnim stikom in souporabo tekstila ali obutve. Med potrjenimi dermatofitozami predstavlja približno 1,8 % okužb, najpogosteje v obliki tinee pedis, tinee cruris in tinee corporis, njegova pogostnost pa se sčasoma zmanjšuje. V nekaterih skupinah lahko kljub temu povzroči izbruhe okužb, zlasti ob souporabi oblačil, nošenju prepotenega perila in neustrezni higieni tekstila (Bunyaratavej et al., 2024; Nokdhes et al., 2024).

Klinična slika je praviloma podobna drugim površinskim dermatofitozam neporaščene kože. Pri tinei cruris se kaže z ostro omejenimi eritematoznimi ali hiperpigmentiranimi luščečimi žarišči v dimljah, običajno brez izrazite prizadetosti skrotuma. Pri tinei pedis lahko povzroča interdigitalno maceracijo, luščenje ali kronično hiperkeratotično obliko, pri tinei corporis pa anularna žarišča z aktivnim robom. Vnetni odgovor je običajno blažji in potek bolj kronično kot pri številnih zoofilnih okužbah, vendar so ob okluziji, potenju in trenju spremembe lahko klinično izrazitejše (Bunyaratavej et al., 2024; Nokdhes et al., 2024).

Diagnoza temelji na enakih načelih kot pri drugih dermatofitozah: klinični presoji, neposrednem mikološkem pregledu in kulturi. Molekularne metode, med njimi multiplex PCR, lahko pomagajo pri hitrem razlikovanju med pogostimi dermatofiti, kot so *T. rubrum*, *T. interdigitale* in *E. floccosum*, zlasti v epidemiološko pomembnih ali diagnostično nejasnih primerih. V klinični praksi je bistveno, da *E. floccosum* praviloma ne povzroča tinee capitis, zato je pri okužbah lasišča treba iskati druge povzročitelje (Faramarzi et al., 2021; Liu et al., 2021).

Pri okužbah z rodom *Epidermophyton* je preventiva, usmerjena predvsem v preprečevanje prenosa med ljudmi, prek tekstila, obutve, športne opreme in vlažnih skupnih površin (Bunyaratavej et al., 2024; Nokdhes et al., 2024).

Tabela 1 povzema ključne razlike med rodovi *Microsporum*, *Trichophyton* in *Epidermophyton*, ki so pomembne za klinično prepoznavo, oceno vira okužbe in izbiro zdravljenja. Najpomembnejša praktična razlika je, da so okužbe z *Microsporum* pogosto zoonotske in povezane z lasiščem, medtem ko *Epidermophyton* praviloma prizadene neporaščeno kožo, dimlje in stopala (Gupta et al., 2024; Liu et al., 2021; Zhan & Liu, 2017).

Tabela 1: Primerjava glavnih dermatofitnih rodov (*Microsporum*, *Trichophyton*, *Epidermophyton*)

Značilnost	*Microsporum*	*Trichophyton*	*Epidermophyton*
Najpomembnejše vrste	*M. canis*, redkeje *M. gypseum* in druge vrste.	*T. rubrum*, *T. interdigitale*, *T. tonsurans*, *T. mentagrophytes* kompleks.	*E. floccosum* kot edina klinično pomembna vrsta.
Najpogostejši vir	Pogosto zoofilni vir, zlasti mačke in psi; možen tudi geofilni vir.	Najpogosteje antropofilni vir; možni tudi zoofilni povzročitelji.	Izrazito antropofilni vir; prenos med ljudmi in prek tekstila ali obutve.
Način prenosa	Neposreden stik z okuženo živaljo ali človekom; posredno prek kontaminiranih predmetov.	Prenos med ljudmi, prenos s stopal ali nohtov ter prenos v družini in pri športnih dejavnostih.	Predvsem človek–človek ter posredno prek oblačil, perila, obutve in športne opreme.
Tipične lokacije	Lasišče in neporaščena koža; zlasti tinea capitis in mikrosporija.	Koža, lasje in nohti; tinea pedis, corporis, cruris, capitis, manuum in tinea unguium.	Neporaščena koža, predvsem dimlje, stopala in trup; nohti redkeje.

Značilnost	*Microsporum*	*Trichophyton*	*Epidermophyton*
Okužba las	Pogosta; praviloma ektotrična okužba las, pri *M. canis* pogosto z zelenkasto fluorescenco pri Woodovi svetilki.	Pogosta pri nekaterih vrstah; možna ektotrična ali endotrična okužba, pogosto brez fluorescence.	Las praviloma ne okuži.
Okužba nohtov	Redkejša kot pri rodu *Trichophyton*.	Pogosta; najpomembnejši povzročitelj tinee unguium, zlasti *T. rubrum*.	Možna, vendar redkejša; praviloma ni najpogostejši povzročitelj onihomikoze.
Vnetni odziv	Pogosto izrazitejši pri zoofilnih okužbah; možen kerion.	Odvisen od vrste; antropofilne okužbe so pogosto kronične in manj vnetne.	Običajno blažji in bolj kroničen potek.
Woodova svetilka	Pogosto zelenkasta fluorescenca okuženih las, zlasti pri *M. canis*.	Večina vrst ne fluorescira; Woodova svetilka ni zanesljiv izključitveni test.	Praviloma ni diagnostično uporabna za dokaz okužbe.
Diagnostični pomen	KOH in kultura; Woodova svetilka in trihoskopija sta koristni dopolnilni metodi pri tinei capitis.	KOH in kultura; pri nejasnih ali epidemiološko pomembnih primerih tudi molekularne metode.	KOH in kultura; molekularne metode lahko pomagajo pri razlikovanju od pogostih vrst *Trichophyton*.
Terapevtski pomen	Pri tinei capitis pogosto daljše sistemsko zdravljenje; grizeofulvin ima še pomembno vlogo pri okužbah z *Microsporum*.	Terbinafin je pogosto prva izbira pri številnih okužbah z rodom *Trichophyton*, zlasti pri tinei pedis in tinei unguium.	Zdravljenje je podobno drugim dermatofitozam neporaščene kože; pri okužbi lasišča je treba iskati druge povzročitelje.
Praktični pomen	Pomembno iskanje živalskega vira, pregled kontaktov in ukrepi v družini, vrtcu ali šoli.	Najširši klinični spekter; pomembno iskanje sočasne tinee pedis in onihomikoze.	Pomemben pri tinei cruris, pedis in corporis; pri alopecičnih žariščih lasišča ni pričakovan povzročitelj.

Opomba: Povzeto po Chanyachailert et al., 2023; Gupta et al., 2024; Liu et al., 2021; Zhan & Liu, 2017.

Diferencialna diagnoza dermatofitij je prikazana v Tabeli 2.

Tabela 2: Diferencialna diagnoza dermatofitij

Klinična lokacija	**Diferencialna diagnoza**	**Klinične značilnosti**	**Najpomembnejši razlikovalni znaki**
Neporaščena koža / tinea corporis	Nummularni dermatitis	Okrogla ekcematoidna žarišča, pogosto srbeča.	Brez aktivnega luščečega roba; negativni mikološki pregled in kultura
	Psoriaza	Ostro omejeni plaki z debelejšimi srebrnkastimi luskami.	Pogosto dodatna žarišča na komolcih, kolenih ali lasišču; negativni mikološki pregled in kultura
	Pityriasis rosea	Ovalna žarišča po kožnih linijah, pogosto po začetnem herald patch.	Več žarišč v značilni razporeditvi; ni aktivnega dermatofitnega roba.
Dimlje / tinea cruris	Kandidiazni intertrigo	Maceracija, eritem in satelitske pustule v kožnih gubah.	Pogostejša prizadetost skrotuma; dokaz kvasovk.
	Eritrazma	Rjavkasto rdeča, manj luščeča se žarišča.	Koralno rdeča fluorescenca pri Woodovi svetilki.
Stopala / tinea pedis	Ekcem ali kontaktni dermatitis	Srbeč eritem, lahko vezikule, pogosto povezano z obutvijo ali alergeni.	Simetričnost, anamneza izpostavitve; negativni mikološki pregled in kultura
	Psoriaza stopal	Hiperkeratoza in luščenje podplatov.	Druge psoriatične lokalizacije ali spremembe nohtov; negativni mikološki pregled in kultura
Lasišče / tinea capitis	Alopecia areata	Ostro omejena alopecična žarišča brez izrazitega luščenja.	Brez hif; lahko prisoten znak »klicaja«, pri pregledu las.
	Seboroični dermatitis ali psoriaza lasišča	Luščenje in eritem lasišča brez jasne infekcijske meje.	Ni zlomljenih okuženih las; negativni mikološki pregled in kultura
Nohti / onihomikoza	Psoriaza nohtov	Oniholiza, zadebelitev, pikčaste vdolbinice, oljne lise.	Psoriatične kožne spremembe; mikološka potrditev izključi okužbo.
	Travmatska distrofija ali lichen planus	Distrofija nohta, vzdolžno brazdanje ali deformacija.	Anamneza travme ali znaki lichen planusa; negativni mikološki pregled in kultura

Opomba: Povzeto po Chanyachailert et al., 2023; Leung et al., 2020b; Leung et al., 2023; Sahoo & Mahajan, 2016.

Tabela 3 prikazuje priporočila za zdravljenje dermatofitij.

Tabela 3: Zdravljenje dermatofitij glede na klinično obliko

Klinična oblika	Prva izbira	Alternativa	Klinične opombe
Tinea pedis, omejena/interdigitalna	Terbinafin 1 % lokalno 1× dnevno; običajno 1–2 tedna.	Klotrimazol 1 % lokalno 2× dnevno; 2–4 tedne.	Sistemsko zdravljenje pri obsežni, kronični ali neodzivni obliki; hkrati zdraviti onihomikozo.
Tinea corporis / tinea cruris	Terbinafin 1 % lokalno 1× dnevno; 1–2 tedna.	Lokalni azoli, npr. klotrimazol ali mikonazol 1–2× dnevno; 2–4 tedne.	Sistemsko zdravljenje pri obsežni, vnetni ali ponavljajoči se bolezni ter pri imunsko oslabljenih pacientih.
Tinea capitis	Grizeofulvin pri okužbah z rodom *Microsporum*, pogosto 6–8 tednov ali dlje; terbinafin pri okužbah z rodom *Trichophyton*, običajno 4–6 tednov.	Itrakonazol ali flukonazol pri izbranih pacientih; trajanje je individualno glede na povzročitelja, starost in odziv.	Vedno je potrebno sistemsko zdravljenje; lokalni šamponi so le dopolnilni ukrep za zmanjšanje prenosa.
Tinea manuum	Terbinafin lokalno 1× dnevno; 1–2 tedna pri omejeni obliki.	Lokalni azoli 1–2× dnevno; 2–4 tedne.	Pri kronični ali razširjeni obliki razmisliti o sistemskem zdravljenju; vedno iskati tineo pedis ali onihomikozo.
Onihomikoza / tinea unguium	Terbinafin 250 mg/dan; nohti rok približno 6 tednov, nohti stopal običajno 12 tednov; daljše zdravljenje glede na obseg in odziv.	Itrakonazol pulzno 200 mg 2× dnevno 1 teden/mesec; običajno 2 pulza za nohte rok in 3–4 pulzi za nohte stopal.	Pred zdravljenjem priporočljiva mikološka potrditev; hkrati zdraviti tineo pedis.
Mikrosporija neporaščene kože	Lokalni azol ali drug lokalni antimikotik.	Sistemsko zdravljenje pri obsežnih spremembah, prizadetosti lasišča ali kerionu; trajanje glede na povzročitelja in klinični odziv.	Pomembna je ocena živalskega vira okužbe, zlasti pri okužbi z *M. canis*.
Tinea profunda / močno vnetne oblike	Sistemski antimikotik po mikološki potrditvi; najpogosteje terbinafin ali itrakonazol; več	Izbira glede na mikološki izvid, starost, interakcije in klinični odziv.	Lokalna monoterapija ni primerna; pri kerionu ali izrazitem

Klinična oblika	Prva izbira	Alternativa	Klinične opombe
	tednov glede na globino in obseg okužbe.		vnetju je potrebna hitra obravnava.
Imunsko oslabljeni pacienti z dermatofitijo	Terapija glede na povzročitelja, obseg okužbe in imunski status; pogosto sistemski antimikotik z daljšim trajanjem.	Prilagoditev glede na kulturo, občutljivost, interakcije in varnostni profil zdravila.	Priporočljivi so mikološka potrditev, spremljanje neželenih učinkov in iskanje virov okužbe.

Opomba: Povzeto po Bennassar & Grimalt, 2010; Gupta et al., 2024; Gupta & Stec, 2019; Leung et al., 2020a; Leung et al., 2023; Sahoo & Mahajan, 2016.

Ukrepi za preprečevanje prenosa in ponovitev dermatofitij

Preprečevanje prenosa dermatofitij temelji na hkratnem zdravljenju aktivne okužbe, prepoznavanju virov okužbe, zmanjševanju kontaminacije okolja in preprečevanju prenosa okužbe na druga mesta na telesu. Dermatofiti se lahko prenašajo z neposrednim stikom z okuženim človekom ali živaljo, prek kontaminiranih predmetov ter skupnih gospodinjskih površin. Pri antropofilnih dermatofitijah ima okolje pomembno vlogo pri vzdrževanju okužbe, zato je pri ponavljajočih se ali v gospodinjstvu razširjenih okužbah treba pregledati tudi stopala, nohte, dimlje, roke in lasišče ter poiskati morebitne vire v gospodinjstvu, skupini, športnem okolju ali pri domačih živalih (Akhoundi et al., 2022; Jazdarehee et al., 2022).

Splošni ukrepi vključujejo redno umivanje in temeljito sušenje kože, zlasti med prsti in v kožnih gubah, menjavo nogavic in spodnjega perila, zračenje in sušenje obutve, uporabo zračne obutve in perila, izogibanje dolgotrajni okluziji ter souporabi brisač, obutve, športne opreme, glavnikov, krtač, pokrival, škarjic, pilic in drugih pripomočkov za osebno nego. Gospodinjski prenos in kontaminirani predmeti imajo pomembno vlogo pri vzdrževanju dermatofitij, zlasti kadar je okužba prisotna pri več članih gospodinjstva. Pranje kontaminiranega tekstila pri 60 °C učinkovito odstrani dermatofitne konidije, medtem ko sušenje s toplim zrakom v domačih ali pralniških sušilnikih ter zamrzovanje pri –20 °C nista učinkovita ukrepa za uničenje dermatofitov (Akhoundi et al., 2022; Jazdarehee et al., 2022).

Pri tinei capitis in mikrosporiji so ukrepi posebej pomembni zaradi prizadetosti otrok, možnosti hitrega širjenja v družinah, vrtcih in šolah ter prisotnosti asimptomatskih nosilcev. Pri ponavljajočih se primerih ali pojavu več primerov okužbe v skupini so priporočljivi pregled tesnih kontaktov, pouk o nevarnosti souporabe glavnikov, krtač, kap, čelad, brisač in blazin ter pranje tekstila, ki je bil v stiku z lasiščem. Ob okužbi z vrstami rodu *Microsporum*, zlasti ob

sumu na *M. canis*, je treba poiskati in obravnavati morebitni živalski vir okužbe, predvsem mačke in pse, ki so lahko tudi brez vidnih kožnih sprememb (Ion et al., 2024; Lecerf et al., 2022; Martínez-Ortega et al., 2024).

Pri tinei pedis, tinei cruris, tinei manuum in onihomikozi je ključna prepoznava povezanih žarišč, saj se okužba pogosto prenaša med stopali, nohti, rokami in dimljami. Pri tinei pedis je treba zmanjšati vlažnost stopal, redno menjavati nogavice, sušiti obutev in uporabljati zaščitno obutev v skupnih kopalnicah, bazenih in športnih garderobah. Pri tinei cruris so pomembni sušenje dimeljskega predela, zračno perilo, zmanjševanje trenja in zdravljenje sočasne tinee pedis. Pri tinei manuum je treba vedno iskati tineo pedis ali onihomikozo, pri onihomikozi pa hkrati zdraviti tineo pedis ter razkuževati pripomočke za nego nohtov in se izogibati njihovi souporabi (Jazdarehee et al., 2022; Leung et al., 2023; Sahoo & Mahajan, 2016; Suphatsathienkul et al., 2025).

Preprečevanje ponovitev dermatofitij

- redno umivanje in temeljito sušenje kože, zlasti med prsti in v pregibih;
- dnevna menjava nogavic in spodnjega perila ter zračenje obutve;
- brez souporabe brisač, obutve, glavnikov in pripomočkov za nego nohtov;
- sočasno zdravljenje stopal, nohtov in drugih možnih virov okužbe;
- pranje kontaminiranega tekstila pri 60 °C.

Pri tinei corporis in okužbah z rodom *Epidermophyton* je treba upoštevati neposreden stik, športne aktivnosti, souporabo brisač, oblačil in zaščitne opreme ter stik s kontaminiranimi površinami. Pri zoofilni tinei corporis je pomembna obravnava živali kot možnega vira okužbe, pri antropofilnih okužbah pa iskanje okuženih oseb in predmetov v gospodinjstvu ali skupini. Pri okužbah z *Epidermophyton floccosum*, ki praviloma ne prizadene las, so najpomembnejši ukrepi zmanjševanje vlage in okluzije v dimljah in na stopalih, redno pranje perila in športnih oblačil ter izogibanje souporabi tekstila in obutve (Bunyaratavej et al., 2024; Nokdhes et al., 2024; Sahoo & Mahajan, 2016).

KANDIDIAZE

Kandidiaze (candidiasis) so heterogena skupina okužb, ki jih povzročajo oportunistične kvasovke rodu *Candida*. Najpogosteje prizadenejo kožo in sluznice, pri imunsko oslabljenih ali hospitaliziranih pacientih pa lahko potekajo invazivno. Epidemiološko so pomembne zaradi pogoste kolonizacije prebavil in sluznic, naraščajočega števila imunsko oslabljenih pacientov,

široke uporabe antibiotikov in imunosupresivov ter porasta vrst, ki ne pripadajo vrsti *C. albicans* in imajo zmanjšano občutljivost za standardno zdravljenje (Barantsevich & Barantsevich, 2022; Faustino et al., 2025).

Glive rodu *Candida* so del normalne mikrobiote človeka, predvsem prebavnega trakta in sluznic. Okužba najpogosteje nastane endogeno ob porušeni mikrobioti, sladkorni bolezni, dolgotrajnem zdravljenju z antibiotiki, hormonskih spremembah ali zmanjšani imunski odpornosti. Klinični spekter obsega predvsem vaginalne okužbe, pri ogroženih pacientih pa tudi druge oblike kandidiaze (Faustino et al., 2025).

Kožna kandidiaza se najpogosteje pojavlja v intertriginoznih predelih, kjer se kaže z eritemom, maceracijo, fisurami in značilnimi satelitskimi pustulami. Oralna kandidiaza se kaže z belkastimi, odstranljivimi oblogami na eritematozni podlagi ali z eritematoznimi oblikami, vulvovaginalna kandidiaza pa s srbenjem, pekočim občutkom in belim grudastim izcedkom. Pri kroničnih, ponavljajočih se, atipičnih ali invazivnih oblikah je potrebna mikrobiološka potrditev z identifikacijo vrste in po potrebi določanjem občutljivosti (Faustino et al., 2025).

Preventiva je usmerjena predvsem v odpravo predispozicijskih dejavnikov, zlasti v racionalno uporabo antibiotikov, ustrezne higienske ukrepe ter obravnavo hormonskih in imunskih dejavnikov, ki lahko prispevajo k razrasti kvasovk. Ker gre pogosto za endogeno okužbo, ukrepi niso usmerjeni v klasično izolacijo pacienta, temveč v zmanjšanje pogojev za razrast kvasovk in preprečevanje ponovitev (Faustino et al., 2025).

Značilni klinični znaki kandidiaze

- maceracija in eritem v vlažnih kožnih gubah;
- satelitske pustule ob robu spremembe;
- odstranljive belkaste obloge na ustni sluznici;
- pogosti predispozicijski dejavniki: antibiotiki, sladkorna bolezen, debelost, imunosupresija in vlaga;
- pri ponovitvah ali neuspehu zdravljenja je potrebna identifikacija vrste *Candida*.

Diferencialna diagnostika kandidiaze temelji na morfologiji, lokaciji in poteku bolezni. Satelitske pustule, maceracija in odstranljive belkaste obloge so pomembni usmerjevalni znaki, vendar je ob prekrivanju z dermatofitozami, bakterijskimi intertrigi, psoriazo ali drugimi sluzničnimi boleznimi potrebna mikrobiološka potrditev. Podrobnosti so povzete v Tabeli 4.

Tabela 4: Diferencialna diagnoza kandidiaz

Klinična lokacija	Diferencialna diagnoza	Klinične značilnosti	Najpomembnejši razlikovalni znaki
Intertriginozna koža	Dermatofitoza	Ostro omejeni eritematozni plaki; poudarjen rob.	Candida: maceracija, satelitske pustule.
	Eritrazma	Rjavkasta, manj luščeča se žarišča.	Koralno rdeča fluorescenca; brez pustul.
	Inverzna psoriaza	Gladka, svetleča eritematozna žarišča.	Manj maceracije; brez satelitov.
	Kontaktni dermatitis	Srbenje, eritem, vezikule.	Kontaktna anamneza; negativen mikološki nativni pregled in kultura.
Plenični predel	Iritativni plenični dermatitis	Eritem brez satelitskih pustul.	Candida: prizadete gube, pustule.
	Seboroični dermatitis	Rumenkaste luske.	Manj maceracije; brez pustul.
Ustna sluznica	Lichen planus	Bele retikularne linije.	Candida: odstranljive obloge, eritem po odstranitvi.
	Levkoplakija	Bele spremembe, ki jih ni mogoče odstraniti.	Candida: obloge se odluščijo.
	Aftozni stomatitis	Boleče razjede.	Brez glivičnih elementov.
	Herpes simplex	Vezikule, nato erozije.	Akutno, boleče; pozitiven PCR.
Ustni koti	Bakterijska okužba	Kruste, rumenkast eksudat.	Candida pogosto z erozijami.
	Kontaktni dermatitis	Lichenifikacija, srbenje.	Alergijska anamneza.
Vulvovaginalna sluznica	Bakterijska vaginoza	Sivkast izcedek, vonj.	Candida: bel grudast izcedek, srbenje.
	Trichomonas vaginalis	Penast izcedek, jagodast izgled cervika.	Mikroskopija pozitivna.
	Lichen sclerosus	Beli atrofični plaki.	Kronično; brez izcedka.
Nohti in obnohtje	Dermatofitna onihomikoza	Subungvalna hiperkeratoza.	Candida: paronihija, obnohtje.
	Bakterijska paronihija	Gnojno vnetje.	Akuten potek; bakterijska kultura.
Razširjene/kronične spremembe	Seboroični dermatitis	Mastne luske, lasišče.	Candida: erozije, pustule.
	Pemfigus vulgaris	Erozije sluznic.	Pozitivni imunološki testi.
	Kronična mukokutana	Spremembe na koži in sluznicah.	Ponavljajoč se potek; pridružena imunska motnja.

Klinična lokacija	Diferencialna diagnoza	Klinične značilnosti	Najpomembnejši razlikovalni znaki
	kandidiaza / imunske bolezni		

Opomba: Povzeto po Faustino et al., 2025; Barantsevich & Barantsevich, 2022.

Zdravljenje kandidiaze je odvisno od lokacije, obsega bolezni, imunskega statusa pacienta in povzročitelja. Pri površinskih okužbah večinoma zadostuje lokalno zdravljenje, pri obsežnejših, ponavljajočih se ali invazivnih oblikah pa je potrebno sistemsko oziroma ciljno usmerjeno zdravljenje. Odmerjanje in trajanje zdravljenja sta povzeta v Tabeli 5. Tedensko vzdrževalno zdravljenje s flukonazolom zmanjšuje pogostost ponovitev vulvovaginalne kandidiaze (Barantsevich & Barantsevich, 2022; Faustino et al., 2025; Lyu et al., 2016; Rosa et al., 2013).

Tabela 5: Zdravljenje kandidiaz

Klinična oblika	Prva izbira	Alternativa	Klinične opombe
Oralna kandidiaza (soor)	Nistatin suspenzija 100.000–500.000 IE 4× dnevno; zadržati v ustih; 7–14 dni.	Flukonazol per os 50–100 mg/dan; 7–14 dni.	Nistatin pri blagi obliki; sistemski azol pri imunosupresiji ali neodzivnosti.
Eritematozna oziroma atrofična oralna kandidiaza	Flukonazol 100 mg/dan per os; 7–14 dni.	Itrakonazol 100–200 mg/dan per os; 7–14 dni.	Odpraviti predispozicijske dejavnike: proteze, suha usta, antibiotiki.
Angularni heilitis	Klotrimazol 1 % krema 2× dnevno lokalno; 10–14 dni.	Antibakterijsko zdravljenje ob bakterijski superinfekciji; trajanje glede na povzročitelja in klinični odziv.	Obravnava slinjenja, protez, pomanjkanja železa/vitamina B in mehanskega draženja.
Intertriginozna kandidiaza kože	Klotrimazol ali mikonazol lokalno 2× dnevno; 2–4 tedne.	Nistatin ali ketokonazol lokalno; 2–4 tedne.	Zmanjšati vlago in trenje; urediti sladkorno bolezen ali debelost.
Plenični dermatitis s kandido	Nistatin ali lokalni azol 2–3× dnevno; 1–2 tedna.	Zaščitne bariere in pogosta menjava plenic; ves čas zdravljenja oziroma do umiritve vnetja.	Zmanjšati maceracijo; zaščititi kožno pregrado.
Kronična kandidiazna paronihija	Flukonazol 100–150 mg 1–2× tedensko; več tednov do mesecev.	Itrakonazol pulzno 200 mg 2× dnevno 1 teden na mesec; več tednov do mesecev.	Izogibanje vlagi; zaščita obnohtja pred kronično maceracijo.
Kandidna onihomikoza	Flukonazol 150–300 mg 1× tedensko;	Itrakonazol 200 mg/dan ali pulzno; dolgotrajno	Obvezna etiološka potrditev; zdravljenje je

Klinična oblika	Prva izbira	Alternativa	Klinične opombe
	dolgotrajno zdravljenje glede na prizadetost nohta, povzročitelja in klinični odziv.	zdravljenje glede na prizadetost nohta, povzročitelja in klinični odziv.	pogosto dolgotrajno in individualizirano.
Nezapletena vulvovaginalna kandidiaza	Flukonazol 150 mg enkrat per os; en odmerek.	Lokalni azoli, npr. klotrimazol; več dni oziroma po shemi pripravka.	V nosečnosti imajo prednost lokalni azoli.
Ponavljajoča se vulvovaginalna kandidiaza	Indukcijsko zdravljenje z azolom do klinične remisije, npr. flukonazol 150 mg per os 1., 4. in 7. dan; nato flukonazol 150 mg 1× tedensko 6 mesecev	Lokalni azoli ali individualizirana terapija; trajanje glede na povzročitelja, občutljivost in klinični odziv.	Priporočljiva identifikacija vrste, zlasti pri sumu na ne-*albicans* kandide.
Sistemska kandidiaza oziroma kandidemija	Ehinokandin, npr. kaspofungin 70 mg začetno, nato 50 mg/dan, ali mikafungin; trajanje po negativizaciji hemokultur in kliničnem izboljšanju.	Flukonazol 400–800 mg/dan kot deeskalacijska terapija pri občutljivem povzročitelju; trajanje po negativizaciji hemokultur in kliničnem izboljšanju.	Izbira glede na vrsto, občutljivost, klinično stabilnost, vir okužbe in interakcije; specialistična obravnava.
Ezofagealna kandidiaza	Flukonazol 200–400 mg/dan per os ali intravensko; 14–21 dni.	Ehinokandin ali itrakonazol pri neodzivnosti oziroma intoleranci; 14–21 dni oziroma glede na klinični odziv.	Pri ponovitvah oceniti imunski status in možnost odpornosti.
Imunsko oslabljeni pacienti z razširjeno kandidiazo	Sistemska terapija glede na lokalizacijo, razširjenost, vrsto *Candida* in občutljivost; trajanje individualno.	Ehinokandin, flukonazol ali druga ciljno usmerjena terapija; trajanje glede na klinični potek, občutljivost in interakcije.	Identifikacija vrste, ocena interakcij in po potrebi specialistična obravnava.

Opomba: Povzeto po Barantsevich & Barantsevich, 2022; Faustino et al., 2025; Lyu et al., 2016; Rosa et al., 2013.

Pri kandidiazah so ukrepi za preprečevanje ponovitev usmerjeni predvsem v odpravo predispozicijskih dejavnikov, saj gre pogosto za endogeno razrast kvasovk in ne za klasično nalezljivo okužbo. Pomembni so ustrezna osebna higiena, racionalna uporaba antibiotikov, obravnava hormonskih in imunskih dejavnikov ter dosledno izvajanje predpisanega

zdravljenja. Pri ponavljajočih se, atipičnih ali na zdravljenje neodzivnih oblikah je treba preveriti diagnozo, opredeliti vrsto *Candida*, oceniti možnost odpornosti in po potrebi prilagoditi zdravljenje glede na mikrobiološki izvid (Faustino et al., 2025; Barantsevich & Barantsevich, 2022).

PITYRIASIS VERSICOLOR

Pityriasis versicolor je pogosta, kronično ponavljajoča se površinska mikoza rožene plasti, ki jo povzročajo lipofilne kvasovke rodu *Malassezia*. Bolezen se pojavlja po vsem svetu, vendar je bistveno pogostejša v toplih in vlažnih podnebjih. Najpogosteje prizadene mladostnike in mlade odrasle, kar je povezano s povečano aktivnostjo lojnic in večjo razpoložljivostjo lipidov, potrebnih za rast gliv. Ker gre predvsem za endogeno razrast normalne kožne mikrobiote, bolezen ni izrazito nalezljiva (Gupta & Foley, 2015; Łabędź et al., 2023).

Med dejavnike tveganja sodijo povečano potenje, uporaba mastnih kozmetičnih pripravkov, imunosupresija ter genetska predispozicija. Bolezen se pogosto poslabša v poletnih mesecih ali v okoliščinah, ki povečujejo potenje in okluzijo kože. Pri posameznikih, nagnjenih k ponovitvam, se lahko bolezen ponovi kljub ustreznemu zdravljenju, zato je pomembno pacienta poučiti o naravi bolezni in možnostih vzdrževalnega zdravljenja (Gupta & Foley, 2015; Łabędź et al., 2023).

Klinično se kaže z jasno omejenimi makulami ali tankimi plakami, ki so lahko hipopigmentirane, hiperpigmentirane ali rahlo eritematozne in imajo fino pitiriaziformno luščenje. Spremembe so najpogosteje na zgornjem delu trupa, vratu, ramenih in nadlahteh, subjektivni simptomi pa so navadno blagi ali odsotni. Pri raztezanju kože ali blagem praskanju se drobno luščenje pogosto bolje izrazi. Po zdravljenju lahko pigmentacijske spremembe vztrajajo več tednov ali mesecev, kar je posledica počasne repigmentacije in ne nujno neuspeha terapije (Gupta & Foley, 2015; Łabędź et al., 2023).

Diagnoza je pri tipični klinični sliki pogosto klinična, v dvomljivih primerih pa jo potrdimo z mikroskopijo kožnih lusk po preparaciji s KOH, kjer so vidni kratki hifni fragmenti in spore, značilno opisani kot videz »spaghetti and meatballs«. Ker se pityriasis versicolor pogosto kaže kot motnja pigmentacije ali drobno luščeča dermatoza, so ključne diferencialne diagnoze, povzete v Tabeli 6 (Gupta & Foley, 2015; Łabędź et al., 2023).

Tabela 6: Diferencialna diagnostika pityriasis versicolor

Klinična oblika / znak	Diferencialna diagnoza	Klinične značilnosti	Najpomembnejši razlikovalni znaki
Hipopigmentirane makule	Vitiligo	Ostro omejene depigmentirane lise brez luščenja.	Izrazita depigmentacija, odsotnost luščenja in glivičnih elementov.
	Pityriasis alba ali postinflamatorna hipopigmentacija	Svetlejše lise, pogosto pri atopiji ali po predhodnem vnetju.	Neostre meje, anamneza atopije ali vnetja; KOH negativen.
Eritematozna ali luščeča žarišča	Seboroični dermatitis	Eritem in mastne luske na seboroičnih predelih.	Pogostejša prizadetost lasišča, obrvi in nazolabialnih gub.
Rjavkasta žarišča v pregibih	Eritrazma	Rjavkasto rdeča žarišča, predvsem v pregibih.	Koralno rdeča fluorescenca pri Woodovi svetilki.
Luščeča anularna žarišča	Dermatofitoza	Aktiven, bolj infiltriran rob in pogosto centralno bledenje.	KOH pokaže dermatofitne hife; rob je običajno izrazitejši.

Opomba: Povzeto po Gupta & Foley, 2015; Łabędź et al., 2023.

Zdravljenje temelji predvsem na uporabi lokalnih antimikotikov v obliki šamponov, raztopin ali krem, pri obsežnih, ponavljajočih se ali na lokalno zdravljenje neodzivnih oblikah pa pridejo v poštev sistemski azoli. Peroralni terbinafin pri pityriasis versicolor ni učinkovit, ker se v roženi plasti ne izloča v zadostnih koncentracijah za zdravljenje okužbe z *Malassezia*. Pri ponovitvah je smiselna občasna preventivna uporaba protiglivičnih šamponov ali raztopin, zlasti v obdobjih povečanega potenja oziroma pri pacientih z izrazito nagnjenostjo k ponovitvam (Gupta & Foley, 2015; Łabędź et al., 2023).

Tabela 7 povzema glavne možnosti zdravljenja pityriasis versicolor. Pri večini pacientov zadostuje lokalno zdravljenje, sistemski azoli pa so namenjeni obsežnim, ponavljajočim se ali na lokalno zdravljenje neodzivnim oblikam; peroralni terbinafin pri tej bolezni ni učinkovit. Po uspešnem zdravljenju lahko pigmentacijske spremembe vztrajajo več tednov ali mesecev, zato jih ne smemo razlagati kot nujen znak neuspeha zdravljenja (Gupta & Foley, 2015; Łabędź et al., 2023).

Tabela 7: Zdravljenje pityriasis versicolor

Klinična oblika	Prva izbira: odmerjanje in trajanje	Alternativa: odmerjanje in trajanje	Klinične opombe
Lokalizirana bolezen (blaga–zmerna)	Ketokonazol 2 % šampon 1× dnevno; nanesti 5–10 minut na kožo; 5–7 dni.	Selenov sulfid 2,5 % suspenzija 1× dnevno; nanesti na prizadeta mesta; 5–7 dni.	Primerno za večje površine; pigment lahko vztraja po terapiji.
Lokalizirana manjša žarišča	Klotrimazol 1 % krema 2× dnevno lokalno; 2–4 tedne.	Mikonazol ali ekonazol lokalno 1–2× dnevno; 2–4 tedne.	Manjša, omejena žarišča.
Lokalizirana bolezen – alternativa azolom	Ciklopiroks olamin 1 % 2× dnevno; približno 2 tedna oziroma po navodilu pripravka.	Ni potrebna, če je klinični odziv dober; ob neodzivnosti prehod na lokalni azol ali šampon.	Alternativa azolom; pri lokalni intoleranci.
Razširjena bolezen	Ketokonazol 2 % šampon 1× dnevno; nanašanje na celotno prizadeto področje; 1–2 tedna.	Cinkov pirition šampon 1× dnevno ali po shemi pripravka; 1–2 tedna, če je lokalno dostopen.	Nanos na celotno prizadeto področje zgornjega trupa.
Ponavljajoča se oblika	Ketokonazol 2 % ali selenov sulfid 2,5 % preventivno, 1× tedensko ali 1× mesečno več mesecev.	Alternativno je mogoča občasna uporaba drugega protiglivičnega šampona; shemo je treba prilagoditi pogostosti ponovitev.	Preprečevanje ponovitev; režim je treba prilagoditi njihovi pogostosti.
Obsežna ali na zdravljenje neodzivna bolezen	Flukonazol 300 mg 1× tedensko; 2–4 tedne.	Itrakonazol 200 mg/dan; 5–7 dni ali pulzno glede na klinični odziv.	Sistemsko zdravljenje pri obsežni, ponavljajoči se ali na zdravljenje neodzivni bolezni; preveriti je treba interakcije in tveganje za okvaro jeter.
Imunsko oslabljeni pacienti ali izrazito ponavljajoča se bolezen	Prilagojeno lokalno ali sistemsko zdravljenje glede na obseg in pogostost ponovitev; trajanje je odvisno od kliničnega odziva.	Flukonazol ali itrakonazol pri obsežni oziroma na zdravljenje neodzivni bolezni; shemo je treba prilagoditi interakcijam in varnostnemu profilu zdravila.	Izključiti druge dermatoze, zdravljenje prilagoditi posameznemu pacientu ter oceniti interakcije in pogostost ponovitev.
Vzdrževalna terapija	Antimikotični šampon, npr. ketokonazol 2 %, 1× na 2–4 tedne; dolgoročno po potrebi.	Selenov sulfid 2,5 % ali drug protiglivični šampon 1× na 2–4 tedne; dolgoročno po potrebi.	Zmanjša število ponovitev; režim je treba prilagoditi sezonskosti in nagnjenosti k ponovitvam.

Opomba: Povzeto po Gupta & Foley, 2015; Łabędź et al., 2023.

Pityriasis versicolor se od dermatofitij in kandidiaz razlikuje po tem, da gre praviloma za endogeno razrast lipofilnih kvasovk rodu *Malassezia* v roženi plasti kože. Zato ukrepi niso usmerjeni v preprečevanje klasičnega nalezljivega prenosa, temveč predvsem v zmanjšanje glivične obremenitve, obvladovanje predispozicijskih dejavnikov in preprečevanje ponovitev. Pacientu je treba pojasniti, da bolezen ni posledica slabe higiene ter da vztrajanje pigmentacijskih sprememb po zdravljenju najpogosteje odraža počasno repigmentacijo in ne nujno aktivne okužbe. Pri pogostih ponovitvah so koristni zmanjševanje prekomernega potenja, izogibanje mastnim kozmetičnim pripravkom in občasna preventivna uporaba protiglivičnih šamponov ali raztopin, zlasti v obdobjih povečanega tveganja (Gupta & Foley, 2015; Łabędź et al., 2023).

Pojasnilo pacientu pri pityriasis versicolor

- bolezen ni posledica slabe osebne higiene;
- praviloma ne gre za izrazito nalezljivo okužbo;
- pigmentacijske spremembe lahko vztrajajo več tednov ali mesecev po uspešnem zdravljenju;
- pogoste ponovitve ne pomenijo nujno neučinkovitosti zdravljenja;
- pri ponovitvah je koristna občasna preventivna uporaba protiglivičnih šamponov ali raztopin.

VARNOST ANTIMIKOTIKOV

Pri izbiri sistemskega ali lokalnega antimikotika je treba poleg povzročitelja, lokacije in obsega okužbe upoštevati tudi starost pacienta, nosečnost, jetrno funkcijo, pridružene bolezni, sočasna zdravila in možnost interakcij. Klinično pomembni neželeni učinki, kontraindikacije oziroma previdnostni ukrepi ter interakcije najpogosteje uporabljenih antimikotikov so povzeti v Tabeli 8 (Barantsevich & Barantsevich, 2022; Gupta & Foley, 2015; Sahoo & Mahajan, 2016).

Varnost pred uvedbo sistemskega antimikotika

- preveriti jetrno funkcijo ter pomembne pridružene bolezni;
- pregledati vsa sočasna zdravila in možne interakcije;
- upoštevati nosečnost, starost pacienta in morebitno tveganje za podaljšanje intervala QT;
- pred daljšim zdravljenjem načrtovati ustrezno laboratorijsko spremljanje;
- peroralni ketokonazol ni rutinska izbira za površinske mikoze.

Tabela 8: Varnost antimikotikov

Zdravilo / skupina	Neželeni učinki	Kontraindikacije / previdnost	Interakcije
Terbinafin per os	GIT težave, glavobol, izpuščaj, motnje okusa; redko hepatotoksičnost, nevtropenija, hude kožne reakcije.	Previdnost pri bolezni jeter; jetrni encimi pred daljšo terapijo.	Inhibitor CYP2D6; TCA, beta blokatorji, SSRI, nekateri antiaritmiki.
Itrakonazol	Slabost, glavobol, edemi, izpuščaj; hepatotoksičnost, poslabšanje srčnega popuščanja.	Previdnost pri bolezni jeter in srčnem popuščanju; spremljanje jetrnih encimov.	Močan inhibitor CYP3A4; statini, benzodiazepini, ciklosporin, varfarin. Antacidi/PPI/H2-blokatorji zmanjšajo absorpcijo.
Flukonazol	Slabost, glavobol, izpuščaj; redko hepatotoksičnost, podaljšanje QT.	Previdnost pri bolezni jeter, aritmijah, podaljšanem QT, nosečnosti; jetrni encimi pri dolgotrajni terapiji.	Inhibitor CYP2C9/CYP3A4; varfarin, fenitoin, sulfonilsečnine, antiaritmiki, zdravila s QT-tveganjem.
Grizeofulvin	GIT težave, glavobol, fotosenzitivnost, izpuščaj; redko hepatotoksičnost, hematološke spremembe.	Kontraindiciran v nosečnosti; previdnost pri bolezni jeter in porfiriji; pri daljši terapiji krvna slika/jetrni encimi.	Induktor jetrnih encimov; zmanjša učinek varfarina in hormonske kontracepcije; alkohol odsvetovan.
Ketokonazol lokalno / per os	Lokalno: draženje, pekoč občutek, suhost, kontaktni dermatitis. Per os: huda hepatotoksičnost, hormonske motnje.	Lokalno praviloma varno; peroralni ketokonazol ni rutinska izbira za površinske mikoze.	Lokalno brez pomembnih sistemskih interakcij; per os močan inhibitor CYP3A4.
Lokalni azoli	Draženje, pekoč občutek, eritem; redko alergijski kontaktni dermatitis.	Preobčutljivost na učinkovino ali pomožne snovi.	Sistemske interakcije praviloma klinično nepomembne.
Nistatin	Lokalno/sluznično draženje, slab okus; redko slabost ali alergija.	Samo za kandidiaze; neučinkovit proti dermatofitom; minimalna absorpcija.	Klinično pomembnih sistemskih interakcij ni pričakovati.
Ehinokandini	Povišani jetrni encimi, GIT težave, infuzijske reakcije; redko preobčutljivost.	Invazivne kandidiaze; specialistični nadzor.	Manj interakcij kot azoli; previdnost pri hepatotoksičnih zdravilih in nekaterih imunosupresivih.

Zdravilo / skupina	Neželeni učinki	Kontraindikacije / previdnost	Interakcije
Selenov sulfid / protiglivični šamponi	Draženje, suhost, neprijeten vonj; redko kontaktni dermatitis.	Ne na poškodovano kožo/sluznice; izogibanje očem.	Sistemske interakcije niso pričakovane.

Opomba: Povzeto po Barantsevich & Barantsevich, 2022; Gupta & Foley, 2015; Sahoo & Mahajan, 2016.

KLINIČNI PRISTOP K PACIENTU S SUMOM NA POVRŠINSKO MIKOZO

Pri pacientu s sumom na površinsko mikozo je najprej treba oceniti lokacijo, morfologijo sprememb, trajanje bolezni, predhodno uporabo lokalnih kortikosteroidov, prisotnost sočasnih žarišč na stopalih, nohtih, rokah ali lasišču ter morebitne stike z okuženimi osebami, živalmi ali kontaminiranimi predmeti. Tipične, omejene okužbe neporaščene kože lahko zdravimo empirično z lokalnim antimikotikom, medtem ko je mikološka potrditev priporočljiva pri atipičnih, obsežnih, kroničnih, ponavljajočih se ali na zdravljenje neodzivnih oblikah, pred sistemskim zdravljenjem, pri prizadetosti lasišča ali nohtov ter pri imunsko oslabljenih pacientih. Sistemsko zdravljenje je praviloma potrebno pri tinei capitis, obsežnih ali globljih dermatofitijah, onihomikozi, razširjenih kandidiazah ter obsežnih ali ponavljajočih se oblikah pityriasis versicolor. Ob vsaki ponovitvi je treba ponovno oceniti diagnozo, sodelovanje pacienta pri zdravljenju, možen vir okužbe, ponovno okužbo in možnost protiglivične odpornosti (Chanyachailert et al., 2023; Leung et al., 2020a; Sahoo & Mahajan, 2016).

Kontrolni seznam pri pacientu s sumom na površinsko mikozo

- ocenite lokacijo, morfologijo, trajanje in širjenje sprememb;
- vprašajte o predhodni uporabi lokalnih kortikosteroidov;
- preglejte stopala, nohte, roke in lasišče;
- preverite stike z okuženimi osebami, živalmi in kontaminiranimi predmeti;
- ob ponovitvi ocenite sodelovanje pri zdravljenju, možnost ponovne okužbe, vir okužbe in morebitno odpornost.

ZAKLJUČEK

Glivične okužbe kože so pogoste, klinično raznolike in pogosto ponavljajoče se bolezni, pri katerih je uspešna obravnava odvisna od pravilne prepoznave povzročitelja, lokacije okužbe in dejavnikov tveganja pri pacientu. Pri tipičnih, omejenih okužbah neporaščene kože je zdravljenje pogosto empirično in lokalno, pri prizadetosti lasišča ali nohtov ter pri obsežnih,

kroničnih, vnetnih ali na zdravljenje neodzivnih oblikah pa sta potrebna mikološka potrditev in pogosto sistemsko zdravljenje. Enako pomembna kot izbira antimikotika je prepoznava možnih virov okužbe, kot so stopala, nohti, okuženi družinski člani, domače živali, obutev, tekstil in predmeti za osebno nego.

Pri dermatofitijah je treba upoštevati razliko med antropofilnimi, zoofilnimi in geofilnimi povzročitelji, saj ta vpliva na epidemiologijo, vnetni odziv, možnost širjenja in preventivne ukrepe. Kandidiaze so pogosto povezane z endogeno kolonizacijo, vlago, maceracijo, sladkorno boleznijo, antibiotičnim zdravljenjem ali imunosupresijo, zato je njihova obravnava usmerjena tudi v odpravo predispozicijskih dejavnikov. Pityriasis versicolor pa je predvsem posledica razrasti normalne kožne mikrobiote, zato je pomembno pacientu pojasniti možnost ponovitev in počasno izzvenevanje pigmentacijskih sprememb tudi po uspešnem zdravljenju.

Celostna obravnava površinskih mikoz mora zato združevati klinično prepoznavo, racionalno uporabo mikološke diagnostike, ustrezno izbiro lokalnega ali sistemskega antimikotika, preprečevanje prenosa oziroma ponovitev ter skrbno presojo pri kroničnih ali na zdravljenje neodzivnih oblikah, pri katerih je treba pomisliti tudi na napačno diagnozo, nesodelovanje pri zdravljenju, ponovno okužbo ali protiglivično odpornost. Tak pristop omogoča večjo uspešnost zdravljenja, manj ponovitev in boljšo kakovost življenja pacientov.

KRATICE

Kratica	Razlaga
CYP	citokrom P450
GIT	gastrointestinalni trakt
IE	mednarodne enote
KOH	kalijev hidroksid
PCR	verižna reakcija s polimerazo
PPI	zaviralci protonske črpalke
QT	interval QT v elektrokardiogramu
SSRI	selektivni zaviralci ponovnega privzema serotonina
TCA	triciklični antidepresivi

VPRAŠANJA ZA RAZMISLEK

1. Katere značilne spremembe na koži, lasišču, nohtih in sluznicah se pojavljajo pri dermatofitijah, kandidiazah in pityriasis versicolor?
2. V katerih primerih je potrebna mikološka potrditev glivične okužbe?
3. Katere napotke o higieni kože, sušenju pregibov, negi stopal ter ravnanju z obutvijo, tekstilom in osebnimi predmeti je treba vključiti v zdravstveno vzgojo pacienta?

4. Pri katerih oblikah glivičnih okužb običajno zadostuje lokalno zdravljenje in kdaj je praviloma potrebno sistemsko zdravljenje?
5. Katere podatke o pacientu, sočasnih zdravilih in možnih neželenih učinkih je treba upoštevati pri spremljanju sistemskega protiglivičnega zdravljenja?

LITERATURA

1. Akhoundi, M., Nasrallah, J., Marteau, A., Chebbah, D., Izri, A., & Brun, S. (2022). Effect of household laundering, heat drying, and freezing on the survival of dermatophyte conidia. *Journal of Fungi, 8*(5), Article 546. https://doi.org/10.3390/jof8050546
2. Barantsevich, N., & Barantsevich, E. (2022). Diagnosis and treatment of invasive candidiasis. *Antibiotics, 11*(6), Article 718. https://doi.org/10.3390/antibiotics11060718
3. Bennassar, A., & Grimalt, R. (2010). Management of tinea capitis in childhood. *Clinical, Cosmetic and Investigational Dermatology, 3*, 89–98. https://doi.org/10.2147/ccid.s7992
4. Bristow, I. R., & Joshi, L. T. (2023). Dermatophyte resistance—on the rise. *Journal of Foot and Ankle Research, 16*(1), 69. https://doi.org/10.1186/s13047-023-00665-5
5. Bunyaratavej, S., Ongsri, P., Jirawattanadon, P., Buranaporn, P., Prasong, W., Panyawong, C., Plengpanich, A., & Leeyaphan, C. (2024). A resurgence of tinea cruris caused by *Epidermophyton floccosum*: An outbreak among Thai naval cadets. *Journal de Mycologie Médicale, 34*(1), Article 101457. https://doi.org/10.1016/j.mycmed.2023.101457
6. Chanyachailert, P., Leeyaphan, C., & Bunyaratavej, S. (2023). Cutaneous fungal infections caused by dermatophytes and non-dermatophytes: An updated comprehensive review of epidemiology, clinical presentations, and diagnostic testing. *Journal of Fungi, 9*(6), Article 669. https://doi.org/10.3390/jof9060669
7. Faramarzi, S., Motamedi, M., Rezaei-Matehkolaei, A., Aboutalebian, S., Ansari, S., Didehdar, M., Bahadoran, M., & Mirhendi, H. (2021). A simple multiplex polymerase chain reaction assay for rapid identification of the common pathogenic dermatophytes: *Trichophyton interdigitale*, *Trichophyton rubrum*, and *Epidermophyton floccosum*. *Current Medical Mycology, 7*(2), 1–7. https://doi.org/10.18502/cmm.7.2.7030
8. Faustino, M., Ferreira, C. M. H., Pereira, A. M., & Carvalho, A. P. (2025). *Candida albicans*: The current status regarding vaginal infections. *Applied Microbiology and Biotechnology, 109*(1), Article 91. https://doi.org/10.1007/s00253-025-13478-2
9. Gupta, A. K., & Foley, K. A. (2015). Antifungal treatment for pityriasis versicolor. *Journal of Fungi, 1*(1), 13–29. https://doi.org/10.3390/jof1010013
10. Gupta, A. K., & Stec, N. (2019). Recent advances in therapies for onychomycosis and its management. *F1000Research, 8*, F1000 Faculty Rev-968. https://doi.org/10.12688/f1000research.18646.1
11. Gupta, A. K., Polla Ravi, S., Wang, T., Faour, S., Bamimore, M. A., Heath, C. R., & Friedlander, S. F. (2024). An update on tinea capitis in children. *Pediatric Dermatology, 41*(6), 1030–1039. https://doi.org/10.1111/pde.15708
12. Ion, A., Popa, L. G., Porumb-Andrese, E., Dorobanțu, A. M., Tătar, R., Giurcăneanu, C., & Orzan, O. A. (2024). A current diagnostic and therapeutic challenge: Tinea capitis. *Journal of Clinical Medicine, 13*(2), 376. https://doi.org/10.3390/jcm13020376
13. Jazdarehee, A., Malekafzali, L., Lee, J., Lewis, R., & Mukovozov, I. (2022). Transmission of onychomycosis and dermatophytosis between household members: A scoping review. *Journal of Fungi, 8*(1), 60. https://doi.org/10.3390/jof8010060
14. Keshwania, P., Kaur, N., Chauhan, J., Sharma, G., Afzal, O., Alfawaz Altamimi, A. S., & Almalki, W. H. (2023). Superficial dermatophytosis across the world's populations: Potential benefits from

nanocarrier-based therapies and rising challenges. *ACS Omega, 8*(35), 31575–31599. https://doi.org/10.1021/acsomega.3c01988
15. Łabędź, N., Navarrete-Dechent, C., Kubisiak-Rzepczyk, H., Bowszyc-Dmochowska, M., Pogorzelska-Antkowiak, A., & Pietkiewicz, P. (2023). Pityriasis versicolor—A narrative review on the diagnosis and management. *Life, 13*(10), 2097. https://doi.org/10.3390/life13102097
16. Lecerf, P., Dangoisse, C., Van Ooteghem, A., Vujovic, A., Vollono, L., & Richert, B. (2022). Asymptomatic scalp carriage among household contacts of children affected by tinea capitis: A prospective study in the metropolitan area of Brussels, Belgium. *Skin Appendage Disorders, 8*(3), 200–205. https://doi.org/10.1159/000520107
17. Leung, A. K. C., Hon, K. L., Leong, K. F., Barankin, B., & Lam, J. M. (2020a). Tinea capitis: An updated review. *Recent Patents on Inflammation & Allergy Drug Discovery, 14*(1), 58–68. https://doi.org/10.2174/1872213X14666200106145624
18. Leung, A. K. C., Lam, J. M., Leong, K. F., & Hon, K. L. (2020b). Tinea corporis: An updated review. *Drugs in Context, 9*, 2020-5-6. https://doi.org/10.7573/dic.2020-5-6
19. Leung, A. K. C., Barankin, B., Lam, J. M., Leong, K. F., & Hon, K. L. (2023). Tinea pedis: An updated review. *Drugs in Context, 12*, 2023-5-1. https://doi.org/10.7573/dic.2023-5-1
20. Liu, J., Ge, L., Mei, H., Zheng, H., Peng, J., Liang, G., & Liu, W. (2021). Comparative genomics and molecular analysis of *Epidermophyton floccosum*. *Mycopathologia, 186*(4), 487–497. https://doi.org/10.1007/s11046-021-00567-9
21. Lyu, X., Zhao, C., Yan, Z.-M., & Hua, H. (2016). Efficacy of nystatin for the treatment of oral candidiasis: A systematic review and meta-analysis. *Drug Design, Development and Therapy, 10*, 1161–1171. https://doi.org/10.2147/DDDT.S100795
22. Martínez-Ortega, J. I., Franco González, S., Martinez-Jaramillo, B., & Ramirez Cibrian, A. G. (2024). *Microsporum canis*-induced tinea capitis: A rapid screening algorithm. *Cureus, 16*(3), e55919. https://doi.org/10.7759/cureus.55919
23. Nokdhes, Y. N., Leeyaphan, C., Jirawattanadon, P., Pongkittilar, B., Sereeaphinan, C., & Bunyaratavej, S. (2024). Prevalence and characteristics of *Epidermophyton floccosum* skin infections: A 12-year retrospective study. *Mycoses, 67*(2), Article e13702. https://doi.org/10.1111/myc.13702
24. Piraccini, B. M., & Alessandrini, A. (2015). Onychomycosis: A review. *Journal of Fungi, 1*(1), 30–43. https://doi.org/10.3390/jof1010030
25. Rosa, M. I., Silva, B. R., Pires, P. S., Silva, F. R., Silva, N. C., Silva, F. R., Souza, S. L., Madeira, K., Panatto, A. P., & Medeiros, L. R. (2013). Weekly fluconazole therapy for recurrent vulvovaginal candidiasis: A systematic review and meta-analysis. *European Journal of Obstetrics & Gynecology and Reproductive Biology, 167*(2), 132–136. https://doi.org/10.1016/j.ejogrb.2012.12.001
26. Sahoo, A. K., & Mahajan, R. (2016). Management of tinea corporis, tinea cruris, and tinea pedis: A comprehensive review. *Indian Dermatology Online Journal, 7*(2), 77–86. https://doi.org/10.4103/2229-5178.178099
27. Sajewski, E. T., Benedict, K., Caplan, A. S., Lipner, S. R., & Gold, J. A. W. (2026). Tinea corporis and tinea cruris incidence, risk factors, and treatments in a cohort of 6.8 million patients with Medicaid, United States. *Medical Mycology, 64*(1), Article myaf117. https://doi.org/10.1093/mmy/myaf117
28. Suphatsathienkul, P., Jirawattanadon, P., Matthapan, L., Prasong, W., Panyawong, C., Plengpanich, A., Bunyaratavej, S., & Leeyaphan, C. (2025). Tinea manuum: A 5-year retrospective study of demographic data, clinical characteristics, and treatment outcomes. *Scientific Reports, 15*(1), Article 3380. https://doi.org/10.1038/s41598-025-87011-w
29. Zhan, P., & Liu, W. (2017). The changing face of dermatophytic infections worldwide. *Mycopathologia, 182*(1–2), 77–86. https://doi.org/10.1007/s11046-016-0082-8

PARAZITSKE BOLEZNI KOŽE

Prim. doc. dr. Tanja Planinšek Ručigaj, dr. med., višja svetnica, specialistka dermatovenerologije in EFWH

Dermatovenerološka klinika, Univerzitetni klinični center Ljubljana

UVOD

Parazitske bolezni kože so raznolika skupina dermatoz, ki jih povzročajo pršice, uši, bolhe, stenice, druge žuželke, helminti in protozoji. V vsakodnevni evropski dermatološki praksi so najpomembnejše skabies, pedikuloze, demodikoza ter reakcije na ugrize oziroma infestacije z ektoparaziti iz okolja. Klinična slika je pogosto nespecifična, zato diagnoza temelji na povezavi med morfologijo sprememb, značilno razporeditvijo, epidemiološko anamnezo in po potrebi dokazom povzročitelja (Engelman et al., 2020; Thomas et al., 2024; Uzun et al., 2024).

GLAVNE SKUPINE PARAZITSKIH BOLEZNI KOŽE

Parazitske bolezni kože lahko praktično razdelimo glede na povzročitelja in način stika s kožo. Najpogostejše ektoparazitoze vključujejo skabies, pedikuloze in demodikozo; entomološke dermatoze zajemajo predvsem reakcije na ugrize žuželk ali njihove ličinke, kot so stenice, bolhe, mijaza in tungiaza; helmintske in protozojske bolezni pa so pogosteje povezane s potovanji ali tropskimi območji (Tabela 1, Tabela 2) (de Vries & Schallig, 2022; Fu et al., 2022; Pesenato et al., 2024; Thomas et al., 2024; Tardin Martins et al., 2021).

Tabela 1: Pregledna tabela parazitskih bolezni kože

Skupina	Bolezen	Povzročitelj	Prenos/vir	Ključni diagnostični namig
Ektoparazitoze	Skabies (garje)	*Sarcoptes scabiei*	tesen stik kože s kožo	nočni pruritus, rovčki, srbenje pri stikih
	Pedikuloza lasišča (*Pediculosis capitis*)	*Pediculus humanus capitis*	stik glave z glavo	žive uši ali vitalne gnide blizu lasišča
	Sramna pedikuloza (*Pediculosis pubis*)	*Phthirus pubis*	spolni stik	uši ali gnide na terminalnih dlakah, maculae ceruleae

Skupina	Bolezen	Povzročitelj	Prenos/vir	Ključni diagnostični namig
	Telesna pedikuloza (*Pediculosis corporis*)	*Pediculus humanus corporis*	oblačila, slabe higienske razmere	pruritus in ekskoriacije; uši ali gnide v oblačilih
	Demodikoza	*Demodex folliculorum*, *D. brevis*	endogena kolonizacija; bolezen ob povečani gostoti	povečana gostota *Demodex* ob ustrezni klinični sliki
Entomološke dermatoze	Mijaza	ličinke muh	jajčeca ali ličinke muh; izpostavljenost v okolju ali na potovanju	ličinka, odprtina, občutek gibanja
	Tungiaza	*Tunga penetrans*	stik s tlemi	boleč nodus s centralno odprtino na stopalu
	Stenice	*Cimex* spp.	okolje, prtljaga, postelje, pohištvo	srbeče papule po spanju; dokaz stenic ali fekalnih madežev v okolju
	Bolhe	npr. *Ctenocephalides* spp., *Pulex irritans*	živali in kontaminirano bivalno okolje	papule na gležnjih/spodnjih delih nog; stik z živalmi
	Trombidioza	ličinke trombikulidnih pršic	travniki, gozdovi, vrtovi, vegetacija	sezonskost; papule na mestih pritiska oblačil
	Gamasidioza	*Dermanyssus*, *Ornithonyssus*	ptice, ptičja gnezda, perutnina, glodavci, kontaminirani deli stavbe	srbeč izpuščaj pri več osebah; pršice v okolju
Helmintske bolezni	Kožna larva migrans	ličinke nematod	kontaminirana tla	serpiginozne migrirajoče lezije po stiku s tlemi
	Onhocerkoza	*Onchocerca volvulus*	pik črne muhe	nodusi, pruritus, depigmentacija, prizadetost oči
	Filarioze	npr. *Loa loa*	vektorji	migrirajoči edemi, podkožna prizadetost
	Drakunkuloza	*Dracunculus medinensis*	okužena voda	boleči mehurji, izhod parazita

Skupina	Bolezen	Povzročitelj	Prenos/vir	Ključni diagnostični namig
Protozojske dermatoze	Kožna leishmanioza	*Leishmania* spp.	pik peščene muhe	kronična razjeda po bivanju v endemskem območju
	Mukokutana leishmanioza	*Leishmania* spp.	vektorji	destruktivne lezije sluznic in obraza
Reaktivno	Cerkarijski dermatitis	cerkarije	kontaminirana voda	srbeč dermatitis po kopanju v sladki vodi

Opomba: Povzeto po Cardoso et al., 2020; Caumes et al., 1993; Chudzicka-Strugała et al., 2023; de Vries & Schallig, 2022; Engelman et al., 2020; Fu et al., 2022; Horák et al., 2015; Pesenato et al., 2024; Tardin Martins et al., 2021; Thomas et al., 2024.

Tabela 2: Diagnostična orientacija pri sumu na parazitsko bolezen kože

Klinični znaki in simptomi	Najverjetnejše diagnoze	Lokalizacija	Klinična slika
Intenziven nočni pruritus	skabies	interdigitalno, zapestja, trup, genitalije	rovčki, papule, ekskoriacije; srbenje pri stikih
Srbenje lasišča	pedikuloza lasišča	lasišče, zatilje, za ušesi	srbenje, žive uši ali vitalne gnide
Srbenje pubičnega področja	sramna pedikuloza	pubično področje, terminalne dlake; lahko aksile, trepalnice	uši ali gnide, srbenje, modrikaste makule (lat. *maculae ceruleae*), ki nastanejo zaradi razgradnje hemoglobina
Srbenje trupa ob slabših higienskih razmerah	telesna pedikuloza	trup; šivi oblačil	pruritus, ekskoriacije, sekundarne okužbe
Papulopustularne spremembe na obrazu ali blefaritis	demodikoza, rozacea	obraz, veke	eritem, papulopustule, hrapava folikularno luščeča se koža, blefaritis
Srbeče papule po spanju	stenice	odkriti deli telesa	papule, urtikarielne, vezikulozne, bulozne ali purpurične lezije; skupine/linije
Papule na gležnjih ali spodnjih delih nog	bolhe	gležnji, stopala, spodnji deli goleni; lahko trup/stegna	papule s punktumom, papularna urtikarija kot preobčutljivostna reakcija na ugrize členonožcev, ekskoriacije
Papule po stiku z vegetacijo	trombidioza	pas, gležnji, pregibi, mesta pritiska oblačil	močno srbeče papule, papulovezikule ali urtikarielne lezije

Klinični znaki in simptomi	Najverjetnejše diagnoze	Lokalizacija	Klinična slika
Srbeč izpuščaj pri več osebah v stavbi	gamasidioza	izpostavljeni deli ali mesta stika s kontaminiranim tekstilom oziroma okoljem	srbeče papule, urtikarielni elementi, papulovezikule
Serpiginozne migrirajoče lezije	kožna larva migrans	stopala, trup	vijugaste srbeče lezije, počasno premikanje
Nodusi ali občutek gibanja	mijaza	različna mesta	nodusi, ulceracije, odprtina, občutek gibanja
Boleč nodus na stopalu	tungiaza	stopala	boleč nodus s centralno odprtino
Kronična razjeda	kožna leishmanioza	izpostavljeni predeli	kronična razjeda, pogosto po potovanju ali bivanju v endemskem območju
Sluznične destruktivne lezije	mukokutana leishmanioza	sluznice, obraz	destruktivne lezije sluznic in obraza
Srbeč dermatitis po kopanju	cerkarijski dermatitis	izpostavljena koža	srbeč dermatitis po stiku s kontaminirano vodo

Opomba: Povzeto po Barlaam et al., 2022; Cardoso et al., 2020; Caumes et al., 1993; Chudzicka-Strugała et al., 2023; de Vries & Schallig, 2022; Doggett et al., 2012; Engelman et al., 2020; Horák et al., 2015; Leung et al., 2022; Nolt et al., 2022; O'Donnell & Elston, 2020; Pesenato et al., 2024; Salavastru et al., 2017.

SKABIES

Skabies ali garje so nalezljiva ektoparazitoza, ki jo povzroča *Sarcoptes scabiei* var. *hominis*. Klinično je najpomembnejša kombinacija intenzivnega, pogosto nočnega srbenja, značilne razporeditve papul, ekskoriacij in rovčkov ter epidemiološkega podatka o podobnih težavah pri tesnih stikih. Bolezen ima poleg individualnega tudi javnozdravstveni pomen, ker se hitro širi v družinah, kolektivih, zdravstvenih in socialnovarstvenih ustanovah, zlasti kadar je spregledana ali neustrezno zdravljena (Engelman et al., 2020; Uzun et al., 2024).

Skabies prizadene vse starostne in socialne skupine. Tveganje je večje v okoljih z veliko gostoto prebivalstva, pogostimi tesnimi telesnimi stiki in omejenim dostopom do zdravstvene oskrbe. Pri prvi infestaciji se simptomi zaradi senzibilizacije navadno pojavijo šele po več tednih, pri ponovni infestaciji pa hitreje, pogosto v nekaj dneh (Engelman et al., 2020; Sunderkötter et al., 2021).

Klinično breme skabiesa ni omejeno na srbenje. Praskanje vodi v ekskoriacije, ekcematizacijo in sekundarne bakterijske okužbe, predvsem s *Staphylococcus aureus* in *Streptococcus*

pyogenes, zato zdravljenje zmanjšuje tudi tveganje za impetigo, celulitis in druge zaplete (Sunderkötter et al., 2021; Uzun et al., 2024).

Klinične spremembe pri skabiesu so predvsem posledica preobčutljivostnega odziva na pršico, jajčeca in iztrebke, ne le mehanskega delovanja pršice. Zato se simptomi pri prvi infestaciji pojavijo z zamikom, srbenje pa lahko po uspešnem zdravljenju vztraja še več tednov. Na aktivno infestacijo bolj kot samo srbenje kažejo novi rovčki, nove papule na značilnih mestih, simptomi in znaki pri stikih ali dokaz pršice, jajčec oziroma skibalov (Engelman et al., 2020; Sunderkötter et al., 2021; Uzun et al., 2024).

Pri odraslih so najznačilnejša mesta interdigitalni prostori, zapestja, komolci, aksile, areole, periumbilikalno področje, pas, glutealna regija, notranje strani stegen, gležnji in moško spolovilo. Pri dojenčkih, majhnih otrocih, starejših in imunsko oslabljenih pacientih je potek pogosto atipičen ali razširjen, zato mora biti klinični pregled usmerjen širše kot pri sicer zdravih odraslih (Engelman et al., 2020; Sunderkötter et al., 2021; Uzun et al., 2024).

Krustozni skabies je huda, zelo kužna oblika z obsežnimi hiperkeratotičnimi, luskastimi ali krustoznimi spremembami, pogosto z malo srbenja. Pojavlja se predvsem pri imunsko oslabljenih, starejših, nevrološko prizadetih ali hudo bolnih osebah in je pogost vir institucionalnih izbruhov. Zaradi velikega števila pršic zahteva hitro potrditev, izolacijske ukrepe, kombinirano zdravljenje in širšo epidemiološko obravnavo (Sunderkötter et al., 2021; Uzun et al., 2024).

Diagnoza temelji na anamnezi, klinični sliki, značilni razporeditvi in po možnosti dokazu pršice, jajčec ali skibalov. Pomembni so nočni pruritus, podobne težave pri tesnih stikih, bivanje v kolektivu, spolni stik, izbruh v ustanovi ali neuspešno zdravljenje domnevnega ekcema. Klinični pregled mora sistematično zajeti mesta z največjo diagnostično vrednostjo, pri otrocih pa tudi dlani, podplate, obraz in lasišče (Engelman et al., 2020; Uzun et al., 2024).

Prepoznavanje skabiesa

- Na skabies pomislimo pri intenzivnem nočnem srbenju, tipični razporeditvi sprememb in podobnih težavah pri tesnih stikih.
- Rovčki, papule in ekskoriacije imajo največjo diagnostično vrednost na značilnih mestih, kot so medprstni prostori, zapestja, pas in genitalije.
- Negativen mikroskopski ali dermoskopski izvid ne izključuje bolezni, kadar je klinični sum visok.
- Pri dojenčkih, starejših in imunsko oslabljenih osebah je treba pregledati tudi lasišče, obraz, dlani in podplate, ker je potek lahko atipičen.

Potrjena diagnoza je mogoča z mikroskopskim dokazom pršice, jajčec ali skibalov iz materiala rovčka ali papule. Dermoskopija je zelo uporabna za prepoznavo značilnega znaka pršice na koncu rova in za usmerjen odvzem, vendar negativen izvid pri klasičnem skabiesu bolezni ne izključuje, ker je število pršic pogosto majhno (Engelman et al., 2020; Sunderkötter et al., 2021; Uzun et al., 2024).

Diferencialna diagnoza vključuje atopijski in kontaktni dermatitis, impetigo, papularno obliko urtikarije, ugrize členonožcev, pedikulozo, folikulitis, prurigo, urtikarijo, dermatitis herpetiformis, lichen planus, pruritus zaradi sistemskih bolezni in medikamentozne eksanteme. Ključni podatki so nočno srbenje, tipična razporeditev, prizadetost več oseb v istem okolju ter dokaz rovčkov ali pršice (Engelman et al., 2020; Sunderkötter et al., 2021; Uzun et al., 2024).
Zdravljenje skabiesa mora biti hkrati individualno in epidemiološko. Uspeh je odvisen od pravilne uporabe skabicida, ponovitve zdravljenja po priporočenem intervalu, sočasnega zdravljenja vseh tesnih kontaktov, ustreznega pranja ali začasne izločitve iz uporabe tekstila in jasnega razlikovanja med postskabietičnim srbenjem ter aktivno infestacijo. Najpogostejši vzroki neuspeha so premajhna količina uporabljenega zdravila, prekratek čas delovanja, izpuščena anatomska mesta, nezdravljeni kontakti in ponovna izpostavitev infestiranemu tekstilu (Salavastru et al., 2017; Sunderkötter et al., 2021; Uzun et al., 2024) (Tabela 3).

Permetrin 5 % krema je v številnih smernicah prva izbira za klasični skabies. Nanaša se na vsa predpisana mesta, ne le na vidne spremembe, pri posebnih skupinah tudi na lasišče, vrat in obraz ob zaščiti oči in ust. Posebno pogosto se izpustijo prostori med prsti, področje pod nohti, zapestja, popek, genitalije, glutealna regija, stopala in podplati. Zdravljenje se običajno ponovi po 7 do 14 dneh, ker učinkovina slabše deluje na jajčeca kot na odrasle pršice (Salavastru et al., 2017; Rosumeck et al., 2018; Uzun et al., 2024).
Žveplovo mazilo je starejša, cenovno dostopna in varna lokalna možnost zdravljenja skabiesa, posebej kadar permetrin ni dostopen, ni primeren ali je potrebna alternativa pri dojenčkih, majhnih otrocih, nosečnicah oziroma doječih materah. Uporablja se kot magistralni pripravek v mazilni podlagi; pri otrocih je potrebna previdna izbira koncentracije zaradi večje občutljivosti kože in večjega razmerja med površino kože in telesno maso. Pri najmlajših se običajno uporablja nižja koncentracija, pri dojenčkih in majhnih otrocih najpogosteje 2,5–5 %, pri večjih otrocih in odraslih pa 5–10 %, odvisno od starosti, obsega bolezni, tolerance kože in lokalnega protokola. Mazilo se nanaša na vsa predpisana mesta tri zaporedne večere; pripravek se običajno izpere oziroma odstrani po približno 24 urah, nato se nanos ponovi. Pri otrocih se

je treba izogibati stiku mazila z očmi, usti in sluznicami ter spremljati draženje, ekcematizacijo ali pekoč občutek. Slabosti so neprijeten vonj, mastnost, možnost draženja kože in slabša sprejemljivost zdravljenja za pacienta, zato sta natančna navodila za uporabo in hkratna obravnava kontaktov ključna za uspeh zdravljenja (Mila-Kierzenkowska et al., 2017; Uzun et al., 2024).

Peroralni ivermektin je pomembna možnost pri izbruhih, neizvedljivosti lokalnega zdravljenja, obsežni bolezni in krustoznem skabiesu. Pri klasični obliki se uporablja v ponovljenih odmerkih, ker nima zanesljive ovicidne aktivnosti; pri nosečnicah in majhnih otrocih je odločitev individualizirana in skladna z lokalnimi smernicami. Sistemsko zdravljenje ne nadomesti sočasne obravnave kontaktov in tekstila (Rosumeck et al., 2018; Salavastru et al., 2017; Uzun et al., 2024).

Krustozni skabies zahteva kombinacijo peroralnega ivermektina v več odmerkih, ponavljajočega lokalnega skabicida, pogosto keratolitikov ter strogih kontaktnih in okoljskih ukrepov. Zaradi velike kužnosti je potrebna obravnava pacienta, kontaktov, perila, prostorov in ustanove, kadar gre za institucionalno okolje (Sunderkötter et al., 2021; Uzun et al., 2024) (Tabela 3).

Uspeh zdravljenja je odvisen od pravilne tehnike nanosa: koža mora biti suha in hladna, zdravilo se nanese na vsa predpisana mesta, po umivanju rok se nanos ponovi, po koncu delovanja pa pacient uporabi čisto perilo in posteljnino. Vsi tesni kontakti se zdravijo v istem časovnem oknu, sicer je ponovna infestacija zelo pogosta (Salavastru et al., 2017; Sunderkötter et al., 2021; Uzun et al., 2024).

Oblačila, brisače in posteljnino, uporabljene pred zdravljenjem, je treba oprati pri visoki temperaturi oziroma toplotno obdelati; tekstil, ki ga ni mogoče oprati, se lahko začasno zapre v vrečo za 3 dni in izpostavi toploti ali hladu na prostem. Pretirana dezinfekcija stanovanja pri klasičnem skabiesu ni potrebna, pri krustoznem skabiesu pa morajo biti ukrepi glede prostora in tekstila bistveno strožji (Sunderkötter et al., 2021; Uzun et al., 2024).

Za preprečevanje prenosa je najpomembnejše, da se zdravljenje pacienta in vseh tesnih kontaktov izvede istočasno. Kontaktom je treba jasno razložiti, da odsotnost srbenja ne izključuje zgodnje infestacije. Na dan zdravljenja naj pacient po končanem času delovanja zdravila uporabi čista oblačila, brisače in posteljnino. Tekstil, ki je bil v neposrednem stiku s kožo v zadnjih dneh, je treba oprati pri visoki temperaturi ali toplotno obdelati; predmete, ki jih ni mogoče oprati, je smiselno začasno zapreti v neprodušno vrečo. Pri klasičnem skabiesu obsežna dezinfekcija stanovanja ni potrebna, pri krustoznem skabiesu pa je treba ukrepe

razširiti na prostor, osebje, ustanovo in vse izpostavljene kontakte (Sunderkötter et al., 2021; Uzun et al., 2024).

Srbenje lahko po uspešnem zdravljenju vztraja več tednov zaradi postskabietičnega vnetja in obnove kožne bariere. Takrat so koristni emolienti, lokalni kortikosteroidi na ekcematizirana mesta in antihistaminiki za lajšanje srbenja. Novo nastali rovčki, nove tipične papule, simptomi pri stikih ali dokaz pršice pa govorijo za aktivno infestacijo oziroma reinfestacijo (Sunderkötter et al., 2021; Uzun et al., 2024).

PEDICULOSIS CAPITIS (NAGLAVNE UŠI)

Pediculosis capitis je infestacija lasišča z ušjo *Pediculus humanus capitis*, ki je posebej pogosta pri otrocih in mladostnikih ter v okoljih, kjer so pogosti tesni stiki glave z glavo. Bolezen ni znak slabe higiene in praviloma nima pomembnih sistemskih posledic, vendar povzroča izrazito srbenje, nelagodje, zaskrbljenost staršev in socialno stigmo. Prenos poteka predvsem z neposrednim stikom lasišč; uši ne skačejo, ne letijo in živali niso rezervoar za človeško naglavno uš. Posreden prenos prek glavnikov, pokrival, posteljnine ali drugih predmetov je možen, vendar ima manjši epidemiološki pomen kot neposreden stik (Fu et al., 2022; Leung et al., 2022; Nolt et al., 2022).

Povzročitelj je obligatni človeški ektoparazit, prilagojen življenju na laseh in hranjenju s krvjo na lasišču. Odrasle uši so velike približno 2–3 mm, samica pa jajčeca oziroma gnide prilepi na lasno steblo blizu lasišča. Vitalne gnide so navadno bližje lasišču, medtem ko so oddaljene, bele ali prazne gnide lahko znak prebolele oziroma že zdravljene infestacije in same po sebi ne potrjujejo aktivne bolezni. Razlikovanje med vitalnimi gnidami, praznimi ovojnicami in živimi ušmi je ključno, ker pretirana diagnoza vodi v nepotrebno zdravljenje, ponavljanje pedikulicidov in stigmatizacijo otrok (Nolt et al., 2022; Leung et al., 2022).

Najpogostejši simptom je srbenje lasišča, zlasti v zatilju in za ušesi, nastane pa zaradi preobčutljivostnega odziva na slino uši. Pri prvi infestaciji se srbenje lahko pojavi šele po več tednih, pri ponovni pa hitreje. Pri pregledu lahko vidimo ekskoriacije, eritem, papule, impetiginizacijo in včasih povečane zatilne ali vratne bezgavke. Pri nekaterih pacientih je infestacija le malo simptomatska, zato je za diagnozo pomemben natančen pregled lasišča, predvsem za ušesi in v zatilju, kjer so gnide in uši pogosto najlažje vidne (Leung et al., 2022; Apet et al., 2023).

Diagnozo potrdi najdba žive odrasle uši ali nimfe. Najdba gnid podpira sum, vendar sama po sebi ne zadostuje, zlasti kadar so gnide oddaljene od lasišča ali so videti prazne. Česanje mokrih

las z gostim glavnikom je uporabno tako diagnostično kot terapevtsko, ker poveča možnost odkritja živih uši in pomaga odstraniti gnide. Diferencialno diagnostično je treba razlikovati prhljaj, seboroični dermatitis, luske pri luskavici, ostanke lasnih preparatov, lasne ovojnice, impetigo, atopijski dermatitis in pruritus druge etiologije (Nolt et al., 2022; Leung et al., 2022).

Zdravljenje je indicirano pri potrjeni ali zelo verjetni aktivni infestaciji. Temelji na pravilni uporabi lokalnega pedikulicida, ponovitvi zdravljenja po navodilih za izbran pripravek in mehanskem odstranjevanju uši oziroma gnid z gostim glavnikom. V številnih smernicah ostajajo permetrin ali piretrini prva izbira, kadar lokalna občutljivost uši to podpira; pri neuspehu, domnevni odpornosti ali posebnih okoliščinah pridejo v poštev malation, dimetikon, benzilalkohol, spinosad ali peroralni ivermektin, odvisno od starosti pacienta, dostopnosti, registracije zdravila in lokalnih priporočil. Peroralni ivermektin ni prva izbira za rutinsko zdravljenje otrok, ampak je rezerviran za izbrane, trdovratne ali na zdravljenje odporne infestacije (Apet et al., 2023; Nolt et al., 2022).

Neuspeh zdravljenja je najpogosteje posledica nepravilne uporabe pripravka, prekratkega časa delovanja, neizvedene ponovitve zdravljenja v priporočenem intervalu, ponovne izpostavitve nezdravljenemu kontaktu ali napačne diagnoze. Srbenje lahko po uspešnem zdravljenju vztraja še nekaj časa in samo po sebi ne pomeni aktivne infestacije. Na aktivno infestacijo kažejo žive uši po pravilno izvedenem zdravljenju ali pojav novih vitalnih gnid blizu lasišča. Tesne kontakte je treba pregledati in zdraviti le ob dokazani ali zelo verjetni infestaciji; preventivno zdravljenje vseh oseb brez znakov ni vedno potrebno, pomembna pa sta sočasna obravnava dejansko infestiranih oseb in izobraževanje družine (Nolt et al., 2022; Leung et al., 2022).

Pedikuloza brez stigme

- Naglavne uši niso znak slabe higiene in ne kažejo na neustrezno skrb za otroka ali družino.
- Aktivno infestacijo najbolj zanesljivo potrdi živa uš; gnide, ki so oddaljene od lasišča, ali prazne gnide niso zadosten razlog za ponavljajoče zdravljenje.
- Zdravljenje je uspešnejše, kadar so navodila za uporabo pripravka natančna in kadar se po potrebi ponovi njegova uporaba v priporočenem intervalu.
- Razkuževanje prostorov, insekticidna razpršila in fumigacija pri naglavnih ušeh praviloma niso potrebni.

Higienski ukrepi naj bodo razumni in izvedljivi. Priporočljivo je pranje pokrival, posteljnine, brisač in oblačil, ki so bila v neposrednem stiku z lasiščem, pri ustrezni temperaturi oziroma njihova začasna izločitev iz uporabe, kadar pranje ni mogoče. Glavnike in krtače je treba

očistiti. Obsežna dezinfekcija stanovanja, uporaba insekticidnih razpršil v prostoru ali fumigacija niso potrebni in lahko povzročijo nepotrebno izpostavljenost kemikalijam. V šolah in vrtcih so politike izključevanja otrok zaradi samih gnid neustrezne; otrok se lahko po začetku ustreznega zdravljenja praviloma vrne v kolektiv, ob hkratnem obveščanju ostalih staršev in spodbujanju pregleda tesnih stikov (Apet et al., 2023; Nolt et al., 2022).

Pri naglavnih ušeh je preventiva usmerjena v zgodnje prepoznavanje aktivne infestacije in zmanjšanje neposrednih stikov glave z glavo. Staršem in kolektivom je treba poudariti, da se zdravijo le osebe z živimi ušmi ali zelo verjetno aktivno infestacijo, ne pa vsi otroci s praznimi gnidami ali z gnidami, ki so oddaljene od lasišča. Glavnike, krtače, pokrivala in tekstil, ki je bil neposredno v stiku z lasiščem, je treba očistiti oziroma oprati, vendar razkuževanje prostorov, insekticidna razpršila in fumigacija niso potrebni. Pomembno je tudi preprečevanje stigmatizacije otrok, saj naglavne uši niso odraz slabe higiene (Leung et al., 2022; Nolt et al., 2022).

PEDICULOSIS PUBIS (SRAMNE UŠI)

Pediculosis pubis je infestacija z ušjo *Phthirus pubis*, ki parazitira na terminalnih dlakah, predvsem v pubični regiji. Gre za spolno prenosljivo ektoparazitozo, ki lahko prizadene tudi druga poraščena področja telesa (Salavastru et al., 2017).

Bolezen se pojavlja po vsem svetu, pogosteje pri spolno aktivnih odraslih. Povezana je s tesnimi telesnimi stiki, zlasti spolnimi, in je lahko epidemiološko povezana tudi z drugimi spolno prenosljivimi okužbami. Pojavlja se tudi v okoljih z večjo gostoto prebivalstva in slabšimi higienskimi razmerami (Fu et al., 2022; Salavastru et al., 2017).

Povzročitelj je *Phthirus pubis*, manjša uš z značilnimi kleščastimi okončinami, prilagojenimi za oprijem debelejših dlak. Živi na človeku, kjer samica odlaga jajčeca na dlake. Prenos poteka predvsem med spolnim stikom, redkeje preko tekstila ali posteljnine (Salavastru et al., 2017).

Najpogostejši simptom je srbenje v pubični regiji. Pri pregledu so vidne uši ali gnide na dlakah. Značilne so lahko modrikaste makule (maculae ceruleae), ki nastanejo zaradi razgradnje hemoglobina. Pri širjenju infestacije so lahko prizadete aksilarne dlake, dlake na prsnem košu, trepalnice ali brada (Salavastru et al., 2017).

Diagnoza temelji na vizualizaciji uši ali gnid, kar je pogosto mogoče s prostim očesom ali z dermoskopijo. Klinična anamneza vključuje srbenje in epidemiološke podatke o spolnih stikih.

Zaradi povezave s spolno prenosljivimi okužbami je priporočljivo testiranje na druge spolno prenosljive okužbe (Salavastru et al., 2017).

Diferencialno je infestacijo treba razločevati od skabiesa, dermatitisa, folikulitisa, kandidoze, trihomonijaze in psihogenega pruritusa. Pri spremembah na trepalnicah je diferencialno pomembno izključiti blefaritis druge etiologije (Salavastru et al., 2017).

Zdravljenje vključuje lokalne pedikulicide, najpogosteje permetrin ali piretrine, ki se nanašajo na prizadeto področje in izperejo po navodilih. Alternativno se lahko uporabita malation ali peroralni ivermektin, zlasti pri neuspehu zdravljenja (Salavastru et al., 2017).

Pacient mora dosledno izvesti epidemiološke ukrepe, ki vključujejo zdravljenje vseh spolnih partnerjev v zadnjih tednih oziroma mesecih, začasno prekinitev spolnih stikov do zaključka zdravljenja ter obveščanje kontaktov. Oblačila, brisače in posteljnino je treba oprati ali začasno izločiti iz uporabe. Fumigacija ni potrebna. Posebej pomembno je preprečevanje ponovne infestacije, zato mora biti zdravljenje izvedeno sočasno pri vseh izpostavljenih osebah. Zaradi povezave z drugimi spolno prenosljivimi okužbami je nujna celostna obravnava pacienta (Salavastru et al., 2017) (Tabela 3).

Preventiva pri sramni pedikulozi temelji na pregledu in zdravljenju spolnih partnerjev, začasni prekinitvi spolnih stikov do zaključka zdravljenja in izključitvi sočasnih spolno prenosljivih okužb. Pacient naj ne deli brisač, spodnjega perila ali posteljnine, dokler zdravljenje ni zaključeno in tekstil ustrezno opran oziroma začasno izločen iz uporabe. Pri prizadetosti trepalnic je potrebna previdna lokalna obravnava brez uporabe dražečih pedikulicidov v bližini oči ter po potrebi oftalmološko sodelovanje (Salavastru et al., 2017).

DEMODEX

Pršice rodu *Demodex* so pogost del normalnega kožnega mikrobioma in jih pri odraslih, posebej pri starejših osebah, pogosto najdemo brez znakov bolezni. Pri človeku sta pomembni predvsem vrsti *Demodex folliculorum*, ki živi predvsem v foliklih, in *Demodex brevis*, ki je pogosteje prisoten globlje v sebacealnih in Meibomovih žlezah. Njuna prisotnost sama po sebi zato še ne pomeni demodikoze; klinično pomembna postane šele, kadar so povečana gostota pršic, ustrezna klinična slika in vnetni odziv gostitelja medsebojno povezani (Chudzicka-Strugała et al., 2023; Paichitrojjana et al., 2022).

Asimptomatska kolonizacija je pogosta in ne zahteva zdravljenja. Gostota pršic narašča s starostjo, večjo aktivnostjo lojnic in spremembami kožnega mikrookolja, vendar je treba izvid

vedno razlagati skupaj s klinično sliko, lokalizacijo sprememb, pridruženimi dermatozami in imunskim stanjem pacienta. Pretirano pripisovanje nespecifičnih težav oziroma sprememb na obrazu tem pršicam lahko vodi v nepotrebno ali predolgo antiparazitarno zdravljenje (Chudzicka-Strugała et al., 2023; Paichitrojjana et al., 2022).

Demodikoza pomeni bolezensko stanje, pri katerem povečana gostota pršic in odziv gostitelja povzročita ali vzdržujeta vnetje kože oziroma vek. Klinično se lahko kaže kot rozaceiformni dermatitis, papulopustulozne spremembe, pityriasis folliculorum s hrapavo, folikularno luščečo se kožo, perioralni ali periorbitalni dermatitis, demodikoza gravis ali okularna demodikoza z blefaritisom, disfunkcijo Meibomovih žlez, občutkom tujka, pekočim občutkom in draženjem oči. Povezava med povečano gostoto *Demodex* in rozaceo je podprta s sistematičnimi pregledi, vendar Demodex ni edini vzrok rozacee, ampak eden od dejavnikov v večfaktorski patogenezi (Chang & Huang, 2017; Chudzicka-Strugała et al., 2023; Li et al., 2023).

Pri razlagi patogeneze je koristno razlikovati med mehanskim, imunskim in mikrobiološkim učinkom. Večje število pršic lahko mehansko zapira folikle, povečuje folikularno luščenje in vzdržuje perifolikularno vnetje. Hkrati lahko pršice in njihovi razpadni produkti sprožajo prirojeni imunski odziv, pri nekaterih pacientih pa so pomembni tudi pridruženi mikroorganizmi in spremembe kožne bariere. Zato je klinična slika lahko zelo različna: od skoraj neopazne folikularne hrapavosti do izrazitega papulopustuloznega poteka ali pojava blefaritisa (Chudzicka-Strugała et al., 2023; Wei et al., 2024).

Demodex kot kolonizacija pomeni prisotnost pršic brez simptomov, vnetja in potrebe po zdravljenju, demodikoza pa pomeni bolezen s povečano gostoto pršic, značilnimi kožnimi ali očesnimi spremembami in vnetnim odzivom. Pri prvi je najpomembnejša pravilna interpretacija izvida, pri drugi pa dokaz klinično pomembne demodikoze oziroma povečane gostote pršic, zdravljenje simptomatske bolezni in spremljanje kliničnega izboljšanja po akaricidnem oziroma protivnetnem zdravljenju (Chudzicka-Strugała et al., 2023; Paichitrojjana et al., 2022).

Diagnoza demodikoze zato ne temelji le na najdbi pršice, temveč na skladnosti treh elementov: značilne klinične slike, povečane gostote pršic in izboljšanja po ustreznem akaricidnem zdravljenju. Za potrditev se uporabljajo standardizirana površinska biopsija kože, direktna mikroskopija vsebine foliklov, pregled trepalnic pri okularni obliki, dermoskopija ali druge neinvazivne metode. Za klinično prakso je pomembno, da negativen ali mejni izvid ne izključuje bolezni, kadar je odvzem neustrezen, hkrati pa pozitiven izvid pri asimptomatski osebi ne pomeni nujno indikacije za zdravljenje (Chudzicka-Strugała et al., 2023; Paichitrojjana et al., 2022).

Demodex: kolonizacija ali bolezen?

- Prisotnost pršic *Demodex* je lahko fiziološka in sama po sebi ne pomeni demodikoze.
- Za klinično pomembno bolezen morajo biti povezani povečana gostota pršic, značilna klinična slika in vnetni odziv.
- Zdravljenje ni namenjeno asimptomatski kolonizaciji, temveč simptomatski demodikozi.
- Učinek zdravljenja se presoja predvsem po izboljšanju klinične slike, ne le po zmanjšanju števila pršic.

Zdravljenje je smiselno pri simptomatski demodikozi, ne pa pri naključni asimptomatski kolonizaciji. Pri blagih in lokaliziranih oblikah se običajno začne z lokalnim zdravljenjem, na primer z ivermektinom, metronidazolom, permetrinom ali drugimi pripravki z akaricidnim oziroma protivnetnim učinkom. Pri okularni demodikozi so pomembni higiena vek, odstranjevanje cilindričnih oblog na trepalnicah in pripravki z dokazanim delovanjem na pršice, pogosto v sodelovanju z oftalmologom. Učinek zdravljenja je treba presojati po izboljšanju klinične slike, ne samo po številu pršic (Chudzicka-Strugała et al., 2023; Li et al., 2023).

Sistemsko zdravljenje je rezervirano za zmerne do hude, kronične, razširjene ali refraktarne oblike, za paciente z visoko gostoto pršic, izrazitim vnetnim odzivom ali imunsko oslabelostjo. Najpogosteje se uporablja peroralni ivermektin v ponavljajočih odmerkih, pogosto v kombinaciji z lokalnim zdravljenjem; pri izbranih pacientih z izrazito seborejo, akneiformno ali recidivno sliko pride v poštev tudi izotretinoin. Cilj zdravljenja ni popolna odstranitev *Demodex*, temveč zmanjšanje patološko povečane gostote pršic, umiritev vnetja in preprečevanje ponovitev (Li et al., 2023; Paichitrojjana et al., 2022; Paichitrojjana & Chalermchai, 2024) (Tabela 3).

Tabela 3: Izbira zdravljenja pri parazitskih boleznih kože

Bolezen	Priporočeni režim zdravljenja	Alternativa/sistemsko zdravljenje	Posebni ukrepi in opombe
Skabies (garje)	Permetrin 5 % krema: nanos na vsa predpisana mesta; pri dojenčkih, starejših in imunsko oslabljenih tudi lasišče, vrat in obraz ob zaščiti oči in ust; 8–14 ur, nato	Ivermektin 200 µg/kg peroralno; 2 odmerka v razmiku 7–14 dni, s hrano. Alternative: benzil benzoat po protokolu; žveplovo mazilo 2,5–10 % glede na starost, 3 večere zapored, izpiranje po približno 24	Zdraviti vse tesne kontakte hkrati. Po zdravljenju čisto perilo/posteljnina. Tekstil oprati pri visoki temperaturi ali zapreti v vrečo za 3 dni. Srbenje lahko vztraja brez aktivne infestacije.

Bolezen	Priporočeni režim zdravljenja	Alternativa/sistemsko zdravljenje	Posebni ukrepi in opombe
	sprati; ponoviti po 7–14 dneh.	urah; po potrebi ponovitev po 7 dneh.	Pri otrocih paziti na draženje kože ter stik kreme/mazila z očmi, usti in sluznicami.
Krustozni skabies	Kombinacija: permetrin 5 % lokalno večkrat zaporedoma ali po lokalnem protokolu ter keratolitiki za odstranitev krust.	Ivermektin 200 µg/kg peroralno v več odmerkih; dnevi 1, 2, 8, 9 in 15, pri zelo hudih oblikah dodatno 22. in 29. dan.	Zelo kužno. Izolacija, zaščita osebja, aktivno iskanje in zdravljenje kontaktov, strogi ukrepi glede tekstila in prostora; pogosto je potrebna institucionalna epidemiološka obravnava.
Pedikuloza lasišča	Permetrin 1 % losjon/krema: nanos na oprane, z brisačo osušene lase in lasišče; 10 minut, nato sprati; ponoviti po 7–10 dneh. Dodati česanje z gostim glavnikom.	Alternative: piretrini s piperonil butoksidom, ponoviti po 9–10 dneh; malation 0,5 % 8–12 ur, po potrebi ponoviti; spinosad 0,9 % 10 minut; ivermektin 0,5 % losjon 10 minut; peroralni ivermektin 200 µg/kg pri trdovratnih primerih, ponoviti po 7–10 dneh.	Zdraviti le aktivno infestacijo. Prazne gnide niso dokaz bolezni. Pregled tesnih kontaktov; zdravljenje kontaktov le ob infestaciji. Fumigacija ni potrebna; oprati predmete v neposrednem stiku z lasiščem.
Telesna pedikuloza	Osnovno: umivanje, menjava oblačil in posteljnine; pranje pri visoki temperaturi ali toplotna obdelava; neopraljiv tekstil začasno izločiti.	Lokalni pedikulicidi običajno niso potrebni, razen pri sočasni naglavni ali sramni pedikulozi. Pri izbruhih obravnava po javnozdravstvenem protokolu.	Ključno je izboljšanje higienskih in bivalnih razmer. Pomisliti na vektorski pomen pri epidemiološkem tveganju.
Sramna pedikuloza	Permetrin 1 % ali 5 % lokalno na prizadete poraščene predele; čas delovanja po pripravku: 1 % običajno 10 minut, 5 % do 8–12 ur; ponoviti po 7 dneh.	Malation 0,5 % losjon: pustiti približno 12 ur, ponoviti po 7 dneh. Peroralni ivermektin 200 µg/kg, ponoviti po 7–14 dneh pri neuspehu ali posebnih okoliščinah.	Pregled in zdravljenje spolnih partnerjev zadnjih 3 mesecev; spolna vzdržnost do zaključka zdravljenja; testiranje na druge spolno prenosljive okužbe (SPO). Trepalnice: oftalmološka obravnava, mehanska odstranitev gnid, inertno oftalmično mazilo 2-krat/dan 8–10 dni.
Kožna larva migrans	Ivermektin 200 µg/kg peroralno enkrat; pri vztrajanju ali številnih lezijah po	Albendazol 400 mg/dan 3 dni; pri obsežnih primerih 400 mg 2-krat/dan 3 dni po specialistični presoji.	Simptomatsko: antihistaminik, lokalni kortikosteroid ob vnetju; antibiotik le ob sekundarni

Bolezen	Priporočeni režim zdravljenja	Alternativa/sistemsko zdravljenje	Posebni ukrepi in opombe
	presoji ponovitev naslednji dan oziroma po nekaj dneh.	Lokalni tiabendazol pri omejenih lezijah, če je dostopen.	okužbi. Preprečevanje: obutev, izogibanje neposrednemu stiku s kontaminiranimi tlemi.
Demodikoza	Lokalni ivermektin 1 % 1-krat/dan več tednov do izboljšanja. Alternativno/dodatno: metronidazol 0,75–1 % 1–2-krat/dan ali permetrin 5 % po presoji.	Peroralni ivermektin 200 µg/kg, pogosto ponovitev po 7 dneh; pri zmernih, hudih ali refraktarnih oblikah po presoji. Izotretinoin v nizkih odmerkih pri izbranih akneiformnih, seboreičnih ali refraktarnih oblikah.	Zdraviti le simptomatsko demodikozo. Okularna oblika: higiena vek, akaricidni pripravki, pogosto oftalmolog. Cilj: zmanjšanje gostote pršic in vnetja, ne sterilna eradikacija.
Stenice	Specifično zdravljenje kože ni potrebno. Simptomatsko: hladni obkladki, emolienti/lokalni antipruritiki; lokalni kortikosteroid nizke do srednje jakosti 1–2-krat/dan nekaj dni pri izrazitem vnetju.	Peroralni antihistaminik pri izrazitem srbenju ali motenem spanju. Antibiotik le ob sekundarni bakterijski okužbi.	strokovna higiensko-tehnična in dezinsekcijska sanacija prostora; pregled vzmetnic, razpok, pohištva in tekstila; mehanski, toplotni in kemični ukrepi; ponovni pregledi; destigmatizacija pacienta
Bolhe	Kožne spremembe simptomatsko: hladni obkladki, lokalni antipruritiki, lokalni kortikosteroid 1–2-krat/dan nekaj dni pri izraziti reakciji; antihistaminik pri srbenju.	Antibiotik le ob sekundarni okužbi. Pri sumu na rikeciozo ali drugo vektorsko okužbo diagnostika in sistemsko zdravljenje po infektoloških smernicah.	Sočasna veterinarska oskrba živali, pranje tekstila, sesanje, čiščenje ležišč živali, odstranitev vsebine sesalnika; po potrebi profesionalna dezinsekcija.
Trombidioza	Simptomatsko: tuširanje po izpostavitvi, menjava oblačil, hladni obkladki; lokalni kortikosteroid 1–2-krat/dan nekaj dni; antihistaminik pri izrazitem pruritusu.	Antibiotik le ob sekundarni okužbi. Sistemsko antiparazitarno zdravljenje praviloma ni potrebno.	Kontakti se ne zdravijo. Preventiva: zaščitna oblačila, repelenti, pranje oblačil po izpostavitvi, izogibanje sedenju v travi.
Gamasidioza	Simptomatsko zdravljenje: lokalni kortikosteroid 1–2-	Antibiotik le ob sekundarni okužbi. Sistemsko antiparazitarno zdravljenje	Odstranitev ptičjih gnezd, glodavcev ali drugih rezervoarjev; pranje

Bolezen	Priporočeni režim zdravljenja	Alternativa/sistemsko zdravljenje	Posebni ukrepi in opombe
	krat/dan nekaj dni, antihistaminik pri srbenju, nega ekskoriacij.	človeka praviloma ni potrebno, ker pršice ne živijo trajno na koži.	tekstila; čiščenje in po potrebi dezinsekcijska obdelava podstrešij, prezračevalnih jaškov, klimatskih naprav ali drugih kontaminiranih delov stavbe; sodelovanje z veterinarjem ali entomologom.
Tungiaza	Sterilna mehanska odstranitev penetrirane bolhe, kadar je izvedljivo; čiščenje lezije in lokalna antiseptična oskrba.	Topični antiparazitarni/okluzivni pripravki po lokalni dostopnosti; sistemsko zdravljenje praviloma ni standardno. Antibiotik le ob sekundarni okužbi.	Preveriti cepljenje proti tetanusu. Preventiva: obutev, izogibanje kontaminiranim tlom, sanacija vira v okolju in živali, kadar je relevantno.
Cerkarijski dermatitis	Simptomatsko: hladni obkladki, lokalni kortikosteroid 1–2-krat/dan nekaj dni, antihistaminik pri srbenju.	Antibiotik le ob sekundarni okužbi. Sistemsko antiparazitarno zdravljenje ni potrebno.	Preprečevanje: izogibanje kontaminirani vodi, tuširanje in sušenje po kopanju; bolezen praviloma spontano izzveni.

Opomba: Povzeto po Apet et al., 2023; Barlaam et al., 2022; Caumes et al., 1993; Doggett et al., 2012; Horák et al., 2015; Leung et al., 2022; Li et al., 2023; Mila-Kierzenkowska et al., 2017; Nolt et al., 2022; O'Donnell & Elston, 2020; Paichitrojjana & Chalermchai, 2024; Paichitrojjana et al., 2022; Pesenato et al., 2024; Rosumeck et al., 2018; Salavastru et al., 2017; Tardin Martins et al., 2021; Uzun et al., 2024.

STENICE KOT POVZROČITELJICE KOŽNIH SPREMEMB

Stenice povzročajo kožne spremembe kot reakcijo na ugriz, ne kot trajna infestacija kože. Na cimikozo pomislimo pri srbečih eritematoznih papulah, urtikarielnih, vezikuloznih, redkeje buloznih ali purpuričnih lezijah na odkritih delih telesa, zlasti kadar se nove spremembe pojavljajo po spanju in imajo podobne težave tudi druge osebe v istem okolju. Ker stenice živijo v špranjah, vzmetnicah, pohištvu, tekstilu ali prtljagi, je ključen dokaz v okolju in ne na koži pacienta (Akhoundi et al., 2023; Doggett et al., 2012; Thomas et al., 2024).

Najpogostejša povzročitelja sta *Cimex lectularius* in *Cimex hemipterus*. Klinična slika je variabilna: pri nekaterih pacientih ugrizi ne povzročijo vidnih sprememb, pri drugih pa nastanejo izrazito srbeče makule, papule, urtikarielne lezije ali bule, pogosto v skupinah ali linijah. Vidne spremembe so posledica imunskega odziva na slino stenic, zato njihova

intenzivnost ni vedno sorazmerna s številom ugrizov (Doggett et al., 2012; Porras-Villamil & DeVries, 2026).

Epidemiološko so stenice pomembne predvsem zato, ker se zlahka širijo pasivno, z osebno prtljago, rabljenim pohištvom, tekstilom ter ob selitvah, potovanjih ali menjavah bivalnega okolja. Infestacija ni povezana le s slabo higieno, zato je za uspešno obravnavo pomembno pacienta razbremeniti občutka krivde in usmeriti pozornost v iskanje vira v prostoru. Klinično je pomembno tudi, da odsotnost vidnih sprememb pri eni osebi ne izključuje infestacije, ker se reaktivnost na ugrize med posamezniki zelo razlikuje (Doggett et al., 2012; Akhoundi et al., 2023; Porras-Villamil & DeVries, 2026).

Diagnoza je klinično-epidemiološka. Podpirajo jo nastajanje novih lezij po spanju, podobne težave pri sostanovalcih ali sopotnikih, nedavno bivanje v hotelu, domu, bolnišnici ali drugem nastanitvenem oziroma kolektivnem okolju ter najdba stenic, jajčec, odvrženih levitvenih ovojnic (eksuvijev) ali temnih fekalnih madežev na vzmetnici, posteljnem okvirju ali v pohištvenih špranjah. Diferencialno je treba pomisliti predvsem na bolhe, komarje, garje, preobčutljivostno reakcijo na ugrize členonožcev oziroma papularno urtikarijo, kontaktni dermatitis, impetigo, folikulitis, bulozni pemfigoid in vaskulitis pri atipičnih oblikah (Doggett et al., 2012; Thomas et al., 2024).

Pri pregledu je treba oceniti morfologijo, razporeditev in časovno dinamiko izpuščaja. Pogosta napaka je, da se cimikoza obravnava kot alergijska urtikarija, skabies ali nespecifičen dermatitis, medtem ko vir v spalnem okolju ostane neprepoznan. Kadar se lezije ponavljajo kljub simptomatskemu zdravljenju, je treba aktivno vprašati po novih ugrizih po spanju, potovanjih, selitvah, rabljenem pohištvu, izpostavljenosti v ustanovah in podobnih težavah pri drugih osebah v istem prostoru (Doggett et al., 2012; Thomas et al., 2024).

Dokaz za stenice v okolju

- Kožne spremembe po ugrizih stenic so posledica reakcije na slino, stenice pa ne živijo trajno na koži.
- Na diagnozo usmerjajo nove spremembe po spanju, podobne težave pri drugih osebah in najdba stenic, jajčec, eksuvijev ali fekalnih madežev v prostoru.
- Simptomatsko zdravljenje ne prepreči novih ugrizov, če vir v prostoru ni odstranjen.
- Razlaga, da infestacija ni znak slabe higiene, zmanjša sram in izboljša sodelovanje pri sanaciji prostora.

Zdravljenje je simptomatsko: hladni obkladki, lokalni antipruritiki, kratkotrajni lokalni kortikosteroidi, antihistaminiki pri izrazitem srbenju in zdravljenje sekundarne bakterijske okužbe po potrebi. Vendar zdravljenje pacienta brez sanacije prostora ne prepreči novih ugrizov. Zato je ključna strokovna higiensko-tehnična in dezinsekcijska sanacija prostora, pogosto z integriranim pristopom, ki združuje mehanske, toplotne in kemične ukrepe ter ponovne preglede (Doggett et al., 2012; Akhoundi et al., 2023; Thomas et al., 2024).

Preprečevanje novih ugrizov stenic zahteva sistematično obravnavo prostora. Pacientu je treba svetovati pregled ležišča, robov vzmetnice, posteljnega okvirja, razpok, nočnih omaric, oblazinjenega pohištva, zaves in prtljage. Tekstil je treba oprati in po možnosti sušiti pri visoki temperaturi, predmete pa do sanacije hraniti ločeno. Samostojna uporaba insekticidnih razpršil pogosto ni uspešna in lahko povzroči razpršitev infestacije, zato je pri potrjeni infestaciji praviloma smiselna strokovna dezinsekcija z naknadnimi pregledi. Pomembno je tudi preprečevanje prenosa s prtljago, rabljenim pohištvom in tekstilom (Doggett et al., 2012; Akhoundi et al., 2023; Thomas et al., 2024).

Pacientu je treba razložiti, da infestacija ni znak slabe higiene in da stenice živijo v okolju, ne na telesu. Destigmatizacija, realen načrt sanacije, obvladovanje srbenja in spanja ter prepoznavanje izrazite anksioznosti ali nespečnosti so pomemben del obravnave, ker lahko infestacija povzroči veliko psihološko breme (Doggett et al., 2012; Porras-Villamil & DeVries, 2026).

BOLHE KOT POVZROČITELJICE KOŽNIH SPREMEMB

Bolhe pri človeku povzročajo predvsem ponavljajoče se srbeče papule in urtikarijo, najpogosteje po stiku z mačkami, psi, glodavci, pticami, perutnino ali kontaminiranim okoljem. Človek je pogosto naključni gostitelj, vir težav pa so živali ali razvojne oblike bolh v preprogah, ležiščih živali, tekstilu, prahu in razpokah tal. Zato zdravljenje kože brez veterinarske oskrbe živali in sanacije prostora praviloma ne zadostuje (Tabela 4) (Beck & Clark, 1997; Youssefi & Rahimi, 2014; O'Donnell & Elston, 2020).

Pri bolhah je za razumevanje ponavljanja sprememb ključen življenjski cikel v okolju. Odrasle bolhe so le manjši del populacije; jajčeca, ličinke in bube so lahko v tekstilu, preprogah, razpokah tal in ležiščih živali, zato se lahko kožne spremembe pri človeku ponavljajo tudi po začasnem izboljšanju. To pojasnjuje, zakaj samo zdravljenje sprememb na koži ali samo enkratna obravnava živali pogosto ne zadošča in zakaj je potrebna kombinacija veterinarskih,

higienskih in po potrebi dezinsekcijskih ukrepov (Youssefi & Rahimi, 2014; O'Donnell & Elston, 2020; Pereira et al., 2025).

Ugrizi se najpogosteje kažejo kot intenzivno srbeče eritematozne papule s centralnim punktumom ali drobno hemoragično krusto, pogosto v skupkih ali deloma linearno. Tipična lokalizacija so gležnji, stopala in spodnji deli goleni, ob izpostavljenosti ležiščem ali tekstilu pa tudi trup, stegna, roke ali drugi deli telesa. Pri otrocih in senzibiliziranih pacientih se lahko razvije urtikarija z ekskoriacijami, impetiginizacijo in postinflamatornimi pigmentacijami (García et al., 2004; O'Donnell & Elston, 2020).

Diagnoza je klinična in temelji na značilni lokalizaciji, anamnezi stika z živalmi ali kontaminiranim okoljem ter morebitni najdbi bolh ali bolšjih iztrebkov na živalih, v ležišču, preprogah ali tekstilu. Laboratorijska diagnostika pri običajnih lokalnih reakcijah ni potrebna. Ob vročini, glavobolu, mialgijah, potovalni anamnezi ali epidemiološkem tveganju pa je treba pomisliti tudi na okužbe, ki jih prenašajo bolhe, zlasti rikecioze (Azad et al., 1997; Caravedo Martinez et al., 2021).

Diferencialno je treba bolšje ugrize ločiti od ugrizov stenic, komarjev, skabiesa, trombidioze, urtikarije druge etiologije, kontaktnega dermatitisa in folikulitisa. V prid bolšjim ugrizom govorijo lezije na gležnjih in spodnjih delih goleni, centralni punktum, stik z živalmi ter sočasna prisotnost težav pri drugih izpostavljenih osebah. Pri otrocih je lahko reakcija izrazitejša in dolgotrajnejša, zlasti kadar se razvije urtikarija s papulami, s praskanjem in sekundarno okužbo (García et al., 2004; O'Donnell & Elston, 2020).

Zdravljenje kožnih sprememb je simptomatsko: hladni obkladki, lokalni antipruritiki, kratkotrajni lokalni kortikosteroidi, antihistaminiki in zdravljenje sekundarne okužbe po potrebi. Ključni ukrep je sočasna veterinarska oskrba živali, pranje tekstila, čiščenje ležišč, sesanje, odstranitev vsebine sesalnika ter po potrebi profesionalna dezinsekcija, ker je večji del razvojnega cikla bolh v okolju (O'Donnell & Elston, 2020; Pereira et al., 2025; Youssefi & Rahimi, 2014).

Bolhe: hkrati koža, živali in okolje

- Pri bolhah je vir težav pogosto žival ali razvojne oblike bolh v ležiščih, tekstilu, preprogah in razpokah tal.
- Ponavljajoče papule na gležnjih in spodnjih delih goleni ob stiku z živalmi so pomemben diagnostični namig.
- Samo lajšanje kožnih sprememb ne zadošča, če niso hkrati oskrbljene živali ter ustrezno očiščena tekstil in prostor.
- Pri obsežnih ali ponavljajočih se težavah je pogosto potrebna večstopenjska higienska in po potrebi dezinsekcijska sanacija prostora.

Pri ponavljajočih se bolšjih ugrizih je preprečevanje novih sprememb mogoče le s sočasno oskrbo kože, veterinarsko zaščito živali in sanacijo prostora. Hišne živali potrebujejo veterinarsko vodeno zdravljenje oziroma preventivo, njihova ležišča, odeje in tekstil pa je treba redno prati. Prostore je treba temeljito sesati, posebno ob robovih, v preprogah, razpokah tal in na mestih, kjer živali počivajo; vsebino sesalnika je treba varno odstraniti. Kadar so težave obsežne ali se ponavljajo, je potrebna profesionalna dezinsekcija, pogosto večstopenjsko, ker so razvojne oblike bolh različno občutljive na posamezne ukrepe (O'Donnell & Elston, 2020; Pereira et al., 2025; Youssefi & Rahimi, 2014).

Tabela 4: Primerjalne značilnosti stenic in bolh

Značilnost	Stenice (*Cimex* spp.)	Bolhe
Vir/habitat	postelje, razpoke, pohištvo, tekstil, prtljaga	živali in okolje: kožuh, ležišča, preproge, prah
Način izpostavitve	nočno hranjenje; pasiven prenos s predmeti	ponavljajoči ugrizi; stik z živalmi ali kontaminiranim okoljem
Tipične lezije	srbeče papule, urtikarielne, vezikulozne, bulozne ali purpurične lezije	papule s punktumom, urtikarija s papulami, ekskoriacije
Razporeditev	odkriti deli telesa; pogosto v skupinah ali linijah	gležnji, stopala, spodnji deli goleni; lahko trup/stegna
Diagnostika	klinična slika in dokaz stenic, jajčec, odvrženih levitvenih ovojnic (eksuvijev) ali fekalnih madežev v okolju	klinična slika in anamneza stika z živalmi ali kontaminiranim bivalnim prostorom; bolhe ali iztrebki v prostoru
Sistemski/vektorski pomen	klinično pomemben prenos bolezni ni dokazan; možna velika psihološka obremenitev	možen prenos rikecioz in drugih okužb glede na epidemiologijo
Zdravljenje	hladni obkladki; lokalni kortikosteroid nizke do srednje jakosti 1–2-krat/dan nekaj dni; antihistaminik pri pruritusu;	hladni obkladki; lokalni kortikosteroid 1–2-krat/dan nekaj dni; antihistaminik

Značilnost	Stenice (*Cimex* spp.)	Bolhe
	strokovna higiensko-tehnična in dezinsekcijska sanacija prostora	pri pruritusu; veterinarska oskrba živali in sanacija prostora

Opomba: Povzeto po Akhoundi et al., 2023; Beck & Clark, 1997; Caravedo Martinez et al., 2021; Doggett et al., 2012; García et al., 2004; O'Donnell & Elston, 2020; Pereira et al., 2025; Porras-Villamil & DeVries, 2026; Thomas et al., 2024; Youssefi & Rahimi, 2014.

TROMBIDIOZA

Trombidioza je kožna reakcija na hranjenje ličink trombikulidnih pršic po izpostavljenosti na travniku, v gozdu, na vrtu ali v vlažnem naravnem območju. V Evropi gre večinoma za srbečo dermatozo, ki spontano izzveni, vendar ima natančna epidemiološka anamneza pomen tudi zaradi geografskih območij, kjer sorodne pršice prenašajo povzročitelje okužb, na primer pršičji tifus (angl. scrub typhus), ki ga povzroča *Orientia tsutsugamushi*. Ključne razlike med trombidiozo in gamasidiozo so povzete v Tabeli 5 (Pesenato et al., 2024).

Pri človeku je klinično pomembna predvsem ličinka: pritrdi se na kožo, izloči prebavne encime in se hrani s površinskimi tkivnimi komponentami; v kožo se ne vkoplje. Vnetni odziv in srbenje sta posledica lokalne reakcije na hranjenje in slino pršice (Pesenato et al., 2024).

Trombidioza je izrazito povezana z izpostavljenostjo okolju in sezonskimi razmerami. Ličinke se pogosto nahajajo na nizki vegetaciji in se prilepijo na kožo ali oblačila pri hoji, sedenju ali delu v travi. Spremembe se zato pogosto pojavijo na mestih, kjer oblačila pritiskajo na kožo ali kjer se ličinke zadržijo dlje časa. Podatek o izletu, delu na vrtu, zadrževanju na travniku, v gozdu ali v vlažnem naravnem okolju je pogosto pomembnejši od poskusa neposrednega dokaza ličinke, ki je ob pregledu večinoma ni več na koži (Pesenato et al., 2024).

Klinično se trombidioza kaže z močno srbečimi eritematoznimi papulami, papulovezikulami ali urtikarielnimi lezijami, pogosto na mestih pritiska oblačil, ob pasu, na gležnjih, v pregibih ali na predelih neposrednega stika z vegetacijo. Srbenje je lahko izrazito, praskanje pa vodi v ekskoriacije, kruste, sekundarno okužbo in pigmentne spremembe (Guarneri et al., 2017; Hohenberger & Elston, 2017).

Diagnoza je najpogosteje klinična in temelji na izpostavljenosti naravnemu okolju, sezonskem pojavljanju, intenzivnem pruritusu in značilni razporeditvi lezij. Ličink ob pregledu pogosto ne najdemo več; kadar so dostopne, jih lahko potrdimo mikroskopsko, pri nejasnih primerih pa je lahko koristna dermoskopija (Nasca et al., 2014; Pesenato et al., 2024).

Diferencialna diagnoza vključuje skabies, ugrize drugih členonožcev, bolh, stenic, kontaktni dermatitis, papularno urtikarijo, folikulitis in prurigo. V prid trombidiozi govorijo hiter nastanek srbečih papul po izpostavljenosti vegetaciji, razporeditev na gležnjih, pasu, pregibih ali pod elastičnimi deli oblačil ter odsotnost stalnega parazita na telesu. To je pomembno tudi za obravnavo pacienta, saj praviloma ni potrebno zdravljenje kontaktov ali obsežna sanacija stanovanja, temveč predvsem lajšanje simptomov in preprečevanje ponovne izpostavitve (Hohenberger & Elston, 2017; Pesenato et al., 2024).

Zdravljenje je večinoma simptomatsko: tuširanje in menjava oblačil po izpostavitvi, hladni obkladki, lokalni kortikosteroid za kratek čas, antihistaminik pri izrazitem srbenju in protimikrobna obravnava le ob sekundarni okužbi. Preventiva temelji na zaščitnih oblačilih, repelentih, izogibanju sedenju v travi in pranju oblačil po izpostavitvi (Hohenberger & Elston, 2017; Guarneri et al., 2017).

Preventivni ukrepi pri trombidiozi so predvsem osebni in vedenjski. Pri delu ali gibanju v travi, gozdu ali na vlažnih naravnih območjih so priporočljiva oblačila z dolgimi rokavi in dolge hlače, zaprta obutev, po potrebi nanos repelentov na kožo ali na oblačila ter izogibanje neposrednemu sedenju ali ležanju v travi. Po izpostavitvi je smiselno čim prej zamenjati oblačila, se oprhati in oblačila oprati. Ker ličinke običajno ne ostanejo trajno na človeku in se bolezen ne prenaša med ljudmi, zdravljenje kontaktov in dezinsekcija stanovanja nista potrebna (Hohenberger & Elston, 2017; Pesenato et al., 2024).

GAMASIDIOZA

Gamasidioza je srbeč dermatitis, ki ga povzročajo hematofagne pršice iz reda Mesostigmata, najpogosteje *Dermanyssus* in *Ornithonyssus*. Človek je običajno naključni gostitelj, vir pa so ptice, ptičja gnezda, perutnina, glodavci, laboratorijske živali ali kontaminirani deli stavb. Bolezen je pogosto spregledana in napačno obravnavana kot alergijski dermatitis, garje ali ugrizi neznanega izvora; primerjava s trombidiozo je povzeta v Tabeli 5 (Barlaam et al., 2022; Nath et al., 2016).

Za razliko od skabiesa pršice pri gamasidiozi praviloma ne živijo trajno na človeku, ampak se na človeku hranijo naključno, ko je njihov običajni gostitelj odsoten ali je vir v neposredni bližini bivalnega oziroma delovnega prostora. Zato je anamneza izpostavljenosti pogosto odločilna: ptičja gnezda na okenskih policah ali podstrešjih, golobi, lastovke, perutnina, glodavci, laboratorijske živali ali ponavljajoče se težave pri več osebah v istem prostoru

usmerjajo diagnozo bolj kot sama morfologija izpuščaja (Baumstark et al., 2007; Sioutas et al., 2021; Barlaam et al., 2022).

Klinično se kaže z intenzivno srbečimi papulami, urtikarielnimi elementi ali papulovezikulami na izpostavljenih delih telesa ali predelih stika s kontaminiranim tekstilom, ležiščem, pohištvom ali delovnim okoljem. Srbenje se lahko pojavlja predvsem ponoči ali v prostoru, kjer je vir infestacije; pogosto je prizadetih več oseb v istem okolju (Baumstark et al., 2007; Sioutas et al., 2021; Barlaam et al., 2022).

Diagnoza zahteva klinični sum in usmerjeno anamnezo o pticah, ptičjih gnezdih, perutnini, glodavcih, klimatskih napravah, podstrešjih, laboratorijskih živalih ali podobnih težavah pri sostanovalcih oziroma sodelavcih. Potrditev temelji na najdbi in mikroskopski identifikaciji pršic iz okolja, oblačil oziroma vzorca, odvzetega z lepilnim trakom; kadar morfološka določitev vrste ni zanesljiva, je v izbranih primerih mogoča molekularna identifikacija, na primer z verižno reakcijo s polimerazo (PCR) ali sekvenciranjem (Nath et al., 2016; Sioutas et al., 2021).

Ponavljanje težav kljub lokalnemu zdravljenju je značilno, kadar vir v okolju ni odstranjen. Zato je pri sumu na gamasidiozo smiselno sodelovanje z veterinarjem, entomologom, službo za dezinsekcijo ali upravljavcem stavbe. Klinično je treba pacienta hkrati obravnavati simptomatsko in pojasniti, da eradikacija pršic na koži ni osrednji cilj, ker je ključni terapevtski ukrep odstranitev rezervoarja in preprečitev ponovne izpostavitve (Nath et al., 2016; Sioutas et al., 2021; Barlaam et al., 2022).

Zdravljenje je dvojno: simptomatsko zdravljenje sprememb na koži in odstranitev oziroma sanacija vira v okolju. Lokalni kortikosteroidi, antihistaminiki in zdravljenje ekskoriacij ublažijo simptome, vendar se težave ponavljajo, dokler niso odstranjeni ptičja gnezda, glodavci ali drugi biološki rezervoarji ter očiščeni in po potrebi dezinsekcijsko obdelani kontaminirani deli stavb. Pri obsežnih ali institucionalnih primerih je potrebna strokovna dezinsekcija in interdisciplinarno sodelovanje po načelih pristopa One Health, ki povezuje zdravje ljudi, živali in okolja (Barlaam et al., 2022; Baumstark et al., 2007; Sioutas et al., 2021).

Preventiva pri gamasidiozi je usmerjena v prepoznavanje in odstranitev rezervoarja. Treba je pregledati okenske police, balkone, podstrešja, prezračevalne ali klimatske sisteme, ptičja gnezda, prostore s perutnino, glodavci ali laboratorijskimi živalmi. Po odstranitvi vira so potrebni čiščenje, sesanje, pranje kontaminiranega tekstila in po potrebi strokovna dezinsekcija. Če je prizadetih več oseb v isti stavbi, je smiselno skupno ukrepanje z upravljavcem objekta,

veterinarsko službo ali entomologom. Samo zdravljenje kože brez sanacije vira praviloma vodi v ponavljanje težav (Sioutas et al., 2021; Barlaam et al., 2022).

Trombidioza in gamasidioza

- Pri trombidiozi je najpomembnejši podatek izpostavljenost v travi, v gozdu, na vrtu.
- Pri gamasidiozi na diagnozo usmerjajo izpostavljenost pticam ali ptičjim gnezdom, perutnini, glodavcem oziroma težave pri več osebah v istem prostoru.
- Trombidioza praviloma spontano izzveni in ne zahteva zdravljenja kontaktov ali dezinsekcije stanovanja.
- Gamasidioza se ponavlja, dokler ni odstranjen vir pršic v okolju.

Tabela 5: Primerjalna diagnostika, zdravljenje in ukrepi glede prostora oziroma vira pri trombidiozi in gamasidiozi

Značilnost	Trombidioza	Gamasidioza
Povzročitelj	ličinke trombikulidnih pršic; npr. *Neotrombicula autumnalis*	hematofagne pršice Mesostigmata; npr. *Dermanyssus gallinae*, *Ornithonyssus bacoti*
Vir	tla, trava, gozd, vrt, vlažno naravno okolje	ptice, ptičja gnezda, perutnina, glodavci, laboratorijske živali, kontaminirani deli stavbe
Tipična izpostavljenost	pohodništvo, delo na prostem, sedenje v travi, stik z vegetacijo	ptičja gnezda na stavbi ali v bližini stanovanja, podstrešje, perutnina, glodavci, bolnišnice/laboratoriji
Klinična slika	intenzivno srbeče papule, papulovezikule, urtikarielne lezije	srbeče papule, urtikarielni elementi, papulovezikule
Distribucija	pas, gležnji, pregibi, mesta pritiska oblačil	izpostavljeni deli ali mesta stika s kontaminiranim tekstilom oziroma okoljem
Potek	spontano izzveni; srbenje lahko traja več dni do tednov	vztraja, dokler vir pršic v okolju ni odstranjen
Diagnostika	klinična slika in anamneza izpostavljenosti; ličinke pogosto niso več prisotne	klinični sum, usmerjena anamneza in dokaz pršic v okolju
Dokaz povzročitelja	redko; mikroskopija ali dermoskopija, kadar so ličinke dostopne	mikroskopija pršic iz okolja, oblačil ali vzorca, odvzetega z lepilnim trakom; po potrebi določitev vrste s PCR ali sekvenciranjem
Diferencialna diagnoza	skabies, ugrizi členonožcev, papularna urtikarija, kontaktni dermatitis	skabies, stenice, bolhe, alergijski dermatitis, ugrizi neznanega izvora

Značilnost	Trombidioza	Gamasidioza
Režim lokalnega zdravljenja	tuširanje in menjava oblačil po izpostavitvi; hladni obkladki; lokalni kortikosteroid nizke do srednje jakosti 1–2-krat/dan 3–7 dni; antihistaminik pri izrazitem srbenju; lokalni antiseptik pri ekskoriacijah	lokalni kortikosteroid nizke do srednje jakosti 1–2-krat/dan 3–7 dni; antihistaminik pri srbenju; nega ekskoriacij; lokalni antiseptik po potrebi; antibiotik le ob sekundarni bakterijski okužbi
Sistemsko zdravljenje	praviloma ni potrebno; antibiotik samo ob impetiginizaciji ali celulitisu; antiparazitarno zdravljenje ni indicirano, ker ličinke običajno niso več prisotne	praviloma ni potrebno; antibiotik samo ob sekundarni okužbi; akaricidno zdravljenje kože ni osrednje, ker pršice ne živijo trajno na človeku
Ukrepi glede prostora in vira	tuširanje; menjava in pranje oblačil po izpostavitvi pri ≥60 °C, kadar je mogoče; čiščenje obutve; širša dezinsekcija stanovanja običajno ni potrebna	odstranitev ptičjih gnezd, glodavcev ali drugih rezervoarjev; pranje kontaminiranega tekstila pri ≥60 °C, kadar je mogoče; sesanje in čiščenje prostorov; pogosto strokovna dezinsekcija
Preventiva	zaščitna oblačila, dolge hlače in zaprta obutev; repelenti na kožo ali oblačila po navodilih; izogibanje sedenju v travi; pranje oblačil po izpostavitvi	sanacija vira v okolju, nadzor ptic in glodavcev, preprečevanje ponovne infestacije; pregled stavbnih odprtin, podstrešij in klimatskih naprav; pristop One Health

Opomba: Povzeto po Barlaam et al., 2022; Baumstark et al., 2007; Guarneri et al., 2017; Hohenberger & Elston, 2017; Nasca et al., 2014; Nath et al., 2016; Pesenato et al., 2024; Sioutas et al., 2021.

Pri parazitskih boleznih kože, povezanih s potovanji ali okoljskimi izpostavitvami, je preventiva odvisna od poti izpostavitve. Pri kožni larvi migrans in tungiazi so ključni zaščitna obutev, izogibanje hoji z bosimi stopali po kontaminirani zemlji ali pesku, uporaba podlog na plažah in pravočasna oskrba kožnih sprememb. Pri cerkarijskem dermatitisu je priporočljivo izogibanje znanim kontaminiranim vodam, prhanje in temeljito sušenje kože po kopanju ter izogibanje dolgotrajnemu zadrževanju v plitvih vodah z veliko vodnega rastlinja ali vodnih ptic. Pri leishmaniozi je preventiva usmerjena v zaščito pred piki peščenih muh z repelenti, zaščitnimi oblačili, mrežami in izogibanjem izpostavitvi v času največje aktivnosti vektorjev (Caumes et al., 1993; de Vries & Schallig, 2022; Horák et al., 2015; Tardin Martins et al., 2021).

ZAKLJUČEK

Parazitske bolezni kože so klinično raznolike, vendar jih v praksi povezuje skupen diagnostični pristop: povezovanje morfologije sprememb, značilne lokalizacije, epidemiološke anamneze, podatkov o kontaktih, potovanjih ali izpostavljenosti okolju ter potrditev povzročitelja, kadar

je ta dosegljiv. Pri skabiesu in pedikulozah je bistveno sočasno zdravljenje pacienta in izpostavljenih kontaktov, pri demodikozi pravilno razlikovanje med fiziološko kolonizacijo z *Demodex* in klinično pomembno boleznijo, pri ugrizih stenic, bolh ter pri trombidiozi in gamasidiozi pa prepoznavanje vira ter preprečevanje ponovne izpostavitve. Zdravljenje kožnih sprememb samo po sebi pogosto ni dovolj; uspešna obravnava parazitskih bolezni kože zahteva hkratno klinično, epidemiološko in preventivno razmišljanje (Engelman et al., 2020; Fu et al., 2022; Pesenato et al., 2024; Thomas et al., 2024; Uzun et al., 2024).

VPRAŠANJA ZA RAZMISLEK

1. Katere podatke iz anamneze bi bilo treba posebej usmerjeno pridobit pri osebi s srbečimi papulami, da bi lažje razlikovali med skabiesom, ugrizi stenic, bolh in trombidiozo?
2. Zakaj pri skabiesu in pedikulozah zdravljenje posameznika pogosto ni uspešno, če niso hkrati obravnavani tudi tesni kontakti oziroma izpostavljene osebe?
3. Kako bi osebi z naglavnimi ušmi ali stenicami razložili, da infestacija ni znak slabe higiene, in kako bi pri tem zmanjšali občutek sramu ali krivde?
4. Katere razlike med fiziološko kolonizacijo z *Demodex* in klinično pomembno demodikozo so pomembne, da se prepreči nepotrebno ali predolgo zdravljenje?
5. Kateri okoljski ukrepi so ključni pri ponavljajočih se spremembah zaradi ugrizov stenic, bolh ali gamasidioze in zakaj samo simptomatsko zdravljenje kože v teh primerih ne zadostuje?

LITERATURA

1. Akhoundi, M., Zumelzu, C., Sereno, D., Marteau, A., Brun, S., Jan, J., & Izri, A. (2023). Bed bugs (Hemiptera, Cimicidae): A global challenge for public health and control management. *Diagnostics*, *13*(13), 2281. https://doi.org/10.3390/diagnostics13132281
2. Apet, R., Prakash, L., Shewale, K. H., Jawade, S., & Dhamecha, R. (2023). Treatment modalities of pediculosis capitis: A narrative review. *Cureus*, *15*(9), e45028. https://doi.org/10.7759/cureus.45028
3. Azad, A. F., Radulovic, S., Higgins, J. A., Noden, B. H., & Troyer, J. M. (1997). Flea-borne rickettsioses: Ecologic considerations. *Emerging Infectious Diseases*, *3*(3), 319–327. https://doi.org/10.3201/eid0303.970308
4. Barlaam, A., Puccini, A., Caiaffa, M. F., Di Bona, D., Macchia, L., & Giangaspero, A. (2022). Dermanyssosis in the urban context: When the One Health paradigm is put into practice. *Pathogens*, *11*(12), 1396. https://doi.org/10.3390/pathogens11121396
5. Baumstark, J., Beck, W., & Hofmann, H. (2007). Outbreak of tropical rat mite (*Ornithonyssus bacoti*) dermatitis in a home for disabled persons. *Dermatology*, *215*(1), 66–68. https://doi.org/10.1159/000102037
6. Beck, W., & Clark, H. H. (1997). Differentialdiagnose medizinisch relevanter Flohspezies und ihre Bedeutung in der Dermatologie [Differential diagnosis of medically relevant flea species and their

significance in dermatology]. *Der Hautarzt*, *48*(10), 714–719. https://doi.org/10.1007/s001050050649
7. Caravedo Martinez, M. A., Ramírez-Hernández, A., & Blanton, L. S. (2021). Manifestations and management of flea-borne rickettsioses. *Research and Reports in Tropical Medicine*, *12*, 1–14. https://doi.org/10.2147/RRTM.S274724
8. Cardoso, A. E. C., Cardoso, A. E. O., Talhari, C., & Santos, M. (2020). Update on parasitic dermatoses. *Anais Brasileiros de Dermatologia*, *95*(1), 1–14. https://doi.org/10.1016/j.abd.2019.12.001
9. Caumes, E., Carrière, J., Datry, A., Gaxotte, P., Danis, M., & Gentilini, M. (1993). A randomized trial of ivermectin versus albendazole for the treatment of cutaneous larva migrans. *The American Journal of Tropical Medicine and Hygiene*, *49*(5), 641–644. https://doi.org/10.4269/ajtmh.1993.49.641
10. Chang, Y. S., & Huang, Y. C. (2017). Role of *Demodex* mite infestation in rosacea: A systematic review and meta-analysis. *Journal of the American Academy of Dermatology*, *77*(3), 441–447.e6. https://doi.org/10.1016/j.jaad.2017.03.040
11. Chudzicka-Strugała, I., Gołębiewska, I., Brudecki, G., Elamin, W., & Zwoździak, B. (2023). Demodicosis in different age groups and alternative treatment options: A review. *Journal of Clinical Medicine*, *12*(4), 1649. https://doi.org/10.3390/jcm12041649
12. de Vries, H. J. C., & Schallig, H. D. (2022). Cutaneous leishmaniasis: A 2022 updated narrative review into diagnosis and management developments. *American Journal of Clinical Dermatology*, *23*(6), 823–840. https://doi.org/10.1007/s40257-022-00726-8
13. Doggett, S. L., Dwyer, D. E., Peñas, P. F., & Russell, R. C. (2012). Bed bugs: Clinical relevance and control options. *Clinical Microbiology Reviews*, *25*(1), 164–192. https://doi.org/10.1128/CMR.05015-11
14. Engelman, D., Yoshizumi, J., Hay, R. J., Osti, M., Micali, G., Norton, S., Walton, S., Boralevi, F., Bernigaud, C., Bowen, A. C., Chang, A. Y., Chosidow, O., Estrada-Chavez, G., Feldmeier, H., Ishii, N., Lacarrubba, F., Mahé, A., Maurer, T., Mahdi, M. M. A., … Fuller, L. C. (2020). The 2020 International Alliance for the Control of Scabies consensus criteria for the diagnosis of scabies. *The British Journal of Dermatology*, *183*(5), 808–820. https://doi.org/10.1111/bjd.18943
15. Fu, Y. T., Yao, C., Deng, Y. P., Elsheikha, H. M., Shao, R., Zhu, X. Q., & Liu, G. H. (2022). Human pediculosis, a global public health problem. *Infectious Diseases of Poverty*, *11*(1), 58. https://doi.org/10.1186/s40249-022-00986-w
16. García, E., Halpert, E., Rodríguez, A., Andrade, R., Fiorentino, S., & García, C. (2004). Immune and histopathologic examination of flea bite-induced papular urticaria. *Annals of Allergy, Asthma & Immunology*, *92*(4), 446–452. https://doi.org/10.1016/S1081-1206(10)61781-4
17. Guarneri, C., Lanteri, G., Tchernev, G., & Bevelacqua, V. (2017). Trombiculiasis: The uninvited trekker. *IDCases*, *9*, 4–5. https://doi.org/10.1016/j.idcr.2017.04.003
18. Hohenberger, M. E., & Elston, D. M. (2017). What's eating you? Chiggers. *Cutis*, *99*(6), 386–388.
19. Horák, P., Mikeš, L., Lichtenbergová, L., Skála, V., Soldánová, M., & Brant, S. V. (2015). Avian schistosomes and outbreaks of cercarial dermatitis. *Clinical Microbiology Reviews*, *28*(1), 165–190. https://doi.org/10.1128/CMR.00043-14
20. Leung, A. K. C., Lam, J. M., Leong, K. F., Barankin, B., & Hon, K. L. (2022). Paediatrics: How to manage pediculosis capitis. *Drugs in Context*, *11*, 2021-11-3. https://doi.org/10.7573/dic.2021-11-3
21. Li, J., Wei, E., Reisinger, A., French, L. E., Clanner-Engelshofen, B. M., & Reinholz, M. (2023). Comparison of different anti-*Demodex* strategies: A systematic review and meta-analysis. *Dermatology*, *239*(1), 12–31. https://doi.org/10.1159/000526296
22. Mila-Kierzenkowska, C., Woźniak, A., Krzyżyńska-Malinowska, E., Kałużna, L., Wesołowski, R., Poćwiardowski, W., & Owcarz, M. (2017). Comparative efficacy of topical permethrin, crotamiton and sulfur ointment in treatment of scabies. *Journal of Arthropod-Borne Diseases*, *11*(1), 1–9.

23. Nasca, M. R., Lacarrubba, F., & Micali, G. (2014). Diagnosis of trombiculosis by videodermatoscopy. *Emerging Infectious Diseases*, *20*(6), 1059–1060. https://doi.org/10.3201/eid2006.130767
24. Nath, A. J., Islam, S., & Sahu, S. (2016). Use of scanning electron microscopy to confirm the identity of tropical rat mite (*Ornithonyssus bacoti*): The cause of rat mite dermatitis. *Journal of Parasitic Diseases*, *40*(1), 161–165. https://doi.org/10.1007/s12639-014-0469-8
25. Nolt, D., Moore, S., Yan, A. C., Melnick, L., Committee on Infectious Diseases, Committee on Practice and Ambulatory Medicine, & Section on Dermatology. (2022). Head lice. *Pediatrics*, *150*(4), e2022059282. https://doi.org/10.1542/peds.2022-059282
26. O'Donnell, M., & Elston, D. M. (2020). What's eating you? Human flea (*Pulex irritans*). *Cutis*, *106*(5), 233–235. https://doi.org/10.12788/cutis.0107
27. Paichitrojjana, A., & Chalermchai, T. (2024). Evaluating the efficacy of oral ivermectin on clinical symptoms and *Demodex* densities in patients with demodicosis. *Drug Design, Development and Therapy*, *18*, 5299–5306. https://doi.org/10.2147/DDDT.S498938
28. Pereira, A., Cruz, A., Novo, T., & Maia, C. (2025). *Ctenocephalides felis* (cat flea). *Trends in Parasitology*, *41*(3), 249–250. https://doi.org/10.1016/j.pt.2024.12.016
29. Pesenato, I. P., Bassini-Silva, R., & Jacinavicius, F. C. (2024). A review on trombiculiasis: An underreported parasitosis that affects humans and animals, including world distribution, clinical findings, associated pathogens, prophylaxis, and identification methods. *Acta Tropica*, *260*, 107420. https://doi.org/10.1016/j.actatropica.2024.107420
30. Porras-Villamil, J. F., & DeVries, Z. C. (2026). Clinical manifestations of bed bug bites: A systematic review of case reports. *PLOS ONE*, *21*(4), e0341398. https://doi.org/10.1371/journal.pone.0341398
31. Rosumeck, S., Nast, A., & Dressler, C. (2018). Ivermectin and permethrin for treating scabies. *Cochrane Database of Systematic Reviews*, *2018*(4), CD012994. https://doi.org/10.1002/14651858.CD012994
32. Salavastru, C. M., Chosidow, O., Janier, M., & Tiplica, G. S. (2017). European guideline for the management of pediculosis pubis. *Journal of the European Academy of Dermatology and Venereology*, *31*(9), 1425–1428. https://doi.org/10.1111/jdv.14420
33. Sioutas, G., Minoudi, S., Tiligada, K., Chliva, C., Triantafyllidis, A., & Papadopoulos, E. (2021). Case of human infestation with *Dermanyssus gallinae* (poultry red mite) from swallows (Hirundinidae). *Pathogens*, *10*(3), 299. https://doi.org/10.3390/pathogens10030299
34. Sunderkötter, C., Wohlrab, J., & Hamm, H. (2021). Scabies: Epidemiology, diagnosis, and treatment. *Deutsches Ärzteblatt International*, *118*(41), 695–704. https://doi.org/10.3238/arztebl.m2021.0296
35. Thomas, C., Castillo Valladares, H., Berger, T. G., & Chang, A. Y. (2024). Scabies, bedbug, and body lice infestations: A review. *JAMA*, *332*(14), 1189–1199. https://doi.org/10.1001/jama.2024.13896
36. Tardin Martins, A. C., de Brito, A. R., Kurizky, P. S., Gonçalves, R. G., Santana, Y. R. T., de Carvalho, F. C. A., & Gomes, C. M. (2021). The efficacy of topical, oral and surgical interventions for the treatment of tungiasis: A systematic review of the literature. *PLOS Neglected Tropical Diseases*, *15*(8), e0009722. https://doi.org/10.1371/journal.pntd.0009722
37. Uzun, S., Durdu, M., Yürekli, A., Mülayim, M. K., Akyol, M., Velipaşaoğlu, S., Harman, M., Taylan-Özkan, A., Şavk, E., Demir-Dora, D., Dönmez, L., Gazi, U., Aktaş, H., Aktürk, A. Ş., Demir, G., Göktay, F., Gürel, M. S., Gürok, N. G., Karadağ, A. S., … Mumcuoğlu, K. Y. (2024). Clinical practice guidelines for the diagnosis and treatment of scabies. *International Journal of Dermatology*, *63*(12), 1642–1656. https://doi.org/10.1111/ijd.17327
38. Wei, F., Li, L., Kong, Y., Yan, X., Varghese, K. J., Zhang, S., Jiang, J., Chai, B., & Chen, H. (2024). Evidence for the clinical association between *Demodex* and rosacea: A review. *Dermatology*, *240*(1), 95–102. https://doi.org/10.1159/000534245
39. Youssefi, M. R., & Rahimi, M. T. (2014). Extreme human annoyance caused by *Ctenocephalides felis felis* (cat flea). *Asian Pacific Journal of Tropical Biomedicine*, *4*(4), 334–336. https://doi.org/10.12980/APJTB.4.2014C795

ZDRAVSTVENA NEGA PACIENTOV Z GLIVIČNO OKUŽBO

Anita Jelen, dipl. m. s., mag. zdr. nege, ET, QM

Dermatovenerološka klinika, Univerzitetni klinični center Ljubljana

Gordana Stankić, dipl. m. s

Dermatovenerološka klinika, Univerzitetni klinični center Ljubljana

UVOD

Glivične okužbe kože, lasišča in nohtov so pogoste okužbe, ki jih najpogosteje povzročajo dermatofiti, kvasovke in plesni. Svetovna zdravstvena organizacija opozarja, da so glivične okužbe pomemben javnozdravstveni problem, zlasti zaradi težav pri diagnostiki, možnosti ponavljanja okužb, odpornosti proti protiglivičnim zdravilom in večjega tveganja za težji potek bolezni pri imunsko oslabljenih pacientih (World Health Organization, 2022). V zdravstveni negi so pomembne predvsem pravočasno prepoznavanje kožnih sprememb, preprečevanje prenosa okužbe, pravilno usmerjanje pacienta v diagnostični postopek ter zdravstveno vzgojno delo, ki podpira dosledno in dovolj dolgo zdravljenje.

Z vidika zdravstvene nege so glivične okužbe pomembne, ker uspešna obravnava ni odvisna samo od izbire zdravila, temveč tudi od pacientovega razumevanja bolezni, doslednega izvajanja terapije, higienskih navad in preprečevanja ponovne okužbe. Medicinska sestra ima zato pomembno vlogo pri prepoznavanju tveganj, poučevanju pacienta in svojcev ter spremljanju učinkov zdravstvene obravnave. Raziskave poudarjajo, da strukturiran proces zdravstvene nege podpira kakovostnejše načrtovanje, izvajanje in vrednotenje zdravstvene nege, pacientova prepričanja in vedenje pa pomembno vplivajo na potek dermatofitnih okužb (Bhattacharya et al., 2022; Namadi-Vosoughi et al., 2023; Rodríguez-Suárez et al., 2023).

GLIVIČNE OKUŽBE KOŽE IN NOHTOV

Glivične okužbe kože in nohtov sodijo med najpogostejše nalezljive bolezni kože. Povzročajo jih predvsem dermatofiti, redkeje kvasovke in plesni. Okužbe se pogosteje pojavljajo v toplem in vlažnem okolju ter pri pacientih z dejavniki tveganja, kot so sladkorna bolezen, motnje

periferne prekrvitve, oslabljeno delovanje imunskega sistema, hiperhidroza in poškodovana kožna bariera (Kansky et al., 2017; Orešič-Barać, 2014).

Dejavniki tveganja za glivične okužbe

- toplo in vlažno okolje;
- pretirano potenje;
- nošenje tesne ali slabo zračne obutve;
- obiskovanje javnih kopališč, savn, garderob in športnih objektov;
- uporaba skupnih brisač, obutve ali pripomočkov za osebno nego;
- sladkorna bolezen;
- motnje perifernega krvnega obtoka;
- imunska oslabelost;
- stik z okuženimi osebami ali živalmi.

Najpogostejše oblike glivičnih okužb

- **Tinea capitis -** glivična okužba lasišča, ki se najpogosteje pojavlja pri otrocih. Kaže se z luščenjem lasišča, lomljenjem las in območji izpadanja las. Pri izraziteje vnetnih oblikah se lahko pojavijo pustule, gnojni izcedek in regionalno povečane bezgavke (Kansky et al., 2017).
- **Tinea corporis in tinea faciei -** okužba kože trupa, okončin ali obraza se običajno kaže kot ostro omejena, luščeča in pordela žarišča, ki se širijo navzven in pogosto tvorijo obročast videz. Prisotno je lahko srbenje različne intenzivnosti (Orešič-Barać, 2014).
- **Tinea pedis** je ena najpogostejših glivičnih okužb pri odraslih. Najpogosteje prizadene medprstne prostore, podplate ali robove stopal. Pacienti navajajo srbenje, luščenje kože, razpoke in neprijeten vonj stopal (Kansky et al., 2017).
- **Onihomikoza** je glivična okužba nohtov, ki se pogosteje pojavlja pri starejših odraslih. Značilne so spremembe barve nohta, zadebelitev, krhkost in deformacija nohtne plošče. Bolezen pogosto poteka kronično in zahteva dolgotrajno zdravljenje (Kansky et al., 2017).

Diagnostika

Diagnoza temelji na klinični sliki in po potrebi na mikološki potrditvi. Za mikološki pregled odvzamemo kožne luske z aktivnega roba spremembe, prizadete lase oziroma luske lasišča ali del spremenjenega nohta. Opravi se neposredni mikroskopski pregled, po potrebi tudi glivična kultura. Pri nekaterih okužbah si lahko pomagamo z Woodovo svetilko (Kansky et al., 2017).

Zdravljenje

Zdravljenje je lahko lokalno, sistemsko ali kombinirano. Lokalno zdravljenje praviloma zadostuje pri omejenih okužbah kože, medtem ko so pri obsežnejših okužbah, okužbah lasišča in onihomikozah pogosto potrebni sistemski antimikotiki. Uspešnost zdravljenja je odvisna predvsem od redne in dovolj dolgotrajne uporabe predpisane terapije (Kansky et al., 2017; Orešič-Barać, 2014).

VLOGA MEDICINSKE SESTRE PRI OBRAVNAVI PACIENTA Z GLIVIČNO OKUŽBO

Medicinska sestra ima pri obravnavi pacienta z glivično okužbo več medsebojno povezanih vlog: opazovalno in ocenjevalno, preventivno, zdravstveno vzgojno, diagnostično-terapevtsko podporno, svetovalno, psihosocialno, koordinacijsko ter dokumentacijsko. Njeno delo vključuje celostno oceno pacienta, prepoznavanje dejavnikov tveganja, podporo pri diagnostiki in zdravljenju, preprečevanje prenosa okužbe ter krepitev pacientove samooskrbe. Takšen pristop je skladen s procesom zdravstvene nege, ki povezuje oceno potreb, načrtovanje, izvajanje, vrednotenje in dokumentiranje (Namadi-Vosoughi et al., 2023; Rodríguez-Suárez et al., 2023).

V praksi se te vloge kažejo v opazovanju kože, lasišča, nohtov in kožnih gub, prepoznavanju znakov okužbe ali zapletov, poučevanju pacienta o prenosu in zdravljenju, podpori pri mikološkem odvzemu ter spremljanju razumevanja navodil in sodelovanja pri zdravljenju. Pri vidnih ali ponavljajočih se okužbah je pomembna tudi psihosocialna podpora, saj lahko pacient doživlja sram, negotovost ali težave pri samooskrbi. Koordinacijska in dokumentacijska vloga vključujeta sodelovanje z zdravnikom, laboratorijem, po potrebi s starši, skrbniki ali veterinarsko službo ter natančno beleženje opažanj, navodil, odziva pacienta in dogovorjenih kontrol (Bhattacharya et al., 2022; Leung et al., 2020; Dellière et al., 2024).

PROCES ZDRAVSTVENE NEGE PRI PACIENTU Z GLIVIČNO OKUŽBO

Proces zdravstvene nege je strokovni okvir, ki medicinski sestri omogoča sistematično, individualizirano in z dokazi podprto obravnavo pacienta. Temelji na zaporednih, medsebojno povezanih fazah: ugotavljanju potreb, opredelitvi negovalnih problemov oziroma negovalnih diagnoz, načrtovanju ciljev, izvajanju intervencij, vrednotenju izidov in dokumentiranju. Uporaba strukturiranega procesa zdravstvene nege izboljšuje kakovost dokumentiranja,

klinično odločanje in povezanost med ugotovljenimi potrebami, intervencijami in izidi zdravstvene nege (Namadi-Vosoughi et al., 2023; Rodríguez-Suárez et al., 2023).

Ugotavljanje potreb po zdravstveni negi

Pri pacientu z glivično okužbo medicinska sestra sistematično oceni stanje kože, lasišča, nohtov in kožnih gub ter zbere podatke o trajanju sprememb, srbenju, bolečini, luščenju, razpokah, izcedku, širjenju žarišč in morebitnih znakih sekundarne okužbe. Pri oceni je pomembno upoštevati tudi dejavnike tveganja, kot so sladkorna bolezen, motnje periferne prekrvitve, imunska oslabelost, potenje, tesna ali vlažna obutev, športna dejavnost, obiskovanje bazenov in savn, stik z okuženimi osebami ali živalmi ter uporaba skupnih brisač, glavnikov, pokrival ali pripomočkov za nego nohtov. Takšna ocena je skladna z ugotovitvami, da so dermatofitne okužbe povezane s stikom z okuženimi ljudmi, živalmi, tlemi ali kontaminiranimi predmeti ter da lahko poškodovana kožna bariera poveča tveganje za širjenje okužbe in zaplete (Dellière et al., 2024; Leung et al., 2020).

Negovalni problemi

Na podlagi zbranih podatkov lahko medicinska sestra pri pacientu prepozna več negovalnih problemov: okrnjena integriteta kože zaradi vnetja, luščenja, maceracije ali razpok; srbenje in nelagodje; tveganje za širjenje okužbe na druge dele telesa ali na druge osebe; pomanjkljivo znanje o bolezni, zdravljenju in preventivi; neučinkovito izvajanje predpisane terapije; tveganje za sekundarno bakterijsko okužbo; spremenjena telesna samopodoba pri vidnih spremembah ter psihosocialna obremenitev zaradi sramu ali stigme. Dermatofitne okužbe so lahko kronične, ponavljajoče se in povezane z zmanjšano kakovostjo življenja, zato mora biti ocena usmerjena tudi v vpliv bolezni na vsakodnevno življenje, samooskrbo in sodelovanje pacienta pri zdravljenju (Pires et al., 2014; Bhattacharya et al., 2022).

Načrtovanje ciljev zdravstvene nege

Cilji morajo biti konkretni, dosegljivi in povezani z ugotovljenimi potrebami. Pri pacientu z glivično okužbo so ključni cilji, da pacient razume način prenosa okužbe, pravilno izvaja predpisano zdravljenje, zna opisati preventivne ukrepe, ne uporablja skupnih osebnih predmetov, zna prepoznati znake poslabšanja, ohranja čim bolj nepoškodovano kožno bariero in se udeležuje dogovorjenih kontrolnih pregledov. Standardiziran proces zdravstvene nege, ki povezuje oceno, negovalne diagnoze, intervencije in izide, prispeva k bolj usmerjenemu načrtovanju in boljši sledljivosti zdravstvene nege (Rodríguez-Suárez et al., 2023).

Proces zdravstvene nege v praksi

Primer: pacient ima tinea pedis, srbež, razpoke med prsti in uporablja skupno brisačo v družinskem okolju.

- **Ocena:** lokacija sprememb, trajanje, srbenje, razpoke, obutev, potenje, higienske navade in dejavniki tveganja.
- **Negovalni problem:** okrnjena integriteta kože in tveganje za širjenje okužbe.
- **Cilj:** pacient razume ukrepe za preprečevanje prenosa in pravilno izvaja predpisano zdravljenje.
- **Intervencije:** poučevanje o sušenju kože, menjavi nogavic, osebni brisači, zaščitni obutvi in dosledni uporabi antimikotika.
- **Vrednotenje:** manj srbenja, manj razpok, ni novih žarišč, pacient pravilno opiše in izvaja preventivne ukrepe.

Izvajanje intervencij zdravstvene nege

Intervencije vključujejo opazovanje in ocenjevanje kožnih ter nohtnih sprememb, spremljanje srbenja, bolečine, luščenja, maceracije, razpok ter morebitnih znakov sekundarne okužbe. Medicinska sestra izvaja in spodbuja ustrezno nego prizadetih predelov kože, skrbi za vzdrževanje čiste in suhe kože, zlasti v kožnih gubah in med prsti, ter spremlja odziv na predpisano zdravljenje. Pomemben del intervencij predstavljajo tudi poučevanje pacienta o pravilni uporabi lokalnih antimikotikov, preverjanje razumevanja trajanja zdravljenja, spremljanje sodelovanja pri terapiji in usmerjanje v ukrepe za preprečevanje ponovitev. Raziskave kažejo, da pacientova prepričanja, razumevanje bolezni, higienske navade in vedenje pri iskanju pomoči pomembno vplivajo na ponovitve in dolgotrajnost dermatofitnih okužb (Bhattacharya et al., 2022; Leung et al., 2020; Dellière et al., 2024).

Sodelovanje pri diagnostiki in zdravljenju

Medicinska sestra sodeluje pri pripravi pacienta na mikološki odvzem, razlagi postopka, zagotavljanju zasebnosti, pripravi pripomočkov, pravilnem označevanju vzorca in pošiljanju vzorca v laboratorij. Pri sumu na dermatofitno okužbo je za potrditev diagnoze pomemben ustrezen odvzem kužnine: pri kožnih spremembah se vzorec odvzame z aktivnega, luščečega se roba spremembe, pri okužbah lasišča se odvzamejo luske in prizadeti lasje, pri okužbah nohtov pa del obolelega nohta in material pod nohtom. Če je mogoče in če je tako dogovorjeno z zdravnikom, naj pacient pred odvzemom ne uporablja lokalnih antimikotikov, saj lahko to zmanjša diagnostično vrednost vzorca. Medicinska sestra spremlja tudi razumevanje navodil, sodelovanje pacienta pri lokalnem ali sistemskem zdravljenju ter morebitne neželene učinke zdravil (Kansky et al., 2017; Leung et al., 2020; Dellière et al., 2024).

Vrednotenje izidov zdravstvene nege

Vrednotenje vključuje preverjanje, ali se kožne spremembe zmanjšujejo, ali se srbenje in nelagodje umirjata, ali ni novih žarišč, ali pacient pravilno izvaja terapijo, ali razume preventivne ukrepe in ali se drži dogovorjenega kontrolnega pregleda. Pomemben izid zdravstvene nege je tudi pacientova sposobnost samooskrbe, saj se glivične okužbe pogosto ponavljajo, če pacient ne spremeni higienskih in vedenjskih navad. Strukturirano vrednotenje omogoča pravočasno zaznavanje neučinkovitega zdravljenja, ponovitve okužbe, zapletov ali potrebe po dodatni zdravstveni vzgoji (Rodríguez-Suárez et al., 2023; Bhattacharya et al., 2022).

Dokumentiranje in kontinuiteta obravnave

Dokumentacija mora vključevati opis in lokacijo kožnih sprememb, prisotnost srbenja, bolečine, razpok, izcedka ali znakov sekundarne okužbe, ugotovljene dejavnike tveganja, izvedeno zdravstveno vzgojo, pacientovo razumevanje navodil, sodelovanje pri odvzemu vzorca, dogovorjene kontrole in morebitne ovire pri izvajanju terapije. Kakovostna dokumentacija je pomembna za varnost pacienta, kontinuiteto in vrednotenje učinkovitosti zdravstvene nege, saj omogoča, da so intervencije povezane z ugotovljenimi potrebami in doseženimi izidi (Namadi-Vosoughi et al., 2023; Rodríguez-Suárez et al., 2023).

Zdravstvena vzgoja in preprečevanje prenosa okužbe

Zdravstveno vzgojno delo je ključno, ker se glivične okužbe pogosto ponavljajo in se lahko širijo na druge dele telesa ali na druge osebe. Medicinska sestra mora pacientu pojasniti način prenosa, pomen rednega in dovolj dolgega zdravljenja, ukrepe za zaščito družinskih članov ter ravnanje v okoljih z večjim tveganjem za prenos, kot so garderobe, javni tuši, bazeni, savne in športni objekti (Centers for Disease Control and Prevention, 2026; Health Service Executive, 2024).

Higienski režim pri pacientu z glivično okužbo

Higienski režim mora biti usmerjen v zmanjševanje vlažnosti kože, preprečevanje prenosa povzročiteljev in preprečevanje ponovne okužbe iz osebnih predmetov ali okolja. Pacient naj si pred in po dotikanju prizadetih predelov umije roke, prizadeto kožo naj umiva nežno in jo po umivanju temeljito osuši, posebej med prsti, v dimljah, pod dojkami in v drugih kožnih gubah. Priporočljiva je dnevna menjava nogavic in spodnjega perila, redno pranje brisač, perila in posteljnine ter uporaba osebne brisače, glavnika, pokrivala, obutve in pripomočkov za nego nohtov. V javnih tuših, garderobah, savnah in ob bazenih naj pacient uporablja zaščitno obutev.

Pri ponavljajoči se tinea pedis in onihomikozi je treba pozornost nameniti tudi obutvi, nogavicam in pripomočkom za nego nohtov, saj lahko kontaminirani tekstil, obutev in instrumenti predstavljajo vir ponovne okužbe (Centers for Disease Control and Prevention, 2026; Gupta et al., 2025).

Pri mikrosporiji je treba pacienta oziroma starše otroka opozoriti, da so vir okužbe pogosto mačke, redkeje psi in druge živali, pri čemer so lahko živali videti zdrave. Zato je ob sumu na prenos z živali smiseln veterinarski pregled živali. V družinskem okolju je priporočljivo ločiti brisače, pokrivala, glavnike in posteljnino, okužene predele pa pokriti, kadar je to izvedljivo, da se zmanjša širjenje spor v okolje (Kansky et al., 2017; Centers for Disease Control and Prevention, 2026).

Navodila za pacienta

- Kožo umivajte nežno in jo po umivanju temeljito osušite, posebej med prsti in v kožnih gubah.
- Uporabljajte svojo brisačo, glavnik, pokrivalo, obutev in pripomočke za nego nohtov.
- Nogavice in spodnje perilo menjajte vsak dan; brisače, perilo in posteljnino perite redno.
- V javnih tuših, garderobah, savnah in ob bazenih uporabljajte zaščitno obutev.
- Zdravljenje izvajajte toliko časa, kot je predpisano, tudi če se koža prej izboljša.
- Če je možen prenos z živali, naj žival pregleda veterinar.

Posebne skupine pacientov

Posebno pozornost potrebujejo otroci, starejši, pacienti s sladkorno boleznijo, pacienti z motnjami periferne prekrvitve, imunsko oslabljeni pacienti in pacienti, ki prejemajo imunosupresivna zdravila. Pri otrocih so pogostejše okužbe lasišča in okužbe, povezane s stikom z živalmi, pri starejših in pacientih s sladkorno boleznijo pa okužbe stopal in nohtov, ki lahko zaradi razpok in poškodovane kožne bariere povečajo tveganje za sekundarne okužbe. Medicinska sestra mora pri teh skupinah še posebej poudariti redno pregledovanje kože in stopal, ustrezno higieno, pravočasno obravnavo sprememb in dosledno izvajanje zdravljenja (British Association of Dermatologists, 2026; Centers for Disease Control and Prevention, 2026).

ZAKLJUČEK

Glivične okužbe kože, lasišča in nohtov so pogoste, pogosto ponavljajoče se in za pacienta lahko pomembno obremenjujoče bolezni. Čeprav so številne površinske okužbe klinično blage, lahko ob neustreznem zdravljenju postanejo dolgotrajne, se širijo na druge dele telesa, predstavljajo vir okužbe za okolico ali povzročijo zaplete, zlasti pri otrocih, starejših, pacientih s sladkorno boleznijo, imunsko oslabljenih pacientih in osebah s poškodovano kožno bariero. Zato njihova obravnava ne sme biti usmerjena samo v izbiro antimikotičnega zdravljenja, temveč tudi v prepoznavanje dejavnikov tveganja, preprečevanje prenosa, podporo pacientu pri samooskrbi in spremljanje uspešnosti zdravljenja.

Medicinska sestra ima pri tem ključno vlogo, saj je pogosto prva, ki opazi spremembe na koži, lasišču ali nohtih, oceni pacientove navade in dejavnike tveganja, sodeluje pri diagnostičnih postopkih ter pacienta usmerja k pravilnemu in dovolj vztrajnemu izvajanju zdravljenja. Zdravstvena nega pri glivičnih okužbah zato vključuje več kot le posredovanje navodil; zahteva sistematično oceno potreb, individualno prilagojeno zdravstveno vzgojo, spremljanje razumevanja navodil, vrednotenje izidov, dokumentiranje in zagotavljanje kontinuitete obravnave. Poseben poudarek mora biti namenjen pacientom, pri katerih so zaradi starosti, kroničnih bolezni ali imunske oslabelosti posledice okužb lahko izrazitejše.

V nadaljnji praksi je pomembno, da je obravnava pacientov z glivično okužbo celostna, pravočasna in usmerjena v preprečevanje ponovitev. Pomembno je, da medicinske sestre pri vsakodnevnem delu dosledno vključujejo oceno kože in nohtov, preverjanje pacientovega razumevanja bolezni, svetovanje o higieni in preprečevanju prenosa ter dokumentiranje doseženih izidov. S tem se krepi pacientova zmožnost samooskrbe, zmanjšuje tveganje za širjenje okužbe in izboljšuje kakovost zdravstvene obravnave. V prihodnje je zato smiselno razvijati jasna zdravstveno negovalna priporočila in enotna navodila za paciente z glivičnimi okužbami, ki bodo podpirala varno, dosledno in na dokazih temelječo prakso.

Povzetek za ponovitev

- Glivične okužbe kože, lasišča in nohtov so pogoste in se lahko ponavljajo.
- Pomembni so zgodnje prepoznavanje, pravilna diagnostika in dovolj dolgo zdravljenje.
- Medicinska sestra ocenjuje dejavnike tveganja, opazuje spremembe, sodeluje pri diagnostiki in podpira pacienta pri zdravljenju.
- Zdravstvena vzgoja mora vključevati higieno, preprečevanje prenosa, pravilno uporabo zdravil in preprečevanje ponovitev.
- Posebno pozornost potrebujejo otroci, starejši, pacienti s sladkorno boleznijo in imunsko oslabljeni pacienti.

VPRAŠANJA ZA RAZMISLEK

1. Kateri podatki so pri pacientu z glivično okužbo najpomembnejši za oceno tveganja za širjenje okužbe in ponovitve bolezni?
2. Kako lahko medicinska sestra pri pacientu preveri, ali pravilno razume način prenosa glivične okužbe in pomen doslednega zdravljenja?
3. Katere negovalne probleme bi pri pacientu z glivično okužbo najprej opredelili in zakaj?
4. Kako bi prilagodili zdravstveno vzgojo pri otroku z mikrosporijo, starejšem pacientu z onihomikozo in pacientu s sladkorno boleznijo?
5. Kateri ukrepi medicinske sestre najbolj prispevajo k preprečevanju ponovitev glivičnih okužb v domačem okolju?

LITERATURA

1. Bhattacharya, T., Datta, J., Sen, I., Patra, A. C., Roy, S., Sarkar, A. P., & Das, N. K. (2022). Perception among the sufferers of recalcitrant dermatophytosis regarding its causation, prevention, care-seeking behaviour and their personal hygiene: A qualitative research. *Indian Dermatology Online Journal, 13*(1), 52–59. https://doi.org/10.4103/idoj.idoj_211_21
2. British Association of Dermatologists. (2026). Fungal nail infections. British Association of Dermatologists Patient Hub.
3. Centers for Disease Control and Prevention. (2026). Ringworm basics. Atlanta: Centers for Disease Control and Prevention.
4. Dellière, S., Jabet, A., & Abdolrasouli, A. (2024). Current and emerging issues in dermatophyte infections. *PLOS Pathogens, 20*(6), e1012258. https://doi.org/10.1371/journal.ppat.1012258
5. Godič Torkar, K., & Zore, A. (2019). *Mikrobiologija s parazitologijo*: učbenik z navodili za vaje (2., dopolnjena izd.). Ljubljana: Zdravstvena fakulteta.
6. Gupta, A. K., Taylor, D., Wang, T., Cooper, E. A., & Saunte, D. M. L. (2025). Hygiene practices against dermatophytic fungi: A review of strategies to combat antifungal resistance. *Biology, 14*(8), 1016. https://doi.org/10.3390/biology14081016
7. Health Service Executive. (2024). *Dermatophyte skin infections guideline*. Dublin: Health Service Executive.

8. Kansky, A., Miljković, J., & Dolenc-Voljč, M. (2017). *Kožne in spolne bolezni* (3., dopolnjena izd., str. 105–118). Maribor–Ljubljana: Medicinska fakulteta Univerze v Mariboru; Medicinska fakulteta Univerze v Ljubljani; Združenje slovenskih dermatovenerologov.
9. Leung, A. K. C., Lam, J. M., Leong, K. F., & Hon, K. L. (2020). Tinea corporis: An updated review. *Drugs in Context, 9*, 2020-5-6. https://doi.org/10.7573/dic.2020-5-
10. Namadi-Vosoughi, M., Zamanzadeh, V., Valizadeh, L., Lotfi, M., Ghahramanian, A., Pourmollamirza, A., Taleghani, F., Bagheriyeh, F., & Avazeh, M. (2023). The impact of institutionalizing the nursing process based on TPSN model on the quality and quantity of nursing diagnoses. *Nursing Open, 10*(8), 5560–5570. https://doi.org/10.1002/nop2.1796
11. Orešič-Barać, T. (2014). Najpogostejše mikoze kože in nohtov pri mladostnikih in odraslih – epidemiologija in klinična slika. *Farmacevtski vestnik, 65*(2), 87–92.
12. Pires, C. A. A., Cruz, N. F. S., Lobato, A. M., Sousa, P. O., Carneiro, F. R. O., & Mendes, A. M. D. (2014). Clinical, epidemiological, and therapeutic profile of dermatophytosis. *Anais Brasileiros de Dermatologia, 89*(2), 259–265. https://doi.org/10.1590/abd1806-4841.20142569
13. Rodríguez-Suárez, C. A., González-de la Torre, H., Hernández-De Luis, M. N., Fernández-Gutiérrez, D. Á., Martínez-Alberto, C. E., & Brito-Brito, P. R. (2023). Effectiveness of a standardized nursing process using NANDA International, Nursing Interventions Classification and Nursing Outcome Classification terminologies: A systematic review. *Healthcare, 11*(17), 2449. https://doi.org/10.3390/healthcare11172449
14. World Health Organization. (2022). *WHO fungal priority pathogens list to guide research, development and public health action*. Geneva: World Health Organization.

ZDRAVSTVENA NEGA PACIENTOV Z GARJAMI

Anita Jelen, dipl. m. s., mag. zdr. nege, ET, QM

Dermatovenerološka klinika, Univerzitetni klinični center Ljubljana

Gordana Stankić, dipl. m. s.

Dermatovenerološka klinika, Univerzitetni klinični center Ljubljana

UVOD

Garje (scabies) so pogosta nalezljiva parazitska bolezen kože, ki jo povzroča pršica *Sarcoptes scabiei* var. *hominis*. Pršica je tako majhna, da je na koži ni mogoče videti s prostim očesom. Garje lahko dobi kdorkoli, ne glede na starost ali življenjske okoliščine, zato niso povezane s slabo higieno. Po svetu se vsako leto pojavi več milijonov primerov garij, ki se pogosto širijo v domovih za starejše, samskih domovih, šolah in vrtcih. Najpogosteje se prenašajo s tesnim in daljšim stikom kože s kožo, zato se lahko prenašajo tudi pri spolnem stiku. V Sloveniji se garje pojavljajo ciklično, eden večjih izbruhov pa je bil zabeležen leta 2010 v domu za starejše občane, kjer je zbolelo 68 stanovalcev in zaposlenih (Nacionalni inštitut za javno zdravje [NIJZ], 2022). Pri obvladovanju garij je pomemben javnozdravstveni pristop, ki vključuje zgodnje prepoznavanje primerov, zdravljenje okuženih oseb in sočasno obravnavo oseb, ki so bile v tesnem stiku z okuženo osebo (NIJZ, 2022; Salavastru et al., 2017). Epidemiološke značilnosti, diagnostične metode in priporočila za zdravljenje so podrobno opisani v mednarodnih smernicah (Sunderkötter et al., 2021).

Namen članka je predstaviti klinične značilnosti garij, posebnosti garij s krastami, osnovna načela zdravljenja ter proces zdravstvene nege pacienta z garjami, ki vključuje ugotavljanje potreb, negovalne diagnoze, načrtovanje, izvajanje intervencij, zdravstveno vzgojo in evalvacijo.



Slika 1: Ilustrativni prikaz pršice Sarcoptes scabiei var. hominis, povzročiteljice garij. Opomba. Ilustracija je bila ustvarjena z orodjem umetne inteligence.

Za medicinske sestre je ključno poznavanje etiologije, klinične slike, diagnostike, zdravljenja in preprečevanja prenosa garij. Zdravstvena nega pacienta z garjami je pomemben del celostne obravnave, saj povezuje prepoznavanje simptomov, preprečevanje sekundarnih okužb, izvajanje ukrepov za preprečevanje prenosa, zdravstveno vzgojo pacienta, svojcev in oseb, ki so bile s pacientom v tesnem stiku, psihosocialno podporo ter evalvacijo doseženih izidov. Posebno pozornost je treba nameniti osebam z večjim tveganjem za zaplete, zlasti imunsko oslabljenim pacientom, starejšim osebam in pacientom v institucionalnih okoljih. V nadaljevanju so predstavljeni klinična slika, načini prenosa, zdravljenje ter proces zdravstvene nege pacienta z garjami.

KLINIČNA SLIKA GARIJ

Najpogostejša znaka garij sta intenzivno srbenje (pruritus), zlasti ponoči, in srbeč papulozni izpuščaj (Centers for Disease Control and Prevention [CDC], 2024c; Uzun et al., 2024). Pršica se zavrta v zgornjo plast kože, kjer živi in se hrani, kar sproži preobčutljivostno reakcijo, ki se kaže z izrazito srbečim izpuščajem (American Academy of Dermatology Association [AAD], 2024; CDC, 2024c). Čas od okužbe do pojava simptomov je različen: pri osebi, ki še nikoli ni imela garij, se simptomi lahko pojavijo šele po treh do šestih tednih, okužena oseba pa lahko garje širi tudi brez prisotnih simptomov. Pri posameznikih, ki so garje že preboleli, se simptomi običajno pojavijo v enem do štirih dneh po izpostavitvi (CDC, 2024c). Izpuščaj se kaže kot

drobne papule, ki so lahko sprva podobne koprivnici, majhnim ugrizom, podkožnim vozličem ali mozoljem (AAD, 2024; CDC, 2024c). Pri nekaterih ljudeh se pojavijo luskaste lise, podobne ekcemu. Pogosta mesta izpuščaja so med prsti, v kožnih gubah, na zapestjih, komolcih, kolenih ali v pazduhah ter na penisu, bradavicah, pasu, zadnjici in lopaticah (CDC, 2024c). Pri odraslih se pršice redko zarijejo v kožo nad vratom, pri dojenčkih in zelo majhnih otrocih pa pogosto prizadenejo glavo, obraz, vrat, dlani in podplate (AAD, 2024; CDC, 2024c).

Srbenje je lahko tako intenzivno, da oseba ponoči težko spi oziroma se pogosto zbuja. Hudo srbenje pogosto vodi v ponavljajoče se praskanje, kar lahko povzroči poškodbe kože in sekundarno bakterijsko okužbo. V hujših primerih lahko sekundarna okužba napreduje v sistemske zaplete, zato mora medicinska sestra spremljati znake vnetja, kot so rdečina, bolečina, toplota, oteklina, izcedek ali poslabšanje splošnega stanja (CDC, 2024c; Thomas et al., 2024).

Kdaj posumimo na garje?

- Pri intenzivnem srbenju, zlasti ponoči.
- Pri srbečem papuloznem izpuščaju.
- Pri kožnih spremembah med prsti, v kožnih gubah, na zapestjih, komolcih, pasu, zadnjici ali spolovilu.
- Če imajo podobne težave osebe v skupnem gospodinjstvu ali osebe, ki so bile s pacientom v tesnem stiku.
- Pri dojenčkih in majhnih otrocih tudi ob spremembah na glavi, obrazu, dlaneh ali podplatih.

GARJE S KRASTAMI (NORVEŠKE GARJE)

Poimenovanje »norveške garje« izvira iz zgodnjih opisov hude oblike garij s krastami pri pacientih z gobavostjo na Norveškem. Čeprav so bile garje kot srbeča kožna bolezen poznane že v antičnih obdobjih, je bil njihov povzročitelj pojasnjen šele pozneje. Pomemben prelom v razumevanju etiologije bolezni se je zgodil leta 1687, ko sta italijanska raziskovalca Giovanni Cosimo Bonomo in Diacinto Cestoni opisala pršico kot povzročiteljico garij. V sodobni strokovni rabi je zaradi večje opisnosti in terminološke jasnosti primernejši izraz garje s krastami, medtem ko izraz norveške garje ostaja predvsem zgodovinsko uveljavljeno poimenovanje za to hudo in zelo nalezljivo obliko bolezni (Ramos-e-Silva, 1998; Karthikeyan, 2009).

Garje s krastami (norveške garje) so huda oblika garij, ki se najpogosteje razvije pri ljudeh z oslabljenim imunskim sistemom, starejših osebah in osebah, ki živijo v institucionalnih okoljih (AAD, 2024). Pri tej obliki je lahko na koži na stotine ali celo tisoče pršic, medtem ko je pri običajni obliki garij praviloma prisotnih približno 15 do 20 pršic. Na večjih površinah telesa, predvsem na rokah in nogah, koža postane luskasta in prekrita s krastami. Hiperkeratoza je posebej izrazita na dlaneh in stopalih. V krastah je veliko število živih pršic in jajčec (NIJZ, 2022). Zaradi odebeljene kože je zdravljenje zahtevnejše, saj lokalno zdravilo, naneseno neposredno na kožo, težje prodre skozi odebeljene plasti (NIJZ, 2022). Ta oblika garij je izjemno nalezljiva in zahteva intenzivnejši terapevtski in epidemiološki pristop.

Posebnosti garij s krastami

- Garje s krastami se najpogosteje pojavijo pri imunsko oslabljenih pacientih, starejših osebah in osebah v institucionalnih okoljih.
- Na koži je lahko prisotno zelo veliko število pršic, zato je ta oblika bolezni izrazito nalezljiva.
- Koža je lahko zadebeljena, luskasta in prekrita s krastami, zlasti na dlaneh, stopalih ter večjih površinah telesa.
- Zaradi odebeljene kože je zdravljenje zahtevnejše, saj lokalno zdravilo težje prodre skozi zadebeljene plasti kože.
- Potrebni so hitra prepoznava, intenzivnejše zdravljenje, dosledni ukrepi za preprečevanje prenosa in usklajena obravnava oseb, ki so bile s pacientom v tesnem stiku.

PRENOS IN PREPREČEVANJE ŠIRJENJA GARIJ

Garje se najpogosteje prenašajo s tesnim in daljšim neposrednim stikom kože s kožo, zlasti med člani gospodinjstva, partnerji in osebami, ki si delijo bivalno okolje. Kratek priložnostni stik običajno ni najpomembnejši način prenosa, vendar je tveganje večje pri dolgotrajnejšem neposrednem stiku in pri garjah s krastami, kjer je število pršic zelo veliko. Pri obvladovanju prenosa je zato pomembno zgodnje prepoznavanje simptomov, pravočasno zdravljenje okužene osebe in sočasna obravnava oseb, ki so bile z njo v tesnem stiku (CDC, 2024a; NIJZ, 2022).

Preventivni ukrepi vključujejo izogibanje neposrednemu stiku svoje kože s kožo drugih oseb do zaključka zdravljenja, obveščanje oseb, ki so bile s pacientom v tesnem stiku, ter ustrezno ravnanje z oblačili, brisačami in posteljnino. Tekstil, ki je bil uporabljen pred zdravljenjem, je treba oprati pri temperaturi nad 50 °C oziroma izločiti iz uporabe za čas, v katerem pršice zunaj človeške kože ne preživijo. V kolektivnih in institucionalnih okoljih je pomembno hitro

ukrepanje, usklajena obravnava oseb, ki so bile s pacientom v tesnem stiku, dosledna uporaba osebne varovalne opreme pri neposredni zdravstveni negi ter ustrezno čiščenje okolja, zlasti ob pojavu garij s krastami (CDC, 2024a; CDC, 2025; NIJZ, 2022).

ZDRAVLJENJE GARIJ

Farmakološko zdravljenje

Zdravljenje garij vključuje uporabo zdravil, ki se lokalno nanašajo na kožo. Kremo ali mazilo nanesemo na kožo od vratu do prstov na nogah. Pri otrocih je priporočljivo, da se sredstvo nanese na kožo celotnega telesa, vključno z lasiščem, vratom, obrazom in ušesi, razen kadar je predpisan žveplov pripravek. Mazila ne nanašamo takoj po topli kopeli, saj lahko pride do večje sistemske absorpcije, lokalni učinek pa se zmanjša. Po umivanju rok ali drugih delov telesa je treba mazilo na te predele ponovno nanesti (NIJZ, 2022). Garje, ki zajemajo večji del telesa, in garje s krastami pogosto zahtevajo močnejša zdravila, na primer ivermektin v obliki tablet. Ivermektin se lahko predpiše tudi otrokom in pacientom z okužbo s HIV, kadar je to klinično utemeljeno. Nekateri pacienti potrebujejo en odmerek, drugi pa za ozdravitev dva ali tri odmerke. Tablete se običajno jemljejo enkrat na dva tedna (AAD, 2024). Zdravljenje razširjenih garij in garij s krastami je zahtevnejše zaradi oteženega prodiranja zdravil skozi zadebeljene plasti kože.

Higienski in preventivni ukrepi ob zdravljenju

Poleg farmakološkega zdravljenja so ključni ukrepi za preprečevanje nadaljnjega širjenja garij. Dokler zdravljenje ni končano, se je treba izogibati neposrednemu stiku svoje kože s kožo drugih oseb. Osebe, s katerimi je imel pacient v zadnjih dveh mesecih neposreden stik kože s kožo, je treba obvestiti, da se posvetujejo z zdravstvenim osebjem glede nadaljnje obravnave (CDC, 2024a). Po prvem nanosu zdravila je treba vsa oblačila, brisače in posteljnino oprati v pralnem stroju pri temperaturi nad 50 °C. Perilo, ki ga ni mogoče oprati, se za štiri dni odstrani iz uporabe; v tem času pršice poginejo. Pohištvo, prevlečeno z blagom, se za 24 ur izloči iz uporabe in nato očisti s sesalnikom. Pohištvo, ki ga je mogoče mokro čistiti, se po 24 urah obriše z vodo in detergentom (NIJZ, 2022). Pri zdravljenju majhnih otrok in dojenčkov je posebej pomembno, da mazilo ali kremo nanesemo na celotno glavo, vrat in telo, saj garje pri tej populaciji lahko prizadenejo tudi obraz, lasišče in vrat (CDC, 2024a).

ZDRAVSTVENA NEGA PACIENTA Z GARJAMI

Zdravstvena nega pacienta z garjami mora biti načrtovana po procesu zdravstvene nege, ki vključuje ugotavljanje potreb, načrtovanje ciljev, izvajanje intervencij in evalvacijo doseženih izidov. Tak pristop omogoča individualno, varno in strokovno zdravstveno obravnavo pacienta ter zmanjšuje tveganje za prenos okužbe, sekundarne zaplete in ponovne okužbe.

Ugotavljanje potreb in ocena stanja

V prvi fazi medicinska sestra sistematično oceni stanje kože, razširjenost in videz kožnih sprememb, intenzivnost srbenja, prisotnost praskanja, motnje spanja ter morebitne znake sekundarne okužbe, kot so rdečina, bolečina, toplota, izcedek ali kraste. Posebno pozornost nameni pacientom z večjim tveganjem za zaplete, zlasti imunsko oslabljenim pacientom, starejšim osebam in pacientom v institucionalnem okolju, pri katerih je treba pravočasno prepoznati možnost garij s krastami (AAD, 2024; Thomas et al., 2024).

Ocena vključuje tudi epidemiološke podatke: trajanje simptomov, morebitno izpostavljenost osebam z garjami, bivanje v kolektivnem ali institucionalnem okolju ter opredelitev oseb, ki so bile s pacientom v tesnem stiku. Medicinska sestra hkrati oceni pacientovo razumevanje bolezni, zdravljenja in preventivnih ukrepov ter prepozna morebitno stisko, sram, tesnobo ali socialno zadržanost, ki lahko spremljajo diagnozo garij.

Negovalne diagnoze

Na podlagi zbranih podatkov medicinska sestra opredeli prednostne negovalne probleme oziroma negovalne diagnoze. Pri pacientu z garjami so najpogostejše negovalne diagnoze: okvarjena kožna integriteta, tveganje za okužbo, moten vzorec spanja zaradi srbenja, akutno nelagodje oziroma srbenje, pomanjkljivo znanje o bolezni, zdravljenju in preprečevanju prenosa ter psihosocialna stiska, povezana s stigmo in nelagodjem ob diagnozi. Pri pacientih z garjami s krastami ali pri pacientih v institucionalnem okolju je posebej pomembna tudi negovalna diagnoza tveganje za prenos okužbe na druge osebe (Belleza, 2024; NurseStudy.Net, 2025).

Načrtovanje zdravstvene nege

Načrt zdravstvene nege temelji na ugotovljenih potrebah pacienta in vključuje cilje, ki so usmerjeni v zmanjšanje srbenja, preprečevanje poškodbe kožne integritete in sekundarne okužbe, pravilno aplikacijo predpisanega zdravila, preprečevanje prenosa na druge osebe ter

razumevanje navodil za zdravljenje in ravnanje z okolico. Pri načrtovanju je pomembno vključiti pacienta, svojce in osebe, ki so bile s pacientom v tesnem stiku, kadar je to potrebno, ter upoštevati posebnosti otrok, starejših oseb, imunsko oslabljenih pacientov in pacientov v institucionalnem okolju (CDC, 2025; NurseStudy.Net, 2025).

Pri načrtovanju medicinska sestra za vsako negovalno diagnozo oblikuje merljive in realne cilje. Pri okvarjeni kožni integriteti je cilj ohraniti ali izboljšati stanje kože, zmanjšati poškodbe zaradi praskanja in preprečiti sekundarno okužbo. Pri tveganju za okužbo je cilj pravočasno prepoznati znake zapletov in preprečiti širjenje okužbe. Pri motenem vzorcu spanja je cilj zmanjšati nočno srbenje in izboljšati kakovost spanja. Pri pomanjkljivem znanju je cilj, da pacient in svojci razumejo način prenosa, pravilno uporabo zdravila, pomen sočasne obravnave oseb, ki so bile s pacientom v tesnem stiku, ter ukrepe za ravnanje s perilom, oblačili in okolico (Belleza, 2024; NurseStudy.Net, 2025).

Načrt zdravstvene nege mora vključevati tudi kriterije za evalvacijo. Ti vključujejo zmanjšanje srbenja, manj praskanja, izboljšanje spanja, odsotnost novih kožnih sprememb, odsotnost znakov sekundarne okužbe, pravilno izvedbo zdravljenja ter pacientovo sposobnost, da ponovi ključna navodila za preprečevanje prenosa in ponovne okužbe. Pregled najpogostejših negovalnih diagnoz, ciljev, ključnih intervencij in evalvacijskih kazalnikov pri pacientu z garjami je prikazan v Tabeli 1. Tabela je orientacijski pripomoček in ne nadomešča individualne klinične presoje medicinske sestre.

Tabela 1: Pregled negovalnih diagnoz, ciljev, intervencij in evalvacijskih kazalnikov pri pacientu z garjami

Negovalna diagnoza	Cilji zdravstvene nege	Ključne intervencije	Evalvacijski kazalniki
Okvarjena kožna integriteta	Kožne spremembe se umirjajo, praskanja je manj, sekundarna okužba je preprečena.	Redno opazovanje kože, spremljanje praskanja, spodbujanje ukrepov za zmanjšanje poškodbe kože in pravočasno obveščanje zdravnika ob znakih okužbe.	Manj praskanja, manj novih sprememb, odsotnost rdečine, bolečine, izcedka ali drugih znakov sekundarne okužbe.
Tveganje za okužbo oziroma prenos okužbe	Preprečen je prenos garij na druge osebe in zmanjšano je tveganje za ponovne okužbe.	Upoštevanje ukrepov preprečevanja okužb, uporaba osebne varovalne opreme pri neposredni zdravstveni	Osebe, ki so bile s pacientom v tesnem stiku, so obveščene oziroma so prejele ustrezna navodila;

Negovalna diagnoza	Cilji zdravstvene nege	Ključne intervencije	Evalvacijski kazalniki
		negi, pravilno ravnanje s perilom in usklajevanje obravnave oseb, ki so bile s pacientom v tesnem stiku.	ukrepi glede perila in okolice so izvedeni, novih primerov v okolju ni.
Moten vzorec spanja zaradi srbenja	Nočno srbenje je manj izrazito, pacient poroča o boljšem spanju in manj pogostem prebujanju.	Ocena intenzivnosti srbenja, spremljanje vpliva srbenja na spanje, podpora pri izvajanju ukrepov za zmanjšanje nelagodja in spremljanje odziva po začetku zdravljenja.	Pacient poroča o manj intenzivnem srbenju, manj pogostem prebujanju in boljši kakovosti spanja.
Pomanjkljivo znanje o bolezni, zdravljenju in preprečevanju prenosa	Pacient in svojci razumejo način prenosa, pravilno uporabo zdravila, pomen obravnave oseb, ki so bile s pacientom v tesnem stiku, ter ukrepe za preprečevanje ponovne okužbe.	Zdravstvena vzgoja, jasna ustna in po potrebi pisna navodila, preverjanje razumevanja z metodo povratne razlage ter prilagoditev informacij zdravstveni pismenosti pacienta.	Pacient s svojimi besedami pravilno opiše uporabo zdravila, ravnanje s perilom, obravnavo oseb, ki so bile s pacientom v tesnem stiku, in znake, ob katerih mora ponovno poiskati zdravstveno pomoč.
Psihosocialna stiska, povezana s stigmo in nelagodjem	Pacient se počuti varno, sprejeto in aktivno sodeluje pri zdravljenju.	Empatičen in neobsojajoč pristop, razlaga, da garje niso posledica slabe higiene, zmanjševanje sramu in tesnobe ter spodbujanje sodelovanja pri zdravljenju.	Pacient izraža manj sramu ali tesnobe, sprejema navodila in sodeluje pri izvedbi zdravljenja ter preventivnih ukrepov.

Opomba: prirejeno po Belleza, 2024; NurseStudy.Net, 2025.

Izvajanje intervencij zdravstvene nege

Izvajanje intervencij vključuje ukrepe za ohranjanje kožne integritete, zmanjševanje srbenja, preprečevanje sekundarne okužbe, preprečevanje prenosa, psihosocialno podporo, zdravstveno vzgojo ter dosledno dokumentiranje izvedenih ukrepov.

- Pri negovalni diagnozi **okvarjena kožna integriteta** medicinska sestra redno ocenjuje kožo, lokacijo in videz sprememb, prisotnost praskanja, krast, razjed ali izcedka ter morebitno širjenje sprememb. Pacienta spodbuja, naj se izogiba praskanju, saj praskanje

dodatno poškoduje kožo in poveča tveganje za sekundarno okužbo. Posebno pozornost nameni nežnemu ravnanju s kožo, opazovanju znakov poslabšanja in pravočasnemu poročanju zdravniku ob rdečini, bolečini, toploti, gnojnem izcedku ali sistemskih znakih okužbe (Belleza, 2024; NurseStudy.Net, 2025).

- Pri negovalni diagnozi **tveganje za okužbo oziroma prenos okužbe** medicinska sestra izvaja in nadzira ukrepe preprečevanja okužb. Pri neposredni zdravstveni negi uporablja osebno varovalno opremo, omejuje nepotreben tesen stik kože s kožo, skrbi za pravilno ravnanje s perilom, oblačili, brisačami, posteljnino in pripomočki ter sodeluje pri usklajevanju obravnave oseb, ki so bile s pacientom v tesnem stiku. V zdravstvenih ustanovah je posebno pomembno dosledno izvajanje ukrepov pri pacientih z garjami s krastami, ker so izrazito nalezljive in lahko povzročijo širjenje v institucionalnem okolju (CDC, 2025; NIJZ, 2022).

- Pri negovalni diagnozi **moten vzorec spanja zaradi srbenja** medicinska sestra oceni, kako intenzivno srbenje vpliva na spanje, počitek in dnevno delovanje pacienta. Spremlja pogostost nočnega prebujanja, utrujenost ter pacientovo poročanje o stopnji srbenja pred zdravljenjem in po njem. Pacienta spodbuja k doslednemu izvajanju predpisanega zdravljenja, ker se z zdravljenjem okužbe z garjami postopno zmanjša tudi srbenje, hkrati pa ga opozori, da lahko srbenje po uspešnem zdravljenju vztraja še več tednov (NIJZ, 2022; NurseStudy.Net, 2025).

- Pri negovalni diagnozi **pomanjkljivo znanje** medicinska sestra najprej preveri, kaj pacient že ve o garjah, zdravljenju in preprečevanju prenosa. Na tej podlagi opredeli področja, pri katerih pacient potrebuje dodatno razlago, podporo ali ponovitev navodil. Posebej preveri, ali pacient razume pravilno uporabo zdravila, pomen ponovnega nanosa po umivanju rok, potrebo po obravnavi oseb, ki so bile s pacientom v tesnem stiku, ter ukrepe za ravnanje s perilom in okolico (Belleza, 2024; NurseStudy.Net, 2025).

- Pri negovalni diagnozi **psihosocialna stiska, povezana s stigmo in nelagodjem** medicinska sestra zagotovi empatičen, spoštljiv in neobsojajoč pristop. Pacientu omogoči zaseben pogovor in varno okolje za izražanje skrbi, sramu, tesnobe ali strahu pred prenosom okužbe na bližnje. Pomembno je, da pacientu jasno pojasni, da garje niso posledica slabe higiene in da jih lahko dobi kdorkoli, kar pomaga zmanjšati občutek krivde in stigme. Medicinska sestra pri komunikaciji uporablja razumljiv, miren in

podporen jezik, spodbuja pacienta k sodelovanju pri zdravljenju ter ga podpre pri obveščanju oseb, ki so bile s pacientom v tesnem stiku. Ob tem upošteva, da lahko intenzivno srbenje in motnje spanja povečajo utrujenost, razdražljivost in psihično obremenitev pacienta (NIJZ, 2022; Belleza, 2024; NurseStudy.Net, 2025).

Zdravstvena vzgoja pacienta, svojcev in oseb, ki so bile v tesnem stiku

Zdravstvena vzgoja je pomembna povezovalna intervencija, saj pacientu, svojcem in osebam, ki so bile s pacientom v tesnem stiku, omogoča razumevanje bolezni, zdravljenja in preventivnih ukrepov. Medicinska sestra razloži, da se garje prenašajo predvsem s tesnim in daljšim stikom kože s kožo, da bolezen ni posledica slabe higiene ter da je za uspešno zdravljenje pomembno dosledno upoštevanje navodil (NIJZ, 2022; NurseStudy.Net, 2025).

Vsebina zdravstvene vzgoje vključuje navodila o pravilni aplikaciji predpisanega zdravila, ponovnem nanosu zdravila po umivanju rok ali drugih delov telesa, sočasni obravnavi oseb, ki so bile s pacientom v tesnem stiku, omejevanju neposrednega telesnega stika do zaključka zdravljenja ter pravilnem ravnanju z oblačili, brisačami, posteljnino in tekstilnimi predmeti v okolju. Pacientu je treba pojasniti tudi, da lahko srbenje po uspešnem zdravljenju vztraja še več tednov, kar samo po sebi ne pomeni nujno neuspeha zdravljenja, vendar mora ob pojavu novih izpuščajev, znakov sekundarne okužbe ali poslabšanju stanja ponovno poiskati zdravstveno pomoč (NIJZ, 2022; Belleza, 2024).

Medicinska sestra mora zdravstveno vzgojo prilagoditi starosti, zdravstveni pismenosti, psihosocialnemu stanju in življenjskim okoliščinam pacienta. Razumevanje navodil preveri z metodo povratne razlage, pri kateri pacient s svojimi besedami ponovi ključne ukrepe: kako bo uporabil zdravilo, katere osebe, ki so bile z njim v tesnem stiku, je treba obvestiti, kako bo ravnal s perilom in kdaj bo ponovno poiskal zdravstveno pomoč. Tak pristop zmanjšuje tveganje za napačno izvajanje zdravljenja, ponovno okužbo in nadaljnji prenos garij (Belleza, 2024; NurseStudy.Net, 2025).

Ključna navodila za pacienta z garjami in njegove bližnje

- Zdravilo uporabite natančno po navodilih zdravnika oziroma zdravstvenega osebja.
- Kremo ali mazilo nanesite na vse predpisane dele telesa; pri otrocih je pogosto potrebno nanašanje tudi na lasišče, obraz, vrat in ušesa.
- Po vsakem umivanju rok ali drugih namazanih delov telesa zdravilo ponovno nanesite na umite predele.
- Do zaključka zdravljenja se izogibajte neposrednemu stiku svoje kože s kožo drugih oseb.
- Osebe, ki so bile z vami v tesnem stiku, obvestite, da se posvetujejo z zdravstvenim osebjem glede nadaljnje obravnave.
- Oblačila, brisače in posteljnino operite pri temperaturi nad 50 °C.
- Perilo in tekstilne predmete, ki jih ni mogoče oprati, začasno izločite iz uporabe, običajno za štiri dni oziroma po navodilu zdravstvenega osebja.
- Srbenje lahko po uspešnem zdravljenju vztraja še več tednov; to samo po sebi ne pomeni nujno neuspeha zdravljenja.
- Če se pojavijo novi izpuščaji, znaki vnetja, gnojni izcedek, poslabšanje stanja ali če srbenje ne pojenja, ponovno poiščite zdravstveno pomoč.
- Garje niso posledica slabe higiene in jih lahko dobi kdorkoli.

Dokumentiranje je sestavni del vseh intervencij zdravstvene nege in zdravstvene vzgoje. Medicinska sestra dokumentira stanje kože, intenzivnost srbenja, motnje spanja, izvedene ukrepe preprečevanja prenosa, podana navodila, pacientovo razumevanje navodil, obravnavo oseb, ki so bile s pacientom v tesnem stiku, odziv pacienta na zdravljenje in morebitne razloge za ponovno klinično presojo.

Evalvacija zdravstvene nege

Evalvacija zdravstvene nege poteka glede na predhodno opredeljene negovalne diagnoze, cilje in pričakovane izide. Pri okvarjeni kožni integriteti medicinska sestra oceni, ali se kožne spremembe umirjajo, ali je praskanja manj in ali ni znakov sekundarne okužbe. Pri motenem vzorcu spanja oceni, ali pacient poroča o manj intenzivnem nočnem srbenju, manj pogostem prebujanju in boljši kakovosti spanja. Pri tveganju za okužbo oziroma prenos okužbe preveri, ali so bili izvedeni ukrepi za preprečevanje prenosa, ali so bile osebe, ki so bile s pacientom v tesnem stiku, obveščene oziroma obravnavane ter ali so bili izvedeni ukrepi glede perila, oblačil in okolice (Belleza, 2024; NurseStudy.Net, 2025).

Pri pomanjkljivem znanju medicinska sestra preveri, ali pacient in svojci razumejo ključna navodila za zdravljenje in preprečevanje ponovne okužbe. Pacient naj zna s svojimi besedami opisati, kako bo uporabil predpisano zdravilo, zakaj je potrebna obravnava oseb, ki so bile s pacientom v tesnem stiku, kako bo ravnal s perilom, oblačili in posteljnino ter kdaj mora ponovno poiskati zdravstveno pomoč. Pri psihosocialni stiski medicinska sestra oceni, ali pacient izraža manj sramu, tesnobe ali občutka krivde, ali razume, da garje niso posledica slabe higiene, ali aktivno sodeluje pri zdravljenju in ali je pripravljen obvestiti osebe, ki so bile z njim v tesnem stiku. Pomemben evalvacijski kazalnik je tudi, ali pacient postavlja vprašanja in izraža občutek varnosti pri nadaljnji obravnavi.

Če zastavljeni cilji niso doseženi, medicinska sestra ponovno oceni stanje pacienta, preveri pravilnost uporabe zdravila, morebitno neobravnavo oseb, ki so bile s pacientom v tesnem stiku, novo izpostavljenost ali prisotnost sekundarne okužbe. Ob pojavu novih izpuščajev, poslabšanju kožnih sprememb, znakih vnetja ali vztrajanju težav je potrebna ponovna klinična presoja in pravočasno obveščanje zdravnika. Ugotovitve, izvedene intervencije, odziv pacienta in nadaljnji načrt zdravstvene nege je treba dosledno dokumentirati (Engelman et al., 2020; Uzun et al., 2024).

Kdaj je potrebna ponovna zdravstvena obravnava?

- Če se po zdravljenju pojavijo novi izpuščaji.
- Če se srbenje ne zmanjšuje ali se stopnjuje.
- Če se pojavijo znaki sekundarne okužbe, kot so rdečina, bolečina, toplota, oteklina, izcedek ali povišana telesna temperatura.
- Če zdravilo ni bilo uporabljeno po navodilih.
- Če osebe, ki so bile s pacientom v tesnem stiku, niso bile obveščene oziroma niso prejele ustreznih navodil.
- Če obstaja sum na garje s krastami.

ZAKLJUČEK

Garje kljub razpoložljivim učinkovitim možnostim zdravljenja ostajajo pomemben javnozdravstveni in klinični izziv, tudi v Sloveniji. Zdravstvena nega pacienta z garjami mora temeljiti na procesu zdravstvene nege, ki vključuje ugotavljanje potreb, opredelitev negovalnih diagnoz, načrtovanje ciljev, izvajanje intervencij in evalvacijo doseženih izidov. Najpogostejši

zdravstvenonegovalni problemi so povezani z okvarjeno kožno integriteto, srbenjem in motnjami spanja, tveganjem za sekundarno okužbo oziroma prenos okužbe, pomanjkljivim znanjem ter psihosocialno stisko zaradi stigme in nelagodja.

Medicinske sestre imajo ključno vlogo pri prepoznavanju garij, spremljanju kožnih sprememb, preprečevanju sekundarnih okužb, izvajanju ukrepov za preprečevanje prenosa ter zdravstveni vzgoji pacientov, svojcev in oseb, ki so bile s pacientom v tesnem stiku. Zdravstvena vzgoja je posebej pomembna, ker pravilna uporaba zdravil, sočasna obravnava oseb, ki so bile s pacientom v tesnem stiku, ustrezno ravnanje s perilom in razumevanje vztrajanja srbenja po zdravljenju pomembno vplivajo na uspešnost zdravljenja in preprečevanje ponovnih okužb. Prav tako je pomembna psihosocialna podpora, saj lahko garje pri pacientu povzročijo sram, tesnobo, občutek krivde in socialno zadržanost.

Evalvacija zdravstvene nege omogoča preverjanje doseženih ciljev, razumevanja navodil, učinkovitosti izvedenih ukrepov in potrebe po ponovni klinični presoji. S sistematičnim dokumentiranjem ugotovitev, intervencij, odziva pacienta in nadaljnjega načrta zdravstvene nege medicinska sestra prispeva k varni, sledljivi in kakovostni obravnavi. Razvite kompetence medicinskih sester na področju dermatološke zdravstvene nege pomembno prispevajo k boljšim izidom zdravljenja, preprečevanju prenosa, večji varnosti pacientov in kakovosti življenja oseb z garjami.

VPRAŠANJA ZA RAZMISLEK

1. Kateri znaki in simptomi pri pacientu vzbudijo sum na garje?
2. Zakaj je pri zdravljenju garij pomembna sočasna obravnava oseb, ki so bile s pacientom v tesnem stiku?
3. Katere ukrepe mora medicinska sestra poudariti pri zdravstveni vzgoji pacienta, svojcev in oseb, ki so bile s pacientom v tesnem stiku?
4. Kako se garje s krastami razlikujejo od običajne oblike garij?
5. Zakaj je pri obravnavi pacienta z garjami pomembno zmanjševanje stigme?

LITERATURA

1. American Academy of Dermatology Association. (2024). *Scabies: Diagnosis and treatment*. https://www.aad.org/public/diseases/contagious-skin-diseases/scabies/
2. Belleza, M. (2024). *Scabies nursing management and care plan*. Nurseslabs. https://nurseslabs.com/scabies/

3. Centers for Disease Control and Prevention. (2024a). *Preventing scabies*. https://www.cdc.gov/scabies/prevention/index.html

4. Centers for Disease Control and Prevention. (2024b). *Treatment of scabies*. https://www.cdc.gov/scabies/treatment/index.html

5. Centers for Disease Control and Prevention. (2024c). *Symptoms of scabies*. https://www.cdc.gov/scabies/signs-symptoms/index.html

6. Centers for Disease Control and Prevention. (2025). *Public health strategies for scabies outbreaks in institutional settings*. https://www.cdc.gov/scabies/php/public-health-strategy/index.html

7. Engelman, D., Yoshizumi, J., Hay, R. J., Osti, M., Micali, G., Norton, S., Walton, S., Boralevi, F., Bernigaud, C., Bowen, A. C., Chang, A. Y., Chosidow, O., Estrada-Chavez, G., Feldmeier, H., Ishii, N., Lacarrubba, F., Mahé, A., Maurer, T., Mahdi, M. M. A.,… & Fuller, L. C. (2020). The 2020 International Alliance for the Control of Scabies consensus criteria for the diagnosis of scabies. *British Journal of Dermatology, 183*(5), 808–820. https://doi.org/10.1111/bjd.18943

8. Karthikeyan, K. (2009). Crusted scabies. *Indian Journal of Dermatology, Venereology and Leprology, 75*(4), 340–347. https://doi.org/10.4103/0378-6323.53128

9. Nacionalni inštitut za javno zdravje. (2022). *Navodila za ravnanje ob pojavu garij*. https://www.nijz.si/sites/www.nijz.si/files/uploaded/navodila_za_ukrepanje_ob_pojavu_garij_03_10_2022.pdf

10. NurseStudy.Net. (2025). *Scabies nursing diagnosis & care plan*. https://nursestudy.net/scabies-nursing-diagnosis/

11. OpenAI. (2026). *Ilustrativni prikaz pršice Sarcoptes scabiei var. hominis* [AI-generated image].

12. Ramos-e-Silva, M. (1998). Giovan Cosimo Bonomo (1663–1696): Discoverer of the etiology of scabies. *International Journal of Dermatology, 37*(8), 625–630. https://doi.org/10.1046/j.1365-4362.1998.00400_1.x

13. Salavastru, C. M., Chosidow, O., Boffa, M. J., Janier, M., & Tiplica, G. S. (2017). European guideline for the management of scabies. *Journal of the European Academy of Dermatology and Venereology, 31*(8), 1248–1253. https://doi.org/10.1111/jdv.14351

14. Sunderkötter, C., Wohlrab, J., & Hamm, H. (2021). Scabies: Epidemiology, diagnosis, and treatment. *Deutsches Ärzteblatt International, 118*(41), 695–704. https://doi.org/10.3238/arztebl.m2021.0296

15. Thomas, C., Castillo Valladares, H., Berger, T. G., & Chang, A. Y. (2024). Scabies, bedbug, and body lice infestations: A review. *JAMA, 332*(14), 1189–1199. https://doi.org/10.1001/jama.2024.13896

16. Uzun, S., Durdu, M., Yürekli, A., Mülayim, M. K., Akyol, M., Velipaşaoğlu, S., Borlu, M., Cemil, B. Ç., Gürel, M. S., Karadağ, A. S., Karakaş, M., Kartal, D., Özdemir, M., Saraçoğlu, Z. N., Tekin, B., Topal, I. O., & Mumcuoğlu, K. Y. (2024). Clinical practice guidelines for the diagnosis and treatment of scabies. *International Journal of Dermatology, 63*(12), 1642–1656. https://doi.org/10.1111/ijd.17327

SPOLNO PRENOSLJIVE OKUŽBE IN DIFERENCIALNA DIAGNOSTIKA ANOGENITALNIH SPREMEMB

Andreja Murnik Rauh, dr. med., spec. dermatovenerologinja

Dermatovenerološka klinika, Univerzitetni klinični center Ljubljana

UVOD

Spolno prenosljive okužbe (SPO) so pogosta klinična problematika in pomemben javnozdravstveni izziv, saj se lahko hitro širijo v populaciji ter vplivajo na telesno zdravje, reproduktivno zdravje in kakovost življenja posameznika. K naraščanju števila okužb prispevajo spremembe spolnega vedenja ter nepravilna uporaba zaščite, predvsem kondoma. Poseben izziv predstavljajo okužbe brez izrazitih znakov, ki ostanejo neprepoznane in se nevede prenašajo na spolne partnerje. Zato je za uspešno obravnavo ključna skrbno usmerjena, neobsojajoča anamneza ter klinični pregled v varnem, zaupnem okolju, ki omogoča odprt pogovor o tveganjih. Prispevek SPO obravnava pregledno po kliničnih skupinah, predvsem kot okužbe z izcedki, okužbe z razjedami, okužbe z bradavičastimi in papuloznimi spremembami ter nekatera druga stanja, pomembna v diferencialni diagnostiki anogenitalnega področja. Poudarja diagnostične možnosti, načela zdravljenja, kontrole po terapiji in pomen obravnave spolnih partnerjev (Holmes et al., 2008; Kansky et al., 2016). V tabeli 1 so prikazani najpogostejši povzročitelji SPO in z njimi povezane bolezni oziroma klinične slike.

Tabela 1: Povzročitelji SPO (Vir: Kansky et al., 2016)

Skupina povzročiteljev	Povzročitelji	Bolezen/klinična slika
Bakterije	*Neisseria gonorrhoeae*, *Chlamydia trachomatis*, *Treponema pallidum*, *Mycoplasma genitalium*, *Mycoplasma hominis*, *Ureaplasma urealyticum*, *Ureaplasma parvum*	Gonoreja, klamidijska okužba, sifilis, negonokokni uretritis, cervicitis, vnetna bolezen medenice
Virusi	HSV-1, HSV-2, HPV, virus hepatitisa B, virus hepatitisa C, HIV, virus *molluscum contagiosum*	Genitalni herpes, anogenitalne bradavice, hepatitis B, hepatitis C, okužba s HIV, moluske
Protozoji	*Trichomonas vaginalis*	Trihomoniaza, vaginitis, uretritis

Skupina povzročiteljev	Povzročitelji	Bolezen/klinična slika
Glive	*Candida albicans* in druge vrste rodu *Candida*, *Trichophyton rubrum*, *T. mentagrophytes*, *Epidermophyton* spp.	Vulvovaginalna kandidoza, balanitis, dermatofitije v anogenitalnem oziroma dimeljskem predelu
Ektoparaziti	*Phthirus pubis*, *Sarcoptes scabiei*	Sramna ušivost, garje

OKUŽBE Z IZCEDKI

Gonoreja

Povzroča jo bakterija *Neisseria gonorrhoeae*, ki lahko že 2 do 3 dni po okužbi povzroči obilen rumeno-zelen, gnojen izcedek iz sečnice in pekoče uriniranje pri moških, pri ženskah pa je okužba pogosto asimptomatska. Gonokok se lahko naseli na epiteliju sečnice, kanala maternično vratu, zadnjika, žrela in veznice. Nezdravljeno vnetje lahko iz akutne faze preide v kronično. Pri moških se lahko pojavijo prostatitis, epididimitis in spermatocistitis, pri ženskah pa vnetna bolezen medenice, zunajmaternična nosečnost in neplodnost. Okužba v žrelu ali rektumu je večinoma asimptomatska. Povzročitelja lahko neposredno dokažemo v kužnini z mikroskopskim razmazom in barvanjem z metilenskim modrilom, izoliramo v kulturi ali dokazujemo z molekularnimi metodami. Gonorejo zdravimo skladno z aktualnimi smernicami, pri čemer je temelj zdravljenja ceftriakson v ustreznem odmerku; dodatno zdravljenje je odvisno od potrjene ali verjetne sočasne okužbe s *Chlamydia trachomatis*. Po zdravljenju je pomembna kontrola ozdravitve, zlasti pri okužbah žrela, perzistentnih simptomih, sumu na neuspeh zdravljenja ali kadar je uporabljena diagnostična oziroma terapevtska pot manj zanesljiva. Ob potrjeni okužbi opravimo tudi presejalno testiranje na sifilis, HIV ter hepatitis B in C (Unemo et al., 2020).

Klamidijske okužbe

Povzroča jih znotrajcelična bakterija *Chlamydia trachomatis*. Gre za eno najpogostejših spolno prenosljivih okužb z izcedkom. Pri moških se po 7 do 14 dneh lahko pojavijo pogostejše ali pekoče uriniranje, prosojen ali belkast izcedek in neprijeten občutek v sečnici, okužba pa lahko poteka tudi brez simptomov. Pri ženskah je okužba pogosto asimptomatska, zato lahko ostane neprepoznana in vodi v kronična vnetja. Za diagnostiko uporabljamo molekularne metode. Zdravilo prve izbire je doksiciklin 100 mg na 12 ur 7 dni per os, zlasti pri rektalnih okužbah; azitromicin 1 g per os v enkratnem odmerku je alternativa v izbranih primerih, vendar ni več

prednostna možnost pri vseh oblikah okužbe. Zdravljenje je treba povezati z obravnavo spolnih partnerjev in svetovanjem o preprečevanju ponovne okužbe (White et al., 2025).

Okužbe z urogenitalnimi mikoplazmami (*Mycoplasma hominis, Ureaplasma urealyticum, Ureaplasma parvum, Mycoplasma genitalium*)

Pogosto so asimptomatske tako pri moških kot pri ženskah, lahko pa se predvsem pri moških kažejo kot uretritis s pekočim in pogostejšim uriniranjem ter belkastim seroznim izcedkom. Urogenitalne mikoplazme so lahko del normalne flore, zato jih zdravimo le ob ustrezni klinični sliki in po presoji pomena najdbe. Za diagnostiko uporabljamo molekularne metode. Pri okužbi z *Mycoplasma genitalium* je pomembno, da zdravljenje po možnosti temelji na podatku o makrolidni odpornosti; kadar tega podatka ni, je potrebna previdna izbira terapije in kontrola uspešnosti zdravljenja. Okužbo zdravimo glede na občutljivost oziroma odpornost povzročitelja, najpogosteje z makrolidom ali moksifloksacinom, kadar je to indicirano (Jensen et al., 2016).

Virusni uretritisi in glivične okužbe

Med okužbami z izcedki so pogosti tudi **virusni uretritisi** pri moških, **glivične okužbe** pri ženskah (vulvovaginalna kandidoza), danes precej redka pa je **trihomoniaza**. Ker gre za etiološko različno skupino okužb, je pri obravnavi pomembno, da se diagnostika in zdravljenje ne opirata samo na klinično sliko, temveč tudi na mikrobiološko potrditev in oceno tveganja za sočasne SPO (Holmes et al., 2008; Kansky et al., 2016; Unemo et al., 2020; White et al., 2025).

Okužbe z izcedki: klinična presoja in dodatno testiranje

- Pri izcedku iz sečnice, nožnice ali maternicnega vratu vedno upoštevamo možnost sočasnih SPO.
- Klinična slika sama pogosto ne zadošča za etiološko opredelitev okužbe.
- Za potrditev povzročitelja so ključni ustrezno odvzeti brisi ali prvi curek urina pri moških za molekularne metode.
- Ob potrjeni gonoreji, klamidijski okužbi ali drugi SPO je smiselno opraviti presejalno testiranje na HIV, sifilis ter hepatitis B in C.
- Poleg zdravljenja pacienta je pomembna tudi obravnava spolnih partnerjev ter svetovanje o varnejši spolnosti in preprečevanju ponovne okužbe.

OKUŽBE Z RAZJEDAMI

Sifilis

Povzroča ga bakterija spiroheta *Treponema pallidum*, ki zunaj organizma živi le nekaj ur. V velikem številu jo najdemo na erozivnih spremembah kože in sluznic ter v prizadetih bezgavkah. V krvi se nahaja le v fazi hematogene diseminacije. Sifilis je razširjen predvsem pri moških, ki imajo spolne odnose z moškimi (MSM). V zadnjih letih število novoodkritih primerov narašča (Janier et al., 2021).

Sifilis delimo na naslednje stadije (Janier et al., 2021):

- Zgodnji (infekciozni) stadij, ki traja manj kot eno leto. Zgodnji sifilis delimo na primarni, sekundarni in zgodnji latentni sifilis.
- Pozni stadij, ki traja več kot eno leto. Pozni sifilis pa razdelimo na pozni latentni in terciarni sifilis (gume, kardiovaskularne spremembe, nevrosifilis).

Poleg pridobljenega poznamo tudi prirojeni (kongenitalni) sifilis, ki pa je danes redek. Treponeme se prenesejo z nosečnice na plod transplacentarno (Janier et al., 2021).

Na splošno velja, da traja inkubacija približno tri tedne. Odvisna je od virulence povzročitelja, števila inokuliranih treponem in imunskega odziva okuženega organizma. Na mestu inokulacije (mesto vstopa povzročitelja v telo – spolovilo, ustna sluznica, zadnjik) nastane primarni afekt; pojavi se drobna čvrsta papula, ki na površini erodira in razpade v okroglo ali ovalno neboleče razjedo s trdim robom (ulcus durum). Lahko jo obda neboleča oteklina (oedema indurativum). Nekaj dni po nastanku razjede otečejo regionalne bezgavke, ki so trde in neboleče. Včasih se pojavijo tudi splošni znaki (rahlo zvišana telesna temperatura, glavobol, bolečine v sklepih ter splošno slabo počutje). V nekaj tednih se razjeda zaceli brez zdravljenja in brez brazgotine (Janier et al., 2021; Kansky et al., 2016).

Sekundarni sifilis se razvije 9 do 10 tednov po okužbi, ko se treponeme razsejejo po krvi. Pojavi se makulozen ali makulopapulozen, nesrbeč, enakomerno diseminiran, simetričen eksantem (sifilid). Najprej se pojavi na koži trupa kot »roseola syphilitica«, nato se širi centrifugalno na okončine. Tri do štiri mesece po okužbi izpuščaj po istem vrstnem redu izgine. Lahko ima tudi obliko papuloznega ali papuloskvamoznega eksantema, ki je redkejši. V obdobju eksantema je razjeda lahko še prisotna v 15 %, imenujemo jo mikro čankar. Običajno je prisotna tudi limfadenopatija (scleradenitis regionalis). V tem času se lahko pojavi tudi generalizirani skleradenitis. Skupaj z eksantemom se lahko pojavijo tudi makulozne ali makulopapulozne spremembe po dlaneh in podplatih, ki so lahko delno pokrite z luskami, kar imenujemo

»exanthema palmare et plantare syphiliticum«. Na sluznicah nastanejo velike vlažne, zelo kužne plošče, »condylomata lata«. Infiltrati na ustni sluznici so »plaques muqueuses«. Enantem sluznice tonzil, nebnih lokov in zadnjega dela mehkega neba z uvulo imenujemo »angina syphilitica«. Po izginotju eksantema so možni neznačilni recidivni eksantemi. Štiri do pet mesecev po okužbi ali prej lahko pride do izpada las, kar imenujemo »alopecia syphilitica«, ki je lahko difuzna. Pogostejša je »alopecia areolaris«, ki je videti kot od moljev nažrto blago. Po koži zgornjega dela trupa lahko nastanejo hipopigmentirane lise, kar imenujemo »leucoderma syphiliticum«, ki po nekaj mesecih spontano izginejo (Janier et al., 2021; Kansky et al., 2016).

Naravni zaščitni mehanizmi približno po enem letu uničijo večino treponem in na koži ne opazimo več nobenih bolezenskih sprememb. Latentni sifilis je najpogostejši pozni sifilis, ki nastane pri več kot polovici nezdravljenih pacientov. Lahko traja vse življenje, ugotovimo ga samo s serološkimi testi (Janier et al., 2021).

Pri nezdravljenem poznem sifilisu se lahko na koži pojavijo destruktivne spremembe, ki jih imenujemo tuberoserpiginozni sifilidi in gume. Nastanejo med 3. in 5. letom po okužbi ali pozneje. Lahko se pojavi tudi nevrosifilis, ki prizadene 5–10 % nezdravljenih pacientov. Pogostejši je meningovaskularni sifilis, ki lahko traja dolga leta brez izrazitih nevroloških simptomov, lahko pa se razvijeta tabes dorsalis in progresivna paraliza. Nezdravljeni pozni sifilis lahko prizadene tudi kardiovaskularni sistem – »mesaortitis syphilitica« (Janier et al., 2021; Kansky et al., 2016).

Diagnozo postavimo s serološkimi testi, ki postanejo pozitivni praviloma šele v 3. do 5. tednu po okužbi, lahko pa tudi pozneje. Razlikujemo dve skupini seroloških testov: netreponemske oziroma nespecifične teste in treponemske oziroma specifične teste. CIA (test na protitelesa proti *T. pallidum* z encimsko-imunskim testom s kemiluminiscenco), VDRL (Venereal Disease Research Laboratory) in RPR (Rapid Plasma Reagin) so presejalni oziroma spremljevalni testi, TPHA (Treponema pallidum haemagglutination assay), TPPA (Treponema pallidum particle agglutination assay), FTA-ABS (fluorescent treponemal antibody absorption test) in LIA (line immunoassay) pa potrditveni testi. Nevrosifilis potrjujemo s serološkimi in drugimi preiskavami likvorja, ki ga dobimo z lumbalno punkcijo. Imunski odgovor je lahko spremenjen pri pacientih z okužbo s HIV. Pri novoodkritem sifilisu je obvezno opraviti presejalno testiranje na HIV, redno presejalno testiranje pa poteka tudi pri krvodajalcih in nosečnicah v prvem tromesečju nosečnosti (Janier et al., 2021).

Zgodnji sifilis zdravimo z benzatinskim penicilinom G v odmerku 2,4 milijona IE intramuskularno v enkratnem odmerku. Pri preobčutljivosti na penicilin je druga izbira

doksiciklin 100 mg na 12 ur per os 14 dni ali 200 mg na 24 ur per os 14 dni; kadar je to klinično potrebno, je primernejša desenzibilizacija na penicilin (Janier et al., 2021).

Pozni sifilis zdravimo z benzatinskim penicilinom, 2,4 milijona IE i.m. enkrat tedensko tri tedne (1., 8. in 15. dan). Druga izbira je doksiciklin 100 mg/12 h p.o. ali 200 mg/24 h p.o. 21 do 28 dni. Pri alergiji na penicilin je svetovana desenzibilizacija, ki je nujna tudi pri nosečnicah, ker je doksiciklin teratogen (Janier et al., 2021).

Uspešnost zdravljenja se testira po 3, 6 in 12 mesecih s serološkimi testi (Janier et al., 2021).

Genitalni herpes

Povzročata ga virus herpes simpleks tipa 1 in 2 (HSV-1 in HSV-2). Tri do deset dni po okužbi se na koži in sluznici najprej pojavijo neprijeten občutek, skelenje, zbadanje in rdečina, nato nastanejo mehurčki s prozorno tekočino, ki počijo. Boleče erozije ali ranice se lahko združijo v večjo razjedo, pogosto pa otečejo tudi regionalne bezgavke. Primarno okužbo lahko spremljajo zvišana telesna temperatura, bolečine v mišicah in sklepih ter splošno slabo počutje. Spremembe se praviloma zacelijo v približno enem tednu, vendar virus ostane v telesu doživljenjsko v senzoričnih živčnih ganglijih, lahko se reaktivira in povzroča ponovitve bolezni. Dokazujemo ga z metodo PCR iz brisa sveže erozije ali mehurčka; serologija pri rutinski diagnostiki praviloma ni smiselna. Zdravljenje poteka z aciklovirjem ali valaciklovirjem v ustreznem odmerku in trajanju glede na klinično sliko. Pri pogostih ponovitvah uvedemo supresivno zdravljenje (Patel et al., 2025).

Redkejše bolezni z razjedami so LGV (dimeljski limfogranulom), mehki čankar, granuloma ingvinale in ulcus vulvae acutum (Lipschütz). Pri diferencialni diagnostiki genitalnih razjed je pomembno upoštevati epidemiološke podatke, klinični potek, možnost sočasnih okužb ter potrebo po laboratorijski potrditvi, zlasti pri sumu na sifilis ali genitalni herpes (Holmes et al., 2008; Janier et al., 2021; Kansky et al., 2016; Patel et al., 2025).

Genitalne razjede: ključni poudarki v obravnavi

- Vsako nebolečo razjedo v anogenitalnem področju obravnavamo kot možen sifilis, dokler ni dokazano drugače.
- Boleči mehurčki ali erozije v skupinah so značilni za genitalni herpes, vendar je za potrditev pomemben ustrezen bris za PCR.
- Pri razjedah je treba vedno oceniti tveganje za sočasne SPO in potrebo po dodatnem testiranju.
- Posebna pozornost je potrebna pri nosečnicah, imunsko oslabljenih pacientih in pacientih z nevrološkimi simptomi.
- Pacienta poučimo, naj do zaključka diagnostike in zdravljenja oziroma do umiritve kužnih sprememb ne izpostavlja spolnih partnerjev tveganju prenosa.

OKUŽBE Z BRADAVIČASTIMI IN PAPULOZNIMI SPREMEMBAMI

Anogenitalne bradavice ali kondilomi

So najpogostejše benigne novotvorbe v anogenitalnem področju. Povzročajo jih humani papilomavirusi, najpogosteje HPV 6 in HPV 11. Okužba s HPV je pri spolno aktivni populaciji pogosta, vendar se klinično izraženi kondilomi razvijejo le pri manjšem deležu okuženih, pri večini pa okužba spontano izzveni. Virusi se prenašajo s spolnimi stiki, lahko tudi s stikom rok, zelo redko pa posredno z brisačami ali oblačili. Po različno dolgi inkubaciji se pojavijo ploščate ali pecljate bradavičaste tvorbe, ki se lahko združujejo v plošče in praviloma ne srbijo ter ne bolijo. Pri anamnezi receptivnih analnih odnosov je potreben pregled pri proktologu zaradi ocene morebitnih sprememb v analnem kanalu in tveganja za maligno alteracijo (Holmes et al., 2008; Kansky et al., 2016).

Diagnozo anogenitalnih bradavic postavimo na podlagi značilne klinične slike. Histološko preiskavo opravimo le ob sumu na rakasto spremembo, genotipizacija HPV pa ne sodi v rutinsko diagnostiko kondilomov (Holmes et al., 2008; Kansky et al., 2016).

Specifičnega protivirusnega zdravila za eradikacijo HPV ni. Kondilome lahko odstranjujemo s tekočim dušikom, imikvimodom, podofilotoksinom, elektrokavterjem, laserjem, ekskohleacijo ali ekscizijo. Pomembno je opozoriti paciente na možnost širjenja bradavic z britjem. Profilaktično cepljenje proti HPV je namenjeno preprečevanju okužb z najpomembnejšimi nizko- in visokorizičnimi genotipi HPV, vendar obravnava klinično izraženih kondilomov ostaja usmerjena v odstranitev sprememb, svetovanje in spremljanje ponovitev. Kondom

zmanjša tveganje prenosa, vendar pred okužbo s HPV ne zaščiti popolnoma (Holmes et al., 2008; Kansky et al., 2016).

Moluski (molluscum contagiosum)

Povzroča jih virus *molluscum contagiosum*. Pogosti so pri majhnih otrocih, pri odraslih pa se pojavljajo zlasti v predelu spolovila. Virus se prenese z neposrednim stikom z obolelo osebo, pri odraslih pogosto tudi s spolnim stikom. Po nekaj dnevih ali mesecih se pojavijo voščene, bele, rumenkaste ali bledo rožnate papule, ki so v sredini nekoliko ugreznjene in običajno ne srbijo. Diagnoza je večinoma klinična, zdravljenje pa vključuje ekskohleacijo, krioterapijo, elektrokavter ali laser (Kansky et al., 2016; Sterry et al., 2006).

Dermatofitije in ektoparazitoze

V anogenitalnem oziroma dimeljskem predelu praviloma niso klasične SPO, so pa pomembne v diferencialni diagnostiki sprememb na koži spolovila in okolice; ektoparazitoze, kot sta sramna ušivost in garje, se lahko prenašajo tudi s tesnim telesnim oziroma spolnim stikom. Dermatofiti, kot so *Trichophyton rubrum*, *T. mentagrophytes* in vrste rodu *Epidermophyton*, lahko povzročajo tineo ingvinalis; značilna so ostro omejena eritematozna žarišča v dimljah s poudarjenim, luščečim se robom, pogosto ob sočasni glivični okužbi stopal ali nohtov. Diagnozo potrdimo z mikološkim pregledom, zdravljenje pa vključuje lokalne antimikotike, sušenje kože, zmanjšanje potenja, izogibanje tesnim sintetičnim oblačilom ter zdravljenje sočasne glivične okužbe stopal, kadar je prisotna. Pri sramni ušivosti so značilni srbenje, gnide na dlakah in modrikaste lise na mestu pikov, pri garjah pa izrazito nočno srbenje, rovčki, ekskoriacije in pri moških pogosto srbeči skabični granulomi na spolovilu ali modih. Pri obravnavi so pomembni pregled in zdravljenje spolnih oziroma tesnih kontaktov, higienski ukrepi, pranje oziroma toplotna obdelava perila, oblačil in posteljnine ter svetovanje o preprečevanju ponovnega prenosa. Pri sramni ušivosti je smiselno oceniti tudi tveganje za sočasne SPO; pri garjah pa je treba pacienta opozoriti, da srbež lahko vztraja še nekaj tednov po uspešnem zdravljenju (Holmes et al., 2008; Kansky et al., 2016; Sterry et al., 2006).

Anogenitalne spremembe: kdaj pomislimo tudi na ne-SPO vzroke?

- Vsaka sprememba v anogenitalnem področju ni nujno spolno prenosljiva okužba.
- Pri srbežu, eritemu, maceraciji ali luščenju pomislimo tudi na kandidozo, dermatofitijo, kontaktni dermatitis ali luskavico.
- Pri porcelanasto belih plakih, brazgotinjenju, bolečih razpokah ali funkcionalnih težavah je treba pomisliti na lichen sclerosus.
- Vztrajne, atipične, hiperkeratotične, ulcerirane ali terapevtsko neodzivne lezije zahtevajo dodatno diagnostiko, pogosto biopsijo.
- Dobra anamneza naj vključuje vprašanja o higieni, dražečih dejavnikih, kontaktnih alergenih, zdravilih, sladkorni bolezni in imunosupresiji.

ZAKLJUČEK

SPO lahko brez pravočasnega prepoznavanja in ustreznega zdravljenja vodijo v pomembne zaplete ter dolgoročne posledice, zato morata biti diagnostika in zdravljenje hitra, ciljna in skladna s smernicami. Enako pomembna je obravnava spolnih partnerjev ter ustrezno načrtovanje kontrol po zdravljenju, saj tako zmanjšamo tveganje ponovne okužbe in nadaljnjega širjenja bolezni. Pri anogenitalnih spremembah je pomembno upoštevati tudi diferencialno diagnostiko, saj vsaka sprememba ni nujno SPO; v klinični presoji je treba pomisliti tudi na okužbe s kvasovkami, dermatofitije, ektoparazitoze ter druge neinfekcijske vzroke. Preventiva temelji na dosledni uporabi kondoma pri vseh oblikah spolnih odnosov, cepljenju proti HPV in hepatitisu B, rednem presejalnem testiranju pri ogroženih skupinah in jasnem svetovanju o varnejši spolnosti. Celostni pristop – od anamneze, laboratorijske potrditve in terapije do obravnave kontaktov, diferencialne diagnostike ter javnozdravstvenih ukrepov – je temelj učinkovitega obvladovanja SPO in drugih anogenitalnih sprememb na ravni posameznika in skupnosti (Holmes et al., 2008; Janier et al., 2021; Kansky et al., 2016; Unemo et al., 2020).

Svetovanje, obravnava partnerjev in preventiva

- Pogovor naj bo zaupen, spoštljiv in neobsojajoč, saj to poveča verjetnost iskrene anamneze.
- Pacient naj prejme jasna navodila o zdravljenju, kontrolah in znakih, ob katerih mora poiskati ponovno obravnavo.
- Spolne partnerje je treba obvestiti, testirati in zdraviti, da zmanjšamo tveganje ponovne okužbe.
- Do zaključka zdravljenja in dogovorjenih kontrol svetujemo izogibanje spolnim odnosom ali dosledno uporabo zaščite.
- Preventiva vključuje uporabo kondoma, cepljenje proti HPV in hepatitisu B, redno testiranje pri večjem tveganju ter zdravstveno vzgojo.

Ključna priporočila evropskih smernic

- Pri gonoreji evropske smernice poudarjajo uporabo validiranih molekularnih testov in kulture, zdravljenje s ceftriaksonom v ustreznem odmerku ter kontrolo ozdravitve zaradi naraščajoče protimikrobne odpornosti (Unemo et al., 2020).
- Pri klamidijskih okužbah je priporočena diagnostika z validiranimi NAAT testi; doksiciklin je zdravljenje prve izbire, zlasti pri rektalnih okužbah, azitromicin pa je alternativa v izbranih primerih (White et al., 2025).
- Pri sifilisu smernice poudarjajo serološko diagnostiko, razvrstitev na zgodnji in pozni sifilis, zdravljenje z benzatinskim penicilinom G ter serološko spremljanje po zdravljenju (Janier et al., 2021).
- Pri okužbi z *Mycoplasma genitalium* je pomembno testiranje z NAAT, kadar je mogoče tudi določanje makrolidne odpornosti; zdravljenje mora upoštevati možnost odpornosti in potrebo po kontroli uspešnosti zdravljenja (Jensen et al., 2016).
- Pri genitalnem herpesu so ključni zgodnje prepoznavanje, uvedba protivirusnega zdravljenja, svetovanje glede prenosa, obravnava ponovitev ter posebna previdnost v nosečnosti in pri imunsko oslabljenih pacientih (Patel et al., 2025).

VPRAŠANJA ZA RAZMISLEK

1. Kateri podatki iz spolne, zdravstvene in epidemiološke anamneze so ključni pri oceni tveganja za SPO in kako jih pridobimo na neobsojajoč način?
2. Kako se razlikuje diagnostični pristop pri pacientu z izcedkom iz sečnice, nožnice ali materničnega vratu v primerjavi s pacientom z genitalno razjedo?
3. Kdaj je ob sumu ali potrditvi SPO smiselno opraviti tudi presejalno testiranje na HIV, sifilis ter hepatitis B in C?
4. Katere so ključne točke svetovanja pacientu glede zdravljenja, začasne spolne abstinence oziroma uporabe zaščite, varnejše spolnosti in obravnave spolnih partnerjev?
5. Zakaj so kontrole po zdravljenju pomembne in kaj z njimi preverjamo pri različnih SPO?
6. Kdaj pri anogenitalnih spremembah pomislimo tudi na ne-SPO vzroke, kot so kandidoza, dermatofitije, garje ali sramna ušivost?

LITERATURA

1. Holmes, K. K., Sparling, P. F., Stamm, W. E., Piot, P., Wasserheit, J. N., Corey, L., Cohen, M. S., & Watts, D. H. (Eds.). (2008). *Sexually transmitted diseases* (4th ed.). McGraw-Hill.
2. Janier, M., Unemo, M., Dupin, N., Tiplica, G. S., Potočnik, M., & Patel, R. (2021). 2020 European guideline on the management of syphilis. *Journal of the European Academy of Dermatology and Venereology, 35*(3), 574–588. https://doi.org/10.1111/jdv.16946
3. Jensen, J. S., Cusini, M., Gomberg, M., & Moi, H. (2016). 2016 European guideline on *Mycoplasma genitalium* infections. *Journal of the European Academy of Dermatology and Venereology, 30*(10), 1650–1656. https://doi.org/10.1111/jdv.13849
4. Kansky, A., & Miljković, J. (Ur.). (2016). *Kožne in spolne bolezni*. Združenje slovenskih dermatovenerologov.
5. Patel, R., Moran, B., Clarke, E., Geretti, A. M., Lautenschlager, S., Green, J., Donders, G., Gomberg, M., Samraj, S., Tiplica, G. S., & Foley, E. (2025). 2024 European guidelines for the management of genital herpes. *Journal of the European Academy of Dermatology and Venereology, 39*(4), 742–758. https://doi.org/10.1111/jdv.20450
6. Sterry, W., Paus, R., & Burgdorf, W. (2006). *Dermatology*. Thieme.
7. Unemo, M., Ross, J. D. C., Serwin, A. B., Gomberg, M., Cusini, M., & Jensen, J. S. (2020). 2020 European guideline for the diagnosis and treatment of gonorrhoea in adults. *International Journal of STD & AIDS*. https://doi.org/10.1177/0956462420949126
8. White, J. A., Dukers-Muijrers, N. H. T. M., Hoebe, C. J. P. A., Kenyon, C. R., Ross, J. D. C., & Unemo, M. (2025). 2025 European guideline on the management of *Chlamydia trachomatis* infections. *International Journal of STD & AIDS, 36*(6), 434–449. https://doi.org/10.1177/09564624251323678

BOLEZNI ANOGENITALNEGA PODROČJA, KI NISO SPOLNO PRENOSLJIVE

Andreja Murnik Rauh, dr. med., spec. dermatovenerologinja

Dermatovenerološka klinika, Univerzitetni klinični center Ljubljana

UVOD

Bolezni anogenitalnega področja so v klinični praksi pogoste in diagnostično zahtevne. Pacienti se zaradi specifične lokalizacije sprememb, občutka zadrege, strahu pred stigmo ali zmotnega prepričanja, da gre vedno za spolno prenosljivo okužbo, pogosto pozno odločijo za pregled. Spremembe so lahko posledica infekcijskih, vnetnih, iritativnih, alergijskih, avtoimunskih ali sistemskih procesov, lahko pa predstavljajo tudi predrakave ali maligne spremembe. Klinična slika je raznolika in se lahko kaže z eritemom, edemom, erozijami, maceracijo, papulami, pustulami, luščenjem, fisurami, bolečino, pekočim občutkom, srbežem ali izcedkom, pri čemer se posamezna stanja pogosto prekrivajo. Za pravilno diagnozo je potreben sistematičen medicinski pristop, ki vključuje natančno anamnezo, klinični pregled kože in sluznic, oceno dejavnikov tveganja, presojo možnosti okužbe, vnetne dermatoze ali neoplastične spremembe ter odločitev o dodatnih preiskavah. Te lahko vključujejo mikrobiološke preiskave, mikološko diagnostiko, epikutano testiranje, dermatoskopijo ali biopsijo. Prispevek predstavlja najpogostejše bolezni anogenitalnega področja, ki niso spolno prenosljive, ter poudarja diferencialno diagnostiko, usmeritve za zdravljenje, indikacije za specialistično obravnavo in pomen jasne edukacije pacienta kot dela celostne klinične obravnave (Kansky et al., 2016; Lewis et al., 2018; Sterry et al., 2006; van der Meijden et al., 2022).

Pri klinični obravnavi je pomemben neobsojajoč, diskreten in strokoven pristop, saj zmanjšuje zadrego ter povečuje pripravljenost pacienta za sodelovanje pri diagnostiki in zdravljenju. Anogenitalno področje ima anatomske in fiziološke posebnosti, ki vplivajo na nastanek in potek bolezni: večjo vlažnost, trenje, okluzijo, pogost stik z urinom, blatom, izcedki in higienskimi pripravki ter tanjšo oziroma občutljivejšo kožo in sluznico. Ti dejavniki lahko okrepijo draženje, spremenijo značilno klinično sliko dermatoz in povečajo tveganje za sekundarno

okužbo, zato je pri presoji sprememb pomembno povezati klinični videz z anamnezo, pridruženimi boleznimi in dejavniki tveganja (Kansky et al., 2016; Sterry et al., 2006).

Ključni poudarki za klinično obravnavo

- Spremembe na anogenitalnem področju niso vedno spolno prenosljive.
- Pri anamnezi so pomembni podatki o higieni, dražečih dejavnikih, zdravilih, pridruženih boleznih in spolni anamnezi.
- Neobsojajoč in diskreten pristop zmanjša zadrego pacienta ter izboljša sodelovanje pri obravnavi.
- Vztrajne, atipične ali hitro napredujoče spremembe zahtevajo specialistično oceno.

NAJPOGOSTEJŠA INFEKCIJSKA IN VNETNA STANJA

Balanitis in posthitis

Balanitis je vnetje glansa, posthitis pa vnetje prepucija; kadar sta prizadeta oba predela, govorimo o balanopostitisu. Stanje ni posledica spolno prenosljive okužbe, lahko ga povzročajo saprofitne in patogene bakterije, anaerobi, kvasovke, mehansko draženje, kontaktna preobčutljivost, poslabšajo ga pridružena stanja, kot sta sladkorna bolezen in imunosupresija. Klinično se kaže z eritemom, edemom, plitvimi erozijami, pekočo bolečino, srbežem, neprijetnim vonjem in včasih sluzasto-gnojnimi oblogami. Pri moških je pomembna ocena prepucija, prisotnosti fimoze, ponavljajočih se epizod ter znakov lichen sclerosus ali penilne intraepitelijske neoplazije. Obravnava vključuje odstranitev sprožilcev, nežno umivanje z vodo ali blagimi nadomestki mila, obkladke s fiziološko raztopino, lokalno protivnetno zdravljenje, protimikrobno zdravljenje ob dokazani okužbi ter napotitev k urologu ali dermatovenerologu pri fimozi, ponavljajočem se balanopostitisu ali sumu na predrakavo spremembo (Edwards et al., 2023; Kansky et al., 2016).

Vulvitis

Vulvitis je vnetje kože in sluznice zunanjega ženskega spolovila. Pojavi se lahko kot samostojno vnetno stanje ali v povezavi z vulvovaginalno kandidozo, bakterijsko okužbo, kontaktnim iritativnim ali alergijskim dermatitisom, lichen sclerosusom, lichen planusom, inverzno luskavico ali drugimi dermatozami. Klinično se kaže z eritemom, edemom, srbežem, pekočim občutkom, bolečino, fisurami, erozijami, disparevnijo (bolečino pri spolnem odnosu), disurijo (bolečino ali pekočim občutkom pri uriniranju) ali izcedkom. Pri klinični obravnavi je

pomembno razlikovati med primarnim vulvitisom, vulvovaginitisom in dermatozami vulve, saj se zdravljenje razlikuje glede na vzrok. Priporočljivi so odstranitev dražečih dejavnikov, nežna higiena brez odišavljenih pripravkov, uporaba indiferentnih mazil za zaščito kože, lokalno protivnetno zdravljenje ob izrazitem vnetju ter mikrobiološka, mikološka ali histopatološka preiskava pri ponavljajočih se, atipičnih ali terapevtsko neodzivnih spremembah (Kansky et al., 2016; Kirtschig et al., 2015; Lewis et al., 2018; Sterry et al., 2006; van der Meijden et al., 2022).

Pomembno pri vulvitisu

- Vulvitis je lahko samostojno vnetje ali del vulvovaginitisa oziroma dermatoze vulve.
- Pomembno je razlikovanje med okužbo, kontaktnim dermatitisom, lichen sclerosus, lichen planus in inverzno luskavico.
- Ponavljajoče se, atipične ali terapevtsko neodzivne spremembe zahtevajo dodatno diagnostiko.
- Pacientko je treba poučiti o nežni higieni in izogibanju odišavljenim pripravkom.

Kandidozni intertrigo in vulvovaginalna kandidoza

Pogosteje se pojavljata pri maceraciji, debelosti, sladkorni bolezni, nosečnosti, imunosupresiji, zdravljenju s širokospektralnimi antibiotiki in hormonskih dejavnikih. Koža je pordela, macerirana in lahko erodirana, ob robu žarišča pa se pojavijo satelitne papule ali pustule. Pri vulvovaginalni kandidozi so lahko prisotni srbež, pekoč občutek, disparevnija, disurija in značilen belkast izcedek, vendar samo klinična slika ni vedno dovolj zanesljiva za diagnozo, zlasti pri ponavljajočih se težavah. Zdravljenje vključuje lokalne antimikotike, zmanjšanje vlage, izogibanje predispozicijskim dejavnikom, ureditev glikemije pri sladkorni bolezni in ustrezno nego kože. Pri ponavljajočih se ali terapevtsko neodzivnih okužbah sta smiselni mikrobiološka oziroma mikološka potrditev ter ocena morebitnih pridruženih dejavnikov tveganja (Kansky et al., 2016; Sterry et al., 2006; Workowski et al., 2021).

Folikulitis, garje, sramna ušivost in tinea ingvinalis

so pogosta stanja, ki lahko prizadenejo anogenitalno oziroma dimeljsko področje. Folikulitis najpogosteje povzroča *Staphylococcus aureus* in se kaže s folikularno razporejenimi pustulami, bolečimi papulami ali krustami, pogosto po britju, depilaciji, potenju ali trenju. Garje povzročajo izrazit srbež, zlasti ponoči, rovčke, ekskoriacije in lahko tudi skabične granulome na spolovilu; obravnava mora vključevati sočasno zdravljenje tesnih kontaktov in higienske

ukrepe. Pri sramni ušivosti so značilni gnide na dlakah, srbež in modrikaste lise na mestih pikov. Tinea ingvinalis oziroma dimeljska dermatofitija je glivična okužba dimeljskega predela z ostro omejenimi eritematoznimi žarišči in luščečim se robom; diagnozo potrjujemo z mikološkim pregledom, zdravljenje pa temelji na lokalnih ali po potrebi sistemskih antimikotikih. Pomembno je razlikovanje od kandidoze, eritrazme, inverzne luskavice in kontaktnega dermatitisa, saj lahko neustrezna uporaba lokalnih kortikosteroidov prikrije dermatofitno okužbo in poslabša potek bolezni (Kansky et al., 2016; Sterry et al., 2006; Workowski et al., 2021).

Usmeritve pri okužbah in ektoparazitozah

- Pri kandidozi sta pomembna zmanjševanje vlage in prepoznavanje dejavnikov tveganja.
- Pri garjah sta potrebna sočasno zdravljenje tesnih kontaktov in izvedba higienskih ukrepov.
- Pri sramni ušivosti se preverijo gnide na dlakah in znaki srbenja.
- Pri tinea ingvinalis oziroma dimeljski dermatofitiji se je treba izogibati neustrezni uporabi lokalnih kortikosteroidov.

DERMATOZE IN PREMALIGNE SPREMEMBE

Kontaktni iritativni in alergijski dermatitis

Kontaktni iritativni in alergijski dermatitis nastaneta zaradi izpostavljenosti dražečim snovem ali zaradi preobčutljivosti na alergene, ki so v izdelkih za intimno nego, odišavljenih vložkih, vlažilnih robčkih, kondomih, spermicidih. Problem so lahko tudi lokalna zdravila, antiseptiki, razkužila ali pogosta uporaba mila. Iritativni dermatitis je pogosto povezan z vlago, trenjem, inkontinenco ali pretirano higieno, alergijski kontaktni dermatitis pa se lahko kaže z izrazitim srbežem, eritemom, edemom, vezikulami ali kronično lihenifikacijo ob praskanju. Pri zdravljenju sta ključna prepoznavanje in odstranitev sprožilca, ob tem pa kratkotrajna uporaba ustrezno potentnih lokalnih kortikosteroidov ter vzdrževalna nega z indiferentnimi mazili. Pri sumu na alergijski kontaktni dermatitis ali pri ponavljajočih se težavah je smiselno epikutano testiranje (Johnston et al., 2017; Kansky et al., 2016; Sterry et al., 2006).

Inverzna luskavica

Inverzna luskavica lahko prizadene anogenitalno oziroma dimeljsko področje. Zaradi vlažnega okolja je pogosto prisotno manj luščenja kot pri klasični luskavici in se praviloma kaže kot ostro

omejen eritem v pregibih. Klinično jo je treba razlikovati od kandidoze, tinee ingvinalis, eritrazme in kontaktnega dermatitisa, saj je zdravljenje odvisno od pravilno opredeljenega vzroka sprememb (Kansky et al., 2016; Sterry et al., 2006; van der Meijden et al., 2022).

Lichen planus

Lichen planus lahko prizadene tudi kožo in sluznico anogenitalnega področja. Kaže se lahko z bolečimi erozijami, belkastimi mrežastimi spremembami, pekočim občutkom, disparevnijo ali kroničnimi težavami, ki pomembno vplivajo na kakovost življenja. Pri erozivnih ali trdovratnih spremembah sta pomembni specialistična obravnava in po potrebi histopatološka potrditev diagnoze (Kansky et al., 2016; Sterry et al., 2006; van der Meijden et al., 2022).

Lichen simplex chronicus

Lichen simplex chronicus nastane kot posledica kroničnega srbenja in praskanja. Koža je lahko zadebeljena, lihenificirana, suha, hiperpigmentirana ali ekskoriirana. Obravnava vključuje prepoznavanje primarnega vzroka srbeža, zmanjšanje draženja, ustrezno nego kože, kratkotrajno protivnetno zdravljenje in ukrepe za prekinitev kroga srbenja in praskanja (Kansky et al., 2016; Sterry et al., 2006; van der Meijden et al., 2022).

Lichen sclerosus

Lichen sclerosus zahteva posebno pozornost zaradi kroničnega poteka, možnega brazgotinjenja, funkcionalnih posledic in povečanega tveganja za ploščatocelični karcinom. Pri ženskah se pogosto kaže z belkastimi, atrofičnimi ali porcelanastimi žarišči, fisurami, purpuro, srbežem in značilno prizadetostjo vulve in perianalnega področja. Pri moških lahko prizadene glans in prepucij ter povzroča fimozo, boleče razpoke, težave pri spolnosti in motnje mikcije. Priporočila poudarjajo zdravljenje z visoko potentnimi lokalnimi kortikosteroidi, individualno prilagojeno vzdrževalno zdravljenje, redno spremljanje in poučitev pacienta o samopregledovanju ter potrebi po ponovni oceni ob pojavu novih infiltracij, razjed, hiperkeratoze ali krvavitve (Kirtschig et al., 2015; Lewis et al., 2018; Marfatia et al., 2019).

Opozorilni znaki pri lichen sclerosus

- Nova infiltracija, razjeda, hiperkeratoza ali krvavitev zahtevajo ponovno oceno.
- Pomembno je redno spremljanje zaradi tveganja za brazgotinjenje in maligno spremembo.
- Pacienta je treba poučiti o samopregledovanju in pravočasnem iskanju strokovne pomoči.
- Vzdrževalno zdravljenje se prilagaja kliničnemu poteku in odzivu na zdravljenje.

Premaligne in maligne spremembe

Vztrajne, atipične, hiperkeratotične, pigmentirane, ulcerirane, krvaveče ali terapevtsko neodzivne spremembe zahtevajo biopsijo in histopatološko preiskavo, zlasti kadar obstaja sum na vulvarno ali penilno intraepitelijsko neoplazijo oziroma ploščatocelični karcinom. Sodobna priporočila poudarjajo, da je pri vulvarni intraepitelijski neoplaziji potrebna histopatološka potrditev diagnoze, ob sumu na invazivno bolezen pa pravočasna ekscizija oziroma napotitev v specialistično obravnavo. Pri penilnih spremembah je pomembno razlikovanje med vnetnimi dermatozami, okužbami, lichen sclerosusom, Zoonovim balanitisom in penilno intraepitelijsko neoplazijo, saj se lahko klinične slike prekrivajo (American College of Obstetricians and Gynecologists, 2016; Edwards et al., 2023; Right Decisions, 2025; van der Meijden et al., 2022).

Kdaj je potrebna biopsija?

- Pri infiltriranih, ulceriranih, krvavečih ali pigmentiranih spremembah.
- Pri spremembah, ki se ne izboljšajo ob ustreznem zdravljenju.
- Pri sumu na vulvarno ali penilno intraepitelijsko neoplazijo.
- Pri hitro rastoči spremembi ali kliničnem sumu na maligno spremembo.

Medicinske sestre imajo pomembno vlogo pri podpori pacientu, razlagi navodil in spodbujanju pravilnega izvajanja zdravljenja. Pacienta je treba seznaniti, kako naj izvaja higieno anogenitalnega področja, katerim izdelkom in postopkom naj se izogiba ter kdaj naj ponovno poišče strokovno pomoč. Posebej pomembno je opozoriti na izogibanje odišavljenim izdelkom, pretiranemu umivanju, dražečim pripravkom in samozdravljenju z neustreznimi lokalnimi zdravili. Priporočljivi so zračno bombažno perilo, zmanjševanje vlage in trenja, redna menjava mokrega ali prepotenega perila, urejena glikemija pri sladkorni bolezni ter pravočasno ukrepanje ob ponavljajočih se ali nepojasnjenih težavah. Pojasnilo, da spremembe v

anogenitalnem področju niso vedno spolno prenosljive, lahko zmanjša stigmo in izboljša sodelovanje pacienta pri zdravljenju (Kansky et al., 2016; Sterry et al., 2006).

ZAKLJUČEK

Uspešna klinična obravnava bolezni anogenitalnega področja temelji na pravočasnem prepoznavanju in razlikovanju med infekcijskimi, vnetnimi, alergijskimi, iritativnimi, sistemskimi in neoplastičnimi vzroki. Poleg simptomatskega zdravljenja je pomembno prepoznati in obvladovati sprožilce, kot so maceracija, trenje, neustrezna ali pretirana higiena, presnovne motnje, inkontinenca in imunosupresija. Posebno pozornost zahtevajo vztrajne ali atipične spremembe, ki se ne izboljšajo ob ustreznem zdravljenju; v takih primerih je biopsija ključna za izključitev predrakavih ali malignih sprememb. Pri kroničnih dermatozah, zlasti pri lichen sclerosusu, je potrebno dolgoročno spremljanje, saj lahko brazgotinjenje, funkcionalne težave in tveganje za maligno alteracijo, pomembno vplivajo na kakovost življenja pacientov. Kakovostna obravnava zahteva jasno klinično presojo, pravočasno napotitev v specialistično obravnavo, interdisciplinarno sodelovanje ter pacientu razumljivo edukacijo, pri kateri imajo pomembno vlogo tudi medicinske sestre (Edwards et al., 2023; Kirtschig et al., 2015; Lewis et al., 2018; Sterry et al., 2006; van der Meijden et al., 2022).

VPRAŠANJA ZA RAZMISLEK

1. Na katere klinične znake moramo biti pozorni pri razlikovanju med vnetnimi, infekcijskimi ter predrakavimi in malignimi spremembami?
2. Kdaj je pri vztrajnih anogenitalnih spremembah indicirana biopsija?
3. Kako prepoznamo tipične značilnosti kontaktnega dermatitisa, kandidoze, tinee ingvinalis in lichen sclerosusa?

LITERATURA

1. American College of Obstetricians and Gynecologists. (2016). *Management of vulvar intraepithelial neoplasia* (Committee Opinion No. 675). https://www.acog.org/clinical/clinical-guidance/committee-opinion/articles/2016/10/management-of-vulvar-intraepithelial-neoplasia
2. Edwards, S. K., Bunker, C. B., van der Meijden, W. I., & van der Snoek, E. M. (2023). 2022 European guideline for the management of balanoposthitis. *Journal of the European Academy of Dermatology and Venereology*. https://iusti.org/wp-content/uploads/2023/03/2022-European-guideline-for-the-management-of-balanoposthitis.pdf
3. Johnston, G. A., Exton, L. S., Mohd Mustapa, M. F., Slack, J. A., Coulson, I. H., English, J. S. C., & Bourke, J. F. (2017). British Association of Dermatologists' guidelines for the management of

contact dermatitis 2017. *British Journal of Dermatology, 176*(2), 317–329. https://doi.org/10.1111/bjd.15239

4. Kansky, A., Arzensek, J., & Miljkovic, J. (2016). *Kožne in spolne bolezni*. Združenje slovenskih dermatovenerologov.
5. Kirtschig, G., Becker, K., Günthert, A., Jasaitiene, D., Cooper, S., Chi, C. C., Kreuter, A., Rall, K. K., Aberer, W., Riechardt, S., Casabona, F., Powell, J., Brackenbury, F., Erdmann, R., Lazzeri, M., Barbagli, G., & Wojnarowska, F. (2015). Evidence-based (S3) guideline on (anogenital) lichen sclerosus. *Journal of the European Academy of Dermatology and Venereology, 29*(10), e1–e43. https://doi.org/10.1111/jdv.13136
6. Lewis, F. M., Tatnall, F. M., Velangi, S. S., Bunker, C. B., Kumar, A., Brackenbury, F., Mohd Mustapa, M. F., & Exton, L. S. (2018). British Association of Dermatologists guidelines for the management of lichen sclerosus, 2018. *British Journal of Dermatology, 178*(4), 839–853. https://doi.org/10.1111/bjd.16241
7. Marfatia, Y., Surani, A., & Baxi, R. (2019). Genital lichen sclerosus et atrophicus in females: An update. *Indian Journal of Sexually Transmitted Diseases and AIDS, 40*(1), 6–12. https://doi.org/10.4103/ijstd.IJSTD_23_19
8. Right Decisions. (2025). *Vulval intraepithelial neoplasia (VIN), management and follow-up*. https://www.rightdecisions.scot.nhs.uk/ggc-clinical-guidelines/gynaecology/gynaecology-guidelines/guidelines-a-z-all-gynaecology-guidelines/vulval-intraepithelial-neoplasia-vin-management-and-follow-up-1230/
9. Sterry, W., Paus, R., & Burgdorf, W. (2006). *Dermatology*. Thieme.
10. van der Meijden, W. I., Boffa, M. J., ter Harmsel, B., Kirtschig, G., Lewis, F., Moyal-Barracco, M., Tiplica, G.-S., & Sherrard, J. (2022). 2021 European guideline for the management of vulval conditions. *Journal of the European Academy of Dermatology and Venereology, 36*(7), 952–972. https://doi.org/10.1111/jdv.18102
11. Workowski, K. A., Bachmann, L. H., Chan, P. A., Johnston, C. M., Muzny, C. A., Park, I., Reno, H., Zenilman, J. M., & Bolan, G. A. (2021). Sexually transmitted infections treatment guidelines, 2021. *MMWR Recommendations and Reports, 70*(4), 1–187. https://doi.org/10.15585/mmwr.rr7004a1

AKUTNA VENEROLOŠKA STANJA

Andreja Murnik Rauh, dr. med., spec. dermatovenerologinja

Dermatovenerološka klinika, Univerzitetni klinični center Ljubljana

UVOD

V venerologiji akutno stanje pomeni nenadno nastale ali hitro napredujoče simptome in znake v anogenitalnem ali orofaringealnem področju, zaradi katerih pacient poišče hitro zdravniško obravnavo. Najpogosteje gre za izcedek iz sečnice ali maternicnega vratu, dizurijo, težave v predelu zadnjika po spolni izpostavitvi, bolečo ali nebolečo razjedo v predelu spolovila ali ustne sluznice, boleče mehurčke, oteklino ali boleče in povečane povečane dimeljske bezgavke. Takšna stanja zahtevajo pravočasno klinično presojo, ker so lahko posledica spolno prenosljive okužbe, lahko vodijo v zaplete in pomenijo tveganje za nadaljnji prenos okužbe (Centers for Disease Control and Prevention [CDC], 2021; World Health Organization [WHO], 2021).

Posebnost venerološke obravnave je, da zdravnik ne obravnava le trenutnih simptomov posameznega pacienta. Hkrati mora oceniti možnost asimptomatske okužbe, ponovne okužbe, neprepoznanih okužb spolnih partnerjev in javnozdravstvenih posledic. Pri vsakem pacientu je treba presoditi, ali stanje zahteva takojšnje zdravljenje pred dokončnimi laboratorijskimi izvidi, na primer pri izrazitem gnojnem izcedku iz sečnice, visoki verjetnosti gonoreje, sumu na primarni sifilis ali klinično tipičnem prvem zagonu genitalnega herpesa. Ob tem je pomembno, da je komunikacija strokovna, zaupna in neobsojajoča, saj kakovost anamneze neposredno vpliva na pravilnost diagnostičnih in terapevtskih odločitev (International Union against Sexually Transmitted Infections [IUSTI], 2026; WHO, 2021).

Profesionalna komunikacija pri venerološki obravnavi

- zagotoviti zasebnost in zaupnost pogovora;
- uporabiti neobsojajoč in strokoven pristop;
- vprašanja o spolni izpostavljenosti postavljati jasno, mirno in kot rutinski del zdravstvene obravnave;
- pacientu omogočiti dovolj časa za odgovor in po potrebi uporabiti odprta vprašanja;
- preveriti, ali pacient razume navodila glede odvzema kužnin, zdravljenja, začasne spolne abstinence, obveščanja partnerjev in kontrolnega pregleda.

Pregleden prikaz najpogostejših simptomov in znakov, možnih stanj ter osnovnih ukrepov pri akutnih venereoloških stanjih je predstavljen v Tabeli 1 (CDC, 2021; WHO, 2021).

Tabela 1: Simptom, možna stanja in osnovni ukrep pri akutnih venereoloških stanjih

Simptom ali znak	Možna stanja	Osnovni ukrep
Izcedek	Uretritis, cervicitis	Spolna anamneza, pregled, odvzem kužnin, zdravniška presoja
Dizurija	SPO ali urološki vzrok	Ocena spolne izpostavljenosti, testiranje glede na klinično sliko
Proktitis	Rektalna SPO, druge vnetne bolezni	Rektalni bris, ocena bolečine, krvavitve in tenezmov
Razjeda ali mehurčki	Genitalni herpes, sifilis, drugi vzroki	Pregled, PCR iz sveže lezije, serologija za sifilis
Oteklina ali bezgavke	Regionalna limfadenopatija, zaplet okužbe	Ocena nujnosti, zdravniška presoja, po potrebi širša diagnostika

AKUTNI IZCEDEK: URETRITIS IN CERVICITIS

Pri pacientu z izcedkom mora zdravnik najprej opredeliti anatomsko mesto težav: sečnico, maternični vrat, nožnico, rektum ali več mest izpostavitve hkrati. Anamneza naj zajame začetek in trajanje simptomov, značaj izcedka, dizurijo, srbenje, bolečino, krvavitev po spolnem odnosu, bolečine v spodnjem delu trebuha, rektalne simptome, vročino in predhodno antibiotično zdravljenje. Posebej pomembni so podatki o spolnih praksah, uporabi kondoma, številu in spolu spolnih partnerjev, možnosti nosečnosti ter predhodnih spolno prenosljivih okužbah (SPO). Pri moških je treba pri uretritisu pomisliti predvsem na *Neisseria gonorrhoeae*, *Chlamydia trachomatis*, *Mycoplasma genitalium* in *Trichomonas vaginalis*; pri ženskah pa je treba poleg cervicitisa razlikovati tudi vaginitis, bakterijsko vaginozo, kandidozo in vnetno bolezen medenice (CDC, 2021; WHO, 2021).

Etiološka diagnostika izcedka temelji predvsem na molekularnih metodah, zlasti testih pomnoževanja nukleinskih kislin (angl. *nucleic acid amplification tests*, NAAT), za dokaz *Chlamydia trachomatis* in *Neisseria gonorrhoeae*. Pri moških je za dokaz uretralne okužbe pogosto primeren prvi curek urina, pri ženskah pa bris maternicnega vratu ali vaginalni bris, odvisno od lokalno validiranega diagnostičnega postopka. Pri sumu na gonorejo je, kadar je izvedljivo, priporočljiva tudi kultura, saj omogoča testiranje občutljivosti na antibiotike in

spremljanje protimikrobne odpornosti. Pri vztrajnem ali ponavljajočem se uretritisu oziroma cervicitisu je treba diagnostiko razširiti na *Mycoplasma genitalium*, po potrebi tudi na *Trichomonas vaginalis*, ter preveriti adherenco zdravljenja in obravnavo spolnih partnerjev (CDC, 2021; WHO, 2021).

Pomembno pred uvedbo zdravljenja

- kužnine je priporočljivo odvzeti pred začetkom antibiotičnega ali protivirusnega zdravljenja;
- vzorec mora biti izbran glede na anatomsko mesto izpostavitve;
- pravilen odvzem poveča diagnostično zanesljivost;
- izvidi usmerjajo nadaljnjo obravnavo in zdravljenje.

DIZURIJA IN PROKTITIS PRI SUMU NA SPO

Dizurija in proktitis sama po sebi nista vedno posledica SPO, vendar sta za venerološko obravnavo pomembna, kadar se pojavita po spolni izpostavitvi, ob novem ali tveganem spolnem stiku, ob pridruženem izcedku, rektalni bolečini, krvavitvi, tenezmih ali drugih znakih vnetja. V takih primerih mora zdravnik poleg običajnih uroloških, ginekoloških ali gastroenteroloških vzrokov pomisliti tudi na okužbe, kot so gonoreja, klamidijska okužba, okužba z virusom herpes simpleks, sifilis in druge SPO. Obravnava mora biti usmerjena glede na anatomsko mesto izpostavitve in vključevati pravočasen odvzem ustreznih kužnin (CDC, 2021; WHO, 2021).

Mini slovarček kratic in pojmov

- **PCR:** molekularna metoda za dokaz nukleinske kisline povzročitelja.
- **HPV:** humani papilomavirus.
- **HIV:** virus humane imunske pomanjkljivosti.
- **Proktitis:** vnetje danke, ki se lahko kaže z rektalno bolečino, izcedkom, krvavitvijo ali tenezmi.
- **Čankroid:** redka bakterijska spolno prenosljiva okužba, ki se običajno kaže z boleč anogenitalno razjedo.
- **Reinfekcija:** ponovna okužba po že preboleli ali zdravljeni okužbi.
- **Adherenca:** upoštevanje dogovorjenega oziroma predpisanega zdravljenja.

ANOGENITALNA IN OROFARINGEALNA RAZJEDA

Anogenitalna razjeda zahteva sistematičen diferencialnodiagnostični pristop. Med najpomembnejše infekcijske vzroke sodijo sifilis in genitalni herpes, redkeje pa čankroid, limfogranuloma venereum in granuloma inguinale, odvisno od epidemiološke izpostavljenosti in potovalne anamneze. Neinfekcijski vzroki vključujejo poškodbe (travme), aftozne razjede, fiksni medikamentozni eksantem, vnetne dermatoze, Behçetovo bolezen in maligne spremembe. Razjeda se lahko pojavi tudi na orofaringealnem področju. Neboleča indurirana razjeda z regionalno limfadenopatijo je klinično sumljiva za primarni sifilis, vendar odsotnost tipične klinične slike diagnoze ne izključuje. Boleči mehurčki, erozije ali plitke razjede v skupinah govorijo v prid genitalnemu herpesu, pri katerem je diagnostično najzanesljivejši PCR test iz sveže lezije (CDC, 2021; Patel et al., 2025).

Pri sumu na sifilis je potrebna serološka diagnostika s treponemskimi in netreponemskimi testi, pri zelo zgodnji okužbi pa je lahko začetna serologija še negativna, zato je ob visoki klinični verjetnosti potreben ponovni odvzem. Opravi se tudi PCR za Treponemo pallidum iz razjede. Zdravnik mora aktivno iskati znake sistemske prizadetosti, izpuščaj, sluznične spremembe, nevrološke simptome in podatke o nosečnosti. Pri genitalnem herpesu je zgodnja uvedba protivirusnega zdravljenja najbolj učinkovita v prvih dneh okužbe, pri obsežnem prvem zagonu, retenci urina, meningealnih znakih, imunski oslabelosti ali nosečnosti pa je potrebna hitrejša specialistična presoja oziroma bolnišnična obravnava (CDC, 2021; Patel et al., 2025).

Pomemben del zdravniške obravnave je odločitev, kdaj sta potrebni nujna napotitev ali širša diagnostika. Alarmni znaki so huda bolečina, sistemski simptomi, hitro napredovanje lezij, sum na diseminirano okužbo, nevrološki znaki, nosečnost, imunosupresija in sum na spolno nasilje. Dodatno pozornost zahtevata tudi vztrajanje razjede kljub zdravljenju in klinični sum na maligno bolezen. Pri atipičnih, kroničnih ali ponavljajočih se razjedah je treba razmisliti tudi o biopsiji in histopatološki obravnavi. Do zaključka diagnostike je treba pacientu jasno svetovati glede izogibanja spolnim stikom, uporabi kondoma in glede obvestitve partnerjev, pri čemer mora biti svetovanje dokumentirano v medicinski dokumentaciji (CDC, 2021; WHO, 2021).

Znaki za alarm

- huda bolečina ali hitro širjenje lezij;
- sistemski ali nevrološki simptomi;
- nosečnost ali imunosupresija;
- sum na spolno nasilje;
- vztrajanje razjede kljub zdravljenju ali sum na maligno bolezen.

EMPIRIČNO ZDRAVLJENJE PRI VISOKI KLINIČNI VERJETNOSTI SPO

Empirično zdravljenje je utemeljeno, kadar je klinična verjetnost SPO velika, kadar obstaja tveganje, da pacient ne bo prišel na kontrolni pregled, ali kadar bi odložitev zdravljenja povečala možnost zapletov in nadaljnjega prenosa okužbe. Pred uvedbo zdravljenja je treba, kadar je mogoče, odvzeti ustrezne kužnine. Izbira zdravila mora slediti veljavnim nacionalnim ali evropskim smernicam ter lokalnim podatkom o odpornosti. Pri gonoreji je zaradi naraščajoče protimikrobne odpornosti posebej pomembno pravilno odmerjanje cefalosporinov, odvzem kužnine pred uvedbo zdravljenja ter kontrolni pregled za odvzem kontrolnih brisov in oceno zdravljenja. Enako velja za klamidijsko okužbo. Pacienta je treba poučiti o abstinenci do zaključka zdravljenja in odvzema kontrolnih brisov, uporabi kondoma ter zdravljenju vseh spolnih partnerjev, sicer pride do ponovne okužbe (CDC, 2021; IUSTI, 2026).

OBRAVNAVA SPOLNIH PARTNERJEV IN KONTROLNI PREGLEDI

Pri potrjeni ali verjetni SPO je obravnava spolnih partnerjev sestavni del zdravljenja. Zdravnik mora pacientu svetovati, da obvesti partnerje, kakšen je časovni okvir obveščanja spolnih partnerjev in zakaj je zdravljenje partnerjev nujno za preprečevanje reinfekcije. Partnerji morajo biti napoteni na testiranje in zdravljenje v skladu z diagnozo primarnega pacienta ter lokalnimi strokovnimi priporočili. Pri SPO je obravnava spolnih partnerjev ključna tudi z vidika javnega zdravja, spremljanja izbruhov in zmanjševanja bremena SPO v populaciji (IUSTI, 2026; WHO, 2021).

Kontrolni pregled je potreben, če simptomi vztrajajo, ob ponovni izpostavitvi, sumu na neustrezno adherenco, pri nosečnosti, pri okužbah z večjim tveganjem za zaplete ter pri okužbah, za katere smernice priporočajo kontrolno testiranje za potrditev ozdravitve. Zdravnik mora ob kontroli preveriti klinični odgovor, izvide laboratorijskih preiskav, neželene učinke zdravljenja, obravnavo partnerjev in potrebo po dodatnem testiranju. Svetovanje mora

vključevati spolno abstinenco do zaključka zdravljenja in izginotja simptomov, dosledno uporabo kondoma, cepljenje proti hepatitisu B in HPV, kadar je indicirano, ter možnost HIV predekspozicijske ali postekspozicijske profilakse pri osebah z večjim tveganjem (CDC, 2021; IUSTI, 2026).

Vloga zdravstvene nege

- zgodnje prepoznavanje simptomov, ki zahtevajo hitro zdravniško obravnavo;
- zagotavljanje zasebnosti in podpornega okolja za pogovor;
- priprava pacienta na pregled in odvzem kužnin;
- podpora pri razumevanju navodil in svetovanju o začasni spolni abstinenci;
- spodbujanje obveščanja spolnih partnerjev in upoštevanja dogovorjenih kontrol.

Zapomnite si

- Akutna venerološka stanja zahtevajo hitro prepoznavo in pravočasno zdravniško presojo.
- Kužnine je, kadar je mogoče, treba odvzeti pred uvedbo zdravljenja.
- Zaupna in neobsojajoča komunikacija izboljša kakovost anamneze.
- Alarmni znaki zahtevajo takojšnjo zdravniško presojo.
- Obravnava spolnih partnerjev zmanjšuje tveganje za reinfekcije.

ZAKLJUČEK

Akutna venerološka stanja zahtevajo hitro prepoznavo, pravočasno zdravniško presojo in etiološko usmerjeno zdravljenje. Ključni elementi varne oskrbe so strukturirana anamneza, prepoznava alarmnih znakov, pravilen odvzem kužnin pred zdravljenjem, ustrezno svetovanje in vključevanje spolnih partnerjev. Pri tem ima zdravstvena nega pomembno vlogo, saj prispeva k zgodnjemu prepoznavanju simptomov, zagotavljanju zasebnosti, podporni komunikaciji, pripravi pacienta na diagnostične postopke in razumevanju navodil. Interdisciplinarni pristop zmanjšuje tveganje za zaplete, reinfekcije in nadaljnji prenos spolno prenosljivih okužb ter izboljšuje kakovost obravnave pacienta (CDC, 2021; IUSTI, 2026; WHO, 2021).

VPRAŠANJA ZA RAZMISLEK

1. Kateri simptomi in znaki pri akutnih venereoloških stanjih zahtevajo hitro zdravniško obravnavo?
2. Zakaj sta zaupna in neobsojajoča komunikacija pomembni pri pridobivanju podatkov o spolni izpostavljenosti, simptomih in tveganju za SPO?
3. Kako lahko zdravstvena nega prispeva k varni obravnavi pacienta pri odvzemu kužnin, svetovanju o spolni abstinenci in obveščanju spolnih partnerjev?

LITERATURA

1. Centers for Disease Control and Prevention. (2021). *Sexually transmitted infections treatment guidelines, 2021*. *MMWR Recommendations and Reports, 70*(4), 1–187. https://doi.org/10.15585/mmwr.rr7004a1
2. International Union against Sexually Transmitted Infections. (2026). *Treatment guidelines: Europe*. https://iusti.org/treatment-guidelines/
3. Patel, R., Moran, B., Clarke, E., Geretti, A. M., Lautenschlager, S., Green, J., Donders, G., Gomberg, M., Samraj, S., Tiplica, G. S., & Foley, E. (2025). 2024 European guidelines for the management of genital herpes. *Journal of the European Academy of Dermatology and Venereology, 39*(4), 742–758. https://doi.org/10.1111/jdv.20450
4. World Health Organization. (2021). *Guidelines for the management of symptomatic sexually transmitted infections*. World Health Organization. https://www.who.int/publications/i/item/9789240024168

EKSKOHLEACIJA IN KRIOTERAPIJA PRI BENIGNIH ANOGENITALNIH SPREMEMBAH V DERMATOVENEROLOŠKI AMBULANTI

Andreja Murnik Rauh, dr. med., spec. dermatovenerologinja

Dermatovenerološka klinika, Univerzitetni klinični center Ljubljana

UVOD

Namen prispevka je predstaviti diagnostično presojo, izbiro metode, izvedbo posega in spremljanje pacienta pri ekskohleaciji in krioterapiji izbranih benignih anogenitalnih sprememb v dermatovenerološki ambulanti.

Ekskohleacija oziroma kiretaža in krioterapija sta v dermatovenerološki ambulanti pogosto uporabljeni metodi za odstranjevanje izbranih benignih anogenitalnih sprememb. V prispevku se izraza ekskohleacija in kiretaža uporabljata kot sorodna izraza za mehansko odstranitev površinske spremembe z ustreznim instrumentom. Metodi se najpogosteje uporabljata pri anogenitalnih kondilomih, moluskih, ob ustrezni klinični presoji pa sta lahko uporabni tudi pri drugih benignih spremembah v genitalnem ali pubičnem področju. (seboroične keratoze, mehki fibromi oziroma fibroepitelijski polipi). Obravnava mora zato slediti zaporedju: prepoznava vrste spremembe, presoja primernosti destruktivnega ali mehanskega posega in izbira najvarnejše metode za posameznega pacienta.

Prispevek je zasnovan po kliničnem zaporedju obravnave. Najprej so predstavljeni anogenitalni kondilomi kot najpogostejša indikacija, nato druge benigne spremembe anogenitalnega predela, premaligne spremembe in malignomi. Sledijo izbira metode, ločen opis ekskohleacije in krioterapije, kontraindikacije, previdnostni ukrepi ter navodila po posegu, spremljanje in svetovanje pacientu. Takšna struktura podpira klinični miselni tok: prepoznati spremembo, presoditi varnost odstranitve, izbrati metodo in pacienta varno spremljati po posegu.

Klinični poudarek

- Anogenitalno spremembo najprej opredelimo glede na videz, lokalizacijo, število in dinamiko rasti.
- Pri tipičnih kondilomih diagnozo večinoma postavimo klinično.
- Diagnostična presoja mora vedno vključevati vprašanje, ali je sprememba primerna za ambulantni poseg.
- Izbira metode sledi šele po izključitvi klinično sumljivih sprememb.

DIAGNOSTIČNA PRESOJA IN INDIKACIJE ZA POSEG PRI ANOGENITALNIH KONDILOMIH

Pri anogenitalnih kondilomih je prvi korak klinična potrditev diagnoze in ocena, ali je sprememba primerna za ambulantni poseg. Zdravnik oceni število, velikost, obliko in lokalizacijo sprememb, bližino sečnice, nožnice ali analnega kanala, občutljivost področja, možnost krvavitve, potrebo po lokalni anesteziji ter morebitne znake atipije. Če je diagnoza zanesljiva, je ekskohleacija smiselna predvsem pri posameznih bradavicah ali manjšemu številu dobro omejenih, pecljatih ali površinsko rastočih bradavicah, kjer je lezijo mogoče mehansko odstraniti z minimalno poškodbo okolnega tkiva. Uporabna je lahko tudi kot del kombiniranega pristopa, kadar je treba zmanjšati večjo maso kondilomov pred nadaljnjim lokalnim zdravljenjem ali krioterapijo. Kadar obstaja diagnostični dvom, je treba tkivo poslati na histopatološko preiskavo (Centers for Disease Control and Prevention, 2021; Gilson et al., 2020).

Ko je diagnoza jasna in ni potrebna dodatna diagnostika, sledi izbira najprimernejše metode. Krioterapija je ambulantna metoda zdravljenja kondilomov, zlasti kadar so spremembe manjše do srednje velike, številčnejše ali kadar pacient ne želi oziroma ne more uporabljati lokalnega zdravljenja po navodilih zdravnika. Metoda je uporabna pri spremembah na vulvi, penisu, skrotumu, perineju in perianalnem področju; pri intraanalnih, vaginalnih, cervikalnih ali uretralnih spremembah sta potrebni posebna specialistična presoja in ustrezna oprema. Izbira med krioterapijo, ekskohleacijo, elektrokirurškim posegom, ekscizijo ali lokalnimi zdravili, kot so imikvimod, podofilotoksin ali sinekatehini, mora biti individualizirana glede na klinično sliko, dostopnost metod ter pacientove želje in zmožnosti za zdravljenje (Centers for Disease Control and Prevention, 2021; Gilson et al., 2020).

Zapomni si

- Ekskohleacija je primernejša pri posameznih, dobro omejenih ali pecljatih spremembah.
- Krioterapija je primernejša pri manjših ali številčnejših zunanjih spremembah.
- Če je potrebna histopatološka potrditev, ima prednost odstranitev tkiva oziroma biopsija.
- Pri izbiri metode upoštevamo bolečino, možnost krvavitve, lokalizacijo ter pacientove želje in zmožnosti.

DRUGE ANOGENITALNE SPREMEMBE, KI JIH LAHKO ODSTRANJUJEMO S KRIOTERAPIJO ALI EKSKOHLEACIJO

Poleg anogenitalnih kondilomov se v anogenitalnem predelu pojavljajo tudi druge benigne spremembe, pri katerih lahko pride v poštev krioterapija ali ekskohleacija. Teh sprememb ne obravnavamo kot enotno skupino, temveč vsako presojamo glede na klinični videz, lokalizacijo, diferencialno diagnozo, možnost draženja ali širjenja ter primernost posamezne metode odstranitve. V nadaljevanju so zato ločeno predstavljene virusne bradavice kože anogenitalne okolice (kondilomi), molluscum contagiosum, seboroične keratoze in mehki fibromi.

Virusne bradavice kože anogenitalne okolice (kondilomi)

Kondilomi se lahko pojavijo na poraščeni koži pubičnega predela, v dimljah, na presredku ali perianalni koži. Običajno so čvrste, hrapave, hiperkeratotične papule ali plaki. Krioterapija je lahko primerna, kadar gre za jasno kožno spremembo in je diagnoza zanesljiva. Ekskohleacija se uporablja redkeje, predvsem pri posameznih dobro omejenih spremembah ali kot dopolnitev mehanske odstranitve hiperkeratotičnega dela lezije. Zaradi občutljivosti področja je potreben nežen pristop in izogibanje pretirano agresivnemu odstranjevanju (Clebak et al., 2020; DermNet, 2022; Prohaska & Jan, 2023).

Molluscum contagiosum v anogenitalnem predelu

Molluscum contagiosum se kaže kot drobne, gladke, papule, pogosto bisernega ali kožnega videza, z značilno centralno ugreznino. Pri odraslih se lahko prenaša s tesnim kožnim stikom, tudi spolno. Spremembe lahko spontano izzvenijo, zdravljenje pa je smiselno pri širjenju, draženju, srbenju, estetski ali psihosocialni obremenitvi, genitalni lokalizaciji ali pri imunokompromitiranih pacientih. Ekskohleacija oziroma kiretaža je pri moluskah uporabna, ker omogoča mehansko odstranitev centralnega virusnega materiala; krioterapija je možna alternativa, zlasti pri manjšem številu lezij. Pri genitalni lokalizaciji je glede na klinični kontekst

priporočljivo razmisliti tudi o presejanju na druge spolno prenosljive okužbe (DermNet, 2021; Edwards et al., 2021).

Seboroične keratoze v dimljah, perinealnem ali perianalnem predelu

Seboroične keratoze so benigne epidermalne spremembe, ki so lahko rjavkaste, rumenkaste ali kožne barve, hrapave, voskaste in pogosto videti kot »nalepljene« na površino kože. V intertriginoznih in anogenitalnih predelih se lahko dražijo zaradi vlage, trenja, perila ali britja, zato lahko povzročajo srbenje, vnetje ali krvavitev po poškodbi. Kiretaža je primerna pri tanjših in jasno prepoznavnih seboroičnih keratozah, krioterapija pa pri manjših ali tanjših spremembah. Pri pigmentiranih, hitro spreminjajočih se, krvavečih ali klinično netipičnih spremembah je potrebna biopsija, saj lahko seboroična keratoza posnema melanom ali druge kožne tumorje (DermNet, 2016).

Mehki fibromi

Mehki fibromi so benigne mehke, pogosto pecljate kožne tvorbe, ki se pogosto pojavljajo na mestih trenja, tudi v dimljah, perineju in perianalnem področju. Lahko so kožne barve ali rahlo hiperpigmentirani, običajno neboleči, vendar so lahko iritirani, se lahko vnamejo, zataknejo za perilo ali zakrvavijo. Manjše spremembe je mogoče odstraniti s krioterapijo, tangencialno ekscizijo ali elektrokirurško metodo. Ekskohleacija ni najpogostejša metoda, vendar je lahko uporabna pri izbranih dobro omejenih spremembah. Pomembno jih je razlikovati od pecljatih kondilomov in drugih papilomatoznih sprememb (DermNet, 2004; DermNet, 2022).

Klinična usmeritev

- Benigne spremembe anogenitalnega predela ne smejo biti obravnavane kot enotna skupina.
- Navadne virusne bradavice, moluski, seboroične keratoze in mehki fibromi imajo različen klinični videz in različno najprimernejšo metodo odstranitve.
- Pred posegom je treba presoditi, ali sprememba ustreza pričakovani benigni klinični sliki.
- Pri netipičnem videzu je potrebna previdnost.

IZBIRA METODE PO DIAGNOSTIČNI PRESOJI

Po diagnostični presoji odločitev za poseg temelji na vrsti spremembe, zanesljivosti diagnoze, lokalizaciji, številu lezij, pričakovani bolečini, možnosti krvavitve, potrebi po histopatološki potrditvi ter pacientovih željah in zmožnostih za zdravljenje. Ekskohleacija je primernejša,

kadar želimo spremembo mehansko odstraniti ali pridobiti tkivo za histološko oceno. Krioterapija je primernejša pri manjših ali številčnejših zunanjih spremembah, pri katerih je cilj kontrolirano uničenje tkiva z zamrzovanjem. Pri atipični ali diagnostično nejasni spremembi ima prednost dodatna diagnostika oziroma biopsija.

IZVEDBA POSEGA: EKSKOHLEACIJA

Ekskohleacija oziroma kiretaža pri anogenitalnih kondilomih je mehanski poseg, pri katerem zdravnik s sterilno kireto ali drugim ustreznim instrumentom odstrani izbrano bradavičasto spremembo. Pred posegom pacientu razloži potek, pričakovano bolečino, možnost krvavitve, brazgotinjenja in ponovitve. Zaradi občutljivosti anogenitalnega področja se pogosto uporabi lokalna anestezija, pri večjih ali številčnejših spremembah pa je treba razmisliti o drugi metodi ali kombiniranem zdravljenju. Poseg mora biti nežen in omejen na lezijo, saj pretirano agresivna kiretaža poveča tveganje za bolečino, krvavitev, sekundarno okužbo, brazgotinjenje in funkcionalne težave. Če je videz lezije netipičen ali obstaja sum na intraepitelijsko neoplazijo, malignom ali drugo diagnozo, je treba odstranjeno tkivo poslati na histopatološko preiskavo (Centers for Disease Control and Prevention, 2021; Gilson et al., 2020).

IZVEDBA POSEGA: KRIOTERAPIJA

Krioterapija anogenitalnih kondilomov temelji na kontrolirani poškodbi bradavičastega tkiva z zamrzovanjem, najpogosteje s tekočim dušikom. Zdravljenje se izvaja v ambulanti in ga je pogosto treba ponavljati v več zaporednih obiskih, saj popolno klinično izginotje sprememb ni vedno doseženo po enem posegu. Pri anogenitalnem področju mora biti aplikacija natančno usmerjena, ker so sluznice in prehodi med kožo in sluznico občutljivejši za bolečino, erozije in oteklino. Cilj je uničiti kondilomsko tkivo z najmanjšo možno poškodbo okolice. Pacienta je treba opozoriti na pričakovani pekoč občutek, bolečino, rdečino, oteklino, nastanek mehurjev, erozije ali kraste ter na možnost hiper ali hipopigmentacije. Krioterapija je v smernicah navedena kot metoda zdravljenja anogenitalnih kondilomov, ki se izvaja v ambulanti (Centers for Disease Control and Prevention, 2021; Gilson et al., 2020).

Krioterapija

- Aplikacija tekočega dušika mora biti natančno usmerjena na lezijo.
- Pri anogenitalnem področju je potrebna krajša in bolj nadzorovana izpostavitev zaradi večje občutljivosti kože in sluznice.
- Pacienta je treba pripraviti na pekoč občutek, bolečino, rdečino, oteklino, mehur ali krasto.
- Učinek zdravljenja se pogosto ocenjuje šele po več zaporednih obiskih.

KONTRAINDIKACIJE IN PREVIDNOSTNI UKREPI PRED POSEGOM

Destruktivno zdravljenje anogenitalnih kondilomov ni primerno, kadar diagnoza ni jasna ali kadar videz spremembe vzbuja sum na premaligno ali maligno spremembo. Posebno previdnost zahtevajo pigmentirane, ulcerirane, krvaveče, boleče, hitro rastoče lezije ter spremembe, ki se ne odzovejo na standardno zdravljenje; pri teh je potrebna biopsija oziroma dodatna diagnostika. Pri imunokompromitiranih pacientih, zlasti pri osebah z okužbo s HIV, so kondilomi lahko obsežnejši, pogosteje ponavljajoči se in povezani z večjim tveganjem za sočasne visokogradne intraepitelijske lezije. V nosečnosti je treba izbiro zdravljenja prilagoditi varnosti metode in veljavnim strokovnim priporočilom; zdravila, ki niso primerna za nosečnost, se ne uporabljajo (Centers for Disease Control and Prevention, 2021; Gilson et al., 2020).

Previdno!

- Destruktivnega zdravljenja ne izvajamo, kadar diagnoza ni jasna.
- Posebno pozornost zahtevajo pigmentirane, ulcerirane, krvaveče, boleče ali hitro rastoče lezije.
- Na zdravljenje neodzivne spremembe je treba ponovno diagnostično ovrednotiti.
- Pri imunokompromitiranih pacientih je prag za dodatno diagnostiko nižji.

NAVODILA PO POSEGU, SPREMLJANJE IN SVETOVANJE PACIENTU

Po ekskohleaciji ali krioterapiji anogenitalnih kondilomov pacient prejme jasna ustna in po možnosti pisna navodila. Obravnavano področje naj ohranja čisto in suho ter naj se izogiba drgnjenju, praskanju, mehanskemu odstranjevanju krast ali prediranju mehurjev ter spolnim odnosom, dokler so prisotne bolečina, krvavitev, erozije ali izcedek. Pri bolečini lahko uporabi običajni analgetik, če zanj ni kontraindikacij. Ponovni pregled je potreben ob naraščajoči bolečini, izraziti oteklini, gnojnem izcedku, vročini, širjenju rdečine, močnejši krvavitvi ali težavah z uriniranjem oziroma odvajanjem blata. Pacienta je treba seznaniti, da se kondilomi

lahko ponovijo, zato sta pogosto potrebna kontrolni pregled in po potrebi več zaporednih zdravljenj. Svetovanje vključuje tudi razlago prenosa HPV, pomen uporabe kondoma za zaščito pred SPO, svetovanje spolnim partnerjem, testiranje drugih SPO ter pomen cepljenja proti HPV (Centers for Disease Control and Prevention, 2021; Gilson et al., 2020).

Navodila pacientu po posegu

- Obravnavano področje naj ostane čisto, suho in zaščiteno pred drgnjenjem.
- Pacient naj ne predira mehurjev in naj ne odstranjuje krast ali odluščenega tkiva.
- Do zacelitve naj se izogiba spolnim odnosom, britju in drugim mehanskim dražljajem.
- Na pregled naj se vrne ob močnejši bolečini, širjenju rdečine, gnojnem izcedku, krvavitvi, vročini ali težavah z uriniranjem.

ZAKLJUČEK

Ekskohleacija in krioterapija sta pomembni ambulantni metodi pri obravnavi izbranih anogenitalnih kondilomov in moluskov. Učinkoviti sta predvsem takrat, ko sta diagnoza in indikacija jasni, tehnika pa prilagojena občutljivi anatomiji anogenitalnega področja. Zdravljenje je usmerjeno v odstranitev vidnih kondilomov, ne zagotavlja pa izkoreninjenja HPV, zato je možnost ponovitve treba pacientu pojasniti že pred posegom. Varna obravnava vključuje diferencialno diagnostiko atipičnih lezij, pravočasno biopsijo ob sumu na premaligno ali maligno spremembo, informiran pristanek, nežen poseg, jasna navodila po zdravljenju ter svetovanje o HPV, spolnem zdravju, zaščiti in cepljenju. Tak pristop omogoča strokovno, zaupno in nestigmatizirajočo dermatovenerološko obravnavo pacienta.

VPRAŠANJA ZA RAZMISLEK

1. Razlikujte tipične anogenitalne kondilome od sprememb, ki zahtevajo dodatno diagnostiko.
2. Opredelite klinične podatke, ki vplivajo na izbiro med ekskohleacijo in krioterapijo.
3. Navedite anogenitalne spremembe, pri katerih bi pred destruktivnim zdravljenjem najprej pomislili na biopsijo.
4. Pojasnite pacientu, zakaj odstranitev vidnih sprememb ne pomeni odstranitve HPV iz organizma.

5. Izberite najpomembnejša navodila po posegu za preprečevanje zapletov.
6. Predlagajte prilagoditve obravnave pri imunokompromitiranem pacientu ali pri pacientki v nosečnosti.

LITERATURA

1. Centers for Disease Control and Prevention. (2021). *Human papillomavirus (HPV) infection: Anogenital warts*. In *Sexually transmitted infections treatment guidelines, 2021*. https://www.cdc.gov/std/treatment-guidelines/anogenital-warts.htm
2. Clebak, K. T., Mendez-Miller, M., & Croad, J. (2020). Cutaneous cryosurgery for common skin conditions. *American Family Physician, 101*(7), 399–406. https://www.aafp.org/pubs/afp/issues/2020/0401/p399.html
3. DermNet. (2004). *Skin tags: Acrochordons*. https://dermnetnz.org/topics/skin-tag
4. DermNet. (2016). *Seborrhoeic keratosis*. https://dermnetnz.org/topics/seborrhoeic-keratosis
5. DermNet. (2021). *Molluscum contagiosum*. https://dermnetnz.org/topics/molluscum-contagiosum
6. DermNet. (2022). *Cryotherapy: Uses, cautions, and aftercare*. https://dermnetnz.org/topics/cryotherapy
7. Edwards, S., Boffa, M. J., Janier, M., Calzavara-Pinton, P., Rovati, C., Salavastru, C. M., Rongioletti, F., Wollenberg, A., Butacu, A. I., Skerlev, M., & Tiplica, G. S. (2021). 2020 European guideline on the management of genital molluscum contagiosum. *Journal of the European Academy of Dermatology and Venereology, 35*(1), 17–26. https://doi.org/10.1111/jdv.16856
8. Gilson, R., Nugent, D., Werner, R. N., Ballesteros, J., & Ross, J. (2020). 2019 IUSTI-Europe guideline for the management of anogenital warts. *Journal of the European Academy of Dermatology and Venereology, 34*(8), 1644–1653. https://doi.org/10.1111/jdv.16522
9. Prohaska, J., & Jan, A. H. (2023). *Cryotherapy in dermatology*. In *StatPearls*. StatPearls Publishing. https://www.ncbi.nlm.nih.gov/books/NBK482319/

VLOGA DIPLOMIRANE MEDICINSKE SESTRE PRI AMBULANTNI OBRAVNAVI PACIENTOV S SPOLNO PRENOSLJIVIMI OKUŽBAMI

Anita Jelen, dipl. m. s., mag. zdr. nege, ET, QM

Dermatovenerološka klinika, Univerzitetni klinični center Ljubljana

Petra Dolničar Marić, dipl. m. s.

Dermatovenerološka klinika, Univerzitetni klinični center Ljubljana

UVOD

Spolno prenosljive okužbe (SPO) in anogenitalne bolezni predstavljajo pomemben javnozdravstveni izziv, saj pogosto potekajo brez simptomov, lahko povzročajo resne zaplete ter zahtevajo strokoven, celosten in multidisciplinaren pristop. SPO se prenašajo predvsem z vaginalnimi, analnimi in oralnimi spolnimi odnosi. Svetovna zdravstvena organizacija ocenjuje, da se vsak dan po svetu z ozdravljivimi SPO na novo okuži več kot milijon ljudi, kar na letni ravni pomeni približno 374 milijonov novih okužb s klamidijo, gonorejo, sifilisom ali trihomonijazo (WHO, 2025a; ECDC, 2025).

Poročila ECDC in NIJZ v zadnjih letih opozarjajo na naraščanje primerov klamidijske okužbe, gonoreje in sifilisa ter na visoko breme obolenj, povezanih z okužbo s humanim papilomavirusom (HPV). SPO lahko vplivajo na spolno in reproduktivno zdravje, povzročajo zaplete v nosečnosti, neplodnost in povečano tveganje za okužbo z virusom humane imunske pomanjkljivosti (HIV). Okužba s HPV je povezana z anogenitalnimi bradavicami ter nekaterimi predrakavimi in rakavimi spremembami, med njimi z rakom maternicnega vratu (WHO, 2025a).

V Evropi se v zadnjih letih ponovno povečuje breme bakterijskih SPO. ECDC poroča o izrazitem porastu gonoreje in sifilisa, klamidijska okužba pa ostaja najpogosteje prijavljena SPO v državah Evropske unije (ECDC, 2025). Dodatno skrb predstavlja naraščajoča protimikrobna odpornost *Neisseria gonorrhoeae*, ki lahko oteži zdravljenje gonoreje in zahteva pravočasno diagnostiko, ustrezno zdravljenje ter dosledno spremljanje epidemioloških trendov (WHO, 2025a; ECDC, 2025).

Slovenija sledi evropskim trendom. Po podatkih NIJZ je bilo v letu 2024 prijavljenih 1.446 primerov SPO, najpogosteje klamidijskih okužb, genitalnih bradavic, gonoreje, genitalnega herpesa in sifilisa (Klavs et al., 2025). Klamidijska okužba in gonoreja sta v porastu ter lahko prispevata k vnetnim medeničnim boleznim in neplodnosti pri ženskah, medtem ko anogenitalne bradavice ostajajo pomembna klinična posledica okužbe s HPV. Incidenca okužbe s HIV v Sloveniji ostaja razmeroma nizka, vendar zahteva stalno preventivno dejavnost, testiranje in zgodnje odkrivanje (Klavs et al., 2025).

Naraščanje pojavnosti SPO, možnost asimptomatskega poteka, tveganje za zaplete in stigma, povezana s spolnim zdravjem, povečujejo potrebo po dostopni, zaupni in strokovno vodeni ambulantni obravnavi. Diplomirana medicinska sestra (DMS) ima kot članica zdravstvenega tima pomembno vlogo pri vzpostavljanju zaupanja, pripravi pacienta in delovnega okolja, sodelovanju pri diagnostičnih in terapevtskih postopkih, dokumentiranju, varovanju osebnih podatkov ter zdravstveni vzgoji (Bungay et al., 2017). Namen članka je predstaviti vlogo DMS pri ambulantni obravnavi pacientov s SPO in anogenitalnimi boleznimi.

Ključna izhodišča

- SPO pogosto potekajo brez izrazitih simptomov, zato sta zgodnje testiranje in svetovanje ključna.
- DMS pomembno prispeva k zaupni, varni in neobsojajoči ambulantni obravnavi.
- Zdravstvena vzgoja mora biti razumljiva, individualizirana in usmerjena v zmanjševanje stigme.

VLOGA DIPLOMIRANE MEDICINSKE SESTRE PRI AMBULANTNI OBRAVNAVI PACIENTOV S SPO

Diplomirana medicinska sestra ima pri ambulantni obravnavi pacientov s SPO pomembno strokovno, organizacijsko, komunikacijsko in zdravstvenovzgojno vlogo. Njeno delo vključuje sodelovanje pri presejanju, pripravi pacienta in delovnega okolja, diagnostičnih in terapevtskih postopkih, dokumentiranju, zdravstveni vzgoji ter usmerjanju pacienta v nadaljnjo obravnavo. Pri tem deluje strokovno, zaupno, neobsojajoče in skladno z veljavno zakonodajo, etičnimi načeli zdravstvene nege ter internimi protokoli zdravstvene ustanove (Bungay et al., 2017; Workowski et al., 2021; ZPacP, 2008).

Pri tem je pomembna jasna razmejitev pristojnosti: DMS samostojno izvaja zdravstvenonegovalne, edukacijske, organizacijske in dokumentacijske naloge v okviru svojih kompetenc. Pri diagnostičnih in terapevtskih postopkih sodeluje po dogovoru z zdravnikom oziroma skladno z lokalnimi protokoli, odločanje o diagnozi, zdravljenju in napotitvah pa ostaja v pristojnosti zdravnika.

V ambulantnem procesu DMS spremlja pacienta skozi več faz obravnave: ob sprejemu vzpostavi zaupen odnos, preveri identiteto in razumevanje postopka, pripravi pacienta na odvzem brisov, drugih diagnostičnih vzorcev in krvi, sodeluje pri pravilnem označevanju in transportu vzorcev ter zagotavlja sledljivost in dokumentiranje. Ob tem podaja razumljiva navodila o nadaljnjih korakih, sodeluje pri zdravstveni vzgoji in pacienta po potrebi usmeri k zdravniku ali drugim službam.

DMS ima pomembno povezovalno vlogo med pacientom, zdravnikom, laboratorijem in drugimi zdravstvenimi službami. S pravočasnim posredovanjem informacij, doslednim dokumentiranjem, spremljanjem dogovorjenih kontrol in prepoznavanjem potreb po dodatni podpori prispeva k varnosti, kontinuiteti in kakovosti obravnave. Posebej pomembno je, da prepozna paciente, ki zaradi strahu, sramu, nerazumevanja navodil ali socialnih okoliščin potrebujejo dodatno razlago, podporo ali usmeritev v nadaljnjo obravnavo (Bungay et al., 2017; Workowski et al., 2021).

Etični in komunikacijski vidiki so sestavni del strokovne vloge DMS. DMS mora spoštovati pacientovo dostojanstvo, avtonomijo, pravico do zasebnosti in zaupnosti ter pred postopki zagotoviti ustrezno informiranje in soglasje (ZPacP, 2008). Pri pogovoru o spolnem zdravju naj uporablja jasen, nevtralen in spoštljiv jezik ter pacientu pojasni, zakaj so vprašanja o spolnih praksah, partnerjih, zaščiti in simptomih pomembna za izbiro ustreznih preiskav in svetovanja. Vprašanja naj bodo zastavljena brez moraliziranja, ob zagotavljanju zaupnosti in možnosti, da pacient na posamezno vprašanje ne odgovori, če tega ne želi (Bohren et al., 2022; Workowski et al., 2021).

Informacije mora DMS prilagoditi pacientovi starosti, zdravstveni pismenosti, psihosocialnim okoliščinam in trenutni zmožnosti razumevanja, saj so jasna navodila ključna za sodelovanje pri testiranju, zdravljenju, obveščanju partnerjev in kontrolnih pregledih. Pri pacientih, ki izražajo strah pred razkritjem, možnost nasilja, prisilo ali izrazito stisko, mora DMS ravnati posebej občutljivo, zagotoviti zasebnost pogovora ter pacienta usmeriti k zdravniku oziroma ustreznim strokovnim službam.

Komunikacija s pacientom

- Pacientu informacije podajamo razumljivo, spoštljivo in brez obsojanja.
- Pacientu pojasnimo namen vprašanj o spolnem zdravju in zagotovimo zaupnost.
- Navodila prilagodimo starosti, zdravstveni pismenosti in psihosocialnim okoliščinam pacienta.
- Pri izraženi stiski, strahu pred razkritjem ali možnosti nasilja pacienta usmerimo k ustrezni strokovni podpori.

Pregled ključnih nalog DMS po posameznih fazah obravnave je prikazan v Tabeli 1.

Tabela 1: Ključne naloge DMS po fazah ambulantne obravnave pacienta s SPO

Faza obravnave	Naloge DMS
Pred pregledom	Priprava prostora, materiala, opreme in zaščitnih sredstev ter zagotavljanje zasebnosti, diskretnosti in varnega poteka obravnave.
Ob sprejemu pacienta	Vzpostavitev zaupanja, neobsojajoča komunikacija, zagotavljanje zaupnosti, preverjanje identitete, razlaga postopka, pridobitev soglasja in ocena pacientovih potreb.
Med diagnostičnim ali terapevtskim postopkom	Asistenca pri postopku, skrb za pravilno izvedbo, preprečevanje kontaminacije ter zagotavljanje pacientove zasebnosti, varnosti in dostojanstva.
Po odvzemu vzorcev	Označevanje, shranjevanje in transport vzorcev, zagotavljanje sledljivosti, dokumentiranje ter obveščanje pacienta o nadaljnjih korakih. **Razmejitev pristojnosti:** Medicinska sestra pacienta v okviru svojih kompetenc seznani z navodili po odvzemu ter z dogovorjenim načinom prejema izvida in nadaljnje obravnave. Razlago diagnostičnega pomena izvida ter pojasnila o diagnozi in nadaljnjem zdravljenju poda zdravnik, odgovoren za zdravljenje (Kodeks etike v zdravstveni negi Slovenije, načelo II; ZPacP, 20. člen).
Ob pozitivnem izvidu	Zdravstvena vzgoja, podpora pri razumevanju izvida in obveščanju partnerjev, usmerjanje k zdravniku oziroma v zdravljenje ter dogovor o nadaljnjem spremljanju.
Zdravstvena vzgoja in svetovanje skozi celotno obravnavo	Podajanje razumljivih informacij o SPO, testiranju, zdravljenju, varnejši spolnosti, cepljenju, obveščanju partnerjev in preverjanje razumevanja navodil.
Po terapevtskem posegu	Podajanje ustnih in po možnosti pisnih navodil za nego mesta posega, prepoznavanje zapletov, začasne omejitve spolnih odnosov po navodilu zdravnika, dogovor o kontrolnem pregledu in preverjanje razumevanja navodil.

ORGANIZACIJA AMBULANTE IN PRIPRAVA DELOVNEGA OKOLJA

Kakovostna ambulantna obravnava pacientov s spolno prenosljivimi okužbami (SPO) zahteva ustrezno organizacijo prostora, dela, opreme in higienskih pogojev. Ambulantno okolje mora omogočati zasebnost, zaupnost, neobsojajočo komunikacijo, varno izvedbo kliničnih postopkov, odvzem vzorcev, svetovanje in po potrebi napotitev v nadaljnjo obravnavo (Barrow et al., 2020; WHO, 2025b). Diplomirana medicinska sestra (DMS) ima pri tem pomembno vlogo, saj skrbi za pripravo prostora, materiala, diagnostičnih pripomočkov in osebne varovalne opreme ter za vzpostavljanje profesionalnega, diskretnega in varnega okolja.

Prostorski pogoji in zagotavljanje zasebnosti

Ambulanta za obravnavo pacientov s SPO naj bo organizirana tako, da omogoča ločen in diskreten potek posameznih faz obravnave. Sprejemno oziroma čakalno področje mora zagotavljati dovolj prostora in čim večjo diskretnost pri čakanju na pregled ali rezultate. Prostor za posvet oziroma konzultacije naj bo zvočno zaščiten in urejen tako, da omogoča zaupen pogovor brez možnosti nepooblaščenega poslušanja ali vstopanja. Pregledovalnica mora omogočati klinični pregled, odvzem brisov in druge postopke ob spoštovanju pacientove intimnosti in dostojanstva. Kadar je v ambulanti predvidena osnovna obdelava vzorcev ali priprava vzorcev za transport, mora biti za to zagotovljen ustrezno urejen laboratorijski kotiček. Svetovalni prostor naj omogoča zdravstveno vzgojo, pogovor o tveganjih, varnejši spolnosti, testiranju in nadaljnjih korakih obravnave.

Pri obravnavi SPO se pacienti pogosto soočajo s sramom, strahom pred stigmo in skrbjo za zaupnost podatkov, zato mora biti prostor urejen tako, da podpira občutek psihološke varnosti. Komunikacija naj poteka tiho, spoštljivo in diskretno, računalniški zasloni naj ne bodo vidni nepooblaščenim osebam, dokumentacija in vzorci pa morajo biti zaščiteni pred vpogledom drugih pacientov ali obiskovalcev. V pregledovalnici mora biti zagotovljena možnost varovanja zasebnosti pri slačenju in pripravi na pregled, na primer z garderobnim delom, zaveso ali drugim ustreznim načinom zaščite zasebnosti oz. intimnosti. Prostor naj bo prijeten, urejen, primerno osvetljen in ogret ter brez sporočil ali vizualnih vsebin, ki bi lahko krepile stigmo ali odvračale pacienta od odprtega pogovora (Barrow et al., 2020; Bohren et al., 2022; WHO, 2025b).

Higienski in aseptični pogoji

Ambulanta mora izpolnjevati ustrezne higienske in aseptične pogoje, saj se pri obravnavi SPO odvzem vzorcev pogosto izvaja s sluznic, uporabljajo pa se tudi instrumenti in materiali, ki

lahko pridejo v stik s telesnimi tekočinami. Vsak ločen delovni prostor naj ima dostop do umivalnika, mila, razkužila za roke in opreme za varno ravnanje z odpadki. DMS mora skrbeti za dosledno izvajanje standardnih higienskih ukrepov, s čimer se zmanjšuje tveganje za navzkrižno kontaminacijo vzorcev, okužbe, povezane z zdravstvom, in poklicne okužbe zdravstvenega osebja (CDC, 2021; WHO, 2012).

Pred in po obravnavi pacienta je treba zagotoviti razkuževanje rok, uporabo ustrezne osebne varovalne opreme ter čiščenje in razkuževanje delovnih površin, pregledovalnih miz, ginekoloških stolov, svetil in druge opreme, ki je bila uporabljena pri pregledu ali postopku. Sterilni material mora biti shranjen varno, pregledno in ločeno od uporabljenega ali kontaminiranega materiala. Biološki material, kontaminirani pripomočki, ostri predmeti in infektivni odpadki se odstranjujejo skladno z internimi navodili zdravstvene ustanove in veljavnimi smernicami za preprečevanje okužb, povezanih z zdravstvom. Po postopku je treba uporabljene instrumente, površine in pripomočke očistiti oziroma razkužiti po standardiziranem postopku, opredeljenem v internih pisnih navodilih ustanove.

Priprava opreme in materiala

Priprava opreme in materiala mora biti sistematična, saj neposredno vpliva na varen, nemoten in strokovno pravilen potek obravnave. DMS pred pregledom preveri razpoložljivost in ustreznost materiala za odvzem vzorcev, diagnostične postopke, terapevtske posege, osebno zaščito in ravnanje z odpadki. Oprema mora biti razporejena tako, da omogoča aseptičen potek dela, preprečuje kontaminacijo in skrajša čas priprave med posameznimi postopki.

Za odvzem vzorcev morajo biti pripravljeni ustrezni brisi in transportni mediji za cervikalne, vaginalne, uretralne, rektalne in orofaringealne brise, posodice za odvzem urina ter oprema za odvzem krvi. Za klinični pregled in posege morajo biti na voljo sterilni instrumenti in pripomočki, kot so spekuli različnih velikosti, proktoskop, kohlea, prijemalka, lubrikant, sterilni zloženci, razkužila za kožo, obliži in drug sanitetni material. Kadar se v ambulanti izvajajo postopki, kot je krioterapija, mora biti ustrezno pripravljena tudi posoda s tekočim dušikom in pripadajoči aplikacijski pripomočki. Če je predviden orientacijski mikroskopski pregled, morajo biti pripravljeni mikroskop, objektna stekla, metilensko modrilo, imerzijsko olje in drug potreben laboratorijski material.

Poleg diagnostičnega in terapevtskega materiala mora biti zagotovljena tudi osebna varovalna oprema, kot so rokavice, maske, zaščitna očala, po potrebi vizir, zaščitni plašč in zaprta zaščitna obutev. Na voljo morajo biti tudi posode z razkužilom za uporabljene instrumente ter ustrezno

označeni zbiralniki za ostre predmete, infektivne odpadke in druge kontaminirane materiale. DMS mora pred začetkom obravnave preveriti tudi rok uporabnosti sterilnega materiala, ustreznost transportnih medijev, pravilno označevanje vzorcev in skladnost priprave z lokalnimi laboratorijskimi navodili.

Priprava ambulante

- Zagotovimo diskreten, urejen in miren ambulantni prostor, ki omogoča zaupno obravnavo pacienta.
- Pripravimo potrebne pripomočke, diagnostični material, osebno varovalno opremo in sredstva za higieno rok.
- Delovno površino uredimo tako, da omogoča aseptičen, varen in nemoten potek obravnave.
- Sterilni, čisti in kontaminirani material prostorsko jasno ločimo.
- Poskrbimo, da dokumentacija, računalniški zasloni in drugi podatki niso vidni nepooblaščenim osebam.

PRIPRAVA PACIENTA NA DIAGNOSTIČNE POSTOPKE PRI SUMU NA SPO

Priprava pacienta na diagnostične postopke pri sumu na SPO je pomemben del ambulantne obravnave. Ustrezna priprava omogoča varno, strokovno in dostojanstveno izvedbo odvzema vzorcev, hkrati pa vpliva na sodelovanje pacienta, kakovost pridobljenih vzorcev in zanesljivost laboratorijskih rezultatov. Pacienta je treba pred postopkom seznaniti z namenom, potekom in pomenom načrtovanega odvzema, saj ustrezna informiranost zmanjšuje negotovost, povečuje občutek varnosti in omogoča aktivno sodelovanje pri obravnavi (Zaletel-Kragelj et al., 2019).

Pri obravnavi SPO je priprava pacienta še posebej pomembna, ker so vprašanja spolnega zdravja pogosto povezana s sramom, strahom pred razkritjem, občutkom krivde ali skrbjo glede izida preiskav. DMS mora zato zagotoviti miren in diskreten pogovor, pacienta obravnavati neobsojajoče ter mu pojasniti, da so pridobljeni podatki potrebni za pravilno izbiro preiskav in varno nadaljnjo obravnavo. Komunikacija mora biti jasna, spoštljiva in prilagojena pacientovi zdravstveni pismenosti, starosti, psihosocialnim okoliščinam in trenutni zmožnosti razumevanja (Bohren et al., 2022; Workowski et al., 2021).

Pred odvzemom vzorcev DMS preveri identiteto pacienta, naročene preiskave, morebitno anonimno testiranje, razumevanje postopka in posebne okoliščine, ki lahko vplivajo na interpretacijo izvida, na primer nedavno uporabo antibiotikov ali lokalnih vaginalnih

pripravkov. Pacientu razloži, kateri vzorci bodo odvzeti, s katere anatomske lokacije, ali je odvzem lahko neprijeten, koliko časa postopek običajno traja ter kako in kdaj bo obveščen o rezultatih. Pri tem mora zagotoviti pacientovo pravico do informiranosti, zasebnosti, dostojanstva in soglasja v skladu z zakonodajo o pacientovih pravicah (ZPacP, 2008).

Praktična priprava je odvisna od vrste načrtovanega vzorca. Pri odvzemu uretralnega brisa ali prvega curka urina je pomembno, da pacient pred odvzemom praviloma vsaj eno do dve uri ne urinira, če to dopuščajo lokalna laboratorijska navodila. Pri odvzemu vaginalnih ali cervikalnih brisov je treba preveriti uporabo lokalnih pripravkov, izpiranj ali drugih dejavnikov, ki bi lahko vplivali na kakovost vzorca. Pri rektalnem in orofaringealnem odvzemu je pomembno, da pacient razume namen odvzema glede na anamnezo izpostavljenosti in simptome. DMS mora navodila podati razumljivo ter po potrebi preveriti razumevanje z dodatno razlago.

Pred odvzemom vzorcev preverimo

- identiteto pacienta in naročene preiskave,
- razumevanje namena in poteka postopka,
- morebitno nedavno uporabo antibiotikov ali lokalnih pripravkov,
- ustrezna navodila glede uriniranja, higiene in priprave glede na vrsto vzorca,
- pacientovo soglasje, zasebnost in občutek varnosti.

Po informiranju in pripravi pacienta sledi izvedba diagnostičnih postopkov. Odvzem brisov, drugih diagnostičnih vzorcev in krvi je temeljni del obravnave pacienta s sumom na SPO. Ustrezna izvedba odvzema neposredno vpliva na občutljivost in specifičnost laboratorijskih preiskav ter s tem na pravočasno in pravilno postavitev diagnoze ter izbiro ustreznega zdravljenja (WHO, 2023; CDC, 2021).

Neposredna priprava na odvzem vzorcev

Neposredna priprava na odvzem vzorcev vključuje pripravo pacienta, materiala, osebne varovalne opreme in delovne površine ter preverjanje pogojev za varen, aseptičen in diskreten potek obravnave. Ker so prostorski, higienski in organizacijski pogoji predstavljeni v prejšnjem poglavju, je v tem delu poudarek na pripravi tik pred izvedbo postopka.

DMS pred odvzemom ponovno preveri identiteto pacienta, naročene preiskave in ustreznost pripravljenega materiala. Nato izvede razkuževanje rok, uporabi rokavice in po potrebi dodatno osebno varovalno opremo ter pripravi delovno površino tako, da prepreči kontaminacijo vzorcev in zagotovi varnost pacienta ter zdravstvenega osebja (CDC, 2021).

Po odvzemu vzorcev sledi čiščenje in razkuževanje uporabljene opreme. Postopek razkuževanja instrumentov je standardiziran, opredeljen v internih pisnih navodilih zdravstvene ustanove in skladen z veljavnimi smernicami za preprečevanje okužb, povezanih z zdravstvom.

Odvzem brisov glede na anatomsko lokacijo

Odvzem brisov mora potekati skladno z aktualnimi evropskimi in mednarodnimi smernicami za diagnostiko spolno prenosljivih okužb (CDC, 2021; WHO, 2023).

- **Uretralni bris**

Uretralni bris se odvzame pri sumu na okužbo sečnice. Bris se vstavi 2–4 cm v sečnico in se nežno rotira nekaj sekund, nato pa se nemudoma vstavi v ustrezen transportni medij. Pred odvzemom je pomembno, da pacient vsaj eno uro ne urinira (CDC, 2021).

- **Vaginalni bris**

Vaginalni bris se odvzame s pomočjo sterilnega spekuluma, najpogosteje iz posteriornega vaginalnega forniksa. Ta metoda je primerna za diagnostiko klamidijske okužbe, trihomonijaze in bakterijske vaginoze (WHO, 2023).

- **Endocervikalni bris**

Pred odvzemom se odstrani odvečna sluz s površine materničnega vratu. Bris se vstavi 1–2 cm v cervikalni kanal in se rotira 10–30 sekund. Za dokazovanje okužb s *Chlamydia trachomatis* in *Neisseria gonorrhoeae* se danes pogosto uporabljajo molekularne metode, zlasti testi pomnoževanja nukleinskih kislin (angl. *nucleic acid amplification tests* [NAAT]), pri katerih je izbira vzorca odvisna od klinične slike, anatomske lokacije izpostavljenosti, spola pacienta in lokalnega laboratorijskega protokola (Unemo et al., 2020; White et al., 2025).

- **Rektalni bris**

Rektalni bris je indiciran pri anamnezi analnih spolnih odnosov ali prisotnosti simptomov v anogenitalnem predelu. Bris se vstavi 2,5–5 cm v anus in se rotira; po potrebi se uporabi sterilni proktoskop (WHO, 2023).

- **Orofaringealni bris**

Orofaringealni bris se odvzame s tonzilnih lokov in zadnje stene žrela. Posebna previdnost je potrebna, da se prepreči kontaminacija vzorca z ustno floro (CDC, 2021).

Pri sumu na gonorejo se lahko iz uretralnega ali cervikalnega izcedka pripravi razmaz za takojšnji mikroskopski pregled z metilenskim modrilom, ki omogoča hitro orientacijsko oceno, vendar ne nadomešča laboratorijske potrditve (Unemo et al., 2020).

Diagnostične metode in samoodvzem vzorcev

Pri diagnostiki SPO se uporabljajo različne laboratorijske metode, med njimi mikrobiološka kultura, molekularne metode oziroma NAAT, serološke preiskave pri sifilisu, okužbi s HIV ter hepatitisih B in C ter mikroskopski pregled kot orientacijska metoda (Workowski et al., 2021; Unemo et al., 2020; White et al., 2025). Izbira preiskave je odvisna od povzročitelja, simptomov, časa od izpostavitve, anatomskega mesta tveganega stika in lokalnih laboratorijskih navodil. Kadar to omogočajo laboratorijski protokoli, je lahko samoodvzem vaginalnega, rektalnega ali orofaringealnega brisa dodatna možnost za povečanje dostopnosti testiranja in zmanjšanje občutka sramu; WHO priporoča samoodvzem vzorcev za gonorejo in klamidijo kot dodatni pristop k zagotavljanju testiranja, pri sifilisu in trihomonijazi pa ga navaja kot možnost v izbranih okoliščinah (WHO, 2022). DMS ima pri tem ključno vlogo pri podajanju jasnih navodil, preverjanju razumevanja postopka, pravilnem označevanju vzorca, zagotavljanju zaupnosti in organizaciji transporta vzorca v laboratorij (Bungay et al., 2017; WHO, 2022).

Odvzem krvi

Odvzem krvi je sestavni del diagnostike SPO, zlasti pri testiranju na HIV, hepatitis B in C ter sifilis (RPR, TPHA, IgG, IgM, EIA, LIA). Postopek se izvaja v skladu s standardnimi postopki flebotomije, ob doslednem upoštevanju ukrepov za preprečevanje poškodb z ostrimi predmeti in protokolov ob izpostavitvi krvi ter telesnim tekočinam (CDC, 2021; WHO, 2023).

Dosledno upoštevanje varnostnih ukrepov pri odvzemu krvi bistveno zmanjša tveganje za poškodbe in poklicne okužbe ter zagotavlja varno delovno okolje za zdravstveno osebje (CDC, 2021).

Ob izpostavitvi krvi in telesnim tekočinam je treba upoštevati protokol zavoda (navodila za preprečevanje okužb, povezanih z zdravstvom).

Označevanje, shranjevanje in transport vzorcev

Pravilno ravnanje z odvzetimi vzorci je ključno za zanesljivost laboratorijskih rezultatov. DMS mora zagotoviti naslednje:

- takojšnjo namestitev brisov v ustrezen transportni medij,

- natančno označevanje vzorcev (identifikacija pacienta ali koda pri anonimnem testiranju, datum, ura in mesto odvzema),
- shranjevanje in transport vzorcev v skladu z laboratorijskimi navodili glede temperature in časovnih omejitev (WHO, 2023).

Najpogostejše napake pri ravnanju z vzorci

- nepopolno ali nečitljivo označen vzorec,
- neustrezno izbran transportni medij,
- predolg čas do transporta v laboratorij,
- pomanjkljiva dokumentacija o mestu in času odvzema,
- neupoštevanje laboratorijskih navodil.

DOKUMENTIRANJE, OBVEŠČANJE PACIENTA IN VAROVANJE OSEBNIH PODATKOV

Vsi postopki odvzema brisov, drugih diagnostičnih vzorcev in krvi morajo biti natančno dokumentirani v elektronski ali papirni zdravstveni dokumentaciji. Preiskave se naročajo elektronsko prek računalniškega sistema, pri anonimnem testiranju pa se naročilo izvede ročno; pacient si izbere kodo, ki se vpiše na spremni list in v karton pacienta. Izvidi mikrobioloških preiskav se preverjajo v spletni aplikaciji MBX Inštituta za mikrobiologijo in imunologijo (IMI), ki omogoča vpogled v rezultate laboratorijskih preiskav in sledenje izvidom glede na naročilo oziroma identifikacijsko oznako pacienta ali izbrano anonimno kodo.

DMS je odgovorna za pravilno naročanje preiskav ter za dosledno varovanje osebnih in zdravstvenih podatkov skladno z zakonodajo in etičnimi načeli zdravstvene nege (ZPacP, 2008; NIJZ, 2023). Varovanje osebnih podatkov v SPO ambulanti je izjemno pomembno, saj gre za posebno občutljive osebne podatke, povezane z zdravstvenim stanjem, spolnim življenjem in nalezljivimi boleznimi. Neustrezno ravnanje s podatki lahko povzroči stigmatizacijo pacienta, kršitev zasebnosti in pravne posledice za zdravstveno ustanovo (ZPacP, 2008).

Dokumentacija mora omogočati sledljivost izvedene obravnave. Vključevati mora podatke o vrsti in mestu odvzetega vzorca, času odvzema, načinu označevanja, danih navodilih, načinu obveščanja pacienta o izvidih, dogovorjenih kontrolah, morebitnih napotitvah ter posebnih okoliščinah, ki lahko vplivajo na interpretacijo izvida, na primer nedavna uporaba antibiotikov (Workowski et al., 2021). Dostop do podatkov mora biti omejen na pooblaščene osebe, saj gre za posebno občutljive zdravstvene podatke (ZPacP, 2008).

Dokumentiranje in varovanje podatkov

- Dokumentiramo vrsto vzorca, anatomsko mesto, datum in uro odvzema.
- Zabeležimo dana navodila, dogovor o obveščanju in morebitne kontrolne preglede.
- Dostop do podatkov je omejen na pooblaščene osebe.
- Pri anonimnem testiranju je treba dosledno uporabljati izbrano kodo pacienta.

LOKALNI TERAPEVTSKI POSTOPKI PRI ANOGENITALNIH SPREMEMBAH

Lokalni terapevtski postopki pri anogenitalnih spremembah se izvajajo po presoji zdravnika in skladno z lokalnimi protokoli. DMS pri tem sodeluje pri pripravi pacienta, materiala in prostora, asistenci med posegom, zagotavljanju zasebnosti in varnosti ter podajanju navodil po posegu. V primeru okužbe z gonorejo ali sifilisom zdravljenje poteka na Dermatovenerološki kliniki v okviru enodnevne bolnišnice, pri okužbi s HIV ter hepatitisom B ali C pa se pacient napoti na Kliniko za infekcijske bolezni in vročinska stanja (KIBVS) v UKC Ljubljana.

Ekskohleacija moluskov in kondilomov

Ekskohleacija in krioterapija sodita med lokalne terapevtske postopke, ki se lahko uporabljajo pri izbranih anogenitalnih spremembah, zlasti pri moluskih in kondilomih. Izbira postopka je odvisna od vrste, velikosti, števila in anatomske lege sprememb, presoje zdravnika, pacientovega stanja ter lokalnih protokolov. Zaradi občutljivosti anogenitalnega predela je pri obeh postopkih pomembno skrbno načrtovanje, ustrezna priprava pacienta, zagotavljanje zasebnosti in dosledno upoštevanje aseptičnih ukrepov (Edwards et al., 2020; CDC, 2025).

Moluski se običajno kažejo kot drobne, čvrste papule z značilnim centralnim ugreznjenjem, kondilomi pa kot bradavičaste spremembe, povezane z okužbo s HPV. Pred posegom DMS pripravi material, delovno površino in osebno varovalno opremo ter sodeluje pri pripravi pacienta. Pacientu je treba pojasniti namen in potek postopka, možne neprijetnosti, kot so bolečina, pekoč občutek, manjša krvavitev, nastanek krast ali prehodne pigmentne spremembe, ter pomen upoštevanja navodil po posegu. Poseg se izvaja ambulantno, po predhodnem soglasju pacienta in ob zagotavljanju diskretnosti.

Izvedba ekskohleacije

Ekskohleacijo izvede za to usposobljen zdravnik oziroma zdravstveni delavec skladno z lokalnimi pooblastili in protokoli. Po razkuževanju kože se sprememba mehansko odstrani z ustrezno veliko ostro žličko oziroma kohleo. Pri moluskih se običajno odstrani centralno jedro spremembe, pri čemer se lahko pojavi manjša krvavitev, ki se zaustavi s pritiskom sterilnega

zloženca. Po posegu se mesto ponovno očisti oziroma razkuži in po potrebi zaščiti z obližem. DMS med postopkom skrbi za pripravo materiala, asistenco, varnost pacienta, preprečevanje kontaminacije ter ohranjanje pacientovega dostojanstva in zasebnosti.

Po ekskohleaciji DMS pacientu poda jasna ustna in po možnosti pisna navodila. Pacient naj predel ohranja čist in suh, naj ne praska, stiska ali odstranjuje krast ter naj opazuje morebitne znake zapleta. Zdravstveno pomoč naj poišče ob izraziti bolečini, širjenju rdečine, gnojnem izcedku, krvavitvi, povišani telesni temperaturi ali ponavljanju oziroma vztrajanju sprememb. Če tako svetuje zdravnik, se pacient začasno izogiba spolnim odnosom do zacelitve kože oziroma do zaključka zdravljenja (Edwards et al., 2020; CDC, 2025).

Krioterapija

Krioterapija je lokalna terapevtska metoda, pri kateri se patološko tkivo uniči z delovanjem zelo nizke temperature, najpogosteje s tekočim dušikom. Učinek temelji na nastanku znotrajceličnih kristalov, poškodbi celičnih membran, ishemiji in posledični nekrozi tkiva. V dermatovenerološki ambulanti se lahko uporablja pri izbranih anogenitalnih spremembah, kot so moluski in kondilomi, vendar mora biti izvedba prilagojena občutljivosti genitalnega predela ter velikosti, številu in lokalizaciji sprememb (Edwards et al., 2020; CDC, 2025).

Prednost krioterapije je, da gre za razmeroma hitro, ambulantno in minimalno invazivno metodo lokalnega zdravljenja. Kljub temu so po posegu možni prehodna bolečina, pekoč občutek, rdečina, nastanek mehurja ali kraste, začasne spremembe pigmentacije in redkeje brazgotinjenje. Pacienta je zato treba pred postopkom seznaniti z možnimi neprijetnostmi in pričakovanim potekom celjenja. Za uspešno odstranitev sprememb je včasih potrebnih več zaporednih aplikacij oziroma kontrolnih obravnav (Edwards et al., 2020; CDC, 2025).

Izvedba krioterapije

Krioterapijo izvede za to usposobljen zdravnik oziroma zdravstveni delavec skladno z lokalnimi pooblastili in protokoli. Po pripravi pacienta in zaščiti okolice spremembe se tekoči dušik aplicira neposredno na spremembo oziroma z ustreznim aplikacijskim nastavkom. Aplikacija običajno traja nekaj sekund, dokler se sprememba ne obarva svetlo sivo ali belo; trajanje in ponavljanje aplikacije sta odvisna od velikosti, debeline in lokalizacije spremembe ter presoje izvajalca. Po posegu se mesto po potrebi zaščiti, pacientu pa se razloži pričakovani potek celjenja in pomen kontrolnega pregleda.

Po krioterapiji DMS pacientu pojasni, da so prehodna bolečina, pekoč občutek, rdečina, mehur, krasta ali začasna sprememba pigmentacije pričakovani možni pojavi. Pacient naj predel

ohranja čist in suh, naj mehurjev ali krast ne predira in naj spremlja znake morebitnega zapleta. Na kontrolni pregled oziroma k zdravniku naj se vrne ob izraziti bolečini, širjenju rdečine, gnojnem izcedku, krvavitvi, povišani telesni temperaturi ali vztrajanju sprememb. Ker je za uspešno odstranitev lezij lahko potrebnih več aplikacij, je pomembno, da pacient razume pomen nadaljnjih navodil in dogovorjenih kontrolnih pregledov (Edwards et al., 2020; CDC, 2025).

Navodila pacientu po lokalnem posegu

- Predel naj ostane čist in suh.
- Krast, mehurjev ali ranic naj pacient ne praska, stiska ali predira.
- Pacient naj spremlja bolečino, rdečino, izcedek, krvavitev in povišano telesno temperaturo.
- Ob zapletih ali vztrajanju sprememb naj se vrne na kontrolni pregled.

PRIJAVA SPOLNO PRENOSLJIVIH OKUŽB

Prijava SPO je v Republiki Sloveniji del sistema spremljanja nalezljivih bolezni in je zakonsko urejena z Zakonom o nalezljivih boleznih (ZNB). Namen prijave je spremljanje epidemiološke situacije, zgodnje zaznavanje porasta okužb ali izbruhov, preprečevanje nadaljnjega širjenja okužb ter načrtovanje preventivnih in javnozdravstvenih ukrepov (ZNB, 2006; NIJZ, 2023).

Prijavo praviloma izvede zdravnik oziroma laboratorij, kadar je okužba potrjena ali kadar tako določajo veljavna navodila. Pri prijavi je treba upoštevati predpisane roke, obseg podatkov in način poročanja. Obrazec za prijavo SPO je dostopen na spletni strani NIJZ (NIJZ, 2023).

Od 16. junija 2025 je uvedena poenotena elektronska prijavnica za poročanje o nalezljivih boleznih in SPO, vključno z okužbo s HIV ter hepatitisoma B in C. Elektronska prijava omogoča samodejni prenos podatkov prek Centralnega registra podatkov o pacientih v ustrezne evidence, katerih skrbnik je NIJZ (NIJZ, 2026).

Med SPO, ki se prijavljajo skladno z veljavnimi navodili NIJZ, sodijo zlasti:

- sifilis,
- gonoreja,
- klamidijska okužba,
- okužba s HIV,
- hepatitis B,
- hepatitis C.

Pri drugih okužbah oziroma kliničnih stanjih, povezanih s spolnim prenosom, je treba upoštevati aktualna navodila NIJZ in veljavne predpise. DMS pri tem sodeluje predvsem z zagotavljanjem pravilne dokumentacije, sledljivosti odvzetih vzorcev, ustreznega varovanja podatkov ter z usmerjanjem pacienta v nadaljnjo obravnavo.

Pri prijavi je treba zagotoviti zaupnost osebnih in zdravstvenih podatkov ter spoštovati zakonodajo o varstvu osebnih podatkov. Ker se podatki nanašajo na občutljivo področje spolnega in reproduktivnega zdravja, morajo biti dostopni le pooblaščenim osebam in uporabljeni izključno za namen zdravstvene obravnave ter javnozdravstvenega spremljanja (ZPacP, 2008; NIJZ, 2023).

ZDRAVSTVENA VZGOJA IN SVETOVANJE PACIENTU S SPO

Zdravstvena vzgoja in svetovanje pacientu v SPO ambulanti sta pomemben del preventivne in kurativne zdravstvene dejavnosti, saj prispevata k zmanjševanju pojavnosti SPO, preprečevanju zapletov in omejevanju nadaljnjega širjenja okužb (WHO, 2023).

Cilj zdravstvene vzgoje je povečati pacientovo znanje o SPO, spodbuditi odgovorno spolno vedenje ter okrepiti sodelovanje pacienta pri zdravljenju in nadaljnji skrbi za zdravje (Zaletel-Kragelj et al., 2019).

Pacienta je treba seznaniti z najpogostejšimi spolno prenosljivimi okužbami, kot so klamidijska okužba, gonoreja, sifilis, okužba s HPV, okužba s HIV in genitalni herpes, ter z njihovimi načini prenosa, ki vključujejo vaginalne, analne in oralne spolne odnose (NIJZ, 2022). Poseben poudarek je namenjen dejstvu, da številne SPO potekajo brez simptomov, kar povečuje tveganje za nenamerno širjenje okužbe (CDC, 2021).

Pomemben del zdravstvene vzgoje predstavlja preventiva. Dosledna in pravilna uporaba kondoma dokazano zmanjšuje tveganje za prenos večine SPO (WHO, 2023). Prav tako ima pomembno vlogo redno testiranje zlasti ob menjavi spolnega partnerja ali ob tveganem spolnem vedenju (NIJZ, 2022).

Zdravstvena vzgoja vključuje tudi razlago zdravljenja. Pacienta je treba opozoriti na pomen doslednega jemanja predpisane terapije in na nujnost dokončanja zdravljenja, tudi če simptomi izzvenijo, saj nedokončano zdravljenje povečuje tveganje za zaplete in odpornost povzročiteljev (CDC, 2021). Pomembno je tudi obveščanje spolnih partnerjev, kar je ključno za preprečevanje ponovnih okužb (WHO, 2023).

Ob pozitivnem izvidu ima DMS pomembno vlogo pri podpori pacientu pri razumevanju pomena obveščanja spolnih partnerjev. Namen obveščanja ni iskanje krivde, temveč preprečevanje ponovne okužbe, pravočasno testiranje in zdravljenje partnerjev ter zmanjševanje širjenja okužbe v populaciji (Workowski et al., 2021). Če pacient izrazi strah pred razkritjem, stigmo ali možnostjo nasilja, ga je treba obravnavati posebno občutljivo in ga po potrebi usmeriti k zdravniku oziroma ustreznim strokovnim službam (Workowski et al., 2021; Bohren et al., 2022).

DMS naj informacije podaja v razumljivem jeziku in preveri, ali je pacient navodila razumel. Pri tem je koristna tehnika »povej nazaj«, pri kateri pacient s svojimi besedami ponovi ključna navodila glede testiranja, zdravljenja, spolnih odnosov med zdravljenjem, obveščanja partnerjev in kontrolnega pregleda. Tak pristop podpira zdravstveno pismenost in zmanjša tveganje za napačno razumevanje navodil (Agency for Healthcare Research and Quality [AHRQ], 2020; Zaletel-Kragelj et al., 2019).

V zdravstveno vzgojo je smiselno vključiti tudi pogovor o cepljenju proti HPV in hepatitisu B. DMS lahko preveri pacientovo razumevanje pomena cepljenja, ga usmeri k ustreznemu izvajalcu cepljenja in poudari, da cepljenje dopolnjuje, ne pa nadomešča drugih preventivnih ukrepov, kot sta testiranje in uporaba zaščite. Pri tem naj upošteva starost pacienta, cepilni status, morebitna tveganja in veljavna nacionalna priporočila (Workowski et al., 2021; NIJZ, 2022).

Pri pacientih z večjo izpostavljenostjo tveganju ali dodatnimi ovirami za dostop do zdravstvene obravnave je treba zdravstveno vzgojo prilagoditi posameznikovim potrebam, stopnji razumevanja, občutku varnosti in življenjskim okoliščinam. Posebno pozornost potrebujejo mladostniki, nosečnice, osebe z nizko zdravstveno pismenostjo, osebe z izkušnjo nasilja ter pacienti, ki se za testiranje težko odločijo zaradi strahu pred stigmo. Obravnava naj bo spoštljiva, zaupna in neobsojajoča ter naj temelji na individualni presoji pacientovih potreb in okoliščin (Bohren et al., 2022; Workowski et al., 2021; WHO, 2022).

Kondomi so ena najučinkovitejših metod zaščite pred SPO, vključno z okužbo s HIV, če se uporabljajo pravilno in dosledno. Ženski kondomi so učinkoviti in varni, vendar jih nacionalni programi ne promovirajo tako pogosto kot moške kondome (WHO, 2023).

Svetovanje in vedenjske intervencije so pomemben del primarnega preprečevanja SPO, okužbe s HIV in nenačrtovanih nosečnosti. Vključujejo naslednje vsebine (WHO, 2023):

- celovita spolna vzgoja,

- informacije pred testiranjem na SPO in HIV ter svetovanje po testiranju,
- svetovanje o varnejši spolnosti/zmanjševanju tveganja,
- promocija kondomov,
- vedenjske intervencije, ki temeljijo na dokazih, s poudarkom na ključnih populacijah, kot so spolni delavci, moški, ki imajo spolne odnose z moškimi (MSM), transspolne osebe, osebe v zaporih in osebe, ki si injicirajo droge,
- izobraževanje in svetovanje, prilagojeno potrebam mladostnikov.

DMS lahko kot zaupanja vredna oseba pomembno vpliva na spremembo vedenja pacienta z motiviranjem k varnejšim spolnim praksam, pogovorom o zmanjševanju tveganja, pomenu dosledne uporabe zaščite, rednem testiranju in odgovornem ravnanju ob menjavi spolnih partnerjev. Pomembno je tudi opozoriti, da učinkovitost zdravljenja okužbe s HIV in uporaba predekspozicijske profilakse (PrEP) ne nadomeščata zaščite pred drugimi SPO. Poleg tega lahko svetovanje izboljša sposobnost prepoznavanja simptomov SPO in poveča verjetnost, da bo pacient poiskal oskrbo ter k temu spodbudil tudi spolnega partnerja.

Ključna sporočila zdravstvene vzgoje

- SPO se lahko prenašajo tudi, kadar okužena oseba nima simptomov.
- Pravilna in dosledna uporaba zaščite zmanjšuje tveganje za prenos okužb.
- Redno testiranje je pomembno ob tveganem spolnem vedenju ali menjavi partnerja.
- Zdravljenje je treba izvesti v celoti in po navodilih zdravnika.
- Obveščanje partnerjev je namenjeno preprečevanju ponovnih okužb, ne iskanju krivde.

ZAKLJUČEK

SPO ostajajo pomemben javnozdravstveni izziv, ki zahteva zgodnje odkrivanje, pravočasno zdravljenje, preprečevanje ponovnih okužb in zmanjševanje stigme (WHO, 2025a; ECDC, 2025). DMS ima pri tem pomembno vlogo, saj sodeluje pri organizaciji varnega ambulantnega okolja, pripravi pacienta, diagnostičnih in terapevtskih postopkih, dokumentiranju, varovanju osebnih podatkov ter zdravstveni vzgoji (Bungay et al., 2017; Workowski et al., 2021). Njene ključne naloge vključujejo vzpostavljanje zaupnega odnosa s pacientom, zagotavljanje zasebnosti in dostojanstva, pripravo materiala in vzorcev, sodelovanje z zdravnikom in laboratorijem, pravilno označevanje in transport vzorcev, obveščanje pacienta o nadaljnjih korakih, podporo pri razumevanju izvidov in obveščanju partnerjev ter usmerjanje v zdravljenje

ali kontrolni pregled. Kakovostna zdravstvena obravnava temelji na strokovnosti, zaupnosti, neobsojajoči komunikaciji, prilagajanju informacij pacientovi zdravstveni pismenosti in medpoklicnem sodelovanju (Bohren et al., 2022; AHRQ, 2020). S takšnim pristopom DMS pomembno prispeva k večji dostopnosti testiranja, boljšemu razumevanju bolezni, sodelovanju pri zdravljenju ter preprečevanju širjenja SPO v populaciji (Bungay et al., 2017; WHO, 2022).

VPRAŠANJA ZA RAZMISLEK

1. Kateri so glavni razlogi za naraščanje SPO v zadnjih letih in kako lahko DMS prispevajo k zajezitvi tega trenda?
2. Pojasnite, kako DMS v ambulantni obravnavi pristopi k pacientu s SPO z vidika psihološke podpore in zmanjševanja stigme.
3. Naštejte vsaj tri preventivne ukrepe pri obvladovanju SPO ter obrazložite, kakšna je vloga DMS pri njihovem izvajanju.
4. Predstavite vsaj dve specifični nalogi DMS pri obravnavi pacienta s SPO v ambulanti, od priprave okolja do sodelovanja pri diagnostiki in zdravljenju, ter utemeljite njun pomen za izid zdravljenja.

LITERATURA

1. Agency for Healthcare Research and Quality. (2020). *Use the teach-back method: Tool #5*. https://www.ahrq.gov/health-literacy/improve/precautions/tool5.html
2. Barrow, R. Y., Ahmed, F., Bolan, G. A., & Workowski, K. A. (2020). Recommendations for providing quality sexually transmitted diseases clinical services, 2020. *MMWR Recommendations and Reports, 68*(5), 1–20. https://doi.org/10.15585/mmwr.rr6805a1
3. Bohren, M. A., Vazquez Corona, M., Odiase, O. J., Wilson, A. N., Sudhinaraset, M., Diamond-Smith, N., Berryman, J., Tunçalp, Ö., & Afulani, P. A. (2022). Strategies to reduce stigma and discrimination in sexual and reproductive healthcare settings: A mixed-methods systematic review. *PLOS Global Public Health, 2*(6), Article e0000582. https://doi.org/10.1371/journal.pgph.0000582
4. Bosire, S. W., & Akech, M. (2024). Preventing sexually transmitted infection globally. *BMJ, 387*, Article q2347. https://doi.org/10.1136/bmj.q2347
5. Bungay, V., Handlovsky, I., Phillips, J. C., & Prescott, C. (2017). A scoping review of the literature on nursing practices with persons seeking care for sexually transmitted infections. *Journal of Clinical Nursing, 26*(1–2), 33–48. https://doi.org/10.1111/jocn.13561
6. Centers for Disease Control and Prevention. (2021). *Sexually transmitted infections treatment guidelines, 2021*. https://www.cdc.gov/std/treatment-guidelines/STI-Guidelines-2021.pdf
7. Centers for Disease Control and Prevention. (2025). *Clinical overview of molluscum contagiosum*. https://www.cdc.gov/molluscum-contagiosum/hcp/clinical-overview/index.html
8. Edwards, S., Boffa, M. J., Janier, M., Calzavara-Pinton, P., Rovati, C., Salavastru, C. M., Rongioletti, F., Wollenberg, A., Butacu, A. I., Skerlev, M., Mallet, R. B., & Strauß, G. (2020). 2020 European

guideline on the management of genital molluscum contagiosum. *Journal of the European Academy of Dermatology and Venereology, 35*(1), 17–26. https://doi.org/10.1111/jdv.16856
9. European Centre for Disease Prevention and Control. (2025). *Annual epidemiological reports*. https://www.ecdc.europa.eu/en/publications-data/monitoring/all-annual-epidemiological-reports
10. Klavs, I., Berlot, L., Kustec, T., Avsec, M., Kunšič, N., Učakar, V., et al. (2025). *Spolno prenesene okužbe v Sloveniji v letu 2024*. Nacionalni inštitut za javno zdravje. https://nijz.si/publikacije/spolno-prenesene-okuzbe-v-sloveniji-v-letu-2024/
11. Nacionalni inštitut za javno zdravje. (2022). *Spolno prenesene okužbe v Sloveniji v letu 2022*. https://nijz.si/publikacije/spolno-prenesene-okuzbe-v-sloveniji-v-letu-2022/
12. Nacionalni inštitut za javno zdravje. (2023). *Obrazec za prijavo spolno prenosljive okužbe (SPO)*. https://nijz.si/nalezljive-bolezni/obrazec-za-prijavo-spolno-prenosljive-okuzbe-spo/
13. Nacionalni inštitut za javno zdravje. (2026). *Prijava nalezljivih bolezni in spolno prenesenih okužb*. https://nijz.si/prijava-nalezljivih-bolezni-in-spolno-prenesenih-okuzb/
14. *Zakon o nalezljivih boleznih (ZNB)*. (2006). Uradni list RS, št. 33/06 – uradno prečiščeno besedilo, 49/20 – ZIUZEOP, 142/20, 175/20 – ZIUOPDVE, 15/21 – ZDUOP, 82/21, 178/21 – odl. US in 125/22. http://pisrs.si/Pis.web/pregledPredpisa?id=ZAKO433
15. *Zakon o pacientovih pravicah (ZPacP)*. (2008). Uradni list RS, št. 15/08, 55/17, 177/20 in 100/22 – ZNUZSZS. http://www.pisrs.si/Pis.web/pregledPredpisa?id=ZAKO4281
16. Unemo, M., Ross, J., Serwin, A. B., Gomberg, M., Cusini, M., & Jensen, J. S. (2020). 2020 European guideline for the diagnosis and treatment of gonorrhoea in adults. *International Journal of STD & AIDS, 31*(12), 1–17. https://doi.org/10.1177/0956462420949126
17. White, J. A., Dukers-Muijrers, N. H. T. M., Hoebe, C. J. P. A., Kenyon, C. R., Ross, J. D. C., & Unemo, M. (2025). 2025 European guideline on the management of *Chlamydia trachomatis* infections. *International Journal of STD & AIDS, 36*(6), 434–449. https://doi.org/10.1177/09564624251323678
18. Workowski, K. A., Bachmann, L. H., Chan, P. A., Johnston, C. M., Muzny, C. A., Park, I., Reno, H., Zenilman, J. M., & Bolan, G. A. (2021). Sexually transmitted infections treatment guidelines, 2021. *MMWR Recommendations and Reports, 70*(4), 1–187. https://doi.org/10.15585/mmwr.rr7004a1
19. World Health Organization. (2012). *Hand hygiene in outpatient and home-based care and long-term care facilities: A guide to the application of the WHO multimodal hand hygiene improvement strategy and the "My Five Moments for Hand Hygiene" approach*. https://www.who.int/publications/i/item/9789241503372
20. World Health Organization. (2022). *WHO recommendations on self-care interventions: Self-collection of samples for sexually transmitted infections (STIs), 2022 update*. https://www.who.int/publications/i/item/WHO-SRH-23.2
21. World Health Organization. (2023). *Sexually transmitted infections (STIs): Prevention*. https://www.who.int/teams/global-hiv-hepatitis-and-stis-programmes/stis/prevention
22. World Health Organization. (2025a). *Sexually transmitted infections (STIs)*. https://www.who.int/news-room/fact-sheets/detail/sexually-transmitted-infections-(stis)
23. World Health Organization. (2025b). *Recommendations on the delivery of health services for the prevention and care of sexually transmitted infections*. https://www.who.int/publications/i/item/9789240113114
24. Zaletel-Kragelj, L., Fras, Z., & Maučec Zakotnik, J. (2019). *Javno zdravje*. Medicinska fakulteta.
25. Zbornica zdravstvene in babiške nege Slovenije – Zveza strokovnih društev medicinskih sester, babic in zdravstvenih tehnikov Slovenije. (2026). *Kodeks etike v zdravstveni negi Slovenije*.

AVTOIMUNE BOLEZNI KOŽE

Prim. doc. dr. Tanja Planinšek Ručigaj, dr. med., višja svetnica, specialistka dermatovenerologije in EFWH

Dermatovenerološka klinika, Univerzitetni klinični center Ljubljana

UVOD

Avtoimune bolezni kože predstavljajo heterogeno skupino bolezni, pri katerih izguba imunološke tolerance vodi v vnetje in okvaro kože, sluznic, dlačnih mešičkov, melanocitov, vezivnega tkiva ali dermoepidermalne povezave. Klinično se kažejo z različnimi vzorci, od vezikul, bul in erozij sluznic do fotosenzitivnih eritemov, depigmentacij, alopecije, sklerotičnih plošč ter atrofičnih anogenitalnih sprememb. Njihova zgodnja prepoznava je v dermatološki praksi ključna, ker so lahko pemfigus vulgaris, bulozni pemfigoid, kožni lupus eritematozus in druge bolezni povezane z izrazito morbidnostjo, sistemsko prizadetostjo, malignomi ali pomembnim vplivom na kakovost življenja.

Patogeneza avtoimunih bolezni kože je raznolika. Pri avtoimunih buloznih dermatozah imajo osrednjo vlogo patogena avtoprotitelesa proti strukturnim proteinom epidermisa ali bazalne membrane. Pri pemfigusu so tarče predvsem dezmosomski proteini, zlasti desmoglein 1 in desmoglein 3, kar vodi v akantolizo in intraepidermalne mehurje; pri pemfigoidnih boleznih pa so tarče proteini dermoepidermalne povezave, kot sta BP180 in BP230, zato nastanejo subepidermalni mehurji. Sodobna diagnostika temelji na povezavi klinične slike, histopatologije, neposredne imunofluorescence perilezijske kože, posredne imunofluorescence in serološkega dokazovanja specifičnih protiteles z metodami ELISA; neposredna imunofluorescenca ostaja diagnostični zlati standard pri številnih oblikah bolezni (van Beek et al., 2024).

Zdravljenje avtoimunih bolezni kože se je v zadnjih desetletjih pomembno spremenilo. Klasični sistemski kortikosteroidi in imunosupresivi ostajajo pomembni, vendar razvoj bioloških zdravil, zaviralcev JAK, intravenskih imunoglobulinov in drugih ciljnih imunomodulatorjev omogoča bolj individualizirano in varnejšo obravnavo. Izbira zdravljenja mora vedno upoštevati aktivnost bolezni, obseg prizadetosti kože in sluznic, starost pacienta,

komorbidnosti, tveganje za okužbe, reproduktivni status, pridružene sistemske bolezni in pričakovano trajanje zdravljenja.

Poglavje obravnava izbrane avtoimune in imunsko posredovane bolezni kože, pri katerih so za klinično prakso posebej pomembni zgodnja prepoznava, ustrezna imunopatološka diagnostika in pravočasna izbira lokalnega, sistemskega ali ciljnega zdravljenja. Namen poglavja ni izčrpen prikaz vseh avtoimunih dermatoz, temveč praktičen pregled bolezni, pri katerih diagnostična natančnost in odločitev o zdravljenju neposredno vplivata na prognozo in kakovost življenja pacientov.

PEMFIGUS

Pemfigus vulgaris (PV)

Je redka, kronična, potencialno življenjsko ogrožajoča avtoimuna bulozna dermatoza, za katero so značilni intraepidermalni mehurji ter erozije kože in sluznic. Bolezen je posledica tvorbe patogenih avtoprotiteles proti dezmosomskim proteinom, predvsem desmogleinu 3 in pogosto tudi desmogleinu 1, kar vodi v izgubo medcelične adhezije keratinocitov in nastanek akantolize.

Pred uvedbo sistemskega zdravljenja s kortikosteroidi je bila bolezen povezana z visoko smrtnostjo, danes pa kljub napredku še vedno predstavlja pomembno klinično obremenitev zaradi kroničnega poteka bolezni ter zapletov zdravljenja (Harman et al., 2003).

Pomembna je zgodnja postavitev diagnoze ter uporaba intravenskih zaviralcev CD20 med možnostmi zdravljenja prve izbire pri zmernem in hudem pemfigusu (Murrell et al., 2020).
Pemfigus vulgaris se najpogosteje pojavlja pri odraslih v srednjem in starejšem življenjskem obdobju, običajno med 40. in 60. letom starosti. Incidenca je relativno nizka in znaša le nekaj primerov na milijon prebivalcev letno, vendar je višja v določenih etničnih skupinah in geografskih območjih. Bolezen prizadene oba spola, povečana pojavnost v nekaterih populacijah pa kaže na pomembno vlogo genetskih dejavnikov.

Osnovni patogenetski mehanizem je nastanek IgG avtoprotiteles proti desmogleinu 3 in pogosto tudi proti desmogleinu 1. Desmogleina sta pomembni komponenti desmosomov, ki zagotavljajo medcelično adhezijo keratinocitov v epidermisu. Vezava avtoprotiteles povzroči razpad desmosomov, aktivacijo različnih signalnih poti in posledično akantolizo, kar vodi v nastanek suprabazalnih intraepidermalnih mehurjev. Razmerje med protitelesi proti desmogleinu 1 in desmogleinu 3 določa klinični fenotip bolezni; prevladujoča prizadetost desmogleina 3

povzroča predvsem mukozno obliko bolezni, medtem ko so pri mukokutani obliki prisotna protitelesa proti obema antigenoma (Harman et al., 2003).

Bolezen se najpogosteje začne na ustni sluznici. Pojavljajo se boleče kronične erozije, ki se slabo celijo in jih pogosto zamenjajo za aftozni stomatitis, kandidiazo ali travmatske erozije. Kasneje se razvijejo ohlapni mehurji na koži, ki hitro počijo ter za seboj puščajo boleče erozije s krustami. Pogoste so sekundarne okužbe. Pri aktivni bolezni je lahko pozitiven Nikolskyjev znak, kar pomeni, da tangencialni pritisk ali drgnjenje navidezno neprizadete oziroma perilezijske kože povzroči odluščenje povrhnjice in nastanek erozije; znak odraža izgubo medcelične adhezije keratinocitov zaradi akantolize, vendar sam po sebi ne določa ravni razcepa in ni nadomestilo za histopatološko ter imunopatološko diagnostiko. Brez ustreznega zdravljenja bolezen napreduje in lahko povzroči pomembne sistemske zaplete.

Zaradi podobnih kliničnih manifestacij je nujna natančna diferencialna diagnostika.

Diagnoza temelji na kombinaciji klinične slike, histopatoloških in imunopatoloških preiskav. Biopsija sveže lezije pokaže suprabazalno akantolizo, medtem ko biopsija perilezijske kože ali sluznice za neposredno imunofluorescenco pokaže intercelularne depozite IgG in pogosto tudi komplementa C3 v epidermisu. Serološko določanje protiteles proti desmogleinu 1 in 3 z metodo ELISA omogoča potrditev diagnoze, določitev fenotipa bolezni ter spremljanje aktivnosti bolezni in odziva na zdravljenje.

Pravilen odvzem vzorca pri buloznih dermatozah

- Vzorec kože ali sluznice za neposredno imunofluorescenco se odvzame iz nepoškodovane perilezijske kože ali sluznice, ker so depoziti imunoglobulinov in komplementa na tem mestu najprimernejši za diagnostično oceno.
- Biopsija svežega mehurja je namenjena histopatološki oceni ravni razcepa in celičnega infiltrata.
- Klinično sliko, histopatologijo, neposredno imunofluorescenco in serologijo moramo interpretirati skupaj.

Paraneoplastični pemfigus

Je redka, pogosto huda in potencialno življenjsko ogrožajoča avtoimuna mukokutana bolezen, povezana z osnovno neoplazmo, najpogosteje z limfoproliferativnimi boleznimi, kot so ne-Hodgkinov limfom, kronična limfocitna levkemija in Castlemanova bolezen. Klinično se najpogosteje začne s hudo, bolečo in pogosto na zdravljenje neodzivno prizadetostjo ustne sluznice oziroma mukozitisom, ki je lahko izrazitejša kot pri pemfigusu vulgarisu; kožne spremembe so polimorfne in lahko posnemajo pemfigus, lihen planus, multiformni eritem,

bulozni pemfigoid ali Stevens-Johnsonov sindrom. Zaradi možne prizadetosti dihal, zlasti obliterantnega bronhiolitisa, se za bolezen uporablja tudi širši izraz paraneoplastični avtoimunski multiorganski sindrom.

Na paraneoplastični pemfigus je treba pomisliti pri pacientu z izrazitimi, trdovratnimi erozijami ustne sluznice, polimorfno kožno sliko, neobičajno imunopatologijo ali slabim odzivom na standardno zdravljenje pemfigusa. Diagnostika vključuje histopatologijo, neposredno in posredno imunofluorescenco, serološko iskanje protiteles proti plakinom in drugim tarčnim antigenom ter sistematično iskanje pridružene neoplazme. Zdravljenje temelji na obravnavi osnovnega tumorja in imunosupresivnem oziroma imunomodulatornem zdravljenju, vendar je prognoza pogosto slabša kot pri klasičnem pemfigusu vulgarisu, predvsem zaradi pridruženih malignomov, okužb in pljučne prizadetosti (Kim & Kim, 2019; Wieczorek & Czernik, 2016).

Zdravljenje pemfigusa vulgarisa temelji na imunosupresiji z namenom ustavitve tvorbe patogenih avtoprotiteles in doseganja remisije bolezni (Tabela 1).

Tabela 1: Zdravljenje pemfigusa vulgarisa (Murrell et al., 2020).

Zdravljenje	Odmerek	Opombe
Prednizolon/prednizon	0,5–1 mg/kg/dan	prva izbira zdravljenja
Azatioprin	1–3 mg/kg/dan	steroidno varčevalno zdravljenje
Mikofenolat mofetil	2–3 g/dan	alternativa azatioprinu
Rituksimab	2 × 1000 mg v razmiku 2 tednov ali 375 mg/m² tedensko 4 tedne	zdravljenje z biološkimi zdravili prve izbire
Ciklofosfamid	individualno glede na specialistično presojo	redko; rezerviran za izbrane zelo hude ali na zdravljenje neodzivne primere
Intravenski imunoglobulini (IVIG)	2 g/kg/cikel	na zdravljenje neodzivni primeri
Lokalni kortikosteroidi	lokalno	dodatno zdravljenje

Zdravljenje mora biti hitro, agresivno in hkrati usmerjeno v zmanjšanje kumulativne izpostavljenosti sistemskim kortikosteroidom. Pri zmerni do hudi bolezni predstavlja rituksimab eno ključnih možnosti zdravljenja. Običajno se kombinira s sistemskimi kortikosteroidi, ki se po doseženi kontroli bolezni postopno ukinjajo.

Kot steroidno varčevalna zdravila se uporabljajo predvsem azatioprin in mikofenolat mofetil, redkeje metotreksat; ciklofosfamid je danes rezerviran za izbrane, zelo hude ali na zdravljenje

neodzivne primere ob specialistični presoji. Intravenski imunoglobulini se uporabljajo predvsem pri na zdravljenje neodzivnih oblikah bolezni ali kadar so standardni imunosupresivi kontraindicirani.

Rituksimab, monoklonsko protitelo proti CD20 na limfocitih B, je pomembno spremenil zdravljenje pemfigusa vulgarisa in danes predstavlja eno najpomembnejših možnosti zdravljenja pri zmernih in hudih oblikah bolezni. Deluje z deplecijo limfocitov B, kar vodi v zmanjšano produkcijo avtoprotiteles. Klinične raziskave dokazujejo visoko stopnjo remisij ter zmanjšano potrebo po dolgotrajnem zdravljenju s kortikosteroidi. Rituksimab je kontraindiciran pri aktivnih hudih okužbah. Pred uvedbo je treba opraviti presejanje na hepatitis B, hepatitis C, HIV in tuberkulozo ter preveriti cepilni status. Azatioprin je kontraindiciran pri izraziti mielosupresiji, hudi jetrni okvari in pri pacientih z izrazito zmanjšano ali odsotno aktivnostjo TPMT (tiopurin S-metiltransferaze), encima, ki sodeluje pri presnovi tiopurinov in pomembno vpliva na tveganje za mielotoksičnost. Mikofenolat mofetil je teratogen in kontraindiciran v nosečnosti, zato je potrebna učinkovita kontracepcija. Sistemski kortikosteroidi zahtevajo profilakso osteoporoze, redno spremljanje krvnega tlaka, glikemije, telesne mase in tveganja za okužbe.

Prognoza pemfigusa vulgarisa se je z uvedbo sodobne imunosupresije in biološkega zdravljenja bistveno izboljšala. Kljub temu bolezen ostaja kronična, z možnostjo relapsov in pomembnim vplivom na kakovost življenja pacientov. Dolgotrajno spremljanje in individualno prilagojeno zdravljenje ostajata ključna za optimalno obvladovanje bolezni.

Pemfigus foliaceus

Je oblika pemfigusa, pri kateri so avtoprotitelesa usmerjena predvsem proti desmogleinu 1. Ker je desmoglein 1 izražen predvsem v zgornjih plasteh epidermisa, nastajajo zelo površinski mehurji, ki so pogosto tako krhki, da jih klinično sploh ne opazimo. Bolezen se zato kaže predvsem kot eritematoskvamozne, krustozne in erodirane spremembe na seboroičnih predelih kože, zlasti na obrazu, lasišču, ramenih in zgornjem delu trupa. Sluznice praviloma niso prizadete, ker desmoglein 3 kompenzira izgubo funkcije desmogleina 1 v sluzničnem epiteliju (Di Lernia et al., 2020).

Diagnostika je podobna kot pri pemfigusu vulgarisu, vendar histopatološko ugotavljamo subkornealno akantolizo. Neposredna imunofluorescenca pokaže intercelularne depozite IgG v epidermisu, serološke preiskave pa dokazujejo protitelesa proti desmogleinu 1.

Diferencialno diagnostično je treba pomisliti na impetigo, seboroični dermatitis, diseminirano superficialno dermatofitijo, subkornealno pustulozno dermatozo in psoriazo.
Zdravljenje je odvisno od obsega bolezni. Pri omejenih oblikah so učinkoviti potentni lokalni kortikosteroidi, kot so mometazon furoat, betametazon ali kratkotrajno klobetazol propionat 0,05 %. Pri razširjeni bolezni se uporabljajo sistemski kortikosteroidi v odmerku 0,5–1 mg/kg/dan, pogosto v kombinaciji z azatioprinom ali mikofenolatom mofetilom. Pri zmerni do hudi bolezni ima rituksimab podobno pomembno vlogo kot pri pemfigusu vulgarisu. Kontraindikacije sistemskih zdravil so enake kot pri pemfigusu vulgarisu, pri lokalnih kortikosteroidih pa je treba upoštevati tveganje za atrofijo kože, steroidni dermatitis, perioralni dermatitis in sekundarne okužbe.

BULOZNI PEMFIGOID

Bulozni pemfigoid je najpogostejša avtoimuna subepidermalna bulozna dermatoza in prizadene predvsem starejše osebe, pogosto ob sočasnih nevroloških komorbidnostih.

Epidemiološke raziskave kažejo, da je bolezen redka, vendar njena incidenca v zadnjih desetletjih narašča, kar deloma pripisujejo staranju prebivalstva in boljši diagnostiki. Ocenjena incidenca se giblje med približno 0,2 in 7,6 primera na 100.000 oseb letno, pri posameznikih, starejših od 80 let, pa je lahko bistveno višja, kar potrjuje izrazito starostno odvisnost bolezni. Povprečna starost ob pojavu bolezni je med 64 in 82 leti, medtem ko so primeri pri mlajših pacientih redki.
Histopatološko je za bulozni pemfigoid značilna subepidermalna razcepitev s tvorbo mehurja na ravni bazalne membrane in vnetni infiltrat z eozinofilci. V zgodnjih fazah lahko histološka slika pokaže le dermalni edem in perivaskularni infiltrat z eozinofilci, v razviti fazi pa tipičen subepidermalni mehur, napolnjen z vnetnimi celicami. Eozinofilna spongioza je pomemben zgodnji znak bolezni, saj odraža aktivacijo vnetnega odziva še pred nastankom tipičnih mehurjev (Limberg et al., 2023).

Imunopatogenetsko gre za bolezen, pri kateri imajo osrednjo vlogo avtoprotitelesa proti hemidesmosomalnima antigenoma BP180 oziroma kolagenu XVII in BP230. K nastanku vnetja pomembno prispevajo tudi eozinofilci, IgE in signalne poti tipa 2. Signalne poti tipa 2 pomenijo imunski odziv, v katerem sodelujejo predvsem limfociti Th2, prirojene limfoidne celice tipa 2, eozinofilci in citokini, kot so IL-4, IL-5 in IL-13; ti spodbujajo produkcijo IgE, kopičenje eozinofilcev v koži, srbenje in vnetno okvaro tkiva. Ta patogenetski vzorec pojasnjuje vse večje

zanimanje za tarčna biološka zdravila pri buloznem pemfigoidu, zlasti za zdravila, ki vplivajo na os IL-4/IL-13 ali IgE (Karakioulaki et al., 2024; Powers et al., 2025).

Klinično se bolezen kaže z intenzivnim srbenjem, urtikarielnimi ali ekcematoidnimi spremembami ter napetimi mehurji na eritematozni ali navidezno zdravi koži. Spremembe so najpogostejše na trupu in fleksornih predelih okončin. Pri delu pacientov je začetna faza nebulozna, z intenzivnim pruritusom, ekskoriacijami, prurigu podobnimi lezijami ali kroničnim ekcemom, zato je zgodnja diagnoza pogosto zahtevna in lahko pomembno zamuja. Približno petina pacientov ob predstavitvi nima značilnih mehurjev.

Diagnostika temelji na povezavi med klinično sliko, histopatološkim izvidom in imunopatološkimi preiskavami. Histopatološka preiskava pokaže subepidermalni mehur z eozinofilci. Neposredna imunofluorescenca perilezijske kože ostaja diagnostični zlati standard in pokaže linearne depozite IgG in C3 vzdolž bazalne membrane.

Diagnostiko dopolnjuje posredna imunofluorescenca na razcepljeni koži. Pri buloznem pemfigoidu se protitelesa vežejo na epidermalno stran razcepa, kar omogoča razlikovanje od pridobljene bulozne epidermolize. Serološke preiskave vključujejo dokazovanje protiteles proti BP180 in BP230. Neposredna imunofluorescenca velja za najobčutljivejši diagnostični test, medtem ko posredna imunofluorescenca na humani razcepljeni koži pomembno poveča specifičnost diagnostike (Meijer et al., 2019; Powers et al., 2025).

Prepoznavanje buloznega pemfigoida

- Napeti mehurji, urtikarielne spremembe in izrazito srbenje so značilni klinični namigi za bulozni pemfigoid.
- Pri starejših osebah je treba pomisliti tudi na nebulozno začetno obliko s pruritusom, ekskoriacijami ali ekcematoidno sliko.
- Linearni depoziti IgG in C3 vzdolž bazalne membrane pri neposredni imunofluorescenci pomembno podpirajo diagnozo.
- Serološko določanje protiteles proti BP180 in BP230 dopolnjuje klinično in imunopatološko oceno.

Diferencialnodiagnostično je treba bulozni pemfigoid razlikovati predvsem od drugih subepidermalnih in intraepidermalnih avtoimunih buloznih bolezni. Razločevanje temelji predvsem na natančni imunofluorescenčni in serološki opredelitvi tarčnih antigenov.

Zdravljenje buloznega pemfigoida temelji na oceni obsega bolezni, starosti pacienta, pridruženih bolezni in tveganja za neželene učinke sistemskih kortikosteroidov. Pri lokalizirani ali blažji obliki buloznega pemfigoida so prva izbira potentni oziroma superpotentni lokalni

kortikosteroidi, pri generalizirani bolezni pa sistemski kortikosteroidi. Pri nezadostnem nadzoru bolezni je treba zdravljenje stopnjevati ali dodati steroidno varčevalne možnosti (Tabela 2).

Pomemben razvoj zadnjih let predstavljajo strategije zmanjševanja kumulativne izpostavljenosti sistemskim kortikosteroidom, med katerimi sta najbolje uveljavljena zgodnja uporaba doksiciklina in nanos klobetazol propionata na prizadete predele kože pri razširjeni bolezni (Borradori et al., 2022; Chalmers et al., 2017; Joly et al., 2009).

Tabela 2: Zdravljenje buloznega pemfigoida

Zdravljenje	Odmerek / režim	Opomba
Prednizon/prednizolon	0,5 mg/kg/dan začetno; po potrebi do 0,75 mg/kg/dan	sistemski kortikosteroid pri generalizirani bolezni
Klobetazol propionat	20–40 g/dan ali prilagojen blažji režim s postopnim zmanjševanjem	prva izbira pri lokalizirani ali blažji obliki bolezni; uporaba oziroma nanos na prizadete predele kože pri razširjeni bolezni
Doksiciklin	200 mg/dan	možnost za zmanjšanje kumulativne izpostavljenosti sistemskim kortikosteroidom
Metotreksat	5–15 mg tedensko	steroidno varčevalna možnost; zahteva laboratorijsko spremljanje
Azatioprin	1–2,5 mg/kg/dan	steroidno varčevalno zdravljenje; pred uvedbo smiselna ocena TPMT, če je dostopna
Dapson	50–100 mg/dan	pred uvedbo preveriti G6PD; spremljanje hemolize in methemoglobinemije
Rituksimab	individualno glede na shemo in pacientovo stanje	na zdravljenje neodzivna ali steroidno odvisna bolezen presejanje na okužbe, vključno s hepatitisoma B in C
Omalizumab	individualno; pogosto zunaj odobrenih indikacij	na zdravljenje neodzivna bolezen, izrazit pruritus ali IgE/eozinofilna komponenta
Dupilumab	individualno; pogosto zunaj odobrenih indikacij	obetavna možnost pri na zdravljenje neodzivni bolezni in izrazitem pruritusu
Zaviralci JAK	posamezni primeri oziroma manjše serije	eksperimentalna oziroma izbrana tarčna možnost pri na zdravljenje neodzivni bolezni

V zadnjem obdobju se je zdravljenje izrazito usmerilo v biološka in tarčna zdravila. Rituksimab, omalizumab in dupilumab so najpogosteje uporabljena biološka zdravila pri na zdravljenje

neodzivnem ali steroidno odvisnem buloznem pemfigoidu. Rezultati zdravljenja z omalizumabom in dupilumabom so posebej obetavni zaradi možnosti zmanjšanja potrebe po sistemskih kortikosteroidih ter učinkovitega zmanjšanja pruritusa in aktivnosti bolezni.

Pri na zdravljenje neodzivnih oblikah se uporabljajo tudi intravenski imunoglobulini v odmerku 2 g/kg na cikel. Omalizumab in dupilumab sta pri buloznem pemfigoidu praviloma uporabljena zunaj odobrenih indikacij, vendar so v zadnjih letih objavljeni spodbudni rezultati njune uporabe (Karakioulaki et al., 2024).

Novejše objave omenjajo tudi zaviralce JAK, kot sta upadacitinib v odmerku 15 mg/dan in baricitinib v odmerku 4 mg/dan, vendar za zdaj predvsem pri posameznih primerih oziroma manjših serijah pacientov; zato ostajajo eksperimentalna oziroma izbrana tarčna možnost pri na zdravljenje neodzivni bolezni (Karakioulaki et al., 2024; Powers et al., 2025).

Pri sistemskih kortikosteroidih pomembne kontraindikacije in previdnostni ukrepi vključujejo aktivne okužbe, neurejeno sladkorno bolezen ter hudo osteoporozo. Metotreksat je kontraindiciran pri hudi jetrni ali ledvični okvari ter med nosečnostjo. Mikofenolat mofetil je kontraindiciran v nosečnosti. Pred uvedbo dapsona je treba preveriti pomanjkanje encima G6PD (glukoza-6-fosfat dehidrogenaze). Pri zdravljenju z rituksimabom je treba upoštevati tveganje za reaktivacijo hepatitisa B.

DERMATITIS HERPETIFORMIS DUHRING

Dermatitis herpetiformis Duhring je kronična, avtoimuna, močno srbeča vezikulopapulozna dermatoza in kožna manifestacija glutensko odvisne enteropatije oziroma celiakije. Pojavlja se pri genetsko predisponiranih osebah; gastrointestinalni simptomi so pogosto blagi ali odsotni, vendar ima večina pacientov enteropatijo celiakalnega tipa, od vilozne atrofije do milejših vnetnih sprememb v tankem črevesu.

Bolezen je relativno redka; prevalenca v Evropi in Severni Ameriki se giblje približno med 11,2 in 75,3 primera na 100.000 prebivalcev, letna incidenca pa med 0,4 in 3,5 na 100.000 prebivalcev. Najpogosteje prizadene odrasle v drugem do četrtem desetletju življenja in je pogostejša pri populacijah severnoevropskega porekla, kar odraža genetsko povezanost s haplotipoma HLA-DQ2 in HLA-DQ8 ter tesno povezavo s celiakijo. V zadnjih desetletjih se incidenca zmanjšuje, verjetno zaradi zgodnejšega odkrivanja in zdravljenja celiakije.

Klinično so značilne simetrično razporejene papule, papulovezikule, vezikule, ekskoriacije, erozije in kruste na ekstenzornih površinah komolcev, kolen, zadnjice, križnega oziroma

sakralnega predela, zatilja in lasišča. Zaradi intenzivnega srbenja pacienti lezije pogosto spraskajo, zato intaktnih vezikul ob pregledu pogosto ni mogoče videti.
Patogeneza bolezni je tesno povezana z IgA-avtoimunostjo proti transglutaminazi 3, medtem ko je pri celiakiji osrednji antigen transglutaminaza 2, kar pojasnjuje klinično in imunološko prekrivanje obeh bolezni (Reunala et al., 2021).

Histopatološko dermatitis herpetiformis kaže tipičen vzorec subepidermalne vezikulacije z nevtrofilnimi mikroabscesi v dermalnih papilah. V zgodnjih lezijah so prisotne majhne skupine nevtrofilcev na vrhovih dermalnih papil, ki postopoma poškodujejo dermoepidermalni stik in povzročijo nastanek subepidermalnih vezikul.

V razvitih lezijah so prisotni gosti agregati nevtrofilcev in v manjši meri eozinofilcev, ki zapolnjujejo dermalne papile in se lahko širijo v okolni dermis. Neposredna imunofluorescenca nepoškodovane perilezijske kože pokaže značilne granularne depozite IgA v dermalnih papilah oziroma vzdolž dermoepidermalnega stika in ostaja zlati standard za postavitev diagnoze ter razlikovanje od drugih subepidermalnih buloznih dermatoz, pri katerih so depoziti praviloma linearni.

Serološko so pomembna protitelesa proti tkivni transglutaminazi (TG2) in epidermalni transglutaminazi oziroma transglutaminazi 3 (TG3) (van Beek et al., 2024). Določanje anti-TG3 protiteles je lahko pri nekaterih pacientih občutljivejše in specifičnejše od določanja anti-TG2 ali EMA ter je uporabno tudi za spremljanje aktivnosti bolezni in doslednosti pri upoštevanju diete (Kaunisto et al., 2022).

Diferencialna diagnoza dermatitisa herpetiformisa vključuje druge avtoimune subepidermalne bulozne dermatoze ter izrazito srbeče dermatoze. Ključna razlika med posameznimi boleznimi je praviloma imunopatološka slika, zato ostaja imunofluorescenca osrednja diagnostična metoda pri sumu na DH (Reunala et al., 2021; Vale et al., 2019).

Zdravljenje temelji na dosledni vseživljenjski brezglutenski dieti in uvedbi dapsona za hitro umiritev kožnih simptomov. Brezglutenska dieta je temeljno vzročno zdravljenje, saj zmanjšuje aktivnost bolezni, izboljša enteropatijo in zmanjšuje tveganje za zaplete celiakije. Ker se kožne spremembe praviloma umirjajo počasneje kot črevesna prizadetost, večina pacientov v začetku potrebuje dodatno farmakološko zdravljenje (Tabela 3) (Reunala et al., 2021; Vale et al., 2019).

Pred uvedbo dapsona je treba preveriti aktivnost G6PD (glukoza-6-fosfat dehidrogenaze), hemogram in jetrne teste. Izvid aktivnosti G6PD se interpretira glede na referenčne vrednosti posameznega laboratorija; orientacijsko se kot pomembno znižana šteje aktivnost pod približno

30 % normalne aktivnosti oziroma pri odraslih približno pod 3,8 U/g Hb, medtem ko vrednosti nad približno 80 % normalne aktivnosti oziroma približno nad 10,2 U/g Hb praviloma govorijo za normalno aktivnost encima. Med zdravljenjem je treba redno laboratorijsko spremljati pacienta zaradi tveganja za hemolizo, methemoglobinemijo, agranulocitozo in druge neželene učinke. Ob simptomih methemoglobinemije je priporočljivo določanje koncentracije methemoglobina.

Dapson je kontraindiciran pri pomanjkanju G6PD, hudi anemiji, pomembni methemoglobinemiji in preobčutljivosti na sulfone. Če dapson ni učinkovit ali ga pacient ne prenaša, se uporabljajo sulfasalazin, sulfapiridin ali drugi sulfonski oziroma sulfonamidni nadomestki (Vale et al., 2019). Lokalni kortikosteroidi so lahko koristno dopolnilno zdravljenje, vendar ne nadomestijo brezglutenske diete in sistemskega zdravljenja pri aktivni bolezni.

Dermatitis herpetiformis in pomen brezglutenske diete

- Brezglutenska dieta je temeljno vzročno zdravljenje, ker vpliva na sprožilni imunološki mehanizem bolezni.
- Dapson praviloma hitreje umiri srbenje in kožne spremembe, vendar ne nadomesti brezglutenske diete.
- Pred uvedbo dapsona je pomembna ocena aktivnosti G6PD, hemograma in jetrnih testov.
- Redno spremljanje med zdravljenjem pomaga zgodaj prepoznati hemolizo, methemoglobinemijo ali druge neželene učinke.

Opisane so tudi podporne strategije za zmanjšanje z dapsonom povzročene methemoglobinemije, med drugim cimetidin in vitamin E, vendar ne predstavljajo temeljnega zdravljenja bolezni (Vale et al., 2019).

Tabela 3: Zdravljenje dermatitisa herpetiformisa Duhring

Zdravljenje	Odmerek / režim	Opomba
Brezglutenska dieta	vseživljenjsko, strogo	temeljno vzročno zdravljenje
Dapson	začetek 50 mg/dan, postopno do običajno učinkovitega območja 0,5–1 mg/kg/dan oziroma največ 200 mg/dan	zdravilo izbora; pred uvedbo preveriti G6PD, hemogram in jetrne teste
Dapson pri otrocih	1–2 mg/kg/dan	režim pri otrocih

Zdravljenje	Odmerek / režim	Opomba
Sulfasalazin	1–2 g/dan, po potrebi do 4 g/dan	druga linija zdravljenja
Cimetidin	400 mg 3–4-krat/dan	zmanjšanje methemoglobinemije
Vitamin E	800 mg/dan	podporno zdravljenje
Rituksimab	odmerek ni opredeljen	na zdravljenje neodzivni primeri
Tofacitinib	odmerek ni opredeljen	posamezni uspešni primeri

Podatki o uporabi bioloških zdravil pri dermatitisu herpetiformisu ostajajo bistveno bolj omejeni kot pri buloznem pemfigoidu (Vale et al., 2019).

Zdravljenje na zdravljenje neodzivnega dermatitisa herpetiformisa s tofacitinibom je lahko uspešno in nakazuje potencialni razvoj bolj ciljno usmerjenih imunomodulatornih pristopov v prihodnosti, vendar takšno zdravljenje za zdaj še ne predstavlja standarda oskrbe (Kazeminejad et al., 2025).

KOŽNI LUPUS ERITEMATOZUS

Kožni lupus eritematozus je lahko del sistemskega lupusa eritematozusa ali pa poteka kot samostojna oziroma pretežno kožna bolezen brez klinično pomembne sistemske prizadetosti. Epidemiološko je pogostejši pri ženskah in se pojavlja v vseh starostnih obdobjih. Med pomembnimi sprožilci so ultravijolično sevanje, kajenje, nekatera zdravila in genetska predispozicija.

Kožni lupus delimo na akutni, subakutni, kronični in intermitentni kožni lupus; klinična slika je odvisna od podtipa bolezni. Akutni kožni lupus se najpogosteje kaže z generaliziranim fotosenzitivnim eritemom ali redkeje s spremembami, podobnimi toksičnemu eksantemu, in je pogosto povezan s sistemsko aktivnostjo bolezni. Subakutni kožni lupus se kaže z anuliranimi ali papuloskvamoznimi fotosenzitivnimi lezijami, ki se najpogosteje pojavljajo na dekolteju, ramenih in ekstenzornih površinah zgornjih okončin ter je pogosto povezan s prisotnostjo protiteles anti-Ro/SSA. Kronični diskoidni lupus povzroča dobro omejene eritematoskvamozne plake s folikularnimi čepi, atrofijo, dispigmentacijo in brazgotinjenjem, zlasti na obrazu, uhljih in lasišču, pri čemer lahko vodi v trajno brazgotinsko alopecijo, zato je zgodnje zdravljenje ključno za preprečevanje nepopravljive okvare.

Diagnostika temelji na klinični sliki, histopatološkem pregledu in laboratorijski oceni. Histopatologija razkrije interfazni dermatitis z vakuolarno degeneracijo bazalne plasti, periadneksalni in perivaskularni limfocitni infiltrat ter povečano količino dermalnega mucina.

Neposredna imunofluorescenca lahko pokaže tako imenovani lupus band, vendar je njena interpretacija smiselna le v korelaciji s klinično sliko. Laboratorijska diagnostika vključuje določanje ANA, anti-dsDNA, anti-Sm, anti-Ro/SSA, anti-La/SSB, komplementa, hemograma, pregled urina in ledvične funkcije, saj je pri vsakem pacientu s kožnim lupusom treba izključiti ali potrditi sistemsko prizadetost. Verdelli in sodelavci poudarjajo, da je obravnava kožnega lupusa kombinacija preventivnih ukrepov ter lokalnega in sistemskega zdravljenja, pri čemer antimalariki ostajajo prva izbira sistemskega zdravljenja, medtem ko na zdravljenje neodzivnih oblik bolezni še vedno ne znamo optimalno obvladovati (Verdelli et al., 2022).

Zdravljenje se vedno začne s strogimi nefarmakološkimi ukrepi, ki vključujejo dosledno fotoprotekcijo, izogibanje UV-sevanju in solarijem, redno uporabo širokospektralnih izdelkov za zaščito pred UVA- in UVB-sevanjem ter opustitev kajenja, saj kajenje dokazano zmanjšuje učinkovitost antimalaričnega zdravljenja. Lokalno se uporabljajo kortikosteroidi ustrezne jakosti, prilagojeni lokalizaciji in debelini kože. Na obrazu in v intertriginoznih predelih so zaradi manjšega tveganja za atrofijo kože primerni inhibitorji kalcinevrina, kot sta takrolimus 0,1 % mazilo ali pimekrolimus 1 % krema, običajno dvakrat dnevno. Pri hipertrofičnih ali diskoidnih lezijah se lahko uporablja intralezijski triamcinolon acetonid v koncentraciji 2,5–10 mg/ml v razmikih več tednov, odvisno od lokalizacije in debeline sprememb.

Zdravilo prve izbire za sistemsko zdravljenje pri aktivni ali razširjeni kožni bolezni je hidroksiklorokin, najpogosteje v odmerku 200–400 mg dnevno. Hidroksiklorokin do 400 mg dnevno je učinkovit pri večini pacientov s kožnim lupusom ob relativno nizki pogostnosti resnih neželenih učinkov (Shipman et al., 2020). Zaradi tveganja za retinopatijo se svetuje, da dnevni odmerek praviloma ne preseže približno 5 mg/kg dejanske telesne mase, ob ustreznem okulističnem spremljanju (Marmor et al., 2016). V primeru nezadostnega odziva je smiselno najprej preveriti doslednost jemanja zdravila, koncentracijo zdravila, izpostavljenost sprožilcem in kajenje.

Varno spremljanje sistemskega zdravljenja

- Pred uvedbo sistemskega ali ciljnega zdravljenja so pomembni podatki o okužbah, pridruženih boleznih, nosečnosti ali načrtovanju nosečnosti.
- Pri hidroksiklorokinu je treba upoštevati tveganje za retinopatijo in ustrezno okulistično spremljanje.
- Pri zdravljenju z imunosupresivi je treba spremljati hemogram, jetrne teste, ledvično funkcijo in znake okužbe.
- Med zdravljenjem je treba spremljati učinkovitost, neželene učinke in doslednost izvajanja zdravljenja.

Pri na zdravljenje neodzivnih oblikah kožnega lupusa se uporabljajo metotreksat, mikofenolat mofetil, azatioprin in dapson, zlasti pri nevtrofilnih, buloznih ali vaskulitičnih komponentah bolezni; pri hiperkeratotičnih oblikah pride v poštev acitretin. Talidomid je rezerviran za izrazito na zdravljenje neodzivne oblike, predvsem diskoidnega lupusa, vendar je njegova uporaba močno omejena zaradi izrazite teratogenosti, tveganja za periferno nevropatijo in trombembolične zaplete.

Biološka zdravila, kot sta belimumab in anifrolumab, se praviloma uporabljajo pri sistemskem lupusu s kožno aktivnostjo, njihova uporaba pri izoliranem kožnem lupusu pa je odvisna od lokalnih indikacij in individualne specialistične presoje. V zadnjih letih so bili objavljeni posamezni primeri uspešnega zdravljenja na zdravljenje neodzivnega kožnega lupusa z anifrolumabom tudi brez spremljajoče sistemske bolezni, vendar gre za zgodnje podatke, ki še ne predstavljajo rutinske izbire zdravljenja.

MORFEA OZIROMA LOKALIZIRANA SKLERODERMA

Morfea je lokalizirana vnetno-sklerotična bolezen kože in podkožja, ki se razlikuje od sistemske skleroze, saj praviloma ni povezana z Raynaudovim fenomenom, sklerodaktilijo ali značilno prizadetostjo notranjih organov. Pojavlja se pri otrocih in odraslih; linearne oblike so pogostejše v otroštvu, plaki in generalizirana morfea pa pri odraslih. Klinično se začne z eritematozno-lividnim vnetnim robom, nato nastane indurirana, porcelanasto bela ali rumenkasta plošča, ki sčasoma preide v atrofično in dispigmentirano spremembo. Linearna morfea na udih lahko povzroči kontrakture, asimetrijo rasti in funkcionalne okvare, oblika en coup de sabre pa prizadene čelo in lasišče ter je lahko povezana z nevrološkimi in očesnimi zapleti.

Diagnoza je najpogosteje klinična, pri nejasnih primerih pa jo potrdi histopatologija z zadebeljenimi kolagenskimi snopi, zmanjšanim številom adneksov in vnetnim infiltratom v aktivni fazi. Pri globokih in linearnih oblikah diagnostično oceno dopolnjujejo ultrazvok, magnetna resonanca in ocena funkcije prizadetega uda oziroma prizadetega anatomskega področja.

Izbira zdravljenja je odvisna od aktivnosti, globine, razširjenosti in poteka bolezni; fototerapija je primerna za razširjene površinske lezije, sistemsko zdravljenje z metotreksatom in kortikosteroidi pa za globoke, funkcionalno ogrožajoče, hitro napredujoče ali razširjene oblike (Zwischenberger & Jacobe, 2011).

Pri omejeni površinsko aktivni morfei se uporabljajo potentni lokalni kortikosteroidi, takrolimus 0,1 % dvakrat dnevno, kalcipotriol in fototerapija, predvsem UVA1 ali ozkopasovni

UVB pri površinskih oblikah. Pri linearni, globoki, generalizirani ali hitro napredujoči bolezni je standardna izbira metotreksat 15–25 mg tedensko pri odraslih oziroma približno 1 mg/kg tedensko pri otrocih do največ 25 mg tedensko, v kombinaciji s sistemskim prednizonom 0,5–1 mg/kg/dan ali pulznim metilprednizolonom v začetni fazi; ultrazvok se priporoča za spremljanje aktivnosti in odziva na zdravljenje (Zhang et al., 2023; Zwischenberger & Jacobe, 2011).

Metotreksat je kontraindiciran v nosečnosti, pri hudi jetrni bolezni, pomembni levkopeniji, trombocitopeniji, aktivnih okužbah in pomembni ledvični okvari. Pri dolgotrajnem zdravljenju je treba spremljati hemogram, jetrne teste, kreatinin in folno kislino. Sistemski kortikosteroidi se uporabljajo kot premostitveno zdravljenje, ker sami praviloma niso dovolj za dolgotrajno kontrolo bolezni.

LIHEN SKLEROZUS

Lihen sklerozus je kronična vnetna, imunsko posredovana bolezen, ki najpogosteje prizadene anogenitalno kožo žensk, lahko pa se pojavi tudi pri moških in otrocih ter ekstragenitalno. Epidemiološko ima vrh pojavljanja pri prepubertetnih deklicah in postmenopavzalnih ženskah, vendar se lahko pojavi v katerikoli starosti. Klinično so značilne porcelanasto bele, atrofične, pogosto srbeče plošče, fisure, purpura, erozije in brazgotinsko preoblikovanje anogenitalne anatomije. Pri ženskah lahko povzroči zoženje introitusa, resorpcijo malih labij in kronično bolečino; pri moških fimozo, balanitis xerotica obliterans in strikture. Pomembno je tudi povečano tveganje za ploščatocelični karcinom vulve ali penisa.

Diagnoza je pogosto klinična, biopsija pa je indicirana pri nejasni sliki, sumu na neoplazijo, hiperkeratotičnih, erodiranih ali na zdravljenje neodzivnih žariščih. Histološko so značilni epidermalna atrofija, hiperkeratoza, degeneracija bazalne plasti, homogenizacija kolagena v papilarnem dermisu in pasast limfocitni infiltrat.

Zdravljenje z zelo potentnimi lokalnimi kortikosteroidi je zlati standard (Dalziel et al., 1991).

Prva izbira je klobetazol propionat 0,05 % mazilo, najpogosteje enkrat dnevno 4 tedne, nato vsak drugi dan 4 tedne in nato dvakrat tedensko 4 tedne, pozneje pa individualizirano vzdrževalno zdravljenje, pogosto enkrat do dvakrat tedensko (Lewis et al., 2018; Marfatia et al., 2019). Pri pediatričnih pacientkah in pri vzdrževalnem zdravljenju se lahko uporablja takrolimus 0,03–0,1 % ali pimekrolimus, vendar ne kot enakovredna zamenjava z zdravljenjem prve izbire pri aktivni bolezni. Pri sumu na maligno transformacijo lokalni imunosupresivi niso primerni brez biopsije. Kontraindikacije za lokalne kortikosteroide so predvsem nezdravljene

lokalne okužbe in preobčutljivost; pri pravilni uporabi je tveganje za pomembno atrofijo manjše od tveganja nezdravljene bolezni, brazgotinjenja in neoplastičnih sprememb.

VITILIGO

Vitiligo je kronična avtoimuna depigmentacijska bolezen, pri kateri citotoksični T limfociti in interferonsko posredovani mehanizmi vodijo v izgubo melanocitov. Epidemiološko prizadene približno 0,5–2 % populacije, pojavi se lahko v katerikoli starosti, pogosto pred 30. letom. Klinično se kaže z ostro omejenimi mlečno belimi makulami in lisami, najpogosteje na obrazu, periorificialno, akralno, nad sklepi, v intertriginoznih predelih in na mestih mehanske travme. Najpogostejša oblika je nesegmentarni vitiligo, ki poteka simetrično in kronično recidivno; segmentarni vitiligo je navadno enostranski in stabilnejši po začetni fazi.

Diagnoza je praviloma klinična, Woodova svetilka pomaga pri opredelitvi obsega in aktivnosti, biopsija je redko potrebna. Smiselno je preveriti pridružene avtoimune bolezni, predvsem bolezni ščitnice, glede na anamnezo, klinično sliko in družinsko obremenitev. Gre za multifaktorsko bolezen z izgubo pigmenta, pri kateri je zdravljenje usmerjeno v zaustavitev napredovanja in repigmentacijo, izbira pa mora biti individualizirana glede na lokalizacijo, klinično predstavitev in aktivnost bolezni (Kubelis-López et al., 2021).

Pri omejenem vitiligu se uporabljajo lokalni kortikosteroidi srednje do visoke jakosti, na primer mometazon ali betametazon enkrat dnevno v ciklih 6–12 tednov, zlasti na trupu in udih. Na obrazu, vratu in intertriginoznih predelih so primernejši inhibitorji kalcinevrina, predvsem takrolimus 0,1 % dvakrat dnevno več mesecev. Ozkopasovni UVB se uporablja pri razširjeni bolezni, običajno 2–3-krat tedensko več mesecev. Pri hitro napredujočem vitiligu se v nekaterih shemah uporablja kratkotrajna sistemska kortikosteroidna mini-pulzna terapija, na primer deksametazon 2,5–5 mg dva zaporedna dneva tedensko za omejeno obdobje, vendar mora biti indicirana previdno.

Ruxolitinib 1,5 % krema je pomembna novejša možnost za nesegmentarni vitiligo. V dveh raziskavah faze 3, TRuE-V1 in TRuE-V2, so pacienti, stari 12 let ali več, z nesegmentarnim vitiligom do 10 % telesne površine, nanašali 1,5 % ruxolitinib kremo dvakrat dnevno 24 tednov, nato pa so lahko nadaljevali do 52. tedna; pri 24 tednih je bil F-VASI75 (vsaj 75-odstotno izboljšanje indeksa VASI za obraz, tj. Facial Vitiligo Area Scoring Index) dosežen pri približno 30 % pacientov v skupini z ruxolitinibom in pri 7–11 % v skupini z vehiklom (Rosmarin et al., 2022).

Kontraindikacije pri lokalnih kortikosteroidih vključujejo previdnost pri uporabi na obrazu in pri atrofiji, pri fototerapiji pa fotosenzitivne bolezni, aktivne kožne malignome, nekatere genodermatoze in nezmožnost rednega spremljanja. Pri lokalnem ruxolitinibu je potrebna previdnost pri aktivnih okužbah, obsežni uporabi in pacientih z visokim tveganjem za neželene učinke zaviralcev JAK, čeprav je sistemska izpostavljenost pri lokalni uporabi manjša kot pri peroralnih zdravilih.

Spremljanje kože, sluznic in znakov poslabšanja pri kroničnih avtoimunih boleznih kože

- Redno opazovanje kože in sluznic pomaga zaznati nove mehurje, erozije, depigmentacije, brazgotinjenje ali znake okužbe.
- Spremembe v intenzivnosti srbenja, bolečine ali širjenju lezij lahko kažejo na poslabšanje bolezni.
- Pri kroničnih boleznih je pomembno spremljati tudi funkcionalne posledice, doslednost izvajanja zdravljenja in vpliv na vsakodnevno življenje.
- Zgodnje prepoznavanje neželenih učinkov zdravljenja zmanjšuje tveganje za zaplete.

DIFERENCIALNA DIAGNOZA GLEDE NA VODILNI KLINIČNI VZOREC

V klinični praksi je diferencialna diagnoza pogosto najlažja, če izhajamo iz vodilnega morfološkega oziroma kliničnega vzorca (Tabela 4).

Tabela 4: Diferencialna diagnoza avtoimunih bolezni kože

Vodilni klinični vzorec	Najverjetnejše avtoimune bolezni	Pomembne diferencialne diagnoze	Ključna preiskava ali razlikovalni znak
Boleče erozije ustne sluznice in ohlapni mehurji	Pemfigus vulgaris; paraneoplastični pemfigus	Erozivni lihen planus, aftozni stomatitis, kandidiaza, travmatske erozije, Stevens-Johnsonov sindrom/TEN	Biopsija sveže lezije, neposredna imunofluorescenca perilezijske kože/sluznice, encimskoimunski test ELISA za Dsg3/Dsg1; pri sumu na paraneoplastični pemfigus tudi protitelesa proti plakinom in iskanje neoplazme
Površinske krustozne erozije	Pemfigus foliaceus	Impetigo,	Histologija s subkornealno akantolizo, neposredna

Vodilni klinični vzorec	Najverjetnejše avtoimune bolezni	Pomembne diferencialne diagnoze	Ključna preiskava ali razlikovalni znak
brez sluznične prizadetosti		seboroični dermatitis, psoriaza, subkornealna pustulozna dermatoza, superficialna dermatofitija	imunofluorescenca z intercelularnimi depoziti IgG, protitelesa proti Dsg1
Napeti mehurji pri starejšem pacientu, pogosto s pruritusom	Bulozni pemfigoid	Medikamentozni ekzantem, urtikarija, ekcem, linearna IgA dermatoza, pridobljena bulozna epidermoliza, sluznični pemfigoid	Neposredna imunofluorescenca z linearnimi depoziti IgG/C3, encimskoimunski test ELISA za BP180/BP230, posredna imunofluorescenca na razcepljeni koži; pri pridobljeni bulozni epidermolizi protitelesa proti kolagenu VII
Srbeče papulovezikule na ekstenzornih predelih	Dermatitis herpetiformis	Linearna IgA bulozna dermatoza, bulozni pemfigoid, garje, atopijski dermatitis, prurigo, urtikarija, ekcem	Neposredna imunofluorescenca nepoškodovane perilezijske kože z granularnimi depoziti IgA v dermalnih papilah; serologija celiakije in protitelesa proti TG2/TG3
Fotosenzitivni eritem obraza, dekolteja ali ekstenzornih površin	Kožni lupus eritematozus; dermatomiozitis	Rozacea, seboroični dermatitis, kontaktni dermatitis, polimorfna svetlobna erupcija, fototoksična ali fotoalergijska reakcija	Biopsija, ANA/ENA, anti-Ro/SSA, anti-La/SSB; pri sumu na dermatomiozitis mišični encimi in miozitis-specifična protitelesa
Depigmentirane makule ali lise	Vitiligo	Pityriasis alba, tinea versicolor, postinflamatorna hipopigmentacija, kemična levkoderma, hipopigmentirani mikozis fungoides	Woodova svetilka, mikološka preiskava po potrebi, biopsija pri atipični klinični sliki
Sklerotične plošče ali pasaste indurirane spremembe	Morfea oziroma lokalizirana skleroderma	Sistemska skleroza, eozinofilni fasciitis, lihen sklerozus, skleromiksedem, nefrogena sistemska fibroza, kronična	Klinična ocena, biopsija, ultrazvok ali magnetna resonanca (MR) pri globokih/linearnih oblikah, ocena sistemskih znakov

Vodilni klinični vzorec	Najverjetnejše avtoimune bolezni	Pomembne diferencialne diagnoze	Ključna preiskava ali razlikovalni znak
		reakcija presadka proti gostitelju	
Bele anogenitalne atrofične spremembe, fisure ali brazgotinjenje	Lihen sklerozus	Lihen planus, kandidiaza, vulvarna intraepitelijska neoplazija (VIN), ekcem, vitiligo, ploščatocelični karcinom	Klinična ocena; biopsija pri atipiji, hiperkeratozi, erozijah, neodzivnosti na zdravljenje ali sumu na neoplazijo

Opomba: Povzeto po Borradori et al., 2022, Montagnon et al., 2021, van Beek et al,., 2024, Verdelli et al., 2022, Zwischenberger & Jacobe 2011.

USMERITVE ZDRAVLJENJA PRI IZBRANIH AVTOIMUNIH IN IMUNSKO POSREDOVANIH BOLEZNIH KOŽE

Ker so režimi zdravljenja za pemfigus vulgaris, bulozni pemfigoid in dermatitis herpetiformis podrobneje prikazani v Tabelah 1–3, Tabela 5 povzema predvsem usmeritve zdravljenja pri preostalih avtoimunih in imunsko posredovanih boleznih kože. Izbira zdravljenja je odvisna od aktivnosti, obsega in hitrosti napredovanja bolezni, prizadetosti globljih tkiv, pacientovih pridruženih bolezni ter tveganj posameznih zdravil.

Tabela 5: Usmeritve zdravljenja pri izbranih avtoimunih in imunsko posredovanih boleznih kože

Bolezen	Prva izbira zdravljenja	Pri razširjeni ali na zdravljenje neodzivni bolezni	Ključna previdnost ali spremljanje
Kožni lupus eritematozus	Fotoprotekcija, opustitev kajenja, lokalno zdravljenje in hidroksiklorokin pri aktivni ali razširjeni bolezni	Metotreksat, mikofenolat mofetil, azatioprin, dapson ali acitretin pri na zdravljenje neodzivnih oblikah	Okulistični nadzor pri hidroksiklorokinu; spremljanje hemograma, jetrnih testov in ledvične funkcije med zdravljenjem z imunosupresivi; ocena sistemske prizadetosti
Morfea oziroma lokalizirana skleroderma	Lokalno zdravljenje ali fototerapija pri omejeni površinski bolezni	Metotreksat ± sistemski kortikosteroid pri linearni, globoki,	Nosečnost, jetrna in ledvična bolezen; spremljanje hemograma, jetrnih testov, kreatinina in funkcionalnih posledic

Bolezen	Prva izbira zdravljenja	Pri razširjeni ali na zdravljenje neodzivni bolezni	Ključna previdnost ali spremljanje
		razširjeni ali hitro napredujoči bolezni	
Lihen sklerozus	Klobetazol propionat 0,05 % mazilo z individualiziranim vzdrževalnim režimom	Lokalni inhibitorji kalcinevrina kot dopolnilo ali vzdrževalna možnost pri izbranih pacientih	Redno spremljanje zaradi brazgotinjenja, funkcionalnih posledic in tveganja za ploščatocelični karcinom
Vitiligo	Lokalni kortikosteroid ali takrolimus pri omejeni bolezni; ozkopasovni UVB pri razširjeni bolezni	Ruxolitinib 1,5 % krema pri nesegmentarnem vitiligu pri ustrezno izbranih pacientih	Previdnost pri obsežni uporabi JAK zaviralcev; spremljanje pridruženih avtoimunih bolezni glede na klinični kontekst

Opomba: Povzeto po Dalziel et al., 1991, Lewis et al., 2018, Marmor et al., 2016, Rosmarin et al., 2022, Shipman et al., 202), Verdelli et al., 2022, Zhang et al., 2023, Zwischenberger & Jacobe 2011.

Ključna vprašanja pred uvedbo sistemskega ali ciljnega zdravljenja avtoimunih bolezni kože

- Katera zdravila pacient že prejema in ali obstaja tveganje za pomembne interakcije ali kumulativno imunosupresijo?
- Ali so prisotni znaki aktivne okužbe, pomembne jetrne ali ledvične okvare, hematološke motnje ali neurejena sladkorna bolezen?
- Ali je potrebna ocena reproduktivnega statusa, kontracepcije, nosečnosti ali načrtovanja nosečnosti?
- Ali so predvideni laboratorijsko spremljanje, preprečevanje okužb, cepljenje in spremljanje neželenih učinkov?

ZAKLJUČEK

Avtoimune bolezni kože so klinično, imunološko in terapevtsko izjemno raznolike. Njihova skupna značilnost je, da zgodnja prepoznava značilnega kliničnega vzorca, ustrezna biopsija kože z odvzemom vzorca za histopatologijo in neposredno imunofluorescenco ter racionalna uporaba seroloških preiskav pogosto odločilno vplivajo na prognozo. Pri buloznih boleznih je neposredna imunofluorescenca temeljna diagnostična metoda, pri vezivnotkivnih boleznih pa sta posebej pomembni povezava klinične slike s histologijo in ocena sistemske prizadetosti.

Zdravljenje mora biti individualizirano. Pri omejenih boleznih je pogosto možno lokalno zdravljenje z ustreznim spremljanjem, pri razširjenih, brazgotinskih, sluzničnih, sistemskih ali hitro napredujočih oblikah pa je potrebno zgodnje sistemsko zdravljenje. Sodobno zdravljenje

se vse bolj premika od nespecifične imunosupresije k ciljni imunomodulaciji, kar je posebej očitno pri pemfigusu z uporabo rituksimaba, buloznem pemfigoidu z biološkimi in tarčnimi pristopi ter vitiligu z lokalnim ruxolitinibom. Kljub temu ostajajo klinična presoja, spremljanje neželenih učinkov, preprečevanje okužb, cepljenja, reproduktivno svetovanje in interdisciplinarno sodelovanje temelj varne obravnave pacientov.

VPRAŠANJA ZA RAZMISLEK

1. Zakaj je pri sumu na avtoimuno bulozno dermatozo pomembno, da se vzorec za neposredno imunofluorescenco odvzame iz nepoškodovane perilezijske kože ali sluznice?
2. Katere klinične značilnosti pomagajo razlikovati pemfigus vulgaris od buloznega pemfigoida?
3. Kako lahko dosledno spremljanje kože in sluznic prispeva k zgodnejšemu prepoznavanju poslabšanja bolezni ali neželenih učinkov zdravljenja?
4. Zakaj je pri dermatitisu herpetiformisu brezglutenska dieta temeljno vzročno zdravljenje, čeprav se kožni simptomi pogosto hitreje umirijo z dapsonom?
5. Kateri podatki o pridruženih boleznih, zdravilih, okužbah, nosečnosti ali načrtovanju nosečnosti so pomembni pred uvedbo sistemskega ali ciljnega zdravljenja?

LITERATURA

1. Barnadas, M. A. (2016). Dermatitis herpetiformis: A review of direct immunofluorescence findings. *The American Journal of Dermatopathology*, *38*(4), 283–288. https://doi.org/10.1097/DAD.0000000000000420
2. Borradori, L., van Beek, N., Feliciani, C., Tedbirt, B., Antiga, E., Bergman, R., Böckle, B. C., Caproni, M., Caux, F., Chandran, N. S., Cianchini, G., Daneshpazhooh, M., De, D., Didona, D., Di Zenzo, G. M., Dmochowski, M., Drenovska, K., Ehrchen, J., Goebeler, M., Groves, R., … Joly, P. (2022). Updated S2K guidelines for the management of bullous pemphigoid initiated by the European Academy of Dermatology and Venereology (EADV). *Journal of the European Academy of Dermatology and Venereology*, *36*(10), 1689–1704. https://doi.org/10.1111/jdv.18220
3. Cao, P., Xu, W., & Zhang, L. (2022). Rituximab, omalizumab, and dupilumab treatment outcomes in bullous pemphigoid: A systematic review. *Frontiers in Immunology*, *13*, 928621. https://doi.org/10.3389/fimmu.2022.928621
4. Chalmers, J. R., Wojnarowska, F., Kirtschig, G., Mason, J., Childs, M., Whitham, D., Harman, K., Chapman, A., Walton, S., Schmidt, E., Godec, T. R., Nunn, A. J., & Williams, H. C. (2017). A randomised controlled trial to compare the safety, effectiveness and cost-effectiveness of doxycycline (200 mg/day) with that of oral prednisolone (0.5 mg/kg/day) for initial treatment of bullous pemphigoid: The Bullous Pemphigoid Steroids and Tetracyclines (BLISTER) trial. *Health Technology Assessment*, *21*(10), 1–90. https://doi.org/10.3310/hta21100

5. Dalziel, K. L., Millard, P. R., & Wojnarowska, F. (1991). The treatment of vulval lichen sclerosus with a very potent topical steroid (clobetasol propionate 0.05%) cream. *The British Journal of Dermatology*, *124*(5), 461–464. https://doi.org/10.1111/j.1365-2133.1991.tb00626.x
6. Di Lernia, V., Casanova, D. M., Goldust, M., & Ricci, C. (2020). Pemphigus vulgaris and bullous pemphigoid: Update on diagnosis and treatment. *Dermatology Practical & Conceptual*, *10*(3), e2020050. https://doi.org/10.5826/dpc.1003a50
7. Harman, K. E., Albert, S., Black, M. M., & British Association of Dermatologists. (2003). Guidelines for the management of pemphigus vulgaris. *The British Journal of Dermatology*, *149*(5), 926–937. https://doi.org/10.1111/j.1365-2133.2003.05665.x
8. Joly, P., Roujeau, J. C., Benichou, J., Delaporte, E., D'Incan, M., Dreno, B., Bedane, C., Sparsa, A., Gorin, I., Picard, C., Tancrede-Bohin, E., Sassolas, B., Lok, C., Guillaume, J. C., Doutre, M. S., Richard, M. A., Caux, F., Prost, C., Plantin, P., Chosidow, O., … Bernard, P. (2009). A comparison of two regimens of topical corticosteroids in the treatment of patients with bullous pemphigoid: A multicenter randomized study. *The Journal of Investigative Dermatology*, *129*(7), 1681–1687. https://doi.org/10.1038/jid.2008.412
9. Karakioulaki, M., Eyerich, K., & Patsatsi, A. (2024). Advancements in bullous pemphigoid treatment: A comprehensive pipeline update. *American Journal of Clinical Dermatology*, *25*(2), 195–212. https://doi.org/10.1007/s40257-023-00832-1
10. Kaunisto, H., Salmi, T., Lindfors, K., & Kemppainen, E. (2022). Antibody responses to transglutaminase 3 in dermatitis herpetiformis: Lessons from celiac disease. *International Journal of Molecular Sciences*, *23*(6), 2910. https://doi.org/10.3390/ijms23062910
11. Kazeminejad, A., Montazer, F., & Malekan, M. (2025). Management of treatment-resistant dermatitis herpetiformis with tofacitinib: A case report. *Clinical Case Reports*, *13*(11), e71410. https://doi.org/10.1002/ccr3.71410
12. Kim, J. H., & Kim, S. C. (2019). Paraneoplastic pemphigus: Paraneoplastic autoimmune disease of the skin and mucosa. *Frontiers in Immunology*, *10*, 1259. https://doi.org/10.3389/fimmu.2019.01259
13. Kubelis-López, D. E., Zapata-Salazar, N. A., Said-Fernández, S. L., Sánchez-Domínguez, C. N., Salinas-Santander, M. A., Martínez-Rodríguez, H. G., Vázquez-Martínez, O. T., Wollina, U., Lotti, T., & Ocampo-Candiani, J. (2021). Updates and new medical treatments for vitiligo. *Experimental and Therapeutic Medicine*, *22*(2), 797. https://doi.org/10.3892/etm.2021.10229
14. Lewis, F. M., Tatnall, F. M., Velangi, S. S., Bunker, C. B., Kumar, A., Brackenbury, F., Mohd Mustapa, M. F., Exton, L. S., McHenry, P. M., & Leslie, T. A. (2018). British Association of Dermatologists guidelines for the management of lichen sclerosus, 2018. *British Journal of Dermatology*, *178*(4), 839–853. https://doi.org/10.1111/bjd.16241
15. Limberg, M. M., Weihrauch, T., Gray, N., Ernst, N., Hartmann, K., & Raap, U. (2023). Eosinophils, basophils, and neutrophils in bullous pemphigoid. *Biomolecules*, *13*(7), 1019. https://doi.org/10.3390/biom13071019
16. Marmor, M. F., Kellner, U., Lai, T. Y. Y., Melles, R. B., & Mieler, W. F. (2016). Recommendations on screening for chloroquine and hydroxychloroquine retinopathy (2016 revision). *Ophthalmology*, *123*(6), 1386–1394. https://doi.org/10.1016/j.ophtha.2016.01.058
17. Marfatia, Y., Surani, A., & Baxi, R. (2019). Genital lichen sclerosus et atrophicus in females: An update. *Indian Journal of Sexually Transmitted Diseases and AIDS*, *40*(1), 6–12. https://doi.org/10.4103/ijstd.IJSTD_23_19
18. Meijer, J. M., Diercks, G. F. H., de Lang, E. W. G., Pas, H. H., & Jonkman, M. F. (2019). Assessment of diagnostic strategy for early recognition of bullous and nonbullous variants of pemphigoid. *JAMA Dermatology*, *155*(2), 158–165. https://doi.org/10.1001/jamadermatol.2018.4390
19. Montagnon, C. M., Tolkachjov, S. N., Murrell, D. F., Camilleri, M. J., & Lehman, J. S. (2021). Subepithelial autoimmune blistering dermatoses: Clinical features and diagnosis. *Journal of the American Academy of Dermatology*, *85*(1), 1–14. https://doi.org/10.1016/j.jaad.2020.11.076
20. Murrell, D. F., Peña, S., Joly, P., Marinovic, B., Hashimoto, T., Diaz, L. A., Sinha, A. A., Payne, A. S., Daneshpazhooh, M., Eming, R., Jonkman, M. F., Mimouni, D., Borradori, L., Kim, S. C., Yamagami,

J., Lehman, J. S., Saleh, M. A., Culton, D. A., Czernik, A., Zone, J. J., … Werth, V. P. (2020). Diagnosis and management of pemphigus: Recommendations of an international panel of experts. *Journal of the American Academy of Dermatology*, *82*(3), 575–585.e1. https://doi.org/10.1016/j.jaad.2018.02.021

21. Powers, C. M., Thakker, S., Gulati, N., Talia, J., Dubin, D., Zone, J., Culton, D. A., Hopkins, Z., & Adalsteinsson, J. A. (2025). Bullous pemphigoid: A practical approach to diagnosis and management in the modern era. *Journal of the American Academy of Dermatology*, *92*(6), 1337–1350. https://doi.org/10.1016/j.jaad.2025.01.086
22. Reunala, T., Hervonen, K., & Salmi, T. (2021). Dermatitis herpetiformis: An update on diagnosis and management. *American Journal of Clinical Dermatology*, *22*(3), 329–338. https://doi.org/10.1007/s40257-020-00584-2
23. Rosmarin, D., Passeron, T., Pandya, A. G., Grimes, P., Harris, J. E., Desai, S. R., Lebwohl, M., Ruer-Mulard, M., Seneschal, J., Wolkerstorfer, A., Kornacki, D., Sun, K., Butler, K., Ezzedine, K., & TRuE-V Study Group. (2022). Two phase 3, randomized, controlled trials of ruxolitinib cream for vitiligo. *The New England Journal of Medicine*, *387*(16), 1445–1455. https://doi.org/10.1056/NEJMoa2118828
24. Shipman, W. D., Vernice, N. A., Demetres, M., & Jorizzo, J. L. (2020). An update on the use of hydroxychloroquine in cutaneous lupus erythematosus: A systematic review. *Journal of the American Academy of Dermatology*, *82*(3), 709–722. https://doi.org/10.1016/j.jaad.2019.07.027
25. Vale, E. C. S. D., Dimatos, O. C., Porro, A. M., & Santi, C. G. (2019). Consensus on the treatment of autoimmune bullous dermatoses: Dermatitis herpetiformis and linear IgA bullous dermatosis—Brazilian Society of Dermatology. *Anais Brasileiros de Dermatologia*, *94*(2 Suppl 1), 48–55. https://doi.org/10.1590/abd1806-4841.2019940208
26. van Beek, N., Holtsche, M. M., Atefi, I., Olbrich, H., Schmitz, M. J., Pruessmann, J., Vorobyev, A., & Schmidt, E. (2024). State-of-the-art diagnosis of autoimmune blistering diseases. *Frontiers in Immunology*, *15*, 1363032. https://doi.org/10.3389/fimmu.2024.1363032
27. Verdelli, A., Corrà, A., Mariotti, E. B., Aimo, C., Ruffo di Calabria, V., Volpi, W., Quintarelli, L., & Caproni, M. (2022). An update on the management of refractory cutaneous lupus erythematosus. *Frontiers in Medicine*, *9*, 941003. https://doi.org/10.3389/fmed.2022.941003
28. Wieczorek, M., & Czernik, A. (2016). Paraneoplastic pemphigus: A short review. *Clinical, Cosmetic and Investigational Dermatology*, *9*, 291–295. https://doi.org/10.2147/CCID.S100802
29. Zhang, F., Li, J., Zhao, Q., Liu, H., & Zhang, F. (2023). Study about evaluation of efficacy of methotrexate in localized scleroderma using ultrasonography. *Skin Research and Technology*, *29*(3), e13300. https://doi.org/10.1111/srt.13300
30. Zwischenberger, B. A., & Jacobe, H. T. (2011). A systematic review of morphea treatments and therapeutic algorithm. *Journal of the American Academy of Dermatology*, *65*(5), 925–941. https://doi.org/10.1016/j.jaad.2010.09.006

AVTOIMUNE BOLEZNI VEZIVNEGA TKIVA S KOŽNIMI MANIFESTACIJAMI

Prim. doc. dr. Tanja Planinšek Ručigaj, dr. med., višja svetnica, specialistka dermatovenerologije in EFWH

Dermatovenerološka klinika, Univerzitetni klinični center Ljubljana

UVOD

Avtoimune bolezni vezivnega tkiva predstavljajo heterogeno skupino sistemskih bolezni, pri katerih se prepletajo motnje prirojene in pridobljene imunosti, nastanek avtoprotiteles, okvara žilja, vnetje, fibroza ter prizadetost kože in notranjih organov. Koža ima pri teh boleznih posebno diagnostično vlogo, saj so kožne spremembe pogosto prvi ali eden najprepoznavnejših znakov bolezni. Pri sistemskem lupusu eritematozusu se kožne spremembe lahko pojavijo kot akutni, subakutni ali kronični kožni lupus; pri sistemski sklerozi koža odraža stopnjo fibroze in mikrovaskularne okvare; pri dermatomiozitisu so kožne spremembe pogosto patognomonične in lahko napovedujejo pridruženo intersticijsko pljučno bolezen ali malignom; pri Sjögrenovem sindromu se lahko razvijejo suha koža, purpura, vaskulitis in anulirani eritemi. Dermatologi pogosto pomembno prispevajo k zgodnji diagnozi, oceni prognoze in usmerjeni interdisciplinarni obravnavi avtoimunih bolezni vezivnega tkiva s prepoznavo kožnih manifestacij (Goldman et al., 2022).

Patogeneza bolezni vezivnega tkiva je kompleksna. Pri sistemskem lupusu eritematozusu so v ospredju imunski kompleksi, aktivacija komplementa, tip I interferonska os in nastanek številnih avtoprotiteles. Pri sistemski sklerozi se prepletajo vaskulopatija, imunska aktivacija in aktivacija fibroblastov, ki vodijo v progresivno fibrozo kože in notranjih organov. Pri dermatomiozitisu ima pomembno vlogo interferonsko posredovano vnetje kože in mišic, ob čemer specifična protitelesa opredeljujejo klinične fenotipe in tveganja. Pri Sjögrenovem sindromu je značilna avtoimunska prizadetost eksokrinih žlez, vendar je bolezen lahko sistemska, z žilnimi, kožnimi, pljučnimi, ledvičnimi in nevrološkimi manifestacijami. Te bolezni je mogoče razumeti glede na prevladujoči patogenetsko-klinični vzorec: vzorec žilne prizadetosti pri lupusu in antifosfolipidnem sindromu, vnetni vzorec pri miozitisu in

Sjögrenovem sindromu ter vzorec s prevladujočo fibrozo pri sistemski sklerozi (Goldman et al., 2022; Jhorar et al., 2018; Tektonidou et al., 2019).

SISTEMSKI LUPUS ERITEMATOZUS

Sistemski lupus eritematozus je kronična sistemska avtoimuna bolezen z zelo raznoliko klinično sliko, ki lahko prizadene kožo, sklepe, ledvice, seroze, živčevje, krvotvorni sistem, pljuča in srčno-žilni sistem. Epidemiološko prizadene predvsem ženske v rodni dobi, vendar se lahko pojavi v otroštvu, pri starejših in pri moških. Kožne manifestacije so pogoste in imajo pomembno diagnostično vrednost, saj lahko predstavljajo prvi znak bolezni ali pa se pojavijo med njenim potekom. Pri sistemskem lupusu je pomembna individualizirana obravnava, redna ocena aktivnosti bolezni, preprečevanje okvare organov, uporaba hidroksiklorokina pri vseh pacientih, zmanjševanje dolgotrajne izpostavljenosti glukokortikoidom ter zgodnja uporaba imunosupresivov ali bioloških zdravil pri pacientih z neustrezno kontrolirano boleznijo (Fanouriakis et al., 2024).

Klinična slika sistemskega lupusa je izjemno široka. Poleg specifičnih kožnih sprememb, kot so akutni kožni lupus z metuljastim eritemom obraza, subakutni kožni lupus z anuliranimi ali papuloskvamoznimi fotosenzitivnimi lezijami ter kronični kožni lupus z diskoidnimi lezijami, se pri sistemskem lupusu pojavljajo tudi nespecifične manifestacije, kot so livedo reticularis, alopecija, vaskulitična purpura, Raynaudov fenomen, urtikarijski vaskulitis, bulozni lupus in periungvalne teleangiektazije. Pri vsakem pacientu s kožnim lupusom je potrebno oceniti možnost sistemske bolezni in jo med potekom tudi spremljati (Verdelli et al., 2022).

Diagnoza temelji na povezavi klinične slike, seroloških izvidov, histopatološke ocene in ocene organskih manifestacij. Pri osnovni laboratorijski oceni so pomembni hemogram z diferencialno krvno sliko, sedimentacijo, CRP, kreatinin, pregled urina s sedimentom, oceno proteinurije, komplement C3 in C4, ANA, anti-dsDNA, anti-Sm, anti-Ro/SSA, anti-La/SSB in antifosfolipidna protitelesa. Biopsija kože je indicirana pri nejasni klinični sliki, sumu na diskoidni ali hipertrofični lupus, sumu na vaskulitične spremembe oziroma kadar je treba kožne spremembe razlikovati od dermatomiozitisa, limfoma, sarkoidoze, lichen planusa ali reakcij na zdravila. Histološki izvid je lahko značilen, neposredna imunofluorescenca pa lahko pokaže depozite imunoglobulinov in komplementa vzdolž dermoepidermalne meje, vendar je treba oba izvida vedno interpretirati v kliničnem kontekstu (Fanouriakis et al., 2024).

Zdravljenje sistemskega lupusa je odvisno od stopnje prizadetosti kože in notranjih organov. Osnovni ukrepi vključujejo dosledno fotoprotekcijo, izogibanje UV-sevanju, opustitev kajenja,

urejanje kardiovaskularnih dejavnikov tveganja, cepljenja pred intenzivnejšo imunosupresijo in zaščito pred osteoporozo pri uporabi glukokortikoidov. Hidroksiklorokin je temeljno zdravilo in se priporoča pri vseh pacientih, če ni kontraindikacij. Ciljni odmerek je do 5 mg/kg dejanske telesne mase na dan, običajno 200–400 mg dnevno, ob rednem oftalmološkem spremljanju zaradi tveganja za nastanek retinopatije (Fanouriakis et al., 2024).

Glukokortikoidi se uporabljajo kot premostitveno zdravljenje pri aktivni bolezni. Pri blagi kožno-sklepni aktivnosti zadostujejo nizki odmerki prednizona, na primer 5–10 mg dnevno za omejen čas, pri zmerni aktivnosti 0,3–0,5 mg/kg/dan, pri hudi organski prizadetosti pa 0,5–1 mg/kg/dan oziroma intravenski metilprednizolon 250–1000 mg dnevno tri dni. Dolgotrajni vzdrževalni odmerek naj bo čim nižji, po možnosti največ 5 mg prednizona dnevno, še bolje pa ukinitev, če klinično stanje to omogoča (Fanouriakis et al., 2024).

Pri kožno-sklepni obliki lupusa, ki ni ustrezno kontrolirana s hidroksiklorokinom in lokalnim zdravljenjem, se lahko uvede metotreksat v odmerku 10–25 mg enkrat tedensko s folno kislino, azatioprin 1–2 mg/kg/dan ali mikofenolat mofetil 1–3 g/dan, zlasti če obstaja sistemska ali ledvična prizadetost. Pri aktivni ledvični prizadetosti zaradi lupusa so temeljna zdravila mikofenolat mofetil ali intravenski ciklofosfamid v nizkih odmerkih, ob dodatku belimumaba ali inhibitorjev kalcinevrina, kot sta takrolimus ali voklosporin, kadar je to indicirano. Pri neodzivni ali organsko ogrožajoči bolezni se lahko uporabljajo belimumab, anifrolumab, rituksimab ali ciklofosfamid, zdravljenje pa je treba stopnjevati glede na aktivnost bolezni in organsko ogroženost (Fanouriakis et al., 2024).

Kontraindikacije so odvisne od zdravila. Hidroksiklorokin zahteva previdnost pri obstoječi makulopatiji, pomembni ledvični bolezni in sočasni uporabi retinotoksičnih zdravil. Metotreksat je kontraindiciran v nosečnosti, pri hudi jetrni bolezni, alkoholizmu, pomembni citopeniji in hudi ledvični okvari. Mikofenolat mofetil je teratogen in je kontraindiciran v nosečnosti; potrebna je zanesljiva kontracepcija. Azatioprin zahteva oceno TPMT oziroma NUDT15, kadar je dostopna, in je kontraindiciran pri hudi mielosupresiji. Ciklofosfamid je rezerviran za organsko ogrožajočo bolezen zaradi tveganja za infertilnost, okužbe, hemoragični cistitis in sekundarne malignome. Belimumab in anifrolumab zahtevata previdnost pri aktivnih okužbah, anifrolumab pa je povezan s povečanim tveganjem za pojav herpes zostra.

Kožni lupus in sistemsko tveganje

- Kožne spremembe pri lupusu so lahko prvi znak sistemske bolezni.
- Fotosenzitivnost, diskoidne lezije, alopecija in vaskulitične spremembe zahtevajo razmislek o širši organski prizadetosti.
- Pri oceni aktivnosti bolezni so pomembni klinični znaki, serološki kazalniki, vrednosti komplementa C3 in C4, pregled urina, proteinurija in ocena ledvične funkcije.
- Dosledna fotoprotekcija in redno spremljanje zmanjšujeta tveganje za poslabšanja in trajno okvaro organov.

SISTEMSKA SKLEROZA

Sistemska skleroza je redka avtoimuna bolezen vezivnega tkiva, za katero so značilni mikrovaskularna okvara, imunska aktivacija in fibroza kože ter notranjih organov. Pogosteje prizadene ženske, običajno v srednji odrasli dobi, potek pa je zelo različen. Klinično ločimo omejeno kožno obliko, difuzno kožno obliko in obliko brez očitne kožne prizadetosti, pri čemer obseg kožne fibroze ter zgodnja prizadetost pljuč, srca in ledvic pomembno določajo prognozo (Del Galdo et al., 2025).

Klinična slika se pogosto začne z Raynaudovim fenomenom, otekanjem prstov oziroma t. i. »puffy fingers«, zadebelitvijo kože prstov in rok ter periungvalnimi kapilaroskopskimi spremembami. Kasneje se lahko razvijejo sklerodaktilija, fleksijske kontrakture, razjede na prstih, telangiektazije, kalcinoza, mikrostomija, perioralne radialne gube ter hiperpigmentacije in hipopigmentacije tipa »salt and pepper« oziroma lisaste hiperpigmentacije in hipopigmentacije. Sistemsko se lahko pojavijo gastroezofagealni refluks, dismotiliteta prebavil, intersticijska pljučna bolezen, pljučna arterijska hipertenzija, srčna prizadetost in sklerodermna renalna kriza. Pri difuzni obliki je kožna fibroza razširjena proksimalno od komolcev in kolen ter se razvija hitreje, medtem ko je pri omejeni obliki pogosto izrazitejša vaskularna komponenta s poznejšim tveganjem za pljučno arterijsko hipertenzijo (Del Galdo et al., 2025).

Diagnoza temelji na klinični sliki, kapilaroskopiji, serološkem določanju avtoprotiteles in oceni organskih prizadetosti. Pomembna protitelesa vključujejo anti-centromerna protitelesa (ACA), anti-topoizomeraza I oziroma anti-Scl-70, anti-RNA polimeraza III ter druga redkejša protitelesa, kot so anti-PM/Scl, anti-U3 RNP in anti-Th/To. Kapilaroskopija obnohtja pokaže razširjene kapilare, krvavitve, izgubo kapilar in avaskularna področja. Pri vsakem pacientu je treba oceniti pljučno funkcijo z difuzijsko kapaciteto, opraviti HRCT ob sumu na intersticijsko pljučno bolezen in ehokardiografijo za presejanje pljučne hipertenzije ter redno meriti krvni tlak, spremljati ledvično funkcijo in pregledovati urin (Del Galdo et al., 2025; Pope et al., 2023).

Zdravljenje se prilagodi vrsti in stopnji organske prizadetosti. Pri Raynaudovem fenomenu so temelj nefarmakološki ukrepi, zaščita pred mrazom, opustitev kajenja in zaviralci kalcijevih kanalčkov. Nifedipin s podaljšanim sproščanjem se uporablja v odmerku približno 30–60 mg/dan, amlodipin 5–10 mg/dan. Pri hudih ishemičnih zapletih na prstih se uporablja intravenski iloprost, običajno 0,5–2 ng/kg/min več ur dnevno več zaporednih dni, odvisno od sheme in tolerance. Pri ponavljajočih se razjedah na prstih pride v poštev bosentan 62,5 mg dvakrat dnevno štiri tedne, nato 125 mg dvakrat dnevno, zlasti za preprečevanje novih razjed. Zaviralci fosfodiesteraze 5, kot je sildenafil 20 mg trikrat dnevno, se uporabljajo pri Raynaudovem fenomenu, razjedah na prstih ali pljučni hipertenziji, odvisno od indikacije (Del Galdo et al., 2025; Pope et al., 2023).

Za kožno fibrozo pri zgodnji difuzni sistemski sklerozi se uporabljajo mikofenolat mofetil 2–3 g/dan, metotreksat 15–25 mg tedensko, rituksimab 1 g intravensko v dveh odmerkih v razmiku dveh tednov, nato glede na klinični odziv, aktivnost bolezni in ponovno aktivacijo B-celic; tocilizumab pa 162 mg subkutano tedensko, zlasti pri pacientih z vnetnim fenotipom in tveganjem za intersticijsko pljučno bolezen. Mikofenolat se v klinični praksi pogosto uporablja kot začetna možnost pri intersticijski pljučni bolezni (Del Galdo et al., 2025; Pope et al., 2023).

Nintedanib se uporablja pri sistemski sklerozi z intersticijsko pljučno boleznijo v odmerku 150 mg dvakrat dnevno, z zmanjšanjem na 100 mg dvakrat dnevno ob neželenih učinkih. Njegova vloga je antifibrotična in predvsem upočasnjuje upad pljučne funkcije. Tocilizumab je biološko zdravilo proti receptorju za IL-6 in se uporablja v odmerku 162 mg subkutano enkrat tedensko pri izbranih pacientih, predvsem pri zgodnji vnetni difuzni sistemski sklerozi z visokim tveganjem za pljučno prizadetost. Rituksimab se uporablja v različnih shemah (Del Galdo et al., 2025; Ebata et al., 2022).

Kontraindikacije in previdnost so pomembne. Sistemski kortikosteroidi v visokih odmerkih pri sistemski sklerozi povečajo tveganje za renalno krizo, zlasti pri difuzni obliki in pozitivnih protitelesih proti RNA-polimerazi III, zato jih uporabljamo zelo previdno in v najnižjih možnih odmerkih. Pri imunosupresivih, antifibrotičnih, vazodilatatornih in bioloških zdravilih je treba upoštevati nosečnost, jetrno in ledvično funkcijo, citopenije, krvavitveno tveganje, gastrointestinalno toleranco ter možnost okužb, vključno z reaktivacijo hepatitisa B pri rituksimabu.

Koža kot odraz vaskulopatije in fibroze pri sistemski sklerozi

- Raynaudov fenomen, zadebelitev kože prstov in patološka kapilaroskopija so ključni zgodnji opozorilni znaki.
- Razjede na prstih, kalcinoza in telangiektazije kažejo na pomembno mikrovaskularno okvaro.
- Pri vsakem pacientu je treba poleg kože oceniti prizadetost pljuč, srca, ledvic in spremljati krvni tlak.
- Visoki odmerki glukokortikoidov zahtevajo posebno previdnost zaradi tveganja za sklerodermno renalno krizo.

DERMATOMIOZITIS

Dermatomiozitis je idiopatska vnetna miopatija z značilnimi kroničnimi kožnimi manifestacijami; pojavijo se lahko sočasno z mišično šibkostjo ali pa bolezen poteka kot amiopatski dermatomiozitis, pri katerem mišična prizadetost ni klinično izražena (Goldman et al., 2022).

Epidemiološko dermatomiozitis prizadene tako otroke kot odrasle; pri odraslih, zlasti pri starejših, je pomembna ocena tveganja za intersticijsko pljučno bolezen in malignom, še posebej pri določenih seroloških podtipih.

Na dermatomiozitis lahko že ob kliničnem pregledu opozarjajo značilne kožne spremembe: heliotropni eritem na vekah z edemi, Gottronove papule in Gottronovo znamenje. Gottronove papule so eritematozno-violacezne papule nad sklepi prstov rok, Gottronovo znamenje pa eritematozno-violacezne, lahko tudi luščeče se spremembe nad ekstenzornimi površinami sklepov. Značilni so tudi fotosenzitivni poikilodermični eritem na vratu in dekolteju (t. i. V-znak) ter na ramenih, hrbtu in okončinah (t. i. šal oziroma znak ogrinjala), periungualne teleangiektazije, ragade ali razpoke na prstih, imenovane tudi »mechanic's hands« oziroma roke mehanika, difuzna alopecija in subkutana kalcinoza, zlasti pri juvenilnih oblikah. Pri dermatomiozitisu se vsaj pri polovici pacientov pojavi tudi moteče srbenje kože, ki lahko pomembno poslabša kakovost življenja. Sistemsko se pogosto pojavljajo simetrična proksimalna mišična šibkost, pri čemer je porast serumskih mišičnih encimov, na primer CK in aldolaze, različno izražen, disfagija, artralgije in znaki intersticijske pljučne bolezni (Goldman et al., 2022).

Diagnoza dermatomiozitisa temelji na tipični klinični sliki, povišanih mišičnih encimih, zlasti CK in aldolazi, elektromiografiji, MR mišic in po potrebi histološki potrditvi vnetne miopatije z mišično biopsijo. Histopatologija kože ni vedno specifična in jo je treba razlagati skupaj s

klinično sliko ter serološkimi podatki. Za celovito obravnavo je pomembno testiranje miozitis-specifičnih avtoprotiteles, kot so anti-Mi-2, anti-TIF1γ, anti-NXP2, anti-MDA5, anti-SAE, anti-SRP, anti-HMGCR in protitelesa proti aminoacil-tRNA-sintetazam, na primer anti-Jo-1, anti-PL-7, anti-PL-12, anti-EJ in anti-OJ, ter miozitis-povezanih avtoprotiteles, kot so anti-Ro/SSA, anti-PM/Scl, anti-Ku, anti-U1 RNP in anti-U3 RNP. Pri vseh odraslih pacientih je nujna presoja možnosti paraneoplastičnega dermatomiozitisa in prikrite malignosti, še posebej pri pacientih z avtoprotitelesi anti-TIF1γ ali anti-NXP2, pri pacientih po 60. letu starosti ter pri tistih z izrazito kožno boleznijo ali drugimi sistemskimi znaki (Goldman et al., 2022).

Zdravljenje dermatomiozitisa vključuje ukrepe za obvladovanje kožnih sprememb, mišične prizadetosti in morebitne organske bolezni. Stroga fotoprotekcija je nujna, saj UVA- in UVB-sevanje poslabšata kožne lezije. Pri omejenih kožnih spremembah se uporabljajo močni ali zelo močni lokalni kortikosteroidi v obliki mazil ali krem, za občutljive predele in vzdrževalno zdravljenje pa inhibitorji kalcinevrina, kot sta takrolimus 0,1 % mazilo ali pimekrolimus 1 % krema, praviloma dvakrat dnevno. Če je kožna bolezen razširjena, izrazito aktivna ali če so prizadete mišice oziroma notranji organi, je potrebno sistemsko zdravljenje. Prva izbira je prednizon v odmerku 0,5–1 mg/kg/dan, ki ga ob kliničnem izboljšanju postopno znižujemo, pri hudi mišični šibkosti, disfagiji ali hitro napredujoči intersticijski pljučni bolezni pa lahko zdravljenje začnemo s pulznimi odmerki metilprednizolona 500–1000 mg dnevno tri dni zapored. Zaradi tveganj ob dolgotrajni uporabi visokih odmerkov glukokortikoidov se zgodaj doda steroidno varčevalno zdravilo, najpogosteje metotreksat 15–25 mg tedensko s folno kislino ali azatioprin 2–3 mg/kg/dan; pri izraziti kožni aktivnosti ali sočasni intersticijski pljučni bolezni se pogosto uporabljata mikofenolat mofetil 2–3 g/dan ali takrolimus 2–4 mg/dan. Pri zelo hudih ali refraktarnih oblikah pridejo v poštev ciklofosfamid, rituksimab ali intravenski imunoglobulini, pri čemer se IVIG običajno uporablja v odmerku 2 g/kg na cikel v 2–5 dneh, vsake štiri tedne. Zaviralci JAK, kot so tofacitinib, baricitinib in ruxolitinib, predstavljajo novejši pristop zunaj registrirane indikacije pri refraktarnem dermatomiozitisu, vendar podatki večinoma izvirajo iz manjših serij (Ma et al., 2024; Werth et al., 2023).

Kontraindikacije zdravljenja dermatomiozitisa ustrezajo značilnostim posameznih zdravil in so podobne kot pri zdravljenju drugih bolezni vezivnega tkiva. Pri uvajanju bioloških zdravil ali zaviralcev JAK je treba najprej izključiti aktivne okužbe, latentno tuberkulozo in okužbo z virusom hepatitisa B, saj imunosupresija lahko povzroči reaktivacijo. Glavne sistemske kontraindikacije vključujejo nosečnost pri metotreksatu, mikofenolatu in ciklofosfamidu, hudo jetrno bolezen pri metotreksatu, pomembno ledvično okvaro pri nekaterih imunosupresivih ter

povečano trombembolično in kardiovaskularno tveganje pri zaviralcih JAK. Vsa sistemska zdravljenja zahtevajo redno spremljanje neželenih učinkov in pravočasno prilagajanje zdravljenja glede na učinkovitost ter toleranco.

Prepoznavanje kožnih in sistemskih namigov pri dermatomiozitisu

- Heliotropni eritem, Gottronove papule, V-znak in roke mehanika so značilni klinični namigi.
- Kožne spremembe se lahko pojavijo tudi brez izrazite mišične šibkosti.
- Pomembna je ocena mišičnih encimov, miozitis-specifičnih protiteles ter tveganja za intersticijsko pljučno bolezen.
- Pri odraslih je treba upoštevati možnost pridružene maligne bolezni, zlasti pri izbranih seroloških podtipih.

SJÖGRENOV SINDROM

Sjögrenov sindrom je kronična sistemska avtoimuna bolezen, ki primarno prizadene eksokrine žleze in povzroča suhost oči ter ust, vendar ima lahko številne kožne in sistemske manifestacije. Epidemiološko je pogostejši pri ženskah, običajno v srednji starosti, lahko pa se pojavi kot primarna bolezen ali sekundarno ob drugih avtoimunih boleznih, kot so sistemski lupus, revmatoidni artritis, sistemska skleroza ali dermatomiozitis. Bolezen je diagnostično zahtevna, ker se klinično in imunološko prekriva z drugimi boleznimi vezivnega tkiva, značilne kožne spremembe pa lahko nastopijo več let pred »sicca« simptomom (Jhorar et al., 2018).

Klinično so značilni kserostomija, kseroftalmija, ponavljajoči se karies, oteklina parotid, utrujenost, artralgije in nevropatske težave. Kožne manifestacije vključujejo izrazito suho kožo, pruritus, anulirani eritem, hipergamaglobulinemično purpuro, urtikarijski ali levkocitoklastični vaskulitis, Raynaudov fenomen, livedo, lokalizirano nodularno amiloidozo in redkeje bulozne ali granulomatozne spremembe. Kožni vaskulitis, zlasti krioglobulinemični vaskulitis, je pomemben prognostični znak, ker je povezan s slabšo prognozo, večjim tveganjem za sistemsko prizadetost, sistemski vaskulitis in razvoj limfoma (Jhorar et al., 2018).

Diagnoza temelji na »sicca« simptomih, objektivnih testih suhosti (Schirmerjev test meri količino solz, ocena okularne površine prikaže znake poškodbe oziroma suhosti očesne površine, sialometrija pa meri količino izločene sline), serologiji in po potrebi biopsiji malih žlez slinavk. Pri laboratorijski oceni so ključni ANA, anti-Ro/SSA, anti-La/SSB, revmatoidni faktor, hipergamaglobulinemija, C3 in C4, krioglobulini, hemogram, pregled urina in ocena ledvične funkcije. Pri purpuri je treba opraviti biopsijo kože za histopatologijo in po potrebi

neposredno imunofluorescenco. Pri sumu na limfom je potrebna klinična, laboratorijska in po potrebi ultrazvočna ocena parotidnih žlez, bezgavk, B simptomov, monoklonske gamopatije in vztrajno znižanega komplementa (Jhorar et al., 2018).

Zdravljenje je v večini primerov simptomatsko in usmerjeno v lajšanje suhosti oči in ust, utrujenosti, bolečine, artralgij in sistemskih manifestacij. Za lajšanje suhosti oči se uporabljajo umetne solze, pomembna je oftalmološka obravnava. Za lajšanje suhosti ust so pomembni zadostno pitje tekočin, skrbna ustna higiena, redna nega zob, uporaba fluoridov, žvečilni gumiji brez sladkorja ter po potrebi pilokarpin 5 mg trikrat do štirikrat dnevno ali cevimelin 30 mg trikrat dnevno. Pilokarpin in cevimelin sta kontraindicirana ali zahtevata previdnost pri neurejeni astmi, glavkomu, pomembnih srčnih aritmijah in hujši kardiopulmonalni bolezni.

Hidroksiklorokin 200–400 mg/dan se uporablja pri artralgijah, kožnih manifestacijah, utrujenosti in nekaterih vnetnih znakih, čeprav učinek na »sicca« simptome ni vedno izrazit. Pri kožnem vaskulitisu, sistemski prizadetosti, krioglobulinemiji, pljučni, ledvični ali nevrološki bolezni se uporabljajo glukokortikoidi, metotreksat, azatioprin, mikofenolat mofetil, rituksimab ali ciklofosfamid glede na organsko prizadetost. Zdravljenje Sjögrenovega sindroma je praviloma usmerjeno v lajšanje simptomov, preprečevanje zapletov in skrbno izbiro pacientov za imunosupresivno zdravljenje (Vivino et al., 2016).

Sjögrenov sindrom je več kot suhost oči in ust

- Sicca simptomi so značilni, vendar bolezen lahko poteka tudi s kožnimi, žilnimi, pljučnimi, ledvičnimi ali nevrološkimi manifestacijami.
- Purpura in kožni vaskulitis sta opozorilna znaka za krioglobulinemijo, sistemsko aktivnost bolezni in povečano tveganje za limfom.
- Diagnostika vključuje objektivne teste suhosti, serologijo in po potrebi biopsijo malih žlez slinavk ali kože.
- Zdravljenje je pogosto simptomatsko, pri organski prizadetosti pa je potrebna skrbna izbira sistemskega zdravljenja.

ANTIFOSFOLIPIDNI SINDROM S KOŽNIMI MANIFESTACIJAMI

Antifosfolipidni sindrom (APS) je pridobljena avtoimuna trombofilija, ki se kaže z arterijskimi ali venskimi trombozami, zapleti v nosečnosti, kot so ponavljajoči se spontani splavi ali odmrtje ploda, placentna insuficienca, preeklampsija ali prezgodnji porod, in vztrajno prisotnostjo antifosfolipidnih protiteles. Čeprav ga pogosto obravnavamo v okviru sistemskega lupusa ali drugih bolezni vezivnega tkiva, se lahko pojavi tudi samostojno. Kožne manifestacije so

pomembne, ker lahko opozorijo na trombotično vaskulopatijo. Klinično se pojavljajo livedo reticularis, livedo racemosa, kožne ulceracije, ishemija prstov, nekroze, akrocianoza, povrhnja venska tromboza, purpura in redkeje katastrofalne mikroangiopatske spremembe (Tektonidou et al., 2019).

Diagnoza temelji na kliničnih kriterijih in laboratorijskem dokazovanju lupusnega antikoagulanta, antikardiolipinskih protiteles in anti-β2GPI protiteles, ki so prisotna tudi ob ponovnem testiranju po najmanj 12 tednih (Tektonidou et al., 2019).

Pri kožnih ulceracijah in livedoidnih spremembah je diferencialno diagnostično treba izključiti vaskulitis, livedoidno vaskulopatijo, krioglobulinemijo, holesterolne embolije, kalcifilaksijo in periferne arterijske bolezni.

Zdravljenje je odvisno od tega, ali gre za asimptomatsko prisotnost protiteles, APS z zapleti v nosečnosti ali trombotični APS. Serološke značilnosti antifosfolipidnih protiteles, povezane z večjim tveganjem, vključujejo prisotnost lupusnega antikoagulanta, sočasno prisotnost dveh ali treh vrst antifosfolipidnih protiteles ter vztrajno srednje do visoke titre antikardiolipinskih ali anti-β2GPI protiteles. Pri pacientih brez predhodne tromboze je acetilsalicilna kislina v majhnem odmerku priporočljiva le v izbranih skupinah, zlasti pri pacientih s SLE. Ob nosečnosti ali njenem načrtovanju je potrebna individualna ocena glede na predhodne z APS povezane zaplete v nosečnosti in trombotično anamnezo. Pri prvi neizzvani venski trombozi je priporočeno dolgotrajno zdravljenje z antagonisti vitamina K s ciljnim INR 2–3, pri prvi arterijski trombozi pa INR 2–3 ali 3–4 glede na individualno tveganje za krvavitev in trombozo (Tektonidou et al., 2019). Rivaroksaban ni priporočljiv pri trojno pozitivnih pacientih z APS, pri ponovitvi tromboze kljub ustreznemu zdravljenju pa se lahko razmisli o dodatku acetilsalicilne kisline v majhnem odmerku, višjem ciljnem INR ali prehodu na nizkomolekularni heparin (Tektonidou et al., 2019).

Kožni znaki trombotične vaskulopatije pri antifosfolipidnem sindromu

- Livedo racemosa, ishemija na prstih, ulceracije in nekroze lahko opozarjajo na trombotično dogajanje.
- Diagnoza zahteva povezavo kliničnih dogodkov z dolgotrajno prisotnostjo antifosfolipidnih protiteles.
- Pri kožnih ulceracijah je pomembno razlikovanje med vaskulitisom, livedoidno vaskulopatijo, embolijami in periferno arterijsko boleznijo.
- Trombotični APS zahteva dolgoročno oceno tveganja za ponovitve tromboze in krvavitve med antitrombotičnim zdravljenjem.

DIFERENCIALNE DIAGNOZE BOLEZNI VEZIVNEGA TKIVA

Diferencialna diagnoza avtoimunih bolezni vezivnega tkiva je zahtevna, ker se kožne manifestacije pogosto prekrivajo. Fotosenzitivni eritem je lahko posledica kožnega lupusa, dermatomiozitisa, fotosenzitivnosti zaradi zdravil, rozacee, seboroičnega dermatitisa ali kontaktnega dermatitisa. Raynaudov fenomen se pojavlja pri sistemski sklerozi, lupusu, dermatomiozitisu in Sjögrenovem sindromu, lahko pa je primaren ali posledica zdravil, vibracijskih poškodb, arterijske bolezni ali hematoloških motenj. Pri sklerotičnih spremembah na koži moramo razlikovati med sistemsko sklerozo, morfeo, eozinofilnim fasciitisom, skleromiksedemom, nefrogeno sistemsko fibrozo, kronično reakcijo presadka proti gostitelju in lihen sklerozusom. Purpura in ulceracije zahtevajo razlikovanje med levkocitoklastičnim vaskulitisom, krioglobulinemijo, antifosfolipidnim sindromom, livedoidno vaskulopatijo, okužbami, reakcijami na zdravila in malignomi. Alopecija je lahko nebrazgotinska pri sistemskem lupusu, telogenem efluviju ali alopeciji areati, lahko pa brazgotinska pri diskoidnem lupusu, lichen planopilaris in frontalni fibrozirajoči alopeciji (Goldman et al., 2022).

Pri pacientu s sumom na avtoimunsko bolezen vezivnega tkiva je smiselno najprej opredeliti vodilni kožni vzorec, nato oceniti sistemske simptome in znake ter usmerjeno naročiti laboratorijske in slikovne preiskave. Fotosenzitivni eritem in diskoidne lezije usmerjajo k lupusu, heliotropni eritem in Gottronove papule k dermatomiozitisu, sklerodaktilija in patološka kapilaroskopija k sistemski sklerozi, purpura in sicca simptomi k Sjögrenovemu sindromu, livedo racemosa ter trombotični zapleti pa k antifosfolipidnemu sindromu. Pri vseh sumih je treba oceniti prisotnost organsko ogrožajoče bolezni, predvsem ledvične, pljučne, nevrološke, srčno-žilne ali hematološke prizadetosti, saj ta določa intenzivnost zdravljenja (Goldman et al., 2022; Jhorar et al., 2018; Tektonidou et al., 2019). Tabela 1 povzema bolezni po diagnozah in njihovih ključnih diagnostičnih značilnostih, Tabela 2 pa prikazuje diferencialno diagnozo avtoimunih bolezni vezivnega tkiva.

Tabela 1: Klinično-diagnostični primerjalni pregled glavnih avtoimunih bolezni vezivnega tkiva s kožnimi manifestacijami

Bolezen	Najbolj prepoznavni kožni znaki	Ključni diagnostični poudarki
Sistemski lupus eritematozus	Fotosenzitivni eritem, diskoidne lezije, alopecija	ANA, anti-dsDNA in anti-Sm, C3 in C4, hemogram, kreatinin, pregled urina s sedimentom in ocena proteinurije; biopsija kože pri nejasni klinični sliki.
Sistemska skleroza	Raynaudov fenomen, sklerodaktilija, telangiektazije, razjede na prstih	Kapilaroskopija obnohtja; ANA/ENA in protitelesa, značilna za sistemsko sklerozo, zlasti ACA, anti-Scl-70 in anti-RNA polimeraza III; ocena pljučne, srčne in ledvične prizadetosti.
Dermatomiozitis	Heliotropni eritem, Gottronove papule, V-znak, roke mehanika	CK in aldolaza, miozitis-specifična in miozitis-povezana protitelesa, MR mišic in/ali EMG; presejanje intersticijske pljučne bolezni in malignoma pri odraslih.
Sjögrenov sindrom	Kseroza, purpura, vaskulitis, anulirani eritem	Anti-Ro/SSA, anti-La/SSB, ANA, revmatoidni faktor in hipergamaglobulinemija; Schirmerjev test, ocena okularne površine in sialometrija; krioglobulini, C3/C4, hemogram, pregled urina in ocena ledvične funkcije pri sistemskih znakih ali purpuri.
Antifosfolipidni sindrom	Livedo racemosa, ishemija na prstih, ulceracije, nekroze	Lupusni antikoagulant, antikardiolipinska protitelesa in anti-β2GPI protitelesa, ki so prisotna tudi ob ponovnem testiranju po najmanj 12 tednih; povezava z arterijsko ali vensko trombozo oziroma zapleti v nosečnosti.

Opomba: Povzeto po Fanouriakis et al., 2024, Goldman et al., 2022, Jhorar et al., 2018, Del Galdo et al., 2025, Ma et al., 2024, Pope et al., 2023, Tektonidou et al., 2019, Verdelli et al., 2022, Vivino et al., 2016, Werth et al., 2023.

Tabela 2: Diferencialna diagnoza glede na vodilni kožni znak

Sprememba na koži	Najverjetnejše bolezni vezivnega tkiva	Diferencialna diagnoza in klinični namig
Fotosenzitivni eritem obraza in dekolteja	SLE, kožni lupus, dermatomiozitis	Rozacea, seboroični dermatitis, fototoksične ali fotoalergijske reakcije na zdravila in kontaktni dermatitis; za lupus govorijo diskoidne ali anulirane lezije, za dermatomiozitis pa heliotropni eritem, Gottronove papule, V-znak ali sočasna mišična prizadetost.

Sprememba na koži	Najverjetnejše bolezni vezivnega tkiva	Diferencialna diagnoza in klinični namig
Raynaudov fenomen	Sistemska skleroza, SLE, dermatomiozitis, Sjögrenov sindrom	Primarni Raynaudov fenomen, zdravila, arterijska bolezen in krioglobulinemija; asimetrija, razjede, pozni začetek, sistemski znaki ali patološka kapilaroskopija govorijo za sekundarni Raynaudov fenomen.
Sklerodaktilija in zadebeljena koža	Sistemska skleroza	Morfea, eozinofilni fasciitis, skleromiksedem in nefrogena sistemska fibroza; sklerodaktilija, puffy fingers, teleangiektazije in Raynaudov fenomen podpirajo diagnozo sistemske skleroze, omejene plošče pa bolj govorijo za morfeo.
Purpura spodnjih okončin	Sjögrenov sindrom, SLE, APS	Levkocitoklastični vaskulitis, okužbe, zdravila in krioglobulinemija; palpabilna purpura kaže na vaskulitis, sicca simptomi, znižan komplement ali krioglobulini pa usmerjajo k Sjögrenovemu sindromu.
Razjede na prstih	Sistemska skleroza, APS, dermatomiozitis z vaskulopatijo	Periferna arterijska bolezen, embolije, vaskulitis in diabetes; razjede ob Raynaudovem fenomenu in sklerodaktiliji usmerjajo k sistemski sklerozi, livedo, nekroze ali trombotična anamneza pa k APS.
Heliotropni eritem in Gottronove papule	Dermatomiozitis, prekrivanje dermatomiozitisa in kožnega lupusa	Lupus, ekcem, psoriaza in fotodermatitis; kombinacija heliotropnega eritema, Gottronovih papul, periungvalnih sprememb ali rok mehanika je močan klinični namig za dermatomiozitis.
Livedo racemosa	APS, SLE	Livedoidna vaskulopatija, vaskulitis in holesterolne embolije; nepravilna, razvejana livedo racemosa z ulceracijami, nekrozami ali trombozo je bolj sumljiva za APS kot livedo reticularis s pravilnejšim mrežastim vzorcem.
Brazgotinska alopecija	Diskoidni lupus	Lichen planopilaris, frontalna fibrozirajoča alopecija in folikulitis decalvans; brazgotinjenje, folikularna hiperkeratoza in diskoidne lezije podpirajo diagnozo diskoidnega lupusa, trihoskopska in histološka slika pa pomagata pri razlikovanju.
Anulirani eritem	SCLE, Sjögrenov sindrom	Tinea corporis, granuloma annulare in eritema annulare centrifugum; fotosenzitivne anulirane ali papuloskvamozne lezije usmerjajo k SCLE, pri Sjögrenovem sindromu pa so pomembni sicca simptomi in anti-Ro/SSA.
Kalcinoza	Sistemska skleroza, dermatomiozitis	Tumorski obliki podobna kalcinoza, metabolne kalcifikacije in posttravmatske kalcifikacije; kalcinoza ob sklerodaktiliji govori za sistemsko

Sprememba na koži	Najverjetnejše bolezni vezivnega tkiva	Diferencialna diagnoza in klinični namig
		sklerozo, ob juvenilnem ali dolgotrajnem dermatomiozitisu pa za dermatomiozitis.

***Opomba**:* Povzetp po Del Galdo et al., 2025, Goldman et al., 2022, Jhorar et al., 2018, Ma et al., 2024, Pope et al., 2023, Tektonidou et al., 2019, Verdelli et al., 2022, Vivino et al., 2016, Werth et al., 2023.

Varno sistemsko zdravljenje in spremljanje

- Pred uvedbo sistemskega zdravljenja je treba oceniti tveganje za okužbe, preveriti cepilni status, izključiti nosečnost oziroma upoštevati njeno načrtovanje ter oceniti delovanje jeter in ledvic.
- Hidroksiklorokin, metotreksat, mikofenolat, ciklofosfamid, biološka zdravila in zaviralci JAK imajo različne kontraindikacije in neželene učinke.
- Pri bolezni z organsko prizadetostjo je odločanje o zdravljenju vedno povezano s stopnjo aktivnosti bolezni in tveganjem za trajno okvaro organov.
- Interdisciplinarna obravnava omogoča bolj varno, individualizirano in dolgoročno učinkovito kontrolo bolezni.

ZAKLJUČEK

Avtoimune bolezni vezivnega tkiva so sistemske bolezni, pri katerih je koža pogosto diagnostično okno v dogajanje v notranjih organih. Klinični vzorci, kot so fotosenzitivni eritem, Raynaudov fenomen, sklerodaktilija, purpura, razjede na prstih, heliotropni eritem, Gottronove papule, livedo racemosa, brazgotinska alopecija in anulirani eritemi, dermatologu omogočajo zgodnje prepoznavanje bolezni, usmerjeno laboratorijsko diagnostiko in pravočasno napotitev k revmatologu, pulmologu, nefrologu, kardiologu, oftalmologu ali drugim specialistom. Za pravilno diagnozo je pogosto potrebna korelacija kliničnih, histopatoloških in seroloških podatkov, saj se bolezni vezivnega tkiva med seboj pogosto prekrivajo (Goldman et al., 2022).

Zdravljenje se je v zadnjih letih pomembno spremenilo. Hidroksiklorokin ostaja temelj zdravljenja lupusa in številnih kožno-sklepnih manifestacij, glukokortikoidi pa naj bodo praviloma premostitveno in čim krajše zdravljenje. Mikofenolat mofetil, metotreksat, azatioprin, ciklofosfamid, rituksimab, belimumab, anifrolumab, tocilizumab, nintedanib, IVIG in vazodilatatorna zdravila omogočajo bolj ciljno in organ-specifično zdravljenje. Pri sistemski sklerozi je napredek posebej viden pri obravnavi kožne fibroze in intersticijske pljučne bolezni, pri katerih imajo pomembno mesto mikofenolat mofetil, nintedanib, rituksimab in tocilizumab (Del Galdo et al., 2025). Pri dermatomiozitisu je učinkovitost IVIG pri kožni in mišični

prizadetosti vse bolje podprta s kliničnimi dokazi, zaviralci JAK pa se pojavljajo kot obetavna možnost pri izbranih refraktarnih fenotipih (Ma et al., 2024; Werth et al., 2023).

Ker imajo ta zdravila pomembne kontraindikacije, je pred uvedbo sistemskega zdravljenja nujna celovita ocena, ki vključuje oceno tveganja za okužbe, preverjanje cepilnega statusa, izključitev nosečnosti oziroma upoštevanje njenega načrtovanja, jetrno in ledvično funkcijo, hematološke parametre, kardiovaskularno tveganje ter specifične dejavnike, kot so hepatitis B pri rituksimabu, retinalno tveganje pri hidroksiklorokinu, renalna kriza pri sistemski sklerozi in visokih odmerkih glukokortikoidov ter trombembolično tveganje pri antifosfolipidnem sindromu ali zaviralcih JAK. Optimalna obravnava je zato vedno interdisciplinarna, individualizirana in usmerjena v preprečevanje trajne okvare organov, izboljšanje kakovosti življenja in varno dolgoročno kontrolo bolezni (Del Galdo et al., 2025; Fanouriakis et al., 2024; Ma et al., 2024; Tektonidou et al., 2019).

VPRAŠANJA ZA RAZMISLEK

1. Zakaj so kožne manifestacije pri avtoimunih boleznih vezivnega tkiva pomemben zgodnji znak možne sistemske bolezni?
2. Katere podatke iz anamneze in kliničnega pregleda bi bilo smiselno posebej zbrati pri osebi z Raynaudovim fenomenom, razjedami na prstih ali livedo racemosa?
3. Kako lahko razlikovanje med fotosenzitivnim eritemom, heliotropnim eritemom, diskoidnimi lezijami in anuliranimi eritemi usmeri nadaljnjo diagnostično obravnavo?
4. Zakaj je pri sistemskem zdravljenju pomembno poznati možne kontraindikacije, tveganje za okužbe, načrtovanje nosečnosti ter delovanje jeter in ledvic?
5. Kako bi pri osebi s sumom na bolezen vezivnega tkiva povezali kožne znake, laboratorijske izvide in morebitne znake prizadetosti notranjih organov?

KRATICE

Kratica	Pomen
ACA	anticentromerna protitelesa
anti-β2GPI	protitelesa proti β2-glikoproteinu I
anti-dsDNA	protitelesa proti dvojnovijačni DNA
anti-La/SSB	protitelesa proti antigenu La/SSB
anti-MDA5	protitelesa proti melanoma differentiation-associated protein 5
anti-NXP2	protitelesa proti nuclear matrix protein 2
anti-PM/Scl	protitelesa PM/Scl
anti-Ro/SSA	protitelesa proti antigenu Ro/SSA
anti-Scl-70	protitelesa proti topoizomerazi I

Kratica	Pomen
anti-Sm	protitelesa proti Smithovemu antigenu
anti-Th/To	protitelesa Th/To
anti-TIF1γ	protitelesa proti transcription intermediary factor 1 gamma
anti-U3 RNP	protitelesa proti U3 RNP
ANA	antinuklearna protitelesa
aCL	antikardiolipinska protitelesa
aPL	antifosfolipidna protitelesa
APS	antifosfolipidni sindrom
B simptomi	sistemski simptomi, kot so nepojasnjena vročina, nočno potenje in hujšanje
C3, C4	komplementni komponenti C3 in C4
CDASI	indeks površine in aktivnosti kožne prizadetosti pri dermatomiozitisu
CK	kreatin kinaza
CLE	kožni lupus eritematozus
DM	dermatomiozitis
EMG	elektromiografija
ENA	ekstraktabilni jedrni antigeni
HRCT	računalniška tomografija visoke ločljivosti
IgA	imunoglobulin A
IL-6	interlevkin 6
ILD	intersticijska pljučna bolezen
INR	mednarodno normalizirano razmerje
IVIG	intravenski imunoglobulini
JAK	Janusove kinaze
NUDT15	nudix hydrolase 15
PAH	pljučna arterijska hipertenzija
PDE5	fosfodiesteraza tipa 5
RNA	ribonukleinska kislina
SCLE	subakutni kožni lupus eritematozus
SLE	sistemski lupus eritematozus
SSc	sistemska skleroza
TPMT	tiopurin-S-metiltransferaza
UVA	ultravijolično sevanje A
UVB	ultravijolično sevanje B
VKA	antagonisti vitamina K
V-znak	fotosenzitivni poikilodermični eritem vratu in dekolteja

LITERATURA

1. Del Galdo, F., Lescoat, A., Conaghan, P. G., Bertoldo, E., Čolić, J., Santiago, T., Suliman, Y. A., Matucci-Cerinic, M., Gabrielli, A., Distler, O., Hoffmann-Vold, A. M., Castellví, I., Balbir-Gurman, A., Vonk, M., Ananyeva, L., Rednic, S., Tarasova, A., Ostojic, P., Boyadzhieva, V., El Aoufy, K., … Allanore, Y. (2025). EULAR recommendations for the treatment of systemic sclerosis: 2023 update. *Annals of the Rheumatic Diseases*, *84*(1), 29–40. https://doi.org/10.1136/ard-2024-226430

2. Ebata, S., Yoshizaki-Ogawa, A., Sato, S., & Yoshizaki, A. (2022). New era in systemic sclerosis treatment: Recently approved therapeutics. *Journal of Clinical Medicine*, *11*(15), 4631. https://doi.org/10.3390/jcm11154631
3. Fanouriakis, A., Kostopoulou, M., Andersen, J., Aringer, M., Arnaud, L., Bae, S. C., Boletis, J., Bruce, I. N., Cervera, R., Doria, A., Dörner, T., Furie, R. A., Gladman, D. D., Houssiau, F. A., Inês, L. S., Jayne, D., Kouloumas, M., Kovács, L., Mok, C. C., Morand, E. F., … Boumpas, D. T. (2024). EULAR recommendations for the management of systemic lupus erythematosus: 2023 update. *Annals of the Rheumatic Diseases*, *83*(1), 15–29. https://doi.org/10.1136/ard-2023-224762
4. Goldman, N., Han, J., & LaChance, A. (2022). Diagnosis and management of cutaneous manifestations of autoimmune connective tissue diseases. *Clinical, Cosmetic and Investigational Dermatology*, *15*, 2285–2312. https://doi.org/10.2147/CCID.S360801
5. Jhorar, P., Torre, K., & Lu, J. (2018). Cutaneous features and diagnosis of primary Sjögren syndrome: An update and review. *Journal of the American Academy of Dermatology*, *79*(4), 736–745. https://doi.org/10.1016/j.jaad.2018.05.021
6. Ma, C., Liu, M., Cheng, Y., Wang, X., Zhao, Y., Wang, K., & Wang, W. (2024). Therapeutic efficacy and safety of JAK inhibitors in treating polymyositis/dermatomyositis: A single-arm systemic meta-analysis. *Frontiers in Immunology*, *15*, 1382728. https://doi.org/10.3389/fimmu.2024.1382728
7. Pope, J. E., Denton, C. P., Johnson, S. R., Fernandez-Codina, A., Hudson, M., & Nevskaya, T. (2023). State-of-the-art evidence in the treatment of systemic sclerosis. *Nature Reviews Rheumatology*, *19*(4), 212–226. https://doi.org/10.1038/s41584-023-00909-5
8. Tektonidou, M. G., Andreoli, L., Limper, M., Amoura, Z., Cervera, R., Costedoat-Chalumeau, N., Cuadrado, M. J., Dörner, T., Ferrer-Oliveras, R., Hambly, K., Khamashta, M. A., King, J., Marchiori, F., Meroni, P. L., Mosca, M., Pengo, V., Raio, L., Ruiz-Irastorza, G., Shoenfeld, Y., Stojanovich, L., … Ward, M. M. (2019). EULAR recommendations for the management of antiphospholipid syndrome in adults. *Annals of the Rheumatic Diseases*, *78*(10), 1296–1304. https://doi.org/10.1136/annrheumdis-2019-215213
9. Verdelli, A., Corrà, A., Mariotti, E. B., Aimo, C., Ruffo di Calabria, V., Volpi, W., Quintarelli, L., & Caproni, M. (2022). An update on the management of refractory cutaneous lupus erythematosus. *Frontiers in Medicine*, *9*, 941003. https://doi.org/10.3389/fmed.2022.941003
10. Vivino, F. B., Carsons, S. E., Foulks, G., Daniels, T. E., Parke, A., Brennan, M. T., Forstot, S. L., Scofield, R. H., & Hammitt, K. M. (2016). New treatment guidelines for Sjögren's disease. *Rheumatic Diseases Clinics of North America*, *42*(3), 531–551. https://doi.org/10.1016/j.rdc.2016.03.010
11. Werth, V. P., Aggarwal, R., Charles-Schoeman, C., Schessl, J., Levine, T., Kopasz, N., Worm, M., & Bata-Csörgő, Z. (2023). Efficacy of intravenous immunoglobulins (IVIG) in improving skin symptoms in patients with dermatomyositis: A post-hoc analysis of the ProDERM study. *EClinicalMedicine*, *64*, 102234. https://doi.org/10.1016/j.eclinm.2023.102234

LUSKAVICA

Prim. doc. dr. Tanja Planinšek Ručigaj, dr. med., višja svetnica, specialistka dermatovenerologije in EFWH

Dermatovenerološka klinika, UKC Ljubljana

Prof. dr. Tomaž Lunder, dr. med., specialist dermatovenerologije

Dermatovenerološka klinika, UKC Ljubljana
Medicinska fakulteta, Univerza v Ljubljani

UVOD

Luskavica je kronična, imunsko pogojena, sistemska vnetna bolezen, pri kateri se značilne kožne spremembe razvijejo zaradi motene interakcije med prirojeno in pridobljeno imunostjo, keratinociti, dendritičnimi celicami, limfociti T in citokinskim okoljem kože. V zadnjih dveh desetletjih je razumevanje patogeneze luskavice bistveno napredovalo, zlasti z opredelitvijo osi IL-23/Th17/IL-17, ki ima osrednjo vlogo pri vzdrževanju psoriatičnega vnetja. Ta spoznanja so neposredno omogočila razvoj visoko učinkovitih tarčnih zdravil, med katerimi imajo danes najpomembnejše mesto zaviralci TNF-α, IL-12/23, IL-17 in IL-23, pri generalizirani pustulozni luskavici pa tudi zaviralci signalizacije IL-36 (Rendon & Schäkel, 2019; Samotij et al., 2020).

Luskavica ni zgolj kožna bolezen, temveč sistemska vnetna bolezen s pomembnimi pridruženimi boleznimi, med katerimi so najpomembnejše psoriatični artritis, metabolni sindrom, debelost, arterijska hipertenzija, sladkorna bolezen, dislipidemija, nealkoholna zamaščenost jeter, srčno-žilne bolezni, vnetne črevesne bolezni, depresija in anksioznost. Zato sodobna obravnava pacienta z luskavico zahteva celostno oceno bolezni, kakovosti življenja, pridruženih bolezni, srčno-žilnega tveganja, reproduktivnih načrtov, okužb, cepljenj in pacientovih pričakovanj (Armstrong & Read, 2020; Puig, 2017).

Patogenetsko je luskavica povezana z aktivacijo dendritičnih celic in povečanim izločanjem IL-23, ki spodbuja diferenciacijo in preživetje celic Th17. Te izločajo IL-17A, IL-17F, IL-22 in druge mediatorje, ki aktivirajo keratinocite, povečajo proliferacijo epidermisa, zavrejo normalno diferenciacijo keratinocitov, spodbujajo kemotakso nevtrofilcev in vzdržujejo kronično vnetje. TNF-α deluje kot pomemben ojačevalec vnetnega dogajanja in sinergistično sodeluje z osjo IL-23/IL-17. Klinično se ti procesi kažejo z eritematoznimi, ostro omejenimi in luščečimi se plaki, histološko pa z akantozo, parakeratozo, papilomatozo, razširjenimi kapilarami v papilarnem dermisu in nevtrofilnimi mikroabscesi v roženi plasti (Rendon & Schäkel, 2019; Samotij et al., 2020).

Pri prizadetosti nohtov so klinične spremembe odvisne od tega, ali je prizadet predvsem nohtni matriks ali nohtno ležišče. Zaradi povezave luskavice nohtov s psoriatičnim artritisom je treba ob spremembah na nohtih aktivno spraševati po bolečinah, otekanju sklepov, jutranji okorelosti, daktilitisu in entezitisu (Hwang et al., 2024; Kaeley et al., 2021).

ETIOLOGIJA IN SPROŽILCI

Nastanek luskavice je posledica prepleta genetske nagnjenosti, imunskih mehanizmov in okoljskih sprožilcev. Pomembno vlogo imajo družinska obremenjenost, določeni aleli sistema HLA, okužbe, mehanske poškodbe kože s posledičnim Koebnerjevim fenomenom, psihični stres, kajenje, alkohol, debelost in nekatera zdravila, med katerimi se pogosto navajajo litij, beta blokatorji, antimalariki, interferoni in hitro ukinjanje sistemskih kortikosteroidov. Prepoznavanje sprožilcev je klinično pomembno, ker lahko njihovo obvladovanje ugodno vpliva na potek bolezni ter dopolnjuje farmakološko zdravljenje (Rendon & Schäkel, 2019; Samotij et al., 2020).

Prepoznavanje sprožilcev

- Sprožilci luskavice so lahko okužbe, mehanska poškodba kože, stres, kajenje, alkohol, debelost in nekatera zdravila.
- Koebnerjev fenomen pomeni pojav novih sprememb na mestu poškodbe ali draženja kože.
- Prepoznavanje sprožilcev pomaga pri razlagi poteka bolezni in dopolnjuje farmakološko zdravljenje.
- Pri ponavljajočih se poslabšanjih je koristno vprašati po nedavnih okužbah, spremembah zdravil, stresu in poškodbah.

EPIDEMIOLOGIJA

Luskavica prizadene približno 2 % svetovne populacije, prevalenca pa se med geografskimi območji izrazito razlikuje. V sistematični analizi so Parisi in sodelavci ugotovili, da je prevalenca luskavice najnižja v vzhodni Aziji in višja v zahodni Evropi, srednji Evropi in Severni Ameriki. Podatki kažejo tudi, da večina držav nima zanesljivih epidemioloških podatkov, kar otežuje oceno globalnega bremena bolezni (Parisi et al., 2020).

Bolezen se lahko pojavi v katerikoli starosti, najpogosteje pa se začne v zgodnji odrasli dobi ali v srednjih letih. Pogosto se opisujeta dva epidemiološka vrhova: zgodnji začetek, ki je pogosteje povezan z družinsko obremenjenostjo in večjo genetsko predispozicijo, ter poznejši začetek, pri katerem je družinska obremenjenost manj izrazita. Luskavica enako prizadene oba spola,

vendar se klinična izraženost, komorbidnosti in vpliv na kakovost življenja med posamezniki zelo razlikujejo (Armstrong & Read, 2020; Samotij et al., 2020).

Pri približno tretjini pacientov se lahko razvije psoriatični artritis s prizadetostjo hrbtenice, perifernih sklepov, entezitisom, daktilitisom ali kombinacijo teh vzorcev. Psoriatični artritis je lahko prisoten že ob kožnih spremembah, pogosteje pa nastopi po več letih kožne bolezni. Ker zgodnje prepoznavanje preprečuje nepopravljivo sklepno okvaro, mora biti presejanje za sklepne simptome del redne dermatološke obravnave pacienta z luskavico (Armstrong & Read, 2020; So & Tam, 2021).

Luskavica je povezana tudi s povečanim srčno-žilnim tveganjem. Kronično sistemsko vnetje, povečana prevalenca debelosti, dislipidemije, hipertenzije, inzulinske rezistence, sladkorne bolezni in metabolnega sindroma prispevajo k pospešeni aterosklerozi. Na ravni patofizioloških mehanizmov se pri luskavici prepleta delovanje vnetnih citokinov, endotelijska disfunkcija, oksidativni stres, spremembe lipidnega metabolizma in aktivacija trombocitov, kar pojasnjuje klinično povezavo med zmerno do hudo luskavico ter srčno-žilnimi boleznimi (Puig, 2017).

KLINIČNA SLIKA

Najpogostejša oblika je kronična luskavica v plakih oziroma psoriasis vulgaris, ki predstavlja večino primerov. Zanjo so značilni ostro omejeni, eritematozni plaki s srebrnkasto belimi luskami, najpogosteje na ekstenzornih površinah komolcev in kolen, lasišču, ledveno-križnem predelu, trupu, retroavrikularno, periumbilikalno ter na nohtih. Spremembe so lahko asimptomatske, pogosto pa jih spremljajo srbenje, pekoč občutek, bolečine, razpoke, krvavitve in izrazita psihosocialna obremenitev (Armstrong & Read, 2020; Rendon & Schäkel, 2019).
Luskavica lasišča se kaže z eritemom, luščenjem in plaki, ki se lahko širijo prek meje lasišča in segajo na čelo, zatilje ali retroavrikularno. Pogosto je trdovratna in pomembno vpliva na kakovost življenja zaradi vidnih sprememb in srbenja. Inverzna luskavica prizadene kožne gube, aksile, dimlje, inframamarne gube, interglutealno brazdo in genitalno področje. Zaradi vlage in trenja so luske pogosto manj izrazite, prevladujejo pa ostro omejene, gladke, rdeče plošče, ki jih je treba razlikovati od kandidiaze, intertriga, eritrazme, seboroičnega dermatitisa in kontaktnega dermatitisa (Rendon & Schäkel, 2019). Kapljična luskavica se pogosto pojavi akutno, z drobnimi eritematoskvamoznimi papulami po trupu in proksimalnih delih okončin, pogosto po streptokokni okužbi žrela. Pri delu pacientov spontano izzveni, pri drugih pa lahko preide v luskavico v plakih (Armstrong & Read, 2020; Rendon & Schäkel, 2019). Pustulozna luskavica je lahko lokalizirana in se kaže kot palmoplantarna pustuloza ali generalizirana, pri

kateri se pojavijo razširjene sterilne pustule na eritematozni podlagi, pogosto s sistemskimi simptomi, vročino, utrujenostjo, levkocitozo, povišanim CRP in možnostjo življenjsko ogrožajočega poteka (Bachelez et al., 2021; Rendon & Schäkel, 2019). Pri eritrodermični obliki luskavice je prizadetih več kot 90 % telesne površine, spremljajo jo motnje termoregulacije, izguba tekočin in elektrolitov ter povečano tveganje okužb. Pri teh pacientih je potrebna urgentna obravnava. Posebno pozornost zahtevajo lokalizacije, pri katerih je klinična teža bolezni lahko nesorazmerna s površino prizadete kože zaradi funkcionalne ali psihosocialne prizadetosti. Sem sodijo obraz, lasišče, dlani, podplati, genitalije, nohti ter druga izpostavljena področja kože, na primer vrat, dekolte, podlakti in hrbtišča rok. Evropske smernice poudarjajo, naj se pri oceni teže bolezni poleg PASI in BSA upoštevajo tudi DLQI, lokalizacije, simptomi ter vpliv na delo, spolnost, spanje in vsakodnevno življenje (Nast et al., 2026).

Luskavica nohtov se kaže z vdolbinicami nohtne plošče, oljnimi madeži, subungvalno hiperkeratozo, oniholizo, zadebelitvijo nohta, drobljenjem nohtne plošče in vzdolžnimi ali prečnimi brazdami. Klinično jo je treba razlikovati od onihomikoze, lichen planusa nohtov, travmatske distrofije in ekcemske prizadetosti nohtov. Prizadetost nohtov je klinično pomembna, ker lahko povzroča bolečino, funkcionalno prizadetost, omejitve pri delu in socialno zadrego, hkrati pa je povezana z večjim tveganjem za psoriatični artritis, zlasti kadar so prizadeti nohti rok in distalne interfalangealne regije (Armstrong & Read, 2020; Hwang et al., 2024; Kaeley et al., 2021).

Pri prizadetosti nohtnega matriksa so značilni pitting-vdolbinice, levkonihija, rdeče lise v lunuli, prečne brazde, zadebelitev ali drobljenje nohtne plošče, pri prizadetosti nohtnega ležišča pa oljni madež oziroma »salmon patch«, oniholiza z eritematoznim robom, subungvalna hiperkeratoza in splinter hemoragije, to je drobne vzdolžne črtaste krvavitve pod nohtno ploščo (Hwang et al., 2024; Kaeley et al., 2021).

Opis kliničnih oblik je pomemben tudi za nadaljnje diagnostično odločanje, saj oblika, lokalizacija in potek bolezni določajo potrebo po biopsiji, mikološki diagnostiki, presejanju za psoriatični artritis ter oceni komorbidnosti. Pri vsakem pacientu je zato treba klinično sliko povezati z objektivno oceno teže bolezni in z vprašanjem, ali gre za izolirano kožno bolezen ali za del širšega spektra psoriatične bolezni (Armstrong & Read, 2020; Rendon & Schäkel, 2019).

Klinična ocena ne temelji samo na prizadetosti površine kože

- BSA in PASI pomagata objektivno oceniti obseg in težo bolezni.
- DLQI pokaže, kako bolezen vpliva na vsakodnevno življenje, spanje, delo, odnose in psihosocialno počutje.
- Obraz, lasišče, dlani, podplati, genitalije in nohti lahko pomenijo veliko breme tudi pri manjši površini prizadete kože.
- Srbenje, bolečina, razpoke in krvavitve so pomembni simptomi in znaki, ki lahko bistveno spremenijo oceno teže bolezni.

DIAGNOSTIKA

Diagnoza luskavice je v večini primerov klinična. Temelji na značilni morfologiji ostro omejenih eritematoskvamoznih plakov, tipični razporeditvi, kronično-recidivnem poteku, družinski anamnezi, sprožilcih bolezni in morebitni prizadetosti nohtov ali sklepov. Klinični pregled mora vključevati oceno celotne kože, lasišča, nohtov, intertriginoznih predelov in genitalij, saj so te lokalizacije pogosto spregledane, vendar pomembno vplivajo na izbiro zdravljenja (Armstrong & Read, 2020; Rendon & Schäkel, 2019).

Za objektivno oceno teže bolezni uporabljamo PASI, BSA, PGA in DLQI. Evropske smernice opredeljujejo blago luskavico kot bolezen z BSA ≤ 10, PASI ≤ 10 in DLQI ≤ 10, zmerno do hudo bolezen pa praviloma kot bolezen, pri kateri je presežen vsaj eden od teh pragov ali pa je vpliv bolezni nesorazmerno velik zaradi lokalizacije, simptomov ali funkcionalne prizadetosti. Bolezen z navidezno nižjim PASI ali BSA je lahko klinično zmerna do huda, če so prizadeta funkcionalno pomembna ali vidna področja, na primer obraz, genitalije, dlani, podplati, lasišče ali nohti (Nast et al., 2026).

Biopsija kože ni potrebna pri tipični klinični sliki, je pa koristna pri atipičnih, lokaliziranih, pustuloznih, eritrodermičnih ali terapevtsko neodzivnih oblikah, kadar je treba izključiti ekcem, tineo corporis, kožni limfom, pityriasis rubra pilaris, lichen planus, sekundarni sifilis ali druge papuloskvamozne dermatoze. Histološko so značilni psoriaziformna hiperplazija epidermisa, parakeratoza, zmanjšana ali odsotna granularna plast, podaljšani epidermalni grebeni, razširjene kapilare papilarnega dermisa, suprapapilarno stanjšanje epidermisa in nevtrofilci v roženi plasti oziroma Munrojevi mikroabscesi (Rendon & Schäkel, 2019).

Diagnostična obravnava mora vključevati tudi iskanje pridruženih bolezni. Pri vsakem pacientu z zmerno do hudo luskavico je smiselno izmeriti telesno maso, izračunati indeks telesne mase, izmeriti obseg pasu in krvni tlak, laboratorijsko določiti vrednosti glukoze oziroma HbA1c in lipidograma, oceniti kajenje, uživanje alkohola, družinsko srčno-žilno anamnezo, simptome

depresije in anksioznosti ter simptome in znake psoriatičnega artritisa. Vprašati je treba po jutranji okorelosti, otekanju sklepov, bolečinah v hrbtenici, daktilitisu, entezitisu in funkcionalnih omejitvah (Armstrong & Read, 2020; Puig, 2017).

Pred uvedbo sistemskega ali biološkega zdravljenja je treba dokumentirati osnovno stanje bolezni in izvesti varnostno presejanje. To običajno vključuje hemogram z diferencialno krvno sliko, trombocite, AST, ALT, γ-GT, alkalno fosfatazo, bilirubin, albumin, kreatinin z oceno eGFR, sečnino, elektrolite, lipidogram, glukozo oziroma HbA1c, CRP po presoji, presejanje na latentno tuberkulozo, hepatitis B, hepatitis C in HIV; pri ženskah v rodni dobi tudi test nosečnosti. Pred imunosupresivnim zdravljenjem je treba preveriti cepilni status, po možnosti opraviti potrebna inaktivirana cepljenja ter se izogibati živim cepivom med zdravljenjem z večino bioloških in imunosupresivnih zdravil (Menter et al., 2019; Nast et al., 2026; Smith et al., 2020).

Pred uvedbo sistemskega zdravljenja

- Izhodiščna ocena bolezni omogoča poznejšo primerjavo učinkovitosti in varnosti zdravljenja.
- Laboratorijski izvidi, okužbe, tuberkuloza, virusni hepatitisi in HIV pomembno vplivajo na izbiro zdravila.
- Pred imunosupresivnim ali biološkim zdravljenjem je treba preveriti cepilni status.
- Podatki o nosečnosti, dojenju ali načrtovanju zanositve so ključni pri izbiri varnega zdravljenja.

DIFERENCIALNA DIAGNOZA

Diferencialna diagnoza je odvisna od klinične oblike, lokalizacije in poteka bolezni. Klasično luskavico v plakih je treba razlikovati od numularnega dermatitisa, kroničnega ekcema, tinee corporis, pityriasis rubra pilaris, lichen simplex chronicus, kožnega T-celičnega limfoma, seboroičnega dermatitisa in sekundarnega sifilisa. Pri dvomljivih primerih so koristni mikološki pregled, serologija za sifilis, biopsija kože in spremljanje odziva na zdravljenje (Balato et al., 2009; Rendon & Schäkel, 2019). Kapljično luskavico je treba razlikovati od pityriasis rosea, pityriasis lichenoides chronica, virusnih eksantemov, sekundarnega sifilisa, tinee corporis in medikamentoznih eksantemov. Pityriasis rosea se pogosto začne z začetnim večjim ovalnim plakom, ki mu sledijo številne manjše ovalne lezije po kožnih linijah, medtem ko se kapljična luskavica pogosteje pojavi po streptokokni okužbi in ima drobnejše, bolj številne papule z luskami (Balato et al., 2009). Inverzno luskavico je treba razlikovati od kandidiaze, eritrazme, intertriga, seboroičnega dermatitisa, alergijskega ali iritativnega kontaktnega dermatitisa, lichen sclerosus, extramammary Pagetove bolezni in Hailey-Haileyjeve bolezni. Luskavica

genitalnega predela se pogosto kaže z izrazitim eritemom in le malo ali brez luščenja, zato jo je mogoče zamenjati z drugimi vnetnimi, infekcijskimi ali neoplastičnimi boleznimi genitalnega področja. Pri trdovratnih, asimetričnih ali atipičnih spremembah je potrebna biopsija (Rendon & Schäkel, 2019). Palmoplantarno luskavico je treba razlikovati od hiperkeratotičnega ekcema dlani in podplatov, tinee manuum oziroma pedis, pityriasis rubra pilaris, kontaktnega dermatitisa in keratodermij. Pustulozno obliko je treba razlikovati od palmoplantarne pustuloze, akutne generalizirane eksantemske pustuloze, subkornealne pustulozne dermatoze, bakterijskih okužb, pustuloznega medikamentoznega izpuščaja in generalizirane pustulozne luskavice (Bachelez et al., 2021; Rendon & Schäkel, 2019). Luskavico nohtov je treba razlikovati od onihomikoze, lichen planusa nohtov, alopecie areate z nohtnimi spremembami, travmatskih distrofij, ekcema in tumorjev nohtnega aparata. Ker je onihomikoza pogosta in se lahko pojavi sočasno z luskavico, je pred dolgotrajnim sistemskim antimikotičnim zdravljenjem priporočljivo mikološko dokazovanje okužbe (Armstrong & Read, 2020). Pri izolirani prizadetosti enega nohta, atipičnih spremembah ali slabem odzivu na zdravljenje je treba izključiti onihomikozo z mikološko diagnostiko in po potrebi opraviti biopsijo. Pri odraslih z luskavico nohtov je smiselno aktivno spraševati po bolečinah, jutranji okorelosti, otekanju sklepov, daktilitisu in entezitisu ter po potrebi vključiti revmatologa (Hwang et al., 2024; Kaeley et al., 2021).

ZDRAVLJENJE

Zdravljenje luskavice mora biti individualizirano. Upoštevati mora klinično obliko, razširjenost, lokalizacijo, simptome, vpliv na kakovost življenja, pridružene bolezni, predhodno zdravljenje, starost, reproduktivne načrte, tveganje za okužbe, laboratorijske izvide, pacientove preference in dostopnost zdravil. Cilj sodobnega zdravljenja je čim bolj popolna ali skoraj popolna remisija bolezni. EuroGuiDerm oziroma S3 smernice opredeljujejo PASI 75 kot minimalni terapevtski cilj, zaželen cilj pa je PASI 90, absolutni PASI < 2 in DLQI 0 ali 1 (Nast et al., 2026).

Lokalno zdravljenje

Lokalno zdravljenje je temelj zdravljenja blage luskavice in pomemben dodatek pri zmerni do hudi bolezni, tudi pri pacientih na fototerapiji, klasičnih sistemskih zdravilih ali bioloških zdravilih. Osnovni ukrepi vključujejo redno uporabo emolientov, odstranjevanje lusk s keratolitiki, zmanjševanje srbenja, zaščito kožne bariere, zdravljenje razpok in izogibanje sprožilcem, kot so mehanska poškodba kože, dražeči pripravki, okužbe, kajenje, alkohol, stres

in neprimerna uporaba sistemskih kortikosteroidov (Armstrong & Read, 2020; Elmets et al., 2021).

Temelj lokalnega zdravljenja

- Redna uporaba emolientov podpira kožno bariero in zmanjšuje suhost, luščenje ter srbenje.
- Keratolitiki pomagajo odstraniti debele luske in izboljšajo prodiranje drugih lokalnih pripravkov.
- Jakost kortikosteroida je treba prilagoditi lokalizaciji, debelini plaka in predvidenemu trajanju uporabe.
- Na obrazu, v gubah in genitalnem predelu je potrebna posebna previdnost zaradi večjega tveganja za atrofijo kože.

Topikalni kortikosteroidi so najpogosteje uporabljena lokalna zdravila. Izbor jakosti je odvisen od lokalizacije, debeline plakov in trajanja zdravljenja. Močni in zelo močni kortikosteroidi so primerni za debele plake na trupu, okončinah, dlaneh, podplatih in lasišču, vendar jih je treba uporabljati časovno omejeno ali po intermitentnih shemah. Na obrazu, v gubah in genitalno se uporabljajo šibkejši kortikosteroidi za krajši čas, saj je tveganje za atrofijo, teleangiektazije, strije, steroidni dermatitis in tahifilaksijo večje (Elmets et al., 2021).

Analogi vitamina D, predvsem kalcipotriol, zmanjšujejo proliferacijo keratinocitov in spodbujajo njihovo diferenciacijo. Pogosto se uporabljajo v kombinaciji s kortikosteroidi, saj kombinacija poveča učinkovitost in zmanjša potrebo po dolgotrajni uporabi steroidov. Kombinacija kalcipotriola in betametazona je posebej uporabna pri kroničnih plakih in luskavici lasišča. Pri obsežni uporabi analogov vitamina D je potrebna previdnost zaradi možnosti draženja in, redko, vpliva na kalcijev metabolizem (Elmets et al., 2021).

Topikalni zaviralci kalcinevrina, predvsem takrolimus in pimekrolimus, niso klasična prva izbira za debele plake, so pa lahko uporabni na obrazu, genitalijah in v intertriginoznih predelih, kjer se želimo izogniti dolgotrajni uporabi kortikosteroidov. Ker ne povzročajo atrofije kože, so primerni za občutljive lokalizacije, čeprav lahko na začetku povzročajo pekoč občutek (Armstrong & Read, 2020; Elmets et al., 2021).

Keratolitiki, zlasti salicilna kislina in sečnina, so koristni pri hiperkeratotičnih plakih, luskavici lasišča, dlani in podplatov. Zmanjšajo debelino lusk in izboljšajo penetracijo drugih lokalnih zdravil. Katran, antralin in drugi starejši pripravki imajo danes manjšo uporabo, vendar so lahko pri izbranih pacientih še vedno koristni (Elmets et al., 2021).

Fototerapija

Ozkovalovna UVB fototerapija je učinkovita možnost pri razširjeni luskavici v plakih, kadar lokalno zdravljenje ni dovolj, ali kot vmesna stopnja pred sistemskim zdravljenjem. Potrebna je redna večkrat tedenska obravnava, ocena fototipa, anamneze kožnega raka oziroma predrakavih sprememb, fotosenzitivnosti, zdravil, ki povzročajo fotosenzitivnost, ter kumulativne izpostavljenosti UV-sevanju. **PUVA** je učinkovita, vendar zaradi dolgoročnega tveganja za fotokarcinogenezo in logistične zahtevnosti danes manj pogosto prva izbira kot ozkovalovni UVB (Armstrong & Read, 2020).

Sistemsko zdravljenje

Metotreksat je folatni antagonist z imunomodulatornim in protivnetnim učinkom. Uporablja se pri zmerni do hudi luskavici v plakih, psoriatičnem artritisu in pri pacientih, pri katerih je potrebno sistemsko protivnetno zdravljenje z ugodnim razmerjem med učinkovitostjo in stroški. Običajni začetni odmerek pri odraslih je 15 mg enkrat tedensko, peroralno ali subkutano, vedno z dodatkom folne kisline. Prednost subkutane aplikacije je boljša biološka uporabnost pri višjih odmerkih in manj gastrointestinalnih neželenih učinkov (Armstrong & Read, 2020; Menter et al., 2020).

Pred uvedbo metotreksata je treba preveriti hemogram, trombocite, jetrne encime, bilirubin, albumin, kreatinin/eGFR, hepatitis B, hepatitis C, HIV, po presoji tuberkulozo, nosečnost pri ženskah v rodni dobi in dejavnike tveganja za jetrno fibrozo, kot so debelost, sladkorna bolezen, alkohol, nealkoholna zamaščenost jeter in predhodna jetrna bolezen. Relativne ali absolutne kontraindikacije vključujejo nosečnost, dojenje, načrtovanje zanositve, pomembno jetrno bolezen, pomembno ledvično okvaro, citopenije, aktivno okužbo, sladkorno bolezen tipa II, pomembno zlorabo alkohola in nezanesljivo sodelovanje pri laboratorijskem spremljanju (Conway & Carey, 2017; Menter et al., 2020). Pri spremljanju pacienta na zdravljenju z metotreksatom običajno kontroliramo hemogram, trombocite, AST, ALT, albumin in kreatinin/eGFR po uvedbi pogosteje, nato pri stabilnem pacientu na 8–12 tednov oziroma po lokalnem protokolu. Zdravljenje je treba začasno prekiniti ali odmerek zmanjšati pri pomembni citopeniji, pomembnem padcu eGFR, klinično pomembni okužbi ali vztrajnemu porastu transaminaz. Pri ALT ali AST nad 3- do 5-kratnikom zgornje meje normale se v praksi priporoča ponovitev izvida, izključitev alkohola, virusnega hepatitisa, steatohepatitisa in interakcij ter začasno zmanjšanje odmerka ali prekinitev zdravljenja; pri potrjenem porastu je metotreksat praviloma treba prekiniti do razjasnitve. Ti pragovi morajo biti prilagojeni pacientu, trendu izvidov in lokalnim smernicam (Conway & Carey, 2017; Menter et al., 2020).

Ciklosporin je močan zaviralec kalcinevrina, ki hitro učinkuje, zato je primeren pri hudih poslabšanjih, eritrodermični luskavici, obsežni vnetni aktivnosti ali kadar potrebujemo premostitveno zdravljenje. Običajni odmerek je 2,5–5 mg/kg/dan v dveh odmerkih. Zaradi nefrotoksičnosti, arterijske hipertenzije, hipertrihoze, tremorja, gingivalne hiperplazije, dislipidemije in interakcij je primeren predvsem za kratkotrajno ali intermitentno zdravljenje. Med zdravljenjem je treba spremljati krvni tlak, kreatinin/eGFR, sečnino, elektrolite, zlasti kalij in magnezij, jetrne teste, lipidogram in klinične znake okužb (Griffiths et al., 2004; Menter et al., 2020). Pri ciklosporinu je pred uvedbo treba vsaj dvakrat izmeriti krvni tlak in kreatinin, saj je nadaljnje spremljanje odvisno od izhodiščne vrednosti. Če kreatinin poraste za več kot približno 30 % nad izhodiščno vrednost in porast vztraja tudi po ponovitvi meritve, je treba odmerek zmanjšati; če se vrednosti ne normalizirajo ali se ledvična funkcija nadalje slabša, je zdravljenje praviloma treba prekiniti. Zdravljenje je treba prekiniti tudi pri neobvladljivi hipertenziji, pomembni hiperkaliemiji, hudi okužbi ali sumu na malignom. Dolgotrajno neprekinjeno zdravljenje naj bo praviloma omejeno, kadar je mogoče, saj se tveganje za ledvično okvaro povečuje s trajanjem zdravljenja (Griffiths et al., 2004).

Acitretin je sistemski retinoid, ki normalizira diferenciacijo in proliferacijo keratinocitov. Najbolj je uporaben pri hiperkeratotični, palmoplantarni in pustulozni luskavici, lahko pa se kombinira s fototerapijo. Običajni odmerek je 10–50 mg dnevno, odvisno od učinkovitosti in prenašanja. Ni imunosupresiv, kar je prednost pri pacientih z določenimi okužbami ali tveganjem za malignome, vendar je izrazito teratogen. Pri ženskah v rodni dobi je kontraindiciran, če ni zagotovljena stroga kontracepcija; nosečnost je treba preprečiti med zdravljenjem in dolgo po prenehanju zdravljenja v skladu z veljavnim povzetkom glavnih značilnosti zdravila (Carretero et al., 2013; Menter et al., 2020). Pred uvedbo acitretina je treba določiti jetrne teste, lipidogram, glukozo pri pacientih s tveganjem, ledvično funkcijo in test nosečnosti pri ženskah v rodni dobi. Med zdravljenjem spremljamo AST, ALT, bilirubin, holesterol in trigliceride. Pri porastu transaminaz nad 2- do 3-kratnik zgornje meje normale je treba ponoviti izvide, zmanjšati odmerek ali začasno prekiniti zdravljenje; pri vztrajnem ali večjem porastu je zdravljenje treba prekiniti. Pri pomembni hipertrigliceridemiji so potrebni dieta, zmanjšanje odmerka, uvedba hipolipemika ali prekinitev; pri trigliceridih nad 5 mmol/L je smiselna intenzivna obravnava, pri zelo visokih vrednostih, zlasti nad približno 9–10 mmol/L ali ob tveganju za pankreatitis, pa prekinitev zdravljenja (Carretero et al., 2013; Chan et al., 2014).

Apremilast je peroralni zaviralec fosfodiesteraze 4. Uporaben je pri zmerni luskavici, psoriatičnem artritisu, pri pacientih, pri katerih se želimo izogniti klasični imunosupresiji, in pri

nekaterih pacientih s pomembnimi komorbidnostmi. Najpogostejši neželeni učinki so slabost, driska, glavobol, izguba telesne mase in redkeje poslabšanje depresivnih simptomov. Laboratorijsko spremljanje je manj zahtevno kot pri metotreksatu, ciklosporinu ali acitretinu, vendar je potrebna klinična pozornost na telesno maso, razpoloženje in ledvično funkcijo, saj je pri hudi ledvični okvari potrebna prilagoditev odmerka (Armstrong & Read, 2020; Menter et al., 2020).

Dimetilfumarat oziroma fumarati se v nekaterih evropskih državah uporabljajo za zdravljenje zmerne do hude luskavice v plakih. Delujejo imunomodulatorno, med pogostimi neželenimi učinki pa so gastrointestinalne težave, zardevanje in limfopenija. Pred uvedbo in med zdravljenjem je treba spremljati hemogram z diferencialno krvno sliko, absolutno število limfocitov, jetrne teste in ledvično funkcijo. Pri vztrajni zmerni ali hudi limfopeniji je treba odmerek zmanjšati ali zdravljenje prekiniti zaradi tveganja za oportunistične okužbe, vključno z redkim tveganjem za progresivno multifokalno levkoencefalopatijo (Burlando et al., 2023; Nast et al., 2026).

Deukravacitinib je peroralno tarčno sintetično zdravilo oziroma selektivni alosterični zaviralec tirozin kinaze 2, ki deluje na signalne poti IL-23, IL-12 in interferonov tipa I. V sodobnih evropskih smernicah je vključen med sistemske možnosti zdravljenja zmerne do hude luskavice. Pred uvedbo je treba oceniti okužbe, tuberkulozo, hepatitis, osnovne laboratorijske izvide in dejavnike tveganja, med zdravljenjem pa spremljati klinične znake okužb in laboratorijske odklone glede na lokalne smernice in povzetek glavnih značilnosti zdravila (Nast et al., 2026).

Biološka zdravila so danes osrednji del zdravljenja zmerne do hude luskavice v plakih, zlasti kadar je bolezen obsežna, hitro napredujoča, pomembno zmanjšuje kakovost življenja, vključuje posebne lokalizacije ali kadar klasično sistemsko zdravljenje ni učinkovito, ga pacient slabo prenaša ali je kontraindicirano (Tabela 1). Izbiro biološkega zdravila je treba prilagoditi učinkovitosti, varnosti, komorbidnostim, prisotnosti psoriatičnega artritisa, vnetni črevesni bolezni, reproduktivnim načrtom, tveganju okužb, predhodnim zdravljenjem in pacientovim željam (Menter et al., 2019; Nast et al., 2026; Smith et al., 2020). Pred uvedbo biološkega zdravila je treba opraviti natančno anamnezo okužb, tuberkuloze, virusnih hepatitisov, HIV, malignomov, demielinizacijskih bolezni, srčnega popuščanja, vnetne črevesne bolezni, psoriatičnega artritisa, nosečnosti, cepljenj in predhodnih imunosupresivov. Laboratorijsko oziroma diagnostično presejanje praviloma vključuje hemogram z diferencialno krvno sliko, trombocite, AST, ALT, bilirubin, kreatinin/eGFR, CRP po presoji, hepatitis B, hepatitis C, HIV,

test QuantiFERON ter rentgen prsnih organov po lokalnem protokolu ali ob tveganju. Pred začetkom je treba urediti cepljenja, pri čemer so živa cepiva med večino bioloških zdravljenj kontraindicirana (Menter et al., 2019; Nast et al., 2026; Smith et al., 2020).

Tabela 1: Pregled bioloških zdravil za luskavico

Skupina	Zdravilo	Tarča	Tipična uporaba in posebnosti
Zaviralci TNF-α	Adalimumab	TNF-α	Učinkovit pri luskavici in psoriatičnem artritisu; previdnost pri demielinizaciji, hudem srčnem popuščanju, aktivnih okužbah in latentni tuberkulozi.
	Etanercept	TNF-α	Uporaben pri luskavici in psoriatičnem artritisu; praviloma nekoliko manj učinkovit za popolno remisijo na koži kot novejši zaviralci IL-17/IL-23.
	Infliksimab	TNF-α	Hitro delovanje, intravenska aplikacija; uporaben pri zelo hudih oblikah. Potrebna je večja pozornost na infuzijske reakcije, okužbe in reaktivacijo TB.
	Certolizumab pegol	TNF-α	Pomembna možnost pri ženskah z načrtovano nosečnostjo ali nosečnostjo, ker ima zaradi odsotnosti klasičnega Fc dela protitelesa minimalen prehod skozi posteljico; uporaben tudi pri PsA.
Zaviralec IL-12/23	Ustekinumab	p40 podenota IL-12/23	Dolg interval odmerjanja; učinkovit pri luskavici in PsA; običajno ugoden varnostni profil.
Zaviralci IL-17	Sekukinumab	IL-17A	Visoka učinkovitost in hiter učinek; uporaben pri PsA; previdnost pri vnetni črevesni bolezni.
	Iksekizumab	IL-17A	Zelo visoka učinkovitost za PASI 90/100; hiter začetek delovanja; previdnost pri IBD in kandidiazi.
	Brodalumab	IL-17 receptor A	Blokira receptor za več IL-17 citokinov; učinkovit, vendar je potrebna pozornost pri anamnezi depresije ali suicidalnosti.
	Bimekizumab	IL-17A in IL-17F	Zelo visoka učinkovitost; večja pozornost na mukokutano kandidiazo zaradi dvojne blokade IL-17A/F. Uporaben tudi pri PsA.
Zaviralci IL-23	Guselkumab	p19 podenota IL-23	Visoka učinkovitost in ugoden interval odmerjanja; uporaben tudi pri PsA.
	Risankizumab	p19 podenota IL-23	Zelo visoka učinkovitost, dolg interval odmerjanja; ugoden varnostni profil.
	Tildrakizumab	p19 podenota IL-23	Učinkovit pri luskavici v plakih, z dolgim intervalom odmerjanja; pogosto primeren pri pacientih, ki želijo manj pogoste aplikacije.

Skupina	Zdravilo	Tarča	Tipična uporaba in posebnosti
Zaviralec IL-36R	Spesolimab	IL-36 receptor	Ni standardno zdravilo za luskavico v plakih, temveč tarčno zdravilo za izbruhe generalizirane pustulozne luskavice.

Sistematične primerjave in mrežne metaanalize kažejo, da so zaviralci IL-17 in IL-23 na splošno med najučinkovitejšimi zdravili za doseganje PASI 90, medtem ko so zaviralci TNF-α, ustekinumab, apremilast in klasična sistemska zdravila pri nekaterih izidih manj učinkoviti, vendar ostajajo pomembni zaradi sočasnih indikacij, komorbidnosti, izkušenj, cene, dostopnosti in posebnih kliničnih okoliščin (Armstrong & Read, 2020; Nast et al., 2026).

Pri vseh bioloških zdravilih je absolutna kontraindikacija aktivna resna okužba. Pri latentni tuberkulozi je treba pred uvedbo zdravljenja izvesti ustrezno preventivno zdravljenje. Pri kroničnem hepatitisu B in hepatitisu C je potreben posvet z infektologom. Pri okužbi s HIV se biološka zdravila lahko uporabljajo le individualno ob stabilni bolezni in sodelovanju infektologa (Menter et al., 2019; Nast et al., 2026; Smith et al., 2020). Zaviralci TNF-α zahtevajo posebno previdnost pri demielinizacijskih boleznih, hudem srčnem popuščanju, anamnezi limfoma, aktivnih kroničnih okužbah in latentni tuberkulozi. Zaviralci IL-17 zahtevajo previdnost pri aktivni ali ponavljajoči se kandidiazi in pri vnetni črevesni bolezni, saj se lahko ta poslabša ali razkrije. Zaviralci IL-23 imajo praviloma ugoden varnostni profil, vendar tudi pri njih velja presejanje na tuberkulozo, virusne hepatitise in okužbe. Za ustekinumab so na voljo dolgoletne klinične izkušnje in podatki kažejo ugoden varnostni profil, vendar je tudi pri njem potrebna standardna ocena okužb in malignomov (Menter et al., 2019; Nast et al., 2026; Smith et al., 2020). Pri anamnezi malignoma odločitev ni avtomatična v smislu, da zdravila ne smemo dati, temveč mora biti individualna. Upoštevati je treba tip malignoma, stadij, čas od zdravljenja, tveganje ponovitve, aktivnost luskavice, alternativne možnosti in mnenje onkologa. Pri pacientih s psoriatičnim artritisom je izbira zdravila odvisna tudi od vzorca prizadetosti sklepov, entezitisa, daktilitisa, aksialne bolezni in predhodnih revmatoloških zdravil. Pri pacientih z vnetno črevesno boleznijo so pogosto primernejša zdravila, ki učinkujejo tudi nanjo, medtem ko je pri zaviralcih IL-17 potrebna previdnost (Armstrong & Read, 2020; Nast et al., 2026).

Varnost zdravljenja in spremljanje

- Pri sistemskem zdravljenju je varnost enako pomembna kot učinkovitost.
- Redno spremljanje laboratorijskih izvidov omogoča zgodnje prepoznavanje citopenij, odklonov v jetrnih testih, ledvične okvare in drugih neželenih učinkov.
- Okužbe, febrilna stanja in novi pomembni simptomi in znaki lahko zahtevajo začasno prekinitev ali prilagoditev zdravljenja.
- Odločitev o nadaljevanju, začasni prekinitvi ali zamenjavi zdravila mora upoštevati klinično stanje, laboratorijske trende in koristi zdravljenja.

Spremljanje pacientov z luskavico na sistemskem zdravljenju je povzeto v Tabeli 2 (Menter et al., 2020; Nast et al., 2026).

Tabela 2: Spremljanje pacientov z luskavico na sistemskem zdravljenju

Zdravljenje	Pred uvedbo	Spremljanje	Kdaj zmanjšati odmerek, začasno prekiniti ali ukiniti
Metotreksat	Hemogram, trombociti, AST, ALT, bilirubin, albumin, kreatinin/eGFR, HBV, HCV, HIV, test nosečnosti, ocena jetrnih dejavnikov tveganja	Prvih 1–3 mesece pogosteje, nato običajno na 8–12 tednov	ALT/AST > 2 × ZMN: ponoviti, izključiti druge vzroke, razmisliti o zmanjšanju ali prekinitvi; ALT/AST > 3 × ZMN ali vztrajno povišanje: praviloma prekiniti; pomembna citopenija ali padec eGFR: prekiniti in razjasniti.
Ciklosporin	Krvni tlak vsaj dvakrat, kreatinin/eGFR vsaj dvakrat, elektroliti, lipidogram, jetrni testi, hemogram	Krvni tlak in kreatinin pogosto v prvih tednih, nato redno	Kreatinin > 30 % nad izhodiščem: ponoviti in zmanjšati odmerek; če vztraja, prekiniti; neobvladljiva hipertenzija, pomembna hiperkaliemija ali okužba: prekiniti.
Acitretin	Jetrni testi, lipidogram, glukoza po presoji, ledvična funkcija, test nosečnosti	Jetrni testi in lipidi po 4–8 tednih, nato na 3 mesece ali po presoji	ALT/AST > 2–3 × ZMN: zmanjšati ali začasno prekiniti; vztrajno ali večje povišanje: prekiniti; TG > 5 mmol/L: intenzivni ukrepi, zmanjšanje odmerka/hipolipemik; TG približno > 9–10 mmol/L ali tveganje pankreatitisa: prekiniti.

Zdravljenje	Pred uvedbo	Spremljanje	Kdaj zmanjšati odmerek, začasno prekiniti ali ukiniti
Fumarati	Hemogram z diferencialno krvno sliko, limfociti, jetrni testi, ledvična funkcija, urin	Hemogram in limfociti redno, zlasti v prvem letu	Vztrajna zmerna limfopenija: zmanjšati odmerek ali prekiniti; huda limfopenija, zlasti < 0,5 × 10^9/L ali vztrajanje: prekiniti zaradi tveganja oportunističnih okužb.
Apremilast	Klinična ocena, ledvična funkcija, telesna masa, duševno zdravje	Klinično spremljanje telesne mase, razpoloženja in gastrointestinalnih težav	Izrazita izguba telesne mase, huda depresija/suicidalne misli ali neobvladljivi gastrointestinalni neželeni učinki: prekiniti.
Deukravacitinib	Hemogram, jetrni testi, lipidi po lokalnem protokolu, okužbe, TB/HBV/HCV/HIV po presoji	Klinično spremljanje okužb, laboratorij po lokalnem protokolu	Resna okužba, pomembna laboratorijska toksičnost ali klinično pomemben neželen učinek: začasno prekiniti ali ukiniti.
Biološka zdravila	Hemogram, jetrni testi, kreatinin/eGFR, HBV, HCV, HIV, test QuantiFERON, cepilni status, nosečnost po potrebi	Običajno na 3–6 mesecev hemogram in biokemija, klinično presejanje okužb ob vsakem obisku	Aktivna resna okužba: začasno prekiniti; reaktivacija TB/HBV ali resen oportunistični zaplet: prekiniti in specialistično obravnavati; ponavljajoče kandidiaze pri IL-17: zdraviti, pri hudih ponovitvah razmisliti o zamenjavi.

Pri zdravljenju z biološkimi zdravili laboratorijski odkloni praviloma niso tako neposredno povezani z odmerkom kot pri zdravljenju z metotreksatom, ciklosporinom ali acitretinom, zato je odločanje pogosteje klinično: začasna prekinitev pri resni akutni okužbi, febrilnem stanju nejasnega izvora, uvedbi sistemskega antibiotika zaradi težje okužbe, sumu na tuberkulozo, reaktivaciji hepatitisa, novem malignomu ali pomembnem nevrološkem dogodku. Zdravljenje se lahko ponovno uvede po razrešitvi okužbe ali po specialistični oceni, če korist odtehta tveganje (Menter et al., 2019; Nast et al., 2026; Smith et al., 2020).

Kdaj zdravljenje z biološkim zdravilom ni uspešno in kdaj ga zamenjamo

Po indukcijskem obdobju je treba oceniti PASI, BSA, PGA, DLQI, lokalizacije in pacientovo zadovoljstvo. EuroGuiDerm/S3 smernice navajajo, da je PASI 75 minimalni cilj, zaželen pa PASI 90, absolutni PASI < 2 ali DLQI ≤ 1. Pri zdravilih s hitrim začetkom delovanja se cilj pogosto ocenjuje po 10–12 tednih, pri počasnejših pa po 16–24 tednih. Če minimalni cilj ni

dosežen, je treba preveriti sodelovanje pacienta pri zdravljenju, pravilno uporabo zdravila, telesno maso, interakcije, sočasne okužbe, sprožilce in diagnozo, nato pa razmisliti o optimizaciji odmerka, kombiniranju ali zamenjavi zdravljenja (Nast et al., 2026). Pri primarni neučinkovitosti biološkega zdravila je smiselna zamenjava z drugim zdravilom, pogosto z drugačnim mehanizmom delovanja. Pri sekundarni izgubi učinkovitosti je treba razmisliti o imunogenosti, presledkih med odmerki, telesni masi, okužbah, novih zdravilih in razvoju protiteles pri zdravilih, kjer je to klinično relevantno. Rutinsko proaktivno terapevtsko spremljanje koncentracij bioloških zdravil pri luskavici ni standard za večino zdravil; uporablja se predvsem selektivno in glede na lokalno dostopnost (Kawano-Dourado et al., 2024).

POSEBNE KLINIČNE OKOLIŠČINE

Zdravljenje luskavice nohtov je odvisno od števila prizadetih nohtov, anatomskega mesta prizadetosti, bolečine, funkcionalne okvare, pridružene kožne in sklepne bolezni ter vpliva na kakovost življenja. Pri omejeni bolezni, zlasti kadar so prizadeti največ trije nohti, se uporabljajo lokalni visokopotentni kortikosteroidi, analogi vitamina D, kombinacije kortikosteroida in kalcipotriola, lokalni retinoidi, keratolitiki in takrolimus pri vnetju nohtnih gub. Pri prizadetosti matriksa je učinkovita intralezijska aplikacija triamcinolon acetonida, pogosto v koncentraciji 2,5–10 mg/ml, v majhnih količinah v proksimalno nohtno gubo ali matriks, v intervalih približno 4–8 tednov, ob skrbni analgeziji in upoštevanju tveganja za atrofijo. Pri prizadetosti več kot treh nohtov, pomembnem vplivu na kakovost življenja ali pridruženem zmernem do hudem kožnem oziroma sklepnem poteku je smiselno sistemsko zdravljenje, izbira pa mora slediti celotnemu fenotipu psoriatične bolezni (Hwang et al., 2024; Kaeley et al., 2021). Splošni ukrepi so pomembni, ker travma sproža Koebnerjev fenomen. Nohti naj bodo kratki, pacient naj se izogiba agresivni manikuri, umetnim nohtom, ponavljajočim mikrotravmam, grizenju nohtov in mehanskemu čiščenju pod nohtno ploščo. Pri oniholizi je treba preprečevati zadrževanje vlage pod nohtom, zdraviti sekundarne okužbe in izključiti sočasno onihomikozo, saj je kombinacija obeh bolezni pogosta in lahko poslabša odziv na zdravljenje (Hwang et al., 2024).

Pri psoriatičnem artritisu je izbira zdravljenja odvisna od tega, ali prevladuje periferna prizadetost sklepov, aksialna bolezen, entezitis, daktilitis ali kožna bolezen. Zaviralci TNF-α, IL-17 in nekateri zaviralci IL-23 imajo pomembno mesto, vendar je pri prizadetosti hrbtenice izbira drugačna kot pri izolirani kožni bolezni. Pri sumu na psoriatični artritis je potreben zgodnji revmatološki posvet (Armstrong & Read, 2020; So & Tam, 2021).

Pri generalizirani pustulozni luskavici gre lahko za urgentno stanje. Spesolimab, monoklonsko protitelo proti receptorju IL-36, je v randomizirani raziskavi Effisayil 1 pokazal hitro zmanjšanje pustul pri akutnem zagonu generalizirane pustulozne luskavice. To zdravilo ni nadomestilo za standardno zdravljenje luskavice v plakih, temveč je namenjeno specifični, redki in potencialno življenjsko ogrožajoči obliki bolezni (Bachelez et al., 2021).

Pri luskavici lasišča so pomembni odstranjevanje adherentnih lusk, uporaba primernih galenskih oblik, kot so raztopine, geli, pene, olja ali šamponi, ter kombinacija topikalnih kortikosteroidov, analogov vitamina D in keratolitikov (Armstrong & Read, 2020; Elmets et al., 2021).

Pri luskavici genitalnega predela je potrebna večja previdnost zaradi tanke kože, večje absorpcije in tveganja za atrofijo, zato se praviloma uporabljajo krajši cikli nizko- do srednjepotentnih kortikosteroidov, topikalni zaviralci kalcinevrina ter skrbno izključevanje okužb, kontaktnega dermatitisa in neoplastičnih sprememb pri atipičnih ali trdovratnih lezijah (Armstrong & Read, 2020; Elmets et al., 2021).

V nosečnosti in načrtovanju nosečnosti so kontraindicirani metotreksat in acitretin. Ciklosporin se lahko v izbranih primerih uporablja ob strogi presoji. Med biološkimi zdravili ima posebno mesto certolizumab pegol zaradi minimalnega placentarnega prenosa, vendar mora biti izbira zdravljenja vedno individualna in usklajena z dermatologom, ginekologom in po potrebi revmatologom. Pri dojenju, načrtovanju nosečnosti, očetovstvu in cepljenju novorojenčka je treba upoštevati posebnosti posameznega zdravila in čas izpostavljenosti (Nast et al., 2026; Smith et al., 2020).

Pri pacientih s pomembnim srčno-žilnim tveganjem je treba poleg zdravljenja kože aktivno obravnavati dejavnike tveganja: krvni tlak, lipide, glikemijo, telesno maso, kajenje in telesno dejavnost. Zdravljenje luskavice ne sme nadomestiti standardne preventive srčno-žilnih bolezni, vendar lahko zmanjšanje sistemskega vnetja pomembno prispeva k celostnemu izboljšanju stanja pacienta (Armstrong & Read, 2020; Puig, 2017).

Celostna obravnava luskavice

- Luskavica zahteva oceno kože, nohtov, sklepov, komorbidnosti in vpliva na kakovost življenja.
- Redno spremljanje in obravnava srčno-žilnih dejavnikov tveganja, kot so telesna masa, glikemija, lipidi in kajenje, sta pomemben del dolgoročne obravnave.
- Jasna razlaga bolezni, sprožilcev in pravilne uporabe zdravil izboljšuje razumevanje in sodelovanje pacienta pri zdravljenju.
- Cilj sodobnega zdravljenja je čim večja umiritev bolezni, boljša kakovost življenja in manjše sistemsko breme vnetja.

ZAKLJUČEK

Luskavica je kronična, sistemska, imunsko pogojena bolezen, ki zahteva celostno obravnavo kože, pridruženih bolezni in vpliva na kakovost življenja. Natančna klinična ocena, prepoznavanje posebnih lokalizacij, objektivno merjenje teže bolezni, presejanje na komorbidnosti in premišljena izbira zdravljenja so ključni za uspešno dolgoročno obravnavo. Lokalno zdravljenje ostaja temelj zdravljenja blage bolezni in pomemben dodatek pri vseh oblikah zdravljenja. Pri zmerni do hudi bolezni so danes na voljo klasična sistemska zdravila, tarčne male molekule in zelo učinkovita biološka zdravila, katerih izbor mora temeljiti na mehanizmu delovanja, varnosti, komorbidnostih, laboratorijskih izvidih, reproduktivnih načrtih in pacientovih ciljih. Sodobni cilj zdravljenja je skoraj popolna ali popolna remisija bolezni, izboljšanje kakovosti življenja in zmanjšanje sistemskega bremena vnetja (Armstrong & Read, 2020; Nast et al., 2026).

VPRAŠANJA ZA RAZMISLEK

1. Zakaj luskavice ne razumemo samo kot bolezni kože, temveč kot sistemsko vnetno bolezen?
2. Katere podatke je pomembno pridobiti pri osebi z luskavico, kadar ocenjujemo težo bolezni in njen vpliv na vsakodnevno življenje?
3. Kateri znaki na sklepih ali nohtih lahko opozorijo na možnost psoriatičnega artritisa?
4. Zakaj je pri sistemskem ali biološkem zdravljenju pomembno redno spremljanje laboratorijskih izvidov, okužb in neželenih učinkov?
5. Kako lahko dobra razlaga bolezni, sprožilcev in pravilne uporabe zdravil vpliva na sodelovanje pacienta pri zdravljenju in dolgoročni uspeh obravnave?

KRATICE

Kratica	Pomen
ALT	alanin aminotransferaza
AST	aspartat aminotransferaza
BSA	površina prizadete kože
CRP	C-reaktivni protein
DLQI	Dermatology Life Quality Index
eGFR	ocenjena glomerulna filtracija
HBV	virus hepatitisa B
HCV	virus hepatitisa C
HIV	virus humane imunske pomanjkljivosti
IBD	vnetna črevesna bolezen
IL	interlevkin
PASI	Psoriasis Area and Severity Index
PGA	Physician Global Assessment
PsA	psoriatični artritis
PUVA	psoralen in UVA
TB	tuberkuloza
TG	trigliceridi
TNF-α	tumor nekrotizirajoči faktor alfa
TYK2	tirozin kinaza 2
UVB	ultravijolično sevanje B
ZMN	zgornja meja normale

LITERATURA

1. Armstrong, A. W., & Read, C. (2020). Pathophysiology, clinical presentation, and treatment of psoriasis: A review. *JAMA, 323*(19), 1945–1960. https://doi.org/10.1001/jama.2020.4006
2. Bachelez, H., Choon, S. E., Marrakchi, S., Burden, A. D., Tsai, T. F., Morita, A., Navarini, A. A., Zheng, M., Xu, J., Turki, H., Anadkat, M. J., Rajeswari, S., Hua, H., Vulcu, S. D., Hall, D., Tetzlaff, K., Thoma, C., Lebwohl, M. G., & Effisayil 1 Trial Investigators. (2021). Trial of spesolimab for generalized pustular psoriasis. *The New England Journal of Medicine, 385*(26), 2431–2440. https://doi.org/10.1056/NEJMoa2111563
3. Balato, N., Di Costanzo, L., & Balato, A. (2009). Differential diagnosis of psoriasis. *The Journal of Rheumatology. Supplement, 83*, 24–25. https://doi.org/10.3899/jrheum.090216
4. Burlando, M., Campione, E., Cuccia, A., Malara, G., Naldi, L., Prignano, F., & Zichichi, L. (2023). Real-world use of dimethyl fumarate in patients with plaque psoriasis: A Delphi-based expert consensus. *Dermatology Reports, 15*(2), 9613. https://doi.org/10.4081/dr.2023.9613
5. Carretero, G., Ribera, M., Belinchón, I., Carrascosa, J. M., Puig, L., Ferrandiz, C., Dehesa, L., Vidal, D., Peral, F., Jorquera, E., González-Quesada, A., Muñoz, C., Notario, J., Vanaclocha, F., Moreno, J. C., & Psoriasis Group of the AEDV. (2013). Guidelines for the use of acitretin in psoriasis. *Actas Dermo-Sifiliográficas, 104*(7), 598–616. https://doi.org/10.1016/j.adengl.2013.01.001
6. Chan, B. C., Reid, N., Armour, K., Scott, R. S., George, P. M., & Maurice, P. D. (2014). Hypertriglyceridaemia with acitretin use: A proposal for its management in the context of overall cardiovascular risk. *The British Journal of Dermatology, 171*(3), 665–667. https://doi.org/10.1111/bjd.13027

7. Conway, R., & Carey, J. J. (2017). Risk of liver disease in methotrexate treated patients. *World Journal of Hepatology, 9*(26), 1092–1100. https://doi.org/10.4254/wjh.v9.i26.1092
8. Elmets, C. A., Korman, N. J., Prater, E. F., Wong, E. B., Rupani, R. N., Kivelevitch, D., Armstrong, A. W., Connor, C., Cordoro, K. M., Davis, D. M. R., Elewski, B. E., Gelfand, J. M., Gordon, K. B., Gottlieb, A. B., Kaplan, D. H., Kavanaugh, A., Kiselica, M., Kroshinsky, D., Lebwohl, M., Leonardi, C. L., … Menter, A. (2021). Joint AAD-NPF guidelines of care for the management and treatment of psoriasis with topical therapy and alternative medicine modalities for psoriasis severity measures. *Journal of the American Academy of Dermatology, 84*(2), 432–470. https://doi.org/10.1016/j.jaad.2020.07.087
9. Griffiths, C. E. M., Dubertret, L., Ellis, C. N., Finlay, A. Y., Finzi, A. F., Ho, V. C., Johnston, A., Katsambas, A., Lison, A. E., Naeyaert, J. M., Nakagawa, H., Paul, C., & Vanaclocha, F. (2004). Ciclosporin in psoriasis clinical practice: An international consensus statement. *The British Journal of Dermatology, 150*(Suppl. 67), 11–23. https://doi.org/10.1111/j.0366-077X.2004.05949.x
10. Hwang, J. K., Grover, C., Iorizzo, M., Lebwohl, M. G., Piraccini, B. M., Rigopoulos, D. G., & Lipner, S. R. (2024). Nail psoriasis and nail lichen planus: Updates on diagnosis and management. *Journal of the American Academy of Dermatology, 90*(3), 585–596. https://doi.org/10.1016/j.jaad.2023.11.024
11. Kaeley, G. S., Eder, L., Aydin, S. Z., Rich, P., & Bakewell, C. J. (2021). Nail psoriasis: Diagnosis, assessment, treatment options, and unmet clinical needs. *The Journal of Rheumatology, 48*(8), 1208–1220. https://doi.org/10.3899/jrheum.201471
12. Kawano-Dourado, L., Kristianslund, E. K., Zeraatkar, D., Jani, M., Makharia, G., Hazlewood, G., Smith, C., Jess, T., Stabell, C., Schatten, A., Owen, A., Gehin, J., Katsidzira, L., Weinberg, D., Bauer-Ventura, I., Tugwell, P., Moayyedi, P., Cecchi, A. V. W., Shimabuco, A., Seterelv, S., … Vandvik, P. O. (2024). Proactive therapeutic drug monitoring of biologic drugs in adult patients with inflammatory bowel disease, inflammatory arthritis, or psoriasis: A clinical practice guideline. *BMJ, 387*, e079830. https://doi.org/10.1136/bmj-2024-079830
13. Menter, A., Strober, B. E., Kaplan, D. H., Kivelevitch, D., Prater, E. F., Stoff, B., Armstrong, A. W., Connor, C., Cordoro, K. M., Davis, D. M. R., Elewski, B. E., Gelfand, J. M., Gordon, K. B., Gottlieb, A. B., Kavanaugh, A., Kiselica, M., Korman, N. J., Kroshinsky, D., Lebwohl, M., Leonardi, C. L., … Elmets, C. A. (2019). Joint AAD-NPF guidelines of care for the management and treatment of psoriasis with biologics. *Journal of the American Academy of Dermatology, 80*(4), 1029–1072. https://doi.org/10.1016/j.jaad.2018.11.057
14. Menter, A., Gelfand, J. M., Connor, C., Armstrong, A. W., Cordoro, K. M., Davis, D. M. R., Elewski, B. E., Gordon, K. B., Gottlieb, A. B., Kaplan, D. H., Kavanaugh, A., Kiselica, M., Kivelevitch, D., Korman, N. J., Kroshinsky, D., Lebwohl, M., Leonardi, C. L., Lichten, J., Lim, H. W., Mehta, N. N., … Elmets, C. A. (2020). Joint American Academy of Dermatology-National Psoriasis Foundation guidelines of care for the management of psoriasis with systemic nonbiologic therapies. *Journal of the American Academy of Dermatology, 82*(6), 1445–1486. https://doi.org/10.1016/j.jaad.2020.02.044
15. Nast, A., Altenburg, A., Augustin, M., Bachmann, F., Boehncke, W. H., Cornberg, M., Geerdes-Fenge, H., Häcker, B., Härle, P., Klaus, J., Köhm, M., Köllner, A., Mrowietz, U., Ockenfels, H. M., Pennitz, A., Philipp, S., Richter, T., Rosenbach, T., Schaberg, T., Schlaeger, M., … Zeyen, C. (2026). S3 guideline for the treatment of psoriasis vulgaris, adapted from EuroGuiDerm—Part 1: Treatment recommendations and monitoring. *Journal der Deutschen Dermatologischen Gesellschaft, 24*(1), 122–137. https://doi.org/10.1111/ddg.16002
16. Parisi, R., Iskandar, I. Y. K., Kontopantelis, E., Augustin, M., Griffiths, C. E. M., Ashcroft, D. M., & Global Psoriasis Atlas. (2020). National, regional, and worldwide epidemiology of psoriasis: Systematic analysis and modelling study. *BMJ, 369*, m1590. https://doi.org/10.1136/bmj.m1590
17. Puig, L. (2017). Cardiometabolic comorbidities in psoriasis and psoriatic arthritis. *International Journal of Molecular Sciences, 19*(1), 58. https://doi.org/10.3390/ijms19010058
18. Rendon, A., & Schäkel, K. (2019). Psoriasis pathogenesis and treatment. *International Journal of Molecular Sciences, 20*(6), 1475. https://doi.org/10.3390/ijms20061475

19. Samotij, D., Nedoszytko, B., Bartosińska, J., Batycka-Baran, A., Czajkowski, R., Dobrucki, I. T., Dobrucki, L. W., Górecka-Sokołowska, M., Janaszak-Jasienicka, A., Krasowska, D., Kalinowski, L., Macieja-Stawczyk, M., Nowicki, R. J., Owczarczyk-Saczonek, A., Płoska, A., Purzycka-Bohdan, D., Radulska, A., Reszka, E., Siekierzycka, A., Słomiński, A., … Reich, A. (2020). Pathogenesis of psoriasis in the omic era. Part I. Epidemiology, clinical manifestation, immunological and neuroendocrine disturbances. *Postępy Dermatologii i Alergologii, 37*(2), 135–153. https://doi.org/10.5114/ada.2020.94832
20. Smith, C. H., Yiu, Z. Z. N., Bale, T., Burden, A. D., Coates, L. C., Edwards, W., MacMahon, E., Mahil, S. K., McGuire, A., Murphy, R., Nelson-Piercy, C., Owen, C. M., Parslew, R., Uthman, O. A., Woolf, R. T., Manounah, L., Ezejimofor, M. C., Exton, L. S., Mohd Mustapa, M. F., & British Association of Dermatologists' Clinical Standards Unit. (2020). British Association of Dermatologists guidelines for biologic therapy for psoriasis 2020: A rapid update. *The British Journal of Dermatology, 183*(4), 628–637. https://doi.org/10.1111/bjd.19039
21. So, H., & Tam, L. S. (2021). Cardiovascular disease and depression in psoriatic arthritis: Multidimensional comorbidities requiring multidisciplinary management. *Best Practice & Research Clinical Rheumatology, 35*(2), 101689. https://doi.org/10.1016/j.berh.2021.101689

KONTAKTNI DERMATITIS

Prim. doc. dr. Tanja Planinšek Ručigaj, dr. med., višja svetnica, specialistka dermatovenerologije in EFWH

Dermatovenerološka klinika, UKC Ljubljana

Prof. dr. Tomaž Lunder, dr. med., specialist dermatovenerologije

Dermatovenerološka klinika, UKC Ljubljana
Medicinska fakulteta, Univerza v Ljubljani

UVOD

Kontaktni dermatitis je pogosta vnetna bolezen kože, ki nastane po stiku kože ali sluznice z zunanjim sprožilcem. V klinični praksi ga najpogosteje razdelimo na iritativni kontaktni dermatitis in alergijski kontaktni dermatitis, pri čemer se lahko pri istem pacientu oba mehanizma prepletata, zlasti pri kroničnem dermatitisu rok, pri poklicnih izpostavitvah in pri pacientih z okvarjeno epidermalno pregrado. Poleg teh oblik sodobna literatura opisuje tudi fototoksični in fotoalergijski kontaktni dermatitis ter proteinski kontaktni dermatitis, pri katerem se lahko kožne spremembe pojavijo v povezavi z beljakovinskimi alergeni, pogosto v poklicnem okolju (Scheinman et al., 2021).

Iritativni kontaktni dermatitis nastane zaradi neposredne poškodbe epidermisa in aktivacije prirojene imunosti po izpostavitvi fizikalnim ali kemijskim dražljivcem, kot so voda, detergenti, razkužila, topila, kisline, baze, cement, olja, prah, trenje in okluzija. Njegov nastanek ni odvisen od predhodne senzibilizacije, zato se lahko pojavi že ob prvi ali ponavljajoči se izpostavitvi, odvisno od koncentracije dražljivca, trajanja stika, pogostosti izpostavitve, anatomskega mesta, individualne občutljivosti kože in stanja epidermalne pregrade.

Alergijski kontaktni dermatitis pa je pridobljena, celično posredovana preobčutljivostna reakcija poznega tipa, ki nastane pri predhodno senzibiliziranem posamezniku po ponovnem stiku z alergenom. Klinično se obe obliki pogosto kažeta podobno, zato je za pravilno obravnavo ključna natančna anamneza izpostavljenosti, pregled razporeditve sprememb in po potrebi epikutano testiranje (Scheinman et al., 2021; Tramontana et al., 2023).

Pri alergijskem kontaktnem dermatitisu majhne molekule oziroma hapteni prodrejo skozi epidermis, se vežejo na kožne beljakovine in postanejo imunogeni. V fazi senzibilizacije antigen predstavitvene celice haptene, vezane na kožne beljakovine, predstavijo T-limfocitom, kar vodi v nastanek specifičnih T-limfocitov. Ob ponovnem stiku z alergenom se sproži

efektorska faza z vnetnim odzivom, ki se klinično izrazi kot ekcematozni dermatitis. Akutna oblika se navadno kaže z eritemom, edemom, srbenjem in lahko tudi z vezikulami, kronična oblika pa se kaže z luščenjem, ragadami, zadebelitvijo kože in lihenifikacijo. Če alergena ne prepoznamo in odstranimo, bolezen pogosto preide v kroničen, ponavljajoč se potek z izrazitim vplivom na kakovost življenja, delazmožnost in psihosocialno počutje pacienta (Tramontana et al., 2023; Yin et al., 2024).

Fototoksični kontaktni dermatitis nastane, kadar fotoreaktivna snov po stiku s kožo ali po sistemski izpostavitvi ob sočasnem delovanju predvsem UVA-sevanja povzroči neposredno, neimunološko poškodbo keratinocitov in okolnih struktur. Za reakcijo predhodna senzibilizacija ni potrebna, zato se lahko pojavi pri vsakem posamezniku, če sta odmerek fototoksične snovi in jakost oziroma valovna dolžina svetlobe ustrezna. Klinično pogosto spominja na pretirano sončno opeklino z eritemom, pekočim občutkom, edemom, včasih vezikulami ali bulami, pozneje pa z izrazito postinflamatorno hiperpigmentacijo. Tipični sprožilci so rastline in živila s furanokumarini, zlasti citrusi, zelena, pastinak, fige in nekatere kobulnice, pa tudi nekatera zdravila in lokalne fotoreaktivne snovi (Snyder et al., 2019; Grosu Dumitrescu et al., 2024).

Fotoalergijski kontaktni dermatitis je redkejša, imunsko posredovana oblika fotokontaktnega dermatitisa, pri kateri snov šele po aktivaciji z ultravijolično ali vidno svetlobo postane antigeno učinkovita in sproži zapoznelo preobčutljivostno reakcijo tipa IV. Za razliko od fototoksične reakcije je potrebna predhodna senzibilizacija, zato se spremembe običajno pojavijo z zamikom po ponovni izpostavitvi. Klinično se kaže kot srbeč ekcematozni dermatitis na fotoeksponiranih predelih, lahko z razširitvijo preko neposredno osvetljenih mest. Med pogostejšimi sprožilci so kemični UV-filtri v pripravkih za zaščito pred soncem, dišave, lokalna nesteroidna protivnetna zdravila in nekatere druge lokalne učinkovine, diagnozo pa praviloma potrjujemo s fotoepikutanim testiranjem (fotopatch testiranjem) (DeLeo et al., 2024; Kerr & Ferguson, 2010; Snyder et al., 2019).

EPIDEMIOLOGIJA

Epidemiološki podatki o kontaktnem dermatitisu so odvisni od uporabljene definicije bolezni, preučevane populacije, izpostavljenosti alergenom in dražljivcem ter dostopnosti epikutanega testiranja, zato je treba razlikovati med prevalenco kontaktne senzibilizacije in klinično izraženim kontaktnim dermatitisom (Alinaghi et al., 2019; Scheinman et al., 2021).

Kontaktni dermatitis sodi med najpogostejše vnetne dermatoze. V populacijskih raziskavah je kontaktna alergija pogosta, alergijski kontaktni dermatitis pa predstavlja klinično izraženo obliko alergijske preobčutljivosti, kadar je ta povezana z relevantno izpostavitvijo in ustrezno klinično sliko. Sistematični pregled in metaanaliza populacijskih raziskav sta pokazala, da je skupna prevalenca kontaktne alergije v splošni populaciji približno 20,1 %, pri čemer je bila prevalenca višja pri ženskah kot pri moških. Najpogostejši alergeni so bili nikelj, dišavne zmesi, kobalt, peru balzam, krom, parafenilendiamin, metilkloroizotiazolinon/metilizotiazolinon in kolofonija (Alinaghi et al., 2019).

Nikelj ostaja eden najpomembnejših kontaktnih alergenov, zlasti pri ženskah, kar je povezano z nošnjo nakita, piercingi in stikom s kovinskimi predmeti v vsakdanjem življenju. Dišave in konzervansi so pomembni kontaktni alergeni zaradi široke uporabe v kozmetiki, čistilih, detergentih, vlažilnih kremah, izdelkih za osebno higieno, medicinskih pripravkih in industrijskih izdelkih. V zadnjih desetletjih so posebno pozornost pritegnili izotiazolinon, akrilati, sestavine gume, barve za lase s parafenilendiaminom, tekstilne kemikalije, lokalna zdravila in medicinski pripomočki, saj se vzorci izpostavljenosti spreminjajo z življenjskim slogom, poklicnimi navadami in regulacijo sestavin v potrošniških izdelkih (Fonacier et al., 2024).

Poklicni kontaktni dermatitis je ena najpomembnejših poklicnih kožnih bolezni in je lahko iritativne, alergijske ali mešane narave. Pogost je v zdravstvu, frizerstvu, kovinski industriji, gradbeništvu, živilski dejavnosti, pri čiščenju, veterini, zobozdravstvu, kozmetični dejavnosti in pri delu v mokrem okolju. Pogosto umivanje rok, razkuževanje, nošnja zaščitnih rokavic, stik z detergenti, cementom, gumami, akrilati, kovinami, barvili in konzervansi lahko povzročijo ali poslabšajo dermatitis rok. Poklicni kontaktni dermatitis povzroča osebno stisko, zmanjšano delazmožnost, bolniške odsotnosti, menjavo delovnega mesta in pomembne ekonomske posledice (Milam et al., 2020).

Atopijska predispozicija, zlasti pretekli ali aktivni atopijski dermatitis, je pomemben dejavnik tveganja za iritativni kontaktni dermatitis, saj je epidermalna pregrada pri teh pacientih pogosto bolj ranljiva. Pri pacientih z atopijskim dermatitisom se lahko hkrati pojavlja tudi kontaktna senzibilizacija, zlasti zaradi ponavljajoče se uporabe lokalnih zdravil, negovalnih izdelkov, konzervansov in dišav. Zato je pri kroničnem, atipičnem ali na zdravljenje slabo odzivnem dermatitisu pri atopikih smiselno razmišljati tudi o alergijskem kontaktnem dermatitisu in po potrebi opraviti epikutano testiranje (Thyssen et al., 2012; Choi et al., 2023).

Fotokontaktni dermatitis je epidemiološko manj pogost kot klasični iritativni in alergijski kontaktni dermatitis, vendar je klinično pomemben zaradi pogoste prizadetosti vidnih predelov

kože in možne zamenjave z drugimi fotodermatozami. Fototoksične reakcije so pogostejše od fotoalergijskih, saj ne zahtevajo predhodne senzibilizacije; tveganje je večje pri osebah z intenzivno izpostavitvijo soncu, pri delu na prostem, pri stiku s fototoksičnimi rastlinami ali pri uporabi fotosenzibilizirajočih zdravil oziroma lokalnih pripravkov. Fotoalergijski kontaktni dermatitis je redkejši, vendar ga je treba upoštevati pri pacientih s kroničnim ali ponavljajočim se dermatitisom fotoeksponiranih predelov, zlasti kadar uporabljajo pripravke za zaščito pred soncem, dišave, lokalna protivnetna zdravila ali kozmetične izdelke (DeLeo et al., 2024; Kerr & Ferguson, 2010; Snyder et al., 2019).

Ključni epidemiološki poudarki

- Kontaktna alergija je v splošni populaciji pogosta, klinično pomembna pa je takrat, ko se ujema z izpostavljenostjo alergenom in s klinično sliko.
- Nikelj, dišave, konzervansi, akrilati, sestavine gume in lokalna zdravila sodijo med pomembne skupine alergenov.
- Poklicni kontaktni dermatitis je pogosto povezan z delom v mokrem, pogostim razkuževanjem, z uporabo rokavic, detergentov in ponavljajočo se izpostavljenostjo dražljivcem.
- Atopijska predispozicija poveča ranljivost epidermalne pregrade in tveganje za iritativni kontaktni dermatitis.

KLINIČNA SLIKA

Klinična slika kontaktnega dermatitisa je odvisna od vrste sprožilca, mehanizma nastanka, koncentracije in trajanja izpostavitve, anatomskega mesta, debeline rožene plasti, stanja epidermalne pregrade, starosti pacienta in pridruženih dermatoz. Akutni kontaktni dermatitis se kaže z eritemom, edemom, papulami, vezikulami, rosenjem, krustami in izrazitim srbenjem ali pekočim občutkom. Pri izpostavitvi močnim dražljivcem se lahko pojavijo bolečina, erozije, nekroza ali kemična opeklina. Subakutna oblika je manj eksudativna, z eritemom, luščenjem in posameznimi ragadami, kronična oblika pa se kaže z zadebeljeno, suho, lihenificirano, luščečo se kožo, bolečimi ragadami in pogosto zmanjšano funkcionalnostjo prizadetega področja (Scheinman et al., 2021; Tramontana et al., 2023).

Razporeditev sprememb je eden najpomembnejših diagnostičnih namigov. Dermatitis na hrbtiščih rok in med prsti pogosto kaže na izpostavljenost vodi, detergentom, razkužilom, rokavicam ali poklicnim alergenom. Spremembe na obrazu, vekah in vratu so lahko posledica kozmetike, dišav, konzervansov, lakov za nohte, barv za lase, lokalnih zdravil, alergenov v zraku ali prenosa alergena z rok. Dermatitis uhljev, vratu, zapestij ali področja popka lahko kaže

na alergijo na nikelj. Dermatitis lasišča, robu lasišča, uhljev in vratu po barvanju las je značilen za alergijo na parafenilendiamin. Perioralni in periorbitalni dermatitis je lahko povezan z zobozdravstvenimi materiali, kozmetiko, zdravili, maskami, laki, geli ali drugimi izdelki za nohte ter izdelki v pršilih. Pri aerogenem kontaktnem dermatitisu so prizadeti izpostavljeni predeli, kot so obraz, veke, vrat in dorzalne strani rok, lahko pa so prizadete tudi gube, kjer se delci zadržujejo (Fonacier et al., 2024; Kimyon & Warshaw, 2019; Scheinman et al., 2021).

Pri **alergijskem kontaktnem dermatitisu** je srbenje pogosto izrazito, spremembe pa se običajno pojavijo z zamikom po stiku z alergenom. Dermatitis je lahko omejen na mesto stika, lahko pa se razširi preko neposrednega področja izpostavitve, ali se pojavi na oddaljenih mestih zaradi prenosa alergena z rok, oblačili, pripomočki ali zrakom. Pri sistemskem alergijskem kontaktnem dermatitisu se lahko pri senzibiliziranem pacientu kožne spremembe sprožijo po sistemski izpostavitvi alergenu, na primer po zaužitju, inhalaciji ali parenteralni izpostavitvi sorodni snovi, čeprav je takšna oblika bistveno manj pogosta in zahteva skrbno klinično presojo (Scheinman et al., 2021; Fonacier et al., 2024).

Iritativni kontaktni dermatitis je pogosto bolj pekoč, boleč ali zbadajoč kot srbeč, čeprav se srbenje pogosto pridruži pri kroničnem poteku. Pri akutni izpostavitvi močnemu dražljivcu so spremembe ostro omejene na mesto stika, lahko nastanejo hitro, včasih že v minutah ali urah, in so odvisne od jakosti dražljivca. Kronični kumulativni iritativni dermatitis pa nastaja postopno, pogosto na rokah, zaradi ponavljajočih se šibkih dražljajev, kot so delo v mokrem, uporaba mil, detergentov in razkužil ter trenje in okluzija. Koža postane suha, hrapava, luščeča se, z ragadami in boleča, kar vodi v začarani krog okvare epidermalne pregrade, vnetja, večje občutljivosti in nadaljnjega poslabšanja ob vsakodnevnih izpostavitvah (Milam et al., 2020; Scheinman et al., 2021).

Poseben klinični problem je kronični dermatitis rok, ki je pogosto večfaktorski. Pri njem se lahko prepletajo atopijska predispozicija, iritativna izpostavljenost, kontaktna alergija, poklicni dejavniki, mikrotravme, okluzija in okužbe. Klinično se kaže s suhostjo, eritemom, deskvamacijo, hiperkeratozo, vezikulami, ragadami, bolečino in zmanjšano funkcijo rok. Ker so roke ključno delovno orodje, ima kronični dermatitis rok velik vpliv na delazmožnost, kakovost življenja in psihološko breme pacienta (Milam et al., 2020; Scheinman et al., 2021).

Razporeditev sprememb kot diagnostični namig

- Spremembe na rokah pogosto usmerjajo k delu v mokrem, izpostavljenosti detergentom, razkužilom, rokavicam ali poklicnim alergenom.
- Spremembe na obrazu, vekah in vratu lahko nastanejo zaradi kozmetike, dišav, lakov za nohte, barv za lase ali prenosa alergena z rok.
- Spremembe na fotoeksponiranih predelih zahtevajo razmislek o fototoksičnem ali fotoalergijskem kontaktnem dermatitisu.
- Kronični dermatitis rok je pogosto večfaktorski, zato je treba hkrati iskati iritativne, alergijske in poklicne dejavnike.

Fototoksični kontaktni dermatitis se navadno pojavi na fotoeksponiranih predelih, pogosto v nenavadnih, linearnih, kapljastih vzorcih, ki odražajo nanos rastlinskega soka, dišave, zdravila ali druge fotoreaktivne snovi. Spremembe so lahko boleče, pekoče, eritematozne, edematozne in z vezikulami ali bulami, po umiritvi akutnega vnetja pa pogosto ostane dolgotrajna hiperpigmentacija (Snyder et al., 2019; Grosu Dumitrescu et al., 2024).

Spremembe pri **fotoalergijskem kontaktnem dermatitisu** so praviloma bolj ekcematozne in srbeče, z eritemom, papulami, vezikulami in luščenjem na obrazu, vratu, dekolteju, dorzalnih straneh rok in podlahti, pri čemer so pogosto relativno neprizadeti predeli, zaščiteni pred svetlobo, kot so podbradek, retroaurikularne gube in področja pod oblačili. Pri kroničnem poteku se lahko razvijejo lihenifikacija, zadebelitev kože in širjenje sprememb preko primarno osvetljenih predelov (Tabela 1) (Lehmann & Schwarz, 2011; Snyder et al., 2019).

Tabela 1: Primerjava glavnih oblik kontaktnega dermatitisa

Entiteta	Mehanizem	Glavne klinične značilnosti	Tipični sprožilci	Diagnostika
Iritativni kontaktni dermatitis	Neposredna poškodba epidermalne pregrade in aktivacija prirojene imunosti; predhodna senzibilizacija ni potrebna.	Pekoč, boleč ali zbadajoč dermatitis, pogosto na rokah; akutno ostro omejen eritem, edem, erozije ali kemična opeklina, kronična suhost, luščenje, ragade in lihenifikacija.	Voda, detergenti, razkužila, topila, kisline, baze, cement, olja, trenje, okluzija, pogosto umivanje rok in delo v mokrem.	Diagnoza temelji na anamnezi izpostavljenosti, klinični sliki, razporeditvi sprememb, izključitvi alergijske kontaktne preobčutljivosti in izboljšanju po odstranitvi dražljivcev.

Entiteta	Mehanizem	Glavne klinične značilnosti	Tipični sprožilci	Diagnostika
Alergijski kontaktni dermatitis	Zapoznela celično posredovana preobčutljivostna reakcija tipa IV pri predhodno senzibiliziranem posamezniku.	Srbeč ekcematozni dermatitis, običajno z zamikom po izpostavitvi; lahko je omejen na mesto stika ali se razširi preko neposrednega področja izpostavitve.	Nikelj, dišave, konzervansi, parafenilendiamin, akrilati, krom, kobalt, lokalna zdravila, sestavine gume, kozmetika in medicinski pripomočki.	Podrobna anamneza, pregled razporeditve sprememb in epikutano testiranje z oceno klinične relevantnosti pozitivnih reakcij.
Fototoksični kontaktni dermatitis	Neposredna neimunološka poškodba kože po stiku s fotoreaktivno snovjo in sočasni izpostavitvi predvsem UVA-sevanju; senzibilizacija ni potrebna.	Reakcija podobna pretirani sončni opeklini: eritem, pekoč občutek, edem, vezikule ali bule; pogosto nenavadni linearni, kapljasti ali odtisom podobni vzorci in poznejša hiperpigmentacija.	Rastline in živila s furanokumarini, zlasti citrusi, zelena, pastinak, fige in kobulnice, ter nekatera zdravila, dišave in lokalne fotoreaktivne snovi.	Diagnoza temelji na značilni anamnezi, časovni povezavi s svetlobo in fototoksično snovjo, fotodistribuciji, morfologiji in izključitvi drugih fotodermatoz.
Fotoalergijski kontaktni dermatitis	Imunsko posredovana zapoznela preobčutljivostna reakcija, pri kateri snov po aktivaciji s svetlobo postane antigeno učinkovita; potrebna je senzibilizacija.	Srbeč ekcematozni dermatitis na fotoeksponiranih predelih, z eritemom, papulami, vezikulami in luščenjem; pogosto so relativno neprizadeti predeli, zaščiteni pred svetlobo.	Kemični UV-filtri v pripravkih za zaščito pred soncem, dišave, lokalna nesteroidna protivnetna zdravila in druge lokalne učinkovine.	Usmerjena fotoanamneza in fotoepikutano testiranje z obsevanjem ene serije alergenov ter primerjavo z neobsevano serijo.

DIAGNOSTIKA

Diagnoza kontaktnega dermatitisa temelji na povezavi med klinično sliko, razporeditvijo sprememb, časovnim potekom in izpostavljenostjo možnim dražljivcem ali alergenom. Anamneza mora biti podrobna in mora zajeti poklic, delovne postopke, zaščitna sredstva, delo v mokrem, uporabo rokavic, razkužil, čistil, kozmetike, dišav, barv za lase, lakov za nohte, lokalnih zdravil, medicinskih pripomočkov, nakita, hobijev, športne opreme, domačih opravil, izpostavljenost rastlinam, kovinam, tekstilu, obutvi in novim izdelkom. Pomembno je, da

pacient prinese izdelke, ki jih uporablja doma ali na delovnem mestu, ter varnostne liste, kadar gre za poklicno izpostavljenost (Johansen et al., 2015; Scheinman et al., 2021).
Klinični pregled mora vključevati natančen opis morfologije, razporeditve in simetrije sprememb ter pregled vseh potencialno povezanih mest, vključno z rokami, obrazom, vekami, lasiščem, vratom, stopali, nohti, sluznicami in področji pod oblačili ali zaščitno opremo. Pomembni so podatki o začetku bolezni, poslabšanjih med delovnim tednom, izboljšanju med dopustom, sezonskih nihanjih, povezavi z novim izdelkom, kozmetičnim posegom, zdravilom, delovnimi opravili ali spremembo zaščitne opreme. Pri sumu na poklicni kontaktni dermatitis je treba posebej oceniti delovno mesto, trajanje izpostavljenosti, možnost nadomestitve materialov in potrebo po sodelovanju z medicino dela (Milam et al., 2020).

Epikutano testiranje je referenčna diagnostična metoda za dokazovanje alergijskega kontaktnega dermatitisa. Testiranje se opravi s standardiziranimi alergeni, izbranimi dodatnimi serijami glede na anamnezo in po potrebi s pacientovimi lastnimi izdelki, če so primerni za testiranje. Rezultate je treba interpretirati v povezavi s klinično relevantnostjo, saj pozitiven test sam po sebi pomeni obstoj alergijske kontaktne preobčutljivosti, ne pa nujno vzroka trenutnega dermatitisa. Enako pomembno je prepoznati lažno negativne rezultate, ki se lahko pojavijo zaradi neustreznega alergena, prenizke koncentracije, neustreznega vehikla oziroma nosilne podlage alergena, prezgodnjega ali prepoznega odčitavanja, imunosupresivnega zdravljenja ali neupoštevanja dejanske izpostavljenosti (Fonacier et al., 2024; Johansen et al., 2015).
Smernice Evropskega združenja za kontaktni dermatitis poudarjajo pomen pravilne tehnike epikutanega testiranja, ustrezne izbire alergenov, pravilnega odčitavanja, ocene jakosti reakcije, razlikovanja med alergijsko in iritativno reakcijo ter končne presoje klinične relevantnosti. Posodobitev smernic, objavljena leta 2026, dodatno potrjuje, da ostaja epikutano testiranje osrednji diagnostični postopek pri sumu na zapoznelo preobčutljivost kože in sluznic (Johansen et al., 2015; Uter et al., 2026).

Pri sumu na iritativni kontaktni dermatitis ni specifičnega potrditvenega testa, zato diagnoza temelji na anamnezi izpostavljenosti, klinični sliki, izključitvi alergijske kontaktne preobčutljivosti in izboljšanju po zmanjšanju ali odstranitvi dražljivcev.

Pri sumu na kontaktno urtikarijo ali proteinski kontaktni dermatitis je lahko indicirano kožno vbodno testiranje ali specifična alergološka obravnava, saj gre za drugačen mehanizem kot pri alergijskem kontaktnem dermatitisu.

Pri nejasnih primerih je treba izključiti okužbe, glivične bolezni, skabies, psoriazo, atopijski dermatitis, seboroični dermatitis, rozaceo, periorificialni dermatitis, avtoimunske bulozne dermatoze, kožni limfom in druge vnetne dermatoze (Scheinman et al., 2021).

Biopsija kože pri tipičnem kontaktnem dermatitisu navadno ni potrebna, lahko pa pomaga pri nejasni, atipični, kronični, unilateralni, na zdravljenje odporni ali morfološko neznačilni bolezni. Histopatološko je ekcematozni dermatitis pogosto spongiozen, vendar histologija običajno ne omogoča zanesljivega razlikovanja med iritativnim, alergijskim, atopijskim ali drugimi ekcematoznimi dermatitisi. Mikrobiološka diagnostika je potrebna ob sumu na impetiginizacijo, glivično okužbo ali herpetično superinfekcijo, zlasti kadar so prisotni rosenje, kruste, bolečina, pustule, hitro širjenje ali sistemski znaki (Scheinman et al., 2021).

Pri sumu na fotokontaktni dermatitis je poleg običajne anamneze izpostavljenosti nujna usmerjena fotoanamneza, ki zajame časovni odnos med izpostavitvijo soncu ali umetnim virom svetlobe in nastankom sprememb, uporabo pripravkov za zaščito pred soncem, dišav, kozmetike, lokalnih zdravil, rastlinskih pripravkov, sistemskih zdravil in poklicne ali prostočasne izpostavljenosti rastlinam. Pri fotoalergijskem kontaktnem dermatitisu je diagnostično najpomembnejše fotoepikutano testiranje, pri katerem se alergeni nanesejo v dvojniku, nato se ena serija obseva z UVA, druga pa ostane neobsevana; primerjava reakcij omogoča razlikovanje med navadno kontaktno alergijo, fotoalergijo, fototoksično reakcijo ter iritativnimi odzivi. Pri fototoksičnem dermatitisu diagnoza praviloma temelji na značilni anamnezi, morfologiji, fotodistribuciji in izključitvi drugih fotodermatoz, saj specifičnega potrditvenega testa pogosto ni (DeLeo et al., 2000; DeLeo et al., 2024; Kerr & Ferguson, 2010; Snyder et al., 2019).

Pri interpretaciji fotoepikutanega testiranja je treba upoštevati, da negativni rezultat ne izključuje vedno fotokontaktne reakcije, zlasti kadar testirani alergen ne ustreza dejanski izpostavljenosti, kadar je koncentracija prenizka, kadar testna serija ne vključuje relevantnega fotoalergena ali kadar je klinično pomembna sistemska fotosenzibilizacija. Rezultat je zato treba vedno presojati skupaj z anamnezo, razporeditvijo sprememb in morebitnim ponovnim pojavom bolezni po reekspoziciji (DeLeo et al., 2000; DeLeo et al., 2024; Kerr & Ferguson, 2010).

Diagnostična usmeritev

- Diagnoza temelji na povezavi med anamnezo izpostavljenosti, razporeditvijo sprememb, časovnim potekom in klinično sliko.
- Epikutano testiranje potrjuje kontaktno senzibilizacijo, vendar je treba vedno presoditi klinično relevantnost pozitivne reakcije.
- Negativen test ne izključuje kontaktnega dermatitisa, kadar testirana snov ne ustreza dejanski izpostavljenosti ali kadar je koncentracija neustrezna.
- Pri sumu na fotoalergijo je pomembno fotoepikutano testiranje z obsevano in neobsevano serijo alergenov.

DIFERENCIALNA DIAGNOZA

Diferencialna diagnoza kontaktnega dermatitisa je široka, saj se številne dermatoze kažejo z eritemom, luščenjem, srbenjem, ragadami ali vezikulami. Atopijski dermatitis je pogosto kroničen, ponavljajoč in je povezan z osebno ali družinsko atopijsko anamnezo, značilno starostjo pacienta s suho kožo in srbenjem; vendar se lahko pri atopikih sočasno razvije iritativni ali alergijski kontaktni dermatitis, zato zgolj diagnoza atopijskega dermatitisa ne sme izključiti dodatne kontaktne alergije. Seboroični dermatitis je pogost na lasišču, obrazu, retroaurikularno in presternalno, pogosto z mastnimi luskami in manj izraženo povezavo z zunanjim sprožilcem. Psoriaza se pogosto kaže z ostro omejenimi eritematoskvamoznimi plaki, tipično na ekstenzornih predelih, lasišču in nohtih, lahko pa na dlaneh in podplatih posnema kronični hiperkeratotični dermatitis (Scheinman et al., 2021).

Tinea manuum, tinea pedis ali tinea corporis lahko klinično posnemajo kontaktni dermatitis, zlasti če so enostranske, anularne ali kronično luščeče. Pri dermatitisu stopal je treba pomisliti na glivično okužbo, alergijo na sestavine obutve, iritativni dermatitis zaradi potenja in okluzije ter psoriazo. Skabies lahko povzroči intenzivno srbenje, ekcematizacijo in sekundarne spremembe, še posebej na rokah, zapestjih, interdigitalno in v genitalnem področju, zato ga je treba izključiti pri srbečem dermatitisu z nočnim srbenjem ali pri več prizadetih osebah v gospodinjstvu.

Periorificialni dermatitis, rozacea in akneiformne dermatoze lahko posnemajo kontaktni dermatitis obraza, hkrati pa jih lahko poslabšajo lokalni kortikosteroidi, kozmetika ali dražeči izdelki (Scheinman et al., 2021).

Pri akutnem eritemu in edemu obraza je treba razlikovati kontaktni dermatitis od erizipela, celulitisa, angioedema, fototoksične reakcije in fotoalergijskega dermatitisa. Fotoalergijski in fototoksični kontaktni dermatitis sta izrazitejša na fotoeksponiranih predelih, vendar je

porazdelitev lahko drugačna tudi zaradi oblačil, dišav, rastlin, zdravil in lokalnih pripravkov. Pri kroničnih, trdovratnih, asimetričnih ali infiltriranih spremembah je treba pomisliti tudi na kožni T-celični limfom, zlasti kadar spremembe ne ustrezajo izpostavitvi UV žarkom, se ne izboljšajo po ustreznem zdravljenju ali imajo atipično morfologijo.

Pri buloznih ali erozivnih spremembah je treba izključiti avtoimunske bulozne dermatoze, herpetične okužbe, impetigo in hujše reakcije na zdravila (Scheinman et al., 2021; Tramontana et al., 2023).

Pri fotodistribuiranih spremembah je treba fototoksični in fotoalergijski kontaktni dermatitis razlikovati od sončne opekline, polimorfne svetlobne erupcije, solarne urtikarije, aktiničnega pruriga, kroničnega aktiničnega dermatitisa, porfirij, fotosenzitivnih oblik eritematoznega lupusa, dermatomiozitisa, atopijskega dermatitisa in z zdravili povzročenih sistemskih fotoreakcij. Fototoksična reakcija je praviloma bolj podobna opeklini, pogosto boleča in vezana na jasno izpostavitev fototoksični snovi, medtem ko fotoalergijska reakcija bolj spominja na ekcem in zahteva dokazovanje z ustreznim fotoepikutanim testiranjem. Pri vsakem pacientu je treba upoštevati tudi možnost sočasnega navadnega alergijskega kontaktnega dermatitisa, saj lahko ista snov povzroči kontaktno alergijo brez svetlobe ali fotoalergijsko reakcijo šele po obsevanju (Lehmann & Schwarz, 2011; Snyder et al., 2019).

Kdaj razmišljati širše?

- Kadar so spremembe kronične, enostranske, infiltrirane ali slabo odzivne na zdravljenje, je treba pomisliti tudi na druge dermatoze.
- Srbeč dermatitis z nočnim srbenjem ali več prizadetimi osebami v gospodinjstvu zahteva izključitev skabiesa.
- Fotodistribuirane spremembe niso vedno kontaktni dermatitis; diferencialno pridejo v poštev tudi druge fotodermatoze.
- Pri buloznih, erozivnih ali hitro napredujočih spremembah je potrebna previdnost zaradi možnosti okužb, buloznih dermatoz ali reakcij na zdravila.

ZDRAVLJENJE

Temelj zdravljenja kontaktnega dermatitisa je prepoznava in odstranitev vzročnega dražljivca ali alergena. Pri alergijskem kontaktnem dermatitisu je izogibanje ključno, saj se bolezen brez odstranitve relevantnega alergena pogosto ponavlja ali preide v kronično obliko. Pri iritativnem kontaktnem dermatitisu je bistveno zmanjšati kumulativno obremenitev kože z vodo, detergenti, razkužili, topili, trenjem, okluzijo in drugimi dražljivci ter hkrati obnoviti

epidermalno pregrado. Zdravljenje zato ne sme biti omejeno samo na protivnetno zdravljenje, ampak mora vključevati celovito strategijo zaščite kože, pravilno nego, spremembo izpostavljenosti in izobraževanje pacienta (Mowad et al., 2016; Scheinman et al., 2021).

V akutni fazi z eritemom, edemom, vezikulami ali rosenjem je zdravljenje usmerjeno v umiritev vnetja, zmanjšanje srbenja, preprečevanje praskanja in zaščito poškodovane kože. Lokalni kortikosteroidi so pogosto zdravljenje prve izbire pri vnetnih zagonih. Potenco izberemo glede na lokalizacijo, debelino kože, starost pacienta, jakost vnetja in trajanje bolezni. Na dlaneh in podplatih so pogosto potrebni močnejši lokalni kortikosteroidi za krajši čas, medtem ko na obrazu, vekah, intertriginoznih predelih in genitalno uporabljamo šibkejše kortikosteroide ali steroidno varčne možnosti, da zmanjšamo tveganje atrofije, teleangiektazij, periorificialnega dermatitisa in drugih neželenih učinkov. Pri močnem akutnem vnetju, obsežni prizadetosti ali izrazitem edemu je lahko potrebno kratkotrajno sistemsko protivnetno zdravljenje, vendar mora biti odločitev individualna in vezana na težo bolezni, komorbidnosti in možnost odstranitve sprožilca (Scheinman et al., 2021; Yin et al., 2024).

Topikalni zaviralci kalcinevrina, kot sta takrolimus in pimekrolimus, imajo posebno mesto pri dermatitisu na tanki koži, obrazu, vekah in v pregibih, kjer je dolgotrajna uporaba kortikosteroidov manj zaželena. Čeprav so dokazi najobsežnejši pri atopijskem dermatitisu, se v praksi uporabljajo tudi kot steroidno varčna možnost pri izbranih pacientih s kontaktnim dermatitisom, zlasti kadar je vnetje kronično, ponavljajoče se ali lokalizirano na občutljivih mestih. Pacienta je treba opozoriti, da se lahko ob začetku uporabe pojavi prehoden pekoč občutek, ki se običajno zmanjša z nadaljnjo uporabo in izboljšanjem vnetja (Pena et al., 2023; Braschi & Moe, 2023).

Pri kroničnem dermatitisu je enako pomembna obnova epidermalne pregrade. Pacient naj redno uporablja indiferentne emoliense brez dišav in nepotrebnih konzervansov, najbolje večkrat dnevno in vedno po umivanju. Pri dermatitisu rok je priporočljivo uporabljati blaga, nedišeča čistila, umivanje z mlačno vodo, nežno sušenje kože in takojšen nanos zaščitne oziroma negovalne kreme. Dolgotrajno namakanje rok, pogosto umivanje z agresivnimi mili, uporaba odišavljenih izdelkov in neposreden stik s čistili lahko vzdržujejo vnetje, tudi kadar je osnovni alergijski sprožilec že odstranjen. Pri ragadah so potrebni mastnejši pripravki, zaščitni premazi ali okluzivna nega za krajši čas, vendar mora biti okluzija premišljena, ker lahko potenje in maceracija pri nekaterih pacientih dermatitis poslabšata (Mowad et al., 2016; Milam et al., 2020).

Zaščitne rokavice so koristne, vendar morajo biti pravilno izbrane. Pri delu v mokrem in stiku s čistili so lahko ustrezne nitrilne rokavice, pri daljši uporabi pa je priporočljivo pod njimi nositi

bombažne rokavice, če to delovni proces dopušča, da zmanjšamo potenje in maceracijo. Lateks, guma, pospeševalci vulkanizacije, akrilati in druge sestavine zaščitne opreme so lahko sami alergeni, zato je pri poslabšanju dermatitisa ob uporabi rokavic treba pomisliti na alergijo na sestavine rokavic ali na iritacijo zaradi okluzije. Rokavice niso nadomestilo za zmanjšanje izpostavljenosti, ampak del širšega programa zaščite kože, ki vključuje organizacijo dela, nadomestitev dražečih snovi, pravilno higieno rok in redno nego kože (Milam et al., 2020; Fonacier et al., 2024).

Pri alergijskem kontaktnem dermatitisu mora pacient po epikutanem testiranju dobiti jasna, razumljiva in praktična navodila o relevantnem alergenu. Samo ime alergena praviloma ni dovolj, saj pacienti pogosto ne prepoznajo njegovih sinonimov, skritih virov in navzkrižnih izpostavitev. Pri alergiji na nikelj je treba pregledati možne vire stika z nikljem, kot so nakit, kovinski gumbi, zaponke, ure, kovanci, orodje, ključi in osebni predmeti. Pri alergiji na dišave je treba svetovati izdelke brez dišav, pri čemer oznaka “naravno” ali “hipoalergeno” ne pomeni nujno varnosti. Pri alergiji na izotiazolinon je treba preveriti sestavo kozmetičnih izdelkov, čistil, detergentov, barv, lepil in industrijskih izdelkov. Pri alergiji na parafenilendiamin je treba odsvetovati oksidativne barve za lase, opozoriti na sorodna barvila in previdnost pri začasnih tetovažah s črno kano. Pri alergiji na akrilate je treba opozoriti na možne vire izpostavljenosti, zlasti umetne nohte, gel lake, zobozdravstvene materiale, lepila in nekatere medicinske pripomočke (Mowad et al., 2016; Fonacier et al., 2024).

Preprečevanje ponovitev

- Uspešno zdravljenje zahteva hkratno zmanjšanje izpostavljenosti, protivnetno zdravljenje in obnovo epidermalne pregrade.
- Pri alergijskem kontaktnem dermatitisu je treba poznati tudi skrite vire, sinonime in navzkrižne izpostavitve alergenu.
- Zaščitne rokavice pomagajo le, če so pravilno izbrane in ne povzročajo dodatne iritacije, okluzije ali alergije.
- Redna uporaba emolientov brez dišav in nepotrebnih konzervansov je pomembna pri kroničnem dermatitisu rok.

Kadar popolno izogibanje alergenu ni izvedljivo, je zdravljenje zahtevnejše. To se lahko zgodi pri nujnih medicinskih pripomočkih, poklicnih izpostavitvah, materialih, ki jih ni mogoče preprosto nadomestiti, ali pri alergenih, ki so široko prisotni v okolju. V takih primerih je potrebno zmanjšanje izpostavljenosti, uporaba alternativnih materialov, prilagoditev delovnega mesta, uporaba zaščitnih krem, rokavic ali drugih zaščitnih ukrepov in individualizirano

protivnetno zdravljenje. Pri hudih, kroničnih ali recidivnih oblikah, ki kljub optimalnemu izogibanju in lokalnemu zdravljenju pomembno zmanjšujejo kakovost življenja, se lahko razmišlja o sistemskih možnostih, vendar so dokazi o učinkovitosti pri kontaktnem dermatitisu manj trdni kot pri nekaterih drugih vnetnih dermatozah, zato mora biti odločitev specialistična, individualizirana in skrbno spremljana (Yin et al., 2024).

Sekundarna okužba lahko poslabša dermatitis in upočasni celjenje. Nanjo pomislimo pri nenadnem poslabšanju, bolečini, medeno rumenih krustah, pustulah, rosenju, neprijetnem vonju, širjenju eritema ali sistemskih znakih. Zdravljenje je odvisno od klinične slike in morebitnega mikrobiološkega izvida. Rutinska uporaba lokalnih antibiotikov brez jasne indikacije ni priporočljiva, saj lahko sami povzročijo kontaktno alergijo, zlasti pri ponavljajoči se uporabi. Pri sumu na glivično okužbo je treba okužbo potrditi in zdraviti, saj lahko neprepoznana tinea vodi v dolgotrajno neuspešno zdravljenje z lokalnimi kortikosteroidi (Scheinman et al., 2021).

Fototerapija ni standardno zdravljenje običajnega akutnega kontaktnega dermatitisa, lahko pa ima vlogo pri izbranih kroničnih ekcematoznih stanjih, zlasti pri kroničnem dermatitisu rok, kadar so izključeni relevantni alergeni, urejena zaščita kože in ni kontraindikacij. Pri fotoalergijskem ali fototoksičnem kontaktnem dermatitisu je zdravljenje usmerjeno v prepoznavo fotosenzibilizirajoče oziroma fototoksične snovi, njeno odstranitev in dosledno fotoprotekcijo. Pacient mora razumeti, da samo uporaba zaščitne kreme pogosto ni dovolj, če ostaja v stiku s fotoreaktivno snovjo (Scheinman et al., 2021).

Pri fototoksičnem in fotoalergijskem kontaktnem dermatitisu je osrednji ukrep prekinitev stika s fotoreaktivno snovjo ter dosledna fotoprotekcija, ki vključuje izogibanje neposrednemu soncu, uporabo zaščitnih oblačil, pokrival, ustreznih očal in širokospektralnih pripravkov z zaščito pred UVA in UVB, kadar sami niso sprožilec reakcije. Akutno vnetje zdravimo podobno kot druge ekcematozne oziroma vnetne kontaktne reakcije, z lokalnimi kortikosteroidi ustrezne jakosti glede na lokalizacijo in težo bolezni, hladnimi obkladki, indiferentnimi lokalnimi pripravki in zdravljenjem sekundarne okužbe, če je prisotna. Pri fotoalergijskem dermatitisu je posebno pomembna prepoznava konkretnega fotoalergena in svetovanje o varnih alternativah, pri fototoksičnih rastlinskih reakcijah pa izobraževanje o izogibanju kombinaciji rastlinskega soka in izpostavitve soncu ter opozorilo, da je dolgotrajna hiperpigmentacija lahko pričakovan del poteka (Grosu Dumitrescu et al., 2024; Kerr & Ferguson, 2010; Snyder et al., 2019).

Naloga zdravstvenih delavcev je tudi strukturirano izobraževanje pacientov. Pacientu je treba razložiti, da kontaktni dermatitis ni “le suha koža”, ampak vnetna bolezen, pri kateri je uspeh

zdravljenja odvisen od hkratnega zmanjšanja izpostavljenosti, pravilnega protivnetnega zdravljenja in vsakodnevne obnove epidermalne pregrade. Poučiti ga je treba, naj bere deklaracije izdelkov, naj ne začne hkrati uporabljati več novih kozmetičnih izdelkov, naj ne uporablja odišavljenih negovalnih pripravkov, naj ob poslabšanju shrani izdelke, ki jih je uporabljal, in naj pri poklicnih težavah dokumentira povezavo med delom in izboljšanjem med odsotnostjo z dela. Pri kroničnem dermatitisu rok je koristno, da ima pacient izdelan osebni načrt nege in zaščite kože, ki je realističen za njegovo delo in vsakodnevno življenje (Mowad et al., 2016; Milam et al., 2020).

Spremljanje je pomembno, ker se kontaktni dermatitis pogosto izboljšuje postopno. Tudi po odstranitvi alergena lahko vnetje vztraja več tednov, zlasti pri kronično okvarjeni epidermalni pregradi. Če se bolezen ne izboljša, je treba ponovno oceniti pravilnost diagnoze, upoštevanje navodil za zdravljenje in izogibanje sprožilcem, nadaljnjo skrito izpostavljenost, pravilnost uporabe zdravil, možnost dodatnih alergenov, poklicne dejavnike, okužbo ali drugo dermatozo. Pri pacientih s poklicnim kontaktnim dermatitisom je pogosto potrebno sodelovanje dermatologa, specialista medicine dela, delodajalca in po potrebi varnostnega inženirja, saj samo zdravljenje brez spremembe izpostavljenosti pogosto ni uspešno (Milam et al., 2020; Scheinman et al., 2021).

Fotokontaktni dermatitis v praksi

- Pri spremembah na fotoeksponiranih predelih je treba preveriti povezavo s soncem, umetnimi viri svetlobe, rastlinami, dišavami, zaščitnimi pripravki in zdravili.
- Fototoksična reakcija se lahko pojavi brez predhodne senzibilizacije in pogosto spominja na pretirano sončno opeklino.
- Fotoalergijska reakcija zahteva predhodno senzibilizacijo in se pogosteje kaže kot srbeč ekcematozni dermatitis.
- Dosledna fotoprotekcija vključuje izogibanje neposrednemu soncu, zaščitna oblačila in uporabo ustreznih širokospektralnih pripravkov, kadar niso sprožilec reakcije.

ZAKLJUČEK

Kontaktni dermatitis je pogosta, heterogena in pogosto kronično ponavljajoča se dermatoza, pri kateri je uspešno zdravljenje odvisno od pravilnega razlikovanja med iritativnim in alergijskim mehanizmom, čeprav se pri mnogih pacientih oba prepletata. V obravnavi je treba pomisliti tudi na fototoksični in fotoalergijski kontaktni dermatitis, kadar so spremembe fotodistribuirane, povezane z izpostavitvijo soncu ali nastajajo po uporabi rastlinskih pripravkov, dišav,

pripravkov za zaščito pred soncem, lokalnih zdravil oziroma fotosenzibilizirajočih snovi. Klinična slika je lahko zelo značilna, vendar je zanesljiva diagnoza pogosto mogoča šele po natančni anamnezi izpostavljenosti, analizi razporeditve sprememb, po potrebi epikutanem testiranju in pri sumu na fotoalergijo tudi fotoepikutanem testiranju. Najpomembnejši terapevtski ukrep ni samo protivnetno zdravljenje, temveč prepoznava in odstranitev vzročnega alergena, dražljivca ali fotoreaktivne snovi, obnova epidermalne pregrade, pravilna zaščita kože, fotoprotekcija in razumljiva, individualizirana navodila pacientu. Ker kontaktni dermatitis pomembno vpliva na kakovost življenja, delazmožnost in vsakodnevno funkcijo, mora biti obravnava celostna, praktična in usmerjena v dolgoročno preprečevanje ponovitev (Scheinman et al., 2021; Snyder et al., 2019; Yin et al., 2024).

VPRAŠANJA ZA RAZMISLEK

1. Katere podatke o vsakodnevni izpostavljenosti doma, na delovnem mestu in pri prostočasnih dejavnostih je smiselno pridobiti pri osebi s sumom na kontaktni dermatitis?
2. Kako lahko razporeditev kožnih sprememb pomaga pri razlikovanju med iritativnim, alergijskim, fototoksičnim in fotoalergijskim kontaktnim dermatitisom?
3. Zakaj je pri alergijskem kontaktnem dermatitisu poleg protivnetnega zdravljenja ključna prepoznava in odstranitev relevantnega alergena?
4. Kateri praktični ukrepi lahko pomagajo pri obnovi epidermalne pregrade in zmanjšanju ponovnih zagonov dermatitisa rok?
5. Kdaj je pri fotodistribuiranih spremembah treba pomisliti na fototoksični ali fotoalergijski kontaktni dermatitis in zakaj je pomembna dosledna fotoprotekcija?

LITERATURA

1. Alinaghi, F., Bennike, N. H., Egeberg, A., Thyssen, J. P., & Johansen, J. D. (2019). Prevalence of contact allergy in the general population: A systematic review and meta-analysis. *Contact Dermatitis*, *80*(2), 77–85. https://doi.org/10.1111/cod.13119
2. Braschi, É., & Moe, S. S. (2023). Topical calcineurin inhibitors for atopic dermatitis. *Canadian Family Physician*, *69*(11), 773–774. https://doi.org/10.46747/cfp.6911773
3. Choi, Y. J., Byun, J. Y., Choi, Y. W., Roh, J. Y., & Choi, H. Y. (2023). Analysis of positive patch test allergens in allergic contact dermatitis patients with atopic dermatitis. *Annals of Dermatology*, *35*(4), 303–312. https://doi.org/10.5021/ad.23.001
4. DeLeo, V. A., Gonzalez, E., Kim, J., & Lim, H. (2000). Phototesting and photopatch testing: When to do it and when not to do it. *American Journal of Contact Dermatology*, *11*(1), 57–61. https://doi.org/10.1016/S1046-199X(00)90034-4

5. DeLeo, V. A., Adler, B. L., Belsito, D. V., Pratt, M. D., Sasseville, D., Reeder, M. J., Warshaw, E. M., Atwater, A. R., Taylor, J. S., Storrs, F. J., Marks, J. G., Jr., DeKoven, J. G., Silverberg, J. I., Yu, J., Botto, N., Houle, M. C., Mowad, C. M., & Dunnick, C. A. (2024). Photopatch testing: Clinical characteristics, test results, and final diagnoses from the North American Contact Dermatitis Group, 2009–2020. *Contact Dermatitis*. Advance online publication. https://doi.org/10.1111/cod.14677
6. Fonacier, L., Uter, W., & Johansen, J. D. (2024). Recognizing and managing allergic contact dermatitis: Focus on major allergens. *The Journal of Allergy and Clinical Immunology: In Practice*, *12*(9), 2227–2241. https://doi.org/10.1016/j.jaip.2024.04.060
7. Grosu Dumitrescu, C., Jîjie, A. R., Manea, H. C., Moacă, E. A., Iftode, A., Minda, D., Chioibaş, R., Dehelean, C. A., & Vlad, C. S. (2024). New insights concerning phytophotodermatitis induced by phototoxic plants. *Life*, *14*(8), 1019. https://doi.org/10.3390/life14081019
8. Johansen, J. D., Aalto-Korte, K., Agner, T., Andersen, K. E., Bircher, A., Bruze, M., Cannavó, A., Giménez-Arnau, A., Gonçalo, M., Goossens, A., John, S. M., Lidén, C., Lindberg, M., Mahler, V., Matura, M., Rustemeyer, T., Serup, J., Spiewak, R., Thyssen, J. P., Vigan, M., & Uter, W. (2015). European Society of Contact Dermatitis guideline for diagnostic patch testing: Recommendations on best practice. *Contact Dermatitis*, *73*(4), 195–221. https://doi.org/10.1111/cod.12432
9. Kimyon, R. S., & Warshaw, E. M. (2019). Airborne allergic contact dermatitis: Management and responsible allergens on the American Contact Dermatitis Society core series. *Dermatitis*, *30*(2), 106–115. https://doi.org/10.1097/DER.0000000000000439
10. Kerr, A., & Ferguson, J. (2010). Photoallergic contact dermatitis. *Photodermatology, Photoimmunology & Photomedicine*, *26*(2), 56–65. https://doi.org/10.1111/j.1600-0781.2010.00494.x
11. Lehmann, P., & Schwarz, T. (2011). Photodermatoses: Diagnosis and treatment. *Deutsches Ärzteblatt International*, *108*(9), 135–141. https://doi.org/10.3238/arztebl.2011.0135
12. Milam, E. C., Nassau, S., Banta, E., Fonacier, L., & Cohen, D. E. (2020). Occupational contact dermatitis: An update. *The Journal of Allergy and Clinical Immunology: In Practice*, *8*(10), 3283–3293. https://doi.org/10.1016/j.jaip.2020.08.004
13. Mowad, C. M., Anderson, B., Scheinman, P., Pootongkam, S., Nedorost, S., & Brod, B. (2016). Allergic contact dermatitis: Patient management and education. *Journal of the American Academy of Dermatology*, *74*(6), 1043–1054. https://doi.org/10.1016/j.jaad.2015.02.1144
14. Pena, J., Zameza, P. A., Pixley, J. N., Remitz, A., & Feldman, S. R. (2023). A comparison of topical corticosteroids and topical calcineurin inhibitors for the treatment of atopic dermatitis. *The Journal of Allergy and Clinical Immunology: In Practice*, *11*(5), 1347–1359. https://doi.org/10.1016/j.jaip.2023.03.022
15. Scheinman, P. L., Vocanson, M., Thyssen, J. P., Johansen, J. D., Nixon, R. L., Dear, K., Botto, N. C., Morot, J., & Goldminz, A. M. (2021). Contact dermatitis. *Nature Reviews Disease Primers*, *7*(1), Article 38. https://doi.org/10.1038/s41572-021-00271-4
16. Snyder, M., Turrentine, J. E., & Cruz, P. D., Jr. (2019). Photocontact dermatitis and its clinical mimics: An overview for the allergist. *Clinical Reviews in Allergy & Immunology*, *56*(1), 32–40. https://doi.org/10.1007/s12016-018-8696-x
17. Thyssen, J. P., Linneberg, A., Engkilde, K., Menné, T., & Johansen, J. D. (2012). Contact sensitization to common haptens is associated with atopic dermatitis: New insight. *British Journal of Dermatology*, *166*(6), 1255–1261. https://doi.org/10.1111/j.1365-2133.2012.10852.x
18. Tramontana, M., Hansel, K., Bianchi, L., Sensini, C., Malatesta, N., & Stingeni, L. (2023). Advancing the understanding of allergic contact dermatitis: From pathophysiology to novel therapeutic approaches. *Frontiers in Medicine*, *10*, Article 1184289. https://doi.org/10.3389/fmed.2023.1184289
19. Uter, W., Aerts, O., Agner, T., Brans, R., Bruze, M., Cannavó, A., Crépy, M.-N., Giménez-Arnau, A. M., Gonçalo, M., Goossens, A., John, S. M., Lidén, C., Ljubojević Hadžavdić, S., Mahler, V., Matura, M., Özkaya, E., Pesonen, M., Raison-Peyron, N., Rustemeyer, T., Spiewak, R., et al. (2026). European Society of Contact Dermatitis guideline for diagnostic patch testing—Recommendations

on best practice (Update 2026). *Contact Dermatitis*. Advance online publication. https://doi.org/10.1111/cod.70195

20. Yin, L., Ungar, B., Guttman-Yassky, E., Cohen, D. E., & Karagounis, T. K. (2024). Beyond avoidance: Advanced therapies for contact dermatitis. *The Journal of Allergy and Clinical Immunology: In Practice*, *12*(9), 2260–2267. https://doi.org/10.1016/j.jaip.2024.05.035

URTIKARIJA IN ANGIOEDEM

Prim. doc. dr. Tanja Planinšek Ručigaj, dr. med., višja svetnica, specialistka dermatovenerologije in EFWH

Dermatovenerološka klinika, Univerzitetni klinični center Ljubljana

Maja Benko, dr. med., specialistka dermatovenerologije

Dermatovenerološka klinika, Univerzitetni klinični center Ljubljana

UVOD

Urtikarija je pogosta, heterogena kožna bolezen, za katero so značilne koprivke, kar je posledica aktivacije mastocitov in sproščanja histamina ter drugih mediatorjev (Kanani et al., 2018; Kolkhir et al., 2022). Klinično se kaže s prehodnimi, srbečimi, eritematoznimi oteklinami dermisa, ki običajno izzvenijo v 24 urah, pri čemer lahko angioedem zajema globlje plasti kože ali sluznice ter traja dlje (Antia et al., 2018).

Urtikarijo razvrščamo glede na trajanje in sprožilne dejavnike na akutno, ki traja manj kot šest tednov, in kronično, ki traja šest tednov ali več. Kronično urtikarijo nadalje delimo na kronično spontano urtikarijo, pri kateri se izbruhi pojavljajo brez dosledno ponovljivega zunanjega sprožilca, in kronično izzvano urtikarijo, pri kateri spremembe nastanejo po določenem dražljaju, kot so mraz, toplota, pritisk, svetloba, vibracije, voda ali potenje (Kanani et al., 2018). Pomemben spremljevalni ali samostojen pojav je angioedem (Quinckejev edem), ki ima lahko različne patofiziološke mehanizme in zahteva diferencialen pristop k zdravljenju (Jayasinghe et al., 2022).

Prepoznava urtikarije

- Koprivke so srbeče, prehodne, eritematozne spremembe, ki praviloma izzvenijo v 24 urah.
- Akutna urtikarija traja manj kot šest tednov, kronična pa šest tednov ali več.
- Pri opazovanju je pomembno zabeležiti trajanje urtikarije, njeno ponavljanje, razporeditev koprivk in morebitne sprožilce sprememb.

ETIOLOGIJA, EPIDEMIOLOGIJA IN PATOGENEZA

Akutna urtikarija je pogosta bolezen, ki lahko prizadene pomemben delež populacije v življenju, medtem ko kronična spontana urtikarija prizadene približno 0,5–1 % populacije in je pogostejša pri ženskah (Antia et al., 2018; Kolkhir et al., 2024).

Etiološko je urtikarija heterogena in jo razdelimo na akutno urtikarijo, ki je pogosto povezana z okužbami, zdravili ali alergijskimi reakcijami na hrano, ter kronične oblike, kjer gre pri spontani obliki pogosto za avtoimunske mehanizme, medtem ko so izzvane oblike vezane na jasne sprožilce, kot so fizikalni ali termični dejavniki (Maurer et al., 2018; McSweeney et al., 2023).

Osrednji patofiziološki mehanizem urtikarije je aktivacija kožnih mastocitov, kar vodi do sproščanja histamina, triptaze, levkotrienov, prostaglandinov in številnih citokinov, ki povzročijo vazodilatacijo in povečano vaskularno permeabilnost v dermisu, kar se klinično izraža kot koprivka (Kolkhir et al., 2022). V kronični spontani urtikariji so ključni avtoimunski mehanizmi, pri katerih protitelesa IgG ali IgE ciljajo receptor FcεRI ali IgE na površini mastocitov, kar povzroči njihovo kronično aktivacijo in ponavljajoče se izbruhe bolezni (Kolkhir et al., 2024). Takšen mehanizem pojasnjuje tudi povezavo s sočasnimi avtoimunskimi boleznimi, kot je avtoimunski tiroiditis, ter klinično heterogenost in različen odziv pacientov na zdravljenje.

Pri kronični izzvani urtikariji patogeneza vključuje specifične sprožilce, ki neposredno ali posredno aktivirajo mastocite. Pri simptomatskem dermografizmu mehanski dražljaj sproži lokalno degranulacijo mastocitov, pri urtikariji na hladno pa temperatura vpliva na stabilnost mastocitnih membran, medtem ko imajo pri holinergijski urtikariji pomembno vlogo nevroimunski mehanizmi in sproščanje acetilholina (Maurer et al., 2018; McSweeney et al., 2023).

Anamneza in sprožilci urtikarije

- Pri vsakem izbruhu koprivk je pomembno vprašati, ali se spremembe pojavijo spontano ali po ponovljivem sprožilcu.
- Pogosti sprožilci so mraz, toplota, pritisk, telesni napor, znojenje, voda, zdravila, okužbe in stik z določeno snovjo.
- Natančna anamneza pomaga razlikovati kronično spontano urtikarijo od kronične izzvane urtikarije.

Angioedem, ki lahko spremlja urtikarijo ali se pojavlja samostojno, ima dva temeljna patofiziološka mehanizma. Histaminsko posredovan angioedem temelji na enakih mehanizmih kot urtikarija in je posledica degranulacije mastocitov, kar povzroči hitro nastopajoč edem, ki praviloma dobro odgovarja na antihistaminike in kortikosteroide. Nasprotno pa je bradikinin-posredovan angioedem posledica povečane produkcije ali zmanjšane razgradnje bradikinina, kar vodi v izrazito povečano vaskularno permeabilnost brez pomembne vloge mastocitov (Jayasinghe et al., 2022; Lima et al., 2023). Takšen mehanizem je značilen za hereditarni angioedem, pridobljeni angioedem in angioedem, povezan z uporabo zaviralcev ACE, ter pojasnjuje odsotnost odziva na standardno antialergijsko zdravljenje.

Angioedem

- Angioedem se kaže kot oteklina, najpogosteje na ustnicah, vekah, obrazu ali sluznicah.
- Posebna pozornost je potrebna ob otekanju jezika, žrela, težkem dihanju, hripavosti ali občutku dušenja.
- Otekanje brez koprivk in brez odziva na antihistaminike lahko nakazuje bradikinin-posredovan angioedem.

Razumevanje teh patofizioloških mehanizmov je ključno za pravilno diagnostiko in pristop k zdravljenju, saj različni podtipi urtikarije in angioedema zahtevajo popolnoma različne strategije zdravljenja (Jayasinghe et al., 2022; Kolkhir et al., 2022; Lima et al., 2023).

KLINIČNA SLIKA TER DIAGNOSTIKA IN DIFERENCIALNA DIAGNOZA

Klinična slika urtikarije vključuje tipične koprivke, ki so srbeče, eritematozne, pogosto z bledim centrom in hitro migrirajo (Antia et al., 2018). Angioedem se kaže kot globlji, pogosto boleč edem z lokalizacijo na obrazu, ustnicah, vekah ali sluznicah in lahko traja do 72 ur (McSweeney et al., 2023).

Pri kronični spontani urtikariji se simptomi in znaki pojavljajo spontano, medtem ko so pri izzvanih oblikah povezani s specifičnim sprožilcem, kar je ključno za diagnozo (Maurer et al., 2018).

Diagnostika temelji predvsem na klinični sliki in anamnezi. Laboratorijske preiskave so omejene in usmerjene glede na klinični sum. Pri kroničnih izzvanih urtikarijah ima pomembno mesto provokacijsko testiranje z ustreznim sprožilcem, kadar je takšno testiranje varno in klinično smiselno (McSweeney et al., 2023).

Diferencialna diagnoza vključuje urtikarijski vaskulitis, mastocitozo, avtoinflamatorne sindrome, anafilakso ob naporu, prebulozno fazo buloznega pemfigoida, kontaktni dermatitis ter bradikinin-posredovan angioedem brez urtikarije. Posebna pozornost je potrebna, kadar posamezne koprivke trajajo več kot 24 ur, so boleče ali pekoče, puščajo hiperpigmentacije oziroma purpuro ali jih spremljajo bolečine v sklepih, kosteh, povišana telesna temperatura ali druge sistemske težave. Takrat je treba opraviti biopsijo kože in dodatne laboratorijske preiskave. Posebej pomembno je tudi razlikovanje med histaminskim in bradikinin-posredovanim angioedemom zaradi bistveno različnega zdravljenja (Jayasinghe et al., 2022).

Kdaj pomislimo na drugo diagnozo?

- Če posamezne koprivke trajajo več kot 24 ur, je potreben premislek o urtikarijskem vaskulitisu.
- Bolečina, pekoč občutek, purpura ali hiperpigmentacija po izzvenetju sprememb niso značilni za običajno urtikarijo.
- Sistemski simptomi in znaki, kot so vročina, bolečine v sklepih ali kosteh, zahtevajo razširjeno diagnostično obravnavo, ker lahko nakazujejo urtikarijski vaskulitis, avtoinflamatorno bolezen ali drugo sistemsko bolezen, pri kateri običajno zdravljenje urtikarije ni zadostno.

Diagnostično obravnavo je smiselno voditi stopenjsko. Najprej opredelimo trajanje bolezni in razlikujemo akutno urtikarijo od kronične. Nato ocenimo, ali se izbruhi pojavljajo spontano ali ob ponovljivem sprožilcu, kar usmeri obravnavo v kronično spontano ali kronično izzvano urtikarijo. Pri vsakem pacientu z angioedemom je treba oceniti prisotnost koprivk, čas nastopa in trajanje edema, odziv na antihistaminike, družinsko anamnezo, uporabo zaviralcev ACE ter morebitne abdominalne ali laringealne simptome. Kadar so koprivke boleče, trajajo več kot 24 ur, puščajo hiperpigmentacije ali purpuro ali jih spremljajo sistemski simptomi, je treba pomisliti na urtikarijski vaskulitis ali avtoinflamatorno bolezen in razširiti diagnostiko (Antia et al., 2018; Kanani et al., 2018; McSweeney et al., 2023).

Po osnovni klinični opredelitvi je treba pri pacientu oceniti tudi možnost posebnih oblik kronične izzvane urtikarije, saj se te pogosto razkrijejo šele z natančno anamnezo o ponovljivih sprožilcih in po potrebi s provokacijskim testiranjem. Takšen pristop omogoča smiselno povezavo med diagnostiko, diferencialno diagnozo in nadaljnjo obravnavo posameznih oblik bolezni (Maurer et al., 2018; McSweeney et al., 2023).

POSEBNE OBLIKE URTIKARIJE

Poleg klasične delitve na akutno, kronično spontano in kronično izzvano urtikarijo poznamo tudi več posebnih oblik urtikarije, ki se razlikujejo po patogenezi, klinični sliki in pogosto tudi po pristopu k zdravljenju. Te oblike imajo pomemben klinični pomen, saj lahko predstavljajo diagnostični izziv in zahtevajo specifično obravnavo (Maurer et al., 2018; McSweeney et al., 2023).

Kontaktna urtikarija je posebna oblika izzvane urtikarije, pri kateri stik z določeno snovjo povzroči takojšnji pojav koprivk na mestu stika. Mehanizem je lahko imunološki, najpogosteje posredovan z IgE, ali neimunološki, kar je ključno za razumevanje ponovljivosti, poklicne izpostavljenosti in tveganja za sistemske reakcije. Pri nekaterih pacientih lahko kontaktna urtikarija napreduje do sistemskih simptomov, vključno z anafilaksijo, zato je pri ponavljajočih se ali težjih reakcijah potrebna natančna opredelitev sprožilca (Maurer et al., 2018).

Akvagena urtikarija predstavlja redko obliko bolezni, pri kateri stik z vodo, ne glede na temperaturo ali sestavo, povzroči razvoj koprivk. Zaradi redkosti bolezni in prekrivanja z drugimi oblikami izzvane urtikarije sta za diagnozo pomembni natančna anamneza in po potrebi nadzorovano provokacijsko testiranje. Patogeneza ni popolnoma pojasnjena (Maurer et al., 2018).

Holinergijska urtikarija sodi med pogostejše oblike kronične izzvane urtikarije. Nastane ob aktivno ali pasivno povečani temperaturi jedra telesa, na primer ob telesnem naporu, uživanju vroče ali začinjene hrane, uživanju alkohola, vročih kopelih, znojenju ali psihičnem stresu. Zanjo so značilne drobne koprivke z okolnim eritemom, pri nekaterih pacientih pa se lahko pridružijo tudi sistemski simptomi in znaki, kot so omotica, navzea in glavobol (Maurer et al., 2018; McSweeney et al., 2023; Planinšek Ručigaj et al., 2014).

Pri nekaterih pacientih se pojavljajo tudi kombinacije različnih oblik urtikarije, na primer hkrati kronična spontana in izzvana urtikarija, kar ni redkost in predstavlja dodaten izziv pri zdravljenju (Kolkhir et al., 2024; Maurer et al., 2018).

Razumevanje teh posebnih oblik je ključno, saj omogoča pravilno usmerjeno diagnostiko in prilagoditev zdravljenja, ki lahko bistveno odstopa od standardnega pristopa pri klasični kronični spontani urtikariji (Maurer et al., 2018; McSweeney et al., 2023).

ZDRAVLJENJE

Zdravljenje urtikarije temelji na postopnem, stopnjevanem pristopu, katerega cilj je popolna kontrola simptomov in znakov, zmanjšanje vpliva bolezni na kakovost življenja ter preprečevanje nepotrebne izpostavljenosti dolgotrajnim sistemskim kortikosteroidom (Kaplan, 2017).

Osnovno načelo zdravljenja urtikarije je izogibanje sprožilcem, kadar jih lahko opredelimo, in redna uporaba nesedativnih antihistaminikov druge generacije, ki predstavljajo temelj zdravljenja (Kanani et al., 2018). Ob nezadostnem učinku se odmerek lahko postopno poveča do štirikratnega standardnega odmerka, kar je dokazano varno in učinkovito, vendar mora biti takšno stopnjevanje individualizirano glede na učinkovitost, neželene učinke in pacientove pridružene bolezni (Kaplan, 2017).

Osnove zdravljenja

- Temelj zdravljenja urtikarije so nesedativni antihistaminiki druge generacije in izogibanje prepoznanim sprožilcem.
- Ob nezadostnem učinku se odmerek antihistaminika lahko postopno poveča po zdravnikovi presoji.
- Dolgotrajna uporaba sistemskih kortikosteroidov pri kronični urtikariji ni priporočljiva.

Pri pacientih z nezadostnim odzivom na antihistaminike druge generacije v ustrezno zvišanem odmerku sledi uvedba omalizumaba, monoklonskega protitelesa proti IgE, ki predstavlja uveljavljeno naslednjo stopnjo zdravljenja kronične spontane urtikarije. V posodobljenem mednarodnem algoritmu zdravljenja ostaja stopnjevanje zdravljenja jasno hierarhično: po antihistaminikih druge generacije in omalizumabu je pri najtežjih oziroma refraktarnih oblikah indicirana uporaba ciklosporina, ki zahteva skrbno spremljanje zaradi možnih neželenih učinkov. Novejše možnosti zdravljenja, kot sta dupilomab in remibrutinib, se obravnavajo kot dodatne možnosti pri izbranih pacientih z antihistaminsko refraktarno kronično spontano urtikarijo; odločitev o njuni uporabi mora temeljiti na aktualnem registracijskem statusu, dostopnosti zdravila, morebitnih omejitvah indikacije in kliničnem profilu pacienta (Kolkhir et al., 2024; Zuberbier et al., 2026).

Sistemski kortikosteroidi imajo le omejeno vlogo in se uporabljajo zgolj kratkotrajno pri hudih poslabšanjih, saj dolgotrajna uporaba ni priporočljiva (Kaplan, 2017).

Pri angioedemu je zdravljenje odvisno od etiologije, saj histaminski angioedem dobro odgovarja na antihistaminike, kortikosteroide in po potrebi adrenalin, medtem ko je pri bradikinin-posredovanih oblikah nujna uporaba specifičnih zdravil, kot so antagonisti bradikininskega receptorja ali nadomestni C1-inhibitor (Jayasinghe et al., 2022; Lima et al., 2023).

ZAKLJUČEK

Urtikarija predstavlja kompleksno skupino bolezni z različnimi patofiziološkimi mehanizmi in kliničnimi oblikami. Razlikovanje med kronično spontano in izzvano urtikarijo ter med histaminskim in bradikinin-posredovanim angioedemom je ključno za pravilno zdravljenje. Sodobni pristop k zdravljenju temelji na postopnem zviševanju odmerka nesedativnih antihistaminikov druge generacije, ob nezadostnem odzivu pa ima osrednje mesto omalizumab. Pri refraktarnih oblikah pride v poštev ciklosporin, novejše možnosti zdravljenja, kot sta dupilomab in remibrutinib, pa je treba presojati glede na najnovejše smernice, registracijski status, dostopnost zdravila in klinični profil pacienta (Kolkhir et al., 2024; Zuberbier et al., 2026).

Sporočila za praktično obravnavo

- Pri urtikariji je pomembno sistematično spremljati trajanje urtikarije, sprožilce, pridruženi angioedem in odziv na zdravljenje.
- Nenadno otekanje dihalnih poti, hitro napredovanje simptomov ali znaki anafilaksije zahtevajo takojšnje ukrepanje.
- Jasna razlaga bolezni in zdravljenja izboljša sodelovanje pacienta ter zmanjša nepotrebno prekinjanje zdravljenja.

VPRAŠANJA ZA RAZMISLEK

1. Kateri podatki iz anamneze so najpomembnejši pri razlikovanju med akutno in kronično urtikarijo?
2. Na katere znake je treba biti posebej pozoren pri pacientu z angioedemom?
3. Kako bi pacientu razložili pomen izogibanja sprožilcem in rednega jemanja nesedativnih antihistaminikov druge generacije?
4. Zakaj je pomembno razlikovati med histaminsko in bradikinin-posredovanim angioedemom?

5. Zakaj je pomembno vprašati, ali se kožne spremembe pojavijo po mrazu, toploti, pritisku, telesnem naporu ali stiku z vodo?

KRATICE

Kratica	Razlaga
ACE	angiotenzin-konvertazni encim
C1-INH	C1-inhibitor
FcεRI	visokoafinitetni receptor za imunoglobulin E
IgE	imunoglobulin E
IgG	imunoglobulin G

LITERATURA

1. Antia, C., Baquerizo, K., Korman, A., Bernstein, J. A., & Alikhan, A. (2018). Urticaria: A comprehensive review: Epidemiology, diagnosis, and work-up. *Journal of the American Academy of Dermatology, 79*(4), 599–614. https://doi.org/10.1016/j.jaad.2018.01.020
2. Jayasinghe, M., Caldera, D., Prathiraja, O., Jena, R., Coffie-Pierre, J. A., Agyei, J., Silva, M. S., Kayani, A. M. A., & Siddiqui, O. S. (2022). A comprehensive review of bradykinin-induced angioedema versus histamine-induced angioedema in the emergency department. *Cureus, 14*(11), e32075. https://doi.org/10.7759/cureus.32075
3. Kanani, A., Betschel, S. D., & Warrington, R. (2018). Urticaria and angioedema. *Allergy, Asthma & Clinical Immunology, 14*(Suppl 2), 59. https://doi.org/10.1186/s13223-018-0288-z
4. Kaplan, A. P. (2017). Chronic spontaneous urticaria: Pathogenesis and treatment considerations. *Allergy, Asthma & Immunology Research, 9*(6), 477–482. https://doi.org/10.4168/aair.2017.9.6.477
5. Kolkhir, P., Bonnekoh, H., Metz, M., & Maurer, M. (2024). Chronic spontaneous urticaria: A review. *JAMA, 332*(17), 1464–1477. https://doi.org/10.1001/jama.2024.15568
6. Kolkhir, P., Giménez-Arnau, A. M., Kulthanan, K., Peter, J., Metz, M., & Maurer, M. (2022). Urticaria. *Nature Reviews Disease Primers, 8*(1), 61. https://doi.org/10.1038/s41572-022-00389-z
7. Lima, H., Zheng, J., Wong, D., Waserman, S., & Sussman, G. L. (2023). Pathophysiology of bradykinin and histamine mediated angioedema. *Frontiers in Allergy, 4*, 1263432. https://doi.org/10.3389/falgy.2023.1263432
8. Maurer, M., Fluhr, J. W., & Khan, D. A. (2018). How to approach chronic inducible urticaria. *The Journal of Allergy and Clinical Immunology: In Practice, 6*(4), 1119–1130. https://doi.org/10.1016/j.jaip.2018.03.007
9. McSweeney, S. M., Christou, E. A. A., Maurer, M., Grattan, C. E., Tziotzios, C., & McGrath, J. A. (2023). Physical urticaria: Clinical features, pathogenesis, diagnostic work-up, and management. *Journal of the American Academy of Dermatology, 89*(2), 324–337. https://doi.org/10.1016/j.jaad.2023.02.062
10. Planinšek Ručigaj, T., Kmecl, T., Zidarn, M., Kopač, P., Rupnik, H., Dugonik, A., Bajrovič, N., Kecelj Leskovec, N., Lunder, T., Maurer, M., Bonač Tuma, B., & Iljaž, R. (2014). *Kronična urtikarija*. Novartis. ISBN 978-961-91817-1-3
11. Zuberbier, T., Abdul Hameed Ansari, Z., Abdul Latiff, A. H., Abuzakouk, M. M., Agcaoili-De Jesus, M. S., Agondi, R. C., Al-Ahmad, M., Alangari, A. A., Alhameli, H., Alonso Bello, C. D., Alshareef, S., Al-Tamemi, S., Altrichter, S., Al Wahshi, H., Aquilina, S., Araújo, M., Arnaout, R., Asero, R., Ballmer-Weber, B., Bangert, C., … Giménez-Arnau, A. M. (2026). The international guideline for the definition, classification, diagnosis and management of urticaria. *Allergy*. Advance online publication. https://doi.org/10.1111/all.70210

ATOPIJSKI DERMATITIS

Prim. doc. dr. Tanja Planinšek Ručigaj, dr. med., višja svetnica, specialistka dermatovenerologije in EFWH

Dermatovenerološka klinika, Univerzitetni klinični center Ljubljana

Dr. Olga Točkova, dr. med., specialistka dermatovenerologije

Dermatovenerološka klinika, Univerzitetni klinični center Ljubljana

UVOD

Atopijski dermatitis je kronična, vnetna in recidivirajoča dermatoza, ki spada med najpogostejše dermatološke bolezni v otroštvu in odrasli dobi. Nastane zaradi kompleksne interakcije med genetsko predispozicijo, motnjo epidermalne bariere, imunološko disregulacijo, spremembami kožnega mikrobioma in vplivi okolja. Klinično se kaže z izrazitim pruritusom, ekcematoznimi spremembami kože ter kroničnim potekom z izmenjujočimi se obdobji poslabšanj in remisij, kar pomembno vpliva na spanje, psihosocialno delovanje in kakovost življenja pacientov (Meledathu et al., 2025).

Atopijski dermatitis je del atopijskega spektra bolezni in je pogosto prva manifestacija atopijskega marša, pri katerem se kasneje lahko razvijejo alergijski rinitis in bronhialna astma. Ta povezava odraža skupne patofiziološke mehanizme, predvsem dominanco tipa 2 imunskega odgovora in povečano aktivnost citokinov IL-4, IL-13 in IL-31, ki so ključni mediatorji vnetja in pruritusa (Sonkoly et al., 2006; Thibodeaux et al., 2019).

Napredek v razumevanju imunoloških mehanizmov bolezni je omogočil razvoj ciljnih zdravljenj, ki dopolnjujejo tradicionalne lokalne in sistemske pristope zdravljenja (Chu et al., 2023; Davis et al., 2024; Meledathu et al., 2025).

EPIDEMIOLOGIJA IN ETIOLOGIJA

Atopijski dermatitis prizadene približno 20 % otrok in približno 5 % odraslih, pri čemer se pojavnost razlikuje glede na starost, geografsko okolje, urbanizacijo in diagnostična merila (Bylund et al., 2020; Meledathu et al., 2025). Bolezen se najpogosteje začne v prvih letih življenja, pri delu pacientov postopno izzveni, pri pomembnem deležu pa vztraja v odraslo dobo ali se prvič pojavi šele kasneje.

Etiološko je bolezen multifaktorialna. Ključno vlogo ima genetska predispozicija, predvsem mutacije filagrina, ki povzročijo motnjo kožne bariere in povečano transepidermalno izgubo vode. Posledično je koža bolj dovzetna za penetracijo alergenov, mikroorganizmov in dražil, kar sproža imunski odziv (Meledathu et al., 2025; Palmer et al., 2006).

Na imunološki ravni prevladuje Th2 usmerjen odgovor, z aktivacijo mastocitov, eozinofilcev in limfocitov ter sproščanjem citokinov, ki ohranjajo kronično vnetje (Meledathu et al., 2025; Thibodeaux et al., 2019).

Okoljski dejavniki, kot so alergeni, onesnaženje, klimatske spremembe in stres, pomembno vplivajo na pojavnost in potek bolezni. Atopijski dermatitis je tako rezultat kompleksne interakcije med notranjimi in zunanjimi dejavniki, pri čemer pri posameznem pacientu prevladujejo različni patogenetski mehanizmi (Meledathu et al., 2025).

PATOGENEZA

Atopijski dermatitis nastane zaradi prepleta motene epidermalne bariere, prirojene in pridobljene imunske disregulacije ter sprememb kožnega mikrobioma. Okvara bariere, pogosto povezana z zmanjšano funkcijo filagrina, omogoča večjo transepidermalno izgubo vode in lažji vstop alergenov, dražil ter mikroorganizmov. Posledična aktivacija imunskega sistema vodi v prevlado citokinskega odziva tipa 2, zlasti preko IL-4, IL-13 in IL-31, ki prispevajo k vnetju, pruritusu in nadaljnji okvari bariere. Kolonizacija s Staphylococcus aureus dodatno vzdržuje vnetni krog, zato je bolezen klinično heterogena in pri posameznih pacientih odraža različno razmerje med barierno, imunološko in mikrobiomsko komponento (Meledathu et al., 2025; Palmer et al., 2006; Sonkoly et al., 2006).

Kožna bariera in vnetni krog

- Okvara epidermalne bariere poveča transepidermalno izgubo vode in olajša vstop dražil, alergenov ter mikroorganizmov.
- Pruritus in praskanje dodatno poškodujeta kožo ter vzdržujeta začarani krog vnetja.
- Redna uporaba emolientov je pomembna tudi v obdobjih, ko so kožne spremembe manj izražene.

KLINIČNA SLIKA

Klinična slika atopijskega dermatitisa je izrazito heterogena in se spreminja glede na starost pacienta in trajanje bolezni. Osrednji simptom v vseh življenjskih obdobjih ostaja intenziven pruritus, ki vodi v začarani krog srbenja in praskanja ter posledično v kronično vnetje kože (Meledathu et al., 2025; Sonkoly et al., 2006).

Pri dojenčkih se bolezen najpogosteje začne na licih, čelu, lasišču in ekstenzornih površinah okončin. Prisotne so eritematozne, vlažne in eksudativne lezije z vezikulami ter krustami. Zaradi nezrele kožne bariere so v tem obdobju pogoste sekundarne okužbe, ki lahko spremenijo klinično sliko osnovne bolezni (Meledathu et al., 2025).

Pri otrocih se distribucija spremeni, pogosteje so prizadeti fleksorni predeli, vrat, zapestja in gležnji. Lezije so manj eksudativne, bolj papulozne in pogosto že kažejo znake kronifikacije z začetno lihenifikacijo (Meledathu et al., 2025).

Pri odraslih pacientih prevladuje kronična oblika bolezni z izrazito suhostjo kože, lihenifikacijo, zadebelitvijo in pogosto ekskoriacijami. Prizadeti so predvsem obraz, vrat, roke ter fleksorne površine, pogosta pa je tudi prizadetost vek in perioralnega področja, kar lahko povzroča funkcionalne, estetske in psihosocialne težave (Davis et al., 2024; Meledathu et al., 2025).

Potek bolezni je kroničen, z obdobji poslabšanj in izboljšanj, pri številnih pacientih z izrazitim vplivom na spanje, psihično stanje in socialno funkcionalnost (Davis et al., 2024; Meledathu et al., 2025).

Prepoznavanje poslabšanja

- Na poslabšanje kažejo stopnjevanje pruritusa, širjenje eritema, več ekskoriacij in večja potreba po protivnetnem zdravljenju.
- Na sekundarno okužbo lahko opozarjajo kruste, vlaženje, bolečina, toplota kože ali hitro slabšanje klinične slike.
- Spremljanje sprememb spanja in vsakodnevnega delovanja pomaga oceniti dejansko breme bolezni.

DIAGNOSTIKA IN DIFERENCIALNA DIAGNOZA

Diagnoza atopijskega dermatitisa temelji predvsem na značilni klinični sliki in anamnezi, pri čemer imajo pomembno vlogo kronični potek, pruritus in tipična distribucija lezij. Za oceno aktivnosti bolezni se uporabljajo validirane lestvice, kot sta SCORAD (angl. *Scoring Atopic Dermatitis*), ki vključuje razširjenost in intenzivnost kožnih sprememb ter subjektivne

simptome, in EASI (angl. *Eczema Area and Severity Index*), ki ocenjuje razširjenost in intenzivnost ekcemskih sprememb na posameznih telesnih predelih. Pri obeh lestvicah višja številčna vrednost pomeni večjo aktivnost oziroma resnost bolezni, znižanje vrednosti ob kontrolnih pregledih pa praviloma kaže na klinično izboljšanje (Davis et al., 2024; Meledathu et al., 2025).

V klinični praksi je smiselno diagnozo opreti na kombinacijo ključnih značilnosti: kroničen ali ponavljajoč se potek, izrazit pruritus, tipično starostno odvisno razporeditev kožnih sprememb, osebno ali družinsko anamnezo atopije ter izključitev pomembnih diferencialnih diagnoz. Pri odraslih z novonastalo, atipično ali proti zdravljenju odpornejšo boleznijo je potrebna večja previdnost, saj lahko podobno klinično sliko posnemajo kontaktni dermatitis, skabies, luskavica ali zgodnji kutani T-celični limfom (Davis et al., 2024; Meledathu et al., 2025).

Laboratorijske preiskave niso nujno potrebne, lahko pa pokažejo povišane ravni IgE ali eozinofilijo, kar podpira atopijsko komponento bolezni, vendar ni specifično (Meledathu et al., 2025).

Diagnostični izziv predstavljajo atipične oblike bolezni, pozen začetek bolezni in slab odziv na zdravljenje, kjer je treba pomisliti na alternativne diagnoze. Diferencialna diagnoza vključuje številne dermatoze, kot so kontaktni dermatitis, luskavica, seboroični dermatitis, skabies in kutani limfomi, zaradi česar je v nejasnih primerih indicirana dodatna diagnostika, vključno z biopsijo kože (Tabela 1) (Davis et al., 2024; Meledathu et al., 2025).

Tabela 1: Diferencialna diagnoza atopijskega dermatitisa – klinične značilnosti in diagnostika

Bolezen	Klinične značilnosti	Lokalizacija	Potek	Ključne diagnostične preiskave
Atopijski dermatitis	intenziven pruritus, suha koža, ekcematozne lezije, lihenifikacija	starostno odvisna (dojenček: obraz, ekstenzorji; odrasli: fleksorji)	kroničen, recidivirajoč	klinična diagnoza, po potrebi IgE, eozinofili
Alergijski kontaktni dermatitis	eritem, vezikule, ostro omejene lezije, pekoč občutek	mesto stika (roke, obraz, vrat)	po izpostavitvi alergenu	epikutano testiranje

Bolezen	Klinične značilnosti	Lokalizacija	Potek	Ključne diagnostične preiskave
Iritativni kontaktni dermatitis	eritem, razpoke, suha koža, pekoč občutek	izpostavljeni predeli (roke)	kroničen ob stalni izpostavljenosti	klinično, izključitev alergijskega kontaktnega dermatitisa
Seboroični dermatitis	mastne, rumenkaste luske, blag pruritus	lasišče, obraz, prsni koš	kroničen, blag	klinično
Luskavica	ostro omejeni plaki, srebrnkaste luske, z manj izrazitim pruritusom	ekstenzorne površine okončin, lasišče	kroničen	klinično, po potrebi biopsija
Nummularni dermatitis	okrogli ekcematozni plaki s pruritusom	trup, okončine	kroničen	klinično
Skabies	intenziven nočni pruritus, papule, rovčki	interdigitalno, zapestja, genitalno	progresiven brez zdravljenja	mikroskopija (pršice, jajčeca)
Kutani T-celični limfom (mycosis fungoides)	kronične, slabo definirane lezije, slab odziv na zdravljenje	različna lokalizacija	počasi progresiven	biopsija kože, imunohistokemija
Ichthyosis vulgaris	izrazita suhost kože, drobne luske	ekstenzorne površine okončin	kroničen	klinično, po potrebi genetsko testiranje
Dermatitis herpetiformis	drobne vezikule, močan pruritus	komolci, kolena, glutealni predel	kroničen	biopsija kože, direktna imunofluorescenca (IgA), serološke preiskave
Primarne imunske pomanjkljivosti (npr. hiper-IgE)	ekcematozne lezije in ponavljajoče okužbe	variabilno	kroničen	imunološke preiskave
Seboroični dermatitis dojenčka (cradle cap)	mastne lezije brez pruritusa	lasišče	prehoden	klinično

Opomba: Prirejeno po Davis et al., 2024; Meledathu et al., 2025.

KOMORBIDNOSTI IN VPLIV NA KAKOVOST ŽIVLJENJA

Atopijski dermatitis je pogosto povezan z drugimi atopijskimi boleznimi, kot so alergijski rinitis, astma in alergijski konjunktivitis, pri nekaterih pacientih pa tudi z okužbami kože, motnjami spanja, anksioznostjo, depresivnostjo in pomembno psihosocialno obremenitvijo. Ocena komorbidnosti je pomembna, ker vpliva na izbiro zdravljenja, varnost sistemskega zdravljenja, potrebo po interdisciplinarni obravnavi in realno oceno bremena bolezni. Pri pacientih z zmerno do hudo boleznijo je zato smiselno poleg kožnih sprememb redno ocenjevati tudi spanec, šolsko ali delovno učinkovitost, psihosocialno funkcioniranje in pridružene atopijske bolezni (Davis et al., 2024; Meledathu et al., 2025).

OCENA RESNOSTI BOLEZNI

Ocena resnosti atopijskega dermatitisa je pomembna za izbiro zdravljenja, spremljanje odziva in pravočasno prepoznavanje pacientov, pri katerih lokalno zdravljenje ne zagotavlja zadostnega nadzora bolezni. Poleg klinične presoje se uporabljajo validirane lestvice, kot sta EASI in SCORAD, ob tem pa je treba upoštevati tudi delež prizadete telesne površine, intenzivnost pruritusa, motnje spanja, pogostost poslabšanj, prizadetost vidnih ali funkcionalno pomembnih predelov ter vpliv bolezni na kakovost življenja (Davis et al., 2024; Meledathu et al., 2025).

EASI ima razpon od 0 do 72; vrednost 0 pomeni odsotnost aktivnih ekcemskih sprememb, vrednosti 1–7 praviloma ustrezajo blagi bolezni, 8–21 zmerni bolezni, 22–50 hudi bolezni, 51–72 pa zelo hudi bolezni. SCORAD ima razpon od 0 do 103; vrednosti pod 25 običajno pomenijo blago bolezen, 25–50 zmerno bolezen, vrednosti nad 50 pa hudo bolezen. Pri spremljanju istega pacienta je pomembna predvsem sprememba glede na izhodiščno vrednost: znižanje rezultata pomeni izboljšanje, porast rezultata pa poslabšanje ali nezadosten nadzor bolezni.

Numerični rezultat lestvic ne sme nadomestiti celostne presoje pacienta. Omejena, vendar funkcionalno ali psihosocialno pomembna prizadetost, na primer na obrazu, dlaneh, stopalih ali genitalnem področju, lahko prav tako upravičuje intenzivnejše zdravljenje (Davis et al., 2024).

Zdravljenje se stopnjuje glede na resnost bolezni in odziv na predhodne ukrepe: blaga bolezen praviloma zahteva obnovo kožne bariere in kratkotrajno lokalno protivnetno zdravljenje, pri zmerni bolezni se pogosto uvede proaktivno lokalno zdravljenje ali fototerapija, pri zmerno do hudi oziroma hudi bolezni pa je potrebna presoja za sistemsko ali tarčno zdravljenje (Davis et al., 2024; Pena et al., 2023).

Ocena resnosti atopijskega dermatitisa v praksi

- Pri oceni resnosti bolezni niso pomembni le prizadeta površina kože in rezultati lestvic, temveč tudi intenzivnost pruritusa, motnje spanja, pogostost poslabšanj in vpliv bolezni na kakovost življenja.
- Majhna, vendar funkcionalno pomembna prizadetost obraza, dlani, stopal ali genitalnega področja lahko pomembno obremeni pacienta.
- Redna uporaba iste lestvice omogoča primerjavo stanja skozi čas in lažjo presojo odziva na zdravljenje.

ZDRAVLJENJE

Cilj zdravljenja je doseči dolgoročni nadzor bolezni, zmanjšati pogostost poslabšanj, ublažiti pruritus in ohraniti kakovost življenja, ob hkratnem izogibanju nepotrebnemu podaljševanju neučinkovitega zdravljenja (Davis et al., 2024; Tabela 2).

Lokalno zdravljenje

Osnova zdravljenja je redna uporaba emolientov, ki obnavljajo kožno bariero, zmanjšujejo transepidermalno izgubo vode in delujejo preventivno proti poslabšanjem bolezni. Lokalni kortikosteroidi predstavljajo temelj protivnetnega zdravljenja, pri čemer se njihova jakost prilagaja lokalizaciji, resnosti bolezni in starosti pacienta. Njihova neustrezna uporaba je lahko povezana z neželenimi učinki, kot so atrofija kože, strije in telangiektazije (Pena et al., 2023). Lokalni inhibitorji kalcinevrina, kot sta takrolimus in pimekrolimus, predstavljajo učinkovito zdravljenje, zlasti na občutljivih predelih, kot sta obraz in intertriginozni predeli. Njihova uporaba je pogosto povezana s prehodnim pekočim občutkom, ki se z nadaljnjo uporabo zmanjša (Braschi et al., 2023).

Po umiritvi akutnega poslabšanja je pri pacientih s pogostimi ponovitvami smiselno proaktivno lokalno zdravljenje. To pomeni, da pacient ob redni vsakodnevni uporabi emolientov protivnetno zdravilo nanaša tudi v obdobju kliničnega izboljšanja, običajno enkrat do dvakrat tedensko na predhodno pogosto prizadeta mesta. Namen je zmanjšati pogostost ponovitev, podaljšati remisijo in zmanjšati potrebo po ponavljajočih se intenzivnih ciklih zdravljenja.

Lokalno zdravljenje in sodelovanje pri zdravljenju

- Pacient mora razumeti razliko med zdravljenjem poslabšanja in proaktivnim vzdrževalnim zdravljenjem.
- Nezadostna uporaba lokalnih kortikosteroidov zaradi strahu pred neželenimi učinki lahko vodi v slabši nadzor bolezni.
- Jasna pisna navodila in prikaz pravilnega nanašanja zdravil izboljšata varnost in učinkovitost zdravljenja.

Sistemsko zdravljenje

Ciklosporin je konvencionalno sistemsko imunosupresivno zdravilo, ki se uporablja pri izbranih pacientih z zmernim do hudim atopijskim dermatitisom. Njegova uporaba je praviloma časovno omejena zaradi tveganja za nefrotoksičnost, hipertenzijo, interakcije z zdravili in povečano dovzetnost za okužbe, zato zahteva redno klinično in laboratorijsko spremljanje (Bußmann & Novak, 2017).

Metotreksat se uporablja kot alternativno sistemsko zdravilo, vendar lahko povzroča hepatotoksičnost in mielosupresijo, zato zahteva redno laboratorijsko spremljanje (Flohr et al., 2023).

Pri azatioprinu je pred uvedbo zdravljenja smiselno oceniti aktivnost TPMT (tiopurin-S-metiltransferaze) oziroma NUDT15 (nudiks hidrolaze 15), kjer je to dostopno, saj zmanjšana encimska aktivnost poveča tveganje za mielotoksičnost. Mikofenolat mofetil se uporablja kot neregistrirana možnost pri izbranih pacientih z refraktorno boleznijo, vendar zahteva spremljanje krvne slike, jetrnih encimov in tveganja za okužbe (Bußmann & Novak, 2017; Davis et al., 2024).

Biološko in tarčno zdravljenje

Dupilumab je monoklonsko protitelo, ki zavira signalizacijo IL-4 in IL-13 in je indiciran pri zmerno do hudih oblikah atopijskega dermatitisa. Standardni odmerek pri odraslih je začetni odmerek 600 mg s.c., nato 300 mg na 2 tedna. Najpogostejši neželeni učinki vključujejo konjunktivitis, reakcije na mestu aplikacije in redke okužbe (Halling et al., 2021; Thibodeaux et al., 2019).

Tralokinumab je monoklonsko protitelo, usmerjeno proti IL-13, in je indiciran za zdravljenje zmerno do hudega atopijskega dermatitisa pri pacientih, pri katerih lokalno zdravljenje ni zadostno. Njegov varnostni profil je praviloma ugoden, med pogostejšimi neželenimi učinki pa se opisujejo konjunktivitis, reakcije na mestu aplikacije in okužbe zgornjih dihal (Davis et al., 2024; Wollenberg et al., 2021).

Zaviralci JAK, kot so upadacitinib, abrocitinib in baricitinib, predstavljajo učinkovito zdravljenje, vendar so povezani z večjim tveganjem za neželene učinke, kot so okužbe, trombembolije ter spremembe krvne slike, jetrnih encimov in lipidograma, kar zahteva skrbno izbiro pacientov in njihovo ustrezno spremljanje (Chu et al., 2023).

Kontraindikacije za sistemsko zdravljenje vključujejo aktivne okužbe, malignome, hudo jetrno ali ledvično okvaro ter nosečnost pri določenih zdravilih (Bußmann & Novak, 2017; Davis et al., 2024).

Fototerapija

Fototerapija predstavlja pomembno možnost zdravljenja pri pacientih z zmernim do hudim atopijskim dermatitisom, zlasti kadar lokalno zdravljenje ni dovolj učinkovito ali ni dobro tolerirano. Gre za uporabo ultravijoličnega (UV) sevanja, ki deluje protivnetno, imunomodulatorno in antipruritično. Učinek temelji na zaviranju aktivacije T-limfocitov, zmanjšanju produkcije proinflamatornih citokinov ter vplivu na kožni mikrobiom, kar vodi do zmanjšanja vnetja in izboljšanja kožne bariere (Davis et al., 2024; O'Connell et al., 2022).

Najpogosteje uporabljena oblika je ozkospektralna UVB (NB-UVB) fototerapija, ki velja za standardno metodo zaradi ugodnega razmerja med učinkovitostjo in varnostjo. Uporablja se predvsem pri kroničnih oblikah bolezni, medtem ko je UVA1 lahko učinkovita tudi pri akutnih poslabšanjih. Zdravljenje se običajno izvaja dva- do trikrat tedensko, učinek pa se razvije postopoma v nekaj tednih (Davis et al., 2024; O'Connell et al., 2022).

Fotokemoterapija s PUVA, ki vključuje kombinacijo UVA sevanja in fotosenzibilizatorja (psoralena), se danes uporablja redkeje zaradi povečanega tveganja za dolgoročne neželene učinke, predvsem kožnega raka. Kljub temu ostaja možnost pri izbranih pacientih s hudimi in refraktarnimi oblikami bolezni (O'Connell et al., 2022).

Fototerapija ima pri ustrezni izbiri pacientov in pravilnem izvajanju običajno ugoden varnostni profil, vendar lahko povzroči akutne neželene učinke, kot so eritem, suhost kože in fototoksične reakcije. Dolgoročni neželeni učinki vključujejo fotostaranje in povečano tveganje za kožne tumorje predvsem pri kumulativno visokih odmerkih, zlasti pri zdravljenju s PUVA. Kontraindicirana je pri pacientih s fotosenzitivnimi dermatozami, anamnezo kožnih malignomov ali pri pacientih, ki prejemajo fotosenzibilizirajoča zdravila (Davis et al., 2024; O'Connell et al., 2022).

Pomembno je poudariti, da fototerapija ni izolirana metoda zdravljenja, temveč del celostnega pristopa in se pogosto kombinira z lokalnim zdravljenjem. Smernice jo priporočajo kot drugo

linijo zdravljenja pri pacientih, ki ne odgovarjajo zadostno na lokalno zdravljenje (Davis et al., 2024).

Klimatsko zdravljenje

Klimatsko zdravljenje se lahko pri izbranih pacientih uporablja kot dopolnilni nefarmakološki pristop, zlasti v okoljih z ugodnim razmerjem UV-sevanja, vlažnosti, temperature in manjše izpostavljenosti nekaterim alergenom. Najpogosteje se opisujejo ugodni učinki morskega ali visokogorskega okolja, vendar so dokazi heterogeni, učinek pa je običajno časovno omejen in odvisen od trajanja izpostavljenosti, individualnih sprožilcev, sočasne nege kože ter nadaljevanja osnovnega protivnetnega zdravljenja. Klimatskega zdravljenja zato ne smemo razumeti kot nadomestilo za standardno zdravljenje, temveč kot možno dopolnilo pri skrbno izbranih pacientih (Fieten et al., 2015).

Dodatna zdravljenja

Pri pacientih z izrazito kolonizacijo s *Staphylococcus aureus* ali kliničnimi znaki sekundarne okužbe je lahko smiselna uporaba antiseptikov, v izbranih primerih pa kratkotrajno antibiotično zdravljenje. Ker bakterijska kolonizacija pomembno prispeva k vzdrževanju vnetja kože, lahko tak pristop izboljša klinično sliko, vendar dolgotrajna ali rutinska uporaba antibiotikov ni priporočljiva zaradi tveganja za razvoj odpornosti (Davis et al., 2024; Meledathu et al., 2025).

Psihološki in vedenjski ukrepi

Imajo ključno mesto, saj stres in psihološki dejavniki izrazito vplivajo na potek bolezni. Tehnike obvladovanja stresa, edukacija pacientov in vedenjske intervencije lahko zmanjšajo pruritus ter izboljšajo sodelovanje pacienta pri zdravljenju (Choi et al., 2020; Li et al., 2017; Meledathu et al., 2025).

V zadnjih letih se raziskujejo tudi terapevtski pristopi, usmerjeni v modulacijo kožnega mikrobioma, uporabo probiotikov in razvoj novih tarčnih molekul. Čeprav so ti pristopi obetavni, njihova vloga v rutinski klinični praksi še ni dokončno opredeljena, zato jih je treba razumeti predvsem kot področje nadaljnjih raziskav (Meledathu et al., 2025).

Dolgotrajni nadzor bolezni zahteva redno prilagajanje zdravljenja glede na aktivnost bolezni, odziv na zdravljenje, varnostne dejavnike in pacientove življenjske okoliščine (Davis et al., 2024; Meledathu et al., 2025).

EDUKACIJA PACIENTA IN SODELOVANJE PRI ZDRAVLJENJU

Uspešnost zdravljenja je močno odvisna od pacientovega razumevanja kroničnega in recidivirajočega poteka bolezni, pravilne uporabe lokalnih zdravil ter realnih pričakovanj. Pacientu je treba razložiti pomen redne uporabe emolientov, ustrezno količino in pravilen način nanašanja lokalnih kortikosteroidov ali inhibitorjev kalcinevrina ter razliko med zdravljenjem poslabšanja in proaktivnim vzdrževalnim zdravljenjem. Posebno pozornost je treba nameniti kortikofobiji, saj lahko vodi v nezadostno zdravljenje in nepotrebno stopnjevanje zdravljenja. Pisna navodila, demonstracija nanašanja zdravil in dogovorjen načrt ukrepanja ob poslabšanjih izboljšajo sodelovanje pacienta pri zdravljenju in dolgoročni nadzor bolezni (Choi et al., 2020; Li et al., 2017).

SPREMLJANJE PACIENTOV PO ZDRAVLJENJU

Spremljanje mora biti prilagojeno resnosti bolezni, vrsti zdravljenja, komorbidnostim in tveganju za neželene učinke. Po uvedbi ali spremembi zdravljenja je potreben zgodnji kontrolni pregled za oceno učinkovitosti, upoštevanja navodil za zdravljenje, neželenih učinkov in potrebe po dodatni edukaciji. Pacienti z blago, dobro nadzorovano boleznijo potrebujejo redkejše kontrolne preglede, pacienti z zmerno do hudo boleznijo, pogostimi poslabšanji ali sistemskim zdravljenjem pa strukturirano spremljanje (Davis et al., 2024; Meledathu et al., 2025).

Pri lokalnem zdravljenju je treba preverjati učinkovitost, pravilno uporabo zdravil, upoštevanje navodil za zdravljenje in lokalne neželene učinke. Kontrolni pregled vključuje pogostost uporabe emolientov, porabljeno količino in način nanašanja lokalnih kortikosteroidov ali inhibitorjev kalcinevrina ter ustreznost jakosti kortikosteroida glede na lokalizacijo, starost in aktivnost bolezni. Pri kortikosteroidih je treba spremljati znake atrofije kože, telangiektazij, strij, perioralnega dermatitisa in rozaceiformnih sprememb, pri inhibitorjih kalcinevrina pa predvsem prehoden pekoč občutek in lokalno toleranco. Pri pogostih ponovitvah je smiselno razmisliti o proaktivnem zdravljenju in o stopnjevanju zdravljenja, kadar ob pravilnem lokalnem zdravljenju ni dosežen zadosten nadzor bolezni (Choi et al., 2020; Li et al., 2017; Pena et al., 2023).

Na kontrolnih pregledih je priporočljivo spremljati aktivnost bolezni z enako lestvico kot ob začetni oceni, na primer z EASI ali SCORAD, ter hkrati oceniti pruritus, spanje, poslabšanja, porabo lokalnih kortikosteroidov in kakovost življenja. Takšno longitudinalno spremljanje omogoča pravočasno prepoznavanje nezadostnega odziva, racionalno stopnjevanje ali

zmanjševanje zdravljenja ter zmanjšuje tveganje za nepotrebno izpostavljenost neučinkovitemu ali tveganemu zdravljenju (Bußmann & Novak, 2017; Davis et al., 2024; Meledathu et al., 2025).

Po zaključeni fototerapiji je priporočljivo opraviti kontrolni pregled kože z oceno odziva na zdravljenje, morebitnega rezidualnega eritema, suhosti, občutljivosti kože in znakov fototoksičnosti. Pri pacientih, ki so prejeli večje kumulativne odmerke UV-sevanja ali zdravljenje s PUVA, je treba dokumentirati skupno število obsevanj, kumulativni odmerek in morebitne fototoksične zaplete ter načrtovati dolgoročno spremljanje zaradi tveganja za fotostaranje in kožne tumorje. Pacienta je treba poučiti o dosledni fotoprotekciji, izogibanju dodatnemu intenzivnemu UV-izpostavljanju, prepoznavanju novih ali spreminjajočih se pigmentnih in nepigmentnih kožnih sprememb ter potrebi po zgodnjem dermatološkem pregledu ob sumljivih spremembah. Po koncu cikla fototerapije je smiselno nadaljevati redno uporabo emolientov in po potrebi proaktivno lokalno protivnetno zdravljenje, saj s tem zmanjšamo tveganje za zgodnje poslabšanje bolezni (Davis et al., 2024; O'Connell et al., 2022).

Pri sistemskem zdravljenju je treba varnostno spremljanje načrtovati že pred uvedbo zdravljenja. Izhodiščna ocena vključuje komorbidnosti, aktualne in prebolele okužbe, cepljenja, nosečnost oziroma načrtovanje nosečnosti, sočasno uživanje drugih zdravil, možne interakcije in laboratorijske preiskave glede na izbrano zdravilo. Pri konvencionalnih imunosupresivih se praviloma spremljajo krvna slika, jetrni encimi, ledvična funkcija in krvni tlak; pri bioloških zdravilih predvsem okužbe, reakcije na mestu aplikacije in očesni neželeni učinki; pri zaviralcih JAK pa krvna slika, jetrni encimi, lipidogram, okužbe, reaktivacija virusa varicella-zoster oziroma pojav herpesa zostra ter trombembolično in kardiovaskularno tveganje. Pogostost kontrol je največja v začetnem obdobju in po spremembi odmerka, nato pa se prilagodi stabilnosti bolezni, laboratorijskim izvidom in individualnemu tveganju za neželene učinke (Bußmann & Novak, 2017; Davis et al., 2024).

Pri biološkem zdravljenju, zlasti z dupilumabom ali tralokinumabom, je spremljanje usmerjeno v klinični odziv, sodelovanje pacienta pri zdravljenju in neželene učinke. Pred uvedbo je treba dokumentirati izhodiščno aktivnost bolezni, pruritus, spanje, kakovost življenja, pridružene atopijske bolezni in morebitne očesne težave. Na kontrolnih pregledih se ocenjujejo EASI ali SCORAD, poraba lokalnih protivnetnih zdravil, pogostost poslabšanj in funkcionalno izboljšanje. Posebno pozornost zahtevajo pojav konjunktivitisa, blefaritisa, suhost oči, bolečina, fotofobija ali motnje vida; ob hujših ali vztrajnih simptomih in znakih je potreben oftalmološki pregled. Pacienta je treba poučiti o pravilni subkutani aplikaciji, menjavanju mest

injiciranja, znakih okužb in reakcijah na mestu aplikacije (Davis et al., 2024; Halling et al., 2021; Wollenberg et al., 2021).

Pri zaviralcih JAK je pred uvedbo potrebna individualna ocena koristi in tveganja, zlasti pri starejših pacientih, srčno-žilnih dejavnikih tveganja, anamnezi trombembolije, malignomih, kroničnih okužbah ter jetrni ali ledvični okvari. Izhodiščna ocena vključuje krvno sliko z diferencialno krvno sliko, jetrne encime, ledvično funkcijo, lipidogram, status okužb in cepljenj ter po potrebi presejanje za tuberkulozo, hepatitis B in C. Med zdravljenjem je treba spremljati učinkovitost, laboratorijske izvide, okužbe, reaktivacijo virusa varicella-zoster oziroma pojav herpesa zostra, trombembolične in srčno-žilne zaplete ter pacienta poučiti, naj ob znakih resnega zapleta takoj poišče zdravniško pomoč. Pri stabilnem odzivu je smiselna uporaba najnižjega učinkovitega odmerka (Chu et al., 2023; Davis et al., 2024).

Varnost pri sistemskem in tarčnem zdravljenju

- Pred uvedbo sistemskega ali tarčnega zdravljenja je pomembna izhodiščna ocena okužb, komorbidnosti, sočasnega zdravljenja in laboratorijskih izvidov.
- Med zdravljenjem je treba spremljati učinkovitost, neželene učinke, odstopanja v laboratorijskih izvidih in znake okužb.
- Pri biološkem zdravljenju je treba spremljati tudi pojav očesnih simptomov in znakov, reakcije na mestu aplikacije ter pravilno tehniko aplikacije zdravila.

Po stabilizaciji bolezni naj ima pacient jasen dolgoročni načrt: redno uporabo emolientov, proaktivno lokalno zdravljenje na pogosto prizadetih mestih, prepoznavanje zgodnjih znakov poslabšanja in navodila za pravočasno ukrepanje. Na kontrolnih pregledih je treba preverjati tehniko nanašanja zdravil, razumevanje režima zdravljenja, morebitno kortikofobijo in vpliv bolezni na vsakodnevno življenje (Choi et al., 2020; Davis et al., 2024; Li et al., 2017; Meledathu et al., 2025).

Tabela 2 prikazuje stopnjevanje zdravljenja glede na resnost bolezni, pri čemer posamezne stopnje niso strogo ločene, temveč se v klinični praksi pogosto prekrivajo. Odločitev o prehodu na višjo stopnjo zdravljenja mora temeljiti na nezadostnem nadzoru bolezni, pogostih poslabšanjih, pomembnem negativnem vplivu na spanje ali kakovost življenja ter tveganjih in koristih posamezne možnosti zdravljenja (Davis et al., 2024).

Tabela 2: Stopenjsko zdravljenje atopijskega dermatitisa

Stopnja	Zdravljenje	Odmerek / uporaba	Neželeni učinki	Opombe
1	Emolienti	večkrat dnevno	brez pomembnih	osnova zdravljenja
2	Lokalni kortikosteroidi	glede na jakost pripravka	atrofija kože	kratkotrajna uporaba
3	Takrolimus 0,1 % / pimekrolimus 1 %	2× dnevno	pekoč občutek	občutljivi predeli
4	Fototerapija (NB-UVB)	2–3× tedensko	eritem, fotostaranje kože	kronične oblike
5	Ciklosporin	3–5 mg/kg/dan	nefrotoksičnost	kratkotrajno
6	Metotreksat	0,3–0,5 mg/kg/teden	hepatotoksičnost	laboratorijsko spremljanje
7	Dupilumab	600 mg začetno, nato 300 mg/2 tedna oziroma glede na starost pacienta	konjunktivitis	dolgotrajno zdravljenje
8	Zaviralci JAK	npr. upadacitinib 15–30 mg/dan	okužbe, trombembolični zapleti	izbrani pacienti

***Opomba**:* Prirejeno po Chu et al., 2023; Davis et al., 2024; Wollenberg et al., 2021.

Dolgoročni načrt obvladovanja bolezni

- Dolgoročni nadzor temelji na redni negi kože, pravočasnem ukrepanju ob poslabšanju in prilagajanju zdravljenja aktivnosti bolezni.
- Pacient naj pozna zgodnje znake poslabšanja in ima jasna navodila za uporabo predpisanega zdravljenja.
- Redno spremljanje pruritusa, spanja, vsakodnevnega delovanja in kakovosti življenja omogoča bolj celostno presojo poteka bolezni.

ZAKLJUČEK

Atopijski dermatitis je kronična in heterogena bolezen z izrazitim vplivom na kakovost življenja, pri kateri se prepletajo motnja epidermalne bariere, genetska predispozicija, imunološka disregulacija in okoljski dejavniki (Meledathu et al., 2025).

Sodobna obravnava zato temelji na natančni oceni resnosti bolezni, ustrezni izbiri lokalnega zdravljenja, fototerapije, sistemskega ali tarčnega zdravljenja ter varnem dolgoročnem spremljanju pacienta (Chu et al., 2023; Davis et al., 2024; Halling et al., 2021; Wollenberg et al., 2021).

Edukacija, pravilna uporaba lokalnih zdravil, fototerapija pri izbranih pacientih in psihološka podpora dopolnjujejo farmakološko zdravljenje ter izboljšujejo sodelovanje pacienta pri

zdravljenju in dolgoročni nadzor bolezni (Choi et al., 2020; Davis et al., 2024; Li et al., 2017; O'Connell et al., 2022).

Nadaljnji razvoj personalizirane medicine bo verjetno omogočil boljšo opredelitev fenotipov in endotipov bolezni ter natančneje usmerjeno zdravljenje posameznih pacientov (Meledathu et al., 2025).

VPRAŠANJA ZA RAZMISLEK

1. Kako bi pri pacientu z atopijskim dermatitisom prepoznali znake poslabšanja bolezni in jih razlikovali od znakov sekundarne okužbe kože?
2. Zakaj je pri atopijskem dermatitisu pomembno redno obnavljanje kožne bariere tudi v obdobjih, ko so kožne spremembe manj izražene?
3. Kateri podatki iz pogovora s pacientom so ključni za oceno vpliva atopijskega dermatitisa na spanje, vsakodnevno delovanje in kakovost življenja?
4. Kako bi pacientu na razumljiv način pojasnili razliko med zdravljenjem poslabšanja in proaktivnim vzdrževalnim zdravljenjem?
5. Katere neželene učinke, laboratorijska odstopanja in klinične znake zapletov je treba spremljati pri pacientu, ki prejema sistemsko ali tarčno zdravljenje atopijskega dermatitisa?

LITERATURA

1. Braschi, É., & Moe, S. S. (2023). Topical calcineurin inhibitors for atopic dermatitis. *Canadian Family Physician, 69*(11), 773–774. https://doi.org/10.46747/cfp.6911773
2. Bußmann, C., & Novak, N. (2017). Systemic therapy of atopic dermatitis. *Allergologie Select, 1*(1), 1–8. https://doi.org/10.5414/ALX01285E
3. Bylund, S., von Kobyletzki, L. B., Svalstedt, M., & Svensson, Å. (2020). Prevalence and incidence of atopic dermatitis: A systematic review. *Acta Dermato-Venereologica, 100*(12), adv00160. https://doi.org/10.2340/00015555-3510
4. Choi, E., Tan, K. W., Tang, F., Tan, C., & Chandran, N. S. (2020). Efficacy of targeted education in reducing topical steroid phobia: A randomized clinical trial. *Journal of the American Academy of Dermatology, 83*(6), 1681–1687. https://doi.org/10.1016/j.jaad.2020.02.079
5. Chu, A. W. L., Wong, M. M., Rayner, D. G., Guyatt, G. H., Díaz Martinez, J. P., Ceccacci, R., Zhao, I. X., McMullen, E., Srivastava, A., Wang, J., Wen, A., Wang, F. C., Brignardello-Petersen, R., Izcovich, A., Oykhman, P., Wheeler, K. E., Wang, J., Spergel, J. M., Singh, J. A., Silverberg, J. I., … Chu, D. K. (2023). Systemic treatments for atopic dermatitis (eczema): Systematic review and network meta-analysis of randomized trials. *The Journal of Allergy and Clinical Immunology, 152*(6), 1470–1492. https://doi.org/10.1016/j.jaci.2023.08.029
6. Davis, D. M. R., Drucker, A. M., Alikhan, A., Bercovitch, L., Cohen, D. E., Darr, J. M., Eichenfield, L. F., Frazer-Green, L., Paller, A. S., Schwarzenberger, K., Silverberg, J. I., Singh, A. M., Wu, P. A., & Sidbury, R. (2024). Guidelines of care for the management of atopic dermatitis in adults with phototherapy and systemic therapies. *Journal of the American Academy of Dermatology, 90*(2), e43–e56. https://doi.org/10.1016/j.jaad.2023.08.102

7. Fieten, K. B., Weststrate, A. C. G., van Zuuren, E. J., Bruijnzeel-Koomen, C. A. F. M., & Pasmans, S. G. M. A. (2015). Alpine climate treatment of atopic dermatitis: A systematic review. *Allergy, 70*(1), 12–25. https://doi.org/10.1111/all.12514
8. Flohr, C., Rosala-Hallas, A., Jones, A. P., Beattie, P., Baron, S., Browne, F., Brown, S. J., Gach, J. E., Greenblatt, D., Hearn, R., Hilger, E., Esdaile, B., Cork, M. J., Howard, E., Lovgren, M. L., August, S., Ashoor, F., Williamson, P. R., McPherson, T., O'Kane, D., … TREAT Trial Investigators. (2023). Efficacy and safety of ciclosporin versus methotrexate in the treatment of severe atopic dermatitis in children and young people (TREAT): A multicentre parallel group assessor-blinded clinical trial. *British Journal of Dermatology, 189*(6), 674–684. https://doi.org/10.1093/bjd/ljad281
9. Halling, A. S., Loft, N., Silverberg, J. I., Guttman-Yassky, E., & Thyssen, J. P. (2021). Real-world evidence of dupilumab efficacy and risk of adverse events: A systematic review and meta-analysis. *Journal of the American Academy of Dermatology, 84*(1), 139–147. https://doi.org/10.1016/j.jaad.2020.08.051
10. Li, A. W., Yin, E. S., & Antaya, R. J. (2017). Topical corticosteroid phobia in atopic dermatitis: A systematic review. *JAMA Dermatology, 153*(10), 1036–1042. https://doi.org/10.1001/jamadermatol.2017.2437
11. Meledathu, S., Naidu, M. P., & Brunner, P. M. (2025). Update on atopic dermatitis. *The Journal of Allergy and Clinical Immunology, 155*(4), 1124–1132. https://doi.org/10.1016/j.jaci.2025.01.013
12. O'Connell, K. A., Kim, L. S., Szeto, M. D., Sivesind, T., Dellavalle, R. P., Musters, A. H., & Spuls, P. I. (2022). From the Cochrane Library: Phototherapy for atopic eczema. *Journal of the American Academy of Dermatology, 87*(1), e23–e26. https://doi.org/10.1016/j.jaad.2022.03.010
13. Palmer, C. N. A., Irvine, A. D., Terron-Kwiatkowski, A., Zhao, Y., Liao, H., Lee, S. P., Goudie, D. R., Sandilands, A., Campbell, L. E., Smith, F. J. D., O'Regan, G. M., Watson, R. M., Cecil, J. E., Bale, S. J., Compton, J. G., DiGiovanna, J. J., Fleckman, P., Lewis-Jones, S., Arseculeratne, G., … McLean, W. H. I. (2006). Common loss-of-function variants of the epidermal barrier protein filaggrin are a major predisposing factor for atopic dermatitis. *Nature Genetics, 38*(4), 441–446. https://doi.org/10.1038/ng1767
14. Pena, J., Zameza, P. A., Pixley, J. N., Remitz, A., & Feldman, S. R. (2023). A comparison of topical corticosteroids and topical calcineurin inhibitors for the treatment of atopic dermatitis. *The Journal of Allergy and Clinical Immunology: In Practice, 11*(5), 1347–1359. https://doi.org/10.1016/j.jaip.2023.03.022
15. Sonkoly, E., Muller, A., Lauerma, A. I., Pivarcsi, A., Soto, H., Kemeny, L., Alenius, H., Dieu-Nosjean, M. C., Meller, S., Rieker, J., Steinhoff, M., Hoffmann, T. K., Ruzicka, T., Zlotnik, A., & Homey, B. (2006). IL-31: A new link between T cells and pruritus in atopic skin inflammation. *The Journal of Allergy and Clinical Immunology, 117*(2), 411–417. https://doi.org/10.1016/j.jaci.2005.10.033
16. Thibodeaux, Q., Smith, M. P., Ly, K., Beck, K., Liao, W., & Bhutani, T. (2019). A review of dupilumab in the treatment of atopic diseases. *Human Vaccines & Immunotherapeutics, 15*(9), 2129–2139. https://doi.org/10.1080/21645515.2019.1582403
17. Wollenberg, A., Blauvelt, A., Guttman-Yassky, E., Worm, M., Lynde, C., Lacour, J.-P., Spelman, L., Katoh, N., Saeki, H., Poulin, Y., Lesiak, A., Kircik, L., Cho, S. H., Herranz, P., Cork, M. J., Peris, K., Steffensen, L. A., Bang, B., Kuznetsova, A., … Simpson, E. L. (2021). Tralokinumab for moderate-to-severe atopic dermatitis: Results from two 52-week, randomized, double-blind, multicentre, placebo-controlled phase III trials (ECZTRA 1 and ECZTRA 2). *British Journal of Dermatology, 184*(3), 437–449. https://doi.org/10.1111/bjd.19574

ZDRAVSTVENA NEGA OTROKA Z ATOPIJSKIM DERMATITISOM

Gordana Stankić, dipl. m. s.

Dermatovenerološka klinika, Univerzitetni klinični center Ljubljana

UVOD

Atopijski dermatitis (AD) je ena najpogostejših kroničnih vnetnih bolezni kože pri otrocih. Zanj so značilni suha koža, srbenje, ponavljajoča se vnetna žarišča in obdobja poslabšanj, ki lahko pomembno vplivajo na otrokovo spanje, počutje, vsakodnevne dejavnosti ter kakovost življenja otroka in njegove družine (Dragoš, 2009; National Institute for Health and Care Excellence [NICE], 2025).

Pri obravnavi otroka z AD ima pomembno vlogo medicinska sestra (MS), ki izvaja zdravstveno nego (ZN), spremlja stanje kože, sodeluje pri lokalnem zdravljenju ter otroka in starše oziroma skrbnike uči pravilne vsakodnevne nege kože. Razumevanje bolezni, pravilna uporaba negovalnih pripravkov in jasna navodila pomembno prispevajo k boljši urejenosti bolezni ter varnejši oskrbi v domačem okolju.

Namen članka je prikazati osnovne značilnosti atopijskega dermatitisa pri otrocih ter opredeliti ključne naloge medicinske sestre pri zdravstveni negi, podpori lokalnemu zdravljenju, preprečevanju poslabšanj in zdravstveni vzgoji otroka ter staršev oziroma skrbnikov.

ATOPIJSKI DERMATITIS PRI OTROCIH

Koža je največji organ telesa ter ima pomembno zaščitno, termoregulacijsko, čutilno in presnovno vlogo. Sestavljena je iz povrhnjice oziroma epidermisa, usnjice oziroma dermisa in podkožja oziroma subkutisa, kar je prikazano na Sliki 1. Pri otrocih z AD je kožna pregrada oslabljena, zato je koža bolj suha, občutljiva za draženje ter dovzetnejša za vnetja in okužbe. Redna in pravilna nega kože je zato temelj obravnave otroka z AD (Betetto & Fettich, 1993; Yousef et al., 2024).

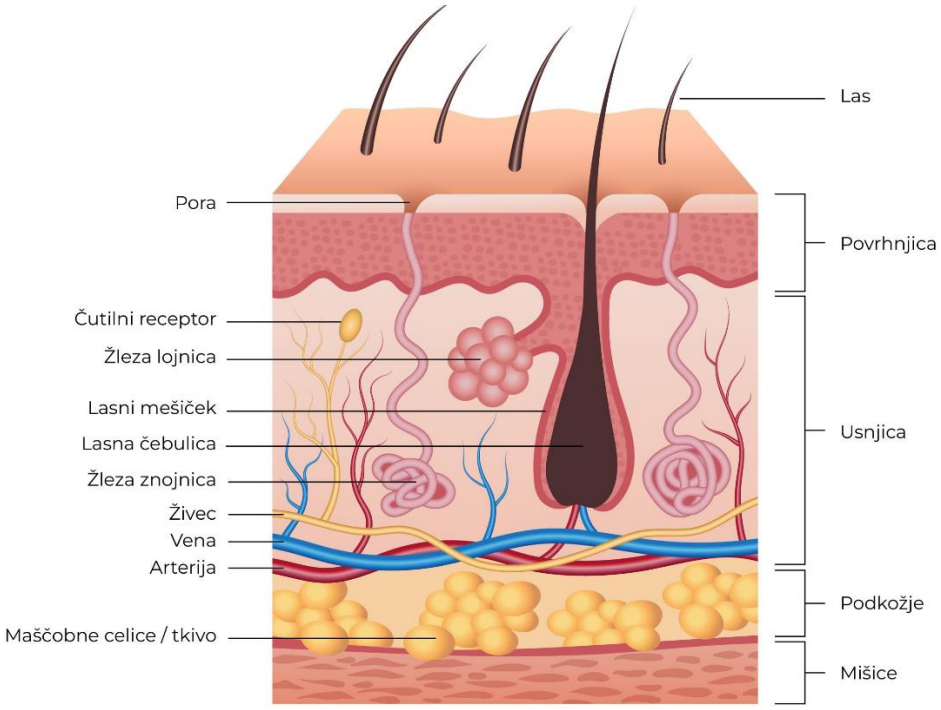

Slika 1: Sestava kože. Vir: DK Glowy (n.d.).

Atopijski dermatitis (AD) je kronična, ponavljajoča se vnetna bolezen kože, ki se pogosto začne v zgodnjem otroštvu. Potek bolezni je različen: pri nekaterih otrocih se težave z leti umirijo, pri drugih pa se poslabšanja ponavljajo tudi pozneje v otroštvu ali v odrasli dobi. Klinična slika se spreminja glede na starost otroka, stopnjo vnetja, prisotnost srbenja in morebitne sprožilne dejavnike (Dragoš, 2009; NICE, 2025).



Slika 2: Atopijski dermatitis pri dojenčku. Vir: Dermatovenerološka klinika, UKC Ljubljana (2020).



Slika 3: Atopijski dermatitis pri malčku. Vir: Dermatovenerološka klinika, UKC Ljubljana (2020).



Slika 4: Atopijski dermatitis pri starejšem otroku. Vir: Dermatovenerološka klinika, UKC Ljubljana (2020).

Značilne kožne spremembe pri otrocih z AD se razlikujejo glede na starost. Pri dojenčkih so spremembe pogosto vidne na obrazu, lasišču in izteznih površinah okončin (Slika 2), pri malčkih in starejših otrocih pa se pogosteje pojavljajo v pregibih velikih sklepov, na zapestjih, gležnjih in vratu (Sliki 3 in 4) (Dragoš, 2009; NICE, 2025).

Za AD je značilno izrazito srbenje, ki lahko povzroči praskanje, poškodbe kože, motnje spanja, razdražljivost in slabšo kakovost življenja otroka ter družine (Dragoš, 2009).

Pogostost AD pri otrocih je visoka, bolezen pa pogosto poteka v zagonih. Cilj obravnave ni dokončna ozdravitev, temveč zmanjšanje srbenja in vnetja, obnova kožne pregrade, preprečevanje poslabšanj ter izboljšanje kakovosti življenja otroka in družine. Temelj zdravljenja so redna uporaba negovalnih pripravkov, pravilna higiena kože, izogibanje dražilcem in po potrebi uporaba protivnetnih lokalnih zdravil po zdravnikovem navodilu (Točkova, 2021; NICE, 2025).

ZDRAVLJENJE ATOPIJSKEGA DERMATITISA PRI OTROCIH

Izbira ustrezne mazilne podlage je pomemben del uspešnega lokalnega zdravljenja. Neustrezno izbrana podlaga lahko poslabša stanje kože, povzroči draženje ali prispeva k senzibilizaciji.

Izbira podlage je odvisna od oblike oziroma stadija vnetja, pri čemer je treba upoštevati tudi individualne značilnosti otrokove kože (Benedičič Pilih, 2001).

Lokalni kortikosteroidi (KS) se uporabljajo po zdravnikovem navodilu, praviloma v tankem sloju na vneta področja kože. Medicinska sestra ima pomembno vlogo pri razlagi pravilnega nanosa, trajanja uporabe in varnostnih ukrepov, saj lahko neustrezna ali predolga uporaba povzroči neželene učinke, strah pred KS pa pogosto vodi v nezadostno učinkovito zdravljenje. Staršem oziroma skrbnikom je treba navodila pojasniti jasno in razumljivo ter jih po možnosti dopolniti s pisnimi priporočili (Benedičič Pilih, 2001; Wollenberg et al., 2022).

Kako staršem razložimo varno uporabo lokalnih kortikosteroidov

Pri zdravstveni vzgoji staršem oziroma skrbnikom jasno pojasnimo, da:

- so lokalni kortikosteroidi namenjeni umirjanju vnetja kože in zmanjšanju srbenja;
- se uporabljajo po zdravnikovem navodilu, praviloma v tankem sloju na vneta področja kože;
- je pomembno upoštevati predpisano jakost, pogostost in trajanje uporabe;
- zdravljenja ne prekinjamo ali spreminjamo samovoljno, temveč se ob dvomu posvetujemo z zdravstvenim timom;
- strah pred kortikosteroidi zmanjšujemo z razumljivo razlago, praktičnim prikazom nanosa in preverjanjem razumevanja navodil.

Poleg nanosa lokalnih pripravkov medicinska sestra v praksi pogosto sodeluje pri izvajanju kopeli, obkladkov in dvojnih hladnih kremnih ovitkov (DHKO). Kopeli so namenjene vlaženju kože in odstranjevanju nečistoč, pri čemer naj bo voda mlačna, kopanje pa časovno omejeno. Po kopanju kože ne drgnemo, temveč jo nežno popivnamo in še rahlo vlažno namažemo z negovalnim pripravkom (NICE, 2025; Wollenberg et al., 2022).

Rutinska uporaba emolientnih dodatkov za kopel pri otrocih z AD ni priporočena; pomembnejša je pravilna uporaba negovalnih pripravkov za umivanje oziroma nadomestkov mila ter individualno prilagojeno svetovanje družini (Matthews et al., 2023; NICE, 2025).

Negovalni pripravek je treba uporabljati v zadostni količini, pri otrocih približno do 100 g tedensko, da se doseže optimalen učinek (Točkova, 2021).

Negovalne pripravke je treba uporabljati redno, obilno in na vseh predelih kože, tudi kadar ni vidnih znakov vnetja, saj s tem vzdržujemo kožno pregrado in zmanjšujemo tveganje za poslabšanja (NICE, 2025).

DHKO je priporočljivo uporabiti ob pojavu svežih, rosečih sprememb na koži. Z ovitki zmanjšamo transepidermalno izgubo vode in izboljšamo hidratacijo kože, hkrati pa izboljšamo

prodiranje zdravilnih učinkovin oziroma negovalnega pripravka v kožo. Obkladki predstavljajo tudi fizično zaščito pred praskanjem (Točkova, 2021).
Za obkladke uporabljamo 0,9 % NaCl ali prekuhano vodo sobne temperature. Obkladke uporabljamo po navodilu zdravstvenega tima, običajno večkrat na dan, čas namestitve pa prilagodimo stanju kože in otrokovi zmožnosti sodelovanja (Točkova, 2021).

Pri zmernih do hudih oblikah AD, ki niso zadovoljivo urejene z osnovno nego kože in lokalnim zdravljenjem, lahko specialist dermatolog presodi o potrebi po sistemskem zdravljenju, vključno z biološkimi zdravili ali drugimi sodobnimi možnostmi (Montes-Torres et al., 2015; Wollenberg et al., 2022). Vloga medicinske sestre je predvsem spremljanje otroka, prepoznavanje morebitnih težav pri zdravljenju, spodbujanje sodelovanja družine ter usmerjanje staršev oziroma skrbnikov k doslednemu upoštevanju dogovorjenega načrta zdravljenja.

ZDRAVSTVENA NEGA OTROKA Z ATOPIJSKIM DERMATITISOM

Zdravstvena nega otroka z atopijskim dermatitisom vključuje sistematično oceno kože, izvajanje predpisanega lokalnega zdravljenja, preprečevanje poslabšanj ter zdravstveno vzgojo otroka in staršev oziroma skrbnikov. Pri oceni stanja medicinska sestra poleg videza kože spremlja tudi jakost srbenja, praskanje, kakovost spanja, otrokovo nelagodje in obremenitev družine. Srbenje in nočno praskanje lahko pomembno poslabšata kakovost spanja, resnost bolezni pa je povezana tudi z večjo obremenitvijo družine, zato je spremljanje teh dejavnikov pomemben del celostne zdravstvene nege (Kobusiewicz et al., 2023; Sugiyama et al., 2023).

Ocena stanja otroka z atopijskim dermatitisom

Pri obravnavi otroka z atopijskim dermatitisom medicinska sestra sistematično oceni:

- stanje kože: suhost, rdečina, vnetje, razpoke, roseče spremembe, znaki okužbe;
- jakost srbenja in pogostost praskanja, zlasti ponoči;
- kakovost spanja, otrokovo počutje in vpliv bolezni na vsakodnevne dejavnosti;
- razumevanje navodil pri starših oziroma skrbnikih;
- dejavnike v domačem okolju, ki lahko prispevajo k poslabšanju bolezni.

Osebna higiena

Priporočamo kratko tuširanje ali kopanje z mlačno vodo (približno 35–36 °C) ter uporabo blagih pripravkov za umivanje brez dišav. Kože ne drgnemo, temveč jo nežno osušimo z brisačo

in takoj namažemo z negovalnim pripravkom. Izogibamo se tekočim milom, penečim kopelim ter obarvanim ali odišavljenim negovalnim pripravkom. Negovalne pripravke za vsakodnevno uporabo hranimo skladno z navodili proizvajalca (NICE, 2025; Wollenberg et al., 2022).
Starše oziroma skrbnike je treba opozoriti tudi na varno uporabo negovalnih pripravkov: pripravke iz lončkov naj zajemajo s čisto lopatko ali žličko, kopalna kad oziroma tuš kabina je lahko po uporabi pripravkov spolzka, oblačila in posteljnino pa je treba redno prati pri najvišji temperaturi, ki jo dopušča material (Matthews et al., 2023; NICE, 2025).

Oblačila

Priporočamo mehka, zračna bombažna oblačila. Nova oblačila pred prvim nošenjem operemo. Pri pranju uporabljamo čim manj agresivna pralna sredstva, brez belil in mehčalcev, perilo pa po potrebi dodatno izperemo. Odsvetujemo volno in grobe sintetične materiale, ki lahko dražijo kožo in povečajo srbenje (NICE, 2025).

Zaščita pred soncem in dejavnosti na prostem

Pri dejavnostih na prostem priporočamo uporabo zaščitnih pripravkov za sončenje z ustreznim zaščitnim faktorjem, zaščitnih oblačil in pokrival ter izogibanje neposrednemu soncu med 10. in 16. uro. Pred kopanjem v bazenu je priporočljiva uporaba zaščitne oziroma barierne kreme.

Stanovanje

Bivalni prostori naj bodo brez tobačnega dima, ustrezno prezračeni in ne pregreti. Priporočljivo je redno pranje posteljnega perila pri najvišji temperaturi, ki jo dopušča material, saj se s tem zmanjša nabiranje negovalnih pripravkov na tekstilu. Otrok naj ima čim manj mehkih igrač; tiste, ki jih uporablja, je treba redno prati. Izogibamo se vlažnim in plesnivim prostorom ter drugim dražilcem, ki lahko poslabšajo stanje kože (NICE, 2025).

Prehrana

Upoštevati je treba dietna navodila, ki jih otrok in starši oziroma skrbniki prejmejo ob odpustu ali v ambulanti, ter načela zdrave varovalne prehrane. Izločitvene diete se izvajajo le ob utemeljenem sumu ali potrjeni preobčutljivosti ter po navodilu zdravnika oziroma ustreznega strokovnjaka (NICE, 2025; Točkova, 2021).

Priporočila za domačo oskrbo otroka z atopijskim dermatitisom

- kopanje ali tuširanje naj bo kratko, voda naj bo mlačna, kožo pa po umivanju nežno popivnamo;
- negovalni pripravek nanesemo takoj po umivanju in ga uporabljamo redno, tudi kadar koža ni vneta;
- izogibamo se odišavljenim milom, penečim kopelim, dražečim kozmetičnim pripravkom in grobemu drgnjenju kože;
- otrok naj nosi mehka, zračna in bombažna oblačila; volno in grobe sintetične materiale odsvetujemo;
- bivalni prostori naj bodo prezračeni, brez tobačnega dima, ne pregreti in brez izrazitih dražilcev;
- starši naj spremljajo znake poslabšanja, okužbe ali izrazitega srbenja ter pravočasno ukrepajo po dogovorjenem načrtu.

Cilji zdravstvene nege otroka z AD so vzdrževanje oziroma izboljšanje integritete kože, zmanjšanje srbenja, preprečevanje okužb in poslabšanj, pravilna izvedba lokalnega zdravljenja, zdravstvena vzgoja otroka in staršev oziroma skrbnikov ter varna vrnitev v domače okolje.

Zdravstvena nega otroka z AD zahteva celosten, sistematičen in otroku prilagojen pristop. Medicinska sestra otroka spremlja od sprejema do odpusta, ocenjuje stanje kože, prepoznava njegove individualne potrebe, sodeluje pri izvajanju diagnostično-terapevtskega programa, načrtuje in izvaja negovalne intervencije ter vrednoti njihove učinke. Posebej pomembna je vzpostavitev zaupanja z otrokom in starši oziroma skrbniki, saj se veliko praktičnega znanja o negi kože pridobi prav med izvajanjem lokalnega zdravljenja.

ZDRAVSTVENA VZGOJA

Zdravstvena vzgoja je pri otroku z atopijskim dermatitisom pomemben del obravnave, saj otroku in staršem oziroma skrbnikom omogoča razumevanje bolezni, pravilno izvajanje vsakodnevne nege kože ter pravočasno prepoznavanje poslabšanj. V skladu s splošnimi načeli zdravstvene vzgoje je pomembno, da so navodila jasna, razumljiva, prilagojena družini ter podana ustno in pisno (Hoyer, 2005; NICE, 2025).

Medicinska sestra ima pomembno zdravstvenovzgojno vlogo pri obravnavi otroka z AD. Otroku in staršem oziroma skrbnikom razloži, kako pravilno nanašati negovalne pripravke in predpisana zdravila, kako prepoznati znake poslabšanja ali okužbe kože ter kako ukrepati ob poslabšanju. Pomembno je, da navodila poda ustno in pisno ter preveri, ali so jih starši oziroma skrbniki razumeli in jih bodo znali izvajati v domačem okolju (Hoyer, 2005; NICE, 2025).

Starše oziroma skrbnike je treba poučiti, da se zdravljenje AD prilagaja stanju kože: ob poslabšanju se po navodilu zdravnika stopnjuje, po umiritvi znakov vnetja pa postopno zmanjšuje. Pomembno je, da se zdravljenje poslabšanja začne ob prvih znakih, kot so večja suhost, srbenje, rdečina ali oteklina kože, in se nadaljuje še najmanj 48 ur po umiritvi poslabšanja (NICE, 2025).

Zdravstveno vzgojo pri AD je smiselno razumeti kot neprekinjen proces, usmerjen v samovodenje bolezni. Poleg podajanja informacij vključuje prikaz pravilnega nanosa pripravkov, preverjanje razumevanja, odpravljanje napačnih prepričanj in prilagajanje navodil starosti otroka ter zmožnostim družine. Edukacija otrok in skrbnikov pri AD lahko izboljša kakovost življenja, zmanjša resnost bolezni in ugodno vpliva na psihološke izide (Wilken et al., 2023).

Koristno je, da otrok in starši oziroma skrbniki ob odpustu prejmejo pisni načrt ukrepanja ob poslabšanju. Tak načrt naj vsebuje jasna navodila za vsakodnevno nego kože, uporabo negovalnih pripravkov in predpisanih protivnetnih zdravil, prepoznavanje znakov okužbe ter ukrepanje ob poslabšanju. Pisni načrti lahko zmanjšajo zmedenost staršev, podprejo samovodenje bolezni in izboljšajo varnost domače oskrbe (Powell et al., 2018; Thandi et al., 2023).

Ključna navodila za starše ob odpustu

Pred odpustom je pomembno preveriti, ali starši oziroma skrbniki razumejo in znajo izvesti naslednja navodila:

- kožo je treba negovati vsak dan, tudi kadar ni vidnih znakov vnetja;
- negovalne pripravke nanašamo redno, v zadostni količini in na vse predele kože;
- predpisana protivnetna zdravila se uporabljajo po zdravnikovem navodilu, praviloma na vneta področja kože;
- ob prvih znakih poslabšanja je treba pravočasno ukrepati po dogovorjenem načrtu;
- ob znakih okužbe, izrazitem poslabšanju ali negotovosti pri zdravljenju je potreben posvet z zdravstvenim timom.

Posebno pozornost je treba nameniti pogovoru o strahu pred lokalnimi kortikosteroidi. Starši oziroma skrbniki pogosto izražajo zaskrbljenost glede varnosti teh zdravil, kar lahko vodi v prekratko ali neustrezno uporabo predpisanega zdravljenja. Medicinska sestra lahko s strokovno razlago, prikazom pravilnega nanosa in preverjanjem razumevanja pomembno

prispeva k zmanjšanju strahu ter boljši adherenci pri zdravljenju (El Hachem et al., 2017; Herzum et al., 2023).

ZAKLJUČEK

Atopijski dermatitis pri otroku zahteva celostno, kontinuirano in otroku prilagojeno obravnavo, saj bolezen poleg kožnih sprememb vpliva tudi na srbenje, spanje, vsakodnevno delovanje in kakovost življenja celotne družine. Uspešna obravnava temelji na redni negi kože, pravilni uporabi negovalnih pripravkov in predpisanih zdravil, pravočasnem prepoznavanju poslabšanj ter dobrem sodelovanju med otrokom, starši oziroma skrbniki in zdravstvenim timom.

Medicinska sestra ima pri tem osrednjo vlogo, saj je pogosto članica zdravstvenega tima, ki otroka in družino spremlja najbližje in najpogosteje. Njena naloga ni le izvedba posameznih negovalnih postopkov, temveč tudi sistematična ocena kože, spremljanje srbenja, spanja in obremenitve družine, podpora pri lokalnem zdravljenju, prepoznavanje težav pri izvajanju navodil ter sprotno prilagajanje zdravstvene vzgoje potrebam otroka in staršev oziroma skrbnikov. Z jasnimi, razumljivimi in ponovljenimi navodili pomembno prispeva k varni domači oskrbi, boljši adherenci in večjemu zaupanju družine v zdravljenje.

Poseben pomen ima zdravstvenovzgojna vloga medicinske sestre. Praktičen prikaz pravilnega nanosa negovalnih pripravkov in zdravil, pojasnjevanje varne uporabe lokalnih kortikosteroidov, priprava pisnega načrta ukrepanja ob poslabšanju ter preverjanje razumevanja navodil pred odpustom so ključni elementi kakovostne zdravstvene obravnave. Usmeritve za nadaljnjo prakso vključujejo uporabo enotnih strokovnih navodil, pripravo individualiziranih načrtov nege in ukrepanja, večjo vključenost družine, redno spremljanje učinkov nege v domačem okolju ter stalno strokovno izobraževanje medicinskih sester. Tako lahko medicinska sestra pomembno prispeva k boljšemu obvladovanju AD, zmanjšanju poslabšanj in večji kakovosti življenja otroka ter njegove družine.

Ključna sporočila za prakso

- Atopijski dermatitis je kronična bolezen, ki zahteva vsakodnevno in dosledno nego kože.
- Starši oziroma skrbniki potrebujejo jasna, razumljiva, ponovljena in po možnosti pisna navodila.
- Medicinska sestra naj ne poda le navodil, temveč tudi preveri njihovo razumevanje in pravilno izvedbo.
- Pisni načrt ukrepanja ob poslabšanju poveča varnost domače oskrbe in podpira samovodenje bolezni.
- Uspešna obravnava otroka z AD temelji na sodelovanju otroka, družine in zdravstvenega tima.

VPRAŠANJA ZA RAZMISLEK

1. Kako atopijski dermatitis vpliva na kakovost življenja otroka in njegove družine?
2. Zakaj je pri kronični bolezni, kot je atopijski dermatitis, pomembno dobro sodelovanje med otrokom, starši oziroma skrbniki in zdravstvenim timom?
3. Kako lahko zdravstvena vzgoja pripomore k večji samostojnosti staršev oziroma skrbnikov pri vsakodnevni negi otroka?
4. Kateri dejavniki lahko v domačem okolju prispevajo k poslabšanju atopijskega dermatitisa?
5. Kako lahko medicinska sestra pri otroku z atopijskim dermatitisom sistematično oceni stanje kože, srbenje, spanje in vpliv bolezni na vsakodnevno življenje družine?
6. Katere informacije morajo starši oziroma skrbniki nujno razumeti pred odpustom, da bodo lahko varno izvajali nego kože in lokalno zdravljenje v domačem okolju?
7. Kako bi medicinska sestra pristopila k staršem, ki se bojijo uporabe lokalnih kortikosteroidov, čeprav so ti predpisani po zdravnikovem navodilu?

LITERATURA

1. Benedičič Pilih, A. (2001). Stranski učinki kortikosteroidov za lokalno uporabo na koži in priporočila za varno uporabo. *Medicinski razgledi, 40*(4), 423–432.
2. Betetto, M., & Fettich, J. (1993). *Mala dermatovenerologija: z atlasom kožnih in spolno prenosljivih bolezni* (str. 33–37). Ljubljana: Mihelač.
3. DK Glowy. (n.d.). *Poškodovana kožna bariera: Kako jo okrepiti z izdelki za obnovo kože*. Pridobljeno 23. 6. 2026 s https://www.dkglowy.com/sl/blogs/poskodovana-kozna-bariera-kako-jo-okrepiti-z-izdelki-za-obnovo-koze/
4. Dragoš, V. (2009). Otroške kožne bolezni. V A. Kansky & J. Miljković (ur.), *Kožne in spolne bolezni* (str. 222–229). Ljubljana: Združenje slovenskih dermatovenerologov.
5. El Hachem, M., Gesualdo, F., Ricci, G., Diociaiuti, A., Giraldi, L., Ametrano, O., Occella, C., Belloni Fortina, A., Milioto, M., Arcangeli, F., Simonetti, O., Giancristoforo, S., Calamelli, E., Mazzatenta,

C., & Neri, I. (2017). Topical corticosteroid phobia in parents of pediatric patients with atopic dermatitis: A multicentre survey. *Italian Journal of Pediatrics, 43*, 22. https://doi.org/10.1186/s13052-017-0330-7

6. Herzum, A., Occella, C., Gariazzo, L., Pastorino, C., & Viglizzo, G. (2023). Corticophobia among parents of children with atopic dermatitis: Assessing major and minor risk factors for high TOPICOP scores. *Journal of Clinical Medicine, 12*(21), 6813. https://doi.org/10.3390/jcm12216813
7. Hoyer, S. (2005). *Pristopi in metode v zdravstveni vzgoji*. Ljubljana: Visoka šola za zdravstvo.
8. Kobusiewicz, A. K., Tarkowski, B., Kaszuba, A., Lesiak, A., Narbutt, J., & Zalewska-Janowska, A. (2023). The relationship between atopic dermatitis and atopic itch in children and the psychosocial functioning of their mothers: A cross-sectional study. *Frontiers in Medicine, 10*, 1066495. https://doi.org/10.3389/fmed.2023.1066495
9. Matthews, S. J., Housam, N., Lawton, S., & Taverner, P. (2023). Atopic eczema in under 12s: Diagnosis and management—summary of updated NICE guidance. *BMJ, 382*, p1538. https://doi.org/10.1136/bmj.p1538
10. Montes-Torres, A., Llamas-Velasco, M., Pérez-Plaza, A., Solano-López, G., & Sánchez-Pérez, J. (2015). Biological treatments in atopic dermatitis. *Journal of Clinical Medicine, 4*(4), 593–613. https://doi.org/10.3390/jcm4040593
11. National Institute for Health and Care Excellence. (2025). *Atopic eczema in under 12s: Diagnosis and management* (Clinical guideline CG57; published 2007, last updated 2025). NICE.
12. Powell, K., Le Roux, E., Banks, J. P., & Ridd, M. J. (2018). Developing a written action plan for children with eczema: A qualitative study. *British Journal of General Practice, 68*(667), e81–e89. https://doi.org/10.3399/bjgp17X693617
13. Sugiyama, A., Murakami, Y., Okamoto, K., Nakano, H., Wakatsuki, M., Kawano, T., Akamine, Y., Iwata, M., Motomura, C., Kojima, K., Oda, M., Honjo, S., Odajima, H., Nakahara, T., Furue, M., & Ikoma, A. (2023). Nocturnal scratching and quality of sleep in children with atopic dermatitis. *Acta Dermato-Venereologica, 103*, adv12345. https://doi.org/10.2340/actadv.v103.12345
14. Thandi, C. S., Constantinou, S., Vincent, R., & Ridd, M. J. (2023). Where and how have written action plans for atopic eczema/dermatitis been developed and evaluated? A systematic review. *Skin Health and Disease, 3*(3), e213. https://doi.org/10.1002/ski2.213
15. Točkova, O. (2021). Atopijski dermatitis pri otrocih. *Farmacevtski vestnik, 72*, 291–298.
16. Wilken, B., Zaman, M., & Asai, Y. (2023). Patient education in atopic dermatitis: A scoping review. *Allergy, Asthma & Clinical Immunology, 19*, 89. https://doi.org/10.1186/s13223-023-00844-w
17. Wollenberg, A., Kinberger, M., Arents, B., Aszodi, N., Avila Valle, G., Barbarot, S., Bieber, T., Brough, H. A., Calzavara Pinton, P., Christen-Zäch, S., Deleuran, M., Dittmann, M., Dressler, C., Fink-Wagner, A. H., Fosse, N., Gáspár, K., Gerbens, L., Gieler, U., Girolomoni, G., ... Flohr, C. (2022). European guideline (EuroGuiDerm) on atopic eczema: Part I – Systemic therapy. *Journal of the European Academy of Dermatology and Venereology, 36*(9), 1409–1431. https://doi.org/10.1111/jdv.18345
18. Yousef, H., Alhajj, M., Fakoya, A. O., & Sharma, S. (2024). *Anatomy, skin (integument), epidermis*. V *StatPearls*. StatPearls Publishing.

PRURITUS

Prim. doc. dr. Tanja Planinšek Ručigaj, dr. med., višja svetnica, specialistka dermatovenerologije in EFWH

Dermatovenerološka klinika, Univerzitetni klinični center Ljubljana

UVOD

Pruritus je pogost, vendar patofiziološko zelo kompleksen simptom, ki lahko izvira iz dermatoloških, sistemskih, nevroloških ali psihiatričnih vzrokov. Kronični pruritus pomembno zmanjša kakovost življenja, zato sta za uspešno obravnavo ključna sistematičen diagnostični pristop in individualizirano zdravljenje, usmerjeno v osnovni vzrok bolezni ter v prekinitev cikla srbenja in praskanja.

Pruritus je strokovni izraz za srbež, tj. neprijeten senzorični in čustveni občutek, ki izzove potrebo po praskanju. Je eden najpogostejših simptomov v dermatologiji ter pomemben diagnostični izziv v interni medicini, nefrologiji, hepatologiji, nevrologiji, psihiatriji in onkologiji. Čeprav ga pacienti pogosto dojemajo kot relativno benigno težavo, sodobne raziskave kažejo, da lahko kronični pruritus pomembno zmanjša kakovost življenja, povzroča motnje spanja, depresijo, anksioznost, zmanjšano delovno sposobnost in socialno izolacijo. Pri nekaterih pacientih je vpliv kroničnega pruritusa na kakovost življenja lahko primerljiv z vplivom kronične bolečine (Kini et al., 2011; Ständer et al., 2022; Weisshaar et al., 2019).

Kronični pruritus je definiran kot srbež, ki traja več kot šest tednov. Za razliko od akutnega pruritusa, ki ima pogosto zaščitno funkcijo in opozarja na prisotnost škodljivih zunanjih dejavnikov, kronični pruritus izgubi svojo biološko koristnost in postane samostojno patološko stanje. Sodobne raziskave dokazujejo, da so v razvoj kroničnega srbeža vključene kompleksne interakcije med imunskim sistemom, perifernim živčevjem, centralnim živčnim sistemom ter epidermalno bariero kože (Yosipovitch et al., 2018).

EPIDEMIOLOGIJA

Pruritus predstavlja enega najpogostejših razlogov za obisk dermatološke ambulante. Epidemiološke raziskave kažejo, da je kronični pruritus pogost simptom v splošni populaciji, njegova prevalenca pa se glede na opredelitev, starostno strukturo preučevane populacije in uporabljeno metodologijo med raziskavami pomembno razlikuje. Pogostnost narašča s starostjo in je največja pri starejših osebah, kjer se pogosto prepletajo dermatološki, nevrološki in sistemski vzroki bolezni (Weisshaar et al., 2019).

Pri hospitaliziranih pacientih se kronični srbež pojavlja bistveno pogosteje kot v splošni populaciji. Posebej visoka prevalenca je opisana pri kronični ledvični bolezni, kroničnih jetrnih boleznih, hematoloških malignomih in atopijskem dermatitisu. Pri vnetnih dermatozah, predvsem atopijskem dermatitisu in prurigo nodularis, pruritus pogosto določa stopnjo prizadetosti pacienta bolj kot obseg samih kožnih sprememb (Langan et al., 2020).

Kronični srbež kot klinični problem

- Kronični pruritus traja več kot šest tednov in lahko postane samostojno bolezensko stanje.
- Intenzivnost srbeža ni vedno sorazmerna z obsegom kožnih sprememb.
- Pri oceni kroničnega pruritusa je treba poleg jakosti srbeža upoštevati tudi vpliv na spanje, vsakodnevno delovanje in kakovost življenja.

ANATOMIJA IN FIZIOLOGIJA SRBEŽA

Dolga desetletja je prevladovalo prepričanje, da je srbež zgolj posebna oblika bolečine. Danes je znano, da gre za samostojen senzorični sistem s specifičnimi živčnimi vlakni in nevrotransmiterji. Pruritus zaznavajo predvsem nemielinizirana C-vlakna, ki se nahajajo v epidermisu in zgornjem dermisu. Aktivacija teh vlaken sproži prenos signalov do dorzalnega roga hrbtenjače, od tam pa potujejo impulzi do talamusa in različnih možganskih centrov, kjer nastane zavestna zaznava srbeža (Yosipovitch et al., 2018).

V procesiranju srbeža sodelujejo somatosenzorična skorja, anteriorni cingulatni korteks, insula in številna druga možganska področja, ki uravnavajo zaznavo neugodja, zaščitno vedenje in čustvene odzive. Prav zaradi tega imajo psihološki dejavniki pomemben vpliv na zaznavanje in intenzivnost srbenja.

PATOFIZIOLOGIJA PRURITUSA

Patofiziologija pruritusa vključuje številne mediatorje, ki nastajajo v koži in živčnem sistemu. Tradicionalno je bil glavni mediator histamin, ki se sprošča iz mastocitov. Histamin ima pomembno vlogo pri akutnem srbežu in urtikariji, vendar danes vemo, da pri večini oblik kroničnega pruritusa sodelujejo predvsem nehistaminske poti (Yosipovitch et al., 2018).

Pomembni mediatorji kroničnega srbenja vključujejo interlevkin 31 (IL-31), interlevkin 4 (IL-4), interlevkin 13 (IL-13), substanco P, nevrokinin A, živčni rastni faktor (NGF), proteaze, prostaglandine, levkotriene ter opioidergične signalne poti. Mnogi od teh mediatorjev neposredno vplivajo na senzorične nevrone in prispevajo k razvoju kronične senzibilizacije, ki je eden najpomembnejših mehanizmov kroničnega pruritusa (Oetjen & Kim, 2018).

Posebej pomemben je pojav periferne in centralne senzibilizacije. Dolgotrajna aktivacija mehanizmov nastanka srbeža poveča občutljivost živčnega sistema, zato lahko že minimalni dražljaji sprožijo izrazit občutek srbeža. Posledica je tako imenovani cikel srbenja in praskanja, ki ohranja in stopnjuje bolezen.

NEVROIMUNOLOŠKI MEHANIZMI PRURITUSA

Koža predstavlja enega najpomembnejših nevroimunskih organov v telesu. Keratinociti, mastociti, eozinofilci, dendritične celice, limfociti T in periferni nevroni vzpostavljajo izredno zapleten komunikacijski sistem. Imunske celice lahko sproščajo citokine, ki aktivirajo živčne končiče, živčni sistem pa lahko prek nevropeptidov uravnava intenzivnost vnetja (Oetjen & Kim, 2018).

Osrednje mesto v sodobnem razumevanju kroničnega pruritusa imajo citokini tipa Th2. IL-4 in IL-13 neposredno povečujeta vzdražnost senzoričnih nevronov ter spodbujata vzdrževanje vnetja. IL-31, ki ga izločajo predvsem limfociti Th2, se veže na receptorje na perifernih živčnih vlaknih in velja za enega najpomembnejših mediatorjev kroničnega srbeža. Zaradi tega je postal pomembna terapevtska tarča pri atopijskem dermatitisu in prurigo nodularis (Ständer et al., 2022).

VLOGA KOŽNE BARIERE PRI NASTANKU SRBEŽA

Motena epidermalna bariera pomembno prispeva k nastanku in vzdrževanju kroničnega pruritusa. Pri atopijskem dermatitisu, starostni kserozi in številnih drugih dermatozah pride do zmanjšane vsebnosti epidermalnih lipidov, kar poveča izgubo vode skozi kožo. Posledično lažje

vdirajo alergeni, mikroorganizmi in dražeče snovi, ki povzročajo vnetje in aktivacijo senzoričnih živčnih končičev (Langan et al., 2020).

Keratinociti pri poškodbi epidermalne bariere sproščajo številne mediatorje, kot so TSLP, IL-25 in IL-33, ki dodatno aktivirajo imunski sistem in senzorične nevrone. Tako nastane začaran krog, ki vodi v kronično srbenje in nadaljnje poškodbe kože.

Kožna bariera in cikel srbenja

- Motena epidermalna bariera poveča izgubo vode skozi kožo in olajša vdor dražečih snovi.
- Suha in vneta koža poveča vzdražnost senzoričnih živčnih končičev.
- Praskanje dodatno poškoduje kožo in vzdržuje začarani krog srbenja in praskanja.
- Redna uporaba emolientov je osnovni ukrep pri številnih oblikah kroničnega pruritusa.

KLASIFIKACIJA PRURITUSA

Pravilna klasifikacija pruritusa je ključna za ustrezno diagnostično obravnavo in izbiro zdravljenja. Mednarodni forum za proučevanje srbeža (International Forum for the Study of Itch – IFSI) priporoča razvrščanje glede na klinično sliko in etiologijo. Klinično razlikujemo pruritus na vneti koži, pruritus na navidezno nespremenjeni koži ter pruritus s sekundarnimi spremembami zaradi kroničnega praskanja. Etiološko ga delimo na dermatološki, sistemski, nevrološki, psihiatrični, mešani in pruritus neznanega izvora (Ständer et al., 2022).

Takšna klasifikacija je pomembna, ker lahko enak simptom predstavlja manifestacijo povsem različnih bolezni. Srbež pri atopijskem dermatitisu nastaja predvsem zaradi vnetne aktivacije osi Th2, medtem ko je srbež pri kronični ledvični bolezni posledica kompleksnih nevroimunoloških in metabolnih sprememb. Podobno so mehanizmi pri holestatskem pruritusu bistveno drugačni od tistih pri nevropatskem srbežu.

Po razumevanju osnovnih patofizioloških mehanizmov je za klinično delo najpomembnejše, da srbež umestimo v ustrezno etiološko skupino, saj se diagnostični in terapevtski pristop bistveno razlikujeta glede na to, ali gre za dermatološki, sistemski, nevropatski ali psihiatrični vzrok.

Diferencialna diagnoza kroničnega pruritusa je prikazana v Tabeli 1 (Ständer et al., 2022; Weisshaar et al., 2019).

Tabela 1: Diferencialna diagnoza kroničnega pruritusa

Etiološka skupina	Bolezni	Značilnosti
Dermatološki vzroki	Atopijski dermatitis	Pogosto začetek v otroštvu, izrazit nočni pruritus
	Kontaktni dermatitis	Jasna povezava z alergenom ali dražilom
	Kronična urtikarija	Koprivke
	Luskavica	Eritematozni plaki z luskami
	Bulozni pemfigoid	Srbež pogosto pred mehurji
	Garje	Nočni pruritus, prizadeti družinski člani
	Dermatitis herpetiformis	Intenziven srbež, povezava s celiakijo
Sistemski vzroki	Kronična ledvična bolezen	Pruritus, povezan s kronično ledvično boleznijo
	Holestatska bolezen jeter	Srbež dlani in podplatov
	Pomanjkanje železa	Generaliziran srbež brez izpuščaja
	Policitemija vera	Akvageni pruritus
	Hodgkinov limfom	Generaliziran srbež, B-simptomi
	Sladkorna bolezen	Lokaliziran ali generaliziran srbež
	Hipertiroidizem	Topla koža, hujšanje
	Hipotiroidizem	Suha koža, utrujenost
Okužbe	HIV	Generaliziran pruritus
	Virusni hepatitisi	Lahko spremlja holestazo
	Okužbe s paraziti	Pogosto izrazit generaliziran srbež
Nevrološki vzroki	Notalgia paresthetica	Lokaliziran srbež med lopaticama
	Brahioradialni pruritus	Srbež lateralne strani podlahti
	Multipla skleroza	Epizodični nevropatski srbež
	Postherpetični pruritus	Po prebolelem herpes zoster
Psihiatrični vzroki	Depresija	Pogosto pridružena nespečnost
	Anksiozne motnje	Poslabšanje ob stresu
	Somatoformne motnje	Brez jasne organske osnove
Zdravila	Opioidi	Pogosto generaliziran srbež
	ACE inhibitorji	Lahko povzročijo kronični pruritus
	Antimalariki	Pruritus brez kožnih sprememb
	Statini	Redkeje povzročajo srbež

Etiološka skupina	Bolezni	Značilnosti
Pruritus v nosečnosti	Intrahepatična holestaza nosečnosti	Srbež dlani in podplatov
	Atopična erupcija nosečnosti	Ekcematozne spremembe
	Pemfigoid gestationis	Mehurji in intenziven srbež

Opomba: Povzeto po Ständer et al., 2022; Weisshaar et al., 2019.

Dermatološki vzroki pruritusa

Dermatološke bolezni predstavljajo najpogostejši vzrok kroničnega srbeža. Pri teh pacientih so navadno prisotne primarne kožne lezije, čeprav lahko intenzivno praskanje prvotno morfologijo močno zabriše.

Atopijski dermatitis predstavlja klasičen model kroničnega pruritusa. Srbež je običajno prvi in najizrazitejši simptom bolezni ter pomembno vpliva na kakovost življenja. Pri nastanku sodelujejo genetske motnje epidermalne bariere, predvsem mutacije filagrina, ter aktivacija imunskega odziva tipa Th2 (Langan et al., 2020).

Tudi pri luskavici je srbež precej pogostejši, kot se je domnevalo v preteklosti. Pojavlja se pri več kot polovici pacientov in pomembno prispeva k zmanjšanju kakovosti življenja. Pri tem imajo pomembno vlogo citokini osi IL-17 in IL-23 ter aktivacija senzoričnih nevronov (Zeidler et al., 2019).

Bulozni pemfigoid predstavlja primer dermatološke bolezni, pri kateri je intenziven srbež pogosto prvi simptom bolezni in lahko za več mesecev predhodi pojavu značilnih mehurjev. Pri številnih pacientih se začetna faza kaže zgolj kot generaliziran pruritus brez jasnih kožnih lezij.

Pri starejših pacientih z novonastalim generaliziranim srbežem brez jasnega izpuščaja je zato treba pomisliti tudi na predklinično ali neklasično obliko buloznega pemfigoida ter ob ustreznem kliničnem sumu opraviti histopatološko in imunopatološko diagnostiko (Schmidt et al., 2019).

Močan srbež spremlja tudi kronično spontano urtikarijo, garje, lichen planus, dermatitis herpetiformis, kutani T-celični limfom, kontaktni dermatitis ter številne infekcijske bolezni kože.

Sistemski vzroki pruritusa

Pri delu pacientov s kroničnim generaliziranim srbežem brez vidnih kožnih sprememb je v ozadju lahko sistemska bolezen, zato je pri teh pacientih potrebna temeljita internistična diagnostika (Weisshaar et al., 2019).

Med najpomembnejše sistemske vzroke sodijo kronična ledvična bolezen, kronične bolezni jeter in žolčnih vodov, hematološke bolezni, endokrinološke motnje, okužbe, presnovne bolezni ter malignomi.

Posebej pozorni moramo biti pri starejših pacientih, kjer je kronični generalizirani pruritus lahko prvi simptom prej neprepoznane sistemske bolezni.

Pruritus pri kronični ledvični bolezni

Pruritus, povezan s kronično ledvično boleznijo, predstavlja enega najpogostejših simptomov napredovale kronične ledvične bolezni in je posebej pogost pri pacientih na hemodializi. Prevalenca se med posameznimi raziskavami razlikuje, vendar naj bi prizadela približno tretjino do polovico pacientov na dializi (Fishbane et al., 2020).

Patogeneza pruritusa, povezanega s kronično ledvično boleznijo, ni dokončno pojasnjena. Predvidevajo, da sodelujejo kronično sistemsko vnetje, motnje opioidnega sistema, kopičenje uremičnih toksinov, periferna nevropatija in spremembe kožnega mikrobioma. Klinično gre za generaliziran ali simetričen srbež, ki je izrazitejši ponoči in pomembno vpliva na spanje.

Pomemben napredek pri zdravljenju pruritusa, povezanega s kronično ledvično boleznijo, je difelikefalin, selektivni agonist κ-opioidnih receptorjev, ki dokazano zmanjšuje intenzivnost srbeža pri pacientih na hemodializi (Fishbane et al., 2020).

Holestatski pruritus

Holestatski pruritus spremlja različne bolezni jeter in žolčevodov, vključno s primarnim biliarnim holangitisom, primarnim sklerozirajočim holangitisom, mehansko obstrukcijo žolčevodov in nekaterimi dednimi holestatskimi sindromi.

Dolgo časa so menili, da srbež povzročajo predvsem žolčne kisline. Danes vemo, da pomembno vlogo igrata tudi lizofosfatidna kislina in encim avtotaksin. Posebnost holestatskega srbeža je, da je pogosto najizrazitejši na dlaneh in podplatih ter da ga pacienti slabše lokalizirajo kot druge oblike srbeža (Kremer et al., 2015).

Pri zdravljenju se kot prva možnost običajno uporablja holestiramin, ob nezadostnem učinku pa rifampicin, opioidni antagonisti ali selektivni zaviralci ponovnega privzema serotonina. Pri napredovali bolezni jeter ali neobvladljivem srbežu je potrebna hepatološka obravnava, pri nekaterih pacientih pa lahko popolna odprava srbeža nastopi šele po transplantaciji jeter (Kremer et al., 2015; Smith et al., 2023).

Paraneoplastični pruritus

Pruritus lahko predstavlja zgodnji znak maligne bolezni. Najpogosteje ga opisujejo pri Hodgkinovem limfomu, policitemiji veri, esencialni trombocitemiji, kroničnih levkemijah ter nekaterih solidnih tumorjih.

Hodgkinov limfom je klasičen primer paraneoplastičnega pruritusa. Generaliziran srbež lahko spremlja diagnozo ali ponovitev bolezni, pri delu pacientov pa se pojavi že pred jasno prepoznavno limfomsko boleznijo (McCormick et al., 2024; Villafranca et al., 2014).

Posebna oblika paraneoplastičnega srbeža je akvageni pruritus pri policitemiji veri. Pacienti razvijejo intenziven srbež kmalu po stiku z vodo, čeprav na koži praviloma ni opaznih sprememb; takšen srbež je značilen za mieloproliferativne neoplazme, zlasti policitemijo vero (Landtblom et al., 2023; Weisshaar et al., 2019).

Kdaj pomisliti na sistemski vzrok pruritusa?

- Generaliziran srbež brez primarnih kožnih sprememb zahteva širšo etiološko opredelitev.
- Nočno potenje, hujšanje, povišana telesna temperatura ali limfadenopatija so pomembni opozorilni znaki.
- Srbež dlani in podplatov lahko usmerja v holestatsko bolezen.
- Akvageni pruritus je značilen klinični podatek pri policitemiji veri.

Endokrinološki in metabolni vzroki pruritusa

Srbež se lahko pojavlja pri številnih endokrinih boleznih. Hipertiroidizem lahko povzroča generaliziran pruritus zaradi povečane kožne perfuzije in presnovne aktivnosti. Tudi hipotiroidizem lahko vodi do srbeža, predvsem zaradi izrazite kseroze kože.

Pomemben vzrok predstavlja sladkorna bolezen, pri kateri lahko srbež nastane zaradi kseroze, kandidiaze ali diabetične nevropatije. Opažen je tudi pri pomanjkanju železa, pomanjkanju vitamina B12 ter pri drugih presnovnih motnjah.

Pruritus v nosečnosti

Pruritus je pogost simptom med nosečnostjo. Pri nekaterih nosečnicah gre zgolj za fiziološke spremembe kože zaradi hormonskih vplivov in raztezanja kože. Pomembno pa je prepoznati specifične bolezni nosečnosti.

Najpomembnejša med njimi je intrahepatična holestaza nosečnosti, ki se običajno pojavi v tretjem trimesečju. Zanjo je značilen intenziven generaliziran srbež brez primarnih kožnih sprememb, pogosto z izrazito prizadetostjo dlani in podplatov. Zaradi povečanega tveganja za zaplete pri plodu sta potrebni hitra diagnostika z določitvijo serumskih žolčnih kislin in jetrnih testov ter ustrezna ginekološka oziroma hepatološka obravnava (Weisshaar et al., 2019).

Srbež spremlja tudi atopično erupcijo v nosečnosti, polimorfno erupcijo in pemfigoid gestationis.

Nevropatski pruritus

Nevropatski pruritus nastane zaradi poškodbe ali disfunkcije perifernega ali centralnega živčnega sistema. Za razliko od dermatoloških oblik bolezni pogosto ni izrazitega vnetja kože, pacienti pa lahko poleg srbeža navajajo disestezije, pekočino, zbadanje, mravljinčenje ali spremenjeno občutljivost kože (Pereira et al., 2021).

Najpogostejši obliki sta notalgia paresthetica in brahioradialni pruritus. Pri notalgia paresthetica se srbež običajno pojavlja v predelu med lopaticama, pri brahioradialnem pruritusu pa na lateralni strani podlahti.

Pruritus se lahko razvije tudi pri multipli sklerozi, po možganski kapi, pri poškodbah hrbtenjače, herpetičnih okužbah živčevja in perifernih nevropatijah. Takšni pacienti pogosto slabše odgovarjajo na klasično antipruritično zdravljenje; pri nevropatskem oziroma nevrogenem srbežu in pri uremičnem pruritusu imata gabapentin in pregabalin pomembno mesto v zdravljenju, vendar ju je treba titrirati previdno glede na starost, ledvično funkcijo in tveganje za sedacijo (Matsuda et al., 2016; Pereira et al., 2021).

Psihogeni pruritus

Psihogeni oziroma psihiatrični pruritus predstavlja posebno obliko kroničnega srbeža, pri kateri imajo osrednjo vlogo psihološki in psihiatrični dejavniki. Srbež se lahko pojavlja pri depresiji, anksioznih motnjah, obsesivno-kompulzivni motnji, posttravmatski stresni motnji in različnih somatoformnih motnjah. Psihološki stres lahko pomembno poslabša tudi srbež pri pacientih z

organsko boleznijo kože, kar je posebej izrazito pri atopijskem dermatitisu in kronični urtikariji (Buteau & Reichenberg, 2018).

Patogeneza vključuje zapleteno interakcijo med centralnim živčnim sistemom, hipotalamo-hipofizno-adrenalno osjo in imunskim sistemom. Kronični stres povzroča povečano izločanje nevropeptidov in vnetnih mediatorjev, ki dodatno povečajo občutljivost živčnih vlaken v koži. Posledično se lahko razvije začaran krog srbenja, praskanja, nespečnosti in psihološke stiske.

Diagnostika psihogenega pruritusa zahteva izključitev organskih vzrokov. Pomembno je, da pacientovih težav ne pripisujemo psihološkim dejavnikom, dokler ni opravljena ustrezna diagnostika. Zdravljenje temelji na kombinaciji psiholoških ukrepov, psihoterapije in po potrebi farmakološkega zdravljenja z antidepresivi ali anksiolitiki.

Pruritus pri starejših osebah

Pruritus senilis predstavlja eno najpogostejših težav pri starejših osebah. Podaljšanje življenjske dobe prebivalstva je povzročilo, da se vse pogosteje srečujemo s kroničnim srbežem v starostni populaciji. Pri večini pacientov gre za multifaktorsko stanje, pri katerem se združujejo fiziološke spremembe kože, pridružene bolezni, nevrodegenerativne spremembe in jemanje številnih zdravil (Weisshaar et al., 2019).

Starajoča se koža vsebuje manj ceramidov, lipidov in naravnih vlažilnih faktorjev. Zmanjšata se aktivnost lojnic in število znojnic, zaradi česar nastane izrazita kseroza. Suha koža je eden najpogostejših neposrednih vzrokov srbeža starostnikov.

Dodatno lahko k nastanku srbeža prispevajo kronična ledvična bolezen, sladkorna bolezen, bolezni jeter, hematološke bolezni, malignomi in nevrološke motnje. Zaradi tega mora biti pri vsakem starejšem pacientu s kroničnim generaliziranim srbežem diagnostični pristop posebej natančen.

Pri starejših pacientih je treba zdravljenje posebej prilagoditi pridruženim boleznim, polifarmaciji, kognitivnemu stanju in tveganju za neželene učinke, saj so sedacija, padci, ortostatska hipotenzija in interakcije med zdravili v tej starostni skupini pogostejši kot pri mlajših pacientih (Zeidler et al., 2019).

Prurigo nodularis kot model kroničnega pruritusa

Prurigo nodularis velja za eno najtežjih oblik kroničnega srbeža in predstavlja pomemben model za razumevanje sodobnih mehanizmov nastanka pruritusa. Zanjo so značilni številni

hiperkeratotični, močno srbeči noduli, ki nastanejo kot posledica kroničnega praskanja in hkratnih nevroimunoloških sprememb v koži.

V zadnjih letih se je razumevanje bolezni bistveno spremenilo. Danes je znano, da ne gre zgolj za mehansko posledico praskanja, temveč za samostojno kronično vnetno bolezen, pri kateri sodelujejo citokini IL-4, IL-13 in predvsem IL-31. Številne raziskave so dokazale povečano gostoto živčnih vlaken, povečano izražanje substance P in povišano koncentracijo nevrotrofičnih dejavnikov v prizadeti koži (Bewley et al., 2022).

Razvoj novih bioloških zdravil je bistveno izboljšal možnosti zdravljenja teh pacientov. Posebej obetavne rezultate kaže zaviranje signalne poti IL-31, saj lahko pomembno zmanjša intenzivnost srbeža in število lezij.

KLINIČNA SLIKA

Klinična slika pruritusa je izjemno raznolika in je odvisna od vzroka bolezni. Srbež je lahko lokaliziran ali generaliziran, kontinuiran ali intermitenten, blag ali neznosno intenziven. Pacienti pogosto opisujejo občutke ščemenja, pikanja, zbadanja, pekočine ali celo občutek premikanja po koži.

Dolgotrajno praskanje povzroča značilne sekundarne spremembe. Najpogosteje se pojavijo ekskoriacije, hemoragične kruste, lihenifikacija, hiperpigmentacije in hipertrofične brazgotine. Pri nekaterih pacientih se razvijejo nodularne spremembe, značilne za kronični prurigo.

Posebna oblika je nočni pruritus, ki pomembno vpliva na spanje. Motnje spanja sodijo med najresnejše posledice kroničnega srbeža in so pogosto povezane z utrujenostjo, zmanjšano delovno storilnostjo ter slabšo kakovostjo življenja.

Ker je klinična slika kroničnega pruritusa pogosto nespecifična in se lahko isti simptom pojavlja pri zelo različnih boleznih, mora diagnostični pristop slediti jasnemu zaporedju: najprej je treba opredeliti prisotnost primarnih kožnih lezij, nato iskati sistemske, nevrološke, psihiatrične in z zdravili povezane vzroke.

Razlikovanje kožnih sprememb

- Primarne kožne spremembe lahko kažejo na dermatološki vzrok srbeža.
- Sekundarne spremembe nastanejo zaradi praskanja in lahko zakrijejo prvotno klinično sliko.
- Ekskoriacije, kruste, lihenifikacija in hiperpigmentacije govorijo o dolgotrajnem draženju kože.
- Pri nejasni sliki je pomembno sistematično oceniti celotno kožo, sluznice, nohte in poraščene predele.

DIAGNOSTIČNI PRISTOP PRI KRONIČNEM PRURITUSU

Diagnostična obravnava kroničnega pruritusa mora biti sistematična. Ključni del predstavlja podrobna anamneza, s katero opredelimo čas nastanka, lokalizacijo, intenzivnost, dnevno nihanje, morebitne sprožilce ter spremljajoče simptome in znake.

Posebno pozornost je treba nameniti zdravilom. Srbež lahko povzročijo številna zdravila, vključno z opioidi, antimalariki, zaviralci ACE, statini in nekaterimi biološkimi zdravili. Pomembni so tudi podatki o pridruženih boleznih, družinski anamnezi ter izpostavljenosti morebitnim alergenom ali infekcijskim povzročiteljem.

Pri kliničnem pregledu moramo oceniti prisotnost primarnih in sekundarnih kožnih sprememb ter poiskati znake sistemske bolezni, kot so limfadenopatija, hepatosplenomegalija, zlatenica ali znaki endokrinih motenj.

LABORATORIJSKA DIAGNOSTIKA

Osnovni diagnostični pristop vključuje kontrolo hemograma z diferencialno krvno sliko, sedimentacije eritrocitov oziroma C-reaktivnega proteina (CRP), določitev glukoze, kreatinina, sečnine, elektrolitov, jetrnih encimov, bilirubina, feritina, železa ter ščitničnih hormonov.

Pri določenih pacientih so potrebne dodatne preiskave, kot so imunološki testi, serologija za virusne okužbe, rentgensko slikanje prsnega koša, ultrazvočna preiskava trebuha, računalniška tomografija ali endoskopske preiskave.

Obseg laboratorijske diagnostike je treba prilagoditi starosti pacienta, trajanju in razširjenosti srbeža, prisotnosti sistemskih simptomov in znakov ter kliničnim najdbam pri pregledu. Pri generaliziranem pruritusu brez primarnih kožnih sprememb, pri nepojasnjeni izgubi telesne mase, nočnem potenju, povišani telesni temperaturi, limfadenopatiji ali hepatosplenomegaliji je potrebna razširjena internistična oziroma hematološka obravnava.

Pri sumu na hematološko bolezen je potrebna tudi razširjena hematološka diagnostika. Pri pacientih brez pojasnjenega vzroka po osnovnih preiskavah je treba nadaljevati sistematično iskanje prikrite sistemske bolezni.

Priporočene osnovne preiskave pri kroničnem generaliziranem pruritusu brez primarnih kožnih sprememb so prikazane v Tabeli 2 (Ständer et al., 2022; Weisshaar et al., 2019).

Tabela 2: Priporočene osnovne preiskave pri kroničnem generaliziranem pruritusu brez primarnih kožnih sprememb

Preiskava	Namen
Hemogram z diferencialno krvno sliko	Anemija, eozinofilija, hematološke bolezni
CRP ali sedimentacija	Kronično vnetje, malignomi
Kreatinin, eGFR, sečnina	Ledvična bolezen
AST, ALT, γGT, AF, bilirubin	Jetrne in holestatske bolezni
Glukoza, HbA1c	Sladkorna bolezen
TSH, fT4	Bolezni ščitnice
Feritin, železo	Pomanjkanje železa
Vitamin B12, folat	Hematološki in nevrološki vzroki
HIV serologija	Okužba s HIV
RTG prsnega koša	Limfom, pljučni tumorji
UZ trebuha	Hepatobiliarne bolezni, malignomi
Dodatna hematološka diagnostika	Sum na mieloproliferativne bolezni

Opomba: Povzeto po Ständer et al., 2022; Weisshaar et al., 2019.

OCENJEVANJE JAKOSTI SRBEŽA

Za objektivizacijo simptomov uporabljamo različne validirane lestvice. Najpogosteje se uporabljata numerična ocenjevalna lestvica (Numerical Rating Scale – NRS) in vizualna analogna lestvica (Visual Analogue Scale – VAS). Pri NRS pacient oceni jakost srbeža z vrednostjo od 0 do 10, pri čemer 0 pomeni odsotnost srbeža, 10 pa najhujši predstavljivi srbež. Pri VAS pacient označi jakost srbeža na 10-centimetrski črti med skrajnima oznakama »brez srbeža« in »najhujši predstavljivi srbež«; vrednost se nato izrazi v centimetrih oziroma točkah od 0 do 10. Vrednosti 0 pomenijo odsotnost pruritusa, vrednosti nad 0 in pod 4 blag pruritus, vrednosti od 4 do manj kot 7 zmeren pruritus, vrednosti od 7 do manj kot 9 hud pruritus,

vrednosti 9 ali več pa zelo hud pruritus (Pereira & Ständer, 2017; Reich et al., 2012; Ständer et al., 2021).

V raziskavah in specialistični obravnavi se uporabljajo tudi vprašalniki za ocenjevanje kakovosti življenja, kot so dermatološki indeks kakovosti življenja (Dermatology Life Quality Index – DLQI), ItchyQoL in Pruritus Severity Scale. DLQI je dermatološko specifičen vprašalnik z 10 vprašanji, ki ocenjuje vpliv kožne bolezni na kakovost življenja v zadnjem tednu; vsako vprašanje je ocenjeno od 0 do 3, skupni rezultat pa znaša od 0 do 30, pri čemer višje vrednosti pomenijo večjo prizadetost kakovosti življenja. Rezultat 0–1 pomeni, da bolezen nima vpliva na življenje, 2–5 majhen vpliv, 6–10 zmeren vpliv, 11–20 zelo velik vpliv, 21–30 pa izjemno velik vpliv na kakovost življenja. ItchyQoL je vprašalnik, specifičen za pruritus, ki ocenjuje vpliv srbeža na simptome, čustveno doživljanje in vsakodnevno delovanje; posamezne postavke so običajno ocenjene na lestvici od 1 do 5, pri čemer višje vrednosti pomenijo večji vpliv srbeža na kakovost življenja. Pruritus Severity Scale oziroma 12-Item Pruritus Severity Scale (12-PSS) ocenjuje jakost, razširjenost in trajanje srbeža, vpliv na koncentracijo in psihično počutje ter praskanje kot odziv na srbež; skupni rezultat znaša od 3 do 22 točk, pri čemer 3–6 točk pomeni blag, 7–11 točk zmeren, 12–22 točk pa hud pruritus (Desai et al., 2008; Reich et al., 2017; Stępień & Reich, 2020).

Redno spremljanje teh parametrov omogoča boljše vrednotenje učinkovitosti zdravljenja in primerjavo rezultatov različnih terapevtskih pristopov.

Pri vrednotenju pruritusa je pomembno, da poleg jakosti srbeža ocenimo tudi vpliv na spanje, vsakodnevno delovanje in kakovost življenja, saj enodimenzionalne lestvice izmerijo intenzivnost simptoma, ne zajamejo pa celotnega bremena bolezni (Pereira & Ständer, 2017; Ständer et al., 2021).

Ocena bremena pruritusa

- Jakost srbeža je smiselno ocenjevati z enostavnimi lestvicami, kot sta NRS ali VAS.
- Podatek o nočnem srbežu pomaga razumeti vpliv bolezni na spanje in utrujenost.
- Pomembno je spremljati, ali srbež vpliva na vsakodnevne dejavnosti, razpoloženje in socialno življenje.
- Redno beleženje simptomov omogoča boljšo oceno učinka zdravljenja skozi čas.

Ko sta klinična opredelitev in začetna diagnostika zaključeni, zdravljenje temelji na dveh vzporednih ciljih: obravnavi osnovne bolezni in hkratnem zmanjšanju srbeža, ki pri številnih pacientih samostojno vzdržuje nespečnost, praskanje in dodatno poškodbo kože.

ZDRAVLJENJE PRURITUSA

Zdravljenje kroničnega pruritusa predstavlja velik terapevtski izziv, saj je uspešnost zdravljenja v veliki meri odvisna od prepoznave osnovnega vzroka bolezni. Temeljno načelo sodobne obravnave je etiološko zdravljenje, kadar je to mogoče, ter simptomatsko zdravljenje, kadar vzroka ni mogoče odpraviti ali ga ni mogoče zanesljivo opredeliti (Ständer et al., 2022; Weisshaar et al., 2019).

Pri vseh pacientih je pomemben individualiziran pristop. Intenzivnost srbeža namreč pogosto ni v neposredni povezavi z obsegom kožnih sprememb ali težo osnovne bolezni. Uspešno zdravljenje mora poleg zmanjšanja srbeža izboljšati kakovost spanja, psihološko počutje in kakovost življenja.

Splošni terapevtski ukrepi

Ne glede na vzrok bolezni je ustrezna nega kože sestavni del zdravljenja vseh oblik kroničnega pruritusa. Zmanjšana hidracija rožene plasti povečuje aktivacijo perifernih živčnih končičev in vzdržuje vnetje kože. Redna uporaba emolientov izboljša epidermalno bariero, zmanjša transepidermalno izgubo vode ter ublaži občutek srbeža (Langan et al., 2020).

Pacientom svetujemo uporabo blagih čistilnih sredstev brez dišav, kratkotrajno tuširanje z mlačno vodo in redno uporabo negovalnih pripravkov. Priporočljivo je izogibanje pregrevanju prostorov, nošenju sintetičnih oblačil in uporabi dražečih kozmetičnih izdelkov.

Pomemben del zdravljenja predstavljajo tudi vedenjski ukrepi. Pacientom svetujemo vzdrževanje kratko pristriženih nohtov, uporabo zaščitnih rokavic med spanjem ter tehnike preusmerjanja pozornosti, saj kronično praskanje pomembno prispeva k vzdrževanju bolezni.

Lokalno zdravljenje

Lokalno zdravljenje je pomembna prva možnost zdravljenja pri številnih dermatoloških oblikah pruritusa, zlasti kadar so srbežu pridruženi vnetje, suha koža ali sekundarne spremembe zaradi praskanja.

Lokalni glukokortikosteroidi so učinkoviti predvsem pri vnetnih dermatozah, kot so atopijski dermatitis, luskavica, kontaktni dermatitis in bulozne bolezni. Delujejo protivnetno in posredno zmanjšujejo srbež z zmanjšanjem sproščanja citokinov in drugih vnetnih mediatorjev.

Lokalni zaviralci kalcinevrina (takrolimus in pimekrolimus) zmanjšujejo vnetje, posebno uporabni pa so na občutljivih anatomskih predelih, kjer je dolgoročna uporaba kortikosteroidov omejena. Poleg protivnetnega delovanja lahko neposredno zmanjšujejo aktivacijo senzoričnih živčnih vlaken.

Mentol v koncentracijah od 1 % do 5 % aktivira receptorje TRPM8 in povzroči občutek hlajenja, kar začasno zmanjša zaznavanje srbeža. Podoben učinek ima tudi kafra.

Pri lokaliziranem nevropatskem pruritusu se uporablja kapsaicin, ki z dolgotrajno uporabo zmanjša količino substance P v živčnih končičih. Nanos je pogosto povezan s prehodnim pekočim občutkom.

Pomembno mesto imajo tudi pripravki s pramoksinom, polidokanolom in lokalnimi anestetiki, ki zmanjšajo prevajanje dražljajev po perifernih živčnih vlaknih.

Fototerapija

Fototerapija predstavlja eno najstarejših, vendar še vedno zelo učinkovitih metod zdravljenja kroničnega srbeža. Njena učinkovitost je dokazana pri atopijskem dermatitisu, kroničnem prurigo, pruritusu, povezanem s kronično ledvično boleznijo, starostnem pruritusu in nekaterih limfoproliferativnih boleznih (Ständer et al., 2022).

Najpogosteje se uporablja ozkopasovni UVB 311 nm. Mehanizmi delovanja vključujejo zmanjšanje števila epidermalnih živčnih vlaken, zmanjšanje aktivnosti mastocitov ter zaviranje sproščanja vnetnih citokinov.

Pri določenih indikacijah se uporabljajo tudi UVA1, PUVA in kombinirani režimi zdravljenja.

Antihistaminiki

Antihistaminiki ostajajo pomemben del zdravljenja predvsem pri srbežu, povezanem z urtikarijo in drugimi histaminsko posredovanimi boleznimi.

Antihistaminiki druge generacije imajo prednost zaradi manjšega vpliva na centralni živčni sistem. Med najpogosteje uporabljenimi so cetirizin, levocetirizin, loratadin, desloratadin, feksofenadin in bilastin.

Pri kroničnem pruritusu nehistaminskega izvora njihova učinkovitost pogosto ni zadostna, kar odraža kompleksnost sodobnega razumevanja mehanizmov nastanka srbeža.

Pri predpisovanju antihistaminikov je pomembno poudariti, da so najbolj učinkoviti pri histaminsko posredovanem srbežu, zlasti pri urtikariji. Pri kroničnem pruritusu, ki nastaja po nehistaminskih poteh, njihova učinkovitost pogosto ostaja omejena, zato dolgotrajno stopnjevanje antihistaminskega zdravljenja brez jasnega kliničnega učinka ni smiselno in mora spodbuditi ponovno etiološko opredelitev srbeža (Zuberbier et al., 2022).

Gabapentinoidi

Gabapentin in pregabalin predstavljata najpogosteje uporabljeni zdravili za zdravljenje nevropatskega pruritusa.

Gabapentin se običajno uvaja v odmerku 100–300 mg zvečer. Odmerek se nato postopno povečuje do 900–3600 mg dnevno, odvisno od kliničnega učinka in prenašanja zdravila.

Pregabalin se praviloma uvaja v odmerku 25–75 mg zvečer, nato pa postopno titrira do 150–300 mg dnevno.

Posebej učinkovita sta pri brahioradialnem pruritusu, notalgii paresthetica, postherpetičnem pruritusu in pruritusu, povezanem s kronično ledvično boleznijo.

Najpogostejši neželeni učinki vključujejo zaspanost, omotico, motnje ravnotežja in periferni edem.

Pri starejših pacientih, pacientih z ledvično okvaro in pacientih z večjim tveganjem za padce je treba gabapentinoide uvajati posebej previdno, z nizkimi začetnimi odmerki in počasno titracijo. Odmerek je treba prilagoditi ledvični funkciji, pacienta pa opozoriti na možnost zaspanosti, omotice, motenj ravnotežja in perifernih edemov.

Antidepresivi

Vloga antidepresivov pri zdravljenju kroničnega pruritusa presega njihovo uporabo pri psihiatričnih boleznih.

Mirtazapin se pogosto uporablja pri nočnem srbežu in pri pacientih z motnjami spanja. Običajni začetni odmerek znaša 7,5–15 mg zvečer.

Selektivni zaviralci ponovnega privzema serotonina, predvsem paroksetin in sertralin, so lahko učinkoviti pri holestatskem, paraneoplastičnem in psihogenem pruritusu.

Doksepin ima poleg antidepresivnega tudi izrazit antihistaminski učinek, vendar je njegova uporaba pogosto omejena zaradi sedacije.

Opioidna modulacija pri pruritusu

V zadnjih letih je postalo jasno, da imajo opioidni receptorji pomembno vlogo pri uravnavanju srbeža.

Aktivacija μ-opioidnih receptorjev povečuje občutek srbeža, medtem ko aktivacija κ-opioidnih receptorjev deluje antipruritično. To pojasnjuje pojav srbeža pri pacientih, ki prejemajo opioide.

Difelikefalin, agonist κ-opioidnih receptorjev, je pomembna novost pri zdravljenju pruritusa, povezanega s kronično ledvično boleznijo. V kliničnih raziskavah je pomembno zmanjšal intenzivnost srbeža in izboljšal kakovost spanja pri pacientih na hemodializi (Fishbane et al., 2020; Xue et al., 2024).

Biološka zdravila

Biološka zdravila so močno spremenila zdravljenje kroničnega pruritusa.

Dupilumab je monoklonsko protitelo proti receptorju za IL-4 in IL-13. Učinkovito zmanjšuje srbež pri atopijskem dermatitisu. Zmanjšanje srbeža pogosto nastopi že v prvih tednih zdravljenja.

Tralokinumab in lebrikizumab delujeta prek osi IL-13 in predstavljata dodatni možnosti zdravljenja pri atopijskem dermatitisu.

Pri kroničnem prurigo in prurigo nodularis se vse več pozornosti namenja zdravljenjem, usmerjenim proti IL-31. Nemolizumab neposredno cilja signalno pot IL-31 in je v randomiziranih raziskavah pri pacientih s prurigo nodularis pomembno zmanjšal intenzivnost srbeža ter izboljšal kožne spremembe (Aldamen et al., 2026; Bewley et al., 2022; Kwatra et al., 2023).

Zaviralci JAK

Zaviralci Janusovih kinaz (JAK) blokirajo znotrajcelično signalizacijo številnih pruritogenih citokinov.

Med najpogosteje uporabljenimi zdravili so upadacitinib, abrocitinib in baricitinib. Njihova posebnost je zelo hiter antipruritični učinek, ki ga pogosto opazimo že v nekaj dneh po začetku zdravljenja.

Pred uvedbo zdravljenja je potrebno opraviti laboratorijsko diagnostiko, vključno s hemogramom, jetrnimi testi, lipidogramom ter presejanjem za tuberkulozo in virusne hepatitise.

Med zdravljenjem z zaviralci JAK je potrebno redno spremljanje hemograma, jetrnih testov in lipidograma ter klinično spremljanje znakov okužb, trombemboličnih zapletov in drugih neželenih učinkov. Pri izbiri pacientov je potrebna posebna previdnost pri posameznikih z večjim kardiovaskularnim tveganjem, anamnezo trombembolije, aktivnimi ali ponavljajočimi se okužbami ter pri nosečnicah (Ständer et al., 2022).

ZDRAVLJENJE POSAMEZNIH OBLIK PRURITUSA

Pri atopijskem dermatitisu zdravljenje temelji na emolientih, lokalnih protivnetnih zdravilih, fototerapiji, sistemskih imunomodulatorjih ter bioloških zdravilih.

Pri kronični urtikariji so temelj zdravljenja antihistaminiki druge generacije. Pri neodzivnih pacientih se uporablja omalizumab.

Pri pruritusu, povezanem s kronično ledvično boleznijo, imajo pomembno vlogo optimizacija dialize, gabapentin, pregabalin, fototerapija in difelikefalin.

Pri holestatskem pruritusu so temeljna zdravljenja holestiramin, rifampicin, naltrekson ter sertralin.

Pri nevropatskem pruritusu se praviloma uporabljajo gabapentinoidi, kapsaicin ali lokalni anestetiki.

Pri psihogenem pruritusu je potreben interdisciplinarni pristop, ki vključuje psihološko in po potrebi psihiatrično obravnavo.

PRIHODNOST ZDRAVLJENJA PRURITUSA

Raziskave na področju pruritusa sodijo med najhitreje razvijajoča se področja dermatologije. Nove terapevtske tarče vključujejo IL-31, receptorje MRGPRX2, nevrokininske receptorje, ionske kanale TRP ter nove modulatorje opioidnega sistema.

Vse bolj jasno postaja, da bo prihodnje zdravljenje temeljilo na individualiziranem pristopu, pri katerem bo izbira zdravljenja odvisna od prevladujočega patofiziološkega mehanizma bolezni, podobno kot danes že velja za številne kronične vnetne bolezni kože.

Sistemska zdravila za zdravljenje kroničnega pruritusa so prikazana v Tabeli 3 (Ständer et al., 2022; Weisshaar et al., 2019; Yosipovitch et al., 2018).

Tabela 3: Sistemska zdravila za zdravljenje kroničnega pruritusa

Zdravilo	Običajni odmerek	Glavne indikacije	Najpomembnejše kontraindikacije	Laboratorijsko spremljanje
Cetirizin	10 mg/dan	Urtikarija, histaminsko posredovan pruritus	Preobčutljivost, huda ledvična odpoved (prilagoditev odmerka)	Običajno ni potrebno
Levocetirizin	5 mg/dan	Urtikarija, alergijski pruritus	Huda ledvična odpoved	Običajno ni potrebno
Feksofenadin	180 mg/dan	Kronična urtikarija	Preobčutljivost	Običajno ni potrebno
Gabapentin	100–300 mg zvečer, postopno do 900–3600 mg/dan	Nevropatski pruritus, pruritus pri kronični ledvični bolezni, starostni pruritus	Huda sedacija, nestabilna hoja, previdno pri ledvični odpovedi	Kreatinin, eGFR
Pregabalin	25–75 mg zvečer, nato do 150–300 mg/dan	Nevropatski pruritus	Preobčutljivost, previdno pri ledvični odpovedi	Kreatinin, eGFR
Mirtazapin	7,5–15 mg zvečer, do 30 mg/dan	Nočni pruritus, psihogeni pruritus, paraneoplastični pruritus	Huda jetrna okvara, sočasni zaviralci MAO	Hemogram, jetrni testi
Sertralin	25–50 mg/dan do 100 mg/dan	Holestatski, psihogeni pruritus	Sočasni MAOI	Jetrni testi po presoji
Paroksetin	10–20 mg/dan	Psihogeni in paraneoplastični pruritus	Sočasni MAOI	Po klinični presoji
Doksepin	10–25 mg zvečer do 100 mg/dan	Hud kronični pruritus	ozkokotni glavkom, retenca urina, aritmije	EKG pri starejših pacientih
Naltrekson	25–50 mg/dan	Holestatski pruritus in pruritus pri kronični ledvični bolezni	Aktivni hepatitis, odvisnost od opioidov	AST, ALT, γGT
Rifampicin	150–300 mg 2× dnevno	Holestatski pruritus	Huda jetrna bolezen	AST, ALT, bilirubin
Ciklosporin	2,5–5 mg/kg/dan	Hud atopijski dermatitis	Nenadzorovana hipertenzija, ledvična odpoved, malignomi	Kreatinin, krvni tlak, lipidi

Zdravilo	Običajni odmerek	Glavne indikacije	Najpomembnejše kontraindikacije	Laboratorijsko spremljanje
Metotreksat	10–25 mg/teden	Kronični prurigo, atopijski dermatitis	Nosečnost, jetrna bolezen	Hemogram, AST, ALT, kreatinin
Azatioprin	1–3 mg/kg/dan	Atopijski dermatitis, kronični prurigo	Pomanjkanje TPMT, nosečnost (relativno)	Hemogram, AST, ALT
Dupilumab	600 mg začetno, nato 300 mg na 14 dni	Atopijski dermatitis, kronični prurigo	Preobčutljivost	Laboratorijsko spremljanje običajno ni potrebno
Tralokinumab	600 mg začetno, nato 300 mg na 14 dni	Atopijski dermatitis	Preobčutljivost	Običajno ni potrebno
Nemolizumab	60 mg s.c. začetno; nato 30 mg na 4 tedne (< 90 kg) ali 60 mg na 4 tedne (≥ 90 kg)	Prurigo nodularis	Preobčutljivost	Klinično spremljanje
Upadacitinib	15–30 mg/dan	Atopijski dermatitis s hudim pruritusom	Aktivne okužbe, tromboza, nosečnost	Hemogram, AST, ALT, lipidi
Abrocitinib	100–200 mg/dan	Atopijski dermatitis	Aktivne okužbe, trombembolična bolezen	Hemogram, AST, ALT, lipidi
Baricitinib	2–4 mg/dan	Atopijski dermatitis	Aktivna okužba, huda levkopenija	Hemogram, AST, ALT, lipidi
Difelikefalin	0,5 µg/kg i.v. 3× tedensko po hemodializi	Pruritus pri kronični ledvični bolezni pri hemodializi	Preobčutljivost	Klinično spremljanje

Opomba: Povzeto po Fishbane et al., 2020; Ständer et al., 2022; Weisshaar et al., 2019; Xue et al., 2024; Zuberbier et al., 2022.

Ukrepi za zmanjšanje srbenja in praskanja

- Zmanjšanje srbeža vključuje obravnavo osnovnega vzroka, prepoznavanje sprožilcev in dosledno zaščito kožne bariere.
- Kratko pristriženi nohti in zaščita kože zmanjšajo dodatne poškodbe zaradi praskanja.
- Blaga čistilna sredstva, mlačna voda in redna uporaba negovalnih mazil podpirajo obnovo kožne bariere.
- Izogibanje pregrevanju, dražečim tkaninam in dišavam lahko pomembno zmanjša poslabšanja.

ZAKLJUČEK

Pruritus predstavlja kompleksen nevroimunološki simptom, ki spremlja številne dermatološke, sistemske, nevrološke in psihiatrične bolezni. Napredek v razumevanju patofiziologije srbeža je spremenil pogled na to bolezensko stanje, saj kroničnega pruritusa danes ne razumemo več le kot spremljajoči simptom, temveč pogosto kot samostojno bolezensko entiteto, v kateri sodelujejo epidermalna bariera, imunski sistem ter periferno in centralno živčevje.

Sodobna diagnostika zahteva sistematičen in interdisciplinaren pristop, zdravljenje pa mora biti usmerjeno tako v odpravo osnovnega vzroka kot v prekinitev mehanizmov, ki vzdržujejo cikel srbenja in praskanja. Razvoj bioloških zdravil, zaviralcev JAK in novih nevroimunoloških zdravljenj je odprl možnosti za bistveno učinkovitejše zdravljenje pacientov, pri katerih je bilo obvladovanje kroničnega srbeža v preteklosti pogosto nezadovoljivo.

VPRAŠANJA ZA RAZMISLEK

1. Kako bi pri osebi s kroničnim srbežem prepoznali razliko med primarnimi kožnimi spremembami in sekundarnimi spremembami, ki nastanejo zaradi praskanja?

2. Katere podatke bi bilo smiselno pridobiti pri osebi, ki navaja dolgotrajen generaliziran srbež brez vidnih primarnih kožnih lezij?

3. Zakaj je pri kroničnem pruritusu pomembno oceniti tudi vpliv srbeža na spanje, vsakodnevno delovanje in kakovost življenja?

4. Kako lahko ustrezna nega kože, izogibanje sprožilcem in preprečevanje praskanja prispevajo k prekinitvi cikla srbenja in praskanja?

5. Kateri znaki pri kroničnem pruritusu bi lahko nakazovali sistemsko, nevrološko, psihiatrično ali z zdravili povezano ozadje težav?

KRATICE

Kratica	Razlaga
12-PSS	12-Item Pruritus Severity Scale
ACE	angiotenzin-konvertirajoči encim
AF	alkalna fosfataza
ALT	alanin-aminotransferaza
AST	aspartat-aminotransferaza
DLQI	dermatološki indeks kakovosti življenja

Kratica	Razlaga
eGFR	ocenjena glomerulna filtracija
fT4	prosti tiroksin
γGT	gama-glutamiltransferaza
HbA1c	glikirani hemoglobin
IFSI	International Forum for the Study of Itch
IL	Interlevkin
JAK	Janusove kinaze
MAOI	zaviralci monoaminooksidaze
MRGPRX2	Mas-related G protein-coupled receptor X2
NGF	živčni rastni faktor
NRS	numerična ocenjevalna lestvica
TRP	transient receptor potential; družina ionskih kanalov TRP
TPMT	tiopurin-S-metiltransferaza
TSH	tirotropin oziroma ščitnico stimulirajoči hormon
VAS	vizualna analogna lestvica

LITERATURA

1. Aldamen, A. O., Alqahtani, R., Alqahtani, R., Alanazi, Z. M., Almutairi, L. H., Alghatam, A. S., Alamari, A., Altamimi, I., Yadav, R., & Altamimi, A. (2026). Targeting IL-31RA with nemolizumab in prurigo nodularis: A systematic review, GRADE-assessed meta-analysis, and trial sequential analysis of randomized controlled trials. *Annals of Medicine and Surgery, 88*(6), 3486–3495. https://doi.org/10.1097/MS9.0000000000004973
2. Bewley, A., Homey, B., & Pink, A. (2022). Prurigo nodularis: A review of IL-31RA blockade and other potential treatments. *Dermatology and Therapy, 12*(9), 2039–2048. https://doi.org/10.1007/s13555-022-00782-2
3. Buteau, A., & Reichenberg, J. (2018). Psychogenic pruritus and its management. *Dermatologic Clinics, 36*(3), 309–314. https://doi.org/10.1016/j.det.2018.02.015
4. Desai, N. S., Poindexter, G. B., Monthrope, Y. M., Bendeck, S. E., Swerlick, R. A., & Chen, S. C. (2008). A pilot quality-of-life instrument for pruritus. *Journal of the American Academy of Dermatology, 59*(2), 234–244. https://doi.org/10.1016/j.jaad.2008.04.006
5. Fishbane, S., Jamal, A., Munera, C., Wen, W., & Menzaghi, F. (2020). A phase 3 trial of difelikefalin in hemodialysis patients with pruritus. *The New England Journal of Medicine, 382*(3), 222–232. https://doi.org/10.1056/NEJMoa1912770
6. Kini, S. P., DeLong, L. K., Veledar, E., McKenzie-Brown, A. M., Schaufele, M., & Chen, S. C. (2011). The impact of pruritus on quality of life: The skin equivalent of pain. *Archives of Dermatology, 147*(10), 1153–1156. https://doi.org/10.1001/archdermatol.2011.178
7. Kremer, A. E., Namer, B., Bolier, R., Fischer, M. J. E., Oude Elferink, R. P. J., & Beuers, U. (2015). Pathogenesis and management of pruritus in PBC and PSC. *Digestive Diseases, 33*(Suppl. 2), 164–175. https://doi.org/10.1159/000440829
8. Kwatra, S. G., Yosipovitch, G., Legat, F. J., Reich, A., Paul, C., Simon, D., Naldi, L., Lynde, C., de Bruin-Weller, M. S., Nahm, W. K., Sauder, M., Gharib, R., Barbarot, S., Szepietowski, J. C., Conrad,

C., Fleischer, A., Laquer, V. T., Misery, L., Serra-Baldrich, E., ... Ständer, S. (2023). Phase 3 trial of nemolizumab in patients with prurigo nodularis. *The New England Journal of Medicine, 389*(17), 1579–1589. https://doi.org/10.1056/NEJMoa2301333

9. Landtblom, A. R., Ungerstedt, J., Hedlund, A., Tobiasson, M., Deneberg, S., & Jädersten, M. (2023). Omalizumab alleviates pruritus in myeloproliferative neoplasms. *Haematologica, 108*(7), 1950–1954. https://doi.org/10.3324/haematol.2022.281639
10. Langan, S. M., Irvine, A. D., & Weidinger, S. (2020). Atopic dermatitis. *The Lancet, 396*(10247), 345–360. https://doi.org/10.1016/S0140-6736(20)31286-1
11. Matsuda, K. M., Sharma, D., Schonfeld, A. R., & Kwatra, S. G. (2016). Gabapentin and pregabalin for the treatment of chronic pruritus. *Journal of the American Academy of Dermatology, 75*(3), 619–625.e6. https://doi.org/10.1016/j.jaad.2016.02.1237
12. McCormick, B. J., Zieman, D., Sluzevich, J. C., & Alhaj Moustafa, M. (2024). Clinical features of cutaneous paraneoplastic syndromes in Hodgkin lymphoma. *Journal of Investigative Medicine High Impact Case Reports, 12*, 23247096241255840. https://doi.org/10.1177/23247096241255840
13. Oetjen, L. K., & Kim, B. S. (2018). Interactions of the immune and sensory nervous systems in atopy. *FEBS Letters, 592*(24), 4061–4077. https://doi.org/10.1002/1873-3468.13175
14. Pereira, M. P., & Ständer, S. (2017). Assessment of severity and burden of pruritus. *Allergology International, 66*(1), 3–7. https://doi.org/10.1016/j.alit.2016.10.003
15. Pereira, M. P., Wiegmann, H., Agelopoulos, K., & Ständer, S. (2021). Neuropathic itch: Routes to clinical diagnosis. *Frontiers in Medicine, 8*, 641746. https://doi.org/10.3389/fmed.2021.641746
16. Reich, A., Heisig, M., Phan, N. Q., Taneda, K., Takamori, K., Takeuchi, S., Furue, M., Blome, C., Augustin, M., Ständer, S., & Szepietowski, J. C. (2012). Visual analogue scale: Evaluation of the instrument for the assessment of pruritus. *Acta Dermato-Venereologica, 92*(5), 497–501. https://doi.org/10.2340/00015555-1265
17. Reich, A., Bożek, A., Janiszewska, K., & Szepietowski, J. C. (2017). 12-Item Pruritus Severity Scale: Development and validation of new itch severity questionnaire. *BioMed Research International, 2017*, 3896423. https://doi.org/10.1155/2017/3896423
18. Schmidt, E., della Torre, R., & Borradori, L. (2019). Clinical features and practical diagnosis of bullous pemphigoid. *Dermatologic Clinics, 37*(3), 291–300. https://doi.org/10.1016/j.det.2019.02.001
19. Smith, H. T., de Souza, A. R., Thompson, A. H., McLaughlin, M. M., Dever, J. J., Myers, J. A., & Chen, J. V. (2023). Cholestatic pruritus treatments in primary biliary cholangitis and primary sclerosing cholangitis: A systematic literature review. *Digestive Diseases and Sciences, 68*(6), 2710–2730. https://doi.org/10.1007/s10620-023-07862-z
20. Stępień, K., & Reich, A. (2020). The 12-Item Pruritus Severity Scale – determining the severity bands. *Frontiers in Medicine, 7*, 614005. https://doi.org/10.3389/fmed.2020.614005
21. Ständer, S., Yosipovitch, G., Legat, F. J., Lacour, J. P., Paul, C., Narbutt, J., Reich, A., & Thurmond, R. L. (2021). Trial design, assessment tools, and evaluation of chronic pruritus: Recommendations from the International Forum for the Study of Itch. *Acta Dermato-Venereologica, 101*(1), adv00374. https://doi.org/10.2340/00015555-3683
22. Ständer, S., Pereira, M. P., Zeidler, C., Augustin, M., Darsow, U., Kremer, A. E., Legat, F. J., Koschmieder, S., Kupfer, J., Mettang, T., Metz, M., Nast, A., Raap, U., Schneider, G., Ständer, H., Streit, M., Schut, C., & Weisshaar, E. (2022). S2k guideline: Diagnosis and treatment of chronic pruritus. *Journal der Deutschen Dermatologischen Gesellschaft, 20*(10), 1387–1402. https://doi.org/10.1111/ddg.14830
23. Villafranca, J. J. A., Siles, M. G., Casanova, M., Goitia, B. T., & Domínguez, A. R. (2014). Paraneoplastic pruritus presenting with Hodgkin's lymphoma: A case report. *Journal of Medical Case Reports, 8*, 300. https://doi.org/10.1186/1752-1947-8-300
24. Weisshaar, E., Szepietowski, J. C., Dalgard, F. J., Garcovich, S., Gieler, U., Giménez-Arnau, A. M., Lambert, J., Leslie, T., Mettang, T., Misery, L., Şavk, E., Streit, M., Tschachler, E., Wallengren, J., &

Ständer, S. (2019). European S2k guideline on chronic pruritus. *Acta Dermato-Venereologica, 99*(5), 469–506. https://doi.org/10.2340/00015555-3164
25. Xue, G., Yuan, H., Fan, D., Yang, Y., Ma, C., Liu, J., & Liao, R. (2024). Efficacy and safety of difelikefalin in the treatment of hemodialysis patients with pruritus: A meta-analysis and systematic review. *Clinical Nephrology, 101*(4), 155–163. https://doi.org/10.5414/CN111169
26. Yosipovitch, G., Rosen, J. D., & Hashimoto, T. (2018). Itch: From mechanism to (novel) therapeutic approaches. *Journal of Allergy and Clinical Immunology, 142*(5), 1375–1390. https://doi.org/10.1016/j.jaci.2018.09.005
27. Zeidler, C., Pereira, M. P., Huet, F., Misery, L., Steinbrink, K., & Ständer, S. (2019). Pruritus in autoimmune and inflammatory dermatoses. *Frontiers in Immunology, 10*, 1303. https://doi.org/10.3389/fimmu.2019.01303
28. Zuberbier, T., Abdul Latiff, A. H., Abuzakouk, M., Aquilina, S., Asero, R., Baker, D., Ballmer-Weber, B., Bangert, C., Ben-Shoshan, M., Bernstein, J. A., et al. (2022). The international EAACI/GA²LEN/EuroGuiDerm/APAAACI guideline for urticaria. *Allergy, 77*(3), 734–766. https://doi.org/10.1111/all.15090

REDKE BOLEZNI KOŽE

Prim. doc. dr. Tanja Planinšek Ručigaj, dr. med., višja svetnica, specialistka dermatovenerologije in EFWH

Dermatovenerološka klinika, Univerzitetni klinični center Ljubljana

UVOD

Redke dermatološke bolezni predstavljajo heterogeno skupino genetskih, avtoimunskih, avtoinflamatornih in multisistemskih bolezni z nizko prevalenco, vendar pogosto visoko diagnostično zahtevnostjo. Njihova klinična slika se lahko prekriva s pogostejšimi dermatozami, zato so za pravočasno diagnozo ključni prepoznavanje značilnih kliničnih vzorcev, sistematična diferencialna diagnostika, histopatološka in imunofluorescenčna diagnostika ter po potrebi molekularno-genetsko testiranje (Egami et al., 2020; Schreidah et al., 2023).

Zdravljenje je pogosto individualizirano in temelji na razumevanju patogeneze posamezne bolezni. Pri imunsko pogojenih dermatozah imajo pomembno vlogo klasični imunosupresivi in biološka zdravila, pri genetskih boleznih kože pa zdravljenje večinoma ostaja podporno, čeprav se razvijajo tarčni, celični in genski pristopi. Zgodnje prepoznavanje je ključno, saj lahko pozna diagnoza vodi v zaplete, trajne okvare in pomembno zmanjšano kakovost življenja pacientov (Choudhary et al., 2024; Has et al., 2020; Koutsoukos & Bilousova, 2024).

REDKE DERMATOLOŠKE BOLEZNI

V dermatologiji je opisanih več sto redkih kožnih bolezni, ki se med seboj pogosto prekrivajo po klinični sliki, patogenezi in sistemskih manifestacijah. Zaradi preglednosti jih je smiselno obravnavati po prevladujočem patogenetskem mehanizmu: kot genodermatoze, avtoimunske bulozne dermatoze, akantolitične dermatoze, nevtrofilne in avtoinflamatorne dermatoze, vaskulitise, granulomatozne in infiltrativne bolezni, ulcerativne oziroma vaskulopatske dermatoze ter redke kožne tumorje in limfoproliferativne bolezni (Tabela 1). Takšna razvrstitev je didaktična in ne nadomešča klinične presoje; omogoča pa bolj pregleden prikaz bolezni, pri katerih se dermatološke spremembe pogosto povezujejo s sistemsko prizadetostjo, genetskim ozadjem, imunološkimi mehanizmi ali neoplastičnim procesom. Posamezne bolezni se lahko

uvrščajo v več sklopov, nekatere navedene entitete pa so redke predvsem v določenih kliničnih okoliščinah, populacijah ali podtipih bolezni.

Tabela 1: Redke dermatološke bolezni

Glavni sklop	Podskupina	Primeri bolezni
Genetske bolezni (genodermatoze)	Bulozne genodermatoze	epidermolysis bullosa, Kindlerjev sindrom
	Motnje keratinizacije	Darierjeva bolezen, ihtioze, Nethertonov sindrom
	Motnje celične adhezije	Hailey-Haileyjeva bolezen
	Bolezni popravljanja DNK	xeroderma pigmentosum
	Ektodermalne in druge kompleksne genodermatoze	ektodermalne displazije, pachyonychia congenita, incontinentia pigmenti
	Vezivnotkivne genodermatoze	Ehlers-Danlos sindrom, cutis laxa, pseudoxanthoma elasticum
Avtoimune bulozne dermatoze	Pemfigusne, pemfigoidne in druge avtoimune bulozne bolezni	Pemfigus vulgaris, pemfigus foliaceus, bulozni pemfigoid, pemfigoid sluznic, linearna IgA dermatoza, dermatitis herpetiformis, epidermolysis bullosa acquisita
Akantolitične dermatoze (neavtoimunske)	Dedne in pridobljene akantolitične dermatoze	Darierjeva bolezen, Hailey-Haileyjeva bolezen, Groverjeva bolezen
Avtoinflamatorne in nevtrofilne dermatoze	Nevtrofilne in sindromske avtoinflamatorne bolezni	pyoderma gangrenosum, Sweet sindrom, SAPHO sindrom, PAPA sindrom, DIRA sindrom, redke monogenske oblike hidradenitis suppurativa
Vaskulitisi in sistemske bolezni s kožnimi manifestacijami	Kožni in sistemski vaskulitisi	Behçetova bolezen, nodozni poliarteritis, krioglobulinemični vaskulitis, Sneddonov sindrom, Kawasakijeva bolezen
Granulomatozne in infiltrativne dermatoze	Granulomatozne in histiocitne dermatoze	necrobiosis lipoidica, granuloma annulare, kožna sarkoidoza, Langerhansova histiocitoza
Pridobljene ali kompleksne motnje keratinizacije	Pridobljene ali kompleksne motnje poroženevanja	pityriasis rubra pilaris, pridobljene palmoplantarne keratodermije, parakeratotične dermatoze
Redke ulcerativne in vaskulopatske dermatoze	Ulcerativne in nekrotizirajoče dermatoze	nekrotizirajoče dermatoze/vaskulopatije, kalcifilaksija

Glavni sklop	Podskupina	Primeri bolezni
Redki kožni tumorji in limfoproliferativne bolezni	Tumorji in limfoproliferativne bolezni kože	Kožni T-celični limfomi, Merkelov karcinom, Kaposijev sarkom

Opomba: Povzeto po (Caplan & Micheletti, 2021; Egami et al., 2020; Has et al., 2020; Kanazawa, 2020; Koutsoukos & Bilousova, 2024; Lehman et al., 2020; Lugowska et al., 2024; Schreidah et al., 2023; Willemze et al., 2019).

ZAKLJUČEK

V klinični praksi je na redko bolezen kože treba pomisliti predvsem pri netipičnem poteku, nenavadni morfologiji sprememb, pridruženih sistemskih znakih ali nezadostnem odzivu na običajno zdravljenje pogostejših dermatoz (Egami et al., 2020; Kanazawa, 2020). Čeprav so posamezne bolezni redke, lahko pri nekaterih genetskih in kroničnih vnetnih dermatozah pozna diagnoza ali neustrezno usmerjena obravnava pomembno vplivata na potek bolezni, funkcionalno zmožnost in kakovost življenja pacientov (Has et al., 2020; Zhao et al., 2023). Zato je pomembno, da ob kliničnem sumu pravočasno načrtujemo usmerjeno diagnostiko, vključno s histopatološkimi, imunološkimi oziroma genetskimi preiskavami (Schreidah et al., 2023). Tak pristop omogoča zgodnejšo opredelitev bolezni, bolj ciljno zdravljenje, ustreznejše spremljanje zapletov in boljše dolgoročno načrtovanje oskrbe pacienta (Choudhary et al., 2024; Koutsoukos & Bilousova, 2024).

LITERATURA

1. Caplan, A., & Micheletti, R. G. (2021). Advances in cutaneous vasculitis research and clinical care. *Annals of Translational Medicine, 9*(5), 439. https://doi.org/10.21037/atm-20-6395
2. Choudhary, R., Gupta, V., & Khandpur, S. (2024). Updates on the management of autoimmune bullous diseases. *Indian Dermatology Online Journal, 15*(5), 758–769. https://doi.org/10.4103/idoj.idoj_740_23
3. Egami, S., Yamagami, J., & Amagai, M. (2020). Autoimmune bullous skin diseases, pemphigus and pemphigoid. *Journal of Allergy and Clinical Immunology, 145*(4), 1031–1047. https://doi.org/10.1016/j.jaci.2020.02.013
4. Has, C., South, A., & Uitto, J. (2020). Molecular therapeutics in development for epidermolysis bullosa: Update 2020. *Molecular Diagnosis & Therapy, 24*(3), 299–309. https://doi.org/10.1007/s40291-020-00466-7
5. Kanazawa, N. (2020). Designation of autoinflammatory skin manifestations with specific genetic backgrounds. *Frontiers in Immunology, 11*, 475. https://doi.org/10.3389/fimmu.2020.00475
6. Koutsoukos, S. A., & Bilousova, G. (2024). Highlights of gene and cell therapy for epidermolysis bullosa and ichthyosis. *Dermatology and Therapy, 14*(9), 2379–2392. https://doi.org/10.1007/s13555-024-01239-4
7. Lehman, J. S., Sokumbi, O., Peters, M. S., Bridges, A. G., Comfere, N. I., Gibson, L. E., & Wieland, C. N. (2020). Histopathologic features of noninfectious granulomatous disorders involving the skin. *Human Pathology, 103*, 127–145. https://doi.org/10.1016/j.humpath.2020.05.008

8. Lugowska, I., Becker, J. C., Ascierto, P. A., Lebbé, C., Lorigan, P., Mandalà, M., Marconcini, R., & van Akkooi, A. C. J. (2024). Merkel-cell carcinoma: ESMO–EURACAN Clinical Practice Guideline for diagnosis, treatment and follow-up. *ESMO Open, 9*(5), 102977. https://doi.org/10.1016/j.esmoop.2024.102977
9. Schreidah, C. M., Reynolds, G. B., Fahmy, L. M., Carvajal, R. D., Vermeer, M. H., Whittaker, S., Pe'er, I., & Geskin, L. J. (2023). Scoping review of genetic databases for rare dermatologic diseases: Opportunity for artificial intelligence and machine learning. *JAAD International, 12*, 24–31. https://doi.org/10.1016/j.jdin.2023.02.017
10. Willemze, R., Cerroni, L., Kempf, W., Berti, E., Facchetti, F., Swerdlow, S. H., & Jaffe, E. S. (2019). The 2018 update of the WHO-EORTC classification for primary cutaneous lymphomas. *Blood, 133*(16), 1703–1714. https://doi.org/10.1182/blood-2018-11-881268
11. Zhao, C., Cao, S., Gao, X., Xu, X., & Gu, L. (2023). Identification of a novel *COL7A1* variant associated with dystrophic epidermolysis bullosa pruriginosa responding effectively to dupilumab. *Molecular Genetics & Genomic Medicine, 11*(11), e2258. https://doi.org/10.1002/mgg3.2258

GENETSKE BOLEZNI KOŽE

Prim. doc. dr. Tanja Planinšek Ručigaj, dr. med., višja svetnica, specialistka dermatovenerologije in EFWH

Dermatovenerološka klinika, Univerzitetni klinični center Ljubljana

UVOD

Genetske bolezni kože, imenovane tudi genodermatoze, predstavljajo veliko in heterogeno skupino redkih dermatoloških bolezni z izrazito genetsko, patogenetsko in fenotipsko raznolikostjo. Nastanejo zaradi mutacij genov, ki sodelujejo pri zgradbi in stabilnosti epidermisa, celični adheziji, diferenciaciji keratinocitov, poroženevanju ali popravljanju deoksiribonukleinske kisline (DNK). Posledice teh motenj so lahko okvarjena barierna funkcija kože, povečana krhkost kože in sluznic, motnje keratinizacije, akantoliza, fotosenzitivnost, ponavljajoča se vnetja in okužbe ter povečano tveganje za razvoj malignomov. Klinični spekter sega od buloznih genodermatoz in akantoličnih bolezni do sindromskih ihtioz oziroma primarnih motenj poroženevanja ter bolezni popravljanja DNK.

Klinični pomen genodermatoz izhaja iz njihovega zgodnjega začetka, kroničnega poteka, možnosti sistemske prizadetosti in potrebe po dolgotrajnem multidisciplinarnem spremljanju. Kožne spremembe so pogosto prvi diagnostični znak bolezni, hkrati pa lahko opozarjajo na motnje prehranskega stanja, okužbe ter očesne, nevrološke ali maligne zaplete. Pri posameznih boleznih prevladujejo različni mehanizmi in klinične značilnosti: pri bulozni epidermolizi krhkost kože in sluznic z nastajanjem mehurjev in kroničnih ran, pri Darierjevi in Hailey-Haileyjevi bolezni akantoliza s ponavljajočimi se vnetnimi spremembami, pri Nethertonovem sindromu motnja poroženevanja z okvarjeno kožno bariero in atopijsko diatezo, pri xerodermi pigmentosum pa okvara popravljanja DNK z izrazito fotosenzitivnostjo in zgodnjim razvojem kožnih malignomov. Natančna diagnoza temelji na povezovanju klinične slike, histopatologije, imunofluorescenčnih metod in molekularno-genetskega testiranja, zdravljenje pa je večinoma podporno, simptomatsko in individualno prilagojeno; pri nekaterih boleznih se razvijajo tudi pristopi, usmerjeni v mehanizme nastanka bolezni.

EPIDERMOLYSIS BULLOSA

Bulozna epidermoliza (epidermolysis bullosa, EB) predstavlja heterogeno skupino redkih dednih bolezni, za katere je značilna izrazita krhkost kože in sluznic ter nastanek mehurjev že ob minimalni mehanski travmi. Klinični spekter bolezni je izjemno različen, od blagih oblik z omejenimi lezijami do hudih, življenjsko ogrožajočih oblik z multisistemskimi zapleti (Alexandru et al., 2025).

Bolezen je posledica mutacij v genih, ki kodirajo strukturne proteine dermoepidermalne stične membrane ali keratinocitov, kar vodi v izgubo stabilnosti kože in kronične rane (Alexandru et al., 2025; Has et al., 2020).

Bulozna epidermoliza je redka bolezen z ocenjeno pogostnostjo nekaj deset primerov na milijon prebivalcev, klinični znaki pa se običajno pojavijo že ob rojstvu ali v zgodnjem otroštvu (Alexandru et al., 2025).

Resnost bolezni je močno odvisna od genetskega podtipa, kar določa tudi prognozo ter tveganje za zaplete, kot so okužbe, prehranske motnje in malignomi.

Temelj bolezni predstavlja mutacija genov, ki kodirajo ključne komponente kožne strukture, kot so keratini pri epidermolysis bullosa simplex, laminin-332 pri junkcionalnih oblikah in kolagen tipa VII pri distrofični bulozni epidermolizi. Okvara teh proteinov povzroči oslabitev povezave med epidermisom in dermisom ter nastanek mehurjev na različnih ravneh kože (Alexandru et al., 2025; Has et al., 2020).

Na podlagi ravni razmika v koži ločimo štiri osnovne skupine bulozne epidermolize: epidermolysis bullosa simplex z intraepidermalnim razmikom, junkcionalno obliko na ravni lamine lucide, distrofično obliko pod lamino denso ter Kindlerjev sindrom z variabilno ravnjo razmika (Alexandru et al., 2025; Has et al., 2020).

Prepoznavanje bulozne epidermolize

- Mehurji in erozije po minimalni mehanski travmi so ključni klinični znak bulozne epidermolize.
- Začetek ob rojstvu ali v zgodnjem otroštvu usmerja razmišljanje k dedni bolezni kože.
- Obseg prizadetosti kože, sluznic in sistemskih zapletov je odvisen od genetskega podtipa bolezni.
- Kronične rane povečajo tveganje za okužbe, bolečino, podhranjenost in razvoj ploščatoceličnega karcinoma.

Patogenezo dodatno zaznamujejo kronično vnetje, moteno celjenje ran in fibrozne spremembe, ki vodijo v brazgotinjenje in funkcionalne okvare tkiv (Alexandru et al., 2025).
Klinična slika EB je odvisna od podtipa, vendar skupna značilnost ostaja nastanek mehurjev in erozij na koži in sluznicah. Pri blažjih oblikah so lezije omejene na roke in stopala, medtem ko se pri težjih oblikah pojavljajo generalizirane rane, brazgotinjenje, psevdosindaktilija ter prizadetost sluznic, prebavil in drugih organskih sistemov (Alexandru et al., 2025; Has et al., 2020).

Pri hujših oblikah lahko bolezen vodi v sistemske zaplete, kot so anemija, podhranjenost, strikture prebavil in visoko tveganje za razvoj ploščatoceličnega karcinoma (Alexandru et al., 2025).
Diferencialna diagnostika buloznih genodermatoz vključuje številne genetske in avtoimunske bulozne bolezni, zato je natančna histološka, imunofluorescenčna in genetska opredelitev ključna. Skupni pregled diferencialnih diagnoz za ta sklop je prikazan v Tabeli 1.

Tabela 1: Diferencialna diagnoza buloznih genodermatoz in avtoimunskih buloznih bolezni

Obravnavana bolezen/sklop	Glavne diferencialne diagnoze	Značilnosti, ki pomagajo pri razlikovanju	Diagnostična potrditev
Epidermolysis bullosa, vključno s Kindlerjevim sindromom	Bulozni impetigo, pemfigus vulgaris, bulozni pemfigoid, epidermolysis bullosa acquisita, dermatitis herpetiformis, linearna IgA dermatoza, kontaktni dermatitis	Za EB govorijo začetek ob rojstvu ali v zgodnjem otroštvu, mehurji po minimalni travmi, družinska anamneza, kronične rane, brazgotinjenje in pri hudih oblikah psevdosindaktilija. Za avtoimunske bulozne bolezni govorijo poznejši začetek, pridružena avtoprotitelesa in značilen imunofluorescenčni vzorec.	Histopatologija, imunofluorescenčno mapiranje, neposredna imunofluorescenca in molekularno-genetsko testiranje.
Avtoimune bulozne dermatoze pri razlikovanju od dednih buloznih bolezni	Pemfigus vulgaris, pemfigus foliaceus, bulozni pemfigoid, pemfigoid sluznic, epidermolysis bullosa acquisita, dermatitis herpetiformis, linearna IgA dermatoza	Avtoimune bolezni praviloma nastanejo kasneje, pogosto imajo pozitiven izvid direktne imunofluorescence in avtoprotitelesa proti dezmosomskim ali bazalnomembranskim antigenom. EB ima dedno osnovo, zgodnejši začetek in razmik na značilni ravni kože glede na podtip.	Direktna in indirektna imunofluorescenca, serološko testiranje avtoprotiteles, histologija, po potrebi genetska diagnostika.

***Opomba**:* Povzeto po Alexandru et al., 2025; Egami et al., 2020; Has et al., 2020; Patel et al., 2021.

Diagnoza temelji na klinični sliki, histopatologiji in imunofluorescenčnem mapiranju, ki določi raven razmika v koži. Genetsko testiranje omogoča natančno opredelitev mutacije in prognozo bolezni (Alexandru et al., 2025). Diagnostika je mogoča že prenatalno.

Prenatalna diagnostika buloznih epidermoliz (EB) temelji predvsem na molekularno-genetskih metodah, ki omogočajo zgodnje odkrivanje bolezni pri ogroženih nosečnostih. Z razvojem genetike in identifikacijo mutacij v genih, kot je COL7A1 pri distrofičnih oblikah EB, je bila uvedena DNK-osnovana diagnostika, ki se najpogosteje izvaja na vzorcih horionskih resic v prvem trimestru ali na amniocentezi nekoliko kasneje v nosečnosti. Te metode so v veliki meri nadomestile starejše, bolj invazivne pristope, kot je fetalna kožna biopsija v drugem trimestru, saj omogočajo zgodnejšo, varnejšo in zanesljivo diagnostiko (Christiano et al., 1996; Fassihi & McGrath, 2010). Pomemben napredek predstavlja tudi možnost preimplantacijske genetske diagnostike, ki omogoča izbor zdravih zarodkov že pred implantacijo, ter razvoj neinvazivnih pristopov z analizo proste fetalne DNK iz materine krvi, ki se še razvijajo (Fassihi & McGrath, 2010).

Kljub temu prenatalna diagnostika EB ostaja odvisna od predhodne identifikacije patogene mutacije v družini, saj gre za genetsko heterogeno skupino bolezni. DNK-osnovana prenatalna diagnostika je tehnično izvedljiva za vse podtipe EB in predstavlja ključen del genetskega svetovanja za ogrožene pare. Ultrazvočna diagnostika ima pri EB omejeno vlogo, saj so znaki nespecifični in redki, vendar lahko v posameznih primerih pokaže znake, kot so kožne spremembe, nepravilnosti okončin ali polihidramnij, kar lahko vzbudi sum na bolezen (Has et al., 2020; Tosto et al., 2023).

Zdravljenje EB je pretežno simptomatsko in zahteva multidisciplinarni pristop, saj specifično zdravljenje z možnostjo ozdravitve za večino oblik še ne obstaja (Tabela 2).

Tabela 2: Zdravljenje bulozne epidermolize

Zdravljenje	
Analgetiki (paracetamol)	paracetamol 10–15 mg/kg na 4–6 ur; največji dnevni odmerek glede na starost, telesno maso in jetrno funkcijo
Opioidi (npr. morfin)	kratkotrajno, titrirano glede na jakost bolečine; peroralno ali parenteralno po protokolu za akutno/hudo bolečino
Antibiotiki (npr. kloksacilin)	sistemsko samo ob klinični okužbi; izbira in trajanje 5–14 dni glede na mikrobiološki izvid, antibiogram in klinični odziv
Lokalni antiseptiki	lokalno pri prevezah; pogostnost glede na izcedek, kolonizacijo in toleranco kože

Zdravljenje	
Retinoidi (acitretin)	acitretin le pri izbranih hiperkeratotičnih oblikah; začetek z nizkim odmerkom in počasno titriranje ob rednem spremljanju laboratorijskih izvidov
Kortikosteroidi	niso rutinsko zdravljenje EB; le kratkotrajno pri izbranih vnetnih zapletih po specialistični presoji
Prehranska podpora	individualno; visokokalorična in visokobeljakovinska prehrana, po potrebi enteralna podpora
Lokalno gensko zdravljenje (npr. COL7A1)	beremagene geperpavec-svdt lokalno na rane pri DEB; praviloma tedensko v specializiranem centru po registracijskem protokolu

Opomba: Povzeto po Abreu Molnar et al., 2024; Guide et al., 2022.

Osrednji del zdravljenja ostaja optimalna oskrba ran, preprečevanje okužb, ustrezno lajšanje bolečine in prehranska podpora, medtem ko novi pristopi zdravljenja vključujejo gensko zdravljenje in celične pristope.

Prognoza bolezni je zelo variabilna in je odvisna od genetskega podtipa. Medtem ko imajo blažje oblike dobro prognozo, so hude oblike povezane z visoko morbiditeto in mortaliteto, zlasti zaradi kroničnih ran, okužb in razvoja ploščatoceličnega karcinoma (Alexandru et al., 2025).

Dolgotrajno multidisciplinarno spremljanje je ključnega pomena za izboljšanje kakovosti življenja teh pacientov.

DARIERJEVA BOLEZEN

Darierjeva bolezen je redka, kronična, avtosomno dominantna genodermatoza, za katero so značilne hiperkeratotične, pogosto mastne papule in plaki, lokalizirani predvsem v seboroičnih predelih kože. Bolezen ima značilen kronično ponavljajoč se potek, pri katerem se izbruhi pogosto sprožijo s toploto, vlago, mehaničnim draženjem ali UV-sevanjem (Harmon et al., 2025; Zhou et al., 2026).

Najpogosteje se začne v adolescenci ali zgodnji odrasli dobi in pomembno vpliva na kakovost življenja pacientov zaradi kroničnosti, vnetja ter pogostih sekundarnih okužb (Harmon et al., 2025; Zhou et al., 2026).

Darierjeva bolezen je redka, z ocenjeno prevalenco približno 1 : 30.000 do 1 : 100.000, prizadene oba spola in se običajno začne v adolescenci ali zgodnji odrasli dobi. Klinična

izraženost je lahko zelo variabilna tudi znotraj iste družine, kar odraža različno penetranco, ekspresivnost in vpliv okoljskih sprožilcev (Harmon et al., 2025; Zhou et al., 2026).

Osnova bolezni je mutacija gena ATP2A2, ki kodira SERCA2 kalcijevo črpalko endoplazemskega retikuluma. Okvara tega sistema vodi do motene homeostaze kalcija v keratinocitih, kar povzroči nepravilno adhezijo celic, akantolizo in moteno diferenciacijo epidermisa (Harmon et al., 2025; Zhou et al., 2026).

Histološko so značilni suprabazalna akantoliza in diskeratoza z nastankom struktur, imenovanih *corps ronds* in *grains*, kar omogoča razlikovanje od sorodnih akantoličnih dermatoz (Harmon et al., 2025; Zhou et al., 2026).

Klinično se Darierjeva bolezen kaže z rdečkasto-rjavimi, hiperkeratotičnimi papulami, ki se lahko združujejo v plake in imajo pogosto masten ali verukozni videz. Lezije so tipično locirane na obrazu, prsnem košu, hrbtu in v intertriginoznih regijah. Pogosti so tudi spremembe na nohtih, kot so longitudinalne brazde in lomljivost, ter prizadetost sluznic (Harmon et al., 2025; Zhou et al., 2026).

Potek bolezni je kroničen z obdobji izboljšanja in poslabšanja, pri čemer so poslabšanja pogosto povezana z zunanjimi dejavniki. Zaradi okvare epidermalne bariere so pacienti nagnjeni k bakterijskim in virusnim okužbam, kar dodatno prispeva k klinični variabilnosti bolezni (Harmon et al., 2025; Zhou et al., 2026).

Darierjevo bolezen je treba ločiti od drugih akantoličnih in hiperkeratotičnih dermatoz.

Diagnoza temelji na klinični sliki, družinski anamnezi in histološki potrditvi. Biopsija razkrije značilno akantolitično diskeratozo, ki je diagnostično ključna. Genetsko testiranje lahko potrdi mutacijo ATP2A2, vendar v klinični praksi ni vedno nujno.

Darierjeva bolezen nima kurativnega zdravljenja, zato je zdravljenje usmerjeno v zmanjšanje simptomov in znakov, preprečevanje zapletov in izboljšanje kakovosti življenja. Izbira zdravljenja je odvisna od obsega bolezni (Tabela 3).

Tabela 3: Zdravljenje Darierjeve bolezni

Zdravljenje	
Lokalni retinoidi (tretinoin, adapalen)	lokalno, praviloma zvečer; na začetku redkeje in titriranje glede na draženje ter toleranco kože
Lokalni kortikosteroidi	nizko do srednje potentni pripravki 1–2× dnevno, kratkotrajno 5–14 dni pri vnetju

Zdravljenje	
5-fluorouracil lokalno	5-fluorouracil 5 % lokalno 1× dnevno ali vsak drugi dan; kratkotrajni cikli pri izbranih lokaliziranih lezijah
Keratolitiki (urea, mlečna kislina)	urea 5–10 % ali mlečna kislina lokalno 1–2× dnevno; previdno na erodiranih površinah
Acitretin	acitretin običajno 10–25 mg/dan; titriranje glede na učinek, neželene učinke in laboratorijske izvide
Izotretinoin	izotretinoin približno 0,2–0,5 mg/kg/dan; individualno titriranje, pogosto večtedenski do večmesečni cikli
Antibiotiki/antiseptiki	lokalno ali sistemsko glede na okužbo; trajanje zdravljenja glede na mikrobiološki izvid, antibiogram in klinični odziv
Fizikalne metode (laser, dermabrazija)	CO_2 laser, dermabrazija ali ekscizija le pri lokaliziranih rezistentnih lezijah; režim individualen

***Opomba**:* Povzeto po Harmon et al., 2025; Hanna et al., 2022; Schmidt et al., 2008; Zhou et al., 2026.

Sprožilci in potek Darierjeve bolezni

- Bolezen ima kronično ponavljajoč se potek z obdobji izboljšanja in poslabšanja.
- Toplota, vlaga, potenje, UV-sevanje in mehansko draženje pogosto sprožijo poslabšanje kožnih sprememb.
- Sekundarne okužbe lahko povečajo vnetje, neprijeten vonj in subjektivne težave.
- Dolgotrajno obvladovanje bolezni temelji na izogibanju sprožilcem, lokalnem zdravljenju in po potrebi uvedbi sistemskih retinoidov.

Najbolj učinkovito sistemsko zdravljenje so peroralni retinoidi, ki zmanjšujejo hiperkeratozo in stabilizirajo diferenciacijo keratinocitov, vendar je učinek pogosto začasen, s poslabšanji po prekinitvi (Harmon et al., 2025; Zhou et al., 2026).

Darierjeva bolezen ima kroničen potek z remisijami in poslabšanji. Čeprav ni življenjsko ogrožajoča, pomembno vpliva na kakovost življenja zaradi estetskih sprememb, neprijetnega vonja lezij in pogostih okužb. Dolgotrajno zdravljenje in izogibanje sprožilnim dejavnikom ostajata ključna za obvladovanje bolezni (Harmon et al., 2025; Zhou et al., 2026).

NETHERTONOV SINDROM

Nethertonov sindrom je redka, huda avtosomno recesivna genodermatoza iz skupine primarnih motenj poroženevanja. Klinično ga opredeljuje triada prirojene eritrodermije, značilne okvare lasnega stebla in izrazite atopijske diateze. Bolezen je posledica mutacij gena SPINK5, ki kodira zaviralec serinskih proteaz LEKTI (lymphoepithelial Kazal-type-related inhibitor;

limfoepitelijski inhibitor, podoben Kazalovemu tipu 5); njegovo pomanjkanje povzroči nenadzorovano aktivnost epidermalnih proteaz, okvaro kožne bariere in izrazit proinflamatorni odziv (Barbati et al., 2021; Petrova et al., 2024). Zaradi okvarjene bariere so pacienti nagnjeni k izgubi vode, proteinov in toplote ter k okužbam, kar pomembno prispeva k morbiditeti in zlasti v zgodnjem otroštvu tudi k mortaliteti (Barbati et al., 2021).

Klinična slika je heterogena, vendar se običajno začne ob rojstvu ali v prvih tednih življenja s prirojeno eritrodermijo, ki kasneje prehaja v ichthyosis linearis circumflexa s tipičnimi policikličnimi eritematoznimi spremembami z dvojnim robom luščenja. Poleg kožnih sprememb je patognomonična trihoreksija invaginata oziroma značilni »bambusasti lasje«, pri katerih je lasno steblo segmentno ugreznjeno, čeprav je lahko ta znak odsoten v zgodnjem obdobju. Atopijske manifestacije vključujejo visoke ravni imunoglobulina E (IgE), alergije na hrano, atopijski dermatitis, astmo in alergijski rinitis, kar paciente uvršča tudi v spekter hiper-IgE sindromov (Barbati et al., 2021; Petrova et al., 2024).

Kožna bariera in sistemska tveganja pri Nethertonovem sindromu

- Okvara kožne bariere vodi v večjo izgubo vode, proteinov in toplote.
- Pri dojenčkih in majhnih otrocih so pomembni spremljanje hidracije, prehranjenosti in znakov okužbe.
- Bambusasti lasje so značilen, vendar ne vedno zgodaj prisoten diagnostični znak.
- Izrazita atopijska diateza lahko vključuje atopijski dermatitis, alergije na hrano, astmo in alergijski rinitis.

Diagnoza temelji na kombinaciji kliničnih znakov, dermoskopije in mikroskopskega pregleda las ter potrditvi mutacij v genu SPINK5 z genetskim testiranjem.

Diferencialna diagnoza Nethertonovega sindroma je široka, saj bolezen pogosto posnema atopijski dermatitis ali druge oblike ihtioz, zlasti v zgodnjem otroštvu.
Zdravljenje Nethertonovega sindroma je zahtevno, saj specifičnega zdravljenja z možnostjo ozdravitve ni in je pristop predvsem simptomatski ter multidisciplinaren. Temelj zdravljenja predstavlja intenzivna zaščita kožne bariere z emolienti in nadzor vnetja z lokalnimi kortikosteroidi ali inhibitorji kalcinevrina, pri čemer je potrebna previdnost zaradi povečane sistemske absorpcije skozi poškodovano kožo (Barbati et al., 2021).

Sistemsko zdravljenje Nethertonovega sindroma je individualizirano; na voljo so retinoidi, kratkotrajni sistemski kortikosteroidi, ciklosporin, intravenski imunoglobulini ter izbrana

biološka zdravila, kot so dupilumab ali zaviralci citokinskih poti. Podatki so večinoma omejeni na posamezne primere in manjše serije, zato je treba zdravljenje prilagoditi starosti, obsegu bolezni, atopijskim manifestacijam, okužbam in tveganju za sistemsko absorpcijo zdravil (Barbati et al., 2021; Petrova et al., 2024).

Fototerapija, zlasti ozkopasovni UVB, je bila opisana kot možna dodatna možnost pri izbranih pacientih, vendar so podatki omejeni, zato je potrebna previdnost zaradi okvarjene kožne bariere, možne fotosenzitivnosti in dolgoročnih neželenih učinkov (Tabela 4) (Barbati et al., 2021).

Tabela 4: Zdravljenje Nethertonovega sindroma

Zdravljenje	
Emolienti	večkrat dnevno, po vsakem umivanju in ob izrazitejši suhosti kože; izogibati se dražečim pripravkom
Lokalni kortikosteroidi	nizko potentni pripravki 1× dnevno ali 1–2× dnevno kratkotrajno; čim krajši cikli zaradi absorpcije
Takrolimus	takrolimus 0,03–0,1 % lokalno 1–2× dnevno; previdno na večjih površinah
Retinoidi (acitretin)	acitretin približno 0,2–0,5 mg/kg/dan; previdno, individualno titriranje in redno spremljanje laboratorijskih izvidov
Sistemski kortikosteroidi	prednizolon 0,5–1 mg/kg/dan; kratkotrajno ob hudih poslabšanjih, nato postopno zniževanje
Ciklosporin	3–5 mg/kg/dan v dveh odmerkih; spremljanje krvnega tlaka, ledvične funkcije in koncentracij po lokalnem protokolu
IVIG	IVIG 0,4 g/kg/dan 3–5 dni mesečno ali 1–2 g/kg/cikel; individualno
Dupilumab	odrasli: 600 mg začetno, nato 300 mg na 2 tedna; pri otrocih glede na starost in telesno maso
Sekukinumab	75 mg (<25 kg), 150 mg (25–50 kg) ali 300 mg (>50 kg) v 0., 1., 2., 3. in 4. tednu, nato mesečno
NB-UVB fototerapija	NB-UVB 2–3× tedensko; začetni odmerek in stopnjevanje po fototipu ter toleranci kože

Opomba: Povzeto po Barbati et al., 2021; Johar et al., 2025; Liu et al., 2024; Nouwen et al., 2022; Petrova et al., 2024.

HAILEY-HAILEYJEVA BOLEZEN

Hailey-Haileyjeva bolezen, znana tudi kot benigni familiarni pemfigus, je redka, kronična, avtosomno dominantna genodermatoza, za katero so značilne ponavljajoče se erozije, razpoke in macerirani plaki v intertriginoznih predelih. Bolezen ima kroničen, ponavljajoč se potek in

je pogosto povezana z izrazitim nelagodjem ter sekundarnimi okužbami, kar pomembno vpliva na kakovost življenja pacientov (Harmon et al., 2025; Kodali et al., 2025; Zhou et al., 2026).
Klinično se bolezen pogosto začne v zgodnji odrasli dobi, z obdobji poslabšanja, ki jih sprožijo toplota, vlaga in mehansko draženje, podobno kot pri drugih akantolitičnih dermatozah (Harmon et al., 2025; Kodali et al., 2025).
Hailey-Haileyjeva bolezen je redka, z ocenami prevalence približno 1 : 50.000, čeprav so natančni epidemiološki podatki različni. Pojavlja se enako pri moških in ženskah ter je pogosto prisotna družinska anamneza zaradi avtosomno dominantnega dedovanja (Harmon et al., 2025; Kodali et al., 2025).
Patogeneza Hailey-Haileyjeve bolezni temelji na mutaciji gena ATP2C1, ki kodira kalcijevo ATP-azo Golgijevega aparata. Okvara te črpalke vodi do motene homeostaze kalcija v keratinocitih, kar povzroči oslabljen medcelični stik in akantolizo (Harmon et al., 2025; Kodali et al., 2025).

Motena intracelularna signalizacija vodi do zmanjšane stabilnosti desmosomov in posledične izgube adhezije med keratinociti. To povzroči nastanek intraepidermalnih razpok in erozij, ki so osnova klinične slike (Harmon et al., 2025; Kodali et al., 2025).

Klinično se Hailey-Haileyjeva bolezen kaže z erozijami, razpokami in maceriranimi, vlažnimi plaki, ki so najpogosteje lokalizirani v pazduhah, dimljah, pod prsmi in drugih intertriginoznih predelih. Lezije so pogosto boleče, lahko neprijetnega vonja, s sočasnim izrazitim srbenjem ali pekočim občutkom (Harmon et al., 2025; Kodali et al., 2025).
Zaradi oslablene epidermalne bariere so pogoste sekundarne bakterijske, virusne ali glivične okužbe, ki lahko bistveno poslabšajo klinični potek bolezni. Bolezen poteka kronično, z obdobji poslabšanja, ki jih sprožajo toplota, potenje, trenje in okužbe (Kodali et al., 2025; Sardana et al., 2025).

Preprečevanje poslabšanj pri bolezni Hailey-Hailey

- Spremembe se najpogosteje pojavljajo v pregibih, kjer toplota, potenje in trenje poslabšajo kožno bariero.
- Sekundarne bakterijske, virusne ali glivične okužbe lahko pomembno poslabšajo klinični potek.
- Zmanjševanje potenja, trenja in maceracije kože je pomemben del dolgoročnega obvladovanja bolezni.
- Pri vztrajnih spremembah je zdravljenje pogosto kombinirano in individualno prilagojeno.

Zaradi podobnih kliničnih in histoloških značilnosti je treba Hailey-Haileyjevo bolezen razlikovati od drugih akantoličnih dermatoz.

Diagnoza temelji na značilni klinični sliki in histološki potrditvi. Biopsija pokaže izrazito akantolizo brez diskeratoze, kar omogoča razlikovanje od Darierjeve bolezni. V nejasnih primerih lahko pomaga tudi genetsko testiranje (Harmon et al., 2025; Kodali et al., 2025).

Zdravljenje Hailey-Haileyjeve bolezni je simptomatsko in usmerjeno v zmanjšanje vnetja, preprečevanje okužb ter obvladovanje sprožilnih dejavnikov. Peroralni retinoidi so lahko učinkoviti pri kroničnih oblikah, vendar je odziv variabilen, zdravljenje pa je pogosto potrebno individualno prilagoditi (Tabela 5).

Tabela 5: Zdravljenje Hailey-Haileyjeve bolezni

Zdravljenje	
Lokalni kortikosteroidi	srednje do potentni pripravki 1–2× dnevno 5–14 dni; nato prekinitev ali prehod na blažje protivnetno zdravljenje
Lokalni antibiotiki/antiseptiki	lokalno 1–2× dnevno ob sekundarni okužbi; sistemski antibiotik po mikrobiološkem izvidu
Takrolimus	0,03–0,1 % lokalno 1–2× dnevno; zlasti za vzdrževalno zdravljenje ali občutljive predele
Doksiciklin	100 mg 1–2× dnevno, običajno več tednov; prilagoditev glede na toleranco in okužbo
Acitretin	10–25 mg/dan; individualno titriranje ob rednem spremljanju laboratorijskih izvidov
Izotretinoin	približno 0,2–0,5 mg/kg/dan; večtedenski do večmesečni cikli pri izbranih pacientih
Sistemski kortikosteroidi	0,5 mg/kg/dan ali manj; le kratkotrajno ob hudih vnetnih poslabšanjih
Botulin toksin	intradermalno v prizadete pregibe; skupni odmerek in razporeditev individualna glede na površino in potenje
Kirurške metode/laser	CO_2 ali Er:YAG laser, ablacija ali ekscizija pri lokaliziranih rezistentnih spremembah; individualno

***Opomba*:** Povzeto po Kodali et al., 2025; Lapa & Breslavets, 2019; Lemieux & Funaro, 2020; Sardana et al., 2025; Zhang et al., 2021; Zhou et al., 2026.

Hailey-Haileyjeva bolezen ima kroničen potek z obdobji poslabšanj in remisij. Kljub benigni naravi bolezni simptomi in znaki pogosto vztrajajo in vplivajo na kakovost življenja pacientov zaradi bolečine, srbenja in socialnih omejitev. Dolgotrajno obvladovanje bolezni zahteva kombinacijo lokalnih in sistemskih pristopov ter izogibanje sprožilnim dejavnikom (Kodali et al., 2025; Zhou et al., 2026).

XERODERMA PIGMENTOSUM

Xeroderma pigmentosum (XP) je redka avtosomno recesivna bolezen, za katero je značilna okvara popravljanja DNK po izpostavitvi ultravijoličnemu (UV) sevanju, kar vodi v izrazito fotosenzitivnost in zgodnji razvoj kožnih malignomov. Osnovni mehanizem vključuje moteno odstranjevanje UV-induciranih poškodb DNK po mehanizmu nukleotidnega izrezovanja (nucleotide excision repair, NER), zaradi česar se UV-inducirane poškodbe DNK, kot so ciklobutanski pirimidinski dimeri, ne odstranijo učinkovito, kar povzroča kopičenje mutacij in razvoj kožnih malignomov (Leung et al., 2022). Bolezen je klinično izrazito heterogena, saj so prizadeti različni geni, vključeni v popravljanje DNK, kar določa spekter kožnih, očesnih in nevroloških manifestacij (Theil & Hoeijmakers, 2025).

Pri XP okvara popravljanja DNK ne vpliva le na kožno karcinogenezo, temveč je pri nekaterih pacientih povezana tudi z nevrodegeneracijo. Kot možen mehanizem se navaja kopičenje oksidativnih poškodb DNK v živčnem tkivu, pri širšem spektru motenj popravljanja DNK pa so opisani tudi procesi, povezani z oksidativnim stresom, mitohondrijsko disfunkcijo in prezgodnjim staranjem (Gohil & Roy, 2024; Reardon et al., 1997).

Klinična slika se običajno začne v zgodnjem otroštvu z izrazito fotosenzitivnostjo, pri kateri minimalna UV izpostavljenost povzroči hude opekline, sledijo spremembe pigmentacije, kot so lentiginozne makule, hiperpigmentacije in hipopigmentacije ter razvoj poikilodermije. Pacienti razvijejo številne maligne tumorje, med katerimi prevladujejo bazalnocelični karcinom, ploščatocelični karcinom in melanom, pogosto že v prvem ali drugem desetletju življenja (Akkineni et al., 2025; Leung et al., 2022).

Prizadetost oči vključuje fotofobijo, keratitis in konjunktivalno degeneracijo, medtem ko se pri pomembnem deležu pacientov razvije progresivna nevrodegeneracija, ki se kaže z ataksijo, izgubo sluha, periferno nevropatijo in kognitivnim upadom (Bakr et al., 2026; Garcia-Moreno et al., 2023). Nevrološki simptomi so izrazitejši pri določenih genetskih podtipih (Garcia-Moreno et al., 2023).

Diagnoza temelji na značilni klinični sliki in potrditvi z molekularno-genetskimi metodami, ki identificirajo mutacije v genih, vključenih v nukleotidno izrezovalno popravljanje. Funkcionalne študije na celičnih kulturah lahko pokažejo zmanjšano sposobnost popravljanja DNK po UV-obsevanju, kar dodatno potrdi diagnozo (Leung et al., 2022).

Diferencialna diagnoza se prekriva z drugimi motnjami fotosenzitivnosti, boleznimi popravljanja DNK in porfirijami (Tabela 6).

Tabela 6: Diferencialna diagnoza motenj keratinizacije in bolezni popravljanja DNK

Obravnavana bolezen/sklop	Glavne diferencialne diagnoze	Značilnosti, ki pomagajo pri razlikovanju	Diagnostična potrditev
Nethertonov sindrom	Atopijski dermatitis, ihtioza vulgaris, lamelarna ihtioza, kongenitalna ihtioziformna eritrodermija, peeling skin sindrom, seboroični dermatitis dojenčkov, imunske pomanjkljivosti s hiper-IgE fenotipom.	Za Nethertonov sindrom govorijo prirojena eritrodermija, ichthyosis linearis circumflexa, trihoreksija invaginata, izrazita atopijska diateza, visoke vrednosti IgE, okužbe in okvarjena kožna bariera. Pri atopijskem dermatitisu ni značilnih lasnih sprememb, pri drugih ihtiozah pa praviloma ni kombinacije bambusastih las in hude atopije.	Mikroskopija las, dermoskopija, histologija po potrebi, določitev IgE in molekularno-genetska potrditev mutacije SPINK5.
Xeroderma pigmentosum in druge bolezni popravljanja DNK	Cockaynov sindrom, trihotiodistrofija, Bloomov sindrom, porfirije, kronična aktinična dermatoza, huda polimorfna svetlobna erupcija, fototoksične in fotoalergijske reakcije.	Za XP govorijo izrazita fotosenzitivnost od zgodnjega otroštva, zgodnje lentiginozne pigmentacije, poikilodermija, številni malignomi kože v otroštvu ali mladosti, očesna prizadetost in pri nekaterih podtipih nevrodegeneracija. Porfirije imajo drugačen biokemični profil, Cockaynov sindrom pa izrazitejše zaostajanje v rasti in nevrološko prizadetost brez enako izrazitega tveganja za kožne malignome.	Molekularno-genetsko testiranje genov, vključenih v nukleotidno izrezovalno popravljanje, funkcionalni testi popravljanja DNK po UV-obsevanju, dermatološki in oftalmološki pregledi, pri sumu na porfirijo določitev porfirinov.

Opomba: Povzeto po Barbati et al., 2021; Garcia-Moreno et al., 2023; Leung et al., 2022; Petrova et al., 2024; Theil & Hoeijmakers, 2025.

Zdravljenje xeroderme pigmentosum temelji na življenjski fotoprotekciji, zgodnjem odkrivanju malignomov in podpornem zdravljenju, saj etiološkega zdravljenja še ni. Strogo izogibanje UV-sevanju ostaja ključni ukrep, ki bistveno zmanjša pojav kožnih tumorjev in podaljša preživetje (Leung et al., 2022).

Vsakodnevna fotoprotekcija pri xerodermi pigmentosum

- Strogo izogibanje UV-sevanju je temelj preprečevanja novih poškodb DNK in kožnih malignomov.
- Zaščita vključuje vsakodnevno uporabo SPF 50+, UV-zaščitna oblačila, očala in zaščito stekel.
- Redni pregledi kože omogočajo zgodnje prepoznavanje predrakavih in malignih sprememb.
- Fototerapija je pri XP kontraindicirana, ker dodatna UV-izpostavljenost povečuje poškodbe DNK.

Lokalno zdravljenje predrakavih sprememb vključuje uporabo imikvimoda in 5-fluorouracila pri izbranih pacientih. Imikvimod 5 % je bil pri XP opisan za zdravljenje aktiničnih keratoz, posameznih bazalnoceličnih karcinomov in polja kancerogeneze, vendar dokazi temeljijo predvsem na poročilih primerov in manjših kliničnih izkušnjah, zato ne predstavlja splošno uveljavljenega standardnega kemopreventivnega zdravljenja (Gaurav et al., 2023; Leung et al., 2022; Nagore et al., 2003).

Sistemski retinoidi, kot sta acitretin in izotretinoin, lahko pri izbranih pacientih z zelo visokim tveganjem delujejo kemopreventivno in zmanjšajo nastajanje novih kožnih malignomov, vendar njihovo uporabo omejujejo neželeni učinki, ki so odvisni od odmerka, zato zahtevajo individualno prilagoditev in skrbno spremljanje (Campbell & DiGiovanna, 2006; Kraemer et al., 1988).

Novejši pristopi zdravljenja vključujejo zdravljenje z interferonom, fotodinamično zdravljenje ter eksperimentalne možnosti, kot so gensko zdravljenje in tarčna molekularna zdravila, ki vplivajo na poti celičnega staranja in vnetja (Theil & Hoeijmakers, 2025).

Pomembno je poudariti, da je fototerapija pri XP absolutno kontraindicirana, saj dodatna UV-izpostavljenost neposredno povečuje poškodbe DNK in tveganje za malignome, zato se za razliko od nekaterih drugih genodermatoz ne uporablja za zdravljenje (Tabela 7).

Tabela 7: Zdravljenje xeroderme pigmentosum

Zdravljenje	
Fotoprotekcija	SPF 50+ vsak dan, ponovni nanos na 2 uri pri izpostavljenosti; UV-zaščitna oblačila, očala in folije na steklih ter pokrivala
Izotretinoin	0,5–1 mg/kg/dan pri zelo visokem tveganju; najnižji učinkoviti odmerek in redno laboratorijsko spremljanje
Acitretin	0,2–0,5 mg/kg/dan; individualno kot alternativa izotretinoinu
5-fluorouracil lokalno	5 % krema 1–2× dnevno v ciklih 2–4 tedne ali po lokalnem protokolu
Imikvimod	5 % krema 3× tedensko več tednov; prilagoditev glede na lokalno reakcijo

Zdravljenje	
Interferon alfa	individualno; redka uporaba v specifičnih primerih
Kirurško zdravljenje	ekscizija, Mohsova kirurgija ali druga metoda glede na tip in stadij tumorja
Fotodinamično zdravljenje	po standardnem protokolu za aktinične keratoze oziroma površinske lezije; individualno

Opomba: Povzeto po Campbell & DiGiovanna, 2006; Gaurav et al., 2023; Hossain et al., 2021; Kraemer et al., 1988; Leung et al., 2022; Moriwaki et al., 2017; Theil & Hoeijmakers, 2025.

Xeroderma pigmentosum predstavlja klasičen model bolezni, pri kateri okvara popravljanja DNK neposredno vodi v razvoj malignomov, kar potrjuje ključno vlogo genomske stabilnosti pri karcinogenezi. Novejše raziskave poudarjajo, da bolezen ni omejena na kožo, temveč vključuje tudi sistemske in nevrodegenerativne mehanizme, povezane z oksidativnim stresom, mitohondrijsko disfunkcijo in kronično aktivacijo vnetnih poti (Garcia-Moreno et al., 2023; Gohil & Roy, 2024). Razvoj novih pristopov zdravljenja, vključno z genskimi in tarčnimi zdravili, predstavlja obetavno področje, vendar je njihova klinična uporaba še omejena in zahteva dodatne raziskave (Theil & Hoeijmakers, 2025).

Dolgotrajno spremljanje in kakovost življenja

- Genodermatoze niso omejene le na kožo, saj lahko vključujejo motnje prehranskega stanja, okužbe, očesne in nevrološke zaplete ter maligne spremembe.
- Bolečina, srbenje, vidne lezije in neprijeten vonj lahko pomembno vplivajo na vsakodnevno delovanje in sodelovanje pacienta pri zdravljenju.
- Zgodnje prepoznavanje poslabšanj in okužb zmanjša tveganje za zaplete.
- Individualno prilagojena podpora je pomembna za dolgoročno obvladovanje bolezni in kakovost življenja pacientov.

ZAKLJUČEK

Pri obravnavi genodermatoz je ključno zgodnje prepoznavanje vzorcev kožnih sprememb, saj pravočasna diagnoza omogoča ustrezno genetsko svetovanje, usmerjeno diagnostiko in načrtovanje dolgoročnega spremljanja. Zaradi redkosti teh bolezni je pomembno povezovanje dermatologa z drugimi specialisti, laboratoriji za molekularno diagnostiko ter centri z izkušnjami pri obravnavi redkih bolezni. Tak pristop omogoča boljše preprečevanje zapletov, zgodnje zdravljenje okužb, nadzor bolečine, prehransko podporo, zaščito pred zunanjimi sprožilci in pravočasno prepoznavanje premalignih ali malignih sprememb.

Čeprav je zdravljenje večine genodermatoz še vedno predvsem podporno in simptomatsko, napredek molekularne genetike postopno spreminja diagnostične in terapevtske možnosti. Natančna genetska opredelitev bolezni postaja vse pomembnejša za napoved poteka bolezni, oceno tveganja za zaplete, vključevanje pacientov v specializirane programe obravnave in razvoj zdravljenj, usmerjenih v patogenezo. Za klinično prakso ostaja najpomembnejše, da se genodermatoze ne obravnavajo zgolj kot kožne bolezni, temveč kot kronična, pogosto sistemska stanja, pri katerih sta dolgoročno spremljanje in individualno prilagojena podpora odločilna za kakovost življenja pacientov.

VPRAŠANJA ZA RAZMISLEK

1. Na katere zgodnje kožne znake bi bili posebej pozorni pri otroku z mehurji, erozijami ali izrazito fotosenzitivnostjo?
2. Kako lahko pravilna oskrba kože, zaščita pred mehanskimi poškodbami in pravočasno prepoznavanje okužbe vplivajo na potek genodermatoz?
3. Zakaj je pri boleznih, kot sta bulozna epidermoliza in Nethertonov sindrom, pomembno spremljati tudi prehransko stanje, bolečino, izgubo tekočin in tveganje za okužbe?
4. Katere ukrepe za vsakodnevno zaščito pred UV-sevanjem bi bilo smiselno poudariti pri osebi z xerodermo pigmentosum?
5. Kako lahko kronične kožne spremembe, bolečina, srbenje, neprijeten vonj ali vidne lezije vplivajo na kakovost življenja pacienta in njegovo sodelovanje pri zdravljenju?

LITERATURA

1. Abreu Molnar, B., Levin, L., Yun, D., Morel, K., Wiss, K., Wieser, J., Ward, C., Trice, H., Garcia-Romero, M. T., Stephenson, A., Provost, A., Price, H. N., Perman, M. J., Moxon, M., Moeves, B., McCuaig, C. C., McCarthy, C., Lucky, A. W., Levy, M. L., Lee, M., … Paller, A. S. (2024). Inpatient management of epidermolysis bullosa: Consensus-based hands-on instructions for neonates and postneonates. *Journal of the American Academy of Dermatology*, *91*(2), 290–299. https://doi.org/10.1016/j.jaad.2024.04.014
2. Akkineni, U. S., Chintada, D. C., Vudayana, K., & Unnikrishnan, P. (2025). Clinical spectrum of xeroderma pigmentosum: An observational study. *Cureus*, *17*(10), Article e93993. https://doi.org/10.7759/cureus.93993
3. Alexandru, M., Mellerio, J. E., & Jacków-Malinowska, J. (2025). Epidermolysis bullosa: Understanding the disease, diagnosis, and advances in treatment strategies. *Trends in Molecular Medicine*, *31*(9), 876–877. https://doi.org/10.1016/j.molmed.2025.06.003
4. Bakr, F. S., Arisoy, H., Lehmann, A. R., Giunti, P., & Fassihi, H. (2026). Central nervous system tumors in xeroderma pigmentosum: Five cases and review of the literature. *Movement Disorders*. Advance online publication. https://doi.org/10.1002/mds.70310

5. Barbati, F., Giovannini, M., Oranges, T., Lodi, L., Barni, S., Novembre, E., Baldo, E., Cristofolini, M., Stagi, S., Ricci, S., Mori, F., Filippeschi, C., Azzari, C., & Indolfi, G. (2021). Netherton syndrome in children: Management and future perspectives. *Frontiers in Pediatrics*, *9*, Article 645259. https://doi.org/10.3389/fped.2021.645259
6. Campbell, R. M., & DiGiovanna, J. J. (2006). Skin cancer chemoprevention with systemic retinoids: An adjunct in the management of selected high-risk patients. *Dermatologic Therapy*, *19*(5), 306–314. https://doi.org/10.1111/j.1529-8019.2006.00088.x
7. Christiano, A. M., LaForgia, S., Paller, A. S., McGuire, J., Shimizu, H., & Uitto, J. (1996). Prenatal diagnosis for recessive dystrophic epidermolysis bullosa in 10 families by mutation and haplotype analysis in the type VII collagen gene (COL7A1). *Molecular Medicine*, *2*(1), 59–76.
8. Egami, S., Yamagami, J., & Amagai, M. (2020). Autoimmune bullous skin diseases, pemphigus and pemphigoid. *Journal of Allergy and Clinical Immunology*, *145*(4), 1031–1047. https://doi.org/10.1016/j.jaci.2020.02.013
9. Fassihi, H., & McGrath, J. A. (2010). Prenatal diagnosis of epidermolysis bullosa. *Dermatologic Clinics*, *28*(2), 231–237. https://doi.org/10.1016/j.det.2010.01.010
10. Garcia-Moreno, H., Imtiaz, F., Esteve-Sole, A., O'Sullivan, J., Jackson, A. P., & Fassihi, H. (2023). Neurological disease in xeroderma pigmentosum: Genotype-phenotype correlation and disease progression. *Brain*, *146*(5), 2031–2049. https://doi.org/10.1093/brain/awac419
11. Gaurav, V., Mehta, N., & Gupta, S. (2023). “Immunopeeling” using imiquimod for xeroderma pigmentosum. *Indian Dermatology Online Journal*, *15*(4), 673–674. https://doi.org/10.4103/idoj.idoj_446_23
12. Gohil, D., & Roy, R. (2024). Beyond nucleotide excision repair: The importance of XPF in base excision repair and its impact on cancer, inflammation, and aging. *International Journal of Molecular Sciences*, *25*(24), Article 13616. https://doi.org/10.3390/ijms252413616
13. Guide, S. V., Gonzalez, M. E., Bağcı, I. S., Agostini, B., Chen, H., Feeney, G., Steimer, M., Kapadia, B., Sridhar, K., Quesada Sanchez, L., Gonzalez, F., Van Ligten, M., Parry, T. J., Chitra, S., Kammerman, L. A., Krishnan, S., & Marinkovich, M. P. (2022). Trial of beremagene geperpavec for dystrophic epidermolysis bullosa. *The New England Journal of Medicine*, *387*(24), 2211–2219. https://doi.org/10.1056/NEJMoa2206663
14. Hanna, N., Lam, M., Fleming, P., & Lynde, C. W. (2022). Therapeutic options for the treatment of Darier’s disease: A comprehensive review of the literature. *Journal of Cutaneous Medicine and Surgery*, *26*(3), 280–290. https://doi.org/10.1177/12034754211058405
15. Harmon, R. M., Ayers, J. L., McCarthy, E. F., Kowalczyk, A. P., Green, K. J., & Simpson, C. L. (2025). Pumping the breaks on acantholytic skin disorders: Targeting calcium pumps, desmosomes, and downstream signaling in Darier, Hailey-Hailey, and Grover disease. *Journal of Investigative Dermatology*, *145*(3), 494–508. https://doi.org/10.1016/j.jid.2024.06.1289
16. Has, C., Liu, L., Bolling, M. C., Charlesworth, A. V., El Hachem, M., Escámez, M. J., Fuentes, I., Büchel, S., Hiremagalore, R., Pohla-Gubo, G., van den Akker, P. C., Wertheim-Tysarowska, K., & Zambruno, G. (2020). Clinical practice guidelines for laboratory diagnosis of epidermolysis bullosa. *The British Journal of Dermatology*, *182*(3), 574–592. https://doi.org/10.1111/bjd.18128
17. Hossain, M., Hasan, A., Shawan, M. M. A. K., Banik, S., & Jahan, I. (2021). Current therapeutic strategies of xeroderma pigmentosum. *Indian Journal of Dermatology*, *66*(6), 660–667. https://doi.org/10.4103/ijd.ijd_329_21
18. Johar, R., Khojah, A., & Goronfolah, L. (2025). Successful management of Netherton syndrome using IVIG and dupilumab: A case report. *Journal of Allergy and Clinical Immunology: Global*, *4*(3), Article 100508. https://doi.org/10.1016/j.jacig.2025.100508
19. Kodali, N., Terrany, A., Shakelly, P., Patel, V. M., & Schwartz, R. A. (2025). Hailey-Hailey disease: A review and an approach to management. *JAAD Reviews*, *4*, 105–115. https://doi.org/10.1016/j.jdrv.2025.03.002
20. Kraemer, K. H., DiGiovanna, J. J., Moshell, A. N., Tarone, R. E., & Peck, G. L. (1988). Prevention of skin cancer in xeroderma pigmentosum with the use of oral isotretinoin. *The New England Journal of Medicine*, *318*(25), 1633–1637. https://doi.org/10.1056/NEJM198806233182501

21. Lapa, T., & Breslavets, M. (2019). Treatment of Hailey–Hailey disease with narrowband phototherapy and acitretin: A case report. *SAGE Open Medical Case Reports*, *7*, Article 2050313X19845221. https://doi.org/10.1177/2050313X19845221
22. Lemieux, A., & Funaro, D. (2020). Recalcitrant vulvar Hailey-Hailey disease treated with alitretinoin and onabotulinumtoxinA: A case report. *SAGE Open Medical Case Reports*, *8*, Article 2050313X20905678. https://doi.org/10.1177/2050313X20905678
23. Leung, A. K. C., Barankin, B., Lam, J. M., Leong, K. F., Hon, K. L., & Leung, A. A. M. (2022). Xeroderma pigmentosum: An updated review. *Drugs in Context*, *11*, 2022-2-5. https://doi.org/10.7573/dic.2022-2-5
24. Liu, T., Tang, M., Liu, J., Kong, T., Tian, Y., Yang, S., Zhang, J., Ji, S., Lin, Z., Xue, R., Ding, Y., Yang, B., & Liang, Y. (2024). A combination therapy with secukinumab and dupilumab in Netherton syndrome: A prospective pilot study. *Journal of the American Academy of Dermatology*, *91*(6), 1258–1260. https://doi.org/10.1016/j.jaad.2024.07.1513
25. Moriwaki, S., Kanda, F., Hayashi, M., Yamashita, D., Sakai, Y., Nishigori, C., & Xeroderma Pigmentosum Clinical Practice Guidelines Revision Committee. (2017). Xeroderma pigmentosum clinical practice guidelines. *The Journal of Dermatology*, *44*(10), 1087–1096. https://doi.org/10.1111/1346-8138.13907
26. Nagore, E., Sevila, A., Sanmartín, O., Botella-Estrada, R., Requena, C., Serra-Guillén, C., Sánchez-Pedreño, P., & Guillén, C. (2003). Excellent response of basal cell carcinomas and pigmentary changes in xeroderma pigmentosum to imiquimod 5% cream. *The British Journal of Dermatology*, *149*(4), 858–861. https://doi.org/10.1046/j.1365-2133.2003.05613.x
27. Nouwen, A. E. M., Schappin, R., Nguyen, N. T., Ragamin, A., Bygum, A., Bodemer, C., Dalm, V. A. S. H., & Pasmans, S. G. M. A. (2022). Outcomes of systemic treatment in children and adults with Netherton syndrome: A systematic review. *Frontiers in Immunology*, *13*, Article 864449. https://doi.org/10.3389/fimmu.2022.864449
28. Patel, P. M., Jones, V. A., & Murray, T. N. (2021). A review comparing international guidelines for the management of epidermolysis bullosa. *Pediatric Dermatology*, *38*(6), 1456–1464. https://doi.org/10.1111/pde.14733
29. Petrova, E., López-Gay, J. M., Fahrner, M., Leturcq, F., de Villartay, J.-P., Barbieux, C., Gonschorek, P., Tsoi, L. C., Gudjonsson, J. E., Schilling, O., & Hovnanian, A. (2024). Comparative analyses of Netherton syndrome patients and Spink5 conditional knock-out mice uncover disease-relevant pathways. *Communications Biology*, *7*, Article 152. https://doi.org/10.1038/s42003-024-05780-y
30. Reardon, J. T., Bessho, T., Kung, H. C., Bolton, P. H., & Sancar, A. (1997). In vitro repair of oxidative DNA damage by human nucleotide excision repair system: Possible explanation for neurodegeneration in xeroderma pigmentosum patients. *Proceedings of the National Academy of Sciences of the United States of America*, *94*(17), 9463–9468. https://doi.org/10.1073/pnas.94.17.9463
31. Sardana, K., Khurana, A., & Ghunawat, S. (2025). Therapeutic agents in Hailey-Hailey disease: A narrative review. *Dermatologic Therapy*, *38*(1), e16752.
32. Schmidt, H., Ochsendorf, F. R., Wolter, M., Geisslinger, G., Ludwig, R. J., & Kaufmann, R. (2008). Topical 5-fluorouracil in Darier disease. *The British Journal of Dermatology*, *158*(6), 1393–1396. https://doi.org/10.1111/j.1365-2133.2008.08557.x
33. Theil, A. F., & Hoeijmakers, J. H. J. (2025). Nucleotide excision repair disorders: From mechanisms to therapy. *Journal of Clinical Investigation*, *135*(22), Article e190533. https://doi.org/10.1172/JCI190533
34. Tosto, V., Herrero, B., Illescas, T., De la Calle Fernandez-Miranda, M., Moreno-Sanz, B., de Lucas, R., Bartha, J. L., & Antolin, E. (2023). (New) antenatal ultrasound signs of fetal junctional epidermolysis bullosa: A case report and systematic review of literature. *European Journal of Obstetrics & Gynecology and Reproductive Biology*, *290*, 43–50. https://doi.org/10.1016/j.ejogrb.2023.08.379

35. Zhang, H., Tang, K., Wang, Y., Fang, R., & Sun, Q. (2021). Botulinum toxin in treating Hailey-Hailey disease: A systematic review. *Journal of Cosmetic Dermatology*, *20*(5), 1396–1402. https://doi.org/10.1111/jocd.13963
36. Zhou, M. H., Stirrat, T. P., Edminister, J. R., Elston, D. M., Jorizzo, J., Motaparthi, K., Nouri, K., Simpson, C. L., & Lipner, S. R. (2026). Acantholytic disorders: Update on pathophysiology, diagnosis, and management. *Journal of the American Academy of Dermatology*, *95*(1), 138–147. https://doi.org/10.1016/j.jaad.2026.02.074

AKANTOLITIČNE IN NEVTROFILNO-AVTOINFLAMATORNE DERMATOZE

Prim. doc. dr. Tanja Planinšek Ručigaj, dr. med., višja svetnica, specialistka dermatovenerologije in EFWH

Dermatovenerološka klinika, Univerzitetni klinični center Ljubljana

UVOD

Akantolitične in nevtrofilno-avtoinflamatorne dermatoze tvorijo heterogeno skupino redkejših kožnih bolezni, ki se klinično, histopatološko in patogenetsko pomembno razlikujejo, vendar imajo skupno značilnost: zaradi prekrivanja kliničnih znakov, nespecifičnih histopatoloških sprememb in odsotnosti povsem enotnih smernic za zdravljenje pogosto predstavljajo diagnostični in terapevtski izziv.

Za neavtoimune akantolitične dermatoze je značilna izguba adhezije med epidermalnimi keratinociti oziroma akantoliza. Mednje sodijo Darierjeva bolezen, Hailey-Haileyjeva bolezen in Groverjeva bolezen. Darierjeva in Hailey-Haileyjeva bolezen sta dedni genodermatozi, povezani z moteno homeostazo kalcija zaradi mutacij v genih ATP2A2 oziroma ATP2C1, medtem ko je Groverjeva bolezen praviloma pridobljena akantolitična dermatoza z nepopolno pojasnjeno, verjetno multifaktorsko etiologijo. Kljub različnemu nastanku se te bolezni lahko klinično in histopatološko prekrivajo, zato sta za pravilno diagnozo ključni povezava klinične slike s histopatološkim izvidom ter izključitev drugih akantolitičnih in buloznih bolezni (Zhou et al., 2026).

Nevtrofilne dermatoze in bolezni z izrazito avtoinflamatorno komponento vključujejo pyodermo gangrenosum, Sweet sindrom, Behçetovo bolezen ter izbrane avtoinflamatorne sindrome, kot so PAPA, PASH, PAPASH, SAPHO in DIRA. Za nevtrofilne dermatoze je značilen sterilen nevtrofilni infiltrat v koži brez dokazljive okužbe ali primarnega vaskulitisa, pri čemer sodobno razumevanje poudarja moteno regulacijo prirojene imunosti, aktivacijo nevtrofilcev, inflamasoma in citokinskih poti, zlasti interlevkina-1, TNF-α ter drugih provnetnih mediatorjev.

Klinični pomen teh bolezni presega dermatološko diagnostiko, saj so lahko povezane s sistemskimi vnetnimi, revmatološkimi, gastroenterološkimi, hematološkimi ali genetskimi

boleznimi. Pyoderma gangrenosum se pogosto povezuje z vnetno črevesno boleznijo, artritisi in hematološkimi boleznimi; Sweet sindrom je lahko povezan z okužbami, zdravili ali malignomi.

Epidemiologija, patogeneza, klinična slika, diferencialna diagnostika in zdravljenje teh bolezni zahtevajo celostno obravnavo. Poseben poudarek je namenjen praktičnemu razlikovanju med klinično podobnimi dermatozami, vlogi histopatološke potrditve, pomenu iskanja pridruženih sistemskih bolezni ter sodobnim možnostim zdravljenja, vključno s sistemskimi protivnetnimi, imunosupresivnimi, biološkimi in usmerjenimi zdravili. Skupni okvir bolezni predstavljajo motena epidermalna adhezija, nevtrofilno vnetje in avtoinflamacija.

GROVERJEVA BOLEZEN

Groverjeva bolezen, znana tudi kot dermatoza s kratkotrajnim ali vztrajajočim akantolitičnim potekom, je pridobljena bolezen, ki se klinično kaže kot srbeč papulovezikularni izpuščaj na trupu, histopatološko pa jo opredeljuje akantoliza (Aldana & Khachemoune, 2020; Zhou et al., 2026).

Čeprav je bila prvotno opisana kot bolezen s kratkotrajnim potekom, številne novejše raziskave kažejo, da je potek pogosto kroničen ali ponavljajoč se, kar ima pomembne posledice za zdravljenje (Aldana & Khachemoune, 2020; Zhou et al., 2026).

Groverjeva bolezen se najpogosteje pojavlja pri starejših odraslih, z izrazito prevlado moških, zlasti po petem desetletju življenja. Pogosteje je opisana pri osebah s svetlo kožo in znaki kronične fotopoškodbe (Aldana & Khachemoune, 2020).

Pogostost bolezni ni natančno znana, vendar gre za relativno redko diagnozo, kar odraža bodisi njeno dejansko redkost bodisi poddiagnosticiranost.

Etiologija bolezni ostaja nejasna, vendar je najpogosteje omenjena hipoteza povezana s poškodbami znojnic in moteno funkcijo epidermalne bariere. Delovanje toplote, potenja in okluzije lahko vodi v poškodbo izvodil ekrinih žlez, kar povzroči lokalno akantolizo in vnetni odziv (Aldana & Khachemoune, 2020).

Poleg tega so opisani številni sprožilni dejavniki, kot so febrilna stanja, hospitalizacija, malignomi in zdravila; vloga drugih okoljskih dejavnikov je verjetno individualna in manj enotno opredeljena, kar kaže na multifaktorsko patogenezo (Aldana & Khachemoune, 2020).

Histopatološko bolezen zaznamuje fokalna akantoliza, ki lahko posnema druge akantolitične dermatoze, vključno z Darierjevo boleznijo, Hailey-Haileyjevo boleznijo in pemfigusom, zato je korelacija s klinično sliko ključna (Aldana & Khachemoune, 2020; Zhou et al., 2026).

Klinično se Groverjeva bolezen kaže z majhnimi eritematoznimi papulami, papulovezikulami ali krustoznimi kožnimi spremembami, ki so najpogosteje prisotne na prsnem košu in hrbtu. Izpuščaj je pogosto intenzivno srbeč in se lahko pojavi nenadno (Aldana & Khachemoune, 2020).

Potek bolezni je lahko akuten in se lahko spontano umiri, vendar pri pomembnem deležu pacientov postane kroničen ali ponavljajoč se, kar zahteva dolgotrajno simptomatsko zdravljenje (Aldana & Khachemoune, 2020).

Zaradi variabilne klinične slike in histopatoloških podobnosti z drugimi akantolitičnimi dermatozami je natančna diferencialna diagnostika ključna (Tabela 1).

Tabela 1: Diferencialna diagnoza akantolitičnih neavtoimunih dermatoz

Obravnavana bolezen	Glavne diferencialne diagnoze	Klinično-diagnostične posebnosti	Diagnostična potrditev
Darierjeva bolezen	Hailey-Haileyjeva bolezen, Groverjeva bolezen, pemfigus vulgaris ali foliaceus, seboroični dermatitis, verrucae planae, akrokeratoza verruciformis, intertrigo, kandidiaza.	Za Darierjevo bolezen govorijo mastne hiperkeratotične papule v seboroičnih predelih, spremembe na nohtih, papule na sluznicah, družinska anamneza in histološka suprabazalna akantoliza z diskeratozo, corps ronds in grains.	Klinična slika, histopatološki izvid, po potrebi genetska potrditev mutacije ATP2A2.
Hailey-Haileyjeva bolezen	Darierjeva bolezen, kandidiaza, intertrigo, inverzna psoriaza, kontaktni dermatitis, impetigo, pemfigus vulgaris, Groverjeva bolezen.	Za Hailey-Haileyjevo bolezen govorijo ponavljajoče se boleče erozije in macerirani plaki v intertriginoznih predelih, sprožitev s toploto, potenjem in trenjem ter histološka suprabazalna akantoliza brez značilne diskeratoze Darierjeve bolezni.	Klinična slika, histopatološki izvid, mikrobiološki brisi pri sumu na okužbo, po potrebi genetsko testiranje ATP2C1.
Groverjeva bolezen	Darierjeva bolezen, Hailey-Haileyjeva bolezen, folikulitis, miliaria, prurigo, skabies, dermatitis herpetiformis, pemfigus foliaceus, papulozni ekcem.	Za Groverjevo bolezen govorijo pridobljen začetek pri starejšem pacientu, izrazito srbeče papule ali papulovezikule predvsem na trupu, povezava s toploto, potenjem, hospitalizacijo ali zdravili	Klinična slika, histopatološki izvid kožne biopsije, po potrebi mikrobiološka in imunofluorescenčna diagnostika za izključitev okužbe ali avtoimune bulozne bolezni.

Obravnavana bolezen	Glavne diferencialne diagnoze	Klinično-diagnostične posebnosti	Diagnostična potrditev
		ter fokalna akantoliza v biopsiji.	

Opomba: Povzeto po Aldana & Khachemoune, 2020; Harmon et al., 2025; Kodali et al., 2025; Zhou et al., 2026.

Diagnoza temelji na značilni klinični sliki in histopatološki potrditvi, kjer so prisotni znaki akantolize. V številnih primerih je potrebno izključiti druge akantolitične dermatoze, zlasti Darierjevo in Hailey-Haileyjevo bolezen, kjer so histopatološke spremembe lahko zelo podobne.

Groverjeva bolezen

- Na bolezen pomislimo pri starejšem pacientu s srbečimi papulami ali papulovezikulami na trupu.
- Klinično sliko lahko sprožijo ali poslabšajo toplota, potenje, okluzija, febrilna stanja, hospitalizacija, malignomi ali zdravila.
- Diagnozo podpira histopatološka potrditev akantolize ob skladni klinični sliki.
- Pomembno je razlikovanje od Darierjeve bolezni, Hailey-Haileyjeve bolezni in avtoimunih buloznih bolezni.

Zdravljenje Groverjeve bolezni je predvsem simptomatsko, saj bolezen pogosto spontano izzveni, vendar ima lahko kroničen potek. Cilj zdravljenja je zmanjšanje srbenja in vnetja ter izogibanje sprožilnim dejavnikom (Tabela 2) (Aldana & Khachemoune, 2020).

Tabela 2: Zdravljenje Groverjeve bolezni (Aldana & Khachemoune, 2020)

Zdravljenje	
Lokalni kortikosteroidi	triamcinolon 0,1 % ali drug srednje/potenten pripravek 1–2× dnevno 1–2 tedna
Antihistaminiki	cetirizin 10 mg/dan ali drug antihistaminik; po potrebi sedativni antihistaminik zvečer
Lokalni retinoidi	adapalen ali tretinoin lokalno 1× dnevno zvečer; za začetek nekajkrat tedensko
Acitretin	10–25 mg/dan, po potrebi do 50 mg/dan; individualno titriranje
Isotretinoin	0,2–0,5 mg/kg/dan; nizki odmerki pri oblikah, neodzivnih na zdravljenje
Sistemski kortikosteroidi	0,5 mg/kg/dan ali manj; kratkotrajno ob hudih poslabšanjih
Metotreksat	5–15 mg 1× tedensko

Fototerapija ima pri Groverjevi bolezni potencialno vlogo, zlasti pri razširjenih ali na zdravljenje odpornih oblikah. Opisani so pozitivni učinki UVB, PUVA in UVA1 zdravljenja (Aldana & Khachemoune, 2020).

Uporaba modre svetlobne terapije z zmanjšanjem števila kožnih sprememb in srbenja zaenkrat ne predstavlja rutinskega zdravljenja (Olagbenro et al., 2023).
Ker so dokazi za fototerapijo omejeni in je odziv individualen, mora biti odločitev o njeni uporabi prilagojena klinični sliki, razširjenosti bolezni, predhodnemu odzivu na zdravljenje in možnim sprožilnim dejavnikom.

Groverjeva bolezen ima na splošno benigno prognozo. Pri nekaterih pacientih spontano izzveni v nekaj mesecih, pri drugih pa se ponavlja ali ima kroničen potek. Kljub benignosti lahko bolezen zaradi intenzivnega srbenja pomembno vpliva na kakovost življenja (Aldana & Khachemoune, 2020).

PYODERMA GANGRENOSUM

Pyoderma gangrenosum (PG) je redka, boleča, hitro napredujoča ulcerativna nevtrofilna dermatoza, ki kljub imenu ni niti piogena niti gangrenozna bolezen. Danes jo večina avtorjev uvršča v spekter avtoinflamatornih oziroma nevtrofilnih dermatoz, pri katerih v ospredju ni okužba, temveč disfunkcionalen vnetni odziv z močno vlogo nevtrofilcev. Klinično se najpogosteje začne kot boleča papula, pustula ali nodul, ki hitro, lahko v nekaj dneh, preide v razjedo z lividnim, podminiranim robom. Diagnoza ostaja zahtevna, ker ni patognomoničnega laboratorijskega ali histopatološkega testa, zato je PG predvsem diagnoza izključevanja v kombinaciji s klinično presojo in ustreznimi diagnostičnimi kriteriji (Chen et al., 2023).
V zadnjih letih se je razumevanje bolezni pomembno poglobilo, zlasti glede prirojene in pridobljene imunosti, citokinskih osi in genetske predispozicije, kar ima neposredne posledice za zdravljenje. Hkrati pa ostaja zdravljenje zahtevno, saj so dokazi še vedno omejeni, standardizirane smernice pa niso povsem enotne. Najbolje podprta sistemska zdravljenja ostajajo glukokortikoidi in ciklosporin, vendar se zaradi boljšega razumevanja patogeneze vse bolj uveljavljajo tudi biološka zdravila in manjše usmerjene molekule.
PG je redka bolezen. Incidenca je v razponu 3–10 primerov na milijon prebivalcev na leto. V italijanski multicentrični prospektivni raziskavi je bila incidenca 5,17 novih primerov na milijon prebivalcev na leto (Cozzani et al., 2014). Podatki o prevalenci PG so omejeni, vendar populacijske analize kažejo, da je bolezen redka tudi v odrasli populaciji. Prevalenca je verjetno

podcenjena zaradi diagnostičnih težav, prekrivanja z okužbami, razjedami žilnih vzrokov, vključno z vaskulitisi, ter pogostih zamud pri postavitvi diagnoze.

PG je v pomembnem deležu primerov povezana s sistemskimi boleznimi, zlasti z vnetnimi črevesnimi boleznimi, artritisi, hematološkimi boleznimi in nekaterimi avtoinflamatornimi sindromi. Pridružene bolezni so prisotne pri približno polovici do dveh tretjin pacientov, najpogosteje pa sta omenjeni vnetna črevesna bolezen in artritis (Chen et al., 2023; Cozzani et al., 2014).

Klasična oblika PG se navadno kaže z izjemno bolečo razjedo, najpogosteje na spodnjih okončinah. Značilna sta hitro periferno širjenje in violaceozen, podminiran, vnetni rob. Kožna sprememba se pogosto začne kot pustula ali vnetna papula, ki hitro ulcerira, bolečina pa je pogosto nesorazmerna z navidezno velikostjo kožne spremembe. Poleg klasične ulcerativne oblike se opisujejo tudi pustulozna, bulozna, vegetativna, peristomalna in pooperativna oblika (Chen et al., 2023; Cozzani et al., 2014).

Pomembna klinična značilnost je patergija, torej pojav ali poslabšanje kožne spremembe po manjšem mehanskem draženju, poškodbi, kirurškem posegu ali biopsiji. Prav zato lahko agresivni kirurški posegi brez ustreznega sistemskega protivnetnega zdravljenja bolezen izrazito poslabšajo. Pri PG mora biti vsak poseg skrbno načrtovan in praviloma časovno usklajen z nadzorom sistemskega vnetja (Chen et al., 2023).

Patogeneza PG ni popolnoma pojasnjena. Gre za bolezen z izrazito motenim prirojenim in pridobljenim imunskim odzivom. Ključno vlogo imajo nevtrofilci, njihova kemotaksa, aktivacija in nevtrofilne ekstracelularne mreže, hkrati pa je pomembna tudi motena regulacija citokinov, zlasti TNF-α, IL-1, IL-17, IL-23 in drugih provnetnih poti. V patogenezi se vse pogosteje poudarja tudi genetska predispozicija, zlasti pri pacientih s sindromskimi povezavami, kot so PAPA, PASH in PAPASH (Chen et al., 2023; Garcovich et al., 2021).

Diferencialna diagnoza PG je široka, saj bolezen pogosto posnema okužbe, razjede pri vaskulitisih, razjede drugih žilnih vzrokov in maligne procese. Ker ni specifičnega histopatološkega ali serološkega označevalca, je izključitev drugih vzrokov kronične razjede obvezna. Pomembno je razlikovanje PG od kožnih okužb in okužb mehkih tkiv, nekrotizirajočih okužb mehkih tkiv, vaskulitisa, motenj prekrvavitve ter malignomov (Chen et al., 2023; Erickson et al., 2021).

Histopatologija pri PG ni specifična, vendar je koristna predvsem zato, da se izključijo druge bolezni. Diferencialna diagnoza PG se prekriva z okužbami, vaskulitisi, razjedami drugih žilnih etiologij in malignomi (Tabela 3).

Tabela 3: Diferencialna diagnoza nevtrofilnih, avtoinflamatornih in vaskulitičnih dermatoz

Obravnavana bolezen/sklop	Glavne diferencialne diagnoze	Klinično-diagnostične posebnosti	Diagnostična potrditev
Pyoderma gangrenosum	Bakterijske okužbe kože in mehkih tkiv, nekrotizirajoča okužba, vaskulitis, arterijske ali venske razjede, vaskulopatije, kalcifilaksija, malignomi, antifosfolipidni sindrom, artefakti.	Za PG govorijo zelo boleča hitro napredujoča razjeda, violaceozen podminiran rob, patergija, pridružena vnetna črevesna bolezen, artritis ali hematološka bolezen ter odsotnost dokazane okužbe ali primarnega žilnega vzroka.	Diagnoza izključevanja, biopsija z roba razjede za izključitev okužbe, vaskulitisa in malignoma, mikrobiološke preiskave, žilna diagnostika in klinični diagnostični kriteriji.
Sweet sindrom	Celulitis, erizipel, nodozni eritem, leukemija cutis, vaskulitis, pyoderma gangrenosum, abscesi, reakcije na zdravila, druge nevtrofilne dermatoze.	Za Sweet sindrom govorijo akuten nastanek bolečih eritematoznih plakov ali nodusov, vročina, nevtrofilija, sterilni nevtrofilni infiltrat v dermisu, možna povezava z malignomom ali zdravili ter hiter odziv na sistemske kortikosteroide.	Klinični kriteriji, laboratorijski vnetni parametri, histopatološki izvid kožne biopsije, izključitev okužbe in usmerjeno iskanje sprožilca ali osnovne bolezni.
Behçetova bolezen	Herpes simplex, aftozni stomatitis, Crohnova bolezen, ulcerozni kolitis, reaktivni artritis, SLE, sarkoidoza, multipla skleroza, eritem nodosum drugih vzrokov, vaskulitisi.	Za Behçetovo bolezen govorijo ponavljajoče se razjede ustne in genitalne sluznice, uveitis, kožne papulopustulozne ali nodoznemu eritemu podobne kožne spremembe, žilna ali nevrološka prizadetost in pozitiven patergični odziv.	Klinični diagnostični kriteriji, oftalmološki pregled, slikovne in laboratorijske preiskave glede na prizadeti organ ter izključitev okužb, vnetne črevesne bolezni in drugih vaskulitisov.
SAPHO, PAPA, PASH, PAPASH in DIRA	Osteomielitis, psoriatični artritis, spondiloartritis, hidradenitis suppurativa brez sindromske povezave, druge monogenske avtoinflamatorne bolezni, hude akne, pustulozna psoriaza.	Za sindromske avtoinflamatorne bolezni govorijo ponavljajoče sterilno nevtrofilno vnetje kože, kombinacija PG, aken, hidradenitisa, artritisa ali osteitisa, zgodnji začetek pri monogenskih oblikah, družinska anamneza in odziv na usmerjeno zaviranje IL-1 ali TNF-α.	Klinični sindromski vzorec, slikovna diagnostika skeleta pri SAPHO/CNO, mikrobiološka izključitev okužbe, laboratorijski vnetni parametri in genetsko testiranje pri sumu na PAPA ali DIRA.

Opomba: Povzeto po Aksentijevich et al., 2009; Chen et al., 2023; Cohen, 2007; Emmi et al., 2024; Furer et al., 2024; Garcovich et al., 2021; Hatemi et al., 2018; Joshi et al., 2022.

Pyoderma gangrenosum

- Zelo boleča, hitro napredujoča razjeda z lividnim, podminiranim robom je značilna, vendar ni sama po sebi diagnostična.
- Pred postavitvijo diagnoze je treba izključiti okužbo, vaskulitis, žilno razjedo in malignom.
- Patergija pomeni pojav ali poslabšanje kožne spremembe po poškodbi, biopsiji ali posegu.
- Pridružene bolezni vključujejo predvsem vnetno črevesno bolezen, artritis in hematološke bolezni.

Zdravljenje PG je odvisno od obsega bolezni, lokacije, hitrosti napredovanja, pridruženih bolezni in vpliva na pacienta. Pri omejeni bolezni so lahko koristna lokalna protivnetna zdravila, pri zmerni do hudi bolezni pa sistemsko zdravljenje. Sistemski kortikosteroidi in ciklosporin ostajajo najbolje raziskane oblike zdravljenja prve linije (Ormerod et al., 2015). Posebno pomembno mesto imajo biološka zdravila (Yamasaki et al., 2022; Yamamoto et al., 2025): najpogosteje zaviralci TNF-α, zlasti infliksimab, adalimumab in etanercept, vse bolj pa tudi zaviralci IL-1 in IL-12/23 oziroma IL-23.

Po umiritvi bolezni se posamezne laserske metode uporabljajo predvsem za obravnavo brazgotin, ne pa kot standardno zdravljenje aktivne ulcerativne PG.

Zaradi tveganja patergije mora biti vsaka fizikalna ali kirurška intervencija pri pacientu s PG skrbno individualno presojana in praviloma izvedena šele ob dobrem nadzoru vnetja (Tabela 4) (Yamasaki et al., 2022).

Tabela 4: Zdravljenje Pyoderma gangrenosum

Zdravljenje	
Prednizolon	0,75 mg/kg/dan, največ 75 mg/dan
Ciklosporin	4 mg/kg/dan, največ 400 mg/dan
Klobetazol propionat	0,05 % lokalno 1–2× dnevno pri omejeni bolezni; kratkotrajno
Takrolimus	0,03 % ali 0,1 % lokalno 1–2× dnevno pri lokalizirani bolezni
Infliksimab	5 mg/kg i.v.; 0., 2. in 6. teden ter vzdrževanje na 6–8 tednov
Adalimumab	160 mg v 0. tednu, 80 mg v 2. tednu, nato 40 mg tedensko od 4. tedna dalje

Opomba: Povzeto po Brooklyn et al., 2006; Ormerod et al., 2015; Yamasaki et al., 2022; Yamamoto et al., 2025.

SWEET SINDROM

Sweet sindrom, znan tudi kot akutna febrilna nevtrofilna dermatoza, je redka vnetna bolezen kože, za katero je značilen akutni pojav bolečih eritematoznih kožnih sprememb, ki jih spremljajo sistemski znaki, kot so vročina in levkocitoza. Bolezen spada v skupino nevtrofilnih dermatoz, ki jih opredeljuje sterilna infiltracija nevtrofilcev v koži brez primarne okužbe ali vaskulitisa. Danes se Sweet sindrom razume kot heterogeni klinično-patološki sindrom s klasično, z malignomom povezano in z zdravili sproženo obliko; povezan je lahko z okužbami zgornjih dihal, vnetnimi boleznimi, nosečnostjo, hematološkimi malignomi in zdravili, zlasti granulocitne kolonije stimulirajočim dejavnikom (G-CSF) (Cohen, 2007; Joshi et al., 2022; Nelson et al., 2018).

Sweet sindrom je redka bolezen, pri kateri so epidemiološki podatki skopi zaradi redkosti in raznolike klinične slike. Najpogosteje se pojavi v odrasli dobi, pogosto med 30. in 60. letom starosti, pri klasični obliki pogosteje pri ženskah. Klinično pomembno je, da je lahko povezan z okužbami, vnetnimi boleznimi, zdravili ali malignomi, zlasti hematološkimi, zato je pri pacientih potrebna usmerjena diagnostična obravnava glede na klinični kontekst (Cohen, 2007; Joshi et al., 2022; Nelson et al., 2018).

Klinična slika je običajno dramatična, saj se bolezen začne akutno z bolečimi, eritematoznimi, edematoznimi plaki ali nodusi, ki se najpogosteje pojavljajo na obrazu, vratu in zgornjih okončinah. Kožne spremembe spremljajo sistemski simptomi in znaki, zlasti vročina, splošno slabo počutje ter laboratorijski znaki vnetja, kot so nevtrofilija in povišan C-reaktivni protein. Bolezen lahko zajame tudi druge organe, kar potrjuje njeno sistemsko naravo, in se lahko kaže z očesnimi, sklepnimi ali redkeje visceralnimi manifestacijami. Klinične variacije vključujejo bulozne, nekrotizirajoče ali celulitisu podobne oblike, kar dodatno otežuje diagnostiko.

Patogeneza Sweet sindroma je kompleksna in vključuje moteno regulacijo prirojene imunosti ter nenadzorovano aktivacijo nevtrofilcev. Ključno vlogo pri nastanku bolezni imajo citokini, kot so interlevkin-1, interlevkin-17, TNF-α in G-CSF, ki spodbujajo proliferacijo, aktivacijo in migracijo nevtrofilcev v dermis. Ta citokinski profil potrjuje koncept, da gre pri Sweet sindromu za avtoinflamatorno bolezen. Dodatne raziskave poudarjajo vlogo inflamasoma in motene apoptoze nevtrofilcev, kar vodi v podaljšano preživetje teh celic v tkivu in vztrajajoče vnetje (Calabrese et al., 2024; Cohen, 2007; Joshi et al., 2022).

Diagnoza Sweet sindroma temelji na kombinaciji kliničnih, laboratorijskih in histopatoloških podatkov. Klasični diagnostični kriteriji vključujejo nenaden pojav značilnih kožnih lezij in dokaz nevtrofilne infiltracije v dermisu kot glavna kriterija, ter dodatne kriterije, kot so vročina,

levkocitoza, odziv na kortikosteroide in povezanost z osnovno boleznijo ali sprožilcem. V praksi se pogosto uporabljajo prilagoditve teh kriterijev, ki vključujejo klinične, laboratorijske in histološke parametre ter poudarjajo pomembnost izključitve okužbe ali drugih nevtrofilnih dermatoz. Hitri odziv na sistemske kortikosteroide ostaja pomemben diagnostični element, ki potrjuje vnetno naravo bolezni (Cohen, 2007; Joshi et al., 2022).

Diferencialna diagnoza vključuje širok spekter vnetnih, infekcijskih in neoplastičnih bolezni, ki lahko klinično ali histološko posnemajo Sweet sindrom (Tabela 3).

Zdravljenje Sweet sindroma temelji predvsem na sistemskih kortikosteroidih, ki predstavljajo zdravljenje prve izbire in praviloma povzročijo hitro izboljšanje simptomov in kožnih lezij. Alternativna zdravila vključujejo kolhicin, dapson in kalijev jodid, ki so lahko učinkovita pri blagih ali zmernih oblikah bolezni ter pri pacientih s kontraindikacijami za kortikosteroide (Calabrese et al., 2024; Cohen, 2007; Joshi et al., 2022).

Pri poteku bolezni, neodzivnem na zdravljenje, postajajo vse pomembnejša biološka zdravila, zlasti zaviralci interlevkina-1, kot je anakinra, ter zaviralci TNF-α, ki so pokazali učinkovitost pri posameznih pacientih in potrjujejo ključno vlogo citokinskih signalnih poti (Tabela 5) (Calabrese et al., 2024; Joshi et al., 2022; Shahid et al., 2019).

Sweet sindrom

- Akuten pojav bolečih eritematoznih plakov ali nodusov ob vročini in nevtrofiliji je značilen klinični vzorec.
- Bolezen je lahko povezana z okužbami, zdravili, nosečnostjo, vnetnimi boleznimi ali malignomi.
- Histopatološko je značilna sterilna nevtrofilna infiltracija v dermisu brez primarnega vaskulitisa.
- Hiter odziv na sistemske kortikosteroide podpira vnetno naravo bolezni.

Tabela 5: Zdravljenje Sweet sindroma

Zdravljenje	
Prednizon	0,5–1 mg/kg/dan 2–4 tedne, nato postopno zniževanje glede na odziv
Kolhicin	0,5 mg 2–3× dnevno; prilagoditev glede na toleranco
Dapson	50–100 mg/dan; pred uvedbo preveriti G6PD in spremljati hemogram
Anakinra	100 mg s.c. 1× dnevno; pri poteku, neodzivnem na zdravljenje
Infliksimab	5 mg/kg i.v.; režim individualen pri primerih, neodzivnih na zdravljenje
Kalijev jodid	kalijev jodid v postopno naraščajočem odmerku; režim individualen glede na pripravek in toleranco

Opomba: Povzeto po Cohen, 2007; Joshi et al., 2022; Nelson et al., 2018.

DRUGE AVTOINFLAMATORNE IN NEVTROFILNE DERMATOZE

Avtoinflamatorni sindromi, povezani s pyodermo gangrenosum in nevtrofilnimi dermatozami, predstavljajo spekter bolezni z moteno regulacijo prirojene imunosti ter povečano aktivacijo citokinskih poti, zlasti interlevkina-1 in TNF-α. Med najpomembnejše sodijo PAPA, PASH, PAPASH, SAPHO in DIRA, ki se razlikujejo po genetski podlagi, sklepni prizadetosti ter razponu kožnih manifestacij, skupna pa jim je ponavljajoča se sterilna nevtrofilna vnetna reakcija kože (Tabela 6) (An et al., 2024; Furer et al., 2024; Garcovich et al., 2021).

Poleg PAPA, PASH in PAPASH obstaja še več sindromov iz tega spektra, ki dodatno potrjujejo kontinuum avtoinflamatornih nevtrofilnih bolezni:

- PASS sindrom (PG, akne, hidradenitis suppurativa, spondiloartritis) – vključuje aksialno skeletno prizadetost in povezavo s spondiloartritisi.
- PA-PASH sindrom – kombinacija artritisa s PASH fenotipom, predstavlja vmesno obliko med PAPA in PASH.
- PsAPASH sindrom – vključuje psoriatični artritis skupaj z značilnostmi PASH, kar dodatno kaže na prekrivanje z drugimi vnetnimi boleznimi.

Ti sindromi poudarjajo, da gre za spekter bolezni z variabilnim izražanjem, kjer razlike izvirajo predvsem iz genetske podlage in intenzitete aktivacije vnetnih poti, medtem ko osnovni mehanizem – motena regulacija prirojene imunosti – ostaja skupen (Aksentijevich et al., 2009; An et al., 2024; Furer et al., 2024).

Avtoinflamatorni sindromi

- PAPA, PASH, PAPASH, SAPHO in DIRA vključujejo moteno regulacijo prirojene imunosti.
- Ponavljajoče se sterilno nevtrofilno vnetje kože je pomemben povezovalni znak avtoinflamatornih sindromov.
- Kombinacija pyoderme gangrenosum, aken, hidradenitisa, artritisa ali osteitisa usmerja razmišljanje k sindromski bolezni.
- Zgodnje prepoznavanje lahko omogoči bolj usmerjeno protivnetno ali biološko zdravljenje.

Tabela 6: Primerjava sindromov PAPA, PASH, PAPASH, SAPHO in DIRA

Značilnost	PAPA sindrom	PASH sindrom	PAPASH sindrom	SAPHO sindrom	DIRA
Pomen kratice	Pyogenic arthritis, pyoderma gangrenosum, acne	Pyoderma gangrenosum, acne, hidradenitis suppurativa	Pyogenic arthritis, pyoderma gangrenosum, acne, hidradenitis suppurativa	Synovitis, Acne, Pustulosis, Hyperostosis, Osteitis	pomanjkanje antagonista receptorja za interlevkin-1
Genetska podlaga / tip bolezni	Monogenska avtoinflamatorna bolezen, povezana z mutacijami PSTPIP1.	Verjetno poligenska oziroma heterogena avtoinflamatorna bolezen; genetska podlaga je pogosto nejasna.	Razširjena oblika spektra PAPA/PASH; lahko povezana s PSTPIP1 in drugimi mutacijami.	Multifaktorska avtoinflamatorna bolezen; genetika ni jasno opredeljena.	Monogenska avtoinflamatorna bolezen zaradi mutacije IL1RN.
Ključni patogenetski mehanizem	Mutacija PSTPIP1 povzroči aktivacijo inflamasoma in povečano produkcijo IL-1β.	Aktivacija IL-1, TNF in nevtrofilnih vnetnih poti.	Aktivacija IL-1 in TNF poti z izrazitim nevtrofilnim vnetjem.	Multifaktorska avtoinflamacija; pomembni sta zlasti poti IL-1 in TNF-α.	Odsotnost antagonista receptorja za IL-1 vodi v nenadzorovano aktivacijo signalizacije IL-1.
Obdobje začetka bolezni	Otroštvo.	Adolescenca do odrasla doba.	Otroštvo ali adolescenca.	Adolescenca do odrasla doba.	Neonatalno obdobje.
Zdravljenje	Kortikosteroidi, zaviralci IL-1 in zaviralci TNF; biološko zdravljenje je pogosto zelo učinkovito.	Imunosupresivi in biološka zdravila, predvsem glede na prevladujočo kožno prizadetost.	Podobno kot pri PAPA, pogosto intenzivnejše; biološko zdravljenje je pogosto potrebno.	NSAID, DMARD ter izbrana biološka zdravila, zlasti zaviralci TNF ali IL-1.	Antagonisti IL-1, predvsem anakinra ali canakinumab; zdravljenje lahko pomembno izboljša prognozo.
Potek in prognoza	Kroničen potek s ponovitvami; prognoza je boljša ob zgodnjem prepoznavanj	Kroničen, predvsem s spremembami na koži z možnostjo ponovitev.	Kroničen in pogosto težji potek kot pri izoliranem PASH ali PAPA.	Kroničen potek z obdobji poslabšanj in izboljšanj.	Progresiven in potencialno hud brez zgodnjega zdravljenja; ob pravočasni blokadi IL-1 se

Značilnost	PAPA sindrom	PASH sindrom	PAPASH sindrom	SAPHO sindrom	DIRA
	u in usmerjenem zdravljenju.				prognoza pomembno izboljša.

Opomba: Povzeto po Aksentijevich et al., 2009; An et al., 2024; Furer et al., 2024; Garcovich et al., 2021.

Skupna klinična sporočila

- Akantolitične, nevtrofilne in avtoinflamatorne dermatoze se lahko klinično prekrivajo, zato je pomembna povezava klinične slike s histopatološkim izvidom.
- Pri bolečih, ponavljajočih se, ulcerativnih ali na običajno zdravljenje neodzivnih spremembah je potrebna širša diferencialna diagnostika.
- Iskanje pridruženih sistemskih bolezni je ključno za varno in uspešno obravnavo pacienta.
- Zgodnja diagnoza in pravočasno zdravljenje lahko zmanjšata zaplete, trajne okvare in poslabšanje kakovosti življenja.

ZAKLJUČEK

Akantolitične in nevtrofilno-avtoinflamatorne dermatoze predstavljajo klinično in patogenetsko raznoliko skupino bolezni, pri katerih je za pravilno obravnavo ključna povezava klinične slike, histopatološkega izvida in usmerjene diferencialne diagnostike. Pri neavtoimunih akantolitičnih dermatozah je v ospredju prepoznavanje motene epidermalne adhezije in razlikovanje od avtoimunih buloznih bolezni, pri nevtrofilnih dermatozah pa izključitev okužb, vaskulitisov, žilnih razjed, malignomov in drugih kliničnih posnemovalcev. Poseben pomen ima zgodnje prepoznavanje sistemskih povezav, saj so pyoderma gangrenosum, Sweet sindrom, Behçetova bolezen ter avtoinflamatorni sindromi pogosto povezani z revmatološkimi, gastroenterološkimi, hematološkimi, očesnimi, žilnimi ali genetskimi boleznimi. Zato obravnava praviloma zahteva interdisciplinarni pristop, individualno oceno aktivnosti bolezni in skrbno spremljanje pacienta.

Zdravljenje teh bolezni ostaja večinoma individualizirano. Pri blažjih oblikah zadostujejo lokalni in simptomatski ukrepi, pri zmernih, hudih ali sistemsko povezanih oblikah pa so potrebna sistemska protivnetna, imunosupresivna, biološka ali usmerjena zdravila. Napredek v razumevanju prirojene imunosti, nevtrofilnega vnetja, inflamasoma ter citokinskih poti, zlasti interlevkina-1 in TNF-α, vse bolj omogoča usmerjeno zdravljenje.

Za klinično prakso je zato najpomembnejše, da se pri pacientih z atipičnimi, bolečimi, ulcerativnimi, ponavljajočimi se ali na običajno zdravljenje neodzivnimi kožnimi spremembami pravočasno pomisli na akantolitično, nevtrofilno ali avtoinflamatorno dermatozo. Zgodnja diagnoza, ustrezno iskanje pridruženih bolezni in pravočasna uvedba prilagojenega zdravljenja lahko pomembno zmanjšajo tveganje zapletov, trajnih okvar in poslabšanja kakovosti življenja.

VPRAŠANJA ZA RAZMISLEK

1. Kateri klinični znaki pri pacientu z bolečimi, hitro napredujočimi razjedami kože bi lahko vzbudili sum na pyodermo gangrenosum in zakaj je pomembno izključiti okužbo?
2. Kako bi razlikovali med srbečim papulovezikularnim izpuščajem pri Groverjevi bolezni in drugimi akantolitičnimi ali buloznimi boleznimi?
3. Katere pridružene sistemske bolezni ali sprožilce bi bilo smiselno iskati pri pacientu s Sweet sindromom?
4. Kako lahko zgodnje prepoznavanje nevtrofilnih in avtoinflamatornih dermatoz vpliva na izbiro zdravljenja, zmanjševanje zapletov in kakovost življenja pacienta?

KRATICE

Kratica	Razlaga
ATP2A2	gen za sarkoplazemsko/endoplazemsko kalcijevo ATPazo 2
ATP2C1	gen za sekretorno pot kalcijevo/manganovo ATPazo 1
CNO	kronični neinfekcijski osteitis
DIRA	pomanjkanje antagonista receptorja za interlevkin-1
DMARD	zdravila, ki spreminjajo potek bolezni
G-CSF	granulocitne kolonije stimulirajoči dejavnik
G6PD	glukoza-6-fosfat dehidrogenaza
HLA-B51	humani levkocitni antigen B51
IL	interlevkin
IL1RN	gen za antagonist receptorja za interlevkin-1
NSAID	nesteroidna protivnetna zdravila
PAPA	piogeni artritis, pyoderma gangrenosum in akne
PAPASH	piogeni artritis, pyoderma gangrenosum, akne in hidradenitis suppurativa
PASH	pyoderma gangrenosum, akne in hidradenitis suppurativa
PG	pyoderma gangrenosum
PUVA	psoralen in ultravijolično sevanje A
SAPHO	sinovitis, akne, pustuloza, hiperostoza in osteitis
TNF-α	tumor nekrotizirajoči dejavnik alfa
TPMT/NUDT15	tiopurin-S-metiltransferaza in nukleozid difosfat difosfataza 15

LITERATURA

1. Aksentijevich, I., Masters, S. L., Ferguson, P. J., Dancey, P., Frenkel, J., van Royen-Kerkhoff, A., Laxer, R., Tedgård, U., Cowen, E. W., Pham, T. H., Booty, M., Estes, J. D., Sandler, N. G., Plass, N., Stone, D. L., Turner, M. L., Hill, S., Butman, J. A., Schneider, R., Babyn, P., … Goldbach-Mansky, R. (2009). An autoinflammatory disease with deficiency of the interleukin-1-receptor antagonist. *The New England Journal of Medicine*, *360*(23), 2426–2437. https://doi.org/10.1056/NEJMoa0807865
2. Aldana, P. C., & Khachemoune, A. (2020). Grover disease: Review of subtypes with a focus on management options. *International Journal of Dermatology*, *59*(5), 543–550. https://doi.org/10.1111/ijd.14700
3. An, J., Marwaha, A., & Laxer, R. M. (2024). Autoinflammatory diseases: A review. *The Journal of Rheumatology*, *51*(9), 848–861. https://doi.org/10.3899/jrheum.2023-1209
4. Brooklyn, T. N., Dunnill, M. G. S., Shetty, A., Bowden, J. J., Williams, J. D. L., Griffiths, C. E. M., Forbes, A., Greenwood, R., & Probert, C. S. (2006). Infliximab for the treatment of pyoderma gangrenosum: A randomised, double blind, placebo controlled trial. *Gut*, *55*(4), 505–509. https://doi.org/10.1136/gut.2005.074815
5. Calabrese, L., Satoh, T. K., Aoki, R., Rubegni, G., Neulinger-Muñoz, M., Stadler, P. C., French, L. E., & Rubegni, P. (2024). Sweet syndrome: An update on clinical aspects, pathophysiology, and treatment. *Italian Journal of Dermatology and Venereology*, *159*(6), 645–662. https://doi.org/10.23736/S2784-8671.24.07956-8
6. Chen, B., Li, W., & Qu, B. (2023). Practical aspects of the diagnosis and management of pyoderma gangrenosum. *Frontiers in Medicine*, *10*, Article 1134939. https://doi.org/10.3389/fmed.2023.1134939
7. Cohen, P. R. (2007). Sweet's syndrome—A comprehensive review of an acute febrile neutrophilic dermatosis. *Orphanet Journal of Rare Diseases*, *2*, Article 34. https://doi.org/10.1186/1750-1172-2-34
8. Cozzani, E., Gasparini, G., & Parodi, A. (2014). Pyoderma gangrenosum: A systematic review. *Giornale Italiano di Dermatologia e Venereologia*, *149*(5), 587–600.
9. Emmi, G., Bettiol, A., Hatemi, G., & Prisco, D. (2024). Behçet's syndrome. *The Lancet*, *403*(10431), 1093–1108. https://doi.org/10.1016/S0140-6736(23)02629-6
10. Erickson, K. M., Reese, A. M., & Ortega-Loayza, A. G. (2021). Gap of knowledge in diagnosis of pyoderma gangrenosum in clinical specialties education. *Diagnosis*, *8*(4), 421–424. https://doi.org/10.1515/dx-2020-0153
11. Furer, V., Kishimoto, M., Tomita, T., Elkayam, O., & Helliwell, P. S. (2024). Current and future advances in practice: SAPHO syndrome and chronic non-bacterial osteitis (CNO). *Rheumatology Advances in Practice*, *8*(4), Article rkae114. https://doi.org/10.1093/rap/rkae114
12. Garcovich, S., Genovese, G., Moltrasio, C., Malvaso, D., & Marzano, A. V. (2021). PASH, PAPASH, PsAPASH, and PASS: The autoinflammatory syndromes of hidradenitis suppurativa. *Clinics in Dermatology*, *39*(2), 240–247. https://doi.org/10.1016/j.clindermatol.2020.10.016
13. Harmon, R. M., Ayers, J. L., McCarthy, E. F., Kowalczyk, A. P., Green, K. J., & Simpson, C. L. (2025). Pumping the brakes on acantholytic skin disorders: Targeting calcium pumps, desmosomes, and downstream signaling in Darier, Hailey-Hailey, and Grover disease. *Journal of Investigative Dermatology*, *145*(3), 494–508. https://doi.org/10.1016/j.jid.2024.06.1289
14. Hatemi, G., Christensen, R., Bang, D., Bodaghi, B., Celik, A. F., Fortune, F., Gaudric, J., Gul, A., Kötter, I., Leccese, P., Mahr, A., Moots, R., Ozguler, Y., Richter, J., Saadoun, D., Salvarani, C., Scuderi, F., Sfikakis, P. P., Siva, A., Stanford, M., … Yazici, H. (2018). 2018 update of the EULAR recommendations for the management of Behçet's syndrome. *Annals of the Rheumatic Diseases*, *77*(6), 808–818. https://doi.org/10.1136/annrheumdis-2018-213225
15. Joshi, T. P., Friske, S. K., Hsiou, D. A., & Duvic, M. (2022). New practical aspects of Sweet syndrome. *American Journal of Clinical Dermatology*, *23*(3), 301–318. https://doi.org/10.1007/s40257-022-00673-4

16. Kodali, N., Terrany, A., Shakelly, P., Patel, V. M., & Schwartz, R. A. (2025). Hailey-Hailey disease: A review and an approach to management. *JAAD Reviews*, *4*, 105–115. https://doi.org/10.1016/j.jdrv.2025.04.003
17. Nelson, C. A., Noe, M. H., McMahon, C. M., Gowda, A., Wu, B., Ashchyan, H. J., Perl, A. E., James, W. D., Micheletti, R. G., & Rosenbach, M. (2018). Sweet syndrome in patients with and without malignancy: A retrospective analysis of 83 patients from a tertiary academic referral center. *Journal of the American Academy of Dermatology*, *78*(2), 303–309.e4. https://doi.org/10.1016/j.jaad.2017.09.013
18. Olagbenro, M., Ravi, S., Myers, D., Lin, D., Woodburn, W., Walter, J. R., & Xu, S. (2023). Assessment of blue light phototherapy for Grover disease: A nonrandomized controlled trial. *JAMA Dermatology*, *159*(1), 102–104. https://doi.org/10.1001/jamadermatol.2022.4491
19. Ormerod, A. D., Thomas, K. S., Craig, F. E., Mitchell, E., Greenlaw, N., Norrie, J., Mason, J. M., Walton, S., Johnston, G. A., Williams, H. C., & UK Dermatology Clinical Trials Network's STOP GAP Team. (2015). Comparison of the two most commonly used treatments for pyoderma gangrenosum: Results of the STOP GAP randomised controlled trial. *BMJ*, *350*, Article h2958. https://doi.org/10.1136/bmj.h2958
20. Shahid, Z., Kalayanamitra, R., Patel, R., Groff, A., & Jain, R. (2019). Refractory Sweet syndrome treated with anakinra. *Cureus*, *11*(4), Article e4536. https://doi.org/10.7759/cureus.4536
21. Yamamoto, T., Yamanaka, K., Yamasaki, K., Isaji, H., Matsubara, N., Hozawa, H., & Kawakami, T. (2025). Real-world safety and effectiveness of adalimumab in patients with pyoderma gangrenosum: Interim analysis of a post-marketing observational study in Japan. *The Journal of Dermatology*, *52*(2), 270–280. https://doi.org/10.1111/1346-8138.17547
22. Yamasaki, K., Yamanaka, K., Zhao, Y., Iwano, S., Takei, K., Suzuki, K., & Yamamoto, T. (2022). Adalimumab in Japanese patients with active ulcers of pyoderma gangrenosum: Final analysis of a 52-week phase 3 open-label study. *The Journal of Dermatology*, *49*(5), 479–487. https://doi.org/10.1111/1346-8138.16337
23. Zhou, M. H., Stirrat, T. P., Edminister, J. R., Elston, D. M., Jorizzo, J., Motaparthi, K., Nouri, K., Simpson, C. L., & Lipner, S. R. (2026). Acantholytic disorders: Update on pathophysiology, diagnosis, and management. *Journal of the American Academy of Dermatology*. Advance online publication. https://doi.org/10.1016/j.jaad.2026.02.074

GRANULOMATOZNE, INFILTRATIVNE IN KERATINIZACIJSKE DERMATOZE

Prim. doc. dr. Tanja Planinšek Ručigaj, dr. med., višja svetnica, specialistka dermatovenerologije in EFWH

Dermatovenerološka klinika, Univerzitetni klinični center Ljubljana

UVOD

Granulomatozne, infiltrativne in dermatoze z moteno keratinizacijo predstavljajo heterogeno skupino kožnih bolezni, pri katerih se klinična slika pogosto prekriva, patogenetski mehanizmi pa vključujejo vnetje, spremembe ekstracelularnega matriksa dermisa, moteno epidermalno diferenciacijo ali kombinacijo teh procesov. Granulomatozno vnetje se lahko izrazi z anularnimi papulami in plaki, rumenkasto obarvanimi atrofičnimi spremembami, infiltriranimi nodusi ali infiltracijo predhodnih brazgotin. Ker so takšne spremembe lahko podobne okužbam, tujkovim reakcijam, limfoproliferativnim boleznim in drugim vnetnim dermatozam, je za pravilno opredelitev bolezni ključna povezava med klinično morfologijo, lokalizacijo, potekom in histopatološkim vzorcem.

Pri granulomatoznih dermatozah je v ospredju organiziran celični imunski odziv s kopičenjem makrofagov, epitelioidnih celic in limfocitov, ki lahko nastane ob neinfekcijskem vnetju, presnovnih ali imunoloških motnjah, sistemski bolezni ali kot odziv na zunanje sprožilce. Klinični potek je raznolik: nekatere bolezni ostanejo omejene na kožo in potekajo benigno, druge so lahko kronične, ulcerirajoče, povezane s presnovnimi dejavniki ali pa opozarjajo na sistemsko granulomatozno bolezen. Zato je pri pacientu z granulomatoznimi ali infiltrativnimi spremembami pomembno razmišljati širše od videza posamezne lezije ter vključiti oceno morebitnih pridruženih bolezni in sistemske prizadetosti.

Diagnostika je zahtevna zaradi nespecifične klinične morfologije, prekrivanja posameznih bolezni in potrebe po povezovanju anamneze, razporeditve sprememb, dermoskopije, histopatologije, izključevanja okužb ter ocene morebitne sistemske bolezni. Pri granulomatoznih dermatozah je posebej pomembno razlikovanje med neinfekcijskim granulomatoznim vnetjem, okužbami, tujkovimi reakcijami in limfoproliferativnimi procesi,

pri motnjah keratinizacije pa razmejitev od pogostejših papuloskvamoznih in eritrodermičnih bolezni.

Motnje keratinizacije imajo drugačno patogenetsko izhodišče, vendar lahko klinično prav tako posnemajo pogostejše vnetne dermatoze. Motena diferenciacija keratinocitov, nenormalna tvorba rožene plasti in okvarjena barierna funkcija se lahko kažejo z luščenjem, folikularno hiperkeratozo, palmoplantarno keratodermo, eritematoznimi plaki ali eritrodermijo. Prekrivanje s psoriazo, ekcematoznimi dermatozami in kožnimi limfomi zahteva natančno klinično presojo, histopatološko potrditev v nejasnih primerih ter upoštevanje poteka bolezni, odziva na zdravljenje in morebitnih sistemskih povezav.

NECROBIOSIS LIPOIDICA

Necrobiosis lipoidica (NL) je redka, kronična in neinfektivna granulomatozna dermatoza. Zanjo so značilni atrofični plaki z rumenkasto obarvanim, pogosto atrofičnim centrom in teleangiektazijami, najpogosteje na pretibialnih predelih. Bolezen je tradicionalno povezana s sladkorno boleznijo, vendar se pojavlja tudi pri pacientih brez sladkorne bolezni. To kaže na kompleksno, multifaktorsko in verjetno imunološko pogojeno patogenezo (Naumowicz et al., 2024; Nihal et al., 2023).

NL se najpogosteje pojavlja pri odraslih ženskah, običajno med tretjim in petim desetletjem življenja, pri čemer je pojavnost pri ženskah večkrat višja kot pri moških (Naumowicz et al., 2024).

Najbolj znana je povezava s sladkorno boleznijo, zlasti tipa I. Opisane so tudi povezave z dislipidemijo, boleznimi ščitnice, arterijsko hipertenzijo, debelostjo in drugimi kardiometabolnimi stanji. Ker se NL pojavlja tudi pri pacientih brez sladkorne bolezni, sama prisotnost bolezni ne zadošča za sklepanje o diabetični etiologiji, temveč zahteva individualno presnovno in klinično oceno (Naumowicz et al., 2024; Nihal et al., 2023).

Patogeneza NL ostaja nepopolnoma pojasnjena. Najbolj sprejeta hipoteza vključuje mikroangiopatske spremembe, povezane z odlaganjem imunskih kompleksov in poškodbo žil, kar vodi v degeneracijo kolagena (Naumowicz et al., 2024).

Poleg vaskularne komponente imajo pomembno vlogo tudi imunološki mehanizmi, vključno z granulomatoznim vnetjem, aktivacijo makrofagov in motnjami v remodeliranju ekstracelularnega matriksa (Naumowicz et al., 2024).

Klinično se NL običajno začne kot eritematozne ali violacezne papule oziroma nodusi, ki se postopoma širijo in združujejo v jasno omejene plake z značilnim rumenkastim, atrofičnim in telangiektatičnim centralnim področjem (Naumowicz et al., 2024; Nihal et al., 2023).
Najpogosteje so prizadeti pretibialni predeli, lezije pa so lahko simetrične. Najpomembnejši klinični zaplet je ulceracija, ki se razvije pri približno 10–20 % pacientov, lahko povzroča bolečino in sekundarne okužbe ter pomembno zmanjša kakovost življenja (Naumowicz et al., 2024; Nihal et al., 2023).
Pri kroničnih, ulceriranih lezijah je opisano tudi redko tveganje za razvoj ploščatoceličnega karcinoma (Uva et al., 2015; Vasari et al., 2026).

Zaradi atipičnih in spremenljivih lezij je diferencialna diagnoza NL pomembna predvsem v zgodnjih fazah bolezni, ko je treba upoštevati klinično podobne granulomatozne, infiltrativne in presnovno povezane dermatoze.
Diagnoza temelji na značilni klinični sliki, predvsem pri tipični lokalizaciji na golenih in ob prisotnosti rumenkasto atrofičnih plakov s teleangiektazijami. Histološka potrditev je indicirana v nejasnih primerih, pri hitro spreminjajočih se, ulceriranih ali atipičnih lezijah ter ob sumu na maligno transformacijo.

Klinični namigi pri necrobiosis lipoidica

- Značilni so rumenkasto obarvani atrofični plaki s teleangiektazijami, najpogosteje na pretibialnih predelih.
- Prisotnost sladkorne bolezni podpira diagnozo, vendar je ne potrjuje sama po sebi.
- Ulceracija je najpomembnejši zaplet in zahteva skrbno spremljanje ter ustrezno lokalno oskrbo.
- Pri hitro spreminjajočih se ali kroničnih, ulceriranih lezijah je pomembna histološka potrditev.

Zdravljenje NL je zahtevno, saj ni standardiziranih smernic. Učinkovitost posameznih načinov zdravljenja je pogosto nepredvidljiva (Tabela 1) (Naumowicz et al., 2024; Nihal et al., 2023).

Tabela 1: Zdravljenje necrobiosis lipoidica

Zdravljenje	
Lokalni kortikosteroidi visoke jakosti	1–2× dnevno, po potrebi pod okluzijo; 4–6 tednov, nato prekinitev ali vzdrževanje s prekinitvami Aktivni, neatrofični rob; izogib dolgotrajni uporabi v atrofičnem centru

Zdravljenje	
Intralezijski triamcinolon	2,5–10 mg/mL intralezijsko v aktivni rob; na 4–6 tednov, običajno nekaj aplikacij Majhne aktivne lezije; previdno zaradi atrofije in ulceracije
Takrolimus mazilo	0,1 % 2× dnevno; 8–12 tednov, nato ocena Steroid-varčevalna lokalna možnost; primeren pri atrofičnih lezijah
Zaviralci JAK	Ruksolitinib 1,5 % krema lokalno 2× dnevno 12 tednov; pri odzivu nadaljevanje individualno. Tofacitinib 5 mg peroralno 2× dnevno pri oblikah, odpornih na zdravljenje, običajno z oceno po 3–6 mesecih; opisani so tudi magistralni lokalni pripravki tofacitiniba 2 % 1–2× dnevno, z variabilnim odzivom. Pred sistemskim zdravljenjem presejanje za okužbe in spremljanje krvne slike, jetrnih testov, lipidov ter trombemboličnega in kardiovaskularnega tveganja.
Fototerapija **PUVA ali UVA1**	2–3× tedensko; začetni odmerek in stopnjevanje glede na fototip, toleranco in lokalni protokol; večtedenski cikli z redno oceno učinka Oblike, odporne na zdravljenje, ali razširjene neulcerirane lezije; učinek je variabilen.
Pentoksifilin	400 mg 2–3× dnevno peroralno; večmesečno zdravljenje ob spremljanju prenašanja Možnost pri motnjah mikrocirkulacije.
Antitrombocitno zdravljenje	Acetilsalicilna kislina 75–100 mg/dan ali dipiridamol po specialistični presoji; trajanje individualno Upoštevati tveganje krvavitev.
Hidroksiklorokin	200–400 mg/dan peroralno; ocena po 3–6 mesecih; oftalmološko spremljanje pri dolgotrajni uporabi Sistemska imunomodulacija pri razširjeni ali aktivni bolezni
Ciklosporin	2,5–5 mg/kg/dan v dveh odmerkih; kratko- do srednjeročno ob spremljanju krvnega tlaka in ledvične funkcije Bolezen, odporna na zdravljenje, aktivna ali ulcerirajoča bolezen; individualna presoja.
Metotreksat	10–25 mg 1× tedensko peroralno ali s.c.; folna kislina; ocena po 8–12 tednih Steroid-varčevalna možnost pri razširjeni ali kronično aktivni bolezni
Zaviralci TNF-α	Infliksimab 5 mg/kg i.v. v 0., 2. in 6. tednu, nato na 6–8 tednov, ali adalimumab 40 mg s.c. na 1–2 tedna; trajanje individualno Primeri, odporni na zdravljenje, ali ulcerirani primeri; pred uvedbo presejanje za okužbe.

Zdravljenje	
Oskrba razjed	Atravmatske obloge, nadzor eksudata, zdravljenje okužbe po mikrobiološkem izvidu; pogostnost prevez glede na rano Ključno pri ulcerirani NL.

Opomba: Povzeto po Naumowicz et al. (2024); Nihal et al. (2023).

Pri NL je vloga fototerapije manj jasno opredeljena kot pri nekaterih drugih granulomatoznih dermatozah. Uporablja se predvsem pri oblikah, odpornih na zdravljenje, ali razširjenih neulceriranih oblikah, kadar lokalno zdravljenje ni zadostno (Naumowicz et al., 2024; Nihal et al., 2023).

Pristop k zdravljenju NL je postopen. Pri začetnih neulceriranih lezijah prevladuje lokalno zdravljenje, pri napredujoči ali razširjeni bolezni uvedemo sistemske imunomodulatorje, pri primerih, odpornih na zdravljenje, pa izbrane tarčne možnosti. Ulcerirane lezije zahtevajo predvsem lokalno oskrbo ran, preprečevanje okužb in pogosto interdisciplinarni pristop (Tabela 1).

NL ima kroničen potek z redkimi spontanimi remisijami. Zaradi ulceracij, okužb in redke maligne alteracije, predvsem v kroničnih, ulceriranih lezijah, je potrebno dolgotrajno spremljanje (Uva et al., 2015; Vasari et al., 2026).

GRANULOMA ANNULARE

Granuloma annulare (GA) je benigna, kronična in neinfektivna granulomatozna bolezen kože. Zanjo so značilne obročaste papule ali plaki, ki se širijo centrifugano in pogosto kažejo centralno bledenje. Čeprav je med granulomatoznimi dermatozami razmeroma pogosta, ostaja njena etiologija slabo pojasnjena, zdravljenje pa je pogosto nezadovoljivo, zlasti pri generaliziranih oblikah (Bettolini et al., 2025; Damsky & King, 2025).
Klinično ločimo več oblik bolezni, med katerimi je lokalizirana GA najpogostejša in praviloma poteka benigno s spontano remisijo. Nasprotno je generalizirana oblika redkejša, vendar ima pogosto kroničen potek in slabši odziv na zdravljenje (Bettolini et al., 2025).

GA se pojavlja v vseh starostnih skupinah, nekoliko pogosteje pri ženskah. V številnih študijah so bile opisane povezave s presnovnimi in endokrinimi motnjami, zlasti z dislipidemijo, sladkorno boleznijo in boleznimi ščitnice, čeprav vzročna povezanost ni dokončno potrjena (Bettolini et al., 2025; Damsky & King, 2025).

Pri generalizirani obliki bolezni so te pridružene bolezni še pogostejše, kar podpira hipotezo o sistemski imunološki disregulaciji kot možnem patogenetskem mehanizmu (Bettolini et al., 2025; Damsky & King, 2025).

Patogeneza GA ni povsem razjasnjena, vendar večina podatkov podpira vlogo celično posredovane imunosti. V lezijah prihaja do aktivacije T-limfocitov, zlasti Th1-posredovanega odziva. To vodi v povečano produkcijo citokinov, kot sta interferon-γ (IFN-γ) in TNF-α. Ti citokini stimulirajo makrofage in fibroblaste, kar povzroči granulomatozno vnetje in spremembe v ekstracelularnem matriksu dermisa (Damsky & King, 2025).

Klinično se GA najpogosteje kaže kot kožno obarvane ali rahlo eritematozne papule, ki se združujejo v anularne plake. Lezije so pogosto centralno blede ali rahlo ugreznjene, rob pa je nekoliko dvignjen. Najpogosteje so prizadete dorzalne površine rok in stopal, lahko pa se pojavijo tudi na drugih delih telesa (Bettolini et al., 2025; Damsky & King, 2025).

Večina pacientov je asimptomatskih, redkeje se pojavi blago srbenje ali občutljivost. Generalizirana oblika se kaže z multiplimi, pogosto simetrično razporejenimi lezijami na trupu in okončinah ter ima praviloma kronični potek (Bettolini et al., 2025; Damsky & King, 2025).

Zaradi anularne morfologije je GA treba razlikovati od številnih dermatoz s podobno klinično sliko. Mednje sodijo zlasti tinea corporis, erythema annulare centrifugum, NL, kožna sarkoidoza, morfea in zgodnje oblike kožnega limfoma. Ključne razlike so prisotnost lusk, stopnja infiltracije, sistemski znaki, histološki vzorec in potrditev povzročitelja pri okužbah (Tabela 2).

Tabela 2: Diferencialna diagnoza granulomatoznih in infiltrativnih dermatoz

Osnovna diagnoza	Diferencialna diagnoza	Klinično prekrivanje	Diagnostični namigi za razlikovanje
Necrobiosis lipoidica	Granuloma annulare	Anularne papule ali plaki	Brez rumenkaste atrofije in izrazitih teleangiektazij; pogost mucin
	Kožna sarkoidoza	Infiltrirani plaki, granulomatozno vnetje	Nekazeozni granulomi, možna sistemska prizadetost
	Necrobiotični ksantogranulom	Rumenkasti plaki ali nodusi	Periorbitalna razporeditev, paraproteinemija, ksantomatozni infiltrat
	Ksantomi	Rumenkaste lezije	Lipidna motnja, penaste celice, brez značilne nekrobioze
	Morfea	Indurirani ali atrofični plaki	Skleroza dermisa, manj granulomatoznega vnetja

Osnovna diagnoza	Diferencialna diagnoza	Klinično prekrivanje	Diagnostični namigi za razlikovanje
Granuloma annulare	Tinea corporis	Anularne lezije	Luščenje, srbenje, potrditev dermatofita
	Erythema annulare centrifugum	Eritematozni obroči	Značilno fino luščenje ob notranjem robu
	Lichen planus	Papule, lahko anularna razporeditev	Vijoličaste poligonalne papule, Wickhamove strije, interfazni dermatitis
	Fungoidna mikoza	Kronični infiltrirani plaki	Progresiven potek, epidermotropizem atipičnih limfocitov
Kožna sarkoidoza	Tuberkuloza kože / lupus vulgaris	Kronične granulomatozne lezije	Kazeozna nekroza ali potrditev mikobakterij; potrebne mikrobiološke preiskave
	Leproza	Nodusi, infiltrati, granulomi	Prizadetost živcev, potrditev Mycobacterium leprae
	Globoke glivične okužbe	Nodularne ali ulcerirane granulomatozne lezije	Potrditev gliv s specialnimi barvanji, kulturo ali molekularnimi metodami
	Kožni limfomi	Infiltrirani plaki ali nodusi	Atipične limfoidne celice, imunofenotipizacija in klonalnost

Opomba: Povzeto po Bettolini et al. (2025); Damsky & King (2025).

Granuloma annulare

- Lokalizirana oblika je pogosto benigna in lahko spontano izzveni.
- Zdravljenje ni vedno potrebno, kadar spremembe niso simptomatske ali izrazito moteče.
- Generalizirana oblika ima običajno daljši potek in se lahko slabše odziva na zdravljenje.
- Pri atipičnih spremembah je pomembno izključiti okužbe, druge granulomatozne bolezni in kožne limfome.

Diagnoza GA je v večini primerov klinična in temelji na značilni morfologiji lezij ter njihovem razvoju. Histološka preiskava je indicirana pri atipičnih oblikah ali kadar je treba izključiti druge granulomatozne ali neoplastične procese. Pri pacientih z generalizirano obliko je smiselno razmisliti o osnovnem laboratorijskem presejanju za presnovne bolezni, predvsem glede na opisane povezave; laboratorijski izvidi niso samostojno merilo za izbiro zdravljenja, temveč dopolnjujejo celostno klinično oceno.

Ker je GA benigna bolezen, ki pogosto spontano izzveni, zdravljenje ni vedno potrebno. Kadar pa so spremembe kozmetično moteče, simptomatske ali generalizirane, je pristop k zdravljenju odvisen od obsega bolezni.

Lokalizirana GA se najpogosteje zdravi z lokalnimi ali intralezijskimi kortikosteroidi. Generalizirana oblika pogosto zahteva sistemsko zdravljenje ali fototerapijo. Kljub številnim možnostim nobeno zdravljenje ni univerzalno učinkovito. Izbira je zato odvisna od razširjenosti, simptomov, pričakovanj pacienta in varnostnega profila posamezne možnosti (Tabela 3) (Bettolini et al., 2025; Dev et al., 2025).

Tabela 3. Zdravljenje granuloma annulare

Zdravljenje	
Opazovanje	Brez aktivnega zdravljenja Kontrola glede na aktivnost in razširjenost Lokalizirana, asimptomatska GA; spontana remisija je pogosta
Lokalni kortikosteroidi visoke jakosti	1–2× dnevno, po možnosti pod okluzijo 4–6 tednov; nato premor ali zdravljenje s prekinitvami Lokalizirana GA
Intralezijski triamcinolon	2,5–10 mg/mL intralezijsko na 4–6 tednov; nekaj aplikacij Omejene lezije; previdno zaradi atrofije
Takrolimus	0,1 % 2× dnevno 8–12 tednov Steroid-varčevalna lokalna alternativa
Hidroksiklorokin	200–400 mg/dan; največ 5 mg/kg/dan dejanske telesne mase Ocena po 3–6 mesecih Prva sistemska možnost pri generalizirani GA; oftalmološki nadzor
Metotreksat	10–25 mg 1× tedensko; dodatno folna kislina Ocena po 8–12 tednih; največ običajno 25 mg/tedensko Generalizirana GA ali GA, odporna na zdravljenje; laboratorijski nadzor
Dapson	50 mg/dan, nato 100 mg/dan glede na prenašanje zdravila Ocena po 8–12 tednih; običajno največ 100–150 mg/dan Druga linija; preveriti G6PD, spremljati hemolizo in methemoglobinemijo
Pentoksifilin	400 mg 3× dnevno Ocena po 3–6 mesecih Variabilen učinek; pogosto dodatek
Fototerapija NB-UVB, UVA1 ali PUVA	2–3× tedensko; začetni odmerek po fototipu in protokolu Običajno 20–40 seans; spremljanje kumulativne izpostavljenosti ultravijolični svetlobi Pogosto uporabljena možnost pri generalizirani GA; PUVA lahko učinkovitejša, a z več dolgoročnimi tveganji
Sistemski kortikosteroidi	Prednizon 0,3–0,5 mg/kg/dan Kratkotrajno 2–6 tednov, nato zniževanje Pri hitro napredujoči ali obsežni bolezni; ponovitve pogoste

Izotretinoin	0,3–0,5 mg/kg/dan 3–6 mesecev; prilagoditev glede na prenašanje zdravila Alternativa pri generalizirani GA; teratogenost, lipidi in jetrni testi
Zaviralci TNF-α ali zaviralci JAK	Adalimumab 40 mg na 2 tedna, infliksimab 3–5 mg/kg po shemi 0, 2, 6 tednov; zaviralci JAK zunaj odobrene indikacije Ocena po 3–6 mesecih Generalizirana GA, odporna na zdravljenje; presejanje okužb in individualna ocena tveganja

Opomba: Povzeto po Berk-Krauss et al. (2024); Bettolini et al. (2025); Dev et al. (2025).

Fototerapija je ena od pogosteje opisanih možnosti zdravljenja pri generalizirani GA, pri kateri lokalno zdravljenje pogosto ni učinkovito. Najpogosteje se uporabljajo NB-UVB, UVA1 ali PUVA; izbira je odvisna od dostopnosti, varnostnega profila in kumulativne izpostavljenosti ultravijolični svetlobi (Bettolini et al., 2025; Himmelstoss et al., 2025; Mukovozov et al., 2022).

Napoved poteka bolezni pri GA je praviloma dobra. Lokalizirana oblika pogosto spontano izzveni v obdobju enega do dveh let, medtem ko je generalizirana oblika lahko dolgotrajna in ponavljajoča se. Bolezen ne povzroča sistemskih zapletov in ne ogroža pacientovega življenja, vendar lahko zaradi razširjenosti, trajanja in vpliva na videz pomembno vpliva na kakovost življenja.

KOŽNA SARKOIDOZA

Sarkoidoza je sistemska granulomatozna bolezen neznane etiologije, za katero je značilno nastajanje granulomov brez centralne kazeozne nekroze v različnih organih, najpogosteje v pljučih, limfnih vozlih in koži. Sarkoidoza kože je ena najpogostejših zunajpljučnih oblik bolezni. Prisotna je pri približno četrtini pacientov, pri nekaterih pa je lahko prvi ali edini znak bolezni. Zaradi klinične variabilnosti in številnih posnemovalcev je pogosto označena kot »veliki posnemovalec«, kar poudarja pomen celostne klinično-patološke korelacije (Damsky & King, 2025).

Sarkoidoza se pojavlja po vsem svetu in prizadene vse starostne skupine, vendar je najpogostejša v odrasli dobi. Značilna sta dva vrhova, med 25. in 35. ter med 45. in 65. letom. Prizadetost kože se pojavi pri približno 20–30 % pacientov s sistemsko boleznijo. Bolezen je pogostejša pri ženskah in pri posameznikih afriškega oziroma skandinavskega porekla, pri katerih je lahko tudi potek težji. Epidemiološke raziskave kažejo pomembne razlike glede na raso in geografsko območje, kar odraža vpliv genetskih in okoljskih dejavnikov (Damsky & King, 2025).

Patogeneza sarkoidoze ni popolnoma pojasnjena, vendar temelji na disfunkcionalnem imunskem odzivu na neznan antigen pri genetsko predisponiranih posameznikih. Aktivacija makrofagov in T-limfocitov vodi v tvorbo granulomov, v katerih prevladujejo epitelioidne celice in večjedrne velikanke. Ključno vlogo imajo citokini, kot so TNF-α, interlevkin-2 in interferon-γ, ki spodbujajo granulomatozno vnetje in njegovo vzdrževanje. Novejše molekularne raziskave kažejo tudi na vlogo signalnih poti JAK-STAT in kompleksno interakcijo med prirojeno in pridobljeno imunostjo (Damsky & King, 2025).

Klinična slika sarkoidoze kože je izjemno raznolika. Najpogosteje se kaže z eritematoznimi papulami, plaki ali nodusi, ki so lahko infiltrirani in rjavordeče obarvani. Značilne oblike vključujejo lupus pernio, ki je povezan s kronično sistemsko boleznijo, ter infiltracijo brazgotin, kar je relativno specifičen znak. Kožne lezije so lahko asimptomatske ali blago boleče, vendar pogosto predstavljajo pomemben diagnostični znak sistemske bolezni. Pojavljajo se lahko tudi nespecifične pojavne oblike, kot je eritema nodosum, ki pa histološko ne vsebuje granulomov.

Sarkoidoza kože kot znak sistemske bolezni

- Kožne spremembe so lahko prvi ali edini prepoznani znak sarkoidoze.
- Zadebelitev oziroma infiltracija brazgotin in lupus pernio sta pomembna klinična namiga.
- Diagnoza temelji na povezavi klinične slike, histopatološke potrditve in izključitve okužb.
- Ob potrjeni sarkoidozi kože je potrebna ocena morebitne sistemske prizadetosti.

Diagnoza kožne oblike sarkoidoze temelji na kombinaciji klinične slike, histopatološke potrditve granulomov brez centralne kazeozne nekroze in izključitve drugih granulomatoznih bolezni, predvsem okužb in tujkove reakcije. Biopsija kože je pogosto ključna. Diagnostična obravnava mora vključevati tudi oceno sistemske prizadetosti, zlasti pljuč, intratorakalnih bezgavk, oči in srca. Serumski angiotenzin-konvertirajoči encim (ACE) je lahko pri sarkoidozi zvišan zaradi tvorbe v granulomih, vendar ima omejeno občutljivost in specifičnost, zato je uporaben le kot podporni laboratorijski podatek in ne kot samostojno diagnostično merilo. Najpomembnejše bolezni, ki jih je treba razlikovati od kožne sarkoidoze, so povzete v Tabeli 2 (Damsky & King, 2025).

Zdravljenje kožne sarkoidoze je odvisno od obsega bolezni in sistemske prizadetosti. Lokalizirane oblike se pogosto zdravijo z lokalnimi ali intralezijskimi kortikosteroidi, pri obsežni bolezni ali bolezni, ki povzroča izrazito spremenjen videz, pa je indicirano sistemsko

zdravljenje z glukokortikoidi, antimalariki ali steroid-varčevalnimi zdravili, kot je metotreksat (Tabela 4) (Damsky & King, 2025).

Fototerapija pri kožni sarkoidozi nima standardne vloge. Med svetlobnimi in laserskimi metodami zdravljenja je najbolje dokumentirana UVA1-fototerapija, predvsem pri izbranih kožnih lezijah, odpornih na druga zdravljenja (Lima et al., 2018; Mahnke et al., 2004).

Poleg UVA1 so opisani tudi intenzivna pulzna svetloba, fotodinamično zdravljenje in uporaba različnih laserskih sistemov. Posebej pomembno je, da lahko svetlobni ali laserski posegi pri posameznih pacientih sprožijo sarkoidozne lezije, zato je potrebna previdna individualna presoja (Cisoń et al., 2024; Lima et al., 2018).

Biološka zdravila imajo pri kožni sarkoidozi mesto predvsem pri oblikah, odpornih na zdravljenje, ali ob sočasni sistemski prizadetosti, kadar klasično imunosupresivno zdravljenje ni učinkovito ali ga pacient ne prenaša. Največ podatkov je za infliksimab, medtem ko je podatkov za adalimumab in zaviralce JAK manj (Damsky et al., 2022; Tuchinda et al., 2012).

Odločitev za biološko ali tarčno zdravljenje mora temeljiti na oceni razširjenosti bolezni, prizadetosti drugih organov, tveganja neželenih učinkov in možnosti okužb. Okužbe je treba izključiti pred uvedbo zdravljenja. Zaviralci TNF-α lahko paradoksno sprožijo sarkoidozi podobne reakcije, zato je potrebno skrbno spremljanje pacienta (Tabela 4) (Damsky et al., 2022; Damsky & King, 2025; Tuchinda et al., 2012).

Tabela 4: Zdravljenje kožne sarkoidoze

Zdravljenje	
Lokalni kortikosteroidi visoke jakosti	1–2× dnevno; po potrebi pod okluzijo 4–8 tednov, nato prekinitev ali zdravljenje s prekinitvami Lokalizirane kožne lezije; izogib dolgotrajni uporabi na tanki koži
Intralezijski triamcinolon	2,5–10 mg/mL intralezijsko; pri debelejših plakih do 10 mg/mL Na 4–6 tednov; omejeno število aplikacij Lokalizirani plaki, brazgotinska infiltracija; previdno zaradi atrofije
Prednizon / prednizolon	20–40 mg/dan ali približno 0,5 mg/kg/dan 3–6 mesecev, nato postopno zniževanje; najmanjši učinkoviti vzdrževalni odmerek Obsežna bolezen, bolezen, ki povzroča izrazito spremenjen videz, ali sistemsko povezana bolezen
Hidroksiklorokin	200–400 mg/dan; največ 5 mg/kg/dan dejanske telesne mase Ocena po 3–6 mesecih Kožne oblike, hiperkalciemija, sklepne oblike; oftalmološki nadzor
Metotreksat	10–25 mg 1× tedensko peroralno ali s.c.; folna kislina Ocena po 8–12 tednih; največ običajno 25 mg/tedensko

	Steroid-varčevalno; spremljanje krvne slike, jetrnih testov in ledvične funkcije
Infliksimab	3–5 mg/kg i.v. v tednih 0, 2 in 6, nato na 4–8 tednov Ocena po odmerkih v 0., 2. in 6. tednu ter nato po 3–6 mesecih Kožna ali sistemska sarkoidoza, odporna na zdravljenje; presejanje TB/HBV/HCV
Adalimumab	40 mg s.c. na 1–2 tedna Ocena po 3–6 mesecih Alternativa infliksimabu; podatkov manj kot za infliksimab
UVA1 fototerapija	20 J/cm² začetno, postopno do 60–90 J/cm², 3–5× tedensko Več deset seans; spremljanje kumulativnega odmerka ultravijolične svetlobe Izbrani kožni primeri, odporni na zdravljenje; ni standardna prva izbira
Zaviralci JAK	Tofacitinib 5 mg 2× dnevno ali lokalni zaviralec JAK Ocena po 8–12 tednih Primeri, odporni na zdravljenje; spremljanje okužb, lipidov in trombemboličnega tveganja

Opomba: Povzeto po Baughman et al. (2021); Damsky et al. (2022); Damsky & King (2025); Sharma et al. (2020); Tuchinda et al. (2012).

PITYRIASIS RUBRA PILARIS

Pityriasis rubra pilaris (PRP) je redka kronična papuloskvamozna dermatoza z motnjo keratinizacije, folikularno hiperkeratozo, palmoplantarno keratodermo in eritematoznimi, luščečimi se plaki. Pri napredovanju se lahko razvije eritrodermija z značilnimi otočki ohranjene kože, kar je pomemben diagnostični znak. Zaradi klinične variabilnosti in podobnosti s psoriazo ter drugimi vnetnimi dermatozami ostaja PRP diagnostični izziv, pogosto z zapoznelo diagnozo (Joshi & Duvic, 2024).

PRP je redka bolezen, katere natančna epidemiološka pogostost ni zanesljivo določena; v literaturi se pogosto navaja približno en primer na več tisoč dermatoloških pacientov, vendar zanesljivih populacijskih podatkov ni. Pojavlja se pri vseh starostih in ima bimodalno starostno porazdelitev z vrhovi v otroštvu ter v odrasli dobi. Bolezen prizadene oba spola enako in vključuje več kliničnih podtipov, ki se razlikujejo glede na starost ob začetku, potek in napoved poteka bolezni (Joshi & Duvic, 2024; Zhou et al., 2024).

Etiologija PRP ni popolnoma pojasnjena in v večini primerov ostaja idiopatska. Opisane so povezave z okužbami, malignomi, avtoimunskimi boleznimi in zdravili, kar kaže na multifaktorski izvor bolezni. Pri nekaterih družinskih oblikah so bile ugotovljene genetske mutacije, zlasti v genu CARD14, kar podpira genetsko komponento bolezni, medtem ko

pridobljene oblike verjetno nastanejo kot odziv na zunanji ali notranji sprožilni dejavnik (Joshi & Duvic, 2024; Zhou et al., 2024).

Patogeneza PRP vključuje moteno proliferacijo in diferenciacijo keratinocitov, ki vodi v nenormalno keratinizacijo. V zadnjem času so raziskave pokazale pomembno vlogo imunskih mehanizmov, predvsem osi interlevkin-23/Th17, ki je podobna patogenezi psoriaze. Aktivacija teh poti vodi v povečano proliferacijo epidermisa in nastanek značilnih kliničnih lezij. Poleg tega so opisane motnje metabolizma vitamina A, signalnih poti NF-κB in pri nekaterih dednih oblikah mutacije v genu CARD14, kar dodatno potrjuje kompleksnost patogeneze in raznolikost bolezni (Balan et al., 2019; Feldmeyer et al., 2017; Fuchs-Telem et al., 2012; Joshi & Duvic, 2024).

Klinična slika PRP je značilna, vendar zelo variabilna. Bolezen se pogosto začne z eritematoznimi folikularnimi papulami, ki se združujejo v rumenkasto-rdeče plake. Z napredovanjem se lahko razvije generalizirana eritrodermija z otočki zdrave kože. Tipični sta palmoplantarna keratoderma z voščenim videzom kože in folikularna hiperkeratoza, ki daje koži grobo, »strgalu podobno« teksturo. Potek je lahko akuten ali kroničen, odvisno od podtipa, in pogosto pomembno vpliva na kakovost življenja pacientov.

Pityriasis rubra pilaris

- Folikularna hiperkeratoza in palmoplantarna keratoderma sta pomembna klinična znaka.
- Pri eritrodermiji so otočki ohranjene kože pomemben diagnostični znak.
- Bolezen se lahko klinično prekriva s psoriazo, ekcematoznimi dermatozami in kožnimi limfomi.
- Histopatološka potrditev je pomembna, kadar je klinična slika nejasna ali atipična.

Diagnoza PRP temelji na klinični sliki in histopatološki potrditvi. Biopsija kože ima ključno vlogo, saj omogoča razlikovanje od drugih psoriaziformnih dermatoz. Diagnostični postopek vključuje tudi izključitev psoriaze, atopijskega dermatitisa in kožnih limfomov. Glede na možne povezave z malignimi ali sistemskimi boleznimi je v določenih primerih potrebna širša klinična obravnava (Al Khalifa et al., 2023; Joshi & Duvic, 2024). Diferencialna diagnoza je prikazana v Tabeli 5.

Tabela 5: Diferencialna diagnoza motenj keratinizacije

Sklop	Bolezni	Klinične značilnosti	Diagnostični namigi za razlikovanje
Psoriaziformne dermatoze	Psoriaza; seboroični dermatitis	Eritematozni plaki z luščenjem; seboroična distribucija	Pri PRP so značilni folikularna hiperkeratoza, palmoplantarna keratoderma in otočki ohranjene kože
Ekcematozne dermatoze	Atopijski dermatitis	Srbeče ekcematozne lezije, pogosto fleksorna distribucija in atopija	Pri PRP prevladujeta oranžno-rdeča barva plakov in folikularna hiperkeratoza; atopijska anamneza ni vodilna
Eritrodermije	Eritrodermija različnih vzrokov	Generalizirana rdečina in luščenje kože	Pri PRP so pomembni otočki ohranjene kože in palmoplantarna keratoderma
Limfoproliferativne bolezni	Kožni limfom	Infiltrativne lezije, kroničen ali progresiven potek	Potrebni so histologija, imunofenotipizacija in potrditev atipične limfocitne infiltracije oziroma klonalnosti

Opomba: Povzeto po Balan et al., 2019, Joshi & Duvic 2024.

Obravnava PRP je zahtevna in ni standardizirana. Sistemski retinoidi so najpogosteje prva izbira zdravljenja, metotreksat pa se uporablja pri nezadostnem odzivu ali kot druga linija. Pri bolezni, odporni na zdravljenje, imajo vse pomembnejšo vlogo biološka zdravila, zlasti zaviralci TNF-α ter zaviralci IL-17 in IL-23, ki delujejo na ključne vnetne poti in so v novejših poročilih pokazali ugodne rezultate (Tabela 6) (Joshi & Duvic, 2024; Tran et al., 2025).

Načela stopnjevanja zdravljenja

- Izbira zdravljenja je odvisna od razširjenosti bolezni, aktivnosti sprememb in vpliva na kakovost življenja.
- Pri omejenih in stabilnih oblikah je pogosto primeren lokalni pristop ali opazovanje.
- Pri razširjenih ali na zdravljenje odpornih oblikah je potrebno pravočasno razmisliti o sistemskem zdravljenju.
- Pri tarčnih zdravilih sta pomembna individualna presoja pričakovane koristi in redno spremljanje neželenih učinkov.

Tabela 6: Zdravljenje pityriasis rubra pilaris

Zdravljenje	
Izotretinoin	0,5–1 mg/kg/dan; pri težjih oblikah do 1–1,5 mg/kg/dan Običajno več mesecev; klinični odziv se ocenjuje po 3–6 mesecih. Spremljanje jetrnih testov, lipidov in teratogenosti.
Acitretin	10–25 mg/dan začetno; vzdrževalno najpogosteje 25–50 mg/dan Alternativa izotretinoinu, zlasti pri odraslih; odmerek se prilagaja učinkovitosti in neželenim učinkom. Dolgotrajna kontracepcija pri ženskah v rodni dobi.
Metotreksat	15–25 mg 1-krat tedensko per os ali s.c.; folna kislina Druga linija ali kombinacija z retinoidom pri bolezni, odporni na zdravljenje. Spremljanje hemograma, jetrnih encimov in ledvične funkcije; največji odmerek običajno 25 mg/tedensko.
Biološka zdravila – zaviralci IL-17 in IL-23	Secukinumab 300 mg s.c. tedensko v tednih 0–4, nato 300 mg na 4 tedne Trajanje je individualno določeno, odziv se navadno ocenjuje po 12–16 tednih. Pred uvedbo je potrebno presejanje za okužbe.
Zaviralci TNF-α	Adalimumab 80 mg začetno, nato 40 mg vsak drugi teden; pred uvedbo je potrebno presejanje za latentno tuberkulozo, hepatitis B/C in druge okužbe.
Ozkopasovna UVB fototerapija	NB-UVB 2–3-krat tedensko; začetni odmerek glede na fototip ali MED, postopno zviševanje Učinek je variabilen, pri nekaterih pacientih lahko pride do poslabšanja; uporablja se previdno in praviloma kot dopolnilo.

Opomba: Povzeto po Joshi & Duvic, 2024, Potestio et al., 2024, Tran et al. 2025.

Varno spremljanje kroničnih kožnih bolezni

- Redno spremljanje omogoča oceno aktivnosti bolezni in pravočasno prepoznavanje zapletov.
- Pri ulceriranih ali hitro spreminjajočih se lezijah je potrebna večja pozornost zaradi tveganja okužbe ali razvoja malignomov.
- Pri sistemskem zdravljenju je pomembno spremljanje varnosti zdravljenja, neželenih učinkov in kliničnega odziva.
- Jasno opredeljeni cilji zdravljenja olajšajo pravočasno prilagajanje obravnave.

ZAKLJUČEK

Obravnava granulomatoznih, infiltrativnih in keratinizacijskih dermatoz je pogosto zahtevna predvsem zaradi omejenih podatkov o teh redkih boleznih, neenotnega poteka in skromne podpore v literaturi za posamezne pristope zdravljenja. Klinična odločitev zato ne temelji le na diagnozi, temveč tudi na razširjenosti sprememb, hitrosti napredovanja, prisotnosti ulceracij ali

eritrodermije, morebitni sistemski prizadetosti, vplivu na kakovost življenja in tveganju neželenih učinkov zdravljenja.

Pri omejenih in stabilnih oblikah je pogosto primeren konservativen pristop z lokalnim zdravljenjem, opazovanjem in obravnavo pridruženih dejavnikov. Nasprotno pa kronično aktivne, razširjene, ulcerirane oblike, oblike, ki povzročajo izrazito spremenjen videz, ali oblike, odporne na zdravljenje, zahtevajo pravočasno stopnjevanje zdravljenja, pri katerem imajo poleg klasičnih protivnetnih in imunomodulatornih zdravil vse pomembnejše mesto tudi tarčna zdravila. Ob tem je nujno skrbno tehtanje pričakovane koristi, varnosti zdravljenja, pridruženih bolezni, tveganj in pričakovanj pacienta.

Dolgoročno spremljanje omogoča oceno aktivnosti bolezni, pravočasno prepoznavanje zapletov, prilagajanje zdravljenja in zmanjšanje nepotrebne izpostavljenosti neučinkovitim ali tveganim ukrepom. Najvarnejši in najučinkovitejši pristop je zato individualiziran in postopen, z rednim preverjanjem učinkovitosti in varnosti, jasno opredeljenimi cilji zdravljenja ter tesnim sodelovanjem pacienta pri izbiri terapevtske poti.

VPRAŠANJA ZA RAZMISLEK

1. Kateri klinični znaki pri granulomatozni ali infiltrativni kožni spremembi opozarjajo, da je potrebna dodatna diagnostična obravnava?
2. Kako bi pri pacientu z dolgotrajno ulcerirano lezijo ocenili tveganje za zaplete in katere spremembe bi zahtevale hitrejše ukrepanje?
3. Zakaj je pri generaliziranih ali na zdravljenje odpornih oblikah bolezni pomembno spremljati ne le kožne spremembe, temveč tudi kakovost življenja in morebitne neželene učinke zdravljenja?
4. Katere razlike med motnjami keratinizacije, psoriaziformnimi dermatozami in kožnimi limfomi so pomembne pri kliničnem opazovanju pacienta?
5. Kako lahko jasno opredeljeni cilji zdravljenja in redno spremljanje pomagajo pri pravočasnem prilagajanju obravnave pri kroničnih kožnih boleznih?

KRATICE

Kratica	Razlaga
G6PD	glukoza-6-fosfat dehidrogenaza
HBV	virus hepatitisa B
HCV	virus hepatitisa C
IFN-γ	interferon gama
IL	interlevkin
JAK	Janusova kinaza
JAK-STAT	signalna pot Janusova kinaza–signalni pretvornik in aktivator transkripcije
MED	minimalni eritemski odmerek
NB-UVB	ozkopasovna ultravijolična svetloba B
NF-κB	jedrni faktor kappa B
NL	necrobiosis lipoidica
PRP	pityriasis rubra pilaris
PUVA	psoralen in ultravijolična svetloba A
TB	tuberkuloza
Th17	pomožne celice T 17
TNF-α	tumor nekrotizirajoči faktor alfa
UV	ultravijolično
UVA1	ultravijolična svetloba A1

LITERATURA

1. Al Khalifa, N., Alsabbagh, M., Raees, M., & Aljufairi, E. (2023). Misdiagnosed pityriasis rubra pilaris successfully managed with isotretinoin: A case series. *Cureus*, *15*(5), Article e38657. https://doi.org/10.7759/cureus.38657
2. Balan, R., Grigoraş, A., Popovici, D., & Amălinei, C. (2019). The histopathological landscape of the major psoriasiform dermatoses. *Archive of Clinical Cases*, *6*(3), 59–68. https://doi.org/10.22551/2019.24.0603.10155
3. Baughman, R. P., Valeyre, D., Korsten, P., Mathioudakis, A. G., Wuyts, W. A., Wells, A., Rottoli, P., Nunes, H., Lower, E. E., Judson, M. A., Israel-Biet, D., Grutters, J. C., Drent, M., Culver, D. A., Bonella, F., Antoniou, K., Martone, F., Quadder, B., Spitzer, G., Nagavci, B., Tonia, T., Rigau, D., & Ouellette, D. R. (2021). ERS clinical practice guidelines on treatment of sarcoidosis. *European Respiratory Journal*, *58*(6), Article 2004079. https://doi.org/10.1183/13993003.04079-2020
4. Berk-Krauss, J., Weiner, D., & Rosenbach, M. (2024). Results of a treatment algorithm for generalized granuloma annulare. *Journal of the American Academy of Dermatology*, *90*(2), 377–380. https://doi.org/10.1016/j.jaad.2023.09.072
5. Bettolini, L., Maione, V., Carugno, A., Stabile, G., Podo Brunetti, A., Fratton, Z., Errichetti, E., Zerbinati, N., Rongioletti, F., Calzavara-Pinton, P., Rossi, M., & Bighetti, S. (2025). Management strategies for generalised granuloma annulare: A systematic review of current and emerging therapies. *The Australasian Journal of Dermatology*, *66*(6), 329–337. https://doi.org/10.1111/ajd.14560
6. Cisoń, H., Simon-Błażewicz, M., Suseł, J., Suseł, M., Woźniak, Z., Białynicki-Birula, R., & Szepietowski, J. C. (2024). Cutaneous sarcoidosis induced by laser therapy: Case report and review of the literature. *Life*, *14*(6), Article 773. https://doi.org/10.3390/life14060773

7. Damsky, W., & King, B. (2025). Cutaneous sarcoidosis: Clinical and pathologic features, molecular pathogenesis, and treatment. *Clinics in Dermatology*, *43*(2), 177–190. https://doi.org/10.1016/j.clindermatol.2024.12.017
8. Damsky, W., Wang, A., Kim, D. J., Young, B. D., Singh, K., Murphy, M. J., Daccache, J., Clark, A., Ayasun, R., Ryu, C., McGeary, M. K., Odell, I. D., Fazzone-Chettiar, R., Pucar, D., Homer, R., Gulati, M., Miller, E. J., Bosenberg, M., Flavell, R. A., & King, B. (2022). Inhibition of type 1 immunity with tofacitinib is associated with marked improvement in longstanding sarcoidosis. *Nature Communications*, *13*, Article 3140. https://doi.org/10.1038/s41467-022-30615-x
9. Dev, A., Keshavamurthy, V., & Chatterjee, D. (2025). Therapeutic success of tofacitinib in granuloma annulare: A retrospective case series of 15 patients. *Indian Journal of Dermatology, Venereology and Leprology*, *91*(1), 65–70. https://doi.org/10.25259/IJDVL_215_2024
10. Feldmeyer, L., Mylonas, A., Demaria, O., Mennella, A., Yawalkar, N., Laffitte, E., Hohl, D., & Gilliet, M. (2017). Interleukin 23–helper T cell 17 axis as a treatment target for pityriasis rubra pilaris. *JAMA Dermatology*, *153*(4), 304–308. https://doi.org/10.1001/jamadermatol.2016.5384
11. Fuchs-Telem, D., Sarig, O., van Steensel, M. A. M., Isakov, O., Israeli, S., Nousbeck, J., Richard, K., Winnepenninckx, V., Vernooij, M., Shomron, N., Uitto, J., Fleckman, P., Richard, G., & Sprecher, E. (2012). Familial pityriasis rubra pilaris is caused by mutations in CARD14. *The American Journal of Human Genetics*, *91*(1), 163–170. https://doi.org/10.1016/j.ajhg.2012.05.010
12. Himmelstoss, I. K., Legat, F. J., Gruber-Wackernagel, A., Wolf, P., & Hofer, A. (2025). Phototherapy of granuloma annulare: A single center retrospective study. *Photochemical & Photobiological Sciences*, *24*(4), 651–658. https://doi.org/10.1007/s43630-025-00716-9
13. Joshi, T. P., & Duvic, M. (2024). Pityriasis rubra pilaris: An updated review of clinical presentation, etiopathogenesis, and treatment options. *American Journal of Clinical Dermatology*, *25*(2), 243–259. https://doi.org/10.1007/s40257-023-00836-x
14. Lima, A. L., Goetze, S., Illing, T., & Elsner, P. (2018). Light and laser modalities in the treatment of cutaneous sarcoidosis: A systematic review. *Acta Dermato-Venereologica*, *98*(5), 481–483. https://doi.org/10.2340/00015555-2864
15. Mahnke, N., Medve-Koenigs, K., Berneburg, M., Ruzicka, T., & Neumann, N. J. (2004). Cutaneous sarcoidosis treated with medium-dose UVA1. *Journal of the American Academy of Dermatology*, *50*(6), 978–979. https://doi.org/10.1016/j.jaad.2003.09.027
16. Mukovozov, I. M., Kashetsky, N., & Richer, V. (2022). Light- and laser-based treatments for granuloma annulare: A systematic review. *Photodermatology, Photoimmunology & Photomedicine*, *38*(4), 301–310. https://doi.org/10.1111/phpp.12756
17. Naumowicz, M., Modzelewski, S., Macko, A., Łuniewski, B., Baran, A., & Flisiak, I. (2024). A breakthrough in the treatment of necrobiosis lipoidica? Update on treatment, etiopathogenesis, diagnosis, and clinical presentation. *International Journal of Molecular Sciences*, *25*(6), Article 3482. https://doi.org/10.3390/ijms25063482
18. Nihal, A., Caplan, A. S., Rosenbach, M., Damsky, W., Mangold, A. R., & Shields, B. E. (2023). Treatment options for necrobiosis lipoidica: A systematic review. *International Journal of Dermatology*, *62*(12), 1529–1537. https://doi.org/10.1111/ijd.16856
19. Potestio, L., D'Agostino, M., Portarapillo, A., Esposito, V., Tommasino, N., Salsano, A., Guerriero, L., Martora, F., & Megna, M. (2024). Emerging role of biologic drugs targeting IL-17 and IL-23: Pityriasis rubra pilaris. *Life*, *14*(8), Article 923. https://doi.org/10.3390/life14080923
20. Sharma, P., Bryer, J. S., Price, S., Noe, M. H., & Rosenbach, M. (2020). A prospective comparison of cutaneous sarcoidosis disease response to immunomodulatory and immunosuppressive therapies. *Journal of the American Academy of Dermatology*, *82*(6), 1546–1548. https://doi.org/10.1016/j.jaad.2020.01.027
21. Tran, T. S., Nguyen, T. M., Lehman, J. S., Wetter, D. A., & Nguyen, G. H. (2025). Treatment of pityriasis rubra pilaris with systemic and biological agents: A single-center retrospective cohort of 76 patients. *Journal of the American Academy of Dermatology*, *92*(6), 1362–1365. https://doi.org/10.1016/j.jaad.2025.01.017

22. Tuchinda, P., Bremmer, M., & Gaspari, A. A. (2012). A case series of refractory cutaneous sarcoidosis successfully treated with infliximab. *Dermatology and Therapy*, *2*(1), Article 11. https://doi.org/10.1007/s13555-012-0011-9
23. Uva, L., Freitas, J., Soares de Almeida, L., Vasques, H., Moura, C., Miguel, D., & Filipe, P. (2015). Squamous cell carcinoma arising in ulcerated necrobiosis lipoidica diabeticorum. *International Wound Journal*, *12*(6), 741–743. https://doi.org/10.1111/iwj.12206
24. Vasari, L., Simetić, L., Kusačić Kuna, S., & Štulhofer Buzina, D. (2026). Cutaneous squamous cell carcinoma developing in necrobiosis lipoidica: A case report with literature review. *Dermatology Practical & Conceptual*, *16*(1), Article 5843. https://doi.org/10.5826/dpc.1601a5843
25. Zhou, T., Al Muqrin, A., & Abu-Hilal, M. (2024). Updates on pityriasis rubra pilaris: A scoping review. *Journal of Cutaneous Medicine and Surgery*, *28*(2), 158–166. https://doi.org/10.1177/12034754231223159

REDKI KOŽNI TUMORJI IN LIMFOPROLIFERATIVNE BOLEZNI

Prim. doc. dr. Tanja Planinšek Ručigaj, dr. med., višja svetnica, specialistka dermatovenerologije in EFWH

Dermatovenerološka klinika, Univerzitetni klinični center Ljubljana

UVOD

Redki kožni tumorji in limfoproliferativne bolezni predstavljajo diagnostično in terapevtsko zahtevno skupino bolezni, pri kateri se lahko prepletajo kronične vnetne dermatoze, zgodnje limfoproliferativne spremembe, kožni T-celični limfomi in vaskularni tumorji. Klinična slika je pogosto nespecifična, kronična in podobna pogostejšim vnetnim boleznim kože, zato sta za pravilno opredelitev ključna natančna klinična ocena in primerjava s histološkimi, imunofenotipskimi in molekularnimi izvidi.

Poseben izziv predstavlja razmejevanje med parapsoriazo in zgodnjim mycosis fungoides, prepoznavanje sistemske narave Sézary sindroma ter razlikovanje Kaposijevega sarkoma od drugih vaskularnih ali infekcijskih sprememb. Ker so nekatere bolezni sprva omejene na kožo, pozneje pa lahko napredujejo ali zajamejo tudi krvni obtok, limfne vozle in notranje organe, je pomembno dolgotrajno spremljanje pacientov, pravočasno ponavljanje diagnostičnih postopkov in izbira stadiju prilagojenega zdravljenja.

PARAPSORIAZA

Parapsoriaza je heterogena skupina kroničnih dermatoz z eritemom in luščenjem, ki klinično in histopatološko zavzemajo vmesno mesto med benignimi vnetnimi dermatozami in kožnimi T-celičnimi limfomi. Tradicionalno jo delimo na parapsoriazo malih in velikih plakov; predvsem parapsoriaza velikih plakov ima potencial za prehod v mycosis fungoides (MF), kar je predmet dolgoletnih razprav. Zato je parapsoriaza danes pogosto obravnavana kot limfoproliferativna motnja z nizkim malignim potencialom, pri kateri sta ključna dolgoročno spremljanje in zgodnje prepoznavanje napredovanja bolezni (Duarte et al., 2013).

Parapsoriaza je redka bolezen z nejasno opredeljeno incidenco, kar je povezano z diagnostično heterogenostjo in težavnim razmejevanjem od zgodnjih oblik kožnih limfomov. Najpogosteje

se pojavlja pri odraslih in starejših pacientih, nekoliko pogosteje pri moških, ter ima kroničen potek s ponovitvami in remisijami. Oblika z malimi plaki običajno ostaja stabilna več let, oblika z velikimi plaki pa ima večje tveganje za napredovanje v kožni T-celični limfom, čeprav je absolutno tveganje relativno nizko (Duarte et al., 2013).

Etiopatogeneza parapsoriaze ni povsem pojasnjena, vendar številne raziskave podpirajo koncept, da gre za kronično imunološko stimulacijo z aktivacijo T-limfocitov v koži. Pri nekaterih pacientih so ugotovili klonalne populacije T-celic, kar nakazuje možnost zgodnje limfoproliferativne bolezni. Patogenetski mehanizem vključuje moteno regulacijo imunskega odziva v epidermisu in dermisu, kar vodi v vztrajanje vnetnih infiltratov (Ozgur et al., 2021).

Klinična slika parapsoriaze je raznolika, vendar so značilni dolgotrajni eritematozni plaki z drobnim luščenjem, ki so pogosto lokalizirani na trupu. Oblika z malimi plaki se kaže z manjšimi, manj izrazitimi lezijami, medtem ko so pri obliki z velikimi plaki ti plaki večji, nepravilnih robov, pogosto z atrofijo, telangiektazijami ali poikilodermijo. Diagnostika temelji na kombinaciji kliničnih znakov, histološkega izvida in dolgotrajnega spremljanja pacienta, saj posamezna biopsija pogosto ne omogoča zanesljive razmejitve med parapsoriazo in zgodnjim MF. Pomembna je ponavljajoča histološka analiza v primeru kliničnih sprememb. Diferencialna diagnoza bolezni je prikazana v Tabeli 1.

Prepoznavanje parapsoriaze

- Kronični eritematozni plaki z drobnim luščenjem so razlog za klinično spremljanje skozi čas.
- Oblika z velikimi plaki ima večje tveganje za napredovanje v kožni T-celični limfom.
- Posamezna biopsija pogosto ne zadostuje za dokončno razlikovanje od zgodnjega MF.
- Ponavljajoča histološka analiza je pomembna ob spremembi videza, velikosti ali infiltracije lezij.

Tabela 1: Diferencialna diagnoza redkih kožnih tumorjev in limfoproliferativnih bolezni

Sklop	Bolezni	Klinične značilnosti	Ključna razlika
Vnetne papuloskvamozne dermatoze	Psoriaza; atopijski oziroma ekcematozni dermatitis; pityriasis rosea	Luščeči se ali ekcematozni plaki, srbenje, lahko razširjen ali akuten izpuščaj	Manjka potrditev klonalne T-celične proliferacije; potek je praviloma bolj vneten, reaktiven ali spontano izzveni
Infekcijske bolezni	Sekundarni sifilis; bacilarna angiomatoza	Razširjen izpuščaj ali vaskularne papule/nodusi, zlasti pri imunsko oslabljenih pacientih	Diagnozo usmerja pozitiven izvid za okužbo; zdravljenje je protimikrobno, ne onkološko

Sklop	Bolezni	Klinične značilnosti	Ključna razlika
Kožni T-celični limfomi in sorodne limfoproliferacije	Parapsoriaza; mycosis fungoides; Sézary sindrom; limfomatoidna papuloza; adultna T-celična levkemija/limfom	Kronični plaki, eritrodermija, papulonekrotične lezije ali sistemska prizadetost	Razlikovanje temelji na kliničnem poteku, stopnji epidermotropizma, prisotnosti malignih T-limfocitov v periferni krvi, imunofenotipu in molekularni klonalnosti
Eritrodermije druge etiologije	Eritrodermija zaradi psoriaze, atopijskega dermatitisa, zdravil ali drugih sistemskih vzrokov	Razširjena rdečina, luščenje in srbenje	Pri Sézary sindromu so odločilni klonalni T-limfociti v periferni krvi, limfadenopatija in ustrezen imunofenotip
Benigni in maligni vaskularni tumorji	Hemangiom; angiosarkom; Kaposijev sarkom	Vaskularne makule, papule, nodusi ali agresivno napredujoče lezije	Pri Kaposijevem sarkomu je ključna potrditev HHV-8; angiosarkom ima izrazitejšo citološko atipijo in agresivnejši potek
Druge pigmentno-vaskularne in vezivnotkivne lezije	Dermatofibrom; purpura	Čvrste papule ali krvavitve v koži, ki lahko klinično posnemajo vijolične lezije	Manjka proliferacija HHV-8 pozitivnih vretenastih celic oziroma značilna vaskularna neoplazija

Opomba: Povzeto po Cristofoletti et al., 2019; Duarte et al., 2013; Mesri et al., 2010; Miyashiro & Sanches, 2023; Miyashiro et al., 2022; Sheern et al., 2025.

Obravnava parapsoriaze je v prvi vrsti usmerjena v nadzor kožnih sprememb in zmanjšanje tveganja za morebitno napredovanje bolezni, zlasti pri obliki z velikimi plaki, ki lahko predstavlja zgodnjo limfoproliferativno motnjo. V večini primerov zadostuje lokalni pristop, pri čemer imajo pomembno vlogo topični kortikosteroidi, ki zmanjšujejo vnetje in infiltracijo limfocitov, vendar pogosto ne vodijo v dolgotrajno remisijo. Ključna metoda zdravljenja je fototerapija, ki deluje z imunosupresivnim učinkom na kožne T-limfocite. PUVA vključuje uporabo psoralena peroralno ali topikalno, sledijo obsevanja z UVA, kar vodi do zaviranja proliferacije limfocitov in sprožitve apoptoze. NB-UVB je varnejša alternativa, zlasti pri manj infiltriranih lezijah, in ima primerljivo učinkovitost pri začetnih oblikah bolezni (Duarte et al., 2013; Hofer et al., 1999).

Pri pacientih z razširjeno boleznijo ali kliničnim oziroma histološkim sumom na transformacijo v MF se lahko uvede sistemski pristop po načelih zdravljenja kožnih T-celičnih limfomov. Metotreksat se v tem kontekstu uporablja v nizkih odmerkih, interferon-α pa predvsem pri potrjeni limfoproliferativni transformaciji oziroma po shemah za MF/SS. Biološka zdravila

nimajo ustaljene vloge pri parapsoriazi, ki poteka relativno benigno; ob prehodu v mycosis fungoides pa se uporablja enak terapevtski pristop kot pri kožnih limfomih. Pomemben del obravnave ostaja dolgotrajno spremljanje, saj izboljšanje lezij ne prepreči vedno napredovanja bolezni (Tabela 2) (Duarte et al., 2013; Latzka et al., 2023; Ozgur et al., 2021; Zackheim et al., 2003).

Tabela 2: Zdravljenje parapsoriaze

Zdravljenje	
Ozkopasovna UVB fototerapija	3-krat tedensko; začetni odmerek glede na fototip ali MED, nato postopno zviševanje po protokolu. Prva linija pri manj infiltriranih lezijah; zdravljenje običajno do kliničnega izboljšanja oziroma največjega odziva, nato postopno ukinjanje ali vzdrževanje po presoji.
PUVA	2–3-krat tedensko; 8-MOP per os približno 0,6 mg/kg 1,5–2 uri pred UVA ali topikalna PUVA po protokolu. Alternativa pri obsežnejših ali bolj infiltriranih lezijah. Potrebno spremljanje kumulativne UVA doze, fotostaranja in dolgoročnega tveganja za kožne rake.
Topični kortikosteroidi	Srednje do visoko potentni kortikosteroid 1–2-krat dnevno v omejenih ciklih. Dopolnilno zdravljenje; običajno 2–4 tedne, nato prekinitev ali intervalna uporaba. Izogibanje dolgotrajni neprekinjeni uporabi zaradi atrofije kože.
Metotreksat	10–15 mg 1-krat tedensko; po potrebi do 25 mg/tedensko. Redko, pri obsežnejši bolezni, napredovanju bolezni ali sumu na transformacijo. Obvezno spremljanje hemograma, jetrnih encimov in ledvične funkcije.
Interferon α	Individualno; najpogosteje nizki odmerki 3 milijone IU s.c. 3-krat tedensko pri limfoproliferativni transformaciji. V poštev pride pri prehodu parapsoriaze v MF oziroma po shemah za kožne limfome.

MYCOSIS FUNGOIDES

Mycosis fungoides (MF) je najpogostejši primarni kožni T-celični limfom, za katerega je značilna proliferacija klonalnih T-limfocitov z izrazito tropnostjo za kožo. Bolezen ima praviloma počasen, kroničen potek z značilnim razvojem od nespecifičnih eritematoznih makul do infiltriranih plakov in tumorjev, lahko pa v napredovalih stadijih prizadene tudi limfne vozle, kri in notranje organe. Zaradi velike klinične raznolikosti in podobnosti z benignimi vnetnimi dermatozami ostaja MF diagnostični izziv, kar pogosto vodi v večletno zamudo pri postavitvi diagnoze (Miyashiro & Sanches, 2023; Sheern et al., 2025).

MF predstavlja približno polovico vseh primarnih kožnih limfomov in je najpogostejša oblika kožnega T-celičnega limfoma. Gre za redko bolezen, katere incidenca v populacijah zahodne

Evrope znaša približno 0,3–1 primer na 100.000 prebivalcev letno, pri čemer so podatki variabilni zaradi diagnostičnih težav in razlik v registrih. Bolezen se najpogosteje pojavlja pri odraslih pacientih srednje in starejše starosti, z rahlo prevlado moških, njen potek pa je običajno dolgotrajen, z večletnim prikritim obdobjem (Sheern et al., 2025).

Etiologija MF ostaja večinoma nepojasnjena. Domneva se, da gre za multifaktorsko bolezen, pri kateri sodelujejo genetski, imunološki in okoljski dejavniki. Vloga kronične antigene stimulacije, infekcij in epigenetskih sprememb je predmet raziskav, vendar noben posamezni dejavnik še ni bil nedvoumno potrjen (Sheern et al., 2025).

Patofiziologija MF temelji na klonalni proliferaciji CD4+ T-limfocitov z moteno regulacijo citokinov in signalnih poti. Maligne celice izražajo specifične kemokinske receptorje, ki omogočajo njihovo migracijo in zadrževanje v koži. Motena regulacija imunskega nadzora, zlasti v osi Th2, vodi v zmanjšano protitumorsko imunost in napredovanje bolezni. Napredovanje bolezni je povezano z dodatnimi genetskimi spremembami, ki vodijo v večjo agresivnost in sistemsko razširjenost bolezni (Miyashiro & Sanches, 2023; Stuver & Geller, 2023).

Klinična slika MF je raznolika in vključuje tri osnovne faze. V začetni fazi so prisotne makule in plaki, ki pogosto posnemajo ekcem ali psoriazo. Kasneje se razvijejo infiltrirani plaki in tumorji, pri nekaterih pacientih pa pride do eritrodermije. Lezije so najpogosteje lokalizirane na trupu in fleksornih predelih. Srbenje je pogosto in lahko izrazito. Pri napredovali bolezni se pojavi sistemska prizadetost (Sheern et al., 2025; Trautinger, 2017).

Diagnostika MF temelji na kombinaciji klinične slike, histopatološke analize, imunofenotipizacije in molekularnih metod. Zaradi variabilnosti bolezni je pogosto potrebnih več biopsij skozi čas. Določanje stadija bolezni temelji na TNMB klasifikaciji, ki vključuje oceno kože, limfnih vozlov, prizadetosti periferne krvi in notranjih organov. Natančna diagnostika je ključna za izbiro ustreznega zdravljenja in prognozo. Diferencialna diagnoza je prikazana v Tabeli 1.

Obravnava mycosis fungoides je kompleksna, stadijsko odvisna in praviloma poteka v zaporednih linijah zdravljenja. Cilj ni ozdravitev, temveč nadzor bolezni, podaljšanje remisije in izboljšanje kakovosti življenja. V zgodnjih stadijih je zdravljenje, omejeno predvsem na kožne spremembe, pri čemer ima fototerapija ključno vlogo. PUVA je ena najučinkovitejših metod, saj omogoča visoke stopnje remisije, pogosto nad 70 %. Alternativno se uporablja NB-UVB, ki je posebej primeren pri površinskih lezijah, vendar lahko vodi v nekoliko krajše remisije (Trautinger, 2017).

Stadijsko usmerjeno zdravljenje MF

- Pri zgodnjih stadijih je zdravljenje, omejeno predvsem na kožne spremembe.
- Fototerapija je pomembna pri površinskih lezijah in lahko omogoči dolgotrajnejšo remisijo.
- Sistemsko zdravljenje je namenjeno razširjeni, napredovali ali neodzivni bolezni.
- Izbira zdravljenja mora upoštevati stadij bolezni, razširjenost lezij in splošno stanje pacienta.

Pri pacientih, ki ne odgovorijo na fototerapijo ali imajo napredovalo bolezen, se uvede sistemsko zdravljenje. Metotreksat je ena najpogosteje uporabljenih učinkovin. Interferon-α je pomembno biološko zdravilo, ki modulira imunski odziv, zavira proliferacijo tumorskih celic in spodbuja protitumorsko imunost; uporablja se samostojno ali v kombinaciji s PUVA, kar lahko poveča stopnjo odziva (Whittaker et al., 2016).

V zadnjih letih so pomembno mesto v obravnavi napredovalega MF dobila ciljna biološka zdravila. Mogamulizumab, monoklonsko protitelo proti CCR4, deluje z zmanjšanjem števila malignih T-celic in se uporablja pri ponovitveni ali neodzivni bolezni po predhodnem sistemskem zdravljenju. Brentuximab vedotin, protitelo proti CD30, konjugirano s citotoksičnim agensom, je indiciran pri CD30-pozitivnih oblikah bolezni. Ti pristopi pomenijo pomemben napredek, saj ciljajo specifične tumorske antigene in omogočajo bolj selektivno zdravljenje (Horwitz et al., 2021; Kim et al., 2018).

Pri napredovalih stadijih se uporabljajo tudi klasične onkološke metode, kot so sistemska kemoterapija, obsevanje celotne kože z elektronskim snopom (TSEBT) in alogena presaditev krvotvornih matičnih celic. Ekstrakorporealna fotofereza (ECP) se pri MF uporablja predvsem pri eritrodermičnih oblikah ali ob prizadetosti periferne krvi, zlasti kadar je bolezen obravnavana v spektru MF/SS. Zaradi večjih neželenih učinkov zdravljenja in omejenega trajanja učinka so ti postopki rezervirani za paciente z agresivnim potekom bolezni. Kljub številnim možnostim obravnava MF ostaja izziv, saj je potek kroničen, remisije so pogosto začasne in pacienti običajno potrebujejo dolgoročno, individualizirano strategijo (Tabela 3) (Stuver & Geller, 2023; Whittaker et al., 2016).

Tabela 3: Zdravljenje mycosis fungoides

Zdravljenje	
Ozkopasovna UVB fototerapija	3-krat tedensko; začetni odmerek glede na fototip ali MED, nato postopno zviševanje. Za zgodnje, površinske stadije. Zdravljenje do remisije ali največjega odziva; po kliničnem izboljšanju je možno postopno zmanjševanje števila obsevanj.

Zdravljenje	
PUVA	2–3-krat tedensko; 8-MOP približno 0,6 mg/kg per os pred UVA ali lokalna/balneo-PUVA. Pogosto učinkovitejša pri plakih; spremljanje kumulativne UVA doze in dolgoročnega tveganja za fotokarcinogenezo.
Metotreksat	10–25 mg 1-krat tedensko per os ali s.c.; folna kislina po protokolu Sistemsko zdravljenje pri obsežnejši ali neodzivni bolezni. Največji odmerek je običajno 25 mg/tedensko; potrebno je spremljanje hemograma ter jetrne in ledvične funkcije.
Interferon-α	3 milijone IU s.c. 3-krat tedensko; titracija do približno 9 milijonov IU 3-krat tedensko glede na toleranco. Pogosto v kombinaciji s PUVA ali drugimi pristopi; omejujejo gripi podobni simptomi, citopenije in psihiatrični neželeni učinki.
Mogamulizumab	1 mg/kg i.v. 1., 8., 15. in 22. dan prvega 28-dnevnega cikla, nato 1. in 15. dan naslednjih ciklov. Za ponovitveno/neodzivno MF/SS po predhodnem sistemskem zdravljenju; zdravljenje do napredovanja bolezni ali nesprejemljivih neželenih učinkov zdravljenja. Spremljanje infuzijskih reakcij in izpuščajev.
Brentuximab vedotin	1,8 mg/kg i.v. na 3 tedne; največ 180 mg na odmerek. Za CD30+ bolezen; zdravljenje običajno do 16 ciklov ali do napredovanja bolezni/neželenih učinkov zdravljenja. Spremljanje periferne nevropatije in citopenij.
Ekstrakorporealna fotofereza (ECP)	2 zaporedna dneva vsakih 2–4 tedne; metoksalen po protokolu naprave oziroma centra. Pri eritrodermičnih oblikah MF ali prizadetosti periferne krvi, zlasti v spektru MF/SS; pogosto v kombinaciji z interferonom-α ali drugimi sistemskimi pristopi.
Kemoterapija	Individualno po onkološkem protokolu. Rezervirano za napredovalo ali hitro napredujočo bolezen zaradi kratkotrajnih odzivov in izrazitejših neželenih učinkov zdravljenja.

Opomba: Povzeto po Horwitz et al., 2021; Kim et al., 2018; Latzka et al., 2023; Miyashiro & Sanches, 2023; Trautinger, 2017; Whittaker et al., 2016; Zackheim et al., 2003.

SÉZARY SINDROM

Sézary sindrom (SS) je redka, vendar zelo agresivna levkemična varianta kožnega T-celičnega limfoma. Od mycosis fungoides se razlikuje po primarni sistemski naravi in hitrejšem poteku. Opredeljuje ga klasična triada eritrodermije, razširjene limfadenopatije in cirkulirajočih malignih T-limfocitov z značilnimi cerebriformnimi jedri, imenovanih Sézaryjeve celice. Bolezen praviloma prizadene kožo, kri in limfne vozle ter ima slabšo prognozo kot druge oblike kožnih limfomov (Miyashiro et al., 2022).

Sézary sindrom je izjemno redek, saj predstavlja le majhen delež vseh kožnih T-celičnih limfomov. Incidenca se ocenjuje na približno 0,1–0,3 primera na milijon prebivalcev letno.

Bolezen se pojavlja predvsem pri starejših odraslih pacientih in je pogostejša pri moških kot pri ženskah. Povprečna starost ob diagnozi je v šestem do sedmem desetletju življenja (Cristofoletti et al., 2019; Cristofoletti et al., 2025; Kubica & Pittelkow, 2014).
Etiologija Sézary sindroma ni povsem pojasnjena. Domneva se, da bolezen izvira iz kožno tropnih spominskih CD4+ T-limfocitov, pri katerih pride do maligne transformacije. Predlagani so različni sprožilni dejavniki, vključno s kronično antigeno stimulacijo in imunološkimi motnjami, vendar jasnega etiološkega dejavnika ni bilo mogoče potrditi. Genetske analize so pokazale številne somatske mutacije, ki vplivajo na signalne poti celičnega cikla in imunskega nadzora (Cristofoletti et al., 2025).

Patogeneza SS temelji na kompleksni interakciji med malignimi T-celicami in tumorskim mikrookoljem. Maligne Sézaryjeve celice izločajo citokine in kemokine, ki spodbujajo Th2-dominantni imunski odziv, kar vodi v imunosupresijo in zmanjšan protitumorski nadzor. Pomembno vlogo ima tudi motena regulacija kemokinskih receptorjev, ki omogočajo migracijo malignih celic med kožo, krvjo in limfnimi vozli. Interakcija z dendritičnimi celicami, mastociti in stromalnimi elementi dodatno spodbuja rast tumorja in zavira učinkovito imunsko reakcijo proti malignim celicam (Miyashiro et al., 2022; Najidh et al., 2021).
Klinično je SS zaznamovan z razširjeno eritrodermijo, ki zajema več kot 80 % telesne površine in jo pogosto spremlja intenzivno srbenje. Koža je difuzno eritematozna, z luščenjem, lihenifikacijo in pogostimi sekundarnimi spremembami. Prisotni so lahko tudi alopecija, palmoplantarna hiperkeratoza, distrofija nohtov in ektropij. Limfadenopatija je skoraj vedno prisotna, medtem ko so sistemski simptomi in znaki, kot so vročina in izguba telesne mase, redkejši. Zaradi oslabljenega imunskega sistema imajo pacienti povečano tveganje za okužbe (Miyashiro et al., 2022).

Ključni znaki Sézary sindroma

- Razširjena eritrodermija, ki zajema večino telesne površine, je značilen klinični znak.
- Intenzivno srbenje, luščenje in lihenifikacija pomembno vplivajo na kakovost življenja.
- Limfadenopatija in prizadetost periferne krvi ločujeta SS od številnih vnetnih eritrodermij.
- Zaradi oslabljenega imunskega sistema je potrebno pozorno spremljanje okužb.

Diagnostika SS temelji na kombinaciji klinične slike, histopatološke analize in laboratorijskih preiskav. Ključno je dokazati prisotnost klonalnih T-limfocitov v periferni krvi, kar se doseže s citološko analizo, pretočno citometrijo in molekularnimi metodami za dokazovanje T-celičnih

receptorjev. Diagnoza vključuje tudi razvrščanje bolezni v stadije po sistemu TNMB, ki upošteva prizadetost kože, limfnih vozlov, periferne krvi in notranjih organov ter omogoča oceno prognoze in izbiro ustreznega zdravljenja. Diferencialna diagnoza bolezni je prikazana v Tabeli 1.

Obravnava Sézary sindroma je kompleksna in skoraj vedno zahteva sistemski pristop, saj gre za bolezen z izrazito prizadetostjo periferne krvi. Ekstrakorporealna fotofereza (ECP) je ena ključnih metod zdravljenja; uporablja se predvsem pri eritrodermičnih kožnih T-celičnih limfomih, zlasti pri Sézary sindromu in izbranih napredovalih oblikah MF s prizadetostjo periferne krvi. Temelji na obsevanju pacientovih levkocitov z UVA po predhodni aplikaciji psoralena, kar vodi v apoptozo malignih celic in modulacijo imunskega sistema. Interferon-α deluje imunomodulatorno in antiproliferativno ter se lahko kombinira s fotoferezo ali fototerapijo. Med novejšimi ciljnimi zdravili izstopa mogamulizumab, monoklonsko protitelo proti CCR4, ki selektivno zmanjšuje število malignih T-celic. Pri izbranih pacientih se uporablja tudi brentuximab vedotin, zlasti ob izražanju antigena CD30 (Horwitz et al., 2021; Kim et al., 2018; Whittaker et al., 2016).

Fototerapija, zlasti PUVA, ima dopolnilno vlogo in lahko izboljša kožne spremembe, vendar kot monoterapija zaradi sistemske narave bolezni ni zadostna; uporablja se v kombinaciji z drugimi sistemskimi zdravili (Whittaker et al., 2016).

Onkološko zdravljenje vključuje sistemsko kemoterapijo, ki se uporablja predvsem pri napredovali ali neodzivni bolezni, saj so odzivi pogosto kratkotrajni. Uporabljajo se lahko tudi histonski deacetilazni inhibitorji, npr. vorinostat, in retinoidi. Pri izbranih pacientih z agresivnim potekom bolezni predstavlja alogena presaditev krvotvornih matičnih celic edino potencialno kurativno možnost, vendar je povezana z visoko obolevnostjo in umrljivostjo (Tabela 4) (Kubica & Pittelkow, 2014).

Tabela 4: Zdravljenje Sézary sindroma

Zdravljenje	
Ekstrakorporealna fotofereza (ECP)	2 zaporedna dneva vsakih 2–4 tedne; metoksalen po protokolu. Ključna metoda pri eritrodermični bolezni s prizadetostjo periferne krvi. Odziv se ocenjuje šele po več mesecih; pogosto se kombinira z interferonom ali retinoidom.
Interferon-α	3 milijone IU s.c. 3-krat tedensko; po toleranci titracija do 9 milijonov IU 3-krat tedensko. Kombinirano zdravljenje z ECP, PUVA ali retinoidi; spremljanje citopenije, jetrnih encimov, razpoloženja in gripi podobnih simptomov oziroma znakov.

Mogamulizumab	1 mg/kg i.v. 1., 8., 15. in 22. dan prvega 28-dnevnega cikla, nato 1. in 15. dan naslednjih ciklov. Posebej pri SS z izrazito prizadetostjo periferne krvi; zdravljenje do napredovanja bolezni ali nesprejemljivih neželenih učinkov zdravljenja. Spremljanje infuzijskih reakcij in kožnih izpuščajev.
Brentuximab vedotin	1,8 mg/kg i.v. na 3 tedne; največ 180 mg na odmerek. Za CD30+ bolezen; običajno do 16 ciklov. Spremljanje periferne nevropatije, nevtropenije in okužb.
Metotreksat	10–25 mg 1-krat tedensko. Dopolnilno ali paliativno sistemsko zdravljenje; največji odmerek je običajno 25 mg/tedensko. Potrebno je spremljanje hemograma ter jetrne in ledvične funkcije.
Kemoterapija	Individualno po onkološkem protokolu. Za neodzivno ali hitro napredujočo bolezen; odzivi so pogosto kratkotrajni, zato se uporablja selektivno.
Alogena presaditev krvotvornih matičnih celic	Individualno po transplantacijskem protokolu. Potencialno kurativna možnost pri izbranih pacientih; povezana z visoko obolevnostjo in zahteva skrbno selekcijo.

Opomba: Povzeto po Horwitz et al., 2021; Kim et al., 2018; Kubica & Pittelkow, 2014; Miyashiro et al., 2022; Whittaker et al., 2016.

KAPOSIJEV SARKOM

Kaposijev sarkom (KS) je angioproliferativni tumor, ki izvira iz endotelijskih celic in je močno povezan z okužbo s humanim herpes virusom tipa 8 (HHV-8). Gre za edinstveno neoplazmo, ki združuje značilnosti vnetnega, infekcijskega in tumorskega procesa ter se pojavlja v več kliničnih oblikah, vključno s klasičnim, endemičnim, iatrogenim in AIDS-povezanim Kaposijevim sarkomom. Bolezen je pogosto sistemska in lahko prizadene kožo, sluznice, limfne vozle ter notranje organe, pri čemer ima potek bolezni zelo variabilno prognozo glede na osnovno stanje pacienta (Mesri et al., 2010).

Osnovni etiološki dejavnik Kaposijevega sarkoma je okužba s HHV-8, ki je prisotna v skoraj vseh tumorskih celicah. Virus inducira proliferacijo endotelijskih celic in zavira apoptozo prek interakcije z različnimi celičnimi signalnimi potmi. Pomembno vlogo imajo tudi imunosupresija, vnetni citokini in angiogeni dejavniki, ki ustvarjajo mikrookolje, ugodno za rast tumorja. Prisotnost HHV-8 sama po sebi ni zadostna za razvoj bolezni, ključno vlogo ima dodatna imunosupresija, kot je na primer okužba s HIV ali iatrogeno povzročena imunosupresija po presaditvi organov (Mesri et al., 2010).

Epidemiologija KS se je bistveno spremenila z epidemijo HIV. Pred pojavom AIDS-a je bila bolezen redka in je prizadela predvsem starejše moške v Sredozemlju. Z razširitvijo okužbe s

HIV je KS postal ena najpogostejših malignih bolezni pri okuženih pacientih, zlasti v podsaharski Afriki. Po uvedbi protiretrovirusnega zdravljenja (HAART) se je incidenca AIDS-povezanega KS pomembno zmanjšala, vendar bolezen še vedno predstavlja pomemben klinični problem (Gbabe et al., 2014).

Tumorske celice izražajo endotelijske markerje, kot sta CD31 in CD34. Virus HHV-8 v tumorskih celicah inducira angiogenezo prek aktivacije signalnih poti, ki vključujejo VEGF in druge rastne faktorje, kar vodi v nastanek značilnih vaskularnih lezij (Mesri et al., 2010).

Etiopatogeneza Kaposijevega sarkoma

- Okužba s HHV-8 je ključni etiološki dejavnik Kaposijevega sarkoma.
- Sama prisotnost HHV-8 običajno ni zadostna za razvoj bolezni.
- Imunosupresija, vnetni citokini in angiogeni dejavniki ustvarjajo okolje, ugodno za rast tumorja.
- Tumorske celice izražajo endotelijske markerje, kot sta CD31 in CD34.

Klinično se KS kaže z rdeče-vijoličnimi makulami, papulami ali nodusi, ki so lahko solitarni ali multipli. Najpogosteje se pojavljajo na koži spodnjih okončin, lahko pa prizadenejo tudi sluznice, pljuča in gastrointestinalni trakt. Potek bolezni je odvisen od imunskega stanja pacienta in razširjenosti bolezni. Diagnostika temelji na histološki potrditvi bolezni, dopolnjeni z imunohistokemičnimi metodami za potrditev HHV-8, ter klinični oceni razširjenosti bolezni. Diferencialno diagnozo bolezni prikazuje Tabela 1.

Zdravljenje Kaposijevega sarkoma je odvisno od tipa bolezni, razširjenosti in imunskega statusa pacienta ter zahteva individualiziran, multimodalen pristop. Pri lokaliziranih oblikah imajo pomembno vlogo lokalne metode, zlasti ekscizija posameznih lezij, krioterapija, lasersko zdravljenje in radioterapija, ki lahko omogočijo dober lokalni nadzor bolezni (Silvestri et al., 2022; Webster, 1995).

Biološka zdravila vključujejo predvsem interferon-α, ki ima antiproliferativni in antiangiogeni učinek ter je učinkovit pri pacientih z ohranjenim imunskim sistemom. V zadnjih letih se razvijajo tudi druga ciljna zdravljenja, usmerjena v angiogenezo in signalne poti tumorja, vendar njihova uporaba še ni rutinska (Gbabe et al., 2014).

Ključno mesto v zdravljenju AIDS-povezanega KS ima protiretrovirusno zdravljenje (HAART), ki lahko samo po sebi povzroči zmanjšanje tumorja z izboljšanjem imunskega sistema. V primerih napredovale bolezni je potrebna sistemska kemoterapija. Najpogosteje

uporabljeno zdravilo je liposomalni doksorubicin. Uporabljajo se tudi druga citostatična zdravila, kot sta daunorubicin in paklitaksel (Cooley et al., 2007; Gbabe et al., 2014).

Pri napredovalih ali neodzivnih oblikah bolezni je lahko indicirano sistemsko onkološko zdravljenje, ki vključuje kombinirano kemoterapijo. V izbranih primerih se uporabljajo tudi eksperimentalni pristopi, usmerjeni proti signalnim potem VEGF. Kljub napredku obravnava pogosto ostaja paliativna, njen cilj pa je zmanjšanje tumorske mase, izboljšanje simptomov in znakov bolezni ter podaljšanje preživetja (Tabela 5) (Gbabe et al., 2014).

Kirurško zdravljenje Kaposijevega sarkoma ima pomembno, vendar praviloma omejeno vlogo. Najbolj primerno je pri lokaliziranih, majhnih in solitarnih lezijah, kjer omogoča hitro lokalno odstranitev tumorja. Ekscizija z majhnim varnostnim robom je posebej uporabna pri klasični obliki bolezni, pri kateri so lezije pogosto omejene na spodnje okončine in rastejo počasi. Takšna strategija lahko zagotovi popolno lokalno remisijo, vendar ne prepreči nastanka novih lezij drugje, saj je Kaposijev sarkom pogosto sistemska bolezen (Webster, 1995).

Poleg klasične ekscizije se uporabljajo tudi druge lokalne kirurške tehnike, kot so kiretaža, elektrokavterizacija in laserska ablacija. Lasersko zdravljenje omogoča selektivno uničenje vaskularnih lezij ter lahko prispeva k dobremu kozmetičnemu rezultatu in hitri epitelizaciji. Ta pristop je posebej primeren za površinske kožne lezije in spremembe na sluznicah, kjer želimo čim bolj zmanjšati brazgotinjenje (Silvestri et al., 2022; Webster, 1995).

V nekaterih primerih se uporablja kriokirurgija, ki temelji na uničenju tumorja z zamrzovanjem. Metoda je primerna predvsem za manjše lezije in predstavlja enostavno ambulantno možnost, vendar je potrebnih več ponovitev in je manj natančna kot kirurška ekscizija (Webster, 1995).

Kirurško zdravljenje je predvsem lokalno, zato ima omejeno vlogo pri razširjeni bolezni. Pri pacientih z multiplimi lezijami ali sistemsko prizadetostjo je potreben kombinirani pristop, ki vključuje sistemsko kemoterapijo ali protiretrovirusno zdravljenje pri HIV-pozitivnih pacientih. Kirurški posegi so v teh primerih predvsem paliativni in usmerjeni v obravnavo simptomatskih ali estetsko motečih lezij.

Kirurški pristop se pogosto kombinira z drugimi lokalnimi metodami, kot je radioterapija, ki ima zelo visoko učinkovitost pri lokalnem nadzoru bolezni. V sodobni praksi je del multimodalne obravnave, prilagojene lokalizaciji, številu lezij in splošnemu stanju pacienta; cilj je doseči optimalen učinek ob najmanjši invazivnosti (Tabela 5) (Inan et al., 2021; Vargas & Solé, 2018; Webster, 1995).

Lokalni nadzor Kaposijevega sarkoma

- Pri lokaliziranih lezijah imajo pomembno vlogo ekscizija, kriokirurgija, lasersko zdravljenje in radioterapija.
- Lokalno zdravljenje lahko izboljša simptome, krvavitev, bolečino in estetske težave.
- Radioterapija je učinkovita metoda za lokalni nadzor simptomatskih ali krvavečih lezij.
- Pri razširjeni bolezni je lokalno zdravljenje praviloma del kombiniranega pristopa.

Tabela 5: Zdravljenje Kaposijevega sarkoma

Zdravljenje	
Kirurška ekscizija	Ekscizija posamezne lezije z ozkim varnostnim robom; po potrebi kiretaža ali elektrokavterizacija. Za majhne, solitarne in simptomatske lezije. Lokalna metoda; ne prepreči nastanka novih lezij.
Radioterapija	Najpogosteje lokalni režimi z manjšim številom frakcij, npr. 8 Gy enkratno ali 20–30 Gy v več frakcijah. Visoka lokalna učinkovitost pri simptomatskih, krvavečih ali bolečih lezijah; režim se določi glede na lokalizacijo in namen zdravljenja.
Interferon-α	3–9 milijonov IU s.c. 3-krat tedensko; titracija glede na toleranco. Učinkovitejši pri pacientih z ohranjenim imunskim sistemom in počasnejšim potekom; omejujejo sistemski neželeni učinki.
HAART / ART	Standardni kombinirani protiretrovirusni režim. Temelj zdravljenja AIDS-povezanega KS; pogosto povzroči zmanjšanje tumorja, pri obsežni bolezni pa se kombinira s kemoterapijo.
Pegilirani liposomalni doksorubicin	20 mg/m² i.v. na 2–3 tedne; vsakih 14 dni do najboljšega odziva. Prva linija sistemske kemoterapije pri razširjenem ali simptomatskem KS. Običajno približno 6 ciklov, nato prilagoditev glede na odziv in neželene učinke zdravljenja; spremljanje krvne slike in srčne funkcije.
Paklitaksel	100 mg/m² i.v. na 2 tedna ali 80 mg/m² tedensko. Alternativa ali druga linija pri napredovali/neodzivni bolezni. Spremljanje nevropatije, mielosupresije in preobčutljivostnih reakcij.
Kemoterapija – kombinirana	Individualno po onkološkem protokolu. Rezervirano za hitro napredujočo bolezen, prizadetost notranjih organov ali neodzivno bolezen; cilj je zmanjšanje tumorske mase in simptomov oziroma znakov.

Opomba: Povzeto po Cooley et al., 2007; Gbabe et al., 2014; Inan et al., 2021; Simpson et al., 1993; Silvestri et al., 2022; Vargas & Solé, 2018; Webster, 1995.

Spremljanje in pravočasno ukrepanje

- Pri redkih kožnih tumorjih je pomembno sistematično spremljanje velikosti, barve, števila in infiltracije lezij.
- Nove sistemske težave, okužbe, krvavitve ali hitro napredovanje sprememb zahtevajo hitro klinično oceno.
- Primerjava klinične slike, laboratorijskih izvidov in histoloških podatkov zmanjša tveganje za diagnostično zamudo.
- Dosledno upoštevanje dogovorjenega spremljanja prispeva k zgodnejšemu prepoznavanju napredovanja bolezni.

ZAKLJUČEK

Redki kožni tumorji in limfoproliferativne bolezni zahtevajo natančno klinično presojo, saj se lahko sprva kažejo s podobnimi kožnimi spremembami kot pogostejše vnetne dermatoze. Pri parapsoriazi, mycosis fungoides, Sézary sindromu in Kaposijevem sarkomu je zato pomembna povezava med klinično sliko, histološko potrditvijo, imunofenotipskimi in molekularnimi podatki ter oceno razširjenosti bolezni. Dolgotrajno spremljanje pacienta, prepoznavanje napredovanja bolezni in pravočasna ponovna diagnostična ocena so ključni za ustrezno razvrstitev bolezni in izbiro zdravljenja.

Zdravljenje je praviloma individualizirano in stadiju prilagojeno. Pri zgodnejših ali lokaliziranih oblikah imajo pomembno mesto zdravljenje, usmerjeno v kožne spremembe, in lokalni pristopi, pri napredovali, neodzivni ali sistemski bolezni pa sistemsko zdravljenje, ciljna zdravila, radioterapija ali kombinirani pristopi. Celostna obravnava temelji na rednem spremljanju učinkovitosti, zaznavanju neželenih učinkov zdravljenja in pravočasnem ukrepanju ob novih simptomih ali spremembah poteka bolezni.

VPRAŠANJA ZA RAZMISLEK

1. Kateri klinični znaki pri kroničnih eritematozno-luščečih se lezijah bi lahko vzbudili sum na prehod v kožni T-celični limfom?
2. Zakaj je pri parapsoriazi in mycosis fungoides pomembno dolgotrajno spremljanje kožnih sprememb ter primerjava klinične slike s histološkim izvidom?

3. Kako bi prepoznali znake sistemske prizadetosti pri pacientu s kožnim limfomom ali Kaposijevim sarkomom?
4. Kateri neželeni učinki zdravljenja so pomembni pri fototerapiji, sistemskem zdravljenju in radioterapiji ter kako jih je mogoče pravočasno zaznati?
5. Zakaj je pri pacientih z redkimi kožnimi tumorji pomembna doslednost pri spremljanju sprememb, upoštevanju navodil in pravočasnem poročanju o novih simptomih?

KRATICE

Kratica	Razlaga
AIDS	sindrom pridobljene imunske pomanjkljivosti
ART	protiretrovirusno zdravljenje
CCR4	kemokinski receptor C-C tipa 4
CD	oznaka diferenciacijskega antigena
ECP	ekstrakorporealna fotofereza
HAART	visoko učinkovito kombinirano protiretrovirusno zdravljenje
HHV-8	humani herpes virus tipa 8
HIV	virus humane imunske pomanjkljivosti
IU	mednarodna enota
KS	Kaposijev sarkom
MED	minimalni eritemski odmerek
MF	mycosis fungoides
NB-UVB	ozkopasovna ultravijolična svetloba B
PUVA	psoralen in ultravijolična svetloba A
SS	Sézary sindrom
TNMB	sistem za razvrščanje bolezni po prizadetosti kože oziroma tumorja, limfnih vozlov, notranjih organov in periferne krvi
TSEBT	obsevanje celotne kože z elektronskim snopom
UVA	ultravijolična svetloba A
UVB	ultravijolična svetloba B
VEGF	vaskularni endotelijski rastni dejavnik
8-MOP	8-metoksipsoralen

LITERATURA

1. Cooley, T., Henry, D., Tonda, M., Sun, S., O'Connell, M., & Rackoff, W. (2007). A randomized, double-blind study of pegylated liposomal doxorubicin for the treatment of AIDS-related Kaposi's sarcoma. *The Oncologist*, *12*(1), 114–123. https://doi.org/10.1634/theoncologist.12-1-114
2. Cristofoletti, C., Narducci, M. G., & Russo, G. (2019). Sézary syndrome, recent biomarkers and new drugs. *Chinese Clinical Oncology*, *8*(1), 2. https://doi.org/10.21037/cco.2018.11.02
3. Cristofoletti, C., Salvatore, G., Bassi, C., Negrini, M., Scaglione, G. L., Mazzarella, L., Frigè, G., Minafò, Y. A., Fioretti, M., Monopoli, A., Accetturi, M. P., Pilla, M. A., Di Raimondo, C., Frezzolini, A., Scala, E., D'Atri, S., Russo, G., & Narducci, M. G. (2025). Expressed mutated genes in Sezary

syndrome and their potential prognostic value in patients treated with extracorporeal photopheresis. *Frontiers in Immunology*, *16*, Article 1589467. https://doi.org/10.3389/fimmu.2025.1589467
4. Duarte, I. A., Korkes, K. L., Amorim, V. A., Kobata, C., Buense, R., & Lazzarini, R. (2013). An evaluation of the treatment of parapsoriasis with phototherapy. *Anais Brasileiros de Dermatologia*, *88*(2), 306–308. https://doi.org/10.1590/S0365-05962013000200028
5. Gbabe, O. F., Okwundu, C. I., Dedicoat, M., & Freeman, E. E. (2014). Treatment of severe or progressive Kaposi's sarcoma in HIV-infected adults. *Cochrane Database of Systematic Reviews*, (9), Article CD003256. https://doi.org/10.1002/14651858.CD003256.pub2
6. Hofer, A., Cerroni, L., Kerl, H., & Wolf, P. (1999). Narrowband (311-nm) UV-B therapy for small plaque parapsoriasis and early-stage mycosis fungoides. *Archives of Dermatology*, *135*(11), 1377–1380. https://doi.org/10.1001/archderm.135.11.1377
7. Horwitz, S. M., Scarisbrick, J. J., Dummer, R., Whittaker, S., Duvic, M., Kim, Y. H., Quaglino, P., Zinzani, P. L., Bechter, O., Eradat, H., Pinter-Brown, L., Akilov, O. E., Geskin, L., Sanches, J. A., Ortiz-Romero, P. L., Weichenthal, M., Fisher, D. C., Walewski, J., Trotman, J., Taylor, K., … Prince, H. M. (2021). Randomized phase 3 ALCANZA study of brentuximab vedotin vs physician's choice in cutaneous T-cell lymphoma: Final data. *Blood Advances*, *5*(23), 5098–5106. https://doi.org/10.1182/bloodadvances.2021004710
8. Inan, G. A., Aral, I. P., Arslan, S. A., & Tezcan, Y. (2021). Palliative treatment of Kaposi sarcoma with radiotherapy: A single center experience. *Radiation Oncology Journal*, *39*(1), 41–47. https://doi.org/10.3857/roj.2020.00885
9. Kim, Y. H., Bagot, M., Pinter-Brown, L., Rook, A. H., Porcu, P., Horwitz, S. M., Whittaker, S., Tokura, Y., Vermeer, M. H., Zinzani, P. L., Stadler, R., Dummer, R., Beylot-Barry, M., Massone, C., Sokol, L., Gniadecki, R., Myskowski, P. L., Illidge, T., Khot, A., … MAVORIC Investigators. (2018). Mogamulizumab versus vorinostat in previously treated cutaneous T-cell lymphoma (MAVORIC): An international, open-label, randomised, controlled phase 3 trial. *The Lancet Oncology*, *19*(9), 1192–1204. https://doi.org/10.1016/S1470-2045(18)30379-6
10. Kubica, A. W., & Pittelkow, M. R. (2014). Sézary syndrome. *Surgical Pathology Clinics*, *7*(2), 191–202. https://doi.org/10.1016/j.path.2014.02.005
11. Latzka, J., Assaf, C., Bagot, M., Cozzio, A., Dummer, R., Guenova, E., Gniadecki, R., Hodak, E., Jonak, C., Klemke, C. D., Knobler, R., Morris, S., Nicolay, J. P., Ortiz-Romero, P. L., Papadavid, E., Pimpinelli, N., Quaglino, P., Ranki, A., Scarisbrick, J., Stadler, R., … Trautinger, F. (2023). EORTC consensus recommendations for the treatment of mycosis fungoides/Sézary syndrome – Update 2023. *European Journal of Cancer*, *195*, Article 113343. https://doi.org/10.1016/j.ejca.2023.113343
12. Mesri, E. A., Cesarman, E., & Boshoff, C. (2010). Kaposi's sarcoma and its associated herpesvirus. *Nature Reviews Cancer*, *10*(10), 707–719. https://doi.org/10.1038/nrc2888
13. Miyashiro, D., Souza, B. C. E., Torrealba, M. P., Manfrere, K. C. G., Sato, M. N., & Sanches, J. A. (2022). The role of tumor microenvironment in the pathogenesis of Sézary syndrome. *International Journal of Molecular Sciences*, *23*(2), Article 936. https://doi.org/10.3390/ijms23020936
14. Miyashiro, D., & Sanches, J. A. (2023). Mycosis fungoides and Sézary syndrome: Clinical presentation, diagnosis, staging, and therapeutic management. *Frontiers in Oncology*, *13*, Article 1141108. https://doi.org/10.3389/fonc.2023.1141108
15. Najidh, S., Tensen, C. P., van der Sluijs-Gelling, A. J., Teodosio, C., Cats, D., Mei, H., Kuipers, T. B., Out-Luijting, J. J., Zoutman, W. H., van Hall, T., Orfao, A., Almeida, J., van Dongen, J. J. M., & Vermeer, M. H. (2021). Improved Sézary cell detection and novel insights into immunophenotypic and molecular heterogeneity in Sézary syndrome. *Blood*, *138*(24), 2539–2554. https://doi.org/10.1182/blood.2021012286
16. Ozgur, T., Serarslan, G., & Doğan, E. (2021). Histopathologic evaluation of parapsoriasis from the perspective of NB-UVB/PUVA therapy on the outcome and recurrence of the disease. *Indian Journal of Dermatology*, *66*(1), 96–98. https://doi.org/10.4103/ijd.IJD_654_18

17. Sheern, C., Levell, N. J., Craig, P. J., Jeffrey, P., Mistry, K., Scorer, M. J., & Venables, Z. C. (2025). Mycosis fungoides: A review. *Clinical and Experimental Dermatology*, *50*(12), 2365–2375. https://doi.org/10.1093/ced/llaf341
18. Simpson, J. K., Miller, R. F., & Spittle, M. F. (1993). Liposomal doxorubicin for treatment of AIDS-related Kaposi's sarcoma. *Clinical Oncology*, *5*(6), 372–374. https://doi.org/10.1016/S0936-6555(05)80089-5
19. Silvestri, M., Latini, A., Lesnoni La Parola, I., Messina, C., Nisticò, S. P., & Cameli, N. (2022). Effectiveness and safety of treatment with Neodymium:YAG laser 1064 nm in patients with classic and epidemic Kaposi sarcoma. *Bioengineering*, *9*(3), Article 106. https://doi.org/10.3390/bioengineering9030106
20. Stuver, R., & Geller, S. (2023). Advances in the treatment of mycosis fungoides and Sézary syndrome: A narrative update in skin-directed therapies and immune-based treatments. *Frontiers in Immunology*, *14*, Article 1284045. https://doi.org/10.3389/fimmu.2023.1284045
21. Trautinger, F. (2017). Phototherapy of mycosis fungoides. *Giornale Italiano di Dermatologia e Venereologia*, *152*(6), 597–606. https://doi.org/10.23736/S0392-0488.17.05737-6
22. Vargas, A., & Solé, S. (2018). Local radiation treatment of Kaposi's sarcoma: Clinical varieties and treatment outcomes. *Revista Médica de Chile*, *146*(1), 32–38. https://doi.org/10.4067/S0034-98872018000100032
23. Webster, G. F. (1995). Local therapy for mucocutaneous Kaposi's sarcoma in patients with acquired immunodeficiency syndrome. *Dermatologic Surgery*, *21*(3), 205–208. https://doi.org/10.1111/j.1524-4725.1995.tb00153.x
24. Whittaker, S., Hoppe, R., & Prince, H. M. (2016). How I treat mycosis fungoides and Sézary syndrome. *Blood*, *127*(25), 3142–3153. https://doi.org/10.1182/blood-2015-12-611830
25. Zackheim, H. S., Kashani-Sabet, M., & McMillan, A. (2003). Low-dose methotrexate to treat mycosis fungoides: A retrospective study in 69 patients. *Journal of the American Academy of Dermatology*, *49*(5), 873–878. https://doi.org/10.1016/S0190-9622(03)01591-3

BOLEZNI USTNIC

Prim. doc. dr. Tanja Planinšek Ručigaj, dr. med., višja svetnica, specialistka dermatovenerologije in EFWH

Dermatovenerološka klinika, Univerzitetni klinični center Ljubljana

UVOD

Ustnice (labia oris) omejujejo vhod v ustno votlino in sodelujejo pri prehranjevanju, govoru ter mimiki. Zaradi bogate oživčenosti so izrazito občutljive, ustnična rdečina pa je zaradi tanke, delno prosojne povrhnjice in relativno nizke vsebnosti melanina posebej ranljiva za poškodbe bariere. To je ključno za razumevanje pogostih težav, kot so izsušitev, ragade, kontaktni heilitis, okužbe in posledice UV-izpostavljenosti (Lugović-Mihić et al., 2018; Wang et al., 2022).

Klinično je pomembno, da težave z ustnicami niso zgolj kozmetične: pri določenem deležu pacientov predstavljajo prvi znak sistemske bolezni (npr. angioedem, SJS/TEN, avtoimune bulozne dermatoze) ali predrakave oziroma maligne spremembe (Irani, 2020).

ANATOMIJA IN FIZIOLOGIJA USTNIC

Ustnice z zunanje strani mejijo na kožo obraza, z notranje pa na sluznico ustne votline. Med njima je prehodno območje – ustnična rdečina (vermilion), ki je tanjša od kože obraza in nima dlačnih mešičkov, znojnic in lojnic. Zaradi tega na ustnicah ni "naravne" lipidne zaščite, ki bi preprečevala transepidermalno izgubo vode. Kapilare v usnjici zaradi tanke povrhnjice prosevajo, zato so ustnice rdeče (Lugović-Mihić et al., 2018; Wang et al., 2022).

Obliko ustnic določa krožna ustna mišica (musculus orbicularis oris), ki deluje kot zapiralka ustne reže in skupaj z mimičnimi mišicami omogoča spreminjanje oblike ustnic; s staranjem se njena funkcionalna podpora postopno zmanjšuje. Funkcionalno je za ustnice značilna povečana transepidermalna izguba vode, zmanjšana zaščita pred UV-sevanjem in večja permeabilnost za iritanse (Yin et al., 2001; Wang et al., 2022).

Klinična posledica teh značilnosti je, da že relativno blagi zunanji dejavniki, kot so mraz, veter, UV-sevanje in slina, povzročijo poškodbo bariere, kar vodi v izsušitev, ragade in sekundarne okužbe (Wang et al., 2022).

Zakaj so ustnice posebej ranljive?

- Ustnična rdečina ima tanko povrhnjico in nima dlačnih mešičkov, znojnic ali lojnic, zato je naravna lipidna zaščita šibka.
- Povečana transepidermalna izguba vode vodi v hitro izsušitev, luščenje in nastanek ragad.
- Mraz, veter, slina, dražeči izdelki in UV-sevanje lahko že ob zmerni izpostavljenosti poslabšajo izsušitev, ragade in vnetje ustnic.
- Redna obnova bariere z nevtralnimi emolienti je zato temelj preprečevanja in zdravljenja pogostih heilitisov.

STARANJE, OKOLJSKI DEJAVNIKI IN KAJENJE

S staranjem se ustnice tanjšajo, saj se zmanjšujeta mišična opora ter opora kolagenskih in elastičnih vlaken, slabša se prekrvavitev, Kupidov lok in filtrum se izravnavata, meja med kožo in ustnično rdečino pa postane manj izrazita. Na staranje vplivajo intrinzični dejavniki, kot so genetske in hormonske spremembe, ter ekstrinzični dejavniki, predvsem UV-sevanje, kajenje in onesnaženje (Yin et al., 2001).

Kajenje je pomemben pospeševalec ekstrinzičnega staranja in je povezano z značilnimi perioralnimi gubami oziroma t. i. “smoker’s wrinkles”; epidemiološke študije potrjujejo, da je neodvisno povezano z izrazitejšim gubanjem kože (Ernster et al., 1995).

Pri kroničnih težavah z ustnicami je smiselno rutinsko povprašati o UV-izpostavljenosti, kot sta delo na prostem in šport, ter kajenju, saj oba dejavnika pomembno prispevata k barierni okvari, kroničnemu vnetju in tveganju za aktinični heilitis oziroma SCC (Mello et al., 2019; Vasilovici et al., 2022; Yin et al., 2001).

PATOFIZIOLOŠKI MEHANIZMI BOLEZNI USTNIC

Patofiziologija bolezni ustnic izhaja iz posebne zgradbe ustnične rdečine, ki ima tanko roženo plast, skromno lipidno zaščito, večjo transepidermalno izgubo vode in manjšo zaščito pred ultravijoličnim sevanjem. Zaradi tega se različni zunanji in notranji sprožilci pogosto izrazijo skozi nekaj ponavljajočih se mehanizmov: barierno okvaro z dehidracijo in sekundarnim vnetjem, infekcijsko razraščanje ali reaktivacijo, fotopoškodbo s karcinogenezo ter imunsko posredovano poškodbo epitelija ali globljih tkiv (Lugović-Mihić et al., 2018; Wang et al., 2022).

Motnja kožne bariere

Motnja kožne bariere je eden najpomembnejših mehanizmov pri heilitisu simplex in dermatitisu zaradi lizanja ustnic. Ker ustnice nimajo zadostne lipidne zaščite, se poveča transepidermalna

izguba vode, kar vodi v dehidracijo, mikrofisure in sekundarno vnetje. Ta patofiziološki mehanizem pojasnjuje, zakaj so emolienti temelj zdravljenja teh oblik heilitisa (Wang et al., 2022).

Infekcijski mehanizmi

Infekcijski mehanizmi se pri boleznih ustnic izražajo različno. Pri HSV je značilna primarna okužba, latentno vztrajanje virusa v senzoričnih ganglijih in reaktivacija ob stresu, UV-izpostavljenosti, vročini, bolezni ali imunosupresiji (Cernik et al., 2008; Cunningham et al., 2012; Usatine & Tinitigan, 2010). Pri kandidiazi pa ključno vlogo igra porušeno ravnovesje med komensalno floro, lokalno imunostjo in sistemskimi dejavniki, kot so diabetes, kserostomija ali imunosupresija (Williams & Lewis, 2011).

Fotopoškodba in karcinogeneza

Fotopoškodba je osrednji mehanizem pri aktiničnem heilitisu in ploščatoceličnem karcinomu ustnice. Kronična UV-izpostavljenost povzroča poškodbe DNA, epitelijsko displazijo in postopno maligno transformacijo. Aktinični heilitis zato predstavlja predrakavo spremembo z realnim tveganjem prehoda v invazivni ploščatocelični karcinom (Howard et al., 2021; Mello et al., 2019; Vasilovici et al., 2022).

Imunološki mehanizmi

Imunološki mehanizmi prevladujejo pri boleznih, kot so oralni lichen planus, pemfigus vulgaris, mukozni pemfigoid, Behçetova bolezen in nekatere granulomatozne bolezni. V teh primerih vnetje ni posledica primarne okužbe ali draženja, temveč nepravilno usmerjenega imunskega odziva, avtoprotiteles, T-celične citotoksičnosti ali granulomatoznega vnetja, zato zdravljenje pogosto zahteva protivnetno, imunomodulatorno ali imunosupresivno usmeritev (Rotaru et al., 2020; Dhawan et al., 2020).

VNETNE BOLEZNI USTNIC

Dermatitis zaradi lizanja ustnic

Dermatitis zaradi lizanja ustnic je oblika iritativnega kontaktnega dermatitisa ustnic in okolne kože, ki nastane zaradi ponavljajočega se stika s slino. Najpogosteje ga srečamo pri otrocih, lahko pa tudi pri odraslih, zlasti kadar se začetna suhost ustnic združi z neugodnimi klimatskimi pogoji, stresom ali kompulzivnim lizanjem. Klinično ga je smiselno obravnavati v spektru heilitisa simplex, vendar ga od običajne razpokanosti ustnic loči značilna razširitev sprememb

preko roba ustnične rdečine v območju dosega jezika (Blagec et al., 2023; Lugović-Mihić et al., 2018).

Patofiziološko gre za začaran krog: začetna suhost vodi v lizanje ustnic, slina dodatno poškoduje lipidno bariero, izhlapevanje pa poveča izgubo vode in vzdržuje vnetje. Zaradi te povezanosti je dermatitis zaradi lizanja ustnic smiselno obravnavati v spektru iritativnih in ekcematoznih oblik heilitisa (Blagec et al., 2023; Lugović-Mihić et al., 2018; Wang et al., 2022).

Klinično ga prepoznamo po eritemu, suhosti, luščenju, ragadah ter pekočem občutku ali srbenju, pri čemer spremembe pogosto presegajo rob ustnične rdečine in sledijo območju, ki ga doseže jezik. Poslabšanja so pogostejša pozimi in v suhem okolju, pri dolgotrajnem poteku pa se lahko pojavijo pigmentne spremembe, globlje razpoke, krvavitve ali sekundarna bakterijska oziroma glivična okužba (Blagec et al., 2023; Lugović-Mihić et al., 2018; Wang et al., 2022). Diagnoza je pretežno klinična in temelji na značilni morfologiji, distribuciji sprememb ter podatku o ponavljajočem se lizanju ustnic. Dodatne preiskave so potrebne predvsem pri atipični sliki, sumu na alergijski kontaktni dermatitis ali neuspehu zdravljenja. Ključne razlike med najpogostejšimi vnetnimi boleznimi ustnic so prikazane v Tabeli 1 (Blagec et al., 2023; Lugović-Mihić et al., 2018).

Zdravljenje je usmerjeno v prekinitev patološkega vedenja, obnovo bariere in zmanjšanje vnetja. Temelj predstavljajo prenehanje lizanja ustnic, pogosta uporaba emolientov, zaščita pred mrazom in vetrom ter po potrebi kratkotrajno protivnetno lokalno zdravljenje ali lokalni inhibitorji kalcinevrina. Terapevtski pristopi so povzeti v Tabeli 2, pri sekundarni okužbi pa je potrebno ciljano zdravljenje (Blagec et al., 2023; Lugović-Mihić et al., 2018; Wang et al., 2022). Prognoza je dobra, če pacient preneha lizati ustnice in redno obnavlja bariero; ponovitve so pogoste predvsem takrat, kadar se vedenjski vzorec ohrani (Blagec et al., 2023; Lugović-Mihić et al., 2018).

Razpokane ustnice (heilitis simplex)

Heilitis simplex je ena najpogostejših oblik vnetja ustnic in se kaže predvsem kot suhost, razpokanost, luščenje in draženje ustnične rdečine. Zaradi pogostega kronično-ponavljajočega se poteka ter prekrivanja z drugimi oblikami heilitisa je pravilna razvrstitev pomembna za izbiro zdravljenja in pravočasno prepoznavo stanj, ki zahtevajo dodatno diagnostiko (Blagec et al., 2023; Lugović-Mihić et al., 2018).

Ranljivost ustnične rdečine je pri heilitisu simplex klinično posebej pomembna, ker tankost rožene plasti, odsotnost lojnic in povečana transepidermalna izguba vode omogočajo hiter razvoj suhosti, luščenja in ragad že ob zmernih okoljskih ali vedenjskih sprožilcih (Wang et al., 2022).

Epidemiološki podatki so neenotni zaradi terminološkega prekrivanja med posameznimi oblikami heilitisa, vendar klinične študije potrjujejo, da gre za pogosto stanje. Blagec in sodelavci (2023) so ugotovili, da sta bila heilitis simplex in ekcematozni heilitis med najpogostejšimi diagnozami, Wang in sodelavci (2022) pa so pri kroničnem heilitisu najpogosteje opisali obojestransko prizadetost ustnic, deskvamacijo, razpokanost in pruritus.

Etiologija je večfaktorska in vključuje okoljske vplive, kot so veter, mraz, nizka zračna vlaga in sonce, ter uporabo dražečih izdelkov, atopijo, zdravila, ki lahko izsušujejo ustnice in ustno sluznico, zlasti sistemske retinoide, antihistaminike, antiholinergična zdravila, nekatere antidepresive in diuretike, ter vedenjske navade. Lizanje, grizenje ali sesanje ustnic lahko vzdržujejo že prisotno barierno okvaro; kadar lizanje postane prevladujoč mehanizem in se spremembe širijo preko roba ustnične rdečine, stanje klinično prehaja v spekter dermatitisa zaradi lizanja ustnic (Blagec et al., 2023; Lugović-Mihić et al., 2018; Wang et al., 2022).
Klinično se heilitis simplex kaže s hrapavimi, napetimi, suhimi in pordelimi ustnicami, luščenjem, ragadami in pekočim občutkom. Pri daljšem trajanju lahko nastanejo kruste, krvavitev in sekundarna bakterijska ali glivična okužba, zato je pri maceriranih, mokrih ali močno krastavih lezijah treba pomisliti tudi na superinfekcijo (Blagec et al., 2023; Lugović-Mihić et al., 2018).

Diagnoza je v večini primerov klinična in temelji na anamnezi ter pregledu, pri čemer je treba posebej vprašati po sezonskih poslabšanjih, navadah lizanja ali grizenja, kozmetiki, zobnih pastah, ustnih vodah, zdravilih in atopiji. Dodatna diagnostika je potrebna pri atipičnem, ponavljajočem se, enostranskem ali infiltriranem poteku oziroma ob neuspehu zdravljenja; takrat pridejo v poštev brisi, alergološka diagnostika ali biopsija (Blagec et al., 2023; Lugović-Mihić et al., 2018).

Diferencialno je treba ločiti predvsem alergijski kontaktni, atopijski, infekcijski, eksfoliativni in aktinični heilitis ter dermatitis zaradi lizanja ustnic. Posebno pozornost zahtevajo kronične, lokalizirane, hrapave ali infiltrirane spremembe spodnje ustnice pri starejših ali UV-izpostavljenih pacientih, ker lahko predstavljajo aktinični heilitis ali zgodnji ploščatocelični

karcinom. Ključne diferencialnodiagnostične značilnosti so prikazane v Tabeli 1 (Blagec et al., 2023; Lugović-Mihić et al., 2018).

Zdravljenje temelji na obnovi ustnične bariere in odstranitvi sprožilcev. Pri večini pacientov zadostujejo redna uporaba nevtralnih emolientov, izogibanje lizanju ali grizenju ustnic, zaščita pred vetrom in soncem ter odstranitev dražečih izdelkov. Pri izrazitejšem vnetju pride v poštev kratkotrajno protivnetno lokalno zdravljenje, pri sumu na okužbo pa bris in ciljana obravnava; pregled terapevtskih možnosti je prikazan v Tabeli 2 (Blagec et al., 2023; Lugović-Mihić et al., 2018).

Prognoza heilitisa simplex je praviloma dobra, če so sprožilci prepoznani in odpravljeni. Ponovitve so pri heilitisih pogoste, vendar so ob izogibanju sprožilcem navadno manj pogoste in manj izrazite (Blagec et al., 2023; Lugović-Mihić et al., 2018).

Preventiva vključuje redno uporabo nevtralnih emolientov, zaščito pred vetrom in soncem, izogibanje dražečim ustničnim izdelkom ter skrb za hidracijo. Wang in sodelavci (2022) so kot pogoste poslabševalce navedli suhost, sezonske spremembe, kozmetiko, mraz in sonce, kar potrjuje pomen preventivnega svetovanja. Emolienti in fotoprotekcija so priporočljivi za širok spekter heilitisov (Lugović-Mihić et al., 2018; Wang et al., 2022).

Tabela 1: Diferencialna diagnostika vnetnih bolezni ustnic

Značilnost	Heilitis simplex	Dermatitis zaradi lizanja ustnic	Alergijski kontaktni heilitis	Angularni heilitis
Etiologija	Dehidracija, okoljski dejavniki, navade (lizanje, grizenje)	Kronično lizanje ustnic (slina kot iritans)	Tip IV preobčutljivost na alergene (kozmetika, pasta)	Okužba (*Candida*, bakterije), vlaga
Patogeneza	Motnja barierne funkcije, ↑ TEWL	Cikel “mokro–suho”, encimi sline poškodujejo kožo	Imunološko posredovana reakcija	Maceracija in mikrobiološka kolonizacija
Tipična lokalizacija	Ustnična rdečina (pogosteje spodnja ustnica)	Ustnična rdečina in perioralna koža (preko roba ustnice)	Ustnična rdečina, pogosto omejen vzorec glede na kontakt	Ustni koti (commissurae)
Morfologija	Suhost, luščenje, ragade	Eritem, luščenje, jasno omejena “lizana” cona	Ekcematozne spremembe: eritem, luščenje	Fisure, maceracija, eritem v kotih

Značilnost	Heilitis simplex	Dermatitis zaradi lizanja ustnic	Alergijski kontaktni heilitis	Angularni heilitis
Simptomi	Suhost, pekoč občutek	Pekoč občutek, srbenje	Srbenje, pekoč občutek	Bolečina, pekoč občutek
Posebnosti	Pogosto kronično, benigno	Tipična distribucija (doseg jezika)	Epizodičen potek, povezava z alergenom	Možna sekundarna okužba
Anamneza	Veter, mraz, suhost	Navada lizanja ustnic	Novi kozmetični izdelki ali izdelki za ustno higieno	Slina, proteze, pomanjkanje železa, folata ali vitaminov skupine B
Diagnostika	Klinična	Klinična	Epikutano testiranje	Brisi, mikrobiologija
Ključ za razlikovanje	Brez jasnega sprožilca ali razširitve na kožo	Razširitev preko roba ustnične rdečine	Povezava s specifičnim alergenom	Lezije omejene na ustne kote

Opomba: Povzeto po Blagec et al., 2023; Lugović-Mihić et al., 2018; Wang et al., 2022

Tabela 2. Zdravljenje vnetnih bolezni ustnic

Stanje	1. linija (osnovno zdravljenje)	Lokalno zdravljenje (odmerki)	Sistemsko / specifično zdravljenje	Opombe
Heilitis simplex	Emolienti večkrat dnevno	- Vazelin / petrolatum: ≥5× dnevno, zlasti pred spanjem - Lanolin ali ceramidi: 3–5× dnevno ob intenzivni hidraciji - Hidrokortizon 0,5–1 %: 1–2× dnevno, max. 5–7 dni za blage oblike SPF balzam za ustnice (≥30) vsaki 2 uri na prostem	Običajno ni potrebna	Izogibanje dražilcem in zaščita pred UV-sevanjem sta ključna
Dermatitis zaradi lizanja ustnic	Prekinitev lizanja, emolienti	- Vazelin: ≥5× dnevno - Hidrokortizon 1 %: 1–2× dnevno, 5–7 dni - Takrolimus 0,03–0,1 %: 2× dnevno - Pimekrolimus 1 %: 2× dnevno kot	Ni indicirana	Vedenjska obravnava je ključna. Po potrebi je smiseln psihološki pristop.

Stanje	1. linija (osnovno zdravljenje)	Lokalno zdravljenje (odmerki)	Sistemsko / specifično zdravljenje	Opombe
		alternativa kortikosteroidom		
Alergijski kontaktni heilitis	Eliminacija alergena	- Hidrokortizon 1 %: 2× dnevno, 7–10 dni - Betametazon 0,05 %: 1× dnevno, največ 5 dni pri hujših oblikah	Redko antihistaminiki	Epikutano testiranje ob ponovitvah
Angularni heilitis	Higiena, sušenje predela	- Klotrimazol 1 %: 2–3× dnevno, 1–2 tedna - Mupirocin 2 %: 2–3× dnevno, 5–7 dni - Fusidna kislina: 2–3× dnevno pri stafilokokni okužbi - Kombinacije antibiotika in kortikosteroida: kratkotrajno	Pri ponavljanju: nadomeščanje železa ali vitaminov skupine B Prilagoditev protez.	Pogosta glivična, bakterijska ali mešana etiologija.

***Opomba**:* Povzetp po Blagec et al., 2023; Lugović-Mihić et al., 2018; Wang et al., 2022.

INFEKCIJSKE BOLEZNI USTNIC

Angularni heilitis / perleche (mešane okužbe ustnih kotov)

Angularni heilitis, znan tudi kot perleche ali angularni stomatitis, je akutno ali kronično vnetje ustnih kotov, kjer se stikata ustnična rdečina in perioralna koža. Nastane na področju, ki je izpostavljeno mehanskemu stresu, vlagi, maceraciji in pogosto tudi sekundarni okužbi (Blagec et al., 2023; Lugović-Mihić et al., 2018).

Pojavlja se v vseh starostnih skupinah, posebej pogosto pa pri brezzobih starejših ali z neustreznimi protezami, pri pacientih s sladkorno boleznijo, imunsko motnjo ali pomanjkanjem železa, folata ali vitaminov skupine B ter pri otrocih. Etiologija je večfaktorska in običajno vključuje preplet vlage, lokalne maceracije, okužbe ter sistemskih predispozicijskih dejavnikov (Blagec et al., 2023; Lugović-Mihić et al., 2018; Williams & Lewis, 2011).

Najpogostejša infekcijska povzročitelja sta *Candida albicans* in *Staphylococcus aureus*. Lokalni dejavniki, kot so zadrževanje sline v kotičkih ust, slabo prilegajoče se proteze, zmanjšana vertikalna dimenzija ugriza in lizanje ustnic, ustvarijo vlažno okolje za rast mikroorganizmov, medtem ko sistemski dejavniki, kot so pomanjkanje železa, pomanjkanje

vitaminov B, sladkorna bolezen, imunosupresija, kronične bolezni in podhranjenost, povečujejo dovzetnost za ponovitve (Blagec et al., 2023; Lugović-Mihić et al., 2018).

Klinično se kaže z eritemom, ragadami, maceracijo, krustami in bolečino v kotičkih ust, pogosto obojestransko, lahko pa tudi enostransko. Pri hujših oblikah se lahko pojavijo ulceracije, krvavitve, sekundarne okužbe ter težave pri hranjenju, govorjenju ali odpiranju ust (Blagec et al., 2023; Lugović-Mihić et al., 2018).
Diagnoza je običajno klinična, pri ponavljajočih ali trdovratnih primerih pa so smiselni mikrobiološki brisi na Candido in bakterije, laboratorijska ocena vrednosti železa in vitaminov ter iskanje sistemskih predispozicijskih dejavnikov (Blagec et al., 2023; Lugović-Mihić et al., 2018).

V diferencialni diagnostiki je pomembno razlikovanje od heilitisa simplex, dermatitisa zaradi lizanja ustnic, herpesa simpleksa, perioralnega dermatitisa in aktiničnega heilitisa, pri čemer so primerjalne značilnosti prikazane v Tabeli 1.

Zdravljenje je usmerjeno v odpravo vzroka in vključuje lokalno protiglivično ali antibakterijsko zdravljenje, zaščito z bariernimi pripravki, prilagoditev protez in izboljšanje ustne higiene ter nadomeščanje železa ali vitaminov skupine B, kadar je prisotno sistemsko pomanjkanje. Praktični pristopi so povzeti v Tabeli 2 (Blagec et al., 2023; Lugović-Mihić et al., 2018).
Prognoza je praviloma dobra, vendar so ponovitve pogoste, če osnovni vzrok ni odpravljen; zato sta dolgoročno obvladovanje predispozicijskih dejavnikov in ustrezna higiena ključna za preprečevanje ponovitev (Blagec et al., 2023; Lugović-Mihić et al., 2018; Williams & Lewis, 2011).

Okužbe s HSV – herpetični gingivostomatitis in herpes labialis

Okužbe s HSV-1 sodijo med najpogostejše virusne okužbe ustne votline in ustnic. Po primarni okužbi virus latentno vztraja v senzoričnih ganglijih, zlasti v trigeminalnem gangliju, nato pa se lahko reaktivira. Klinično je pomembno razlikovati med primarno simptomatsko okužbo, ki se pogosto izrazi kot herpetični gingivostomatitis, in ponavljajočo se okužbo, ki se najpogosteje kaže kot herpes labialis (Anjaneyan et al., 2022; Heliotis et al., 2021; Usatine & Tinitigan, 2010).
Za klinično prakso je to razlikovanje pomembno iz več razlogov: primarni gingivostomatitis je lahko hudo boleč in vodi v zavračanje hrane ter tekočin, medtem ko je herpes labialis večinoma lokaliziran, krajše trajajoč in manj sistemsko obremenjujoč. Poleg tega se terapevtski pristopi

pri obeh entitetah delno razlikujejo, zlasti glede potrebe po sistemskem protivirusnem zdravljenju, hidraciji in morebitni hospitalizaciji (Heliotis et al., 2021).

HSV se prenaša z neposrednim stikom z okuženimi lezijami, oralnimi izločki ali kapljicami, prenos pa je mogoč tudi od asimptomatskih nosilcev. Po primarni inokulaciji v epitelij se virus prenese v senzorični ganglij, kjer ostane latenten; kasnejša reaktivacija vodi v ponavljajoče se lezije, najpogosteje na ustnicah (Anjaneyan et al., 2022; Cernik et al., 2008; Usatine & Tinitigan, 2010).

Herpetični gingivostomatitis je najpogostejša klinična manifestacija primarne HSV-1 okužbe pri otrocih, zlasti med 6. mesecem in 5. letom starosti, lahko pa se pojavi tudi pri starejših otrocih, mladostnikih ali odraslih. Simptomatska primarna okužba se razvije le pri delu okuženih in poteka z izrazito bolečino, razširjenimi oralnimi ulceracijami, vročino in tveganjem za dehidracijo (Anjaneyan et al., 2022; Heliotis et al., 2021).

Herpes labialis je najpogostejša manifestacija ponavljajoče se HSV-1 okužbe. Ponavlja se različno pogosto, običajno enkrat do večkrat letno, sprožijo pa ga lahko vročina, UV-izpostavljenost, stres, imunosupresija ali lokalna poškodba (Usatine & Tinitigan, 2010).
Herpetični gingivostomatitis se praviloma začne s prodromom vročine, slabega počutja, anoreksije in glavobola, nato pa sledijo boleče oralne vezikule in ulceracije, ki lahko zajamejo dlesni, bukalno sluznico, jezik, nebo, žrelo, ustnice in perioralno kožo. Po rupturi nastanejo rumenkaste ali belkaste razjede z eritematoznim robom, pogosto ob gingivitisu in regionalni limfadenopatiji; najpomembnejši klinični problem je bolečina z zavračanjem tekočin in tveganjem za dehidracijo (Anjaneyan et al., 2022; Heliotis et al., 2021).

Lezije se ob ustrezni podporni oskrbi postopno umirijo same v približno 10–14 dneh, pri hujših primerih pa lahko trajajo tudi dlje. Najpogostejši zaplet je dehidracija; redkeje so opisani keratitis, herpetični panaritij, ezofagitis, pnevmonitis, sekundarna bakterijska okužba in v posameznih primerih tudi nevrološki zapleti (Heliotis et al., 2021).
Herpes labialis je najpogostejša klinična oblika reaktivirane HSV-1 okužbe (Tabela 3). Značilen je prodrom mravljinčenja, bolečine, pekočega občutka, srbenja ali parestezij, ki mu nato sledijo skupki vezikul na ustnici ali robu ustnične rdečine. Vezikule počijo, nastanejo erozije in kruste, nato pa se lezije postopno epitelizirajo. Prodromalni simptomi so prisotni pri približno 60 % oseb, reepitelizacija pa običajno traja 7–8 dni (Usatine & Tinitigan, 2010).
V primerjavi s primarnim gingivostomatitisom je herpes labialis praviloma bolj omejen, traja krajši čas in ga redkeje spremljajo izraziti sistemski simptomi. Lokalizacija je tipično na

mukokutani meji ustnic, manj pogosto na trdem nebu, priraščeni gingivi ali perioralni koži. Pri pacientih s pogostimi ponovitvami ali obsežnimi lezijami je smiselno pomisliti tudi na predisponirajoče dejavnike, vključno z imunosupresijo (Usatine & Tinitigan, 2010).

Diagnoza je v večini primerov klinična. Na herpetični gingivostomatitis kažejo značilna starostna skupina, predvsem otroci med 6. mesecem in 5. letom starosti, vročina, splošno slabo počutje, gingivitis in razširjene boleče oralne ulceracije, na herpes labialis pa prodrom in skupki vezikul na robu ustnične rdečine. Laboratorijska potrditev je indicirana predvsem pri imunsko oslabljenih pacientih, atipičnem poteku ali potrebi po mikrobiološki potrditvi; najpogosteje se uporablja PCR iz brisa lezije (Cernik et al., 2008; Heliotis et al., 2021; Usatine & Tinitigan, 2010).

Pri herpetičnem gingivostomatitisu je poleg prepoznave lezij ključno tudi ocenjevanje hidracije, saj je dehidracija najpogostejši zaplet (Heliotis et al., 2021).

Boleče oralne spremembe in tveganje za dehidracijo

- Pri herpetičnem gingivostomatitisu lahko izrazita bolečina oteži hranjenje in pitje ter poveča tveganje za dehidracijo.
- Na tveganje za dehidracijo opozarjajo zavračanje tekočin, suha usta, manj pogosto uriniranje, utrujenost in izrazita bolečina pri požiranju.
- Podporno zdravljenje vključuje ustrezno analgezijo, spodbujanje zadostnega vnosa tekočin in spremljanje splošnega stanja.
- Pri hudih oblikah, imunski oslabelosti ali nezadostnem vnosu tekočin je potrebna hitrejša dodatna ocena, da pravočasno preprečimo dehidracijo, širjenje okužbe in druge zaplete.

Diferencialna diagnoza herpetičnega gingivostomatitisa vključuje herpangino, bolezen rok, nog in ust, aftozne razjede, Behçetovo bolezen in Stevens–Johnsonov sindrom; pri aftoznih razjedah praviloma ni vročine ali izrazitih splošnih simptomov, lezije pa niso vezikularne, pri herpangini pa so lezije značilno na mehkem nebu (Usatine & Tinitigan, 2010; Tabela 4).

Pri herpesu labialis je treba razlikovati predvsem angularni heilitis, dermatitis zaradi lizanja ustnic, afte, impetigo in druge perioralne dermatoze. Za herpes so značilni skupki vezikul in krust na robu ustnične rdečine, medtem ko angularni heilitis ostaja omejen na kotičke ust, dermatitis zaradi lizanja ustnic pa presega rob ustnične rdečine v območju dosega jezika (Usatine & Tinitigan, 2010).

Temelj zdravljenja herpetičnega gingivostomatitisa je podporno zdravljenje, predvsem analgezija in hidracija (Tabela 5). Pri hujši bolečini je potrebna ustrezna analgezija, za

preprečevanje dehidracije pa zadostno uživanje tekočin; ob zmerni ali hudi dehidraciji je indicirana oralna, nazogastrična ali intravenska rehidracija (Heliotis et al., 2021).

Protivirusno zdravljenje ni potrebno pri vseh pacientih. Pri imunokompetentnih otrocih se ne uporablja rutinsko, vendar ga je smiselno uvesti znotraj prvih 72 ur od začetka bolezni, zlasti ob hudi bolečini ali dehidraciji. Pri hudih oblikah in pri imunsko oslabljenih pacientih je potrebno zgodnje sistemsko zdravljenje z aciklovirjem, izbira peroralne ali intravenske poti pa je odvisna od teže bolezni, hidracijskega stanja in imunskega statusa pacienta. Natančni odmerki in trajanje zdravljenja so povzeti v Tabeli 5 (Cernik et al., 2008; Heliotis et al., 2021). Pri herpesu labialis je za uspeh ključen zelo zgodnji začetek zdravljenja, idealno v prodromalni fazi ali takoj ob prvih znakih lezije (Tabela 5). Oralni aciklovir, valaciklovir in famciklovir so pri akutni ponovitvi praviloma učinkovitejši od lokalnih možnosti (Usatine & Tinitigan, 2010). Ker so posamezni odmerki, frekvence nanašanja in trajanja zdravljenja prikazani v Tabeli 5, je pomembno predvsem poudariti zgodnjo uvedbo zdravljenja, najbolje že v prodromalni fazi (Cernik et al., 2008; Cunningham et al., 2012; Usatine & Tinitigan, 2010).

Tabela 3: Primerjava značilnosti herpetičnega gingivostomatitisa in herpesa na ustnicah

Značilnost	Herpetični gingivostomatitis	Herpes labialis
Patogeneza	Primarna simptomatska HSV-1 okužba	Ponovitev latentne HSV-1 okužbe
Tipična starost	Najpogosteje 6 mesecev do 5 let, lahko tudi starejši	Vse starosti po primarni okužbi
Začetek	Prodrom z vročino, anoreksijo in slabim počutjem	Lokalni prodrom: mravljinčenje, pekoč občutek, bolečina
Lokalizacija	Gingiva, bukalna sluznica, jezik, trdo nebo, žrelo, ustnice, perioralna koža	Rob ustnične rdečine, perioralna koža; redkeje trdo nebo ali priraščena gingiva
Morfologija	Razširjene boleče vezikule, ulceracije ter gingivitis	Skupki vezikul, nato erozije in kruste
Sistemski znaki	Pogosti	Navadno odsotni ali blagi
Glavni klinični problem	Bolečina in dehidracija	Lokalna bolečina, estetska motnja, ponavljanje
Trajanje	Običajno 10–14 dni	Reepitelizacija navadno 7–8 dni
Diagnostika	Večinoma klinična; po potrebi PCR/brisi	Večinoma klinična; po potrebi kultura/PCR
Zdravljenje	Analgezija, hidracija, izbrano zgodnje protivirusno zdravljenje	Zgodnje epizodično protivirusno zdravljenje; lokalno ali peroralno

Opomba: Povzeto po Anjaneyan et al., 2022; Heliotis et al., 2021; Usatine & Tinitigan, 2010.

Tabela 4. Diferencialna diagnostika infekcijskih, kandidoznih in belkastih sprememb ustnic ter ustne sluznice

Bolezen / stanje	Ključne značilnosti	Ključ za razlikovanje
Aftozne razjede	Boleče razjede v ustih, brez belih oblog.	Pacient je praviloma brez vročine in ni sistemsko prizadet; HSV-kultura je negativna.
Herpangina	Majhne oralne razjede pri otrocih.	Lezije so značilno na mehkem nebu; zdravljenje je simptomatsko.
Bolezen rok, nog in ust	Oralne vezikule ali ulceracije; pogosto sočasne spremembe na dlaneh, podplatih ali zadnjici.	Sočasne spremembe na rokah in nogah podpirajo diagnozo.
Behçetova bolezen	Ponavljajoče se oralne in genitalne ulceracije kot del širše klinične slike.	Sistemski znaki in ponavljajoč se potek ločijo bolezen od omejene HSV ali kandidozne okužbe.
Angularni heilitis	Lezije so omejene na ustne kotičke, pogosto z maceracijo in fisurami; etiologija je lahko glivična, bakterijska ali mešana.	Ni značilnih skupkov vezikul na robu ustnične rdečine; pri bakterijski obliki je sprememba omejena na kotičke.
Dermatitis zaradi lizanja ustnic	Eritem in luščenje pogosto presegata rob ustnične rdečine.	Distribucija zajame perioralno kožo v območju dosega jezika.
Herpetični gingivostomatitis	Vezikule, ulceracije in sistemski znaki.	Bolečina, vročina, gingivitis in razširjene oralne lezije ločijo stanje od kandidoze.
Lichen planus	Retikularne bele lezije.	Wickhamove strije in kroničen potek govorijo proti kandidozi.
Levkoplakija	Nereverzibilne bele plošče.	Belih plošč ni mogoče odstraniti; potrebna je presoja tveganja za displazijo.

Opomba: Povzeto po Usatine & Tinitigan, 2010; Williams & Lewis, 2011.

Tabela 5. Zdravljenje herpetičnega gingivostomatitisa in herpesa na ustnicah

Klinična situacija	Zdravilo / ukrep	Odmerek	Trajanje / opomba
Primarni herpetični gingivostomatitis – osnovna oskrba	Paracetamol ali ibuprofen	Paracetamol 10–15 mg/kg na 4–6 ur; ibuprofen 5–10 mg/kg na 6–8 ur; največji dnevni odmerek prilagoditi starosti, telesni masi in kontraindikacijam.	Analgezija je temelj zdravljenja; pomembna je tudi hidracija.
Primarni herpetični gingivostomatitis – imunokompetenten otrok, huda	Aciklovir per os	10–15 mg/kg 5-krat dnevno, največ 400 mg/odmerek	5–7 dni; začeti znotraj 72–96 h, zlasti pri hudi bolečini, nezadostnem vnosu

bolečina/dehidracija, znotraj 72 h			tekočin ali tveganju za dehidracijo.
Primarni herpetični gingivostomatitis – huda oblika znotraj 96 h	Aciklovir per os	< 2 leti: 200 mg 5-krat dnevno; ≥ 2 leti in odrasli: 400 mg 5-krat dnevno	5–7 dni.
Primarni herpetični gingivostomatitis – imunsko oslabljen otrok	Aciklovir i.v.	10 mg/kg na 8 ur	Do kliničnega umirjanja bolezni oziroma prenehanja nastajanja novih lezij.
Ponavljajoči se herpes labialis – peroralno zdravljenje	Valaciklovir peroralno	2 g na 12 ur za 1 dan	Začeti ob najzgodnejšem simptomu prodroma.
Ponavljajoči se herpes labialis – peroralno zdravljenje	Famciklovir peroralno	1.500 mg enkratno ali 750 mg dvakrat v enem dnevu	Učinkovito ob začetku v 1 uri od prodroma.
Ponavljajoči se herpes labialis – lokalno zdravljenje	Penciklovir 1 % krema	Na 2 uri čez dan	4 dni.
Ponavljajoči se herpes labialis – lokalno zdravljenje	Dokozanol 10 % krema	5-krat dnevno	Začeti čim prej po začetku epizode.
Ponavljajoči se herpes labialis – lokalno zdravljenje	Aciklovir 5 % krema	5-krat dnevno	4 dni; manj učinkovito kot oralno zdravljenje.

Opomba: Povzeto po Cernik et al., 2008; Cunningham et al., 2012; Heliotis et al., 2021; Usatine & Tinitigan, 2010.

Kandidiaza ustne votline

Glivične okužbe ustne votline sodijo med najpogostejše okužbe sluznic. Kandidiaza ustne votline nastane kot posledica porušenega ravnovesja med gostiteljem in komensalno floro, pri čemer se *Candida* iz neinvazivne oblike spremeni v patogeno. Pomembno je razlikovanje med fiziološko kolonizacijo in klinično izraženo okužbo, saj je *Candida* prisotna v ustni votlini pri večjem deležu zdrave populacije brez simptomov in znakov (Williams & Lewis, 2011).

Najpogostejši povzročitelj je *Candida albicans*, redkeje *C. glabrata*, *C. tropicalis* ali *C. krusei*. Patogeneza vključuje prehod gliv iz kvasovkam podobne, blastokonidijske oblike v invazivne hife, kar omogoča penetracijo v epitelij in vnetni odziv. Ključni dejavnik je motnja lokalne imunosti ali mikrobiote (Williams & Lewis, 2011).

Dejavniki tveganja vključujejo antibiotično zdravljenje, inhalacijske kortikosteroide, sladkorno bolezen, HIV okužbo ali drugo imunosupresijo, slabo ustno higieno, zobne proteze in kserostomijo (Williams & Lewis, 2011).

Najpogosteje se pojavlja pri novorojenčkih, starostnikih z zobnimi protezami, imunsko oslabljenih pacientih in odraslih z navedenimi predispozicijskimi dejavniki (Williams & Lewis, 2011).

Klinična slika je odvisna od oblike kandidiaze: psevdomembranozna oblika se kaže z odstranljivimi belimi oblogami na eritematozni podlagi, eritematozna oblika z difuzno rdečino in pekočim občutkom, hiperplastična oblika pa z belimi ploščami, ki jih ni mogoče odstraniti in imajo redko premaligni potencial (Williams & Lewis, 2011).

Kandidiaza se lahko kaže tudi kot angularni heilitis oziroma perleche, najpogosteje z razpokami v kotičkih ust in pogosto mešano kandidozno-bakterijsko etiologijo (Williams & Lewis, 2011).

Simptomi vključujejo pekoč občutek, bolečino, motnje okušanja in pri razširjenih oblikah tudi disfagijo (Williams & Lewis, 2011).

Diagnoza je večinoma klinična, po potrebi pa jo lahko potrdimo z brisom, mikroskopijo ali kulturo; biopsija je potrebna redko, predvsem pri atipičnih ali trdovratnih spremembah (Williams & Lewis, 2011).

Pri ponavljajočih oblikah je nujno iskanje osnovnega vzroka, kot so diabetes, imunosupresija ali kserostomija (Williams & Lewis, 2011). Diferencialna diagnostika kandidiaze je prikazana v Tabeli 4.

Zdravljenje je odvisno od obsega bolezni, imunskega statusa, prisotnosti protez, kserostomije in drugih predispozicijskih dejavnikov. Pri omejenih oblikah praviloma zadostuje lokalno zdravljenje, pri zmernih, hudih, ponavljajočih ali imunosupresiji pridruženih oblikah pa je potrebno sistemsko zdravljenje in iskanje osnovnega vzroka. Zdravljenje je prikazano v Tabeli 6 (Garcia-Cuesta et al., 2014; Lalla et al., 2013; Williams & Lewis, 2011).

Tabela 6: Klinično usmerjeno zdravljenje kandidiaze

Klinična situacija	Zdravljenje, odmerek in trajanje	Opombe
Blaga lokalna okužba	Nistatin suspenzija ali lokalni azol: nistatin 100.000–500.000 ie 4× dnevno; mikonazol 2 % gel 2–4× dnevno; klotrimazol pastile 10 mg 5× dnevno; 7–14 dni.	Primerna prva linija pri omejeni bolezni; zdravljenje je treba kombinirati z izboljšanjem ustne higiene in odpravo predispozicijskih dejavnikov.

Klinična situacija	Zdravljenje, odmerek in trajanje	Opombe
Zmerna, huda ali razširjena okužba	Flukonazol 100–200 mg/dan, 7–14 dni.	Uporaben pri zmernih do hudih oblikah, pri razširjeni bolezni in kadar lokalno zdravljenje ni zadostno.
Ponavljajoča ali rezistentna okužba	Iskanje vzroka in po potrebi itrakonazol 100–200 mg/dan, 1–2 tedna.	Potrebno je iskanje diabetesa, imunosupresije, kserostomije, antibiotične izpostavljenosti in drugih sprožilcev.
Kandidiaza, povezana z zobnimi protezami	Lokalni antimikotik kot pri blagi lokalni okužbi; zdravljenje je treba povezati z razkuževanjem protez; 7–14 dni oziroma glede na klinični odziv.	Ključni ukrepi so čiščenje in razkuževanje protez, nočno odstranjevanje protez ter izboljšanje ustne higiene.
Imunosupresija	Pogosteje sistemsko zdravljenje in obravnava osnovnega vzroka; flukonazol 100–200 mg/dan ali individualizirano glede na povzročitelja in pacienta; običajno 7–14 dni, pri zapletenih primerih individualno.	Potrebna je previdnost glede interakcij, jetrne funkcije in možne odpornosti.

Opomba: Povzeto po Garcia-Cuesta et al., 2014; Lalla et al., 2013; Williams & Lewis, 2011.

AKUTNA OTEKLINA IN HUDE MUKOKUTANE REAKCIJE

Angioedem

Angioedem je asimetrično, nevtisljivo otekanje globljih dermalnih, subkutanih ali submukoznih tkiv, ki lahko poteka akutno, kronično ali recidivno. Ker prizadetost ustnic, jezika, žrela ali grla lahko ogrozi dihalno pot, je pri vsakem pacientu prvi korak ocena dihanja in hitro razlikovanje med histaminsko oziroma mastocitno posredovano ter bradikinin-posredovano obliko (Long et al., 2026; Vázquez et al., 2026).

Angioedem najpogosteje delimo na mastocitno oziroma histaminsko posredovani, bradikinin-posredovani in idiopatski angioedem. Klinično je najpomembnejše razlikovanje med histaminsko obliko, ki pogosto poteka z urtikarijo, srbenjem in hitrim nastopom, ter bradikininsko obliko, pri kateri urtikarije praviloma ni, potek je počasnejši, odziv na standardno antialergijsko zdravljenje pa slabši (Farkas et al., 2022; Long et al., 2026; Vázquez et al., 2026).

Klinično se angioedem kaže kot lokalizirana, pogosto asimetrična, blago boleča in nevtisljiva oteklina obraza, ustnic, jezika, vek, zgornjih dihal, okončin, genitalij ali prebavil. Prizadetost črevesa povzroča slabost, bruhanje, kolike ali drisko, prizadetost zgornjih dihal pa se lahko kaže s stridorjem in respiratorno stisko (Farkas et al., 2022; Long et al., 2026; Vázquez et al., 2026).

Zato sta ocena prehodnosti dihalne poti in razlikovanje med histaminsko ter bradikininsko obliko ključna; primerjalne in diferencialnodiagnostične značilnosti so prikazane v Tabeli 7 (Farkas et al., 2022; Long et al., 2026; Vázquez et al., 2026).

Diagnoza angioedema je v prvi vrsti klinična. Pri akutni epizodi sta najpomembnejša anamneza in ocena prehodnosti dihalne poti, pri kroničnem ali ponavljajočem se angioedemu pa je treba pregledati zdravila, ki jih pacient uporablja, prehranske sprožilce in možnost dednih vzrokov. Ob sumu na bradikinin-posredovani, dedni ali pridobljeni angioedem se priporoča določitev C4 ter koncentracije in funkcije C1 inhibitorja (Vázquez et al., 2026).

Tabela 7: Primerjava in diferencialna diagnostika angioedema

Stanje / značilnost	Ključni klinični namigi	Odziv / diagnostična usmeritev
Histaminski / mastocitni angioedem	Hiter začetek, navadno v minutah do nekaj urah; pogosto sočasna urtikarija, srbenje, rdečina ali drugi znaki alergijske oziroma anafilaktične reakcije. Pogosti sprožilci so hrana, piki žuželk, zdravila, alergeni, možni tudi opioidi, kontrast, aspirin in NSAID.	Lahko se odzove na standardno antialergijsko zdravljenje; ob dihalni ali sistemski prizadetosti se obravnava po načelih anafilaksije.
Bradikinin-posredovani angioedem	Počasnejši nastanek, navadno v urah do nekaj dneh; odsotnost urtikarije in pruritusa; lahko abdominalna ali laringealna prizadetost. Sprožilci vključujejo zaviralce ACE, HAE, pridobljeno C1-INH pomanjkljivost, pri HAE pa tudi travmo, okužbe, stres in estrogene.	Slab odziv na antihistaminike, kortikosteroide in epinefrin; ob sumu na dedni ali pridobljeni angioedem se priporoča določitev C4 ter koncentracije in funkcije C1 inhibitorja.
ACE-inhibitorski angioedem	Otekanje obraza, ustnic, jezika ali zgornjih dihal brez urtikarije; lahko se pojavi kmalu po uvedbi zdravila ali šele po mesecih oziroma letih jemanja.	Osnovni ukrep je ukinitev zaviralca ACE; ob hudem poteku je potrebna zgodnja ocena prehodnosti dihalne poti.
Dedni angioedem	Ponavljajoče otekline brez urtikarije, abdominalne epizode, laringealna prizadetost, začetek v otroštvu ali mladosti in/ali pozitivna družinska anamneza.	Potrebna je specifična diagnostika komplementa in načrt akutnega zdravljenja ter profilakse.
Idiopatski angioedem	Ponavljajoč kroničen angioedem brez jasnega sprožilca.	Diagnoza po izključitvi z zdravili povzročenega angioedema ter alergijskih, dednih in pridobljenih vzrokov.
Urtikarija z angioedemom	Primarne so urtike; angioedem je spremljajoč.	Praviloma mastocitno oziroma histaminsko posredovana oblika.

Opomba: Povzeto po Farkas et al., 2022; Long et al., 2026; Vázquez et al., 2026.

Najvišja prioriteta pri vsakem pacientu z angioedemom je zavarovanje dihalne poti. Pri prizadetosti zgornjih dihal je pri histaminskih oblikah indiciran epinefrin, medtem ko je pri bradikinin-posredovanem angioedemu potreba po zgodnjem razmisleku o intubaciji večja, ker je odziv na standardno antialergijsko zdravljenje slabši in počasnejši. Odmerki in nujni terapevtski ukrepi so povzeti v Tabeli 8 (Long et al., 2026; Vázquez et al., 2026).

Pri histaminskem angioedemu z dihalno ali sistemsko prizadetostjo se pristop ravna po načelih zdravljenja anafilaksije. Ključni ukrep je intramuskularni epinefrin v anterolateralni del stegna, po potrebi z dodatnimi odmerki, pridružita pa se simptomatsko zdravljenje z antihistaminiki in sistemskimi glukokortikoidi. Natančni odmerki in posebnosti uporabe so prikazani v Tabeli 8 (Cardona et al., 2020).

Pri bradikinin-posredovanem angioedemu epinefrin, antihistaminiki in kortikosteroidi niso potrjeno učinkoviti. Pri angioedemu, povzročenem z zaviralci ACE, je osnovni ukrep takojšnja ukinitev zdravila, pri hudih, progresivnih ali refraktarnih simptomih pa pridejo v poštev zdravljenja, ki jih uporabljamo tudi pri dednem ali pridobljenem angioedemu (Long et al., 2026; Vázquez et al., 2026).

Pacienti s potrjenim dednim angioedemom (*hereditary angioedema;* HAE) morajo imeti dostop do zdravljenja akutnih napadov, dolgoročna profilaksa pa naj bo individualizirana glede na pogostost, težo in tveganje napadov ter redno ponovno ovrednotena (Vázquez et al., 2026).

Akutni napad HAE zdravimo s specifičnimi zdravili, ki ciljajo bradikininsko pot oziroma nadomeščajo C1-esterazni inhibitor. Med možnostmi sta icatibant in koncentrat C1-esteraznega inhibitorja, izbira pa je odvisna od dostopnosti, klinične slike in lokalnih protokolov. Odmerki za akutno zdravljenje so povzeti v Tabeli 8 (Vázquez et al., 2026).

Za dolgoročno profilakso HAE sta med sodobnimi možnostmi lanadelumab in berotralstat; odmerki so navedeni v Tabeli 8 (Vázquez et al., 2026).

Tabela 8: Zdravljenje angioedema

Klinična situacija	Zdravilo/ukrep, odmerek in način uporabe	Opomba
Histaminski angioedem z dihalno ali sistemsko prizadetostjo	Epinefrin i.m.: 0,01 mg/kg raztopine 1 mg/mL; največ 0,5 mg pri odraslih, 0,3 mg pri otrocih; ponovitev na 5–15 min po potrebi.	Zdravljenje prvega reda pri anafilaktičnem angioedemu; antihistaminiki in kortikosteroidi so podporno zdravljenje in niso nadomestilo za epinefrin.
Težji histaminski angioedem	Prednizon p.o.: 30–40 mg enkrat dnevno.	Za težje reakcije.

Klinična situacija	Zdravilo/ukrep, odmerek in način uporabe	Opomba
Hudi simptomi histaminskega angioedema	Metilprednizolon i.v.: 125 mg i.v.	Skupaj z antihistaminikom pri hudih simptomih.
Hudi simptomi histaminskega angioedema	Difenhidramin i.v.: 50 mg i.v.	H1-antihistaminik za srbenje, urtikarijo in druge histaminsko posredovane simptome; ni nadomestilo za epinefrin.
Akutni napad HAE	Icatibant s.c.: 30 mg s.c.; dodatno 30 mg po najmanj 6 urah; največ 3 odmerki/24 h.	Odrasli z akutnim napadom HAE.
Akutni napad HAE	C1-esterazni inhibitor i.v.: 20 IU/kg i.v.	Za akutne trebušne napade, otekanje obraza ali laringealne napade pri HAE.
Dolgoročna profilaksa HAE	Lanadelumab s.c.: 300 mg s.c. na 2 tedna; pri nekaterih pacientih možno na 4 tedne.	Profilaksa napadov HAE.
Dolgoročna profilaksa HAE	Berotralstat p.o.: 150 mg per os enkrat dnevno s hrano.	Ni za zdravljenje akutnih napadov.

Opomba: Povzeto po Cardona et al., 2020; Long et al., 2026; Vázquez et al., 2026.

Eritema multiforme, SJS in TEN

Eritema multiforme ter Stevens–Johnsonov sindrom (SJS) in toksična epidermalna nekroliza (TEN) predstavljajo spekter bolezenskih stanj, ki se razlikujejo po obsegu prizadetosti kože, sluznic in sistemski prizadetosti. Pogosto so sproženi z zdravili ali okužbami in zahtevajo hitro prepoznavo ter ustrezno obravnavo (Lugović-Mihić et al., 2018).

GRANULOMATOZNE IN KRONIČNE VNETNE BOLEZNI USTNIC

Granulomatozni heilitis / Melkersson–Rosenthalov sindrom

Melkersson–Rosenthalov sindrom (MRS) je redka kronična nevromukokutana bolezen, ki jo opredeljuje triada ponavljajočega se orofacialnega edema, periferno pogojene paralize obraznega živca in razpokanega jezika (lingua plicata). Kljub klasični opredelitvi se popolna triada pojavi pri manjšem deležu pacientov, kar bistveno otežuje prepoznavanje bolezni in prispeva k pogostim diagnostičnim zamudam (Wnuk-Kłosińska et al., 2021).

Bolezen je danes umeščena v spekter orofacialne granulomatoze, kjer predstavlja klinično izrazitejšo obliko granulomatoznega vnetja z nevrološko prizadetostjo na področju obraza in ustne votline. Njena redkost in klinična heterogenost pomenita, da pogosto ostane dolgo

nediagnosticirana ali napačno interpretirana kot angioedem, Bellova paraliza ali vnetje v okviru sistemskih bolezni (Dhawan et al., 2020).

MRS je redka bolezen z ocenjeno prevalenco pod 0,1 %, vendar je dejanska pojavnost verjetno višja zaradi pogostih atipičnih oblik bolezni. Najpogosteje se pojavi v drugem ali tretjem desetletju življenja, čeprav lahko prizadene posameznike katerekoli starosti, tudi otroke (Wnuk-Kłosińska et al., 2021).

Etiologija ni dokončno pojasnjena, vendar raziskave kažejo na več možnih patogenetskih mehanizmov. V ospredju so genetska predispozicija z variabilno penetranco, imunološki odzivi tipa preobčutljivosti ter povezave z drugimi granulomatoznimi boleznimi, kot sta Crohnova bolezen in sarkoidoza. Histopatološka analiza prizadetih tkiv razkrije značilne nekazeozne granulome ter limfomononuklearni infiltrat, kar dodatno potrjuje vnetno granulomatozno naravo bolezni (Dhawan et al., 2020; Wnuk-Kłosińska et al., 2021).

Klinična slika MRS je variabilna in se pogosto razvija postopoma. Najpogostejši znak bolezni je ponavljajoč se neboleč edem obraza, ki največkrat prizadene ustnice, lahko pa se razširi tudi na veke, lica in ustno sluznico (Wnuk-Kłosińska et al., 2021). Sprva je edem prehoden, vendar lahko z napredovanjem bolezni postane trajen in vodi v fibrotično zadebelitev tkiva.

Paraliza obraznega živca je drugi pomemben simptom, ki je navadno enostranski in se ponavlja, z možnostjo progresivnega poslabšanja in daljših epizod. Razpokan jezik je pogosto prisoten, vendar je lahko klinično nemoteč in zato neopazen, zaradi česar ostaja diagnostično podcenjen (Dhawan et al., 2020; Wnuk-Kłosińska et al., 2021).

Naravni potek bolezni je kroničen z obdobji poslabšanja in remisije. Pri dolgotrajnem poteku lahko pride do trajnih estetskih in funkcionalnih posledic, ki pomembno vplivajo na kakovost življenja pacientov, vključno s težavami pri hranjenju, govorjenju in mimiki obraza (Dhawan et al., 2020; Wnuk-Kłosińska et al., 2021). Tabela 9 prikazuje diferencialno diagnozo MRS.
Diagnoza MRS temelji predvsem na klinični presoji. Poudariti je treba, da za diagnozo ni nujna prisotnost celotne triade; zadostuje že prisotnost dveh značilnih znakov ali enega znaka ob histološki potrditvi granulomatoznega vnetja (Dhawan et al., 2020).

Tabela 9: Diferencialna diagnoza Melkersson–Rosenthalovega sindroma

Bolezen	Klinične značilnosti	Diferenciacija od MRS
Angioedem	akuten edem, pogosto alergijski	odsotnost granulomov, brez ponavljajoče paralize
Bellova paraliza	akutna enostranska paraliza	brez edema in granulomatoze
Crohnova bolezen	granulomatozni stomatitis	sistemski simptomi, prizadetost prebavil
Sarkoidoza	granulomatoza več organov	sistemska prizadetost (pljuča, bezgavke)
Orofacialna granulomatoza	izoliran granulomatozni edem	brez nevrološke prizadetosti

Opomba: Povzeto po Dhawan et al., 2020; Wnuk-Kłosińska et al., 2021.

Zdravljenje MRS ostaja simptomatsko, saj etiološko usmerjeno zdravljenje ni na voljo. Temelj zdravljenja predstavljajo kortikosteroidi, ki učinkovito zmanjšujejo vnetje in edem, zlasti v akutni fazi bolezni. Pri lokaliziranih oblikah se pogosto uporabljajo intralezijski kortikosteroidi, ki omogočajo ciljano zdravljenje z manj sistemskimi učinki; terapevtske možnosti so povzete v Tabeli 10 (Dhawan et al., 2020).

Pri rezistentnem poteku MRS se poleg kortikosteroidov uporabljajo imunosupresivi, antibiotiki s protivnetnim učinkom ter pri posebej težkih, refraktarnih oblikah tudi biološka ali tarčno usmerjena zdravila; odmerki so povzeti v Tabeli 10. Uporaba bioloških zdravil temelji predvsem na izkušnjah z orofacialno granulomatozo in Crohnovo boleznijo, kjer ima pomembno vlogo TNF-α, zato so najpogosteje opisani zaviralci TNF-α, kot sta adalimumab in infliksimab. Podatki ostajajo omejeni, zdravljenje pa je individualizirano, pogosto izven standardnih indikacij in praviloma rezervirano za specializirano obravnavo (Dhawan et al., 2020; Wnuk-Kłosińska et al., 2021; Driscoll et al., 2025; Ma et al., 2024; Rajput Khokhar et al., 2025; Zhang et al., 2025).

Kirurško zdravljenje se uporablja redko, predvsem pri trajnih deformacijah ustnic ali hudih nevroloških zapletih, vendar je povezano s tveganjem za recidiv in zaplete, zato ostaja rezervirano za izbrane primere (Dhawan et al., 2020).

Tabela 10: Zdravljenje MRS

Skupina	Zdravilo, odmerek in način uporabe	Opombe
Kortikosteroidi	Prednizolon: 30–60 mg/dan.	Kratkotrajno ob zagonu.
Intralezijsko	Triamcinolon: 10–40 mg/injekcijo.	Na 2–4 tedne.
Imunosupresivi	Metotreksat: 10–25 mg/tedensko.	Kronični potek.
	Azatioprin: 1–2 mg/kg/dan.	Alternativa.
Antibiotiki	Doksiciklin: 100 mg 1–2×/dan.	Protivnetni učinek.
Biološka zdravila (anti-TNF)	Infliksimab: 5 mg/kg i.v. v 0., 2. in 6. tednu.	Po začetnem režimu v 0., 2. in 6. tednu sledi individualizirano vzdrževalno zdravljenje; uporaba pri MRS ni standardizirana in je specialistična oziroma izven odobrene indikacije.
	Adalimumab: 40 mg s.c. na 2 tedna.	Vzdrževalno zdravljenje; uporaba pri MRS ni standardizirana in je specialistična oziroma izven odobrene indikacije.
Biološka zdravila (IL-12/23)	Ustekinumab: začetni intravenski odmerek glede na telesno maso, nato 90 mg s.c. na 8 tednov po režimu za Crohnovo bolezen.	Uporaba pri MRS ni standardizirana.
Eksperimentalno	JAK inhibitorji: pri MRS ni določenega zdravila, odmerka ali trajanja zdravljenja.	Eksperimentalno oziroma izven odobrene indikacije; brez standardiziranega režima pri MRS.

Opomba: Povzeto po Dhawan et al., 2020; Driscoll et al., 2025; Ma et al., 2024; Rajput Khokhar et al., 2025; Wnuk-Kłosińska et al., 2021; Zhang et al., 2025.

Oralni lichen planus (OLP) oziroma lichen planus ustne sluznice

Oralni lichen planus (OLP) oziroma lichen planus ustne sluznice predstavlja kronično vnetno bolezen ustne sluznice, ki poteka z epizodami izboljšanja in poslabšanja. Osnovni patogenetski mehanizem vključuje T-celično posredovano imunološko reakcijo, pri kateri citotoksični limfociti povzročajo apoptozo bazalnih keratinocitov, kar vodi v značilne histološke in klinične spremembe (Rotaru et al., 2020).

Klinični pomen bolezni je dvojne narave, saj na eni strani povzroča dolgotrajne simptome in znake, predvsem pri erozivnih oblikah, na drugi strani pa predstavlja potencialno premaligno stanje z ocenjenim tveganjem maligne transformacije v razponu okoli 1–2 %, ki se lahko poveča v prisotnosti displazije (Rotaru et al., 2020; Rotaru et al., 2026).

Oralni lichen planus je razmeroma pogosta bolezen, katere prevalenca v splošni populaciji znaša med 0,5 in 2 %, pogosteje pa se pojavlja pri ženskah srednjih let (Rotaru et al., 2020). Patogeneza bolezni temelji na zapletenem prepletu imunoloških mehanizmov, kjer imajo ključno vlogo CD8+ limfociti, ki sprožijo citotoksično poškodbo epitelijskih celic. V tem procesu sodelujejo tudi proinflamatorni citokini, kot so TNF-α in interlevkini, ki dodatno potencirajo vnetni odgovor in vzdržujejo kroničnost bolezni. Čeprav vloga genetskih dejavnikov, infekcij, zlasti okužbe s hepatitisom C, in okoljskih vplivov verjetno obstaja, njihova natančna vloga še ni dokončno pojasnjena (Rotaru et al., 2020).

Klinična slika oralnega lichen planusa je heterogena. Retikularna oblika se kaže z belimi mrežastimi Wickhamovimi strijami in je pogosto asimptomatska, atrofična in erozivna oblika pa povzročata bolečino, pekoč občutek in ulceracije, zato pomembno vplivata na kakovost življenja. Lezije so praviloma obojestranske in simetrične, najpogosteje na bukalni sluznici, lahko pa tudi na jeziku, dlesnih ali ustnicah; potek je kroničen s ponovitvami, zlasti pri erozivnih oblikah (Didona et al., 2022).
Diagnoza oralnega lichen planusa temelji na kombinaciji kliničnih in histopatoloških meril, saj noben posamezen kriterij ni zadosten za dokončno diagnozo. Klinično je pomembna prisotnost značilnih retikularnih vzorcev na simetričnih mestih (Rotaru et al., 2020; Rotaru et al., 2026).

Ker se oralni lichen planus prekriva z drugimi lichenoidnimi lezijami, je treba izključiti reakcije na zdravila ali kontaktne dejavnike. Biopsija je posebej priporočljiva pri atipičnih ali erozivnih oblikah, kjer je treba izključiti displazijo ali začetni karcinom. Diferencialno diagnozo OLP prikazuje Tabela 11 (Rotaru et al., 2026).

Tabela 11: Diferencialna diagnoza oralnega lichen planusa (OLP)

Bolezen	Klinične značilnosti	Diferenciacija
Lichenoidna reakcija	bele ali erozivne lezije	pogosto povezana z zdravili ali dentalnimi materiali
Levkoplakija	homogena bela lezija	brez Wickhamovih strij
Pemfigus vulgaris	erozije, mehurji	pozitivna imunofluorescenca
Mukozni pemfigoid	kronične erozije	brazgotinjenje
Kandidiaza	bele obloge ali eritem	mikološka potrditev
Ploščatocelični karcinom	ulceracije ali infiltrat	histološka displazija

Opomba: Povzeto po Rotaru et al., 2020; Rotaru et al., 2026

Zdravljenje oralnega lichen planusa ostaja simptomatsko, saj bolezni ni mogoče pozdraviti, temveč le nadzorovati njene simptome in potek. Možnosti zdravljenja so povzete v Tabeli 12. Lokalni kortikosteroidi imajo najmočnejšo strokovno podporo med standardnimi zdravljenji, pri simptomatskem OLP pa lahko uporabimo tudi lokalne kalcinevrinske inhibitorje, fotodinamsko zdravljenje in sistemska nesteroidna imunomodulatorna zdravila pri refraktarnih oblikah (Lodi et al., 2020; Leong et al., 2023; Myers et al., 2024; Zheng et al., 2024).

Osnovo zdravljenja predstavljajo lokalni kortikosteroidi, ki zmanjšujejo vnetje in lajšajo simptome. Visokopotentni kortikosteroidi, kot je klobetazol propionat, so učinkoviti zlasti pri erozivnih oblikah, kjer se uporabljajo v obliki gelov ali adhezivnih pripravkov, ki omogočajo daljši stik z lezijo. Natančni odmerki in priporočeno trajanje so navedeni v Tabeli 12 (Zheng et al., 2024).

Pri pacientih, ki ne odgovorijo na lokalno zdravljenje, se lahko uporabijo kalcinevrinski inhibitorji, predvsem takrolimus, pri razširjenih ali erozivnih oblikah pa kratkotrajni sistemski kortikosteroidi ali imunomodulatorna zdravila, kot so metotreksat, azatioprin in ciklosporin. Biološka in tarčna zdravila, usmerjena v citokinske poti IL-17 ali IL-23, so rezervirana za refraktarne primere in ostajajo nestandardizirana (Didona et al., 2022; Myers et al., 2024).

Tabela 12: Zdravljenje OLP

Skupina	Zdravilo, odmerek in način uporabe	Opombe
Lokalni kortikosteroidi	Klobetazol 0,05 %: 2×/dan 2–3 mesece.	Postopno zmanjšanje; spremljanje kandidiaze ustne votline.
	Triamcinolon 0,1 %: 2–3×/dan.	V orobazi.
Kalcinevrinski inhibitorji	Takrolimus 0,1 %: 2×/dan.	Alternativa.
Sistemski kortikosteroidi	Prednizolon: 0,5–1 mg/kg/dan.	Kratkotrajno.
Imunosupresivi	Metotreksat: 10–15 mg/tedensko.	Refraktarne oblike.
	Azatioprin: 1–2 mg/kg/dan.	Alternativa.
	Ciklosporin: 2–5 mg/kg/dan.	Hude oblike.
Biološka zdravila	Ustekinumab: začetni intravenski odmerek glede na telesno maso, nato 90 mg s.c. na 8 tednov.	Izven odobrene indikacije.
	Anti-IL-17: sekukinumab 300 mg s.c. v 0., 1., 2., 3. in 4. tednu, nato 300 mg s.c. na 4 tedne.	Eksperimentalno.

Opomba: Povzeto po Didona et al., 2022; Leong et al., 2023; Lodi et al., 2020; Myers et al., 2024; Zheng et al., 2024.

PREDRAKAVE IN RAKAVE SPREMEMBE USTNIC

Aktinični heilitis

Aktinični heilitis, imenovan tudi solarni heilitis ali solarna heiloza, je kronična UV-povzročena poškodba ustnične rdečine, skoraj vedno spodnje ustnice. Patogenetsko ustreza aktinični keratozi kože, klinično pa je pomembnejši zaradi možnosti prehoda v invazivni ploščatocelični karcinom, zato zahteva zgodnje prepoznavanje, biopsijo suspektnih sprememb in aktivno zdravljenje (Lugović-Mihić et al., 2018; Vasilovici et al., 2022).

Bolezen se najpogosteje pojavlja pri svetlopoltih starejših moških z dolgotrajno poklicno ali rekreativno izpostavljenostjo soncu; tveganje povečujejo svetel fototip, višja starost, delo na prostem, imunosupresija in kajenje. Retrospektivni podatki potrjujejo prevlado moških, povprečno starost okoli 65 let in pogosto poklicno izpostavljenost dejavnikom tveganja (Pierin et al., 2024; Vasilovici et al., 2022).

Histopatološko so značilni epitelijska atipija, različne stopnje displazije, hiperkeratoza, akantoza ali atrofija epitelija ter solarna elastoza v podlagi s spektrom sprememb z različno stopnjo tveganja, od blage do hude displazije (Carneiro et al., 2023).

Klinični pomen aktiničnega heilitisa izhaja iz njegovega malignega potenciala. Gre za pomembno predrakavo stanje, pri katerem ulceracija, kruste, neenakomeren eritem, zadebelitev ali nodularnost povečajo sum na že razvijajoči se karcinom (Carneiro et al., 2023; Pierin et al., 2024; Vasilovici et al., 2022).

Klinična slika aktiničnega heilitisa je kronična in postopno napredujoča; pogosto se začne kot vztrajna razpokanost spodnje ustnice, ki ne mine ob običajni negi. Najpogosteje so prisotni suhost, luščenje, atrofija in zabrisana meja med kožo in ustnično rdečino, pri napredovanju pa erozije, fisure, kruste, belkasta zadebeljena sprememba ali ulceracija (Carneiro et al., 2023; Vasilovici et al., 2022).

Morfološko je tipična lokalizacija na spodnji ustnici pri starejšem pacientu z znaki kronične fotopoškodbe. Pri diferencialni diagnostiki so pomembni dodatni namigi: bele obrobne strije govorijo za lichen planus, izrazito zabrisan rob ustnične rdečine lahko spremlja diskoidni lupus, izcejanje, luščenje in fisuriranje pa pogosteje ekcematozne oblike heilitisa (Behera et al., 2025).

Diagnoza aktiničnega heilitisa je pogosto klinična, vendar mora biti prag za biopsijo nizek, zlasti pri nehomogenih, zadebeljenih, ulceriranih, krastavih ali trdovratno eritematoznih spremembah ter ob sumu na napredovanje v ploščatocelični karcinom (Carneiro et al., 2023; Lugović-Mihić et al., 2018; Vasilovici et al., 2022).

Aktinični heilitis: opozorilni znaki

- Vztrajna razpokanost, luščenje, atrofija in zabrisana meja ustnične rdečine pri UV-izpostavljeni osebi so značilni za aktinični heilitis.
- Neenakomeren eritem, kruste, zadebelitev, nodularnost ali ulceracija povečajo sum na napredovanje bolezni.
- Pri nehomogenih, trdovratnih ali infiltriranih spremembah spodnje ustnice je prag za biopsijo nizek.
- Dosledna zaščita pred UV-sevanjem je ključna za preprečevanje poslabšanj in za dolgoročno zmanjševanje tveganja.

Diferencialna diagnoza je široka in vključuje kronične kontaktne, infekcijske, avtoimunske in potencialno maligne spremembe ustnic (Tabela 13). Posebej pomembno je razlikovanje od lichen planusa, lupusa in zgodnjega ploščatoceličnega karcinoma, saj lahko te bolezni klinično posnemajo aktinični heilitis; zato je pri nejasnih ali trdovratnih spremembah potrebna klinično-patološka korelacija (Lugović-Mihić et al., 2018).

Tabela 13: Diferencialna diagnostika kroničnih, predrakavih in malignih sprememb ustnic

Bolezen / stanje	Klinični namig, ki govori zanjo	Ključ za razlikovanje od aktiničnega heilitisa / ploščatoceličnega karcinoma
Aktinični heilitis	Kronična UV-povzročena predrakava sprememba spodnje ustnice; prevladujejo suhost, luščenje, atrofija in zabrisana meja ustnične rdečine.	V prid aktiničnemu heilitisu govorijo kronična UV-izpostavljenost, zajeta spodnja ustnica in znaki solarne poškodbe; perzistentna infiltracija, ulceracija, krvavitev ali progresija zahtevajo biopsijo.
Ploščatocelični karcinom ustnice	Kruste, ulceracije, eritematozna področja, perzistentna nezaceljiva lezija, krvavitev, infiltracija ali progresivna ulceracija; več lezij je lahko klinično ocenjenih kot aktinični heilitis, histološko pa kot ploščatocelični karcinom.	Perzistentna infiltracija, ulceracija, krvavitev ali progresija lezije kljub navidez predrakavemu videzu govorijo za invazivni karcinom in zahtevajo biopsijo.
Lichen planus ustnic / lichenoidne spremembe	Bele, mrežaste oziroma obrobne strije ter možne spremembe drugod po ustni sluznici, koži ali nohtih; oralni lichen planus (OLP) oziroma lichen planus ustne sluznice in lupus eritematozus sodita med bele lezije ustne sluznice z značilnim kliničnim vzorcem.	Trdovratna nezaceljiva lezija, krvavitev, infiltracija ali progresivna ulceracija bolj govorijo za maligno spremembo kot za vnetno lichenoidno lezijo.

Bolezen / stanje	Klinični namig, ki govori zanjo	Ključ za razlikovanje od aktiničnega heilitisa / ploščatoceličnega karcinoma
Diskoidni lupus eritematozus ustnice	Zabrisan rob ustnične rdečine je lahko izrazit tudi pri lupusu, zato je potrebna klinično-patološka korelacija.	V prid aktiničnemu heilitisu govorijo kronična UV-izpostavljenost, zajetost spodnje ustnice in znaki solarne poškodbe.
Kontaktni ali atopični heilitis	Izcejanje, luščenje in fisuriranje pogosteje srečamo pri ekcematoznih oblikah heilitisa.	Aktinični heilitis je bolj povezan z atrofijo, luščenjem in kronično solarno poškodbo spodnje ustnice.
Infekcijski heilitis / herpes labialis	Pri kroničnem heilitisu je treba upoštevati lokalne okužbe, kot sta kandidiaza ali herpes; herpes se praviloma kaže kot skupki vezikul na robu ustnične rdečine, ki počijo in tvorijo razjedo.	Pri aktiničnem heilitisu je etiološko v ospredju UV-poškodba, ne okužba; ploščatocelični karcinom se navadno kaže kot perzistentna, nezaceljiva lezija, krasta ali infiltriran tumor in ne kot tipični vezikularni izbruh.
Keratoakantom	Keratoakantom se lahko makroskopsko in mikroskopsko močno prekriva s ploščatoceličnim karcinomom, zato je diferencialna diagnostika težavna.	Če je lezija atipična ali diagnostično nejasna, jo je treba obravnavati kot ploščatocelični karcinom, saj popolnoma zanesljiva ločitev v vseh primerih ni mogoča.
Bazalnocelični karcinom ustnice	Bazalnocelični karcinom je drugi najpogostejši maligni tumor ustnic in praviloma pogosteje prizadene zgornjo ustnico.	Ploščatocelični karcinom praviloma prevladuje na spodnji ustnici in predstavlja večino vseh rakov ustnic.
Druge bolezni ustnic povezane s sistemskimi dermatozami	V poštev pridejo tudi pemfigus, pemfigoid, angioedem in druge sistemske bolezni.	V prid aktiničnemu heilitisu govori tipična lokalizacija na spodnji ustnici ter znaki kronične fotopoškodbe; pri sumu na malignost je odločilna histološka verifikacija.

Opomba: Povzeto po Behera et al., 2025; Carneiro et al., 2023; Cribier et al., 1999; Howard et al., 2021; Lugović-Mihić et al., 2018; Manfredini et al., 2021; Mello et al., 2019; Silva et al., 2024; Vasilovici et al., 2022.

Zdravljenje aktiničnega heilitisa je usmerjeno v nadzor potencialno malignega epitelija in zmanjšanje tveganja za invazivni rak. Ker enotnega standarda ni, se izbira med lokalnimi, fotodinamskimi, laserskimi in kirurškimi metodami prilagodi obsegu bolezni, histološkemu tveganju in pacientovim okoliščinam; terapevtske možnosti so povzete v Tabeli 14.

Laserska ablacija in vermilionektomija praviloma dosegata najboljše in najbolj trajne rezultate, medtem ko so lokalne in fotodinamske metode uporabne predvsem pri izbranih pacientih ali za zdravljenje fotopoškodovanega polja (Bakirtzi et al., 2021; Lai et al., 2020).

Lokalno se uporabljajo diklofenak v hialuronski kislini, imikvimod in 5-fluorouracil. Ti pristopi so uporabni pri izbranih pacientih in pri obravnavi fotopoškodovanega polja, vendar so praviloma manj predvidljivi od laserskih ali kirurških metod. Natančni režimi, rezultati

posameznih študij in omejitve so povzeti v Tabeli 14 (Bakirtzi et al., 2021; Fumagalli et al., 2025; Lai et al., 2020; Lima et al., 2010; McDonald et al., 2010; Sotiriou et al., 2011).

Tabela 14: Zdravljenje aktiničnega heilitisa

Zdravljenje	Režim / koncentracija / odmerek iz literature	Klinični komentar
3 % diklofenak v 2,5 % hialuronski kislini	Dvakrat dnevno, 30–180 dni	Nekirurška možnost pri kroničnem aktiničnem heilitisu; popolna remisija 44 %, delna 56 %
Imikvimod 5 % (monoterapija)	Zdravljenje 6 tednov	Možna regresija displazije, pričakovati je lokalno vnetno reakcijo
Imikvimod 5 % v randomizirani klinični raziskavi	Trajanje 6 tednov	Po 180 dneh pomembno klinično izboljšanje v primerjavi s fludroksikortidom
Fludroksikortid 0,125 mg/g	6 tednov	Pri levkoplakičnih spremembah ga avtorji odsvetujejo
Sekvenčna MAL-PDT + imikvimod 5 %	2 seji MAL-PDT v razmiku 2 tednov, nato po 2 tednih premora imikvimod 5 % 3 dni na teden 4 tedne	V 12 mesecih 80 % popolna klinična in 73 % popolna histološka ozdravitev
Fotodinamsko zdravljenje	Različni režimi	Učinkovita, vendar z več recidivi kot nekatere invazivne metode; boljša ob sekvenčni kombinaciji z imikvimodom 5 %
CO_2 laser	Poseg	V metaanalizi je imel najvišjo stopnjo kliničnega čiščenja lezij
Lasersko zdravljenje na splošno	Poseg	Med nekirurškimi pristopi dosega ene najboljših stopenj popolnega kliničnega odgovora
Vermilionektomija / delna kirurgija	Poseg	Ena najučinkovitejših metod, z dobrimi kliničnimi in estetskimi izidi ter malo ponovitvami
5 % 5-fluorouracil	5 % lokalna raztopina	Možnost pri difuzni aktinični poškodbi ustnice; zdravljenje povzroča precejšnje prehodno lokalno draženje in zahteva skrbno spremljanje

Opomba: Povzeto po Bakirtzi et al., 2021; Fumagalli et al., 2025; Lai et al., 2020; Lima et al., 2010; McDonald et al., 2010; Sotiriou et al., 2011.

Pri izbiri zdravljenja aktiničnega heilitisa je treba upoštevati obseg lezije, histološko tveganje, estetska pričakovanja in možnost dolgoročnega spremljanja. Lokalne metode omogočajo

obravnavo fotopoškodovanega polja, vendar so njihovi rezultati manj predvidljivi, medtem ko laser in vermilionektomija praviloma dosegata višje stopnje popolnega odziva in manj ponovitev (Bakirtzi et al., 2021; Lai et al., 2020).

Ploščatocelični karcinom ustnice

Ploščatocelični karcinom ustnice je najpogostejši maligni tumor ustnic. Ustnica je anatomsko in biološko prehodno območje med kožnim ploščatoceličnim karcinomom in oralno-mukoznim ploščatoceličnim karcinomom, zato mesto izvora, razširjenost in način razvrščanja bolezni pomembno vplivajo na zdravljenje, prognozo in spremljanje (Howard et al., 2021; Silva et al., 2024).

Tumor ima pomembne klinične posledice, ker je ustnica vidna in funkcionalno pomembna struktura. Zdravljenje mora zato poleg onkološkega nadzora stremeti k ohranitvi govora, hranjenja, mimike, videza obraza in kakovosti življenja (Howard et al., 2021; Silva et al., 2024).

Ploščatocelični karcinom ustnice najpogosteje prizadene spodnjo ustnico, kar je povezano z njeno neposredno in dolgotrajno izpostavljenostjo ultravijoličnemu sevanju. V 25-letni brazilski kohorti je bilo med karcinomi ustnic 77,5 % ploščatoceličnih karcinomov, spodnja ustnica pa je bila prizadeta v 70,6 % primerov (Silva et al., 2024). Bolezen se najpogosteje pojavlja pri svetlopoltih starejših moških z dolgoletno izpostavljenostjo soncu, dodatno tveganje pa povečujejo kajenje, uživanje alkohola, imunosupresija ter okužbe s HIV ali HPV. Ker se številni karcinomi spodnje ustnice razvijejo na mestu predhodnega aktiničnega heilitisa, sta prepoznavanje fotopoškodbe in pravočasna histološka verifikacija suspektnih sprememb ključna preventivno-diagnostična ukrepa (Howard et al., 2021; Mello et al., 2019; Silva et al., 2024).

Patogeneza ploščatoceličnega karcinoma ustnice temelji na maligni transformaciji skvamoznega epitelija kože oziroma ustnične rdečine. Pri spodnji ustnici ima osrednjo vlogo kumulativna UV-poškodba, ki povzroča epitelijsko displazijo in lahko vodi iz aktiničnega heilitisa v invazivni karcinom (Mello et al., 2019; Vasilovici et al., 2022).

V širšem oralnem področju se SCC lahko razvije tudi iz drugih potencialno malignih lezij, kot so levkoplakija, eritroplakija in eritrolevkoplakične spremembe, pri čemer je zlasti eritroplakija pogosto povezana z displazijo ali karcinomom (Irani, 2020).

Raziskava Mello in sodelavcev (2019) je pokazala, da so bile nekatere spremembe spodnje ustnice, klinično ocenjene kot aktinični heilitis, histološko že ploščatocelični karcinom. Zato

dolgotrajnih, nehomogenih, infiltriranih ali ulceriranih fotopoškodovanih sprememb spodnje ustnice ne smemo obravnavati brez histološke presoje.

Klinična slika je raznolika, sum pa morajo vzbuditi predvsem trdovratna bulica ali ranica, ki se ne zaceli, krastavo ali krvaveče področje, bela ali bleda lisa, bolečina, mravljinčenje, odrevenelost ali progresivna infiltrirana sprememba ustnične rdečine. Pri napredovali bolezni se lahko razvije globlja ulceracija, infiltriran plak, eksulceriran nodus ali krvaveča lezija z lokalnim uničenjem ustnice in okolnih struktur (Howard et al., 2021; Silva et al., 2024).
Diagnostika temelji na kliničnem pregledu ustnic, ustne votline, obraza in vratu, histopatološki potrditvi ter oceni razširjenosti bolezni. Ker limfa iz ustnice odteka predvsem v submentalne, submandibularne in jugulodigastrične bezgavke, lezije blizu sredinske črte pa lahko drenirajo obojestransko, mora biti pregled vratu sestavni del začetne obravnave (Howard et al., 2021).

Slikovne preiskave, kot so CT, MRI ali PET, so indicirane, kadar je treba oceniti lokalno ali regionalno širjenje bolezni oziroma načrtovati multimodalno zdravljenje (Howard et al., 2021).

Biopsija je osrednji diagnostični korak, saj klinična slika ni vedno dovolj specifična. Histološko verifikacijo zahtevajo trajne, infiltrirane, ulcerirane, krvaveče ali progresivne spremembe spodnje ustnice, posebej pri svetlopoltih pacientih z izrazito UV-izpostavljenostjo ali znaki aktiničnega heilitisa. Nizek prag za biopsijo je pomemben, ker so lahko klinično navidez predrakave spremembe že invazivni ploščatocelični karcinom (Mello et al., 2019).
Stadij bolezni je ključen za prognozo in izbiro zdravljenja. Poleg velikosti tumorja so pomembni globina invazije, stanje kirurških robov, perinevralna in limfovaskularna invazija, prisotnost regionalnih metastaz ter morebitna extranodalna razširitev (Howard et al., 2021).

Pozitiven kirurški rob, večja globina tumorja in extranodalna razširitev povečajo tveganje za ponovitev in slabši izid, zato mora histopatološko poročilo te podatke jasno zajeti. Diferencialna diagnostika ploščatoceličnega karcinoma ustnice je vključena v Tabelo 13 (Howard et al., 2021).
Zdravljenje ploščatoceličnega karcinoma ustnic je odvisno od stadija, lokalizacije in pričakovanega funkcionalno-estetskega izida. Zgodnji stadiji so praviloma dobro ozdravljivi s kirurgijo ali radioterapijo, pri čemer kirurška ekscizija z ustrezno rekonstrukcijo ostaja temelj zdravljenja, kadar omogoča varen onkološki rob in sprejemljiv funkcionalno-estetski rezultat. Terapevtski pristopi so povzeti v Tabeli 15 (Howard et al., 2021).
Pri lokalno napredovali ali metastatski bolezni je zdravljenje praviloma multimodalno. Kirurgija, radioterapija in po potrebi sistemsko zdravljenje se izberejo glede na stadij, globino

invazije, kirurške robove, regionalne bezgavke, extranodalno razširitev in to, ali se tumor obravnava po načelih napredovalega kožnega ploščatoceličnega karcinoma ali ploščatoceličnega karcinoma glave in vratu (Howard et al., 2021; Hughes et al., 2021; Verkerk et al., 2024).

Tabela 15: Zdravljenje ploščatoceličnega karcinoma ustnic

Zdravljenje	Režim / odmerek / način uporabe	Klinični pomen
Kirurška ekscizija	Temeljni lokalni poseg	Primarno zdravljenje zgodnjih karcinomov ustnice; pogosto zahteva rekonstrukcijo zaradi funkcije in estetike
Radioterapija	Samostojna možnost pri zgodnjih stadijih ali del kombiniranega zdravljenja	Alternativa kirurgiji pri zgodnjih stadijih ali del multimodalnega zdravljenja pri napredovali bolezni.
Pembrolizumab	200 mg i.v. na 3 tedne ali 400 mg i.v. na 6 tednov, infuzija 30 minut, do 24 mesecev, pri cSCC, ki ni ozdravljiv s kirurgijo ali radioterapijo	Možnost pri napredovalih primerih, kadar se tumor obravnava po načelih cSCC
Cemiplimab	350 mg i.v. na 3 tedne, infuzija 30 minut, do napredovanja bolezni, pojava neželenih učinkov, ki preprečujejo nadaljevanje zdravljenja, ali do 24 mesecev, pri lokalno napredovalem ali metastatskem cSCC, ki ni primeren za kurativno kirurgijo ali obsevanje	Ena ključnih sistemskih možnosti pri napredovalih primerih, vodenih po načelih cSCC
Cisplatin + 5-fluorouracil	Cisplatin 75 mg/m² i.v. 1. dan + 5-FU 750 mg/m²/dan**,** kontinuirana i.v. infuzija 4 dni**,** cikel na 21 dni, do 6 ciklov v paliativnem HNSCC protokolu	Primer sistemske sheme za recidivni/metastatski okvir HNSCC; uporablja se le, kadar se bolezen ustnice obravnava po načelih HNSCC in po odločitvi onkološkega konzilija.

Opomba: Povzeto po Howard et al., 2021; Hughes et al., 2021; Verkerk et al., 2024.

ZAPLETI BOLEZNI USTNIC

Zapleti bolezni ustnic vključujejo predvsem sekundarne okužbe, kronično vnetje z možnostjo brazgotinjenja, maligno transformacijo in funkcionalne motnje. Sekundarne okužbe so pogoste pri razpokanih ustnicah in pri perleche, kjer je kombinacija kandide in bakterij pogosto spregledan razlog za neuspeh zdravljenja (Blagec et al., 2023; Williams & Lewis, 2011).

Kronično vnetje in brazgotinjenje sta posebej pomembna pri granulomatoznem heilitisu, medtem ko lahko ponavljajoče se okužbe s HSV povzročijo trajnejše estetske spremembe (Cernik et al., 2008; Dhawan et al., 2020; Wnuk-Kłosińska et al., 2021).

Najpomembnejši dolgoročni zaplet je maligna transformacija aktiničnega heilitisa v ploščatocelični karcinom ustnice, pri čemer tveganje povečujejo UV-izpostavljenost, kajenje in višja starost, zato je pri rizičnih pacientih potrebno redno spremljanje (Mello et al., 2019; Pierin et al., 2024; Vasilovici et al., 2022).
Funkcionalne motnje se kažejo predvsem z bolečino pri hranjenju, težavami pri govoru in zmanjšano kakovostjo življenja, zato bolezni ustnic kljub pogosto majhnemu obsegu sprememb zahtevajo celostno obravnavo (Howard et al., 2021).

Kdaj sprememba na ustnici zahteva dodatno pozornost?

- Trdovratna ranica, krasta, krvavitev, infiltracija ali sprememba, ki se ne celi, ne sme biti obravnavana kot običajna razpokanost.
- Posebej pomembne so spremembe spodnje ustnice pri osebah z dolgotrajno izpostavljenostjo UV-sevanju, svetlim fototipom, kajenjem ali imunosupresijo.
- Ploščatocelični karcinom se lahko razvije na mestu aktiničnega heilitisa, zato je spremljanje kroničnih sprememb nujno.
- Zgodnja histološka verifikacija suspektnih sprememb omogoča pravočasno zdravljenje in boljši funkcionalno-estetski izid.

ZAKLJUČEK

Bolezni ustnic predstavljajo pomemben del dermatološke prakse, saj se na majhnem anatomsko in funkcionalno izpostavljenem področju prepletajo posebnosti ustnične rdečine, okoljski vplivi, motnje bariere, okužbe, imunsko posredovana vnetja, sistemske bolezni ter predrakave in maligne spremembe. Klinični spekter sega od pogostih benignih in prehodnih težav, kot so suhost, razpokanost in iritativni heilitisi, do potencialno življenje ogrožajočih stanj, kot so angioedem, hude mukokutane reakcije in ploščatocelični karcinom ustnice.

Za uspešno obravnavo so ključni natančna anamneza, klinični pregled, sistematična diferencialna diagnostika, prepoznava okužb in kontaktnih sprožilcev, ustrezna nega z obnovo bariere ter dosledna zaščita pred UV-sevanjem. Posebej pomembno je, da kroničnih, nehomogenih, infiltriranih, ulceriranih ali krvavečih sprememb spodnje ustnice ne

obravnavamo kot banalne razpokanosti, temveč pravočasno opravimo biopsijo (Mello et al., 2019; Howard et al., 2021; Vasilovici et al., 2022).

Celostna obravnava bolezni ustnic mora zato združevati preventivo, poučevanje pacienta, racionalno lokalno in sistemsko zdravljenje ter dolgoročno spremljanje rizičnih sprememb, predvsem pri pacientih z izrazito UV-izpostavljenostjo, imunosupresijo, aktiničnim heilitisom ali predhodnim kožnim oziroma ustničnim rakom.

VPRAŠANJA ZA RAZMISLEK

1. Katere značilnosti spremembe na ustnici bi vzbudile sum, da ne gre le za običajno razpokanost, temveč za stanje, ki zahteva dodatno oceno?
2. Kako bi pri osebi z bolečimi spremembami v ustih in na ustnicah prepoznali tveganje za nezadosten vnos tekočin?
3. Kateri podatki iz anamneze so pomembni pri iskanju sprožilcev ponavljajočega se heilitisa?
4. Zakaj je pri otekanju ustnic, jezika ali žrela potrebna hitra ocena morebitne prizadetosti dihalne poti?
5. Kako bi osebi z aktiničnim heilitisom razložili pomen redne zaščite pred UV-sevanjem in spremljanja trdovratnih sprememb spodnje ustnice?

KRATICE

Kratica	Razlaga
ACE	angiotenzin-konvertirajoči encim
C1-INH	C1-esterazni inhibitor
cSCC	kožni ploščatocelični karcinom
DNA	deoksiribonukleinska kislina
GI	gastrointestinalni
HAE	dedni angioedem
HIV	virus humane imunske pomanjkljivosti
HNSCC	ploščatocelični karcinom glave in vratu
HPV	humani papilomavirus
HSV	virus herpes simpleks
HSV-1	virus herpes simpleks tipa 1
IL	interlevkin
JAK	Janusova kinaza
MAL-PDT	fotodinamsko zdravljenje z metil-aminolevulinatom
MRI	magnetna resonanca
MRS	Melkersson–Rosenthalov sindrom
NSAID	nesteroidno protivnetno zdravilo
OLP	oralni lichen planus oziroma lichen planus ustne sluznice

PCR	verižna reakcija s polimerazo
PET	pozitronska emisijska tomografija
RCT	randomizirana klinična raziskava
SCC	ploščatocelični karcinom
SJS	Stevens–Johnsonov sindrom
SPF	zaščitni faktor pred soncem
TEN	toksična epidermalna nekroliza
TEWL	transepidermalna izguba vode
TNF-α	tumor nekrotizirajoči faktor alfa

LITERATURA

1. Anjaneyan, G., Duraisamy, P., & Pai, R. (2022). Primary herpetic gingivostomatitis. *Indian Dermatology Online Journal, 14*(1), 148–149. https://doi.org/10.4103/idoj.idoj_359_21
2. Bakirtzi, K., Papadimitriou, I., Andreadis, D., & Sotiriou, E. (2021). Treatment options and post-treatment malignant transformation rate of actinic cheilitis: A systematic review. *Cancers, 13*(13), 3354. https://doi.org/10.3390/cancers13133354
3. Behera, B., Errichetti, E., Garg, S., Gowda, S. K., & Thakur, V. (2025). The morphological spectrum of cheilitis. *Journal of the American Academy of Dermatology, 92*(5), 1170–1175. https://doi.org/10.1016/j.jaad.2024.12.030
4. Blagec, T., Glavina, A., Špiljak, B., Bešlić, I., Bulat, V., & Lugović-Mihić, L. (2023). Cheilitis: A cross-sectional study—multiple factors involved in the aetiology and clinical features. *Oral Diseases, 29*(8), 3360–3371. https://doi.org/10.1111/odi.14359
5. Cardona, V., Ansotegui, I. J., Ebisawa, M., El-Gamal, Y., Fernandez Rivas, M., Fineman, S., Geller, M., Gonzalez-Estrada, A., Greenberger, P. A., Sanchez Borges, M., Senna, G., Sheikh, A., Tanno, L. K., Thong, B. Y., Turner, P. J., & Worm, M. (2020). World Allergy Organization anaphylaxis guidance 2020. *World Allergy Organization Journal, 13*(10), 100472. https://doi.org/10.1016/j.waojou.2020.100472
6. Carneiro, M. C., Quenta-Huayhua, M. G., Peralta-Mamani, M., Honório, H. M., Santos, P. S. D. S., Rubira-Bullen, I. R. F., & Rubira, C. M. F. (2023). Clinicopathological analysis of actinic cheilitis: A systematic review with meta-analyses. *Head and Neck Pathology, 17*(3), 708–721. https://doi.org/10.1007/s12105-023-01543-z
7. Cernik, C., Gallina, K., & Brodell, R. T. (2008). The treatment of herpes simplex infections: An evidence-based review. *Archives of Internal Medicine, 168*(11), 1137–1144. https://doi.org/10.1001/archinte.168.11.1137
8. Cribier, B., Asch, P., & Grosshans, E. (1999). Differentiating squamous cell carcinoma from keratoacanthoma using histopathological criteria: Is it possible? A study of 296 cases. *Dermatology, 199*(3), 208–212. https://doi.org/10.1159/000018276
9. Cunningham, A., Griffiths, P., Leone, P., Mindel, A., Patel, R., Stanberry, L., & Whitley, R. (2012). Current management and recommendations for access to antiviral therapy of herpes labialis. *Journal of Clinical Virology, 53*(1), 6–11. https://doi.org/10.1016/j.jcv.2011.08.003
10. Dhawan, S. R., Saini, A. G., & Singhi, P. D. (2020). Management strategies of Melkersson–Rosenthal syndrome: A review. *International Journal of General Medicine, 13*, 61–65. https://doi.org/10.2147/IJGM.S186315
11. Didona, D., Caposiena Caro, R. D., Sequeira Santos, A. M., Solimani, F., & Hertl, M. (2022). Therapeutic strategies for oral lichen planus: State of the art and new insights. *Frontiers in Medicine, 9*, 997190. https://doi.org/10.3389/fmed.2022.997190
12. Driscoll, C. B., Rich, J. M., Isaacson, D., Nicolas, J., Jiang, Y., Mi, X., Yang, C., Kocsuta, V., Goh, R., Patel, N., Li, E., Siddiqui, M. R., Meyers, T., Witte, J. S., Kachuri, L., Zhang, H., Beestrum, M.,

Silberman, P., Schaeffer, E. M., & Kundu, S. D. (2025). Tumor necrosis factor-alpha inhibitor use and malignancy risk: A systematic review and patient level meta-analysis. *Cancers, 17*(3), 390. https://doi.org/10.3390/cancers17030390
13. Ernster, V. L., Grady, D., Miike, R., Black, D., Selby, J., & Kerlikowske, K. (1995). Facial wrinkling in men and women, by smoking status. *American Journal of Public Health, 85*(1), 78–82. https://doi.org/10.2105/ajph.85.1.78
14. Farkas, H., Balla, Z., & Riedl, M. A. (2022). Differentiating histaminergic and nonhistaminergic angioedema with or without urticaria. *Journal of Allergy and Clinical Immunology, 150*(6), 1405–1409. https://doi.org/10.1016/j.jaci.2022.10.016
15. Fumagalli, M. J., Cherubini, K., Spanemberg, J. C., & Salum, F. G. (2025). Randomized clinical trial of imiquimod compared with fludroxycortide in the treatment of actinic cheilitis. *Oral Surgery, Oral Medicine, Oral Pathology and Oral Radiology, 139*(4), 423–429. https://doi.org/10.1016/j.oooo.2024.12.002
16. Garcia-Cuesta, C., Sarrion-Pérez, M. G., & Bagán, J. V. (2014). Current treatment of oral candidiasis: A literature review. *Journal of Clinical and Experimental Dentistry, 6*(5), e576–e582. https://doi.org/10.4317/jced.51798
17. Heliotis, I., Whatling, R., Desai, S., & Visavadia, M. (2021). Primary herpetic gingivostomatitis in children. *BMJ, 375*, e065540. https://doi.org/10.1136/bmj-2021-065540
18. Howard, A., Agrawal, N., & Gooi, Z. (2021). Lip and oral cavity squamous cell carcinoma. *Hematology/Oncology Clinics of North America, 35*(5), 895–911. https://doi.org/10.1016/j.hoc.2021.05.003
19. Hughes, B. G. M., Munoz-Couselo, E., Mortier, L., Bratland, Å., Gutzmer, R., Roshdy, O., González Mendoza, R., Schachter, J., Arance, A., Grange, F., Meyer, N., Joshi, A., Billan, S., Zhang, P., Gumuscu, B., Swaby, R. F., & Grob, J. J. (2021). Pembrolizumab for locally advanced and recurrent/metastatic cutaneous squamous cell carcinoma (KEYNOTE-629 study): An open-label, nonrandomized, multicenter, phase II trial. *Annals of Oncology, 32*(10), 1276–1285. https://doi.org/10.1016/j.annonc.2021.07.008
20. Irani, S. (2020). New insights into oral cancer—risk factors and prevention: A review of literature. *International Journal of Preventive Medicine, 11*, 202. https://doi.org/10.4103/ijpvm.IJPVM_403_18
21. Lai, M., Pampena, R., Cornacchia, L., Pellacani, G., Peris, K., & Longo, C. (2020). Treatments of actinic cheilitis: A systematic review of the literature. *Journal of the American Academy of Dermatology, 83*(3), 876–887. https://doi.org/10.1016/j.jaad.2019.07.106
22. Lalla, R. V., Patton, L. L., & Dongari-Bagtzoglou, A. (2013). Oral candidiasis: Pathogenesis, clinical presentation, diagnosis and treatment strategies. *Journal of the California Dental Association, 41*(4), 263–268.
23. Leong, X. Y., Gopinath, D., Syeed, S. M., Veettil, S. K., Shetty, N. Y., & Menon, R. K. (2023). Comparative efficacy and safety of interventions for the treatment of oral lichen planus: A systematic review and network meta-analysis. *Journal of Clinical Medicine, 12*(8), 2763. https://doi.org/10.3390/jcm12082763
24. Lima, G. da S., Silva, G. F., Gomes, A. P., de Araújo, L. M., & Salum, F. G. (2010). Diclofenac in hyaluronic acid gel: An alternative treatment for actinic cheilitis. *Journal of Applied Oral Science, 18*(5), 533–537. https://doi.org/10.1590/s1678-77572010000500018
25. Lodi, G., Manfredi, M., Mercadante, V., Murphy, R., & Carrozzo, M. (2020). Interventions for treating oral lichen planus: Corticosteroid therapies. *Cochrane Database of Systematic Reviews, 2*(2), CD001168. https://doi.org/10.1002/14651858.CD001168.pub3
26. Long, B., Rech, M. A., & Gottlieb, M. (2026). Managing angioedema. *Annals of Emergency Medicine, 87*(2), 219–228. https://doi.org/10.1016/j.annemergmed.2025.07.002
27. Lugović-Mihić, L., Pilipović, K., Crnarić, I., Šitum, M., & Duvančić, T. (2018). Differential diagnosis of cheilitis—How to classify cheilitis? *Acta Clinica Croatica, 57*(2), 342–351. https://doi.org/10.20471/acc.2018.57.02.16

28. Ma, J., Cai, J., Chen, H., Feng, Z., & Yang, G. (2024). Cardiovascular adverse events associated with tumor necrosis factor-alpha inhibitors: A real-world pharmacovigilance analysis. *Journal of Atherosclerosis and Thrombosis, 31*(12), 1733–1747. https://doi.org/10.5551/jat.64767
29. Manfredini, M., Pedroni, G., Bigi, L., Apponi, R., Murri dello Diago, A., Dattola, A., Farnetani, F., & Pellacani, G. (2021). Acquired white oral lesions with specific patterns: Oral lichen planus and lupus erythematosus. *Dermatology Practical & Conceptual, 11*(3), e2021074. https://doi.org/10.5826/dpc.1103a74
30. McDonald, C., Laverick, S., Fleming, C. J., & White, S. J. (2010). Treatment of actinic cheilitis with imiquimod 5% and a retractor on the lower lip: Clinical and histological outcomes in 5 patients. *British Journal of Oral and Maxillofacial Surgery, 48*(6), 473–476. https://doi.org/10.1016/j.bjoms.2009.08.024
31. Mello, F. W., Melo, G., Modolo, F., & Rivero, E. R. (2019). Actinic cheilitis and lip squamous cell carcinoma: Literature review and new data from Brazil. *Journal of Clinical and Experimental Dentistry, 11*(1), e62–e69. https://doi.org/10.4317/jced.55133
32. Myers, E. L., Hollis, A. N., & Culton, D. A. (2024). Effectiveness and tolerability of systemic therapies in oral lichen planus: A retrospective cohort study. *JAAD International, 15*, 136–138. https://doi.org/10.1016/j.jdin.2024.02.008
33. Pierin, E. G., Sassi, L. M., & Schussel, J. L. (2024). Malignant transformation of actinic cheilitis: A decade-long retrospective study in southern Brazil. *Journal of Clinical and Experimental Dentistry, 16*(6), e666–e669. https://doi.org/10.4317/jced.61590
34. Rajput Khokhar, A., Ghoreschi, K., & Huynh, J. (2025). Adverse effects of Janus kinase inhibitors with relevance for daily practice in dermatology. *Journal der Deutschen Dermatologischen Gesellschaft, 23*(9), 1127–1140. https://doi.org/10.1111/ddg.15796
35. Rotaru, D. I., Sofineti, D., Bolboacă, S. D., & Bulboacă, A. E. (2020). Diagnostic criteria of oral lichen planus: A narrative review. *Acta Clinica Croatica, 59*(3), 513–522. https://doi.org/10.20471/acc.2020.59.03.16
36. Rotaru, D. I., Păstrav, O., Bolboacă, S. D., Lazăr, C., & Chisnoiu, R. M. (2026). Beyond clinicopathological criteria: A practical management framework for oral lichen planus. *Medical Sciences, 14*(2), 252. https://doi.org/10.3390/medsci14020252
37. Silva, W. R., Bortoli, M. M., Leite, S. R., Barros, C. C., Brito, M. D., Montenegro, L. T., Vasconcellos, R. J., Iglesias, D. P., & Sobral, A. P. (2024). Squamous cell carcinoma and basal cell carcinoma of the lips: 25 years of experience in a northeast Brazilian population. *Medicina Oral, Patología Oral y Cirugía Bucal, 29*(4), e476–e482. https://doi.org/10.4317/medoral.26454
38. Sotiriou, E., Lallas, A., Goussi, C., Apalla, Z., Trigoni, A., Chovarda, E., & Ioannides, D. (2011). Sequential use of photodynamic therapy and imiquimod 5% cream for the treatment of actinic cheilitis: A 12-month follow-up study. *British Journal of Dermatology, 165*(4), 888–892. https://doi.org/10.1111/j.1365-2133.2011.10478.x
39. Usatine, R. P., & Tinitigan, R. (2010). Nongenital herpes simplex virus. *American Family Physician, 82*(9), 1075–1082.
40. Vasilovici, A., Ungureanu, L., Grigore, L., Cojocaru, E., & Şenilă, S. (2022). Actinic cheilitis: From risk factors to therapy. *Frontiers in Medicine, 9*, 805425. https://doi.org/10.3389/fmed.2022.805425
41. Vázquez, D. O., Giavina-Bianchi, P., Josviack, D., Kaplan, A. P., Martinez, P. A. S., Fantini, C., Bernstein, J. A., Abbas, S., Levin, N. A., Al-Ahmad, M., Alandijani, S., Alhashmi, H. A., Ali, R. M., Allam, I., Al-Nesf Al-Mansouri, M., Al-Tamemi, S., Altrichter, S., Castelló, M. Á., Andoh, H. D., Aun, M. V., … Craig, T. J. (2026). The 2025 WAO guidelines for the classification, diagnosis, and treatment of hereditary angioedema, with consideration of worldwide disparities. *World Allergy Organization Journal, 19*(5), 101335. https://doi.org/10.1016/j.waojou.2026.101335
42. Verkerk, K., Geurts, B. S., Zeverijn, L. J., van der Noort, V., Verheul, H. M. W., Haanen, J. B. A. G., van der Veldt, A. A. M., Eskens, F. A. L. M., Aarts, M. J. B., van Herpen, C. M. L., Jalving, M., Gietema, J. A., Devriese, L. A., Labots, M., Barjesteh van Waalwijk van Doorn-Khosrovani, S., Smit, E. F., & Bloemendal, H. J. (2024). Cemiplimab in locally advanced or metastatic cutaneous

squamous cell carcinoma: Prospective real-world data from the DRUG Access Protocol. *The Lancet Regional Health. Europe, 39*, 100875. https://doi.org/10.1016/j.lanepe.2024.100875
43. Wang, Y., Lin, L., Wang, Y., Wei, M., Wei, J., Cui, Y., Ren, Y., & Wang, X. (2022). Analysis of clinical presentations, lip transepidermal water loss and associated dermatological conditions in patients with chronic cheilitis. *Scientific Reports, 12*(1), 22497. https://doi.org/10.1038/s41598-022-27115-9
44. Williams, D., & Lewis, M. (2011). Pathogenesis and treatment of oral candidosis. *Journal of Oral Microbiology, 3*, 5771. https://doi.org/10.3402/jom.v3i0.5771
45. Wnuk-Kłosińska, A., Jenerowicz, D., Bowszyc-Dmochowska, M., Pietrzak-Kaczmarek, H., & Adamski, Z. (2021). Melkersson–Rosenthal syndrome: A therapeutically challenging disease. *Postępy Dermatologii i Alergologii, 38*(3), 533–536. https://doi.org/10.5114/ada.2020.92569
46. Yin, L., Morita, A., & Tsuji, T. (2001). Skin aging induced by ultraviolet exposure and tobacco smoking: Evidence from epidemiological and molecular studies. *Photodermatology, Photoimmunology & Photomedicine, 17*(4), 178–183. https://doi.org/10.1034/j.1600-0781.2001.170407.x
47. Zhang, C., Fu, Z., Liu, J., Li, S., Chen, X., Zhang, Y., & Xie, J. (2025). Safety profile and dose-dependent adverse events of upadacitinib in randomized clinical trials: A systematic review and meta-analysis. *Frontiers in Pharmacology, 16*, 1598972. https://doi.org/10.3389/fphar.2025.1598972
48. Zheng, T., Liu, C., Wang, Y., Zhou, R., Wu, D., Tan, J., & Zhu, K. (2024). Efficacy and safety of topical clobetasol propionate in comparison with alternative treatments in oral lichen planus: An updated systematic review and meta-analysis. *Frontiers in Medicine, 11*, 1391754. https://doi.org/10.3389/fmed.2024.1391754

AKNEIFORMNE BOLEZNI KOŽE

Prim. doc. dr. Tanja Planinšek Ručigaj, dr. med., višja svetnica, specialistka dermatovenerologije in EFWH

Dermatovenerološka klinika, Univerzitetni klinični center Ljubljana

UVOD

Akneiformne bolezni kože predstavljajo klinično heterogeno skupino dermatoz, ki se kažejo s papulami, pustulami, nodusi ali folikularnimi vnetnimi spremembami, pogosto na obrazu, lasišču, vratu, prsnem košu in hrbtu. Skupni imenovalec je videz, podoben aknam, vendar bolezni nimajo vedno enake patogeneze. Pri pravih acne vulgaris je temeljna lezija komedon, medtem ko pri številnih akneiformnih erupcijah komedonov ni, spremembe pa so monomorfne, nenadne, folikularne ali razporejene na netipičnih mestih. To razlikovanje je klinično zelo pomembno, saj napačna diagnoza pogosto vodi v dolgotrajno neučinkovito zdravljenje, nepotrebno uporabo antibiotikov in zamudo pri prepoznavi glivičnih, bakterijskih, z zdravili povzročenih ali vnetnih bolezni (Dessinioti et al., 2014).

V vsakodnevni dermatološki praksi je smiselno akneiformne bolezni razdeliti na klasične acne vulgaris in njene hude oblike, rozaceo, periorificialni oziroma perioralni dermatitis, infekcijske folikulitise, demodikozo, Malassezia folikulitis, z zdravili povzročene akneiformne erupcije ter hidradenitis suppurativa oziroma acne inversa. Nekatere od teh bolezni so primarno bolezni pilosebacealne enote, druge so vnetne ali infekcijske bolezni folikla, tretje pa so neželeni učinki zdravil, predvsem kortikosteroidov, litija, androgenov, vitamina B12, izoniazida, zaviralcev receptorja za epidermalni rastni faktor in novejših tarčnih zdravil. Pri obravnavi pacienta je zato ključno natančno opredeliti morfologijo lezij, prisotnost ali odsotnost komedonov, monomorfnost izpuščaja, srbenje, bolečino, lokalizacijo, starost pacienta, zdravila, kozmetične izdelke, poklicne dejavnike, imunosupresijo in morebitne sistemske simptome.

AKNE

Acne vulgaris

Acne vulgaris so ena najpogostejših bolezni kože. Najpogosteje se pojavljajo pri mladostnikih, lahko pa prizadenejo tudi predadolescente od devetega leta starosti naprej, otroke ter odrasle

ženske in moške (Reynolds et al., 2024). Patogeneza vključuje povečano produkcijo sebuma pod vplivom androgenov, folikularno hiperkeratinizacijo, proliferacijo Cutibacterium acnes (prej Propionibacterium acnes) in kompleksno vnetno reakcijo prirojene ter pridobljene imunosti. Pomembni so tudi genetska nagnjenost, hormonski dejavniki, kozmetični izdelki, okluzija, nekatera zdravila in pri posameznih pacientih prehranski dejavniki.

Klinično so acne vulgaris bolezen seboreičnih predelov, zlasti obraza, prsnega koša, ramen in hrbta. Značilni so odprti in zaprti komedoni, vnetne papule, pustule, nodusi, ciste in pozneje postinflamatorne hiperpigmentacije ali brazgotine. Pri blagih oblikah prevladujejo komedoni in posamezne vnetne lezije, pri zmernih oblikah so prisotne številnejše papule in pustule, pri hudih oblikah pa nodusi, globoka vnetja, abscesi in brazgotinjenje. Komedoni so ključni znak, ki akne vulgaris razlikuje od večine drugih akneiformnih izpuščajev (Dessinioti et al., 2014).

Diagnoza je praviloma klinična. Rutinske mikrobiološke, hormonske ali endokrinološke preiskave niso potrebne pri večini pacientov, razen kadar gre za nenaden začetek, hudo androgenizacijo, menstrualne motnje, hirzutizem, znake sindroma policističnih ovarijev, odpornost na zdravljenje ali sum na folikulitis. Diferencialna diagnoza vključuje rozaceo, perioralni dermatitis, Malassezia folikulitis, bakterijski folikulitis, demodikozo, z zdravili povzročene akneiformne erupcije, folikulitis pri imunosupresiji, folikularne keratoze, miliario, lupus miliaris disseminatus faciei in redke akneiformne oblike kožnih limfomov (Dessinioti et al., 2014).

Komedoni kot ključni diagnostični znak

- Prisotnost odprtih ali zaprtih komedonov močno usmerja diagnozo k acne vulgaris.
- Odsotnost komedonov zahteva razmislek o rozacei, perioralnem dermatitisu, folikulitisih, demodikozi ali z zdravili povzročeni erupciji.
- Monomorfen izpuščaj brez komedonov je pomemben opozorilni znak, da ne gre za običajne akne.

Lokalno zdravljenje se stopnjuje glede na prevladujoče lezije, vnetno komponento, nagnjenost k brazgotinjenju in psihosocialno breme; sistemsko zdravljenje je smiselno, kadar lokalno zdravljenje ne zadostuje ali kadar je bolezen že ob začetku zmerna do huda.

Zdravljenje je odvisno od teže bolezni, tipa lezij, nagnjenosti k brazgotinjenju, psihosocialnega bremena, starosti, nosečnosti in predhodnega zdravljenja. Pri blagih komedonskih aknah so osnova lokalni retinoidi, kot so adapalen 0,1 % gel ali krema enkrat zvečer, tretinoin 0,025–

0,05 % zvečer, tazaroten 0,05–0,1 % zvečer ali trifaroten 0,005 % krema zvečer. Lokalni retinoidi zmanjšujejo mikrokomedone, normalizirajo folikularno keratinizacijo in delujejo protivnetno. Indikacija so komedonske in mešane akne, uporabljajo pa se tudi kot vzdrževalno zdravljenje. Kontraindicirani so v nosečnosti, zlasti tazaroten; pri vseh retinoidih je potrebna previdnost zaradi draženja, luščenja, eritema in fotosenzitivnosti.

Benzoyl peroksid 2,5–5 % enkrat dnevno ali v kombinaciji z antibiotikom deluje baktericidno na *C. acnes* in zmanjšuje tveganje za antibiotično rezistenco. Peroralni izotretinoin priporočajo pri hudih aknah, brazgotinjenju, izrazitem psihosocialnem bremenu ali neuspehu standardnega lokalnega in peroralnega zdravljenja (Reynolds et al., 2024).

Pri vnetnih aknah se lokalni klindamicin 1 % ali eritromicin 2 % ne sme uporabljati kot monoterapija, temveč vedno v kombinaciji z benzoyl peroksidom, ker samostojna uporaba povečuje rezistenco na antibiotike. Azelaična kislina 15–20 % dvakrat dnevno je primerna pri blagih do zmernih aknah, pri postinflamatorni hiperpigmentaciji in pri pacientih, ki retinoidov ne prenašajo dobro. Klaskoteron 1 % krema dvakrat dnevno je antiandrogena lokalna možnost pri pacientih z vnetnimi aknami, zlasti če je zaželena lokalna hormonsko usmerjena možnost zdravljenja. Salicilna kislina je lahko dodatna možnost pri blagih oblikah, vendar je praviloma manj učinkovita od retinoidov.

Pri zmernih do hudih vnetnih aknah so indicirani peroralni tetraciklini. Doksiciklin se v sodobnih smernicah priporoča kot ena ključnih sistemskih možnosti pri aknah, v klinični praksi pa se najpogosteje uporablja v odmerku 100 mg enkrat dnevno ali pri težjih vnetnih oblikah 100 mg dvakrat dnevno, odvisno od teže bolezni in tolerance; starejša dvojno slepa študija neposredno podpira učinkovitost doksiciklina v odmerku 100 mg/dan pri vnetnih aknah (Assiri et al., 2026; Plewig et al., 1970; Reynolds et al., 2024). Pri blažjih do zmernih oblikah je možnost tudi doksiciklin 40 mg/dan ali 20 mg dvakrat dnevno, kar ima protivnetni učinek in manjši selekcijski vpliv na mikrobioto (Toossi et al., 2008). Tetraciklini so kontraindicirani v nosečnosti, med dojenjem in pri otrocih, mlajših od osem let, ter zahtevajo previdnost pri fotosenzitivnosti, ezofagitisu, gastrointestinalnih težavah in sočasni uporabi izotretinoina zaradi tveganja za intrakranialno hipertenzijo.

Pri ženskah z aknami, ki so povezane s hormonskimi dejavniki, se uporabljajo kombinirani peroralni kontraceptivi in spironolakton. Spironolakton se običajno uporablja v odmerku 50–100 mg/dan, po potrebi do 200 mg/dan, predvsem pri odraslih ženskah z aknami spodnje tretjine obraza, predmenstrualnimi poslabšanji ali znaki hiperandrogenizma. Kontraindiciran je v nosečnosti, pri hiperkaliemiji, pomembni ledvični bolezni in sočasni uporabi zdravil, ki

povečujejo kalij. Kombinirani peroralni kontraceptivi so kontraindicirani pri pomembnem trombemboličnem tveganju, migreni z avro, kadilkah po 35. letu starosti in nekaterih hormonsko odvisnih malignomih.

Peroralni izotretinoin je najučinkovitejše zdravilo za hude nodulocistične akne, akne z brazgotinjenjem, akne z izrazitim psihosocialnim bremenom in akne, ki se ne odzivajo na kombinirano standardno zdravljenje. Konvencionalni odmerek je 0,5–1 mg/kg/dan, običajno več mesecev, cilj kumulativnega odmerka pa se v klinični praksi pogosto giblje okoli 120–150 mg/kg; zdravljenje z nižjimi odmerki je lahko učinkovito pri izbranih pacientih z blažjo do zmerno boleznijo, vendar so pri hudih aknah konvencionalni odmerki pogosto učinkovitejši, neželeni učinki pa so odvisni od odmerka (Sadeghzadeh-Bazargan et al., 2021). Izotretinoin je strogo kontraindiciran v nosečnosti, zahteva zanesljivo kontracepcijo, testiranje nosečnosti, spremljanje lipidov in jetrnih encimov ter edukacijo o suhosti kože in sluznic, heilitisu, epistaksi, fotosenzitivnosti, mialgijah in redkejših psihiatričnih ali gastrointestinalnih zapletih.

Acne conglobata

Acne conglobata so redka in huda oblika nodulocističnih aken iz spektra folikularne okluzije, ki se lahko povezuje s hidradenitis suppurativa, pilonidalno boleznijo in disekantnim celulitisom lasišča. Patogeneza je večfaktorska ter vključuje izrazito folikularno okluzijo, vnetje, genetsko predispozicijo, androgeno stimulacijo, možno povezavo z anabolnimi steroidi in imunološko disregulacijo.

Klinično se bolezen kaže z velikimi nodusi, abscesi, drenažnimi tuneli oziroma fistulami, spajanjem v plošče, komedoni z več odprtinami in izrazitim tveganjem za brazgotinjenje. Spremembe so najpogosteje lokalizirane na obrazu, vratu, prsnem košu, hrbtu, ramenih in zadnjici. Potek je kroničen in pogosto recidiven, z izrazitim vplivom na kakovost življenja, predvsem zaradi bolečine, izcedka, obsežnega vnetja in brazgotinjenja.

Diagnoza je klinična. Diferencialno jo ločujemo od acne fulminans, hidradenitis suppurativa, globokega bakterijskega folikulitisa, furunkuloze, disekantnega celulitisa lasišča, nodulocističnih aken in redkih avtoinflamatornih sindromov, kot so PASH, PAPASH in SAPHO. Sistemski simptomi oziroma znaki niso tako izraziti kot pri acne fulminans, kar pomaga pri razlikovanju.

Prva sistemska izbira je izotretinoin, vendar ga je pri zelo vnetni bolezni smiselno uvajati previdno, pogosto z nižjim začetnim odmerkom, na primer 0,1–0,2 mg/kg/dan, nato postopno

zviševati do 0,5–1 mg/kg/dan. Pri izrazito vnetnem zagonu se dodajo sistemski kortikosteroidi, na primer prednizon 0,5–1 mg/kg/dan za nekaj tednov z zniževanjem, da se zmanjša tveganje paradoksnega poslabšanja. Pri sekundarni okužbi se uporabi ciljano antibiotično zdravljenje glede na izvid kulture in antibiogram. Pri refraktarnih oblikah so opisane uporabe bioloških zdravil, zlasti anti-TNF in zaviralci IL-17. Kontraindikacije izotretinoina in sistemskih kortikosteroidov so enake kot pri drugih indikacijah; pri biološkem zdravljenju je nujno presejanje na tuberkulozo, hepatitis in aktivne okužbe.

Acne fulminans

Acne fulminans so redka, akutna in najtežja oblika vnetnih aken, ki prizadene predvsem adolescentne fante. Nastanejo lahko spontano, po uvedbi izotretinoina, pri uporabi anabolnih steroidov ali v povezavi z avtoinflamatornimi sindromi, kot so PAPA, PASH, PAPASH in SAPHO. Za bolezen je značilno eksplozivno poslabšanje z ulceracijami in možnimi sistemskimi simptomi in znaki (Greywal et al., 2017).

Bolezen se začne nenadno z zelo bolečimi, ulcerirajočimi, hemoragičnimi nodusi in plaki, najpogosteje na prsnem košu, hrbtu in obrazu. Lahko jo spremljajo vročina, artralgije, mialgije, hujšanje, levkocitoza, anemija, povišani vnetni parametri in osteolitične kostne spremembe. Za uspešno zdravljenje je pomembna zgodnja obravnava (Woźna et al., 2024).

Diagnoza je klinična, vendar je pri sistemskih znakih potrebna laboratorijska ocena vnetja, hemograma, jetrnih testov in po potrebi slikovna diagnostika kosti. Diferencialna diagnoza vključuje acne conglobata, piodermo gangrenosum, bakterijske abscese, diseminirano stafilokokno okužbo, hidradenitis suppurativa, SAPHO, PAPA, PASH in PAPASH sindrome.

Zdravljenje se začne s sistemskimi kortikosteroidi. Običajno se uporabi prednizon 0,5–1 mg/kg/dan, pri hudih sistemskih znakih tudi višji odmerek ali krajši intravenski pulzi. Izotretinoin se uvede šele po umiritvi akutnega vnetja, v zelo nizkem odmerku, na primer 0,1 mg/kg/dan, nato se odmerek počasi zvišuje, da se prepreči poslabšanje. Antibiotiki niso temelj zdravljenja, razen pri dokazani sekundarni bakterijski okužbi. Pri oblikah, ki se ne odzovejo na standardno zdravljenje, in avtoinflamatornih sindromih so opisani anti-TNF zaviralci, predvsem adalimumab ali infliksimab (Greywal et al., 2017; Woźna et al., 2024). Kontraindikacije vključujejo nosečnost pri izotretinoinu, aktivne hude okužbe pri biološkem zdravljenju in previdnost pri dolgotrajnih visokih odmerkih kortikosteroidov.

ROZACEA

Rozacea je kronična vnetna dermatoza obraza, ki prizadene predvsem odrasle, pogosteje osebe svetle polti, vendar se pojavlja pri vseh fototipih. Bolezen prizadene predvsem obraz in se kaže s prehodnim ali trajnim eritemom, telangiektazijami, papulopustulami in otekanjem, pri kroničnih primerih pa se lahko razvije rinofima (Sharma et al., 2022). Etiologija vključuje nevrovaskularno disregulacijo, moteno prirojeno imunost, vlogo Demodex folliculorum, spremembe kožne bariere in pri posamezniku značilne sprožilne dejavnike, kot so UV-sevanje, temperaturne spremembe, vroči napitki, alkohol, začinjena hrana, telesni napor, stres in dražeča kozmetika.

Sodobni pristop k rozacei temelji na fenotipski opredelitvi bolezni, pri kateri zdravljenje usmerjamo glede na prevladujoče klinične znake. Eritemato-telangiektatična rozacea se kaže z zardevanjem, trajnim centrofacialnim eritemom in telangiektazijami. Papulopustulozna rozacea se kaže z vnetnimi papulami in pustulami na eritematozni podlagi, običajno brez komedonov, kar jo razlikuje od acne vulgaris. Fimatozna rozacea povzroča zadebelitev kože, najpogosteje nosu, očesna rozacea pa blefaritis, konjunktivitis, občutek peska v očeh, suhost in fotofobijo.

Diagnoza je klinična. Diferencialna diagnoza vključuje acne vulgaris, perioralni dermatitis, demodikozo, seboroični dermatitis, kontaktni dermatitis, lupus, dermatomiozitis, fotodermatoze, steroidno rozaceo in Malassezia folikulitis. Očesne simptome je treba aktivno iskati, ker zahtevajo oftalmološko sodelovanje.

Zdravljenje rozacee je fenotipsko usmerjeno in vključuje izogibanje sprožilcem, nežno čiščenje, obnovo bariere ter fotoprotekcijo. Pri trajnem eritemu sta indicirana brimonidin 0,33 % gel enkrat dnevno ali oksimetazolin 1 % krema enkrat dnevno, pri čemer je potrebna previdnost zaradi možnega povratnega eritema in draženja. Pri papulopustulozni rozacei se uporabljajo metronidazol 0,75–1 % gel ali krema enkrat do dvakrat dnevno, azelaična kislina 15 % gel ali pena dvakrat dnevno in ivermektin 1 % krema enkrat dnevno. Zdravljenje z azelaično kislino in ivermektinom je učinkovito pri papulah in pustulah; pri zmerni do hudi papulopustulozni rozacei se lahko doda doksiciklin, pri izbranih refraktarnih oblikah pa pride v poštev izotretinoin (van Zuuren et al., 2019).

Pri zmerni do hudi papulopustulozni rozacei je indiciran doksiciklin 40 mg enkrat dnevno ali doksiciklin 100 mg dnevno za omejeno obdobje. Pri hudi papulopustulozni rozacei se lahko uporabi kombinirano zdravljenje z ivermektinom 1 % kremo in doksiciklinom 40 mg s prirejenim sproščanjem (Schaller et al., 2020). Pri zelo hudi, refraktarni ali fimatozni vnetni

rozacei se lahko uporabi izotretinoin v nizkih odmerkih, na primer 0,1–0,3 mg/kg/dan, vendar je kontraindiciran v nosečnosti in zahteva enake previdnostne ukrepe kot pri aknah. Očesna rozacea zahteva aktivno iskanje simptomov in po potrebi sodelovanje z oftalmologom. Lasersko in svetlobno zdravljenje, zlasti pulzni barvni laser in IPL, je primerno za telangiektazije in trajni eritem, pri rinofimi pa pridejo v poštev ablativni laserji, radiofrekvenca, elektrokirurgija ali kirurška dekortikacija.

Rozacea brez komedonov

- Papule in pustule pri rozacei nastanejo na eritematozni podlagi, komedonov pa praviloma ni.
- Zardevanje, trajni centrofacialni eritem, telangiektazije in očesni simptomi pomagajo pri razlikovanju od acne vulgaris.
- Zdravljenje je smiselno usmeriti po fenotipu: eritem, papulopustule, očesna prizadetost ali fimatozne spremembe.

PERIORALNI IN PERIORIFICIALNI DERMATITIS

Perioralni dermatitis je pogosta akneiformna dermatoza, ki se pojavlja predvsem pri mladih ženskah, vendar tudi pri otrocih in moških. Etiologija ni povsem razjasnjena, najpomembnejši sprožilec pa je lokalna uporaba kortikosteroidov na obrazu ali inhalacijskih kortikosteroidov; k nastanku lahko prispevajo tudi neustrezna kozmetika, okluzivni izdelki, fluorirane zobne paste, motena kožna bariera in mikrobiološki dejavniki. Po ukinitvi sprožilcev, predvsem kozmetike in lokalnih kortikosteroidov, lahko bolezen v večini primerov izzveni z ničelnim zdravljenjem, peroralni tetraciklini pa skrajšajo čas do izginotja papul (Hall & Reichenberg, 2010).
Bolezen se kaže z drobnimi eritematoznimi papulami, papulopustulami in včasih papulovezikulami okoli ust, nosu in oči. Značilno je, da ozka meja ob vermilionu ustnice pogosto ni prizadeta. Prisotna sta pekoč občutek in zategovanje, srbenje je manj izrazito. Komedonov ni, kar pomaga pri razlikovanju od acne vulgaris.

Diagnoza je klinična. Diferencialna diagnoza vključuje rozaceo, acne vulgaris, seboroični dermatitis, alergijski in iritativni kontaktni dermatitis, impetigo, demodikozo, granulomatozni periorificialni dermatitis, lupus miliaris disseminatus faciei, sarkoidozo in akneiformne zdravilne erupcije.

Prva terapevtska stopnja je ukinitev kortikosteroidov in dražečih kozmetičnih izdelkov, pojasnilo pacientu, da lahko po ukinitvi kortikosteroida pride do prehodnega poslabšanja, ter uvedba indiferentnega zdravljenja. Pri blagih oblikah se uporablja ničelno zdravljenje ali

lokalni eritromicin 2 % gel oziroma raztopina dvakrat dnevno, metronidazol 0,75–1 % enkrat do dvakrat dnevno ali pimekrolimus 1 % krema dvakrat dnevno (Hall & Reichenberg, 2010; Veien et al., 1991).

Pri zmerni do hudi bolezni se uporablja doksiciklin 100 mg dnevno ali 100 mg dvakrat dnevno, tetraciklin 250–500 mg dvakrat dnevno ali minociklin 50–100 mg dnevno za približno 6–8 tednov. Pri otrocih, nosečnicah in pri kontraindikacijah za tetracikline se lahko uporabi peroralni eritromicin ali azitromicin po specialistični presoji. Tetraciklini so kontraindicirani v nosečnosti, pri dojenju in pri majhnih otrocih; pimekrolimus in takrolimus zahtevata previdnost pri aktivnih okužbah in izraziti imunosupresiji.

BAKTERIJSKI FOLIKULITIS IN FURUNKULOZA

Bakterijski folikulitis je pogosta infekcijska akneiformna bolezen, ki nastane zaradi vnetja lasnega folikla; najpogosteje se kaže s folikularnimi papulami in pustulami, pri globljih okužbah pa lahko preide v furunkle ali abscese. Pri obsežnih, ponavljajočih se ali globljih oblikah je zato pomembna mikrobiološka opredelitev in zdravljenje glede na klinično sliko oziroma antibiogram (Laureano et al., 2014) (natančneje je obravnavana v drugih poglavjih).

GRAMNEGATIVNI FOLIKULITIS IN PSEUDOMONAS FOLIKULITIS

Gramnegativni folikulitis se lahko pojavi po dolgotrajnem antibiotičnem zdravljenju aken, zlasti s tetraciklini, zaradi spremembe mikrobiote in kolonizacije z gramnegativnimi bakterijami, kot so Klebsiella, Enterobacter ali Escherichia coli. Pseudomonas folikulitis, pogosto imenovan »hot tub« folikulitis, nastane po izpostavitvi slabo klorirani topli vodi, bazenom ali masažnim kadem, kjer je prisoten Pseudomonas aeruginosa. Obe obliki sta pomembni pri diferencialni diagnozi nenadnega monomorfnega folikularnega izpuščaja, predvsem pri pacientih z anamnezo dolgotrajnega antibiotičnega zdravljenja ali značilne izpostavljenosti mlačni vodi v bazenih.

Gramnegativni folikulitis se kaže z nenadnim poslabšanjem papulopustuloznih sprememb, predvsem perioralno, perinazalno in na licih pri pacientu, ki prejema dolgotrajno antibiotično zdravljenje zaradi aken. Pseudomonas folikulitis se kaže z monomorfnimi folikularnimi papulami in pustulami na predelih pod kopalkami, zadnjici, trupu in stegnih, pogosto 1–4 dni po izpostavitvi v vodi.

Diagnozo potrdita mikrobiološka kultura vsebine pustul in antibiogram, zlasti pri gramnegativnem folikulitisu. Pri razlikovanju pogostih oblik folikulitisa je lahko dermoskopija

koristna dopolnilna metoda, predvsem kadar je treba ločiti bakterijske, glivične, z Demodex povezane ali neinfekcijske folikularne spremembe (Durdu et al., 2019). Diferencialna diagnoza vključuje acne vulgaris, Malassezia folikulitis, stafilokokni folikulitis, zdravilno akneiformno erupcijo in pri Pseudomonas folikulitisu tudi piki insektov ali miliario.

Pomen etiologije folikulitisa

- Folikularne papule in pustule niso vedno bakterijskega izvora.
- Srbenje, monomorfnost izpuščaja, predhodno antibiotično zdravljenje ali izpostavljenost kontaminirani vodi so pomembni namigi za razlikovanje med glivičnim, gramnegativnim in Pseudomonas folikulitisom.
- Kultura, antibiogram, dermoskopija, mikroskopija ali odziv na antimikotično zdravljenje pomagajo preprečiti napačno zdravljenje.

Pri Pseudomonas folikulitisu je pomembna odstranitev vira okužbe in higiena. Pri hudih ali dolgotrajnih oblikah bolezni ter pri imunosupresiranih pacientih je potreben odvzem kužnine za mikrobiološko kulturo in antibiogram ter sistemsko zdravljenje, na primer ciprofloksacin pri odraslih po antibiogramu, vendar z upoštevanjem kontraindikacij fluorokinolonov. Pri gramnegativnem folikulitisu je treba prekiniti dolgotrajno uporabo antibiotikov, odvzeti kužnino za mikrobiološko kulturo in antibiogram ter zdravljenje usmeriti po antibiogramu. Pri hudi obliki, povezani z aknami, je izotretinoin pogosto učinkovita možnost, ker zmanjša seborejo in spremeni folikularno okolje. Fluorokinoloni so kontraindicirani oziroma zahtevajo veliko previdnost v nosečnosti, pri otrocih, tendinopatijah, podaljšanem QT, interakcijah in tveganju za nevrološke neželene učinke.

MALASSEZIA FOLIKULITIS

Malassezia folikulitis, prej imenovan Pityrosporum folikulitis, je pogosta, vendar pogosto spregledana glivična akneiformna bolezen, ki nastane zaradi prekomerne rasti lipofilnih kvasovk rodu *Malassezia* v lasnih foliklih. Povezan je z vročim in vlažnim okoljem, potenjem, okluzijo, mastno kožo, imunosupresijo in predhodnim antibiotičnim zdravljenjem. Malassezia folikulitis je pogosto napačno diagnosticiran kot acne vulgaris, običajno pa se kaže z monomorfnimi papulami in pustulami na prsnem košu, hrbtu, zgornjih udih in obrazu (Rubenstein & Malerich, 2014).

Klinično so značilne monomorfne, pogosto srbeče folikularne papule in pustule na zgornjem delu trupa, ramenih, vratu, hrbtu in včasih obrazu. Komedonov ni. Spremembe se lahko

poslabšajo pri potenju in po antibiotičnem zdravljenju aken, kar je pomemben diagnostični namig. Pri nekaterih pacientih sočasno obstajajo acne vulgaris in Malassezia folikulitis.
Diagnoza je klinična, potrjujejo pa jo neposredna mikroskopija s KOH, citologija pustule, dermoskopija, pregled z Woodovo svetilko in odziv na antimikotično zdravljenje. Klinično so posebej pomembni odsotnost komedonov, pruritus in recidivanten akneiformni izpuščaj, zlasti kadar se poslabša po antibiotičnem zdravljenju aken (Chalupczak & Lipner, 2025). Diferencialna diagnoza vključuje acne vulgaris, bakterijski folikulitis, steroidne akne, demodikozo, miliario in eozinofilni folikulitis.

Pri blagi bolezni se uporabljajo lokalni antimikotiki, kot so ketokonazol 2 % šampon ali krema, ciklopiroks ali selenijev sulfid za umivanje prizadetih predelov večkrat tedensko. Pri obsežnejši, srbeči ali recidivantni bolezni so učinkovitejši peroralni azoli, na primer flukonazol 150–300 mg enkrat tedensko 2–4 tedne ali itrakonazol 100–200 mg/dan 1–2 tedna, odvisno od klinične slike in interakcij. Peroralni antimikotiki so kontraindicirani pri pomembni jetrni bolezni, nekaterih interakcijah, nosečnosti in pri podaljšanju QT pri izbranih zdravilih. Ponovitve so pogoste, zato je pri recidivih smiselno vzdrževalno lokalno antimikotično zdravljenje. Pri sočasnih acne vulgaris se lahko kombinirajo antimikotiki z nekomedogenimi lokalnimi antiakne zdravili, vendar se je treba izogibati nepotrebnim dolgotrajnim antibiotikom (Rubenstein & Malerich, 2014).

DEMODIKOZA IN DEMODEX FOLIKULITIS

Demodikoza je akneiformna oziroma rozaceiformna bolezen, povezana s povečano gostoto pršic Demodex folliculorum ali Demodex brevis (natančneje je obravnavana v drugih poglavjih).

Z ZDRAVILI POVZROČENE AKNEIFORMNE ERUPCIJE

Z zdravili povzročene akneiformne erupcije se pojavijo po uvedbi novega zdravila in so pogoste pri tarčnih onkoloških zdravilih, predvsem zaviralcih receptorja za epidermalni rastni faktor (EGFR, angl. *epidermal growth factor receptor*), pa tudi pri sistemskih ali lokalnih kortikosteroidih, litiju, androgenih in anabolnih steroidih, izoniazidu, vitaminu B12, halogenih, nekaterih antiepileptikih, zaviralcih JAK in drugih zdravilih. Akneiformne neželene reakcije se pojavijo v tednih do mesecih po uvedbi novega zdravila, so v nasprotju z acne vulgaris običajno monomorfne, lahko prizadenejo netipična, neseboroična mesta in nastanejo zunaj običajnega starostnega obdobja za akne (Ulrich et al., 2026).

Spremembe so monomorfne papule in pustule brez komedonov. Pri kortikosteroidnih aknah se pojavijo papulopustule na trupu, ramenih, obrazu ali nadlakteh. Pri zaviralcih EGFR se akneiformni izpuščaj pojavi zgodaj po uvedbi in prizadene obraz, lasišče, zgornji del prsnega koša in hrbta, pogosto s pekočim občutkom, bolečino, krustami, sekundarno okužbo in pomembno prizadetostjo kakovosti življenja (Bierbrier et al., 2023).
Diagnoza temelji na časovni povezavi z zdravilom, monomorfnosti, odsotnosti komedonov, netipični lokalizaciji in starosti. Diferencialna diagnoza vključuje acne vulgaris, Malassezia folikulitis, bakterijski folikulitis, rozaceo, demodikozo, miliario in pustulozne z zdravili povzročene reakcije, kot je akutna generalizirana eksantematozna pustuloza.

Najpomembnejši ukrep je ocena, ali je možno zdravilo ukiniti, zmanjšati ali zamenjati, vendar to pri onkoloških tarčnih zdravilih pogosto ni zaželeno, ker je osnovno zdravljenje ključno. Pogosto je izvedljivo simptomatsko zdravljenje brez ukinitve ključnega zdravila, zlasti kadar je zdravilo nujno za zdravljenje resne osnovne bolezni (Ulrich et al., 2026). Pri steroidnih aknah je indicirano postopno zmanjšanje ali ukinitev kortikosteroida, če je klinično mogoče, ter uvedba benzoyl peroksida, lokalnega retinoida ali lokalnega antibiotika v kombinaciji z benzoyl peroksidom. Pri hudih vnetnih erupcijah se uporablja doksiciklin 100 mg dnevno ali dvakrat dnevno za omejen čas.
Pri akneiformnih erupcijah, povezanih z zaviralci EGFR, se pogosto uporablja preventivno ali zgodnje zdravljenje z nežno nego, fotoprotekcijo, lokalnim blagim kortikosteroidom kratkotrajno, pimekrolimusom ali takrolimusom pri vzdrževalnem zdravljenju ter doksiciklinom 100–200 mg/dan. Doksiciklin 100 ali 200 mg/dan se lahko uporablja tudi kot profilaktično zdravljenje, izotretinoin v nižjih odmerkih pa pri refraktarnih izpuščajih stopnje II/III (Apalla et al., 2025). Pri sekundarni okužbi je potreben odvzem kužnine za mikrobiološko kulturo in antibiogram ter ciljano antibiotično zdravljenje. Izotretinoin pri izpuščajih zaradi zaviralcev EGFR se uporablja le pri izbranih refraktarnih primerih z onkološko-dermatološkim sodelovanjem, ker lahko poslabša suhost kože in sluznic, ragade, paronihije in motnje celjenja.

Akneiformni izpuščaj po uvedbi zdravila

- Nenaden monomorfen izpuščaj brez komedonov po uvedbi novega zdravila je pomemben diagnostični namig.
- Pri tarčnih onkoloških zdravilih ukinitev zdravila pogosto ni prva možnost, zato je pomembno simptomatsko zdravljenje.
- Sekundarna okužba zahteva odvzem kužnine za mikrobiološko kulturo in antibiogram ter ciljano antibiotično zdravljenje.

HIDRADENITIS SUPPURATIVA

Hidradenitis suppurativa (HS), znan tudi kot *acne inversa*, je kronična, recidivantna in pogosto progresivna vnetna bolezen kože z bolečimi nodusi, abscesi, drenažnimi tuneli, fistulami, dvojnimi oziroma med seboj povezanimi komedoni in brazgotinjenjem v intertriginoznih predelih, najpogosteje v aksilah, dimljah, anogenitalno, inframamarno in na zadnjici. Bolezen ima izrazit vpliv na kakovost življenja, delovno zmožnost in psihološko zdravje, povprečna svetovna prevalenca pa je približno 1 %, čeprav se regionalno razlikuje (Sabat et al., 2025).

V zadnjih letih se je razumevanje HS pomembno izboljšalo. Danes HS ne obravnavamo več kot izolirano okužbo žlez znojnic, temveč kot kroničen, ponavljajoč se, vneten in potencialno mutilanten proces terminalnega lasnega folikla z izrazitim imunskim, mehanskim, hormonskim in presnovnim ozadjem ter bolečimi vnetnimi lezijami na apokrinih predelih telesa (Zouboulis et al., 2025). Zapoznela diagnoza in pozna uvedba učinkovitega zdravljenja vodita v nepopravljivo okvaro tkiva, zato je zgodnje prepoznavanje bolezni ključno (Bechara et al., 2025; Sabat et al., 2025).

Osrednji patogenetski dogodek je folikularno vnetje z naknadno okluzijo in rupturo folikla, kar vodi v razvoj abscesov, drenažnih tunelov, fistul in brazgotinjenja. V patogenezi sodelujejo prirojeni in pridobljeni imunski mehanizmi, med drugim nevtrofilci, makrofagi, IL-1β, TNF, IL-17, IL-23 in IFN-γ. Dolgotrajno vnetje vodi do nepopravljive strukturne okvare kože in podpira sodoben terapevtski premik od zgolj simptomatskih antibiotikov k usmerjenemu protivnetnemu in biološkemu zdravljenju pri zmerno hudi in hudi bolezni (Sabat et al., 2025).

HS se praviloma začne po puberteti, najpogosteje v drugem ali tretjem desetletju življenja, in nesorazmerno pogosto prizadene ženske. Pogosto je povezan z debelostjo, kajenjem in presnovnimi komorbidnostmi, zlasti sladkorno boleznijo tipa 2 (Elzawawi et al., 2024).
Poleg tega novejše raziskave opozarjajo, da je HS povezan tudi z drugimi komponentami presnovnega sindroma, vključno s hipertenzijo in hiperlipidemijo, ter z vnetnimi komorbidnostmi, kot sta vnetna črevesna bolezen in artritis. Zaradi tega je HS smiselno obravnavati multidisciplinarno in ne zgolj kot lokalno kožno bolezen (Sabat et al., 2025).

Klinično se HS kaže z bolečimi globokimi vnetnimi nodusi, abscesi, drenažnimi tuneli, fistulami, dvojnimi oziroma med seboj povezanimi komedoni in brazgotinjenjem v tipičnih intertriginoznih predelih. Najpogosteje so prizadete aksile, dimlje, anogenitalno področje, inframamarna področja in zadnjica. Bolezen je kronična in recidivantna; značilno je ponavljanje sprememb na istih mestih. Med najbolj obremenjujočimi simptomi so bolečina, izcedek,

neprijeten vonj, omejena gibljivost in psihosocialna prizadetost. HS lahko pomembno vpliva na kakovost življenja ter zahteva zgodnjo simptomatsko in protivnetno obravnavo (Sabat et al., 2025).

Za klinično prakso je zelo uporabna klasifikacija po Hurleyju. Hurley I pomeni posamezne ali več abscesov brez drenažnih tunelov oziroma fistul in brez brazgotin, Hurley II opisuje ponavljajoče se abscese z drenažnimi tuneli oziroma fistulami ali brazgotinami, pri čemer so lezije med seboj ločene, Hurley III pa zajema difuzno ali skoraj difuzno prizadetost z več med seboj povezanimi drenažnimi tuneli, fistulami in abscesi po celotnem prizadetem področju.

Diagnoza HS je prvenstveno klinična. Na bolezen moramo pomisliti pri pacientih z recidivantnimi vnetnimi spremembami, abscesi ali drenažnimi tuneli oziroma fistulami v aksilah, dimljah, pod dojkami, anogenitalno ali na zadnjici. Klinični algoritem za HS poudarja, da je za praktični sum pomembno vprašanje, ali je imel pacient vsaj dve epizodi "tvorb podobnih furunklom" v zadnjih 6–12 mesecih v tipičnih lokalizacijah, ter da je treba pregledati intertriginozna področja in dokumentirati stadij po Hurleyju.

Zgodnje prepoznavanje hidradenitis suppurativa

- Ponavljajoče se boleče zatrdline ali abscesi v aksilah, dimljah, anogenitalno, pod dojkami ali na zadnjici morajo vzbuditi sum na HS.
- Dve ali več epizod podobnih sprememb v zadnjih mesecih v tipičnih lokalizacijah je pomemben klinični podatek.
- Zgodnja prepoznava lahko prepreči razvoj trajnih drenažnih tunelov oziroma fistul in obsežnega brazgotinjenja.

Mikrobiološke kulture niso temelj diagnoze, vendar so pri globokih abscesih in drenažnih tunelih oziroma fistulah pri kronični bolezni lahko uporabne, čeprav patogeni pogosto niso dokazani. Klinično je zato pomembneje razlikovanje od furunklov, furunkuloze, karbunklov, pilonidalne bolezni oziroma pilonidalnega sinusa, perianalnih fistul, Crohnove bolezni s perianalnimi fistulami, folikulitisa, limfogranuloma venereum, skrofuloderme, aktinomikoze, epidermalnih cist, acne conglobata, spolno prenosljivih okužb in drugih gnojnih dermatoz.

Zdravljenje HS je stopenjsko in vključuje splošne ukrepe, lokalno zdravljenje, uporabo sistemskih protivnetnih zdravil, zdravljenje z biološkimi zdravili in po potrebi kirurške posege. V vseh stadijih so pomembni obvladovanje bolečine, nega kože, antiseptično umivanje,

zmanjšanje mehanskega trenja, opustitev kajenja in obravnava debelosti oziroma komorbidnosti, kadar je to klinično smiselno.

Pri blagi bolezni, zlasti Hurley I oziroma lokaliziranem blagem Hurley II, je lokalni klindamicin 1 % dvakrat dnevno pogosto prva izbira, z oceno odziva po približno 12 tednih. Pri uporabi lokalnega klindamicina je treba upoštevati tveganje za razvoj bakterijske rezistence.

Antibiotiki imajo pri HS predvsem protivnetno in deloma protimikrobno vlogo. Uporabljamo tetracikline, kombinacijo klindamicina z rifampicinom ter pri izbranih pacientih tudi hormonsko-presnovna zdravljenja, kot so spironolakton, kombinirani peroralni kontraceptivi, finasterid ali metformin, in redkeje retinoide, kadar klinični fenotip to podpira (Fonjungo et al., 2024).

Peroralni tetraciklini so tipična začetna sistemska možnost pri blagi do zmerni HS, običajno približno 12 tednov, najpogosteje kot doksiciklin 100 mg enkrat ali dvakrat dnevno. Pri neodzivni ali bolj aktivni zmerni bolezni je klasična druga linija kombinacije klindamicina 300 mg dvakrat dnevno in rifampicina 300 mg dvakrat dnevno za približno 10–12 tednov, če ni kontraindikacij (van Straalen et al., 2021).

Pri izbranih pacientkah so lahko koristna hormonska oziroma presnovna zdravljenja, metformin 500 mg dvakrat dnevno ter spironolakton 50 mg dvakrat dnevno kot možni vzdrževalni možnosti pri ustrezno izbranih pacientih z zmerno boleznijo (Karagaiah et al., 2023).

Pri zmerno hudi do hudi obliki HS je zdravljenje z biološkimi zdravili temelj sodobnega zdravljenja. Adalimumab se uporablja po uvajalni shemi 160 mg na dan 1 in 80 mg na dan 15, nato od dne 29 dalje 40 mg tedensko ali 80 mg na dva tedna (Jemec et al., 2019; Kimball et al., 2016). Pri neodzivnosti je treba ponovno oceniti pravilnost diagnoze, upoštevanje predpisanega zdravljenja, morebitne okužbe, prisotnost lezij, ki zahtevajo kirurško obravnavo, ter možnost uvedbe drugega biološkega zdravila.

Sekukinumab se uporablja v odmerku 300 mg subkutano v tednih 0, 1, 2, 3 in 4, nato na 4 tedne; ob neustreznem odzivu se lahko razmisli o 300 mg na 2 tedna (Sabat et al., 2025).

Pred uvedbo sistemskega zdravljenja je treba upoštevati kontraindikacije in interakcije. Rifampicin je treba uporabljati posebno previdno pri pomembni jetrni bolezni in zaradi številnih interakcij, zlasti s hormonsko kontracepcijo, antikoagulanti in antiepileptiki; klindamicin lahko povzroči drisko in kolitis zaradi *Clostridioides difficile*. Pred uvedbo adalimumaba je potrebno presejanje na tuberkulozo in hepatitis, previdnost pa je potrebna pri aktivnih okužbah, demielinizacijskih boleznih in srčnem popuščanju.

Pri destruktivni oziroma tunelizirani bolezni je pogosto potrebno kombinirano zdravljenje. Pri Hurley II so lahko indicirani peroralni antibiotiki, antiandrogeni, drenaža, deroofing ali izrez posameznih sprememb, pri Hurley III pa so pogosto potrebni zdravljenje z biološkimi zdravili in široka kirurška ekscizija (Sabat et al., 2025).

Pri HS je nujna dolgoročna, celostna obravnava. Sem spadajo obvladovanje bolečine, nega kože, antiseptično umivanje, zmanjšanje mehanskega trenja, podpora pri opuščanju kajenja in obvladovanju telesne mase ter aktivno iskanje pridruženih komorbidnosti. Posebej pomembno je, da je zdravljenje uvedeno zgodaj, še preden se razvijejo trajni drenažni tuneli oziroma fistule in obsežno brazgotinjenje (Bechara et al., 2025; Elzawawi et al., 2024; Sabat et al., 2025). Nezdravljen ali slabo nadzorovan HS lahko vodi v obsežno tunelizacijo, deformirajoče brazgotinjenje, kronično bolečino, neprijeten izcedek in vonj, socialno izolacijo ter psihološko obremenitev. Povezanost HS s presnovnimi, revmatološkimi in gastrointestinalnimi komorbidnostmi je pogosta in ima velik vpliv na kakovost življenja. V kroničnih primerih lahko pride tudi do sekundarne bakterijske superinfekcije globokih abscesov in drenažnih tunelov oziroma fistul (Sabat et al., 2025).

DIFERENCIALNA DIAGNOZA AKNEIFORMNIH BOLEZNI KOŽE

Za praktično klinično uporabo je koristno akneiformni izpuščaj najprej razvrstiti glede na prisotnost komedonov. Prisotni komedoni usmerjajo k acne vulgaris ali njenim hudim oblikam, odsotnost komedonov pa zahteva razmislek o rozacei, periorificialnem dermatitisu, folikulitisih, demodikozi ali z zdravili povzročeni erupciji. Nato je treba oceniti monomorfnost izpuščaja, srbenje, nenaden začetek, starost pacienta, lokalizacijo, povezavo z zdravili, izpostavljenost vodi ali okluziji, predhodno antibiotično zdravljenje in imunski status. Takšen zaporedni pristop zmanjša nepotrebno antibiotično zdravljenje in poveča verjetnost etiološko pravilnega zdravljenja (Tabela 1).

Pravilna opredelitev vzroka izpuščaja

- Pri akneiformnem izpuščaju je treba najprej oceniti komedone, monomorfnost, srbenje, lokalizacijo, zdravila in časovni potek.
- Etiološko pravilna diagnoza zmanjša nepotrebno uporabo antibiotikov in tveganje za ponavljanje sprememb.
- Zgodnje, usmerjeno zdravljenje zmanjša tveganje za brazgotinjenje, kroničnost in psihosocialno breme.

Tabela 1: Diferencialnodiagnostična preglednica akneiformnih bolezni kože

Bolezen	Klinični in diagnostični namigi	Osnovna terapevtska usmeritev
Acne vulgaris	Polimorfne lezije na seboreičnih predelih: komedoni, papule, pustule, nodusi in brazgotine. Komedoni so ključni razlikovalni znak.	Blage akne / vzdrževalno zdravljenje: lokalni retinoid zvečer dolgoročno + benzoyl peroksid 2,5–5 % 1×/dan. Zmerne akne: doksiciklin 100 mg 1–2×/dan 6–12 tednov. Hude akne: izotretinoin 0,5–1 mg/kg/dan do ciljnega kumulativnega odmerka.
Acne conglobata	Huda kronična nodulocistična oblika z velikimi nodusi, abscesi, drenažnimi tuneli oziroma fistulami, brazgotinjenjem in pogosto komedoni z več odprtinami.	Osnovno: izotretinoin začeti z 0,1–0,2 mg/kg/dan, nato postopno proti 0,5–1 mg/kg/dan. Močno vnetje: prednizon 0,5–1 mg/kg/dan nekaj tednov z zniževanjem.
Acne fulminans	Nenaden akutni potek z ulcerirajočimi hemoragičnimi lezijami, bolečino ter možnimi sistemskimi simptomi in znaki; sistemsko vnetje pomaga ločiti bolezen od acne conglobata.	Akutno: prednizon 0,5–1 mg/kg/dan do umiritve, nato zniževanje. Nato: izotretinoin približno 0,1 mg/kg/dan z zelo počasnim zviševanjem.
Rozacea	Centrofacialni eritem, flushing, telangiektazije, papule in pustule brez komedonov; očesni simptomi in zardevanje pomagajo pri razlikovanju od aken.	Lokalno: metronidazol 0,75–1 % 1–2×/dan, azelaična kislina 15 % 2×/dan ali ivermektin 1 % 1×/dan 8–12 tednov. Zmerna/huda rozacea: doksiciklin 40 mg MR 1×/dan ali 100 mg/dan 6–12 tednov. Eritem: vazokonstriktor 1×/dan.
Perioralni/ periorificialni dermatitis	Drobne papule in papulopustule okoli ust, nosu ali oči brez komedonov; značilna sta neprizadeta ozka meja ob vermilionu ustnice in anamneza lokalnih kortikosteroidov ali dražeče kozmetike.	Osnovno: ukinitev kortikosteroidov in dražečih izdelkov. Lokalno: eritromicin 2 %, metronidazol 0,75–1 % ali pimekrolimus 1 % 2×/dan 4–8 tednov. Zmerna/huda bolezen: doksiciklin 100 mg 1–2×/dan 6–8 tednov.
Bakterijski folikulitis	Folikularne papule ali pustule s centralno dlako, brez komedonov; pri globlji okužbi furunkli ali abscesi, pri recidivih, obsežnosti ali neuspehu zdravljenja pa je pomembna kultura z antibiogramom.	Blaga oblika: antiseptično umivanje + benzoyl peroksid 2,5–5 % kot raztopina 1×/dan. Lokalno: mupirocin 2 % ali fusidinska kislina 2–3×/dan 5–7 dni. Obsežna/globoka oblika: sistemski antibiotik 5–10 dni po mikrobiološki kulturi in antibiogramu; absces: incizija in drenaža.

Bolezen	Klinični in diagnostični namigi	Osnovna terapevtska usmeritev
Gramnegativni/ Pseudomonas folikulitis	Nenadno monomorfno poslabšanje brez komedonov po dolgotrajni uporabi antibiotikov ali po izpostavitvi kontaminirani topli vodi; časovna povezava z antibiotiki ali bazenom/masažno kadjo je ključni diagnostični namig.	Osnovno: prekinitev sprožilca, kultura in antibiogram. Pseudomonas: pogosto sam izzveni v 7–14 dneh; pri hudih oblikah ciprofloksacin po antibiogramu 5–7 dni. Gramnegativni: zdravljenje po kulturi; ob povezavi z aknami razmisliti o izotretinoinu.
Malassezia folikulitis	Monomorfne srbeče folikularne papule in pustule brez komedonov, najpogosteje na zgornjem delu trupa, ramenih, vratu ali obrazu; srbenje in poslabšanje po antibiotikih usmerjata k glivični etiologiji.	Lokalno: ketokonazol 2 % ali ciklopiroks 1×/dan oziroma večkrat tedensko 2–4 tedne. Obsežna/recidivantna oblika: flukonazol 150–300 mg 1× tedensko 2–4 tedne ali itrakonazol 100–200 mg/dan 1–2 tedna. Vzdrževalno zdravljenje: lokalno antimikotično zdravljenje.
Demodikoza	Rozaceiformne papule in pustule, eritem, hrapavost kože in pekoč občutek, pogosto brez komedonov; pomagajo dermoskopija, mikroskopija oziroma dokaz povečane gostote pršic *Demodex* ali odziv na akaricidno zdravljenje.	Lokalno: ivermektin 1 % krema 1×/dan 8–12 tednov; alternativa metronidazol 0,75–1 % 1–2×/dan ali permetrin 5 % po shemi. Sistemsko: peroralni ivermektin po presoji, pogosto ponovljen po 7–14 dneh.
Z zdravili povzročene akneiformne erupcije	Monomorfne papule in pustule brez komedonov, pogosto z netipično starostjo in nenadnim začetkom. Ključna je časovna povezava z novim zdravilom.	Osnovno: presoja ukinitve/zamenjave zdravila. Simptomatsko zdravljenje: benzoyl peroksid 2,5–5 % 1×/dan in lokalni protivnetni ukrepi. Vnetna oblika/pri zaviralcih EGFR: doksiciklin 100–200 mg/dan 6–8 tednov ali med najbolj tveganim obdobjem.
Hidradenitis suppurativa/ acne inversa	Boleči nodusi, abscesi, drenažni tuneli oziroma fistule, brazgotine in lahko dvojni oziroma med seboj povezani komedoni v intertriginoznih predelih; značilna sta kroničnost in ponavljanje na istih mestih.	Hurley I: klindamicin 1 % lokalno 2×/dan do 12 tednov. Blaga/zmerna oblika HS: doksiciklin 100 mg 1–2×/dan približno 12 tednov; pri neodzivu klindamicin 300 mg + rifampicin 300 mg 2×/dan 10–12 tednov. Zmerno huda/huda oblika HS: adalimumab po uvajalni shemi ali sekukinumab 300 mg v tednih 0–4, nato na 4 tedne.

Opomba: Povzeto po Apalla et al., 2025, Chalupczak & Lipner 2025, Dessinioti et al., 2014, Durdu et al., 2019, Fonjungo et al., 2024, Greywal et al., 2017, Hall & Reichenberg 2010, Jemec et al., 2019, Kimball et al., 2016, Laureano et al., 2014, Reynolds et al., 2024, Rubenstein & Malerich 2014, Sabat et al., 2025, Schaller et al., 2020, Sharma et al., 2022, Ulrich et al., 2026, van Straalen et al., 2021, van Zuuren et al., 2019, Veien et al., 1991, Zouboulis et al. 2025.

ZAKLJUČEK

Akneiformne bolezni kože so si na prvi pogled podobne, vendar se etiološko, diagnostično in terapevtsko pomembno razlikujejo. Ključno diagnostično vprašanje je, ali so prisotni komedoni. Če so prisotni, gre najverjetneje za acne vulgaris ali njene hude različice; če jih ni, je treba pomisliti na rozaceo, perioralni oziroma periorificialni dermatitis, folikulitis, Malassezia folikulitis, demodikozo ali z zdravili povzročeno akneiformno erupcijo. Monomorfnost, srbenje, nenaden začetek, netipična starost, povezava z zdravili, poslabšanje ob uporabi antibiotikov ali razporeditev na trupu pod okluzijo so pomembni klinični namigi.

Zdravljenje mora biti etiološko usmerjeno. Zdravljenje acne vulgaris vključuje kombinacijo komedolitičnega, protibakterijskega, protivnetnega in pri izbranih pacientih hormonskega ali retinoidnega zdravljenja. Pri rozacei je pomemben fenotipski pristop z zdravljenjem eritema, papulopustul, očesne prizadetosti in fimatoznih sprememb. Pri perioralnem dermatitisu je ključen ukrep predvsem ukinitev kortikosteroidov in dražeče kozmetike. Pri folikulitisih je najpomembnejše razlikovati bakterijsko, glivično, z Demodex povezano in neinfekcijsko etiologijo. Pri z zdravili povzročenih izpuščajih je ključno sodelovanje s specialistom, ki je zdravilo uvedel, zlasti pri onkoloških tarčnih zdravljenjih. Hidradenitis suppurativa praviloma terja dolgoročno, stopenjsko in pogosto kombinirano obravnavo, v katero so glede na stadij in klinični potek vključeni medicinski in kirurški ukrepi. Natančna diagnoza tako neposredno določa pravilno zdravljenje, zmanjšuje nepotrebno antibiotično zdravljenje in preprečuje brazgotinjenje, kroničnost ter pomembno psihosocialno breme.

VPRAŠANJA ZA RAZMISLEK

1. Kako lahko pri osebi z akneiformnim izpuščajem že ob prvem opazovanju razlikujemo acne vulgaris od bolezni, pri katerih komedoni praviloma niso prisotni?
2. Kateri podatki iz anamneze bi bili posebej pomembni pri nenadnem monomorfnem papulopustuloznem izpuščaju brez komedonov?
3. Zakaj je pri akneiformnih boleznih pomembno razlikovati bakterijsko, glivično, z Demodex povezano, vnetno in z zdravili povzročeno etiologijo sprememb?

4. Na katere znake bi morali biti posebej pozorni pri hidradenitis suppurativa, da bi bolezen prepoznali pred razvojem trajnih drenažnih tunelov oziroma fistul in obsežnega brazgotinjenja?
5. Kako lahko pravilna opredelitev vzroka akneiformnega izpuščaja zmanjša nepotrebno uporabo antibiotikov, ponavljanje sprememb, brazgotinjenje in psihosocialno breme?

LITERATURA

1. Apalla, Z., Freites-Martinez, A., Grafanaki, K., Ortiz-Brugues, A., Nikolaou, V., Fattore, D., Sollena, P., Deverapalli, S., Babakoohi, S., Galimont, A., Kluger, N., Beylot-Barry, M., Larocca, C., Iriarte, C., Smith, J., Tattersall, I., Dodiuk-Gad, R., Sauder, M., Carrera, C., Kwong, B., … Sibaud, V. (2025). Management of human epidermal growth factor receptor inhibitors-related acneiform rash: A position paper based on the first Europe/USA Delphi consensus process. *Journal of the European Academy of Dermatology and Venereology, 39*(4), 730–741. https://doi.org/10.1111/jdv.20391
2. Assiri, A., Hakami, H. T., Daghreeri, A. A., Alkhamesi, A. A., & Alrasheed, A. I. (2026). Efficacy and safety of oral doxycycline for acne vulgaris treatment: A systematic review and meta-analysis. *Saudi Pharmaceutical Journal, 34*(2), Article 13. https://doi.org/10.1007/s44446-026-00066-2
3. Bechara, F. G., Marzano, A. V., Martorell, A., van der Zee, H. H., Jordan M., V., Thomas, N., Alarcon, I., Villani, A. P., Zouboulis, C. C., & Ingram, J. R. (2025). Towards a paradigm shift in delivering hidradenitis suppurativa care: A narrative review. *Dermatology and Therapy, 15*(9), 2317–2333. https://doi.org/10.1007/s13555-025-01462-7
4. Bierbrier, R., D'Aguanno, K., Oliel, S., Zeng, Y., Esfahani, K., & Pehr, K. (2023). An analysis of risk factors for the development of acneiform eruptions in patients on monoclonal antibody epidermal growth factor receptor inhibitors. *Journal of Cutaneous Medicine and Surgery, 27*(6), 614–620. https://doi.org/10.1177/12034754231211326
5. Chalupczak, N. V., & Lipner, S. R. (2025). *Malassezia* folliculitis: An underdiagnosed mimicker of acneiform eruptions. *Journal of Fungi, 11*(9), 662. https://doi.org/10.3390/jof11090662
6. Dessinioti, C., Antoniou, C., & Katsambas, A. (2014). Acneiform eruptions. *Clinics in Dermatology, 32*(1), 24–34. https://doi.org/10.1016/j.clindermatol.2013.05.023
7. Durdu, M., Errichetti, E., Eskiocak, A. H., & Ilkit, M. (2019). High accuracy of recognition of common forms of folliculitis by dermoscopy: An observational study. *Journal of the American Academy of Dermatology, 81*(2), 463–471. https://doi.org/10.1016/j.jaad.2019.03.054
8. Elzawawi, K. E., Elmakaty, I., Habibullah, M., Ahmed, M. B., Al Lahham, S., Al Harami, S., Albasti, H., & Alsherawi, A. (2024). Hidradenitis suppurativa and its association with obesity, smoking, and diabetes mellitus: A systematic review and meta-analysis. *International Wound Journal, 21*(9), e70035. https://doi.org/10.1111/iwj.70035
9. Fonjungo, F. E., Barnes, L. A., & Aleshin, M. A. (2024). Antibiotic, hormonal/metabolic, and retinoid therapies for hidradenitis suppurativa. *Journal of the American Academy of Dermatology, 91*(6S), S37–S41. https://doi.org/10.1016/j.jaad.2024.09.015
10. Greywal, T., Zaenglein, A. L., Baldwin, H. E., Bhatia, N., Chernoff, K. A., Del Rosso, J. Q., Eichenfield, L. F., Levin, M. H., Leyden, J. J., Thiboutot, D. M., Webster, G. F., & Friedlander, S. F. (2017). Evidence-based recommendations for the management of acne fulminans and its variants. *Journal of the American Academy of Dermatology, 77*(1), 109–117. https://doi.org/10.1016/j.jaad.2016.11.028
11. Hall, C. S., & Reichenberg, J. (2010). Evidence-based review of perioral dermatitis therapy. *Giornale Italiano di Dermatologia e Venereologia, 145*(4), 433–444.
12. Jemec, G. B. E., Okun, M. M., Forman, S. B., Gulliver, W. P. F., Prens, E. P., Mrowietz, U., Armstrong, A. W., Geng, Z., Gu, Y., Williams, D. A., Teixeira, H. D., & Kimball, A. B. (2019). Adalimumab medium-term dosing strategy in moderate-to-severe hidradenitis suppurativa: Integrated results

from the phase III randomized placebo-controlled PIONEER trials. *The British Journal of Dermatology, 181*(5), 967–975. https://doi.org/10.1111/bjd.17919
13. Karagaiah, P., Daveluy, S., Ortega-Loayza, A., Gulliver, W., Szepietowski, J., Grabbe, S., & Goldust, M. (2023). Update on hormonal therapy in hidradenitis suppurativa. *Journal of Drugs in Dermatology, 22*(4), 369–374. https://doi.org/10.36849/JDD.6235
14. Kimball, A. B., Okun, M. M., Williams, D. A., Gottlieb, A. B., Papp, K. A., Zouboulis, C. C., Armstrong, A. W., Kerdel, F., Gold, M. H., Forman, S. B., Korman, N. J., Giamarellos-Bourboulis, E. J., Crowley, J. J., Lynde, C., Reguiai, Z., Prens, E. P., Alwawi, E., Mostafa, N. M., Pinsky, B., Sundaram, M., … Jemec, G. B. (2016). Two phase 3 trials of adalimumab for hidradenitis suppurativa. *The New England Journal of Medicine, 375*(5), 422–434. https://doi.org/10.1056/NEJMoa1504370
15. Laureano, A. C., Schwartz, R. A., & Cohen, P. J. (2014). Facial bacterial infections: Folliculitis. *Clinics in Dermatology, 32*(6), 711–714. https://doi.org/10.1016/j.clindermatol.2014.02.009
16. Plewig, G., Petrozzi, J. W., & Berendes, U. (1970). Double-blind study of doxycycline in acne vulgaris. *Archives of Dermatology, 101*(4), 435–438. https://doi.org/10.1001/archderm.1970.04000040057011
17. Reynolds, R. V., Yeung, H., Cheng, C. E., Cook-Bolden, F., Desai, S. R., Druby, K. M., Freeman, E. E., Keri, J. E., Stein Gold, L. F., Tan, J. K. L., Tollefson, M. M., Weiss, J. S., Wu, P. A., Zaenglein, A. L., Han, J. M., & Barbieri, J. S. (2024). Guidelines of care for the management of acne vulgaris. *Journal of the American Academy of Dermatology, 90*(5), 1006.e1–1006.e30. https://doi.org/10.1016/j.jaad.2023.12.017
18. Rubenstein, R. M., & Malerich, S. A. (2014). Malassezia (pityrosporum) folliculitis. *The Journal of Clinical and Aesthetic Dermatology, 7*(3), 37–41.
19. Sabat, R., Alavi, A., Wolk, K., Wortsman, X., McGrath, B., Garg, A., & Szepietowski, J. C. (2025). Hidradenitis suppurativa. *The Lancet, 405*(10476), 420–438. https://doi.org/10.1016/S0140-6736(24)02475-9
20. Sadeghzadeh-Bazargan, A., Ghassemi, M., Goodarzi, A., Roohaninasab, M., Najar Nobari, N., & Behrangi, E. (2021). Systematic review of low-dose isotretinoin for treatment of acne vulgaris: Focus on indication, dosage, regimen, efficacy, safety, satisfaction, and follow up, based on clinical studies. *Dermatologic Therapy, 34*(1), e14438. https://doi.org/10.1111/dth.14438
21. Schaller, M., Kemény, L., Havlickova, B., Jackson, J. M., Ambroziak, M., Lynde, C., Gooderham, M., Remenyik, E., Del Rosso, J., Weglowska, J., Chavda, R., Kerrouche, N., Dirschka, T., & Johnson, S. (2020). A randomized phase 3b/4 study to evaluate concomitant use of topical ivermectin 1% cream and doxycycline 40-mg modified-release capsules, versus topical ivermectin 1% cream and placebo in the treatment of severe rosacea. *Journal of the American Academy of Dermatology, 82*(2), 336–343. https://doi.org/10.1016/j.jaad.2019.05.063
22. Sharma, A., Kroumpouzos, G., Kassir, M., Galadari, H., Goren, A., Grabbe, S., & Goldust, M. (2022). Rosacea management: A comprehensive review. *Journal of Cosmetic Dermatology, 21*(5), 1895–1904. https://doi.org/10.1111/jocd.14816
23. Toossi, P., Farshchian, M., Malekzad, F., Mohtasham, N., & Kimyai-Asadi, A. (2008). Subantimicrobial-dose doxycycline in the treatment of moderate facial acne. *Journal of Drugs in Dermatology, 7*(12), 1149–1152.
24. Ulrich, P., Drexler, K., Berneburg, M., Kurz, B., & Niebel, D. (2026). Acneiform drug eruptions—Update on pathophysiology and culprit drugs. *Frontiers in Medicine, 13*, Article 1769362. https://doi.org/10.3389/fmed.2026.1769362
25. van Straalen, K. R., Tzellos, T., Guillem, P., Benhadou, F., Cuenca-Barrales, C., Daxhelet, M., Daoud, M., Efthymiou, O., Giamarellos-Bourboulis, E. J., Jemec, G. B. E., Katoulis, A. C., Koenig, A., Lazaridou, E., Marzano, A. V., Matusiak, Ł., Molina-Leyva, A., Moltrasio, C., Pinter, A., Potenza, C., Romaní, J., … van der Zee, H. H. (2021). The efficacy and tolerability of tetracyclines and clindamycin plus rifampicin for the treatment of hidradenitis suppurativa: Results of a prospective European cohort study. *Journal of the American Academy of Dermatology, 85*(2), 369–378. https://doi.org/10.1016/j.jaad.2020.12.089

26. van Zuuren, E. J., Fedorowicz, Z., Tan, J., van der Linden, M. M. D., Arents, B. W. M., Carter, B., & Charland, L. (2019). Interventions for rosacea based on the phenotype approach: An updated systematic review including GRADE assessments. *The British Journal of Dermatology, 181*(1), 65–79. https://doi.org/10.1111/bjd.17590
27. Veien, N. K., Munkvad, J. M., Nielsen, A. O., Niordson, A. M., Stahl, D., & Thormann, J. (1991). Topical metronidazole in the treatment of perioral dermatitis. *Journal of the American Academy of Dermatology, 24*(2 Pt 1), 258–260. https://doi.org/10.1016/0190-9622(91)70038-4
28. Woźna, J., Korecka, K., Stępka, J., Bałoniak, A., Żaba, R., & Schwartz, R. A. (2024). Acne fulminans treatment: Case report and literature review. *Frontiers in Medicine, 11*, 1450666. https://doi.org/10.3389/fmed.2024.1450666
29. Zouboulis, C. C., Bechara, F. G., Benhadou, F., Bettoli, V., Bukvić Mokos, Z., Del Marmol, V., Dolenc-Voljč, M., Giamarellos-Bourboulis, E. J., Grimstad, Ø., Guillem, P., Horváth, B., Hunger, R. E., Ingram, J. R., Ioannidis, D., Just, E., Kemény, L., Kirby, B., Liakou, A. I., McGrath, B. M., Marzano, A. V., … Jemec, G. B. E. (2025). European S2k guidelines for hidradenitis suppurativa/acne inversa part 2: Treatment. *Journal of the European Academy of Dermatology and Venereology, 39*(5), 899–941. https://doi.org/10.1111/jdv.20472

BOLEZNI ZNOJNIC

Prim. doc. dr. Tanja Planinšek Ručigaj, dr. med., višja svetnica, specialistka dermatovenerologije in EFWH

Dermatovenerološka klinika, Univerzitetni klinični center Ljubljana

UVOD

Žleze znojnice so eksokrine žleze v koži, katerih osnovna naloga je izločanje znoja in s tem pomoč pri termoregulaciji telesa ter ohranjanju vlažnosti kože. Ločimo ekrine znojnice, ki so razširjene po koži vsega telesa in proizvajajo voden znoj brez vonja, večinoma v povezavi s termoregulacijo, ter apokrine znojnice, ki se razvijejo v puberteti in so v predelih, bogatih z lasnimi mešički, predvsem v pazduhah, predelu dojk, dimljah in perianalnem predelu. Apokrine žleze izločajo beljakovinsko in lipidno bogat znoj, ki ga kožni mikroorganizmi razgrajujejo do značilnega vonja. Bolezni znojnic obsegajo motnje količine izločanja znoja, kot sta hiperhidroza in anhidroza, motnje vonja znoja, kot je bromhidroza, retencijske dermatoze zaradi zapore izvodil, kot je miliaria, redkejše vnetne bolezni apokrinih predelov, kot je Fox–Fordyceova bolezen, ter benigne in maligne tumorje znojnic, na primer ekrini porom in porokarcinom (Coon & Cheshire, 2020; Kyrmanidou et al., 2023; Nawrocki & Cha, 2019a; Salloum et al., 2022; Tsiogka et al., 2023; Zhang et al., 2024).

HIPERHIDROZA (ČEZMERNO ZNOJENJE)

Hiperhidroza je opredeljena kot izločanje znoja, ki presega fiziološke potrebe termoregulacije (Maazi et al., 2025; Nawrocki & Cha, 2019a). Primarna hiperhidroza se običajno začne v otroštvu ali adolescenci in ni posledica druge bolezni; najverjetneje gre za motnjo avtonomne regulacije znojenja ob normalnem številu in zgradbi ekrinih znojnic. Pri vsakem novonastalem ali netipičnem čezmernem znojenju je treba pred diagnozo primarne hiperhidroze izključiti sekundarne vzroke, kot so endokrine bolezni, okužbe, nevrološke okvare, maligne bolezni, menopavzalni oblivi, hipoglikemije in zdravila.

Pri primarni hiperhidrozi se pojavlja čezmerno znojenje v značilnih predelih, običajno dvostransko simetrično. Največkrat so prizadeti pazduhe, dlani, stopala in/ali čelo z obrazom, redkeje so vpletena druga področja. Pacienti pogosto navajajo poslabšanje v stresnih situacijah

in v toplem okolju, medtem ko med spanjem potenje običajno preneha. Gre za benigno, a za paciente izjemno neprijetno stanje, ki močno poslabša kakovost življenja; povzroča lahko socialno stisko, zadrego, težave pri delu, anksioznost in socialni umik. Za diagnozo zadošča klinična slika in izključitev sekundarnih vzrokov; koristna je uporaba vprašalnikov o vplivu potenja na življenje (npr. Dermatology Life Quality Index). Za objektivno dokazovanje razširjenosti potenja se uporablja Minorjev jodni škrobni test: kožo najprej premažemo z jodom, nato potresemo s škrobom; na mestih aktivnega znojenja nastane temno modro do črno obarvanje, kar omogoča prikaz obsega in intenzivnosti potenja. Za sekundarno hiperhidrozo usmerjeno iščemo simptome in znake osnovne bolezni – npr. tahikardijo, nervozo in hujšanje pri hipertiroidizmu ali nočno potenje in hujšanje pri tuberkulozi. Ob sumu na sekundarno hiperhidrozo opravimo ustrezne laboratorijske in slikovne preiskave (TSH, glikemija, hormonski testi, radiološka diagnostika ipd.) (Maazi et al., 2025; Nawrocki & Cha, 2019a).

Zdravljenje hiperhidroze je postopno in odvisno od lokalizacije, jakosti težav, vpliva na kakovost življenja ter odziva na predhodne ukrepe (Nawrocki & Cha, 2019b; Hoorens & Ongenae, 2012). Prvi ukrep so lokalni antiperspiranti z aluminijevim kloridom, ki se nanašajo zvečer na popolnoma suho kožo, sprva več zaporednih noči, nato vzdrževalno. Pri palmoplantarni hiperhidrozi je pomembna možnost iontoforeza, pri aksilarni in palmarni obliki pa injiciranje botulinum toksina tipa A, ki z zaviranjem sproščanja acetilholina začasno zmanjša aktivnost ekrinih znojnic. Pri razširjeni ali večžariščni hiperhidrozi lahko razmislimo o sistemskih antiholinergikih, vendar je njihova uporaba omejena z neželenimi učinki, kot so suha usta, zaprtje, motnje vida, palpitacije, sedacija in retenca urina. Kirurška simpatektomija je rezervirana za najhujše, na zdravljenje odporne primere, predvsem palmarne hiperhidroze, zaradi tveganja za razvoj kompenzatornega znojenja.

Prepoznava sekundarne hiperhidroze

- Novonastalo, nočno, asimetrično ali generalizirano znojenje zahteva iskanje sekundarnega vzroka.
- Pomembni so podatki o zdravilih, okužbah, endokrinih boleznih, nevroloških okvarah in malignih boleznih.
- Primarna hiperhidroza je praviloma žariščna, simetrična in med spanjem običajno preneha.
- Minorjev jodni škrobni test pomaga prikazati področja aktivnega znojenja.

HIPOHIDROZA IN ANHIDROZA

Hipohidroza pomeni delno zmanjšano potenje, anhidroza pa popolno odsotnost znojenja; prizadeti so lahko omejeni predeli ali celotno telo. Primarna anhidroza je lahko prirojena, na primer pri ektodermalnih displazijah, ali redko idiopatska. Sekundarna hipohidroza oziroma anhidroza je pogostejša in nastane zaradi poškodbe znojnic, kožnih brazgotin, opeklin, ihtioz, zdravil ali motenj živčne regulacije, kot so diabetična nevropatija, Parkinsonova bolezen in sindrom Ross. Pojavi se lahko tudi pri avtoimunskih avtonomnih nevropatijah in redkeje pri sistemskih boleznih. Ker pacienti z anhidrozo ne morejo učinkovito uravnavati telesne temperature, je najpomembnejši klinični zaplet toplotna intoleranca z nevarnostjo pregrevanja in vročinskega udara (Coon & Cheshire, 2020).

Pacienti običajno opažajo, da se ne potijo niti v vročem okolju ali pri naporu, kar lahko spremlja čezmerno segrevanje telesa in vročinski krči. Pri delni oziroma segmentni hipohidrozi je znojenje odsotno le v določenem območju kože, zato lahko pride do kompenzatorno povečanega znojenja drugje; pri sindromu Ross se na primer zaradi okvare potenja v delu kože razvije kompenzatorna hiperhidroza na drugih predelih. Diagnoza je klinična; v specializiranih ustanovah jo lahko potrdimo s termoregulacijskim testom potenja ali kvantitativnim sudomotornim aksonskim refleksnim testom (QSART; test delovanja postganglijskih simpatičnih sudomotornih vlaken z merjenjem lokalnega potenja po iontoforezi acetilholina) (Coon & Cheshire, 2020). Pomembno je izključiti sekundarne vzroke, zlasti polinevropatijo, kožne brazgotine ali obolenja ter vpliv zdravil in okoljskih dejavnikov.

V praksi QSART pomaga razlikovati periferno, postganglijsko sudomotorno okvaro, torej okvaro živčnih vlaken po simpatičnem gangliju, od centralnih ali preganglijskih motenj potenja; zmanjšan ali odsoten odziv podpira periferno avtonomno nevropatijo oziroma lokalno okvaro znojnic, normalen QSART ob zmanjšanem termoregulacijskem potenju pa kaže na centralnejšo ali preganglijsko motnjo (Coon & Cheshire, 2020).

Poleg QSART se za oceno motenj potenja uporabljajo tudi drugi testi. Termoregulacijski test potenja ocenjuje celoten termoregulacijski lok, torej pot od zaznave toplotnega dražljaja prek osrednje živčne regulacije do odziva znojnic: pacienta v nadzorovanih pogojih izpostavimo segrevanju, nato pa z indikatorjem potenja prikažemo področja ohranjenega in zmanjšanega potenja. Silikonski odtis znojenja omogoča kvantitativno oceno gostote aktivnih znojnic na manjšem področju kože, kožna biopsija z oceno intraepidermalnih živčnih vlaken pa je uporabna pri sumu na nevropatijo malih vlaken. Avtonomni refleksni testi, na primer merjenje srčno-žilnih odzivov ob globokem dihanju, Valsalvinem manevru ali ortostatskem testu,

pomagajo oceniti, ali je sudomotorna motnja del širše avtonomne disfunkcije (Coon & Cheshire, 2020).

Obravnava hipohidroze in anhidroze je pogosto simptomatska. Ključni so nefarmakološki ukrepi: izogibanje vročini in vlagi, hlajenje in hidracija ob naporih, nošenje ohlapnih in zračnih oblačil, zadosten vnos tekočin ter izogibanje zdravilom, ki zmanjšujejo znojenje, zlasti antiholinergikom (npr. oksibutinin, glikopironij, skopolamin, triciklični antidepresivi, nekateri antihistaminiki in antipsihotiki), ker lahko dodatno zmanjšajo izločanje znoja, poslabšajo motnjo termoregulacije in povečajo tveganje za pregrevanje ter vročinski udar. Pri sumu na nevrološki vzrok je pomembno zdravljenje osnovne bolezni, na primer urejanje glikemije pri diabetični nevropatiji ali imunomodulatorno zdravljenje pri avtoimunskih vzrokih. Lokalno lahko suho kožo negujemo z vlažilnimi pripravki. Neposrednega sistemskega zdravljenja običajno ni; poskusi uporabe holinergikov, kot je peroralni pilokarpin, so redki, učinek je nepredvidljiv, tveganje za sistemske neželene učinke pa pomembno (Coon & Cheshire, 2020). Pri obsežni anhidrozi je najpomembnejše preprečevanje pregrevanja, prilagoditev telesne aktivnosti in po potrebi nadzorovano ohlajanje.

Varnost pri zmanjšanem potenju

- Pri hipohidrozi in anhidrozi je največje tveganje pregrevanje telesa.
- Ključni ukrepi so izogibanje vročini in vlagi, hlajenje, hidracija ter zračna oblačila.
- Zdravila z antiholinergičnim učinkom lahko zmanjšano potenje dodatno poslabšajo.
- Pri obsežni anhidrozi je potrebna prilagoditev telesne aktivnosti in nadzorovano ohlajanje.

BROMHIDROZA

Bromhidroza označuje kronično neprijeten telesni vonj, ki nastane zaradi razgradnje sestavin znoja in kožnega sebuma z bakterijsko floro, zlasti v predelih z apokrinimi žlezami. Najpogosteje se pojavlja v pazduhah in se običajno začne po puberteti, ko apokrine žleze funkcionalno dozorijo. Pri apokrini bromhidrozi bakterije, predvsem vrste Corynebacterium, presnavljajo z lipidi in beljakovinami bogat izloček v hlapne maščobne kisline in druge snovi z izrazitim, pogosto neprijetnim vonjem. Na individualno nagnjenost vplivajo tudi genetski dejavniki; polimorfizem ABCC11 rs17822931 je povezan z mokrim oziroma suhim tipom ušesnega masla in nagnjenostjo k izrazitejšemu vonju v pazduhah oziroma apokrini bromhidrozi tega področja (Inoue et al., 2010). Ekrinska bromhidroza je redkejša in je lahko povezana s prehrano, zdravili, metabolnimi motnjami ali razgradnjo znoja v vlažnem okolju, na primer na stopalih.

Pacienti z bromhidrozo tožijo nad trdovratnim neprijetnim vonjem, najpogosteje v pazduhah. Vonj pogosto nastopi kmalu po umivanju in se pojavlja kljub ustrezni higieni, kar pacientu povzroča izrazito socialno stisko. Znojenje je lahko normalno ali zmerno povečano; kadar je prisotna tudi hiperhidroza, je treba obravnavati obe stanji hkrati. Pri ekrini bromhidrozi stopal se v toplem in vlažnem okolju med prsti in na podplatih razrastejo bakterije in glive, ki razgrajujejo znoj ter povzročajo značilen neprijeten vonj. Diagnostika vključuje predvsem izključitev drugih vzrokov neprijetnega telesnega vonja, kot so neustrezna higiena, prehranske navade, zdravila, trimetilaminurija in redke sistemske ali presnovne bolezni.

Zdravljenje se začne z nefarmakološkimi ukrepi: dosledno higieno, uporabo antiseptičnih mil, rednim odstranjevanjem dlak v prizadetem območju, nošenjem zračnih oblačil in pogostejšo menjavo perila. Lokalno lahko pomagajo antiperspiranti z aluminijevim kloridom, deodoranti ter antiseptični ali protimikrobni pripravki. Pri trdovratni bromhidrozi v pazduhah se lahko pri izbranih pacientih uporabi botulinum toksin tipa A, ki z zmanjšanjem izločanja znoja lahko omili vonj in spremljajoče potenje; učinek je začasen in zahteva ponovitve zdravljenja. Pri trdovratnih primerih pridejo v poštev minimalno invazivni postopki, kot so zdravljenje z mikrovalovi, laserski posegi ali liposukcija s kiretažo, redkeje klasična kirurška ekscizija. Ker se dokazi med posameznimi metodami razlikujejo, je izbor zdravljenja smiselno prilagoditi jakosti težav, anatomskemu področju, pričakovanjem pacienta in tveganju za brazgotine ali ponovitve (Zhang et al., 2024).

Neprijeten telesni vonj

- Bromhidroza se pogosto pojavlja kljub ustrezni higieni in kmalu po umivanju.
- Pri oceni so pomembni higiena, prehrana, zdravila, bakterijska kolonizacija in sočasna hiperhidroza.
- Vonj po ribah v znoju, urinu in izdihanem zraku usmerja v razmislek o trimetilaminuriji.
- Zdravljenje je stopenjsko in se prilagodi jakosti težav ter tveganju za brazgotine ali ponovitve.

MILIARIA

Miliaria je retencijska dermatoza zaradi zapore izvodil ekrinih znojnic, ki nastane predvsem v vročih in vlažnih razmerah. Zaradi zapore znoj ne more normalno iztekati na površino kože, temveč se zadržuje v roženi plasti, povrhnjici ali dermisu, kar vodi v različne klinične oblike. Glede na globino zapore ločimo miliaria crystallina, miliaria rubra, miliaria profunda in miliaria pustulosa. Pri miliaria profunda lahko globlja zapora izvodil povzroči zmanjšano potenje oziroma anhidrozo prizadetega predela (Tey et al., 2015).

Miliaria se tipično kaže z drobnimi papulami ali vezikulami, ki nastanejo kmalu po izpostavitvi vročini ali vlagi. Miliaria rubra, najpogostejša oblika, se kaže z rdečimi papulami in papulovezikulami, ki jih spremljata srbenje in zbadajoč občutek, predvsem na trupu, v kožnih pregibih, pod dojkami, na hrbtu in pri dojenčkih v pregibih. Miliaria crystallina se kaže kot drobne površinske vezikule brez vnetja, miliaria profunda pa kot nekoliko večje, koži podobno obarvane papule brez izrazitega eritema, ki lahko ob ponavljanju vodijo v področja zmanjšanega potenja. Diagnoza je klinična in temelji na prepoznavanju tipične morfologije ter okoliščin nastanka. Diferencialno je treba miliario ločiti od kontaktnega dermatitisa, atopijskega dermatitisa, folikulitisa in sekundarnih piodermij; pri miliarii običajno ni sistemskih znakov okužbe, spremembe pa se hitro izboljšajo po odstranitvi vročega in vlažnega okolja.

Zdravljenje miliarie temelji predvsem na odstranitvi sprožilnega dejavnika: pacienta je treba prestaviti v hladnejše in manj vlažno okolje, kožo hladiti in zračiti, pri dojenčkih pa preprečiti čezmerno oblačenje. Spremembe se po odstranitvi vročine, vlage in okluzije običajno umirijo v nekaj dneh. Simptomatsko lahko pomagajo hladilni losjoni, na primer kalamin, kratkotrajno pa tudi blagi lokalni kortikosteroidi pri izrazito vneti miliaria rubra. Lokalni retinoidi se pri odraslih uporabljajo redko in zunaj registrirane indikacije, predvsem z namenom zmanjšanja izvodilne hiperkeratoze, vendar lahko dodatno dražijo kožo. Pri hudih, ponavljajočih se in na običajne ukrepe neodzivnih oblikah miliaria profunda je v posameznih primerih opisana uporaba nizkega odmerka izotretinoina zunaj registrirane indikacije; antibiotiki so indicirani le ob znakih sekundarne bakterijske okužbe (Tey et al., 2015).

Miliaria: odstranitev sprožilnega okolja

- Miliaria nastane zaradi zapore izvodil ekrinih znojnic v vročih in vlažnih razmerah.
- Najpomembnejši ukrep je zmanjšati vročino, vlago in okluzijo kože.
- Pri dojenčkih je treba paziti, da niso pretoplo oblečeni.
- Antibiotiki so indicirani le ob znakih sekundarne bakterijske okužbe.

FOX–FORDYCEOVA BOLEZEN

Fox–Fordyceova bolezen, imenovana tudi apokrina miliaria, je redka kronična vnetna dermatoza apokrinih žlez. Prizadene predvsem postpubertetne ženske pred menopavzo, opisani pa so tudi redkejši primeri pri moških, pred puberteto in po menopavzi. Večinoma gre za mlade ženske; bolezen je pogosto obojestranska, najpogosteje v pazduhah, redkeje pa v pubičnem, periareolarnem in drugih apokrinih področjih (Salloum et al., 2022). Točna patogeneza ni znana; osrednjo vlogo ima zamašitev izvodil apokrinih žlez s keratinom v izvodilu dlačnega

folikla, kar lahko povzroči zadrževanje apokrinega izločka, razpok izvodila in vnetni odziv. Hormonski dejavniki verjetno prispevajo k poteku bolezni, saj so opisani začetek po puberteti, poslabšanja ob hormonskih spremembah in izboljšanje po menopavzi; v posameznih primerih je bil nastanek bolezni opisan tudi po laserskem odstranjevanju dlak (Salloum et al., 2022; Miao et al., 2018).

Kožne spremembe se pojavijo v predelih, bogatih z apokrinimi žlezami – v pazduhah, periareolarno, periumbilikalno, v dimljah, na sramnih ustnicah, pubično in perianalno. Kažejo se kot drobcene kožne ali rahlo rožnate srbeče papule, pogosto v folikularnem razporedu, običajno simetrično. Opisano je zmanjšano potenje in redkejše dlake v prizadetih predelih zaradi obstrukcije ter vnetja žlez in foliklov. Srbenje je lahko močno in se poslabša z znojenjem, toploto, stresom ali tesnimi oblačili. Potek je kroničen z obdobji izboljšanja in poslabšanja; pri dolgotrajni bolezni se lahko razvijejo lihenifikacija in postinflamatorne pigmentacije zaradi kroničnega praskanja. Diagnoza je navadno klinična – značilna je triada srbečih folikularnih papul na mestih apokrinih žlez pri mladih ženskah. Z biopsijo izključimo druge prurigozne dermatoze, predvsem lichen planus oziroma redkeje lichen planopilaris, prurigo nodularis in folikulitis.

Zdravljenje Fox–Fordyceove bolezni je težavno in temelji večinoma na opisih primerov ter manjših serijah, zato ni enotno standardizirano. Najprej poskušamo z lokalnimi zdravili, kot so kortikosteroidi srednje jakosti, zaviralci kalcinevrina, lokalni retinoidi ali lokalni antibiotiki, zlasti kadar prevladujeta srbenje in folikularno vnetje. Antihistaminiki lahko pomagajo pri srbenju. Pri trdovratni bolezni so v literaturi opisani sistemski retinoidi, hormonsko zdravljenje, antiandrogeni, botulinum toksin, laserski in kirurški postopki, vendar gre večinoma za posamezne primere ali omejene serije, zato je treba zdravljenje individualizirati in pacienta seznaniti z omejeno stopnjo dokazov ter možnostjo ponovitve po ukinitvi zdravljenja (Salloum et al., 2022; Miao et al., 2018).

BENIGNI IN MALIGNI TUMORJI ZNOJNIC

Bolezni znojnic vključujejo tudi redke benigne in maligne adneksalne tumorje. Med benignimi spremembami je pomemben ekrini porom, benigni tumor iz intraepidermalnega ali dermalnega dela izvodila ekrine znojnice. Klinično se kaže kot počasi rastoča rožnata, rdečkasta ali pigmentirana papula, nodus ali plošča, najpogosteje na akralnih predelih, lahko pa tudi drugje po koži. Zdravljenje je praviloma popolna kirurška ekscizija, ki omogoča tudi histološko potrditev diagnoze. Ekrini porokarcinom je redka maligna neoplazma, ki lahko nastane de novo

ali iz predhodnega poroma, pogosteje pri starejših pacientih. Kaže se kot hitro rastoča, nodularna, ulcerirana ali krvaveča lezija in lahko klinično posnema bazalnocelični ali ploščatocelični karcinom. Zaradi možnosti lokalne invazije, ponovitev in zasevkov v regionalne bezgavke je potrebna histološka diagnoza in široka ekscizija oziroma Mohsova mikrografska kirurgija, pri napredovali bolezni pa multidisciplinarna obravnava (Kyrmanidou et al., 2023; Tsiogka et al., 2023). Klinično razlikovanje bolezni znojnic in podobnih stanj je prikazano v Tabeli 1.

Tabela 1: Klinično razlikovanje izbranih bolezni znojnic

Klinični znak ali vodilna težava	Najverjetnejša bolezen znojnic	Po čem jo ločimo	Prvi diagnostični korak
Čezmerno potenje, zlasti simetrično	Primarna žariščna hiperhidroza.	Začetek: otroštvo/adolescenca; simetrično; pazduhe, dlani, podplati ali obraz; med spanjem praviloma preneha. Novonastalo, nočno, asimetrično ali generalizirano → sekundarni vzrok.	Lokalizacija; trajanje; nočno potenje; zdravila; po potrebi TSH, glikemija, okužbe in sistemski znaki.
Nezmožnost ali izrazito zmanjšanje znojenja	Hipohidroza oziroma anhidroza.	Toplotna intoleranca; pregrevanje; odsotnost potenja pri naporu. Vzroki: kožni, nevrološki, sistemski, zdravila. Kseroza ≠ motnja potenja.	Tveganje pregrevanja; zdravila z antiholinergičnim učinkom; nevrološki/kožni vzroki; po potrebi testiranje potenja.
Neprijeten telesni vonj	Bromhidroza.	Vonj kmalu po umivanju/kljub higieni; najpogosteje pazduhe. Trimetilaminurija: vonj po ribah v znoju, urinu, izdihanem zraku.	Higiena; prehrana; zdravila; bakterijska kolonizacija; sočasna hiperhidroza; pri sistemskem vonju izključitev presnovnih vzrokov.
Srbeče folikularne papule v apokrinih predelih	Fox–Fordyceova bolezen.	Drobne folikularne papule; pazduhe, periareolarno, dimlje, perianalno; pogosto mlade ženske. Diferencialno: folikulitis, lichen planus, prurigo nodularis.	Triada: srbenje + folikularne papule + apokrina lokalizacija; biopsija pri atipični sliki.

Opomba: Povzeto po Coon & Cheshire 2020; Inoue et al., 2010; Miao et al., 2018; Nawrocki & Cha 2019a; Salloum et al., 2022; Tey et al., 2015; Zhang et al. 2024.

STOPENJSKI PRISTOPI K ZDRAVLJENJU

Klinični pristop k pacientu z boleznijo znojnic se začne z opredelitvijo glavne težave: čezmerno znojenje, odsotnost znojenja, neprijeten vonj, srbeče papule, boleči nodusi ali tumorska lezija. Pri čezmernem znojenju je najprej treba razlikovati primarno žariščno hiperhidrozo od sekundarne hiperhidroze, pri odsotnosti znojenja pa oceniti tveganje za pregrevanje in poiskati nevrološke, sistemske ali z zdravili povezane vzroke. Pri neprijetnem vonju je pomembna ocena higiene, bakterijske kolonizacije in redkih metabolnih motenj. Srbeče folikularne papule v apokrinih predelih usmerjajo k Fox–Fordyceovi bolezni, ponavljajoči se boleči nodusi in fistule pa k hidradenitis suppurativa. Solitarne ali hitro spreminjajoče se nodularne lezije zahtevajo histološko opredelitev zaradi možnosti adneksalnih tumorjev (Tabela 2).

Tabela 2: Stopenjski pristop k zdravljenju izbranih bolezni znojnic

Bolezen/ stanje	Prvi ukrepi	Naslednji korak zdravljenja	Druge možnosti	Posebna opozorila
Primarna hiperhidroza	Aluminijev klorid 10–20 % zvečer na suho kožo; izogibanje sprožilcem; ocena kakovosti življenja.	Iontoforeza: palmoplantarno; botulinum toksin A: žariščno; topikalni antiholinergiki: izbrani pacienti.	Sistemski antiholinergiki: nizek začetni odmerek in individualna titracija, npr. glikopironij ali oksibutinin; simpatektomija: najtežje palmarne oblike.	Antiholinergiki: suha usta, zaprtje, motnje vida, palpitacije, retenca urina. Po simpatektomiji: kompenzatorna hiperhidroza.
Sekundarna hiperhidroza	Prepoznava sekundarnega vzroka; pregled zdravil.	Zdravljenje osnovne bolezni; ukinitev ali zamenjava sprožilnega zdravila, če je mogoče.	Simptomatsko kot pri primarni hiperhidrozi; podporno; individualno.	Novonastalo, nočno, asimetrično ali generalizirano znojenje → dodatna obravnava.
Hipohidroza in anhidroza	Izogibanje vročini/vlagi; hlajenje; hidracija; zračna oblačila;	Zdravljenje vzroka: nevropatija, avtoimuna bolezen,	Holinergiki, npr. pilokarpin: redko; niso rutinsko zdravljenje.	Preprečevanje pregrevanja in vročinskega udara; zdravila, ki zmanjšujejo potenje,

Bolezen/ stanje	Prvi ukrepi	Naslednji korak zdravljenja	Druge možnosti	Posebna opozorila
	vlažilni pripravki.	brazgotine, zdravila.		lahko poslabšajo stanje.
Bromhidroza	Higiena; antibakterijska mila; depilacija; zračna oblačila; aluminijev klorid za pazduhe; antiseptiki.	Lokalni protimikrobni pripravki: klindamicin ali eritromicin; zdravljenje sočasne hiperhidroze.	Botulinum toksin A: izbrani trdovratni primeri; zdravljenje z mikrovalovi; Nd:YAG/diodni laser; liposukcija s kiretažo; dermalna ekscizija.	Dokazi so omejeni in različno zanesljivi; posegi: brazgotine, okužbe, ponovitve.
Miliaria	Hlajenje; manj vlage/okluzije; zračna oblačila; hladilni losjoni, npr. kalamin; antiseptična mila pri pustuloznih spremembah.	Izrazito vnetna miliaria rubra: kratkotrajno blagi lokalni kortikosteroidi; antihistaminiki; antibiotiki le pri sekundarni okužbi.	Huda ali ponavljajoča se miliaria profunda: izotretinoin v nizkih odmerkih v izbranih primerih.	Navadno zadostuje odstranitev sprožilnega okolja; izotretinoin: teratogenost, suhost kože/sluznic.
Fox–Fordyceova bolezen	Izogibanje vročini, potenju, tesnim oblačilom; pri srbenju peroralni antihistaminiki po presoji.	Lokalno: kortikosteroidi srednje jakosti kratko; zaviralci kalcinevrina; retinoidi; antibiotiki pri folikularnem vnetju.	Trdovratno: sistemski retinoidi ali hormonsko zdravljenje, tudi antiandrogeni pri izbranih pacientih; botulinum toksin, laserji, kirurgija.	Dokazi so omejeni in različno zanesljivi; retinoidi: kontraindicirani v nosečnosti; dolgotrajni lokalni kortikosteroidi → atrofija kože.
Tumorji znojnic	Klinična in dermoskopska ocena; histologija pri sumljivih ali spreminjajočih se lezijah.	Benigni tumorji: popolna kirurška ekscizija.	Porokarcinom: široka ekscizija z ustreznim robom ali Mohsova kirurgija; napredovala bolezen: multidisciplinarno.	Hitro rastoče, ulcerirane ali krvaveče lezije → izključiti malignost; porokarcinom: recidivi/metastaze.

Opomba: Povzeto po Coon & Cheshire 2020; Kyrmanidou et al.,2023; Miao et al., 2018; Morgado-Carrasco & de Lucas 2024; Nawrocki & Cha 2019a, 2019b; Salloum et al., 2022; Tey et al., 2015; Tsiogka et al., 2023; Wong et al., 2022; Wu et al., 2025; Zhang et al. 2024.

Sumljive lezije znojnic

- Hitro rastoče, ulcerirane ali krvaveče lezije zahtevajo histološko opredelitev, ker je treba izključiti malignost in opredeliti nadaljnje zdravljenje.
- Ekrini porokarcinom lahko posnema bazalnocelični ali ploščatocelični karcinom.
- Pri tumorjih znojnic sta pomembni klinična in dermoskopska ocena.
- Zaradi možnosti ponovitev in zasevkov je pri malignih lezijah potrebna ustrezna kirurška in multidisciplinarna obravnava.

DISHIDROZA

Čeprav dishidroza danes ne velja za bolezen, ki bi nastala zaradi zapore znojnic, je v tem poglavju obravnavana zaradi zgodovinske povezave z znojenjem, značilne palmoplantarne lokalizacije in pogoste klinične povezanosti s potenjem, toploto, draženjem ter diferencialnodiagnostičnim razločevanjem od bolezni znojnic.

Dishidroza, imenovana tudi pomfoliks ali dishidrotični ekcem, je kronična, ponavljajoča se palmoplantarna vnetna dermatoza, za katero so značilni intenzivno srbeči, pogosto tudi boleči, globoko ležeči mehurčki in bule na dlaneh in podplatih. Spremembe se najpogosteje pojavljajo na stranskih površinah prstov, dlaneh in podplatih ter lahko vztrajajo več tednov, nato pa preidejo v fazo sušenja in luščenja. Mehurčki so zaradi videza pogosto opisani kot podobni »zrnom tapioke« (Weidinger & Novak, 2024).

Natančen vzrok dishidroze ni znan. Bolezen je povezana z več dejavniki, med katerimi so atopija oziroma atopijski dermatitis, alergijski in iritativni kontaktni dermatitis ter izpostavljenost dražilcem ali alergenom. Pri delu pacientov imajo lahko vlogo tudi kontaktna preobčutljivost na kovine, predvsem nikelj, kobalt in krom, kar potrjujejo starejše raziskave pri pacientih s pomfoliksom oziroma vezikularnim ekcemom rok (Veien & Kaaber, 1979; Veien et al., 1983; Weidinger & Novak, 2024).

Klinični potek je običajno recidivanten. Pacienti najprej občutijo srbenje, pekoč občutek ali bolečino, nato se razvijejo značilni globoko ležeči mehurčki, ki se lahko združujejo v večje bule. Po nekaj tednih nastopi faza sušenja in luščenja, pri dolgotrajnem ali hujšem poteku pa se lahko pojavijo hiperkeratoza, lihenifikacija in boleče ragade. Recidivi so pogosti in se lahko ponavljajo več let (Weidinger & Novak, 2024).

Diagnoza temelji predvsem na značilni klinični sliki in opredelitvi morebitnih sprožilcev. Pri ponavljajočih se ali kroničnih oblikah je priporočljivo epikutano testiranje, kadar obstaja sum na alergijski kontaktni dermatitis ali poklicno izpostavljenost alergenom.

Diferencialnodiagnostično je treba pomisliti predvsem na druge oblike ekcema rok, alergijski ali iritativni kontaktni dermatitis, glivične okužbe ter palmoplantarno pustulozno psoriazo (Natarajan et al., 2016; Silverberg et al., 2026; Weidinger & Novak, 2024).

Zdravljenje vključuje izogibanje prepoznanim sprožilnim dejavnikom, redno uporabo emolientov, nežno nego kože ter zaščito pred dražilci in čezmerno vlago. Pri akutnih izbruhih so temelj zdravljenja lokalni kortikosteroidi, pri izbranih pacientih pa pridejo v poštev tudi zaviralci kalcinevrina, fototerapija ali sistemsko zdravljenje (Bissonnette et al., 2025; Silverberg et al., 2026; Weidinger & Novak, 2024). V zadnjih letih se pri trdovratnih oziroma refraktarnih oblikah kot obetavna možnost omenja tudi dupilumab, vendar dokazi temeljijo predvsem na manjših serijah in poročilih primerov (Gall et al., 2021; Waldman et al., 2020). Pomemben del obravnave je prepoznavanje individualnih sprožilcev, saj lahko z izogibanjem sprožilcem zmanjšamo pogostost poslabšanj (Bissonnette et al., 2025; Weidinger & Novak, 2024).

Ponavljajoči se mehurčki na dlaneh in podplatih

- Dishidroza se kaže z globoko ležečimi, srbečimi in pogosto bolečimi mehurčki.
- Pri ponavljajočem se poteku je pomembno poiskati sprožilce, dražilce in možne alergene.
- Epikutano testiranje je smiselno ob sumu na alergijski kontaktni dermatitis ali poklicno izpostavljenost.
- Pri trdovratnih oblikah je zdravljenje individualizirano in lahko vključuje tudi sistemske možnosti.

ZAKLJUČEK

Bolezni znojnic zajemajo funkcionalne motnje znojenja, motnje vonja, retencijske dermatoze, redkejše vnetne bolezni apokrinih področij in redke adneksalne tumorje. Pri klinični obravnavi je najprej treba opredeliti vodilno težavo: čezmerno znojenje, odsotnost ali zmanjšanje znojenja, neprijeten vonj, srbeče papule, boleče noduse ali tumorsko lezijo. Primarna hiperhidroza je praviloma žariščna, simetrična in se začne zgodaj, medtem ko novonastalo, nočno, asimetrično ali generalizirano znojenje zahteva iskanje sekundarnih vzrokov. Anhidroza je klinično pomembna zaradi nevarnosti pregrevanja, zato so pri teh pacientih ključni preventivni ukrepi, prepoznavanje osnovnega vzroka in po potrebi usmerjeno testiranje potenja. Bromhidroza je pogosto posledica bakterijske razgradnje izločkov apokrinih žlez, zdravljenje pa mora biti stopenjsko in prilagojeno jakosti težav. Miliaria se večinoma izboljša po odstranitvi vročega in vlažnega okolja, solitarne ali hitro rastoče lezije znojnic pa zahtevajo histološko

potrditev zaradi izključitve malignosti. Zdravljenje bolezni znojnic je večinoma individualizirano in stopenjsko, ob tem pa mora celostna obravnava upoštevati tudi vpliv bolezni na kakovost življenja in psihosocialno breme pacienta.

VPRAŠANJA ZA RAZMISLEK

1. Kako bi pri osebi s čezmernim znojenjem prepoznali znake, ki govorijo za sekundarni vzrok in zahtevajo dodatno obravnavo?
2. Kateri ukrepi so najpomembnejši za preprečevanje pregrevanja pri osebi z anhidrozo ali izrazito zmanjšanim potenjem?
3. Kako bi razlikovali bromhidrozo od običajnega telesnega vonja, povezanega z neustrezno higieno, prehrano ali zdravili?
4. Kateri podatki iz anamneze in kliničnega pregleda so pomembni pri ponavljajočih se srbečih mehurčkih na dlaneh in podplatih?
5. Zakaj hitro rastoča, ulcerirana ali krvaveča lezija v predelu znojnic zahteva histološko opredelitev?

LITERATURA

1. Bissonnette, R., Agner, T., Taylor, J. S., Molin, S., & Guttman-Yassky, E. (2025). Hand eczema—Part 2: Prevention, management, and treatment. *Journal of the American Academy of Dermatology*, *93*(5), 1213–1224. https://doi.org/10.1016/j.jaad.2024.09.049
2. Coon, E. A., & Cheshire, W. P., Jr. (2020). Sweating disorders. *Continuum*, *26*(1), 116–137. https://doi.org/10.1212/CON.0000000000000813
3. Gall, R. A., Peters, J. D., & Brinker, A. J. (2021). Two cases of recalcitrant dyshidrotic eczema treated with dupilumab. *Journal of Drugs in Dermatology*, *20*(5), 558–559. https://doi.org/10.36849/JDD.5273
4. Hoorens, I., & Ongenae, K. (2012). Primary focal hyperhidrosis: Current treatment options and a step-by-step approach. *Journal of the European Academy of Dermatology and Venereology*, *26*(1), 1–8. https://doi.org/10.1111/j.1468-3083.2011.04173.x
5. Inoue, Y., Mori, T., Toyoda, Y., Sakurai, A., Ishikawa, T., Mitani, Y., Hayashizaki, Y., Yoshimura, Y., Kurahashi, H., & Sakai, Y. (2010). Correlation of axillary osmidrosis to a SNP in the ABCC11 gene determined by the Smart Amplification Process (SmartAmp) method. *Journal of Plastic, Reconstructive & Aesthetic Surgery*, *63*(8), 1369–1374. https://doi.org/10.1016/j.bjps.2009.06.029
6. Kyrmanidou, E., Fotiadou, C., Kemanetzi, C., Trakatelli, M. G., Trigoni, A., Patsatsi, A., Apalla, Z., & Lazaridou, E. (2023). Eccrine poroma: Pathogenesis, new diagnostic tools and association with porocarcinoma—A review. *Diagnostics*, *13*(16), Article 2689. https://doi.org/10.3390/diagnostics13162689
7. Maazi, M., Leung, A. K., & Lam, J. M. (2025). Primary hyperhidrosis: An updated review. *Drugs in Context*, *14*, Article 2025-3-2. https://doi.org/10.7573/dic.2025-3-2
8. Miao, C., Zhang, H., Zhang, M., & Zhang, X. (2018). Fox-Fordyce disease. *Anais Brasileiros de Dermatologia*, *93*(1), 161–162. https://doi.org/10.1590/abd1806-4841.20187348

9. Morgado-Carrasco, D., & de Lucas, R. (2024). Topical anticholinergics in the management of focal hyperhidrosis in adults and children: A narrative review. *Actas Dermo-Sifiliográficas*, *115*(4), 356–367. https://doi.org/10.1016/j.ad.2023.09.006
10. Natarajan, V., Ganguly, S., & Kuruvila, S. (2016). Patch test as a diagnostic tool in hand eczema. *Journal of Clinical and Diagnostic Research*, *10*(11), WC04–WC07. https://doi.org/10.7860/JCDR/2016/23994.8884
11. Nawrocki, S., & Cha, J. (2019a). The etiology, diagnosis, and management of hyperhidrosis: A comprehensive review: Etiology and clinical work-up. *Journal of the American Academy of Dermatology*, *81*(3), 657–666. https://doi.org/10.1016/j.jaad.2018.12.071
12. Nawrocki, S., & Cha, J. (2019b). The etiology, diagnosis, and management of hyperhidrosis: A comprehensive review: Therapeutic options. *Journal of the American Academy of Dermatology*, *81*(3), 669–680. https://doi.org/10.1016/j.jaad.2018.11.066
13. Salloum, A., Bouferraa, Y., Bazzi, N., Bou Zerdan, M., Abi Chebl, J., Chu, T., Bachour, J., & Benedetto, A. (2022). Pathophysiology, clinical findings, and management of Fox-Fordyce disease: A systematic review. *Journal of Cosmetic Dermatology*, *21*(2), 482–500. https://doi.org/10.1111/jocd.14135
14. Silverberg, J. I., Cohen, D., Guttman-Yassky, E., Eichenfield, L. F., Simpson, E. L., Armstrong, A., Yu, J., Stein-Gold, L., Ehst, B. D., Smith Begolka, W., Bunick, C. G., & Chovatiya, R. (2026). Expert recommendations for the diagnosis and management of chronic hand eczema in the United States. *American Journal of Clinical Dermatology*, *27*(2), 227–245. https://doi.org/10.1007/s40257-026-01008-3
15. Tey, H. L., Tay, E. Y., & Cao, T. (2015). In vivo imaging of miliaria profunda using high-definition optical coherence tomography: Diagnosis, pathogenesis, and treatment. *JAMA Dermatology*, *151*(3), 346–348. https://doi.org/10.1001/jamadermatol.2014.3612
16. Tsiogka, A., Koumaki, D., Kyriazopoulou, M., Liopyris, K., Stratigos, A., & Gregoriou, S. (2023). Eccrine porocarcinoma: A review of the literature. *Diagnostics*, *13*(8), Article 1431. https://doi.org/10.3390/diagnostics13081431
17. Veien, N. K., & Kaaber, K. (1979). Nickel, cobalt and chromium sensitivity in patients with pompholyx (dyshidrotic eczema). *Contact Dermatitis*, *5*(6), 371–374. https://doi.org/10.1111/j.1600-0536.1979.tb04907.x
18. Veien, N. K., Hattel, T., Justesen, O., & Nørholm, A. (1983). Oral challenge with metal salts. (I). Vesicular patch-test-negative hand eczema. *Contact Dermatitis*, *9*(5), 402–406. https://doi.org/10.1111/j.1600-0536.1983.tb04437.x
19. Waldman, R. A., DeWane, M. E., Sloan, B., Grant-Kels, J. M., & Lu, J. (2020). Dupilumab for the treatment of dyshidrotic eczema in 15 consecutive patients. *Journal of the American Academy of Dermatology*, *82*(5), 1251–1252. https://doi.org/10.1016/j.jaad.2019.12.053
20. Weidinger, S., & Novak, N. (2024). Hand eczema. *The Lancet*, *404*(10470), 2476–2486. https://doi.org/10.1016/S0140-6736(24)01810-5
21. Wong, N. S., Adlam, T. M., Potts, G. A., & Farshchian, M. (2022). Hyperhidrosis: A review of recent advances in treatment with topical anticholinergics. *Dermatology and Therapy*, *12*(12), 2705–2714. https://doi.org/10.1007/s13555-022-00857-8
22. Wu, J. Y., Xiong, J. K., Huang, C. B., Wu, S. H., Ou, Y. S., Chen, Z. Z., Xu, Z. Y., & Xu, J. X. (2025). Compensatory hyperhidrosis following endoscopic thoracic sympathectomy: A 5-year follow-up study of risk factors and symptom progression. *Journal of Cardiothoracic Surgery*, *21*(1), Article 22. https://doi.org/10.1186/s13019-025-03720-3
23. Zhang, J., Han, P., Yang, F., & Jiang, B. (2024). Advances in the treatment of axillary bromhidrosis. *Skin Research and Technology*, *30*(8), Article e13895. https://doi.org/10.1111/srt.13895

SEBOREJA IN BOLEZNI LOJNIC

Prim. doc. dr. Tanja Planinšek Ručigaj, dr. med., višja svetnica, specialistka dermatovenerologije in EFWH

Dermatovenerološka klinika, Univerzitetni klinični center Ljubljana

UVOD

Seboreja in bolezni lojnic zajemajo raznolik spekter motenj delovanja lojnic, od funkcijskih motenj izločanja sebuma do vnetnih dermatoz, benignih proliferacij in malignih tumorjev. Žleze lojnice so eksokrine žleze kože, ki skupaj z lasnimi folikli tvorijo pilosebacealne enote in proizvajajo sebum, lipidni izloček, ki prispeva k zaščiti kožne bariere, navlaženosti kože in lokalnim imunskim procesom. Na aktivnost lojnic vplivajo predvsem androgeni, poleg njih pa tudi nevroendokrini, imunološki in mikrobni dejavniki. Pretirano izločanje sebuma imenujemo seboreja; ta ni vnetna bolezen, lahko pa prispeva k nastanku ali poslabšanju aken, prhljaja in seboroičnega dermatitisa. Med bolezni in spremembe lojnic sodijo tudi sebacealna hiperplazija, sebacealni adenom, sebaceom, nevus sebaceus, Fordyceove granule in redki maligni tumorji, zlasti sebacealni karcinom. Ker imajo navedena stanja različno etiologijo, klinični potek in prognostični pomen, sta za pravilno obravnavo ključni natančna klinična diagnostika in izbira zdravljenja, od dermokozmetičnih ukrepov do lokalnih ali sistemskih zdravil ter kirurškega zdravljenja (Borda et al., 2019; Papadimitriou et al., 2023; Zouboulis et al., 2022).

SEBOREJA

Seboreja pomeni povečano izločanje sebuma zaradi hiperaktivnosti lojnic. Najpogosteje nastopi v puberteti in zgodnji odrasli dobi, ko androgeni hormoni močno stimulirajo lojnice. Pojavlja se pri obeh spolih, pogosteje pri moških zaradi višje povprečne aktivnosti lojnic. Sebum je kompleksna mešanica lipidov, ki prispeva k zaščiti kožne bariere in prirojenim imunskim procesom kože; njegovo prekomerno izločanje lahko vodi v mastno kožo in ustvarja okolje, ugodno za razrast določenih mikroorganizmov, predvsem kvasovk rodu *Malassezia*. Redki posamezniki imajo dedno hiperplazijo lojnic ali hormonske motnje, ki povzročajo hudo seborejo. Seboreja se pogosto prekriva z drugimi dermatološkimi težavami, na primer z aknami,

in je pomemben dejavnik v patogenezi seboroičnega dermatitisa (Borda et al., 2019; Zouboulis et al., 2022).

Seborejo prepoznamo po mastni, svetleči koži, največkrat na obrazu, lasišču, prsnici in zgornjem delu hrbta. Koža ima razširjene pore in pogosto so prisotni komedoni. Pacienti se pritožujejo nad občutkom mastnosti kože in ponovnim pojavom mastnega sijaja čez dan. Izrazita seboreja lahko prispeva k nastanku prhljaja, vnetnih aken in seboroičnega dermatitisa. Sama po sebi ne povzroča vnetnih sprememb, ima pa kozmetično in psihosocialno razsežnost.

Diagnoza se postavi klinično. Merjenje izločanja sebuma s sebumetrom se uporablja v raziskavah, v praksi pa redko. Laboratorijske preiskave so indicirane pri sumu na hormonske motnje, na primer hiperandrogenizem, ki so pri izolirani seboreji redke. Pomembno je oceniti pridružene dermatoze, kot so akne in seboroični dermatitis, saj se zdravljenje pogosto prekriva z zdravljenjem teh stanj.

Prepoznavanje seboreje

- Seboreja (povečano izločanje sebuma) sama po sebi ni vnetna bolezen.
- Najpogosteje se kaže kot mastna, svetleča koža z razširjenimi porami.
- Pomembno je poiskati pridružene dermatoze, predvsem akne, prhljaj in seboroični dermatitis.
- Pri izolirani seboreji laboratorijske preiskave praviloma niso potrebne, razen ob sumu na hormonske motnje.

Cilj zdravljenja je zmanjšati nastajanje in učinke odvečnega sebuma. Osnovni ukrepi vključujejo uporabo blagih čistil, ki odstranijo sebum, ne da bi kožo pretirano izsušila, ter uporabo nekomedogenih dermokozmetičnih pripravkov, na primer krem z matirnim učinkom, cinkovim oksidom ali niacinamidom. Med lokalnimi zdravili se lahko uporabljajo retinoidi, na primer adapalen 0,1 % gel ali tretinoin 0,025 % gel zvečer, ki normalizirajo keratinizacijo in posredno zmanjšujejo delovanje lojnic. Med sistemskimi zdravili je najučinkovitejši izotretinoin, čeprav je njegova registrirana indikacija zdravljenje aken in ne izolirane seboreje. V randomizirani primerjalni raziskavi je bilo pri zmerni do hudi seboreji oziroma seboroičnem dermatitisu preučevano sistemsko zdravljenje z majhnim odmerkom izotretinoina, in sicer 10 mg vsak drugi dan; v klinični praksi se uporabljajo tudi drugi režimi z majhnimi odmerki zunaj odobrenih indikacij, pri čemer je treba zdravljenje individualizirati glede na klinično sliko, tveganja in spremljanje. Izotretinoin je kontraindiciran v nosečnosti in pri doječih materah, zahteva zanesljivo kontracepcijo ter redno spremljanje jetrnih testov in lipidograma. Med

neželenimi učinki so predvsem suha koža in ustnice, epistaksa ter redkeje zvišani jetrni encimi ali hiperlipidemija. Pri ženskah z izraženo seborejo in aknami so lahko koristna tudi antiandrogena zdravila, vendar gre tudi pri teh indikacijah pogosto za uporabo zunaj odobrenih indikacij, pri čemer je razpoložljivih dokazov malo (Kamamoto et al., 2017; Paichitrojjana & Paichitrojjana, 2023).

SEBOROIČNI DERMATITIS

Seboroični dermatitis je kronična, ponavljajoča se vnetna dermatoza, ki prizadene seboroična področja, predvsem lasišče, obraz, retroaurikularne predele, sprednji del prsnega koša in interskapularno regijo. Po svetu prizadene približno 1–5 % odrasle populacije, kot prhljaj oziroma pityriasis capitis pa se luščenje lasišča pojavlja pri bistveno večjem deležu ljudi. Bolezen ima značilno bimodalno pojavnost: infantilno obliko pri dojenčkih in obliko pri odraslih. Seboroični dermatitis pri odraslih se najpogosteje pojavlja med 30. in 60. letom starosti, pogosteje pri moških, poslabšajo pa ga lahko stres, zimsko obdobje, nevrološke bolezni, zlasti Parkinsonova bolezen, ter imunska oslabljenost, na primer okužba z virusom HIV. Etiologija je večfaktorska in vključuje povečano produkcijo sebuma oziroma spremembe v njegovi sestavi, prekomerno razrast kvasovk rodu *Malassezia*, spremembe kožnega mikrobioma, moten prirojeni imunski odziv in motnje zorenja rožene plasti (Borda et al., 2019; Vidal et al., 2025).

Pri odraslih se seboroični dermatitis kaže kot pordele in luščeče se spremembe na seboroičnih področjih. Na lasišču so prisotne bele ali rumenkaste pitiriaziformne luske, lahko na blago eritematozni koži. Na obrazu se pojavljata eritem in luščenje ob lasišču, ob obrveh in nazolabialno, na trupu pa predvsem v predelu prsnice; spremembe so pogosto neostro omejene in v blažjih oblikah spominjajo na prhljaj ali blag ekcem. Srbenje je lahko prisotno, vendar je navadno zmerno. Pri izrazitejših oblikah seboroičnega dermatitisa lasišča se pojavijo vnetne, močno luščeče plošče z oblogami. Pri dojenčkih se bolezen kaže kot temenca na lasišču: rumenkaste, mastne in debelejše luske, ki pokrivajo lasišče, običajno brez izrazitega vnetja in srbenja. V hujših primerih se lahko razširi na obrvi, ušesne in vratne gube ali predel pod plenico, vendar dojenčki kljub obsežnim spremembam navadno niso prizadeti (Borda et al., 2019; Vidal et al., 2025).

Diagnozo običajno postavimo klinično. Zgodovinsko se za blage oblike uporablja izraz *pityriasis capitis* oziroma prhljaj, kadar gre za omejeno luščenje lasišča brez izrazitega vnetja; danes se prhljaj obravnava kot blaga oblika seboroičnega dermatitisa. Mikroskopske preiskave

niso potrebne, razen pri atipični klinični sliki, ko je treba izključiti luskavico, kandidiazo pod plenicami ali glivično okužbo, zlasti tineo capitis. Pri odraslih lahko v dvomu opravimo mikroskopijo postružkov za izključitev glivične okužbe, predvsem če se spremembe ne odzovejo na standardno zdravljenje. Biopsija je v praksi redko potrebna (Vidal et al., 2025).

Zdravljenje seboroičnega dermatitisa temelji na kombinaciji antimikotičnih, protivnetnih in podpornih ukrepov. Pri dojenčkih zdravljenje pogosto ni potrebno, saj stanje navadno spontano izzveni; svetujemo nežno umivanje lasišča z blagim otroškim šamponom in mehko odstranjevanje lusk. Pri obsežnejših temencih se lahko pred umivanjem nanje nanese na primer mineralno ali rastlinsko olje, ki jih zmehča, pri izrazitem vnetju pa je izjemoma primeren kratek nanos blagega lokalnega kortikosteroida. Pri mladostnikih in odraslih je zdravljenje odvisno od lokalizacije in intenzivnosti bolezni. Blag prhljaj se obvladuje z rednim umivanjem lasišča in medicinskimi šamponi z antimikotičnimi ali keratolitičnimi učinkovinami, kot so ketokonazol 2 %, ciklopiroks olamin, cinkov pirition, selenijev sulfid, salicilna kislina ali medicinski katran. Pri seboroičnem dermatitisu obraza se uporabljajo blagi sindeti in lokalni antimikotiki, na primer ketokonazol 2 % krema enkrat do dvakrat dnevno 2–4 tedne. Če sta prisotna izrazitejši eritem in srbenje, se kratkotrajno dodajo blagi lokalni kortikosteroidi, na primer hidrokortizon 1 % krema enkrat dnevno 1–2 tedna, po možnosti sočasno z antimikotikom. Pri trdovratnih oblikah, zlasti na obrazu, so lahko koristni lokalni zaviralci kalcinevrina, kot sta pimekrolimus 1 % krema ali takrolimus 0,03–0,1 % mazilo, ki omogočajo nadzor vnetja brez tveganja za atrofijo kože, vendar gre pri seboroičnem dermatitisu za uporabo zunaj odobrenih indikacij. Sistemski antimikotiki, na primer itrakonazol ali flukonazol, so praviloma rezervirani za zelo hude, razsežne ali na lokalno zdravljenje neodzivne oblike; pri njih je treba upoštevati jetrno okvaro, nosečnost in pomembne interakcije, zlasti pri itrakonazolu kot zaviralcu CYP3A4 (Borda et al., 2019; Vidal et al., 2025).

Seboroični dermatitis v praksi

- Kroničen, ponavljajoč se potek; ločevanje zdravljenja poslabšanja in vzdrževalnih ukrepov.
- Pri blažjih oblikah so temelj redno umivanje, ustrezni medicinski šamponi in pravilna uporaba lokalnih pripravkov.
- Kortikosteroidi so namenjeni kratkotrajni uporabi, predvsem pri izrazitejšem eritemu in srbenju.
- Če se spremembe ne odzovejo na standardno zdravljenje, je treba ponovno razmisliti o diagnozi.

Med novejšimi možnostmi zdravljenja seboroičnega dermatitisa je lokalni zaviralec fosfodiesteraze-4 roflumilast 0,3 % v peni, ki je bil leta 2023 v ZDA odobren za zdravljenje seboroičnega dermatitisa pri osebah, starih 9 let ali več, in se nanaša enkrat dnevno na prizadeta področja. V kliničnih raziskavah je izboljšal eritem, luščenje in srbenje ter ima ugoden varnostni profil, najpogosteje z blagimi lokalnimi neželenimi učinki; pri uporabi v slovenskem oziroma evropskem prostoru je treba upoštevati lokalni regulatorni status in dostopnost zdravila. Za druge možnosti, kot so injekcije botulinum toksina v lasišče, je na voljo le malo kakovostnih dokazov. Pri hudih, refraktarnih oblikah pri odraslih je mogoče razmisliti o sistemskem izotretinoinu zunaj odobrenih indikacij; v randomizirani primerjalni raziskavi je bil uporabljen režim z majhnim odmerkom izotretinoina, 10 mg vsak drugi dan, medtem ko je treba morebitne druge režime z majhnimi odmerki utemeljiti individualno glede na klinično sliko, tveganja in spremljanje. Bolezen se po prekinitvi zdravljenja lahko ponovi. Kratki cikli sistemskih kortikosteroidov so izjemoma smiselni le pri zelo hudih vnetnih oblikah, na primer pri seboroični eritrodermiji, zaradi neželenih učinkov pa niso primerni za dolgotrajno zdravljenje (Kamamoto et al., 2017; Vidal et al., 2025).

SEBACEALNA HIPERPLAZIJA

Sebacealna hiperplazija je pogosta benigna sprememba lojnic z lobularno proliferacijo. Prizadene predvsem starejše odrasle osebe, najpogosteje po 50. letu starosti, nekoliko pogosteje moške. Pogosto je povezana s kronično izpostavljenostjo soncu, opazimo pa jo tudi pri imunosupresiranih pacientih, na primer pri prejemnikih presadkov. Patogeneza ni povsem pojasnjena; verjetno pri tem sodelujejo staranje kože, kronična UV-izpostavljenost, hormonski vplivi in lokalni rastni dejavniki.

Klinično gre za majhne, običajno 2–5 mm velike papule rumenkaste ali kožne barve z značilno centralno umbilikacijo, najpogosteje na čelu in licih. Zaradi površinsko ležečih lobulov lojnic so spremembe lahko prosojno rumenkaste. Papule so mehke, asimptomatske in pogosto številne.

Diagnozo običajno postavimo klinično. Dermoskopija pokaže centralno umbilikacijo in žilice, kar pomaga pri razlikovanju od bazalnoceličnega karcinoma. Histopatološko je vidna lobularna proliferacija lojnic, ki so še vedno povezane z lasnim mešičkom in ohranjajo normalno arhitekturo (Papadimitriou et al., 2023).

Ker gre za benigno kozmetično motnjo, zdravljenje ni nujno. Če so spremembe za pacienta moteče ali klinično nejasne, jih lahko odstranimo s krioterapijo, elektrodesikacijo, lasersko

ablacijo, na primer s CO_2 laserjem, ali kirurško ekscizijo posamezne lezije. Sistemski izotretinoin v majhnih odmerkih, na primer približno 10 mg dnevno več mesecev ali drugače individualno prilagojen režim, lahko začasno zmanjša velikost papul in izraženost hiperplazije, vendar se spremembe po ukinitvi pogosto ponovijo. Kontraindikacije in neželeni učinki izotretinoina so enaki kot pri drugih indikacijah: kontraindiciran je v nosečnosti, pri ženskah v rodni dobi zahteva zanesljivo kontracepcijo, potrebno je spremljanje jetrnih testov in lipidograma, pogosti neželeni učinki pa so suha koža in sluznice ter heilitis, redkeje zvišanje jetrnih encimov ali lipidov (Hussein & Perrett, 2021).

Benigne spremembe lojnic

- Sebacealna hiperplazija je benigna sprememba; pogosto predvsem kozmetično moteča.
- Centralna umbilikacija je pomemben klinični znak sebacealne hiperplazije.
- Pri klinično nejasni spremembi je pomembna odstranitev z možnostjo histopatološke potrditve.
- Pred ablativnim posegom je treba presoditi, ali je sprememba res zanesljivo benigna.

SEBACEALNI ADENOM (SEBACEOM)

Sebacealni adenom je redek benigni tumor žlez lojnic, ki se pojavlja predvsem pri starejših odraslih. Najpogosteje se kaže kot solitarna lezija na glavi ali vratu, lahko pa se pojavlja tudi v sklopu Muir–Torrejevega sindroma, različice Lynchovega sindroma, pri kateri so sebacealni adenomi, sebaceomi ali sebacealni karcinomi povezani z notranjimi malignomi, najpogosteje kolorektalnim karcinomom (Papadimitriou et al., 2023).

Sebacealni adenomi so nekoliko večji (5–10 mm) kožni vozlički rumenkaste do rožnate barve, lahko s centralno vdolbinico ali pecljato obliko. Pogosto so solitarni. Ne povzročajo simptomov, razen kadar so na očesni veki, kjer lahko zaradi rasti povzročajo funkcionalne težave.

Klinično je včasih težko razlikovati med sebacealnim adenomom, sebaceomom in bazalnoceličnim karcinomom. Dermoskopsko so lahko vidna rumenkasta področja in kronsko razporejene žilice. Zanesljiva diagnoza zahteva histopatološko analizo, saj sta sebacealni adenom in sebaceom klinično pogosto zelo podobna. Multipli sebacealni adenomi ali sebaceomi, pojav v mlajši starosti ali osebna oziroma družinska anamneza visceralnih malignomov so razlog za razmislek o Muir–Torrejevem sindromu in nadaljnji genetski oziroma onkološki obravnavi (Papadimitriou et al., 2023).

Osnovno zdravljenje je kirurška ekscizija, ki omogoči odstranitev lezije in dokončno histopatološko diagnozo. Ekscizija je pri solitarnih benignih lezijah praviloma kurativna. Ob histopatološki potrditvi sebacealnega tumorja, zlasti pri multiplih lezijah ali sumu na Muir–Torrejev sindrom, je potrebna usmerjena obravnava zaradi možnosti malignomov, predvsem kolorektalnega karcinoma. V takih primerih je smiselno sodelovanje z gastroenterologom, kliničnim genetikom in onkologom ter individualizirano načrtovanje presejalnih preiskav. Za posamezne manjše, klinično jasno benigne lezije so možne tudi manj invazivne metode, kot so elektrodesikacija, kiretaža, laserska ablacija ali krioterapija, vendar je pri diagnostično nejasnih ali sumljivih spremembah priporočljiva odstranitev z možnostjo histopatološke potrditve (Papadimitriou et al., 2023).

Kdaj pomisliti na Muir–Torrejev sindrom

- Na Muir–Torrejev sindrom pomislimo pri multiplih sebacealnih adenomih, sebaceomih ali sebacealnih karcinomih.
- Sum je večji ob pojavu sebacealnega tumorja v mlajši starosti.
- Pomembna je osebna ali družinska anamneza visceralnih malignomov, zlasti kolorektalnega karcinoma.
- Ob sumu je potrebna usmerjena genetska in onkološka obravnava.

NEVUS SEBACEUS (JADASSOHNOV NAEVUS)

Nevus sebaceus je prirojeni hamartom kožnih adneksov, ki vključuje predvsem lojnice in odsotnost foliklov v prizadetem predelu. Pojavlja se približno pri 0,3 % novorojenčkov. Najpogosteje je prisoten ob rojstvu ali se pojavi v neonatalnem obdobju. Razvoj nevusa sebaceusa je povezan s postzigotskimi mutacijami v genih poti RAS, zlasti HRAS in KRAS, v mozaicizmu. Sindrom nevusa sebaceusa oziroma Schimmelpenningov sindrom je redek kompleks, pri katerem obsežen nevus sebaceus spremljajo razvojne nepravilnosti živčevja, oči in skeletnega sistema (Groesser et al., 2012; Idriss & Elston, 2014; Silva Neto et al., 2022).

Nevus sebaceus je dobro omejena ploščata ali rahlo dvignjena rumenkasto-oranžna plošča z bradavičasto ali žametno površino, najpogosteje na lasišču (lahko tudi na obrazu ali vratu). Lezija je brez dlak. S puberteto se lahko zadebeli in postane bolj bradavičasta zaradi hormonske stimulacije lojnic in epidermalnih komponent (Idriss & Elston, 2014; Silva Neto et al., 2022).

Diagnoza je običajno klinična takoj po rojstvu ali v dojenčkovem obdobju. V dvomu se lahko opravi biopsija, ki pokaže hiperplazijo lojnic, degenerirane lasne mešičke in pogosto pridružene elemente drugih žlez, kot so apokrine in ekrine žleze. Zaradi tipične klinične slike biopsija običajno ni potrebna. Nevus je treba ločiti od drugih kongenitalnih nevusov, epidermalnih nevusov in drugih hamartomov (Idriss & Elston, 2014; Silva Neto et al., 2022).

Dolgo časa je bila standardna praksa kirurška ekscizija nevusa sebaceusa v otroštvu ali mladosti z namenom preprečitve razvoja sekundarnih tumorjev. Danes so stališča bolj zadržana in individualizirana: pri majhnih, stabilnih in kozmetično nemotečih lezijah je sprejemljivo klinično spremljanje, saj je absolutno tveganje za maligno transformacijo majhno. V nevusu se lahko razvijejo predvsem benigni sekundarni tumorji, najpogosteje trihoblastom in syringocystadenoma papilliferum, redkeje pa malignomi, med katerimi je najpogostejši bazalnocelični karcinom. Večina malignih sekundarnih tumorjev se pojavi pri odraslih, zato je odločanje o profilaktični eksciziji individualizirano. Profilaktična odstranitev je smiselna pri večjih, estetsko motečih, hitro spreminjajočih se ali klinično sumljivih lezijah ter kadar je spremljanje oteženo. Če se nevus kirurško odstrani, se običajno izreže v celoti do podkožja, pri večjih spremembah tudi večfazno in z upoštevanjem estetskega izida. Neinvazivne pristope, kot so laserska ablacija, fotodinamično zdravljenje ali lokalno zdravljenje s sirolimusom v obliki mazila ali kreme, so preučevali v manjših študijah, vendar te metode nimajo uveljavljenega mesta kot nadomestilo za popolno kirurško odstranitev sumljivih sprememb (Idriss & Elston, 2014; Silva Neto et al., 2022).

Spremljanje nevusa sebaceusa

- Nevus sebaceus je prirojena sprememba; v puberteti se lahko zadebeli in postane bolj bradavičast.
- Večina sekundarnih tumorjev v nevusu sebaceusu je benignih.
- Hitro spreminjanje, krvavitev, razjeda ali nova vozličasta sprememba zahtevajo dodatno oceno.
- Odločitev za ekscizijo je individualna in upošteva velikost, videz, lokalizacijo ter možnost spremljanja.

FORDYCEOVE GRANULE

Fordyceove granule so ektopične lojnice, ki se nahajajo na ustni ali genitalni sluznici, najpogosteje na ustnicah, bukalni sluznici, penisu ali vulvi. Ne predstavljajo bolezni, temveč

anatomsko različico normalnega stanja. Prisotne so pri velikem deležu odraslih, pogosteje jih opazimo po puberteti, verjetno zaradi androgeno pogojene povečane vidnosti lojnic na mestih brez lasnih mešičkov (Ponti et al., 2015).

Fordyceove granule so drobne, 1–3 mm velike rumenkaste ali bele papule, najpogosteje na labialni rdečini, bukalni sluznici in genitalni sluznici. So asimptomatske, pacienti pa jih pogosto opazijo naključno (Ponti et al., 2015).

Diagnoza je klinična. Diferencialna diagnoza vključuje milije, ksantelazme in druge benigne papulozne spremembe ustne sluznice, na genitalijah pa predvsem biserne papule penisa, kondilome in druge infekcijske ali neinfekcijske papule. Fordyceove granule so nenevarne, niso spolno prenosljiva bolezen in praviloma ne zahtevajo biopsije. Pri pacientih s sumom na Muir–Torrejev sindrom so lahko številne Fordyceove granule oziroma hiperplastične mukozne lojnice dodatna klinična značilnost, ki pa sama po sebi ni diagnostična (Ponti et al., 2015).

Zdravljenje običajno ni potrebno, razen kadar spremembe pacienta kozmetično motijo. Možnosti vključujejo ablativne postopke, kot sta elektrokavterizacija ali CO_2 laser, redkeje Er:YAG ali drugi laserji. Zaradi benigne narave in pogostosti sprememb je najpomembnejše pomiriti pacienta in pojasniti, da ne gre za spolno prenosljivo bolezen ali maligno spremembo.

SEBACEALNI KARCINOM

Sebacealni karcinom je redek, agresiven maligni tumor kože, ki se razvije iz celic lojnic. Predstavlja manj kot 0,5 % vseh malignih tumorjev kože, vendar je v predelu očesnih vek tretji najpogostejši malignom po bazalnoceličnem in ploščatoceličnem karcinomu. Pojavlja se predvsem pri starejših pacientih in je povezan z Muir–Torrejevim sindromom, predhodnim obsevanjem glave in vratu ter imunsko oslabljenostjo. O etiologiji se še razpravlja; vloga UV-sevanja je manj jasna, pomembnejše pa so lahko genetske spremembe v popravljalnih genih DNA (Papadimitriou et al., 2023).

Sebacealni karcinom se najpogosteje pojavi na očesnih vekah, lahko pa tudi drugod po obrazu ali telesu. Značilno se kaže kot čvrst, rumenkasto rjav ali rožnat nodus, ki lahko na površini ulcerira ali krvavi. Na vekah se pogosto sprva klinično kaže kot trdovraten halacion ali blefarokonjunktivitis, kar vodi v zamudo pri diagnozi. Raste počasi, vendar je invaziven in se lahko širi v regionalne bezgavke ter zaseva, zlasti ob zapozneli diagnozi (Papadimitriou et al., 2023).

Zaradi klinične podobnosti z benignimi spremembami, zlasti halacionom na veki, bazalnoceličnim karcinomom in keratoakantomom, je zgodnja diagnoza sebacealnega

karcinoma zahtevna. Dermoskopija ni dovolj specifična za zanesljivo diagnozo. Pri ponavljajočem se ali na zdravljenje neodzivnem halacionu, kroničnem blefarokonjunktivitisu, unilateralni zadebelitvi veke ali rumenkastem nodusu pri starejšem pacientu je potrebna biopsija s histopatološko analizo. Pri periokularnih tumorjih je pomembna tudi ocena morebitnega pagetoidnega širjenja po veznici. Pri vsakem pacientu s sebacealnim karcinomom je treba razmisliti o presejanju na Lynchov oziroma Muir–Torrejev sindrom, zlasti pri starosti pod 50 let, multiplih lezijah ali pozitivni družinski anamnezi za visceralne malignome (Papadimitriou et al., 2023).

Standard zdravljenja je popolna kirurška ekscizija z ustreznim varnostnim robom. Zaradi tveganja za lokalni recidiv in mikroskopsko širjenje se pogosto priporoča Mohsova mikrografska kirurgija ali kirurška odstranitev z intraoperativno histopatološko kontrolo robov (Papadimitriou et al., 2023). Če so robovi izreza negativni in je tumor omejen, je prognoza ugodnejša. Pri nepopolni eksciziji, lokalno napredovali bolezni ali zasevkih se lahko priporoči adjuvantno obsevanje. Sistemska kemoterapija in imunoterapija se uporabljata predvsem pri metastatski bolezni; optimalni režimi zaradi redkosti bolezni niso standardizirani. Pri pacientih s pridruženim Muir–Torrejevim sindromom je ključna interdisciplinarna onkološka obravnava ter načrtovanje zgodnjega odkrivanja morebitnih notranjih malignomov.

Opozorilni znaki pri sebacealnem karcinomu

- Sebacealni karcinom se lahko sprva kaže kot trdovraten halacion ali kronični blefarokonjunktivitis.
- Opozorilni znaki: ponavljanje, rast, ulceracija, krvavitev ali neodzivnost na zdravljenje.
- Pri sumljivi spremembi je potrebna histopatološka potrditev diagnoze.
- Pri potrjenem sebacealnem karcinomu je treba razmisliti o povezavi z Lynchovim oziroma Muir–Torrejevim sindromom.

Klinične značilnosti posameznih bolezni lojnic in najpomembnejše diferencialnodiagnostične razlike so povzete v Tabeli 1.

Tabela 1: Klinične značilnosti in diferencialna diagnoza bolezni lojnic

Bolezen (lokalizacija)	Klinične značilnosti	Diferencialna diagnoza (ključne razlike)
Seboreja	Pretirana mastnost; svetleča koža; razširjene pore; komedoni občasno; pogosto akne ali prhljaj.	Funkcijska motnja brez vnetja; akne: papule, pustule, komedoni; seboroični dermatitis: eritem, luščenje.
Seboroični dermatitis – odrasli (lasišče, obraz, prsi)	Eritem; luščeče se plošče; prhljaj; zmerno srbenje; kronični potek; poslabšanja pozimi in ob stresu.	Luskavica: ostro omejeni plaki, srebrne luske, nohti; atopijski dermatitis: izrazitejše srbenje, atopija; rozacea: teleangiektazije, papule, brez lusk.
Seboroični dermatitis – dojenčki (lasišče, kožne gube, plenice)	Temenca; rumene mastne luske; brez srbenja; dojenček neprizadet; pojav pred 3. mesecem; izzvenevanje do 1. leta.	Atopijski dermatitis: srbenje, suha koža, atopija; kandidiaza: prizadetost gub, satelitne pustule; tinea capitis: luske, alopecija.
Pityriasis capitis (prhljaj)	Suho belo luščenje lasišča; brez vnetja; blago srbenje možno; brez prizadetosti obraza.	Blag seboroični dermatitis: del spektra; suho lasišče: ekcem ali neustrezni pripravki; tinea capitis: luske, alopecija.
Sebacealna hiperplazija	2–4 mm rumenkaste papule; centralna vdrtina; mehke; številne; starejši pacienti; asimptomatske.	Bazalnocelični karcinom: trd, teleangiektazije, histološka potrditev; milije: bele, trde, brez vdrtine; ksantelazme: ploščate rumene lezije vek.
Sebacealni adenom (glava, vrat)	Rumenkasto-rožnati čvrsti vozlički; 5–10 mm; centralna vdolbinica možna; starejši pacienti; multipli: sum na Muir–Torrejev sindrom.	Sebaceom: klinično podoben, več bazaloidnih celic; bazalnocelični karcinom: teleangiektazije, ulceracije; trihoblastom: benigni folikularni tumor.
Nevus sebaceus (lasišče, obraz)	Prirojena rumena do oranžna plošča; brez dlak; žametna ali bradavičasta; zadebelitev v puberteti; maligni sekundarni tumorji redki.	Epidermalni nevus: temnejše žametne obloge, manj lojnic; linearna porokeratoza: roženi rob; kongenitalna alopecija: brez primarne kožne lezije.
Fordyceove granule	1–3 mm rumenkaste papule; ustnice, ustna ali genitalna sluznica; asimptomatske; pogosta anatomska različica.	Biserne papule penisa: belkaste, venčasto razporejene; kondilomi: infekcijske papule; milije sluznice: čvrste bele kroglice.
Sebacealni karcinom	Rumenkasto-rožnat ali sivkast nodus; pogosto zgornja veka; počasna invazivna rast; bezgavke možne; mlajši pacient: sum na Muir–Torrejev sindrom.	Halacion: neodzivnost, granulomatozno vnetje; bazalnocelični karcinom: brez sebacealne diferenciacije; ploščatocelični karcinom: manj rumen, drugačna histologija.

Opomba: Povzeto po Borda et al., 2019; Idriss & Elston, 2014; Papadimitriou et al., 2023; Ponti et al., 2015; Silva Neto et al., 2022; Vidal et al., 2025; Zouboulis et al., 2022.

Pregled možnosti zdravljenja, običajnih odmerkov oziroma načina uporabe, pomembnih neželenih učinkov in ključnih kontraindikacij je prikazan v Tabeli 2.

Tabela 2: Pregled zdravljenja bolezni lojnic

Bolezen	Zdravljenje in običajni odmerki/način uporabe	Pomembni neželeni učinki	Ključne kontraindikacije
Seboreja (mastna koža)	Lokalni retinoidi: adapalen 0,1 % gel 1×/dan; tretinoin 0,025 % gel zvečer. Hudi primeri: sistemski izotretinoin zunaj odobrenih indikacij; raziskani režim 10 mg vsak drugi dan. Ženske z aknami: antiandrogena zdravila; kombinirani oralni kontraceptiv s ciproteronom ali spironolakton; odmerek individualno.	Retinoidi: draženje; izotretinoin: suha koža, heilitis, epistaksa, jetrni encimi ↑, lipidi ↑; spironolakton: hiperkaliemija, menstrualne motnje.	Nosečnost: retinoidi, spironolakton; jetrna bolezen: retinoidi; ledvična insuficienca: spironolakton.
Seboroični dermatitis (odrasli)	Lokalni antimikotiki: ketokonazol 2 % šampon 2–3×/teden, vzdrževalno 1×/teden; krema 1–2×/dan 2–4 tedne; ciklopiroks. Kratkotrajno protivnetno zdravljenje: hidrokortizon 1 % 1–2×/dan 1–2 tedna; takrolimus 0,03–0,1 % mazilo ali pimekrolimus 1 % krema zunaj odobrenih indikacij. Roflumilast 0,3 % pena 1×/dan, npr. 8 tednov. Hude/refraktarne oblike: itrakonazol 100–200 mg/dan 7 dni, nato 100–200 mg/teden 4–8 tednov; izotretinoin zunaj odobrenih indikacij, raziskani režim 10 mg vsak drugi dan.	Antimikotiki: draženje, pekoč občutek; kortikosteroidi: atrofija, teleangiektazije; zaviralci kalcinevrina: pekoč občutek; roflumilast: glavobol, bolečina na mestu nanosa; itrakonazol: slabost, interakcije, jetrni encimi ↑; izotretinoin: suha koža, lipidi ↑.	Antimikotiki: preobčutljivost; kortikosteroidi: nezdravljene okužbe, rozacea, previdno na obrazu; zaviralci kalcinevrina: preobčutljivost, aktivne okužbe; itrakonazol: jetrna bolezen, srčna insuficienca, nosečnost, interakcije; izotretinoin: nosečnost.
Seboroični dermatitis (dojenčki)	Nefarmakološko: mehčala; mineralno/rastlinsko olje pred umivanjem; blag otroški šampon na 2–3 dni; nežno čiščenje. Hujše vnetje: hidrokortizon 1 % tanko 1×/dan do 1 teden.	Hidrokortizon: atrofija kože; tveganje minimalno pri kratki uporabi.	Kortikosteroidi: nezdravljena okužba kože, npr. impetigo; preobčutljivost na sestavine.

Bolezen	Zdravljenje in običajni odmerki/način uporabe	Pomembni neželeni učinki	Ključne kontraindikacije
Sebacealna hiperplazija	CO_2 ali Er:YAG laser: praviloma enkrat, ob recidivu ponovitev; elektrodesikacija; kirurška odstranitev. Sistemski izotretinoin: majhni odmerki; npr. 10 mg vsak drugi dan ali individualni režim 12–16 tednov oziroma več mesecev.	Laser/elektrodesikacija: brazgotinjenje; izotretinoin: suha koža, heilitis, glavobol, hiperlipidemija.	Izotretinoin: nosečnost, jetrna okvara; kirurški poseg: motnje strjevanja krvi, keloidna nagnjenost.
Sebacealni adenom (sebaceom)	Kirurška ekscizija v lokalni anesteziji; histopatologija za potrditev in izključitev karcinoma. Jasno benigne posamezne lezije: CO_2 laser, kiretaža ali elektrokavterizacija; po potrebi ponovitev. Sum na Muir–Torrejev sindrom: genetska in onkološka obravnava.	Kirurško: brazgotina, redko recidiv; ablativno: nepopolna odstranitev.	Kirurški poseg: koagulopatija; multipli adenomi/sum na Muir–Torrejev sindrom: dodatna genetska oziroma onkološka obravnava; ni kontraindikacija za ekscizijo.
Nevus sebaceus	Opazovanje: majhni, stabilni, asimptomatski nevusi. Ekscizija do podkožja: večje, estetsko moteče, hitro spreminjajoče se ali sumljive lezije; pri večjih spremembah večfazno. Histopatologija ob eksciziji ali sekundarni leziji.	Kirurško: brazgotina; lasersko: nepopolna odstranitev, recidiv, nezadostna histopatološka ocena pri sumljivih spremembah.	Kirurško: motnje celjenja, keloidna nagnjenost; opazovanje: potreben nadzor ob spremembi videza.
Fordyceove granule	Zdravljenje ni potrebno; ob izraziti kozmetični motečnosti: laser ali elektrodesikacija; po potrebi ponovitev.	Laser: bolečina, hiperpigmentacija, redko brazgotinjenje.	Specifičnih kontraindikacij ni; ablativni postopki: previdnost pri motnjah celjenja ali nagnjenosti k brazgotinjenju.
Sebacealni karcinom	Kirurška ekscizija; pogosto Mohsova mikrografska kirurgija do negativnih robov ali široka ekscizija z varnostnim robom in histopatologijo. Adjuvantno obsevanje: nepopolna ekscizija ali zasevki. Metastatska bolezen: sistemska kemoterapija ali	Kirurško: brazgotina, funkcionalna okvara, npr. motnja zapiranja veke; obsevanje: eritem, teleangiektazije, suha koža; kemoterapija: pancitopenija, slabost; imunoterapija: avtoimunski neželeni učinki.	Kontraindikacije relativne zaradi malignoma; upoštevati komorbidnosti in splošno stanje pacienta; adjuvantno zdravljenje glede na onkološki protokol.

Bolezen	Zdravljenje in običajni odmerki/način uporabe	Pomembni neželeni učinki	Ključne kontraindikacije
	imunoterapija po onkološkem protokolu.		

Opomba: *Povzeto po Hussein & Perrett, 2021; Kamamoto et al., 2017; Paichitrojjana & Paichitrojjana, 2023; Papadimitriou et al., 2023; Ponti et al., 2015; Vidal et al., 2025.*

ZAKLJUČEK

Bolezni lojnic so raznolika skupina dermatoz, pri katerih je za pravilno obravnavo pomembno poznavanje fiziologije lojnic, klinične morfologije sprememb in možnih sistemskih povezav. Seboreja kot funkcijska motnja sama po sebi ni nevarna, vendar lahko prispeva k aknam, prhljaju in seboroičnemu dermatitisu. Seboroični dermatitis je pogosta kronična, ponavljajoča se vnetna bolezen seboroičnih predelov, ki jo praviloma uspešno obvladujemo z antimikotičnim, protivnetnim in podpornim zdravljenjem, pri trdovratnih oblikah pa tudi z izbranimi novejšimi možnostmi, kot so zaviralci PDE-4. Benigne spremembe, kot so sebacealna hiperplazija, sebacealni adenom, sebaceom, nevus sebaceus in Fordyceove granule, so večinoma nenevarne, vendar lahko predstavljajo diagnostični ali kozmetični izziv. Pri multiplih sebacealnih tumorjih je treba pomisliti na Muir–Torrejev sindrom, sebacealni karcinom pa zaradi agresivnosti in pogoste diagnostične zamude zahteva visoko stopnjo klinične pozornosti. Celostna obravnava vključuje pravočasno diagnozo, izbiro ustreznega lokalnega, sistemskega ali kirurškega zdravljenja ter po potrebi interdisciplinarno sodelovanje dermatologa, pediatra, oftalmologa, kirurga, genetika in onkologa (Borda et al., 2019; Papadimitriou et al., 2023; Vidal et al., 2025).

VPRAŠANJA ZA RAZMISLEK

1. Katere klinične značilnosti pomagajo razlikovati seborejo od seboroičnega dermatitisa?
2. Na katere znake je treba biti pozoren pri spremembah lojnic, kadar obstaja možnost maligne bolezni?
3. Zakaj je pomembno pacientu pojasniti benigno naravo Fordyceovih granul in sebacealne hiperplazije?
4. Kako lahko pravilna uporaba lokalnih pripravkov vpliva na uspešnost zdravljenja seboroičnega dermatitisa?
5. Kdaj je pri navidezno benigni spremembi lojnic smiselno razmisliti o dodatni diagnostični obravnavi?

LITERATURA

1. Borda, L. J., Perper, M., & Keri, J. E. (2019). Treatment of seborrheic dermatitis: A comprehensive review. *The Journal of Dermatological Treatment*, *30*(2), 158–169. https://doi.org/10.1080/09546634.2018.1473554
2. Groesser, L., Herschberger, E., Ruetten, A., Ruivenkamp, C., Lopriore, E., Zutt, M., Langmann, T., Singer, S., Klingseisen, L., Schneider-Brachert, W., Toll, A., Real, F. X., Landthaler, M., & Hafner, C. (2012). Postzygotic HRAS and KRAS mutations cause nevus sebaceous and Schimmelpenning syndrome. *Nature Genetics*, *44*(7), 783–787. https://doi.org/10.1038/ng.2316
3. Hussein, L., & Perrett, C. M. (2021). Treatment of sebaceous gland hyperplasia: A review of the literature. *The Journal of Dermatological Treatment*, *32*(8), 866–877. https://doi.org/10.1080/09546634.2020.1720582
4. Idriss, M. H., & Elston, D. M. (2014). Secondary neoplasms associated with nevus sebaceus of Jadassohn: A study of 707 cases. *Journal of the American Academy of Dermatology*, *70*(2), 332–337. https://doi.org/10.1016/j.jaad.2013.10.004
5. Kamamoto, C. S. L., Sanudo, A., Hassun, K. M., & Bagatin, E. (2017). Low-dose oral isotretinoin for moderate to severe seborrhea and seborrheic dermatitis: A randomized comparative trial. *International Journal of Dermatology*, *56*(1), 80–85. https://doi.org/10.1111/ijd.13408
6. Paichitrojjana, A., & Paichitrojjana, A. (2023). Oral isotretinoin and its uses in dermatology: A review. *Drug Design, Development and Therapy*, *17*, 2573–2591. https://doi.org/10.2147/DDDT.S427530
7. Papadimitriou, I., Vakirlis, E., Sotiriou, E., Bakirtzi, K., Lallas, A., & Ioannides, D. (2023). Sebaceous neoplasms. *Diagnostics*, *13*(10), 1676. https://doi.org/10.3390/diagnostics13101676
8. Ponti, G., Meschieri, A., Pollio, A., Ruini, C., Manfredini, M., Longo, C., Mandel, V. D., Ciardo, S., Tomasi, A., Giannetti, L., & Pellacani, G. (2015). Fordyce granules and hyperplastic mucosal sebaceous glands as distinctive stigmata in Muir-Torre syndrome patients: Characterization with reflectance confocal microscopy. *Journal of Oral Pathology & Medicine*, *44*(7), 552–557. https://doi.org/10.1111/jop.12256
9. Silva Neto, M. P., Assis, B. R., & Andrade, G. R. (2022). Sebaceous nevus of Jadassohn: Review and clinical-surgical approach. *Anais Brasileiros de Dermatologia*, *97*(5), 628–636. https://doi.org/10.1016/j.abd.2021.11.001
10. Vidal, S. I., Menta, N., & Green, L. (2025). Child and adult seborrheic dermatitis: A narrative review of the current treatment landscape. *Dermatology and Therapy*, *15*(3), 599–613. https://doi.org/10.1007/s13555-025-01351-z
11. Zouboulis, C. C., Coenye, T., He, L., Kabashima, K., Kobayashi, T., Niemann, C., Nomura, T., Oláh, A., Picardo, M., Quist, S. R., Sasano, H., Schneider, M. R., Törőcsik, D., & Wong, S. Y. (2022). Sebaceous immunobiology—Skin homeostasis, pathophysiology, coordination of innate immunity and inflammatory response and disease associations. *Frontiers in Immunology*, *13*, 1029818. https://doi.org/10.3389/fimmu.2022.1029818

ZDRAVSTVENA NEGA PACIENTA S HIDRADENITIS SUPPURATIVA

Anita Jelen, dipl. m. s., mag. zdr. nege, ET, QM

Dermatovenerološka klinika, Univerzitetni klinični center Ljubljana

Gordana Stankić, dipl. m. s

Dermatovenerološka klinika, Univerzitetni klinični center Ljubljana

UVOD

Hidradenitis suppurativa (HS), imenovan tudi acne inversa, je kronična, ponavljajoča se vnetna bolezen kože, ki prizadene predvsem intertriginozna področja, bogata z dlačnimi mešički, kot so pazduhe, dimlje, anogenitalno področje, zadnjica, notranja stran stegen in podprsni predeli. Klinično se kaže z bolečimi vnetnimi vozliči, abscesi, izcedkom, dermalnimi tuneli oziroma sinusnimi trakti in brazgotinjenjem, kar lahko pomembno omeji gibanje, vsakodnevno delovanje in kakovost življenja pacienta (Alikhan et al., 2019a; Chernyshov et al., 2021; Zouboulis et al., 2025).

Diagnoza HS je pogosto postavljena z zamudo, ker se začetne spremembe lahko zamenjajo za furunkulozo, ponavljajoče se bakterijske okužbe ali druge vnetne spremembe kože (Alikhan et al., 2019a; Zouboulis et al., 2025). Za klinično prepoznavo so pomembni trije elementi: značilne vnetne kožne spremembe, značilne anatomske lokacije in kroničen oziroma ponavljajoč se potek bolezni (Alikhan et al., 2019a; Zouboulis et al., 2025). Medicinske sestre imajo pri obravnavi pomembno vlogo, saj sodelujejo pri prepoznavanju potreb pacienta, zdravstveni negi poškodb kože in ran, edukaciji, spremljanju bolečine, spodbujanju adherentnosti ter usmerjanju pacienta k pravočasni strokovni pomoči (Chopra et al., 2023; Vilanova-Trillo et al., 2025).

Ključna sporočila o HS

- HS je kronična, ponavljajoča se vnetna bolezen kože.
- Najpogosteje prizadene intertriginozna področja, bogata z dlačnimi mešički.
- Značilni so boleči vozliči, abscesi, izloček, dermalni tuneli oziroma sinusni trakti in brazgotinjenje.
- Bolezen lahko pomembno zmanjša kakovost življenja, gibljivost, samopodobo in socialno delovanje pacienta.
- Zgodnje prepoznavanje in pravočasna napotitev k dermatologu sta ključna za preprečevanje napredovanja bolezni.

ETIOPATOGENEZA IN DEJAVNIKI TVEGANJA

Vzroki za nastanek HS in mehanizmi razvoja bolezni so povezani s prepletom več dejavnikov. Danes se HS razume predvsem kot vnetna bolezen kože, ki se začne v foliklih dlak oziroma dlačnih mešičkih, pri čemer imajo pomembno vlogo folikularna okluzija, moten prirojeni in pridobljeni imunski odziv, genetska dovzetnost, mikrobiom kože, hormonski vplivi ter dejavniki okolja. Vnetni proces vodi v rupturo folikla, nastanek bolečih nodusov, abscesov, dermalnih tunelov oziroma sinusnih traktov in brazgotinjenja (Agnese et al., 2023; Nowak-Liduk et al., 2023; Zouboulis et al., 2025).

Družinska pojavnost je opisana pri delu pacientov, pri nekaterih družinah pa so bile ugotovljene povezave z mutacijami genov, ki sodelujejo v kompleksu gama-sekretaze. Kljub temu HS pri večini pacientov ni posledica enega samega genetskega vzroka, temveč nastane zaradi prepleta genetske dovzetnosti, imunskih mehanizmov in dejavnikov življenjskega sloga (Agnese et al., 2023; Nowak-Liduk et al., 2023).

Med najpogosteje opisane dejavnike, ki so povezani s težjim potekom bolezni ali pogostejšimi poslabšanji, sodijo kajenje, debelost, mehansko trenje kože, presnovni sindrom in hormonski vplivi. Obravnava teh dejavnikov je pomemben del celostnega zdravljenja, vendar spremembe življenjskega sloga ne nadomeščajo dermatološkega zdravljenja (Alikhan et al., 2019a; Agnese et al., 2023; Zouboulis et al., 2025).

Dejavniki, povezani s težjim potekom HS

- kajenje,
- debelost oziroma povišan indeks telesne mase,
- mehansko trenje kože, zlasti na pregibnih mestih,
- presnovni sindrom in druge pridružene bolezni,
- hormonski vplivi pri izbranih pacientkah.
- Spremembe življenjskega sloga so pomemben podporni ukrep, vendar ne nadomeščajo dermatološkega zdravljenja.

KLINIČNA SLIKA IN DIAGNOSTIKA

HS se običajno začne v zgodnji odraslosti. Klinična slika vključuje boleče vnetne vozliče, abscesne tvorbe, dermalne tunele oziroma sinusne trakte, izloček neprijetnega vonja in brazgotinjenje (Alikhan et al., 2019a; Agnese et al., 2023; Zouboulis et al., 2025).

Napredovale oblike bolezni lahko povzročijo zmanjšano gibljivost, kronično bolečino, izloček, neprijeten vonj, brazgotinjenje in pomembne psihosocialne posledice, vključno z zmanjšano kakovostjo življenja, slabšo samopodobo, težavami na področju spolnosti, zmanjšano delovno zmožnostjo, anksioznostjo, depresivnostjo in socialnim umikom (Chernyshov et al., 2021; Agnese et al., 2023; Zouboulis et al., 2025).

Za postavitev diagnoze so ključni trije kriteriji: značilne vnetne kožne spremembe, značilne anatomske lokacije in kroničen oziroma ponavljajoč se potek bolezni. Značilne vnetne kožne spremembe vključujejo boleče noduse, abscese, izloček, dermalne tunele oziroma sinusne trakte in brazgotinjenje, značilne anatomske lokacije pa predvsem intertriginozna področja, kot so pazduhe, dimlje, anogenitalno področje, zadnjica in podprsni predeli. Pomemben diagnostični element je tudi kroničen oziroma ponavljajoč se potek, pri katerem se značilne spremembe ponavljajo skozi čas ali vztrajajo daljše obdobje (Alikhan et al., 2019a; Zouboulis et al., 2025).

Kdaj pomislimo na HS?

Na HS pomislimo, kadar so hkrati prisotni trije ključni elementi:

- značilne vnetne kožne spremembe, kot so boleči nodusi, abscesi, izloček, dermalni tuneli oziroma sinusni trakti in brazgotinjenje;
- značilne anatomske lokacije, predvsem pazduhe, dimlje, anogenitalno področje, zadnjica in podprsni predeli;
- kroničen ali ponavljajoč se potek bolezni.

Pri oceni resnosti bolezni, spremljanju poteka HS in vrednotenju vpliva bolezni na kakovost življenja se uporabljajo klinična in ocenjevalna orodja, kot so Hurleyjeva klasifikacija, International Hidradenitis Suppurativa Severity Score System (IHS4; mednarodni sistem za oceno resnosti hidradenitisa suppurativa) in Dermatology Life Quality Index (DLQI; dermatološki indeks kakovosti življenja) (Alikhan et al., 2019a; Chernyshov et al., 2021; Zouboulis et al., 2025):

- **Hurleyjeva klasifikacija** (I–III stopnja),
- **IHS4** (sodobnejši indeks resnosti),
- **DLQI**, ki meri vpliv bolezni na kakovost življenja.

Ocenjevalna orodja v praksi

- Hurleyjeva klasifikacija pomaga opredeliti stadij bolezni glede na prisotnost abscesov, dermalnih tunelov oziroma sinusnih traktov in brazgotinjenja.
- IHS4 omogoča oceno aktivnosti oziroma resnosti bolezni glede na število vnetnih sprememb.
- DLQI pokaže, kako močno kožna bolezen vpliva na pacientovo kakovost življenja.

Uporaba ocenjevalnih orodij omogoča bolj strukturirano spremljanje bolezni in lažje vrednotenje učinkov zdravljenja.

ZDRAVLJENJE

Zgodnja diagnoza in pravočasna napotitev k dermatologu sta pomembni, ker nezdravljena ali nezadostno zdravljena bolezen napreduje v trajne tkivne spremembe. Sodobne smernice poudarjajo uporabo standardizirane ocene aktivnosti bolezni, med drugim z lestvicami, kot sta Hurleyjeva klasifikacija in International Hidradenitis Suppurativa Severity Score System (IHS4), ter individualno izbiro zdravljenja glede na vnetno aktivnost, razširjenost bolezni, prisotnost dermalnih tunelov oziroma sinusnih traktov, bolečino, komorbidnosti in vpliv na kakovost življenja (Alikhan et al., 2019a; Zouboulis et al., 2025).

Zdravljenje HS je praviloma dolgotrajno, multimodalno in individualizirano. Možnosti zdravljenja vključujejo lokalno zdravljenje, sistemsko zdravljenje, biološko zdravljenje, kirurško zdravljenje, lajšanje bolečine, zdravstveno nego poškodb kože in ran, obravnavo dejavnikov tveganja ter psihosocialno podporo (Alikhan et al., 2019b; Chopra et al., 2023; Zouboulis et al., 2025). Pri napredovali bolezni je pogosto potrebna kombinacija protivnetnega zdravljenja in kirurškega zdravljenja trajno spremenjenega tkiva (Alikhan et al., 2019b; Zouboulis et al., 2025).

Načela zdravljenja HS

- Zdravljenje mora biti individualizirano glede na aktivnost, razširjenost in vpliv bolezni na pacienta.
- Pogosto je potrebna kombinacija lokalnega, sistemskega, biološkega in kirurškega zdravljenja.
- Pomembni so tudi lajšanje bolečine, zdravstvena nega poškodb kože in ran ter psihosocialna podpora.
- Obravnava dejavnikov tveganja je podporni del zdravljenja, ne pa nadomestilo za dermatološko zdravljenje.
- Pacienta je treba spodbujati k rednemu sodelovanju z dermatološkim timom.

Lokalno zdravljenje in podporni ukrepi

Namenjeni so predvsem obvladovanju blažjih vnetnih sprememb, zmanjševanju bakterijske obremenitve kože in podpori celostnemu zdravljenju. Vključujejo lokalne antibiotike pri blažjih oblikah bolezni in omejenih vnetnih spremembah, kortikosteroide, aplicirane neposredno v izbrane vnetne kožne spremembe po presoji zdravnika, ter uporabo blagih antiseptičnih sredstev kot del podpore higieni kože in zdravstveni negi poškodb kože in ran (Alikhan et al., 2019b; Chopra et al., 2023; Zouboulis et al., 2025).

Sistemsko zdravljenje

Uporablja se pri zmerni do hudi bolezni, ponavljajočih se vnetnih spremembah ali nezadostnem odzivu na lokalno zdravljenje. Med sistemske možnosti sodijo tetraciklini, na primer doksiciklin, kombinacija klindamicina in rifampicina pri izbranih pacientih, hormonsko zdravljenje pri izbranih pacientkah, zlasti kadar je potek bolezni povezan s hormonskimi dejavniki, ter biološko zdravljenje pri zmerni do hudi obliki bolezni. Sodobne evropske smernice med pomembnimi biološkimi zdravili navajajo adalimumab, sekukinumab in bimekizumab, izbira zdravljenja pa mora temeljiti na specialistični presoji, aktivnosti bolezni, komorbidnostih in veljavnih indikacijah (Alikhan et al., 2019b; Zouboulis et al., 2025).

Kirurško zdravljenje

Pomembno je predvsem pri trajnih tkivnih spremembah, dermalnih tunelih oziroma sinusnih traktih, brazgotinjenju in ponavljajočih se abscesih, izbira postopka pa je odvisna od razširjenosti in aktivnosti bolezni. Incizija in drenaža abscesa lahko kratkotrajno razbremenita akutno bolečo kožno spremembo, vendar praviloma ne preprečita ponovitev bolezni. Pri lokaliziranih, trajno spremenjenih področjih se lahko uporabi ekscizija dermalnih tunelov oziroma sinusnih traktov, pri obsežnejši bolezni in ponavljajočih se spremembah pa široka

oziroma radikalna ekscizija prizadetih območij. Pri izbranih oblikah bolezni so možni tudi laserski posegi, vključno s CO_2 laserjem, vedno po specialistični presoji (Alikhan et al., 2019a; Zouboulis et al., 2025).

Pri pacientih, ki prejemajo sistemsko ali biološko zdravljenje, je pomembno strukturirano spremljanje učinkovitosti, varnosti, adherence, bolečine, izcedka, kakovosti življenja in morebitnih znakov okužbe. Medicinska sestra ima pri tem pomembno vlogo, saj pacienta pouči o pravilni uporabi zdravil, opazovanju neželenih učinkov, rednih kontrolah in pravočasnem obveščanju zdravstvenega tima ob poslabšanju (Alikhan et al., 2019b; Vilanova-Trillo et al., 2025).

VLOGA MEDICINSKE SESTRE PRI OBRAVNAVI PACIENTA S HS

Zdravstvena nega je pomemben del celostne obravnave pacienta s HS. Medicinska sestra pri obravnavi najprej vzpostavi zaupen odnos, zagotovi zasebnost in pacientu omogoči, da opiše bolečino, izloček, omejitve pri gibanju, težave pri osebni higieni in psihosocialne obremenitve. Nato sistematično oceni stanje kože, lokalizacijo in razširjenost vnetnih kožnih sprememb, prisotnost izcedka, vonja, maceracije, znakov okužbe, dermalnih tunelov oziroma sinusnih traktov ter vpliv bolezni na vsakodnevno delovanje. Pri načrtovanju individualne zdravstvene nege oceni tudi intenziteto bolečine, na primer z vizualno analogno lestvico, sposobnost izvajanja osebne higiene, prehranske navade, kajenje, indeks telesne mase in razumevanje predpisanega zdravljenja (Chopra et al., 2023; Chernyshov et al., 2021; Vilanova-Trillo et al., 2025). Na podlagi ocene načrtuje in izvaja zdravstveno nego poškodb kože in ran, sodeluje pri prevezah, izbere oziroma predlaga ustrezne vpojne obloge v skladu s kompetencami, lokalnimi protokoli in dogovorom v zdravstvenem timu, zaščiti okolno kožo pred maceracijo, spremlja učinek izvedenih ukrepov ter dokumentira stanje kože, bolečino, izloček, uporabljene obloge, odziv pacienta in morebitne zaplete. Ob poslabšanju, znakih okužbe, izrazitem stopnjevanju bolečine ali neučinkovitosti oskrbe pravočasno obvesti dermatologa oziroma druge člane zdravstvenega tima (Chopra et al., 2023; Zouboulis et al., 2025). Ker imajo medicinske sestre pomembne kompetence na področju zdravstvene nege poškodb kože in ran, je njihovo dodatno usposabljanje za prepoznavanje in obravnavo HS zelo pomembno (Chopra et al., 2023; Vilanova-Trillo et al., 2025).

Začetna ocena pacienta s HS

Pri začetni oceni medicinska sestra sistematično preveri:

- lokalizacijo, razširjenost in videz kožnih sprememb;
- prisotnost izcedka, neprijetnega vonja, maceracije in znakov okužbe;
- intenziteto bolečine in njen vpliv na gibanje, spanje in osebno higieno;
- pacientovo sposobnost samooskrbe in menjave oblog doma;
- razumevanje bolezni, zdravljenja in pomena rednih kontrol;
- dejavnike življenjskega sloga, kot so kajenje, telesna masa in trenje kože;
- psihosocialne obremenitve, samopodobo in potrebo po dodatni podpori.

Higiena kože

Temelji na nežnem vsakodnevnem čiščenju, uporabi blagih antiseptičnih sredstev po strokovni presoji, izogibanju dražečim kozmetičnim izdelkom ter zmanjševanju mehanskega draženja kože. Pacienta je treba poučiti, naj kožo po umivanju nežno osuši brez drgnjenja, saj lahko mehansko draženje dodatno poslabša vnetne spremembe in nelagodje (Chopra et al., 2023; Zouboulis et al., 2025).

Zdravstvena nega poškodb kože in ran

Vključuje konkretne postopke, ki jih medicinska sestra načrtuje in izvaja glede na stanje kože, količino izcedka, bolečino in pacientove zmožnosti za samooskrbo. Pred prevezo oceni videz kože in ran, količino, barvo, vonj in konsistenco izcedka, prisotnost maceracije, znake okužbe ter bolečino. Med prevezo uporablja aseptični pristop, nežno odstrani obloge, očisti prizadeto področje po strokovni presoji, zaščiti okolno kožo, izbere oziroma predlaga ustrezno vpojno oblogo v skladu s kompetencami, lokalnimi protokoli in dogovorom v zdravstvenem timu ter pacienta pouči, kako naj oblogo varno menja doma. Cilj je zmanjšati izloček, neprijeten vonj, maceracijo in bolečino ter hkrati ohranjati dostojanstvo, udobje in samostojnost pacienta (Chopra et al., 2023; Zouboulis et al., 2025).

Cilji zdravstvene nege poškodb kože in ran pri HS

- zmanjšati količino izločka in neprijeten vonj;
- preprečevati maceracijo okolne kože;
- zmanjšati bolečino in nelagodje med prevezami;
- zaščititi okolno kožo pred dodatnim draženjem;
- izbrati ustrezno vpojno oblogo v skladu s kompetencami in lokalnimi protokoli;
- pacienta naučiti varne menjave oblog doma;
- ohranjati dostojanstvo, udobje in samostojnost pacienta.

Obvladovanje bolečine

Zahteva redno ocenjevanje intenzitete bolečine, spremljanje bolečine pred in po posegih ter sodelovanje pri farmakološkem in nefarmakološkem lajšanju bolečine glede na individualne potrebe pacienta. Pri tem je pomembno, da medicinska sestra prepozna vpliv bolečine na gibanje, spanje, osebno higieno, razpoloženje in kakovost življenja ter o spremembah pravočasno obvesti zdravstveni tim (Chernyshov et al., 2021; Chopra et al., 2023; Zouboulis et al., 2025).

Preprečevanje okužb

Vključuje dosledno higieno rok, uporabo antiseptičnih sredstev po strokovni presoji ter zgodnje prepoznavanje znakov okužbe, kot so rdečina, povišana lokalna temperatura, stopnjevanje bolečine in gnojni izloček. Medicinska sestra pri vsakem stiku preveri spremembe v videzu kože, vonju in količini izcedka, pacienta pouči o znakih, ki zahtevajo posvet z zdravstvenim timom, ter preveri, ali razume navodila za higieno, menjavo oblog in varno ravnanje z uporabljenim materialom. Ker so pri HS prisotni izloček, poškodbe kože in ponavljajoča se vnetja, je pomembno redno spremljanje stanja kože in pravočasno ukrepanje ob sumu na zaplet (Chopra et al., 2023; Zouboulis et al., 2025).

Znaki, ki zahtevajo posvet z zdravstvenim timom

- nenadno ali izrazito stopnjevanje bolečine;
- širjenje rdečine, toplote ali otekanja kože;
- gnojni izloček ali izrazito spremenjen vonj izcedka;
- vročina ali splošno slabo počutje;
- hitro širjenje kožnih sprememb;
- neučinkovitost običajne oskrbe ali oblog;
- težave pri izvajanju samooskrbe doma.

Pacient mora vedeti, kdaj naj pravočasno poišče strokovno pomoč.

Podpora pri spremembah življenjskega sloga

Vključuje svetovanje o zmanjševanju telesne teže pri pacientih s prekomerno telesno težo ali debelostjo, opuščanju kajenja oziroma usmerjanju v programe pomoči pri opuščanju kajenja, izbiri zračnih in manj dražečih oblačil ter zmanjševanju trenja kože na pregibnih mestih. Ti ukrepi ne nadomeščajo dermatološkega zdravljenja, vendar lahko pomembno prispevajo k zmanjševanju dejavnikov, povezanih s težjim potekom bolezni in pogostejšimi poslabšanji (Alikhan et al., 2019a; Agnese et al., 2023; Zouboulis et al., 2025).

Psihosocialna podpora

Temelji na spoštljivi komunikaciji, aktivnem poslušanju in prepoznavanju psiholoških obremenitev, kot sta anksioznost in depresivnost. Zaradi bolečine, izcedka, neprijetnega vonja, brazgotinjenja in vpliva bolezni na intimnost ter socialno življenje je pomembno, da medicinska sestra pacienta obravnava brez stigmatizacije ter ga po potrebi usmeri k psihologu ali podporni skupini (Chernyshov et al., 2021; Chopra et al., 2023; Vilanova-Trillo et al., 2025).

Spremljanje izidov zdravstvene nege vključuje redno oceno zmanjšanja bolečine, izboljšanja kakovosti življenja, zmanjšanja izcedka, odziva na zdravljenje ter napredka pri spremembah življenjskega sloga. Medicinska sestra dokumentira opažanja ob vsakem stiku s pacientom, primerja trenutno stanje s predhodnimi ugotovitvami, preveri učinkovitost oblog in drugih izvedenih ukrepov, spremlja adherentnost k zdravljenju ter ob odstopanjih predlaga prilagoditev načrta zdravstvene nege ali vključitev drugih članov tima. Sistematično spremljanje omogoča pravočasno prilagajanje načrta zdravstvene nege in boljše usklajevanje obravnave z dermatologom ter drugimi člani zdravstvenega tima (Chernyshov et al., 2021; Chopra et al., 2023; Vilanova-Trillo et al., 2025).

Edukacija pacienta je zato neposredno povezana z vsemi nalogami medicinske sestre. Informacije, ki jih medicinska sestra pridobi pri oceni stanja kože, bolečine, izcedka, sposobnosti samooskrbe, adherentnosti in psihosocialnih obremenitev, uporabi za individualno prilagojeno poučevanje pacienta. Edukacija ne poteka samo kot enkraten prenos informacij, temveč kot stalni proces ob vsakem stiku s pacientom, pri prevezah, spremljanju učinkov zdravljenja, prepoznavanju zapletov in načrtovanju nadaljnje zdravstvene nege (Chopra et al., 2023; Vilanova-Trillo et al., 2025).

EDUKACIJA PACIENTA

Edukacija pacienta izhaja iz predhodne ocene njegovih potreb, kliničnega stanja, zmožnosti za samooskrbo in načrta zdravstvene nege. Medicinska sestra pri edukaciji preveri pacientovo razumevanje bolezni in zdravljenja, pokaže pravilen način higiene kože in menjave oblog, razloži, katere spremembe kažejo na poslabšanje ali okužbo, ter preveri, ali pacient navodila razume in jih zmore izvajati doma. Edukacija vključuje tudi pravilno skrb za kožo, pomen adherentnosti k zdravljenju, zgodnje prepoznavanje poslabšanj, tehnike obvladovanja stresa in pomen rednih kontrol. Pri pacientih, ki prejemajo biološko zdravljenje, medicinska sestra v okviru zdravstvene nege in po navodilih zdravstvenega tima pouči pacienta o namenu bioloških zdravil, pravilnem dajanju oziroma aplikaciji zdravila, spremljanju morebitnih neželenih

učinkov, prepoznavanju znakov okužbe ter pomenu rednih kontrol in pravočasnega obveščanja zdravstvenega tima ob poslabšanju ali zapletih. Pacient mora razumeti, zakaj je pomembno redno sodelovanje z dermatološkim timom (Alikhan et al., 2019b; Chopra et al., 2023; Vilanova-Trillo et al., 2025; Zouboulis et al., 2025).

Kaj mora pacient razumeti pred odpustom oziroma obravnavo doma?

- kako naj nežno čisti kožo in preprečuje dodatno draženje;
- kako naj varno menja obloge in ravna z uporabljenim materialom;
- kateri znaki lahko pomenijo poslabšanje ali okužbo;
- zakaj je pomembno redno jemanje oziroma uporaba predpisanega zdravljenja;
- kako naj spremlja morebitne neželene učinke zdravljenja;
- kdaj mora obvestiti zdravstveni tim;
- zakaj so pomembni redni kontrolni pregledi pri dermatološkem timu.

Učinkovita edukacija zmanjša negotovost pacienta, izboljša razumevanje bolezni, podpira pravilno zdravstveno nego poškodb kože in ran ter lahko prispeva k boljši adherentnosti k zdravljenju. Raziskave med medicinskimi sestrami kažejo, da je za kakovostno obravnavo HS potrebno sistematično, na dokazih temelječe izobraževanje zdravstvenih delavcev, saj so znanje, zgodnje prepoznavanje bolezni in ustrezno svetovanje ključni za zmanjševanje posledic bolezni na vsakdanje življenje pacienta (Chopra et al., 2023; Vilanova-Trillo et al., 2025).

ZAKLJUČEK

Hidradenitis suppurativa je kronična, ponavljajoča se vnetna bolezen kože, ki se začne v foliklih dlak oziroma dlačnih mešičkih in se najpogosteje pojavlja na intertriginoznih področjih. Značilne so boleče vnetne kožne spremembe, abscesi, dermalni tuneli oziroma sinusni trakti, izloček in brazgotinjenje, bolezen pa lahko pomembno zmanjša kakovost življenja ter vpliva na telesno, psihosocialno in delovno delovanje pacienta (Chernyshov et al., 2021; Agnese et al., 2023; Zouboulis et al., 2025).

Vloga medicinske sestre je pomembna pri sistematični oceni potreb pacienta, spremljanju simptomov, zdravstveni negi poškodb kože in ran, edukaciji, podpori pri spremembah življenjskega sloga ter prepoznavanju psihosocialnih obremenitev. Pri tem medicinska sestra deluje v skladu s svojimi kompetencami, lokalnimi protokoli in dogovorom v zdravstvenem timu, posebno pozornost pa namenja spoštljivi komunikaciji, varovanju zasebnosti, ohranjanju dostojanstva in pravočasnemu vključevanju drugih članov zdravstvenega tima (Chopra et al., 2023; Vilanova-Trillo et al., 2025).

Učinkovito obvladovanje HS zahteva celosten in individualni pristop, ki združuje dermatološko zdravljenje, lokalno zdravljenje in podporne ukrepe, sistemsko oziroma biološko zdravljenje, kirurško zdravljenje, lajšanje bolečine, zdravstveno nego poškodb kože in ran, obravnavo dejavnikov tveganja ter psihosocialno podporo. Edukacija pacienta mora biti povezana z njegovim kliničnim stanjem, sposobnostjo samooskrbe, načrtom zdravstvene nege in vrsto zdravljenja, zlasti kadar pacient prejema sistemsko ali biološko zdravljenje. Tak pristop omogoča varnejše izvajanje zdravljenja, pravočasno prepoznavanje poslabšanj in zapletov ter boljše sodelovanje pacienta z dermatološkim timom (Alikhan et al., 2019b; Chopra et al., 2023; Vilanova-Trillo et al., 2025; Zouboulis et al., 2025).

Ključne naloge medicinske sestre pri pacientu s HS

- vzpostavi zaupen, spoštljiv in nestigmatizirajoč odnos;
- sistematično oceni stanje kože, bolečino, izloček, sposobnost samooskrbe in psihosocialne potrebe;
- načrtuje in izvaja zdravstveno nego poškodb kože in ran;
- spremlja učinke zdravljenja, znake okužbe in morebitne zaplete;
- pacienta poučuje o negi kože, menjavi oblog, zdravljenju in znakih poslabšanja;
- spodbuja adherentnost, varno samooskrbo in redne kontrole;
- pravočasno obvesti dermatologa oziroma druge člane zdravstvenega tima ob poslabšanju.

VPRAŠANJA ZA RAZMISLEK

1. Kako lahko medicinska sestra pri pacientu s HS pravočasno prepozna značilne vnetne kožne spremembe in ga usmeri k ustrezni dermatološki obravnavi?
2. Kateri podatki so najpomembnejši pri začetni oceni pacienta s HS in kako vplivajo na načrtovanje individualizirane zdravstvene nege?
3. Kako lahko zdravstvena nega poškodb kože in ran prispeva k zmanjšanju bolečine, izcedka, neprijetnega vonja in maceracije kože?
4. Na kakšen način lahko medicinska sestra podpira pacienta pri spremembah življenjskega sloga, ne da bi pri tem povzročila občutek krivde ali stigmatizacije?
5. Zakaj sta spoštljiva komunikacija in varovanje dostojanstva posebej pomembna pri obravnavi pacientov s HS?
6. Kako lahko edukacija pacienta izboljša adherentnost k zdravljenju, pravočasno prepoznavanje poslabšanj in sodelovanje z dermatološkim timom?

LITERATURA

1. Agnese, E. R., Tariche, N., Sharma, A., & Gulati, R. (2023). The pathogenesis and treatment of hidradenitis suppurativa. *Cureus, 15*(11), Article e49390. https://doi.org/10.7759/cureus.49390
2. Alikhan, A., Sayed, C., Alavi, A., Alhusayen, R., Brassard, A., Burkhart, C., Crowell, K., Eisen, D. B., Gottlieb, A. B., Hamzavi, I., Hazen, P. G., Jaleel, T., Kimball, A. B., Kirby, J. S., Lowes, M. A., Micheletti, R. G., Miller, A., Naik, H. B., Orgill, D. P., & Poulin, Y. (2019a). North American clinical management guidelines for hidradenitis suppurativa: Part I: Diagnosis, evaluation, and the use of complementary and procedural management. *Journal of the American Academy of Dermatology, 81*(1), 76–90. https://doi.org/10.1016/j.jaad.2019.02.067
3. Alikhan, A., Sayed, C., Alavi, A., Alhusayen, R., Brassard, A., Burkhart, C., Crowell, K., Eisen, D. B., Gottlieb, A. B., Hamzavi, I., Hazen, P. G., Jaleel, T., Kimball, A. B., Kirby, J. S., Lowes, M. A., Micheletti, R. G., Miller, A., Naik, H. B., Orgill, D. P., & Poulin, Y. (2019b). North American clinical management guidelines for hidradenitis suppurativa: Part II: Topical, intralesional, and systemic medical management. *Journal of the American Academy of Dermatology, 81*(1), 91–101. https://doi.org/10.1016/j.jaad.2019.02.068
4. Chernyshov, P. V., Finlay, A. Y., Tomas-Aragones, L., Poot, F., Sampogna, F., Marron, S. E., Zemskov, S. V., Abeni, D., Tzellos, T., Szepietowski, J. C., & Zouboulis, C. C. (2021). Quality of life in hidradenitis suppurativa: An update. *International Journal of Environmental Research and Public Health, 18*(11), Article 6131. https://doi.org/10.3390/ijerph18116131
5. Chopra, D., Anand, N., Brito, S., Coutts, P. M., George, R., Kimball, A. B., Kirsner, R. S., Alavi, A., & Lev-Tov, H. (2023). Wound care for patients with hidradenitis suppurativa: Recommendations of an international panel of experts. *Journal of the American Academy of Dermatology, 89*(6), 1289–1292. https://doi.org/10.1016/j.jaad.2023.07.1037
6. Nowak-Liduk, A., Kitala, D., Ochała-Gierek, G., Łabuś, W., Bergler-Czop, B., Pietrauszka, K., Niemiec, P., Szyluk, K., & Gierek, M. (2023). Hidradenitis suppurativa: An interdisciplinary problem in dermatology, gynecology, and surgery—pathogenesis, comorbidities, and current treatments. *Life, 13*(9), Article 1895. https://doi.org/10.3390/life13091895
7. Vilanova-Trillo, L., Martínez-Santos, A. E., Fernández-De-La-Iglesia, J. C., Salgado-Boquete, L., & Flórez, Á. (2025). Nursing knowledge and skills in hidradenitis suppurativa: A multi-centre exploratory study. *Nursing Reports, 15*(2), Article 40. https://doi.org/10.3390/nursrep15020040
8. Zouboulis, C. C., Bechara, F. G., Benhadou, F., Bettoli, V., Bukvić Mokos, Z., Del Marmol, V., Dolenc-Voljč, M., Giamarellos-Bourboulis, E. J., Grimstad, Ø., Guillem, P., Horváth, B., Hunger, R. E., Ingram, J. R., Ioannidis, D., Just, E., Kemény, L., Kirby, B., Liakou, A. I., McGrath, B. M., Marzano, A. V., Matusiak, Ł., Molina-Leyva, A., Nassif, A., Podda, M., Prens, E. P., Prignano, F., Raynal, H., Romanelli, M., Saunte, D. M. L., Szegedi, A., Szepietowski, J. C., Tzellos, T., Valiukevičienė, S., van der Zee, H. H., van Straalen, K. R., Villumsen, B., & Jemec, G. B. E. (2025). European S2k guidelines for hidradenitis suppurativa/acne inversa part 2: Treatment. *Journal of the European Academy of Dermatology and Venereology, 39*(5), 899–941. https://doi.org/10.1111/jdv.20472

ZDRAVSTVENA NEGA PACIENTA Z AKNAMI

Anita Jelen, dipl. m. s., mag. zdr. nege, ET, QM

Dermatovenerološka klinika, Univerzitetni klinični center Ljubljana

Gordana Stankić, dipl. m. s

Dermatovenerološka klinika, Univerzitetni klinični center Ljubljana

UVOD

Akne vulgaris so pogosta kronična vnetna bolezen, ki prizadene dlačne mešičke in žleze lojnice. Najpogosteje se pojavijo v adolescenci, lahko pa vztrajajo ali se prvič pojavijo tudi v odrasli dobi. Spremembe se najpogosteje pojavljajo na obrazu, prsnem košu, hrbtu in ramenih, kjer je gostota lojnih žlez največja. Zaradi vidnosti kožnih sprememb lahko akne pomembno vplivajo na samopodobo, kakovost življenja in psihosocialno funkcioniranje pacienta (Valjavec & Starbek Zorko, 2021; Zaenglein et al., 2016).

Čeprav akne praviloma niso življenjsko ogrožajoče, lahko nezdravljene ali neustrezno obravnavane oblike povzročijo brazgotine, postinflamatorne pigmentne spremembe in psihosocialne stiske. Obravnava zato zahteva individualiziran, strokovno utemeljen in interdisciplinaren pristop, v katerem ima zdravstvena nega pomembno vlogo pri podpori pacientu, edukaciji, spremljanju odziva na zdravljenje in pravočasnem opozarjanju na zaplete (Ip et al., 2021; NICE, 2021/2026; Zaenglein et al., 2016).

Medicinska sestra ima pomembno vlogo pri obravnavi pacienta z aknasto kožo v ambulantnem in bolnišničnem okolju. Sodeluje pri izvajanju zdravstvene nege, spremljanju učinkovitosti zdravljenja, zdravstveni vzgoji, podpori pacientu in prepoznavanju morebitnih zapletov. Namen tega prispevka je sistematično predstaviti etiologijo, klinično sliko, diagnostiko in zdravljenje aken ter podrobno opredeliti zdravstveno nego pacienta z aknasto kožo z vidika medicinske sestre, skladno s sodobnimi strokovnimi smernicami in dokazi.

OSNOVNI MEHANIZMI NASTANKA AKEN

Akne vulgaris so posledica kompleksnega medsebojnega delovanja več patogenetskih dejavnikov. Sodobna literatura opredeljuje štiri ključne mehanizme nastanka aken: povečano

izločanje sebuma, folikularno hiperkeratinizacijo, kolonizacijo s *Cutibacterium acnes* ter vnetni imunski odziv. Ti mehanizmi so za zdravstveno nego pomembni predvsem zato, ker omogočajo pravilno razlago bolezni pacientu, zmanjšujejo občutek krivde in podpirajo sodelovanje pri zdravljenju (Valjavec & Starbek Zorko, 2021; Zaenglein et al., 2016).

Povečano izločanje sebuma

Povečano izločanje sebuma je povezano z androgenim vplivom na lojne žleze. V puberteti fiziološki porast androgenov spodbuja nastajanje loja, kar prispeva k zamašitvi foliklov in nastanku komedonov. Pri odraslih ženskah je treba ob nenadnem poslabšanju aken, hirzutizmu ali motnjah menstrualnega ciklusa pomisliti tudi na možnost endokrine motnje; ti podatki so pomembni za nadaljnjo klinično presojo (NICE, 2021/2026; Valjavec & Starbek Zorko, 2021).

Sebum ustvarja lipidno okolje, ki sodeluje pri zapori folikla in spodbuja vnetni proces. Pri zdravstveni negi je pomembno poudariti, da akne niso posledica slabe osebne higiene, temveč kombinacije bioloških dejavnikov, zato je treba pacienta razbremeniti občutka krivde in ga usmeriti v pravilno, nežno in redno nego kože (Tobiasz et al., 2022; Zaenglein et al., 2016).

Folikularna hiperkeratinizacija

Folikularna hiperkeratinizacija pomeni motnjo v procesu normalne deskvamacije keratinocitov v izvodilih dlačnih mešičkov. Zaradi povečanega zadrževanja odmrlih celic pride do zapore folikla in nastanka mikrokomedona, ki predstavlja začetno lezijo v razvoju aken. Ta proces je ključen pri nastanku tako neinflamatornih kot inflamatornih oblik bolezni (Zaenglein et al., 2016).

Vloga Cutibacterium acnes

Cutibacterium acnes je del normalne kožne mikrobiote, vendar v pogojih zamašenega folikla in povečanega izločanja sebuma sodeluje pri sprožanju vnetnega odziva. Pri obravnavi pacienta je zato pomembno pravilno pojasniti vlogo bakterije in poudariti, da zdravljenje ni usmerjeno le v zmanjševanje prisotnosti bakterije *Cutibacterium acnes*, temveč hkrati vpliva na več patogenetskih mehanizmov (Valjavec & Starbek Zorko, 2021; Zaenglein et al., 2016).

Vnetni odziv

Vnetje je prisotno že v zgodnjih fazah bolezni in pomembno prispeva k nastanku papul, pustul, nodusov ter brazgotinjenja. Pri obravnavi pacienta je treba pozorno ocenjevati znake vnetja, bolečino, razširjenost sprememb, morebitno manipuliranje z lezijami in vpliv bolezni na vsakodnevno življenje pacienta (Tobiasz et al., 2022; Zaenglein et al., 2016).

Ključno sporočilo za pacienta

Pacientu pojasnimo:

- akne niso posledica slabe osebne higiene ali pacientove krivde;
- nastanejo zaradi prepletanja več bioloških dejavnikov, kot so povečano izločanje sebuma, zapora foliklov, delovanje kožne mikrobiote in vnetni odziv;
- pretirano čiščenje, drgnjenje kože ali stiskanje lezij lahko stanje poslabša;
- akne so kronična, vendar obvladljiva bolezen;
- za uspešno obravnavo sta ključna redno zdravljenje in nežna podporna nega kože.

KLINIČNA SLIKA IN ZAPLETI AKNASTE KOŽE

Klinična slika aknaste kože je raznolika in je odvisna od stopnje bolezni, trajanja, starosti pacienta ter prisotnosti vnetja. Akne se lahko kažejo kot neinflamatorne ali inflamatorne lezije, pogosto pa sta obe obliki prisotni sočasno. Razporeditev kožnih sprememb je povezana z anatomsko porazdelitvijo lojnih žlez, zato se akne najpogosteje pojavljajo na obrazu, hrbtu, prsnem košu in ramenih (Zaenglein et al., 2016).

Klinične oblike in resnost aken

Akne se glede na klinično sliko in obseg sprememb razvrščajo v blage, zmerne in hude oblike. Blage oblike vključujejo predvsem komedone z občasnimi papulami, zmerne oblike kombinacijo komedonov in vnetnih lezij, medtem ko hude oblike zaznamujejo številni nodusi, ciste in prisotnost brazgotin. Razvrstitev resnosti bolezni je ključna za izbiro ustreznega terapevtskega pristopa in načrtovanje zdravstvene nege (NICE, 2021/2026; Zaenglein et al., 2016).

Telesni in psihosocialni zapleti

Med najpogostejše zaplete sodijo atrofične, hipertrofične ali keloidne brazgotine ter postinflamatorne pigmentne spremembe. Pomembni so tudi psihosocialni zapleti, kot so negativna telesna samopodoba, socialni umik, tesnoba in depresivno razpoloženje. Raziskave kakovosti življenja potrjujejo, da akne ne vplivajo samo na videz kože, temveč tudi na čustveno počutje, socialno funkcioniranje in doživljanje lastnega videza, zato je pri zdravstveni negi nujna tudi ocena pacientovega doživljanja bolezni (de Vries et al., 2022; Ghaderi et al., 2013; Hazarika & Archana, 2016; NICE, 2021/2026).

Poznavanje kliničnih oblik in zapletov je za medicinsko sestro pomembno, ker omogoča pravočasno prepoznavanje poslabšanja, ustrezno dokumentiranje sprememb ter usmerjeno zdravstveno vzgojo pacienta.

DIAGNOSTIKA AKNASTE KOŽE

Diagnostika aken temelji predvsem na anamnezi in dermatološkem kliničnem pregledu. Namen diagnostične obravnave je opredeliti vrsto in resnost aken, prepoznati morebitne zaplete, izključiti druga dermatološka stanja ter ugotoviti dejavnike, ki lahko vplivajo na potek bolezni in izbiro zdravljenja (NICE, 2021/2026; Zaenglein et al., 2016).

Anamneza in klinični pregled

Anamnestični podatki vključujejo starost ob pojavu prvih simptomov, trajanje bolezni, predhodna zdravljenja in odziv nanje, uporabo kozmetičnih izdelkov, prehranskih dopolnil, morebitnih zdravil ter navade pri negi kože. Pri ženskah je pomembna tudi ocena menstrualnega ciklusa, znakov hiperandrogenizma in morebitnih endokrinih motenj. Klinični pregled vključuje oceno vrste lezij, njihovega števila, razporeditve, stopnje vnetja ter prisotnosti brazgotin ali pigmentnih sprememb (NICE, 2021/2026; Zaenglein et al., 2016).

Diferencialna diagnostika

Pri diagnostiki je treba izključiti druga dermatološka stanja, zlasti rozaceo, perioralni dermatitis, folikulitis in z zdravili povzročene akne. Diferencialna diagnostika je pomembna predvsem pri nenavadni razporeditvi sprememb, odsotnosti komedonov, hitrem poslabšanju ali slabem odzivu na zdravljenje (Zaenglein et al., 2016).

Laboratorijske in dodatne preiskave

Laboratorijske preiskave niso rutinski del diagnostike aken. Smiselne so ob sumu na endokrino motnjo, na primer pri nepravilnem menstrualnem ciklusu, hirzutizmu, nenadnem pojavu hudih aken ali drugih znakih hiperandrogenizma. Nadaljnjo diagnostiko glede na klinično presojo usmeri zdravnik (NICE, 2021/2026; Zaenglein et al., 2016).

ZDRAVLJENJE AKNASTE KOŽE

Slovenska strokovna priporočila za zdravljenje aken, ki temeljijo na najnovejših mednarodnih smernicah, poudarjajo individualiziran pristop glede na resnost bolezni, starost pacienta in prisotnost zapletov. Priporočena je uporaba kombiniranega topikalnega in po potrebi

sistemskega zdravljenja, ob hkratnem poudarku na dosledni negi kože in aktivnem sodelovanju pacienta v procesu zdravljenja (Valjavec & Starbek Zorko, 2021).

Zdravljenje aknaste kože je odvisno od klinične oblike, resnosti bolezni, starosti pacienta, prisotnosti brazgotinjenja, psihosocialnega bremena in predhodnega odziva na zdravljenje. Cilji zdravljenja so zmanjšanje števila novih lezij, preprečevanje brazgotin, zmanjšanje vnetja, izboljšanje kakovosti življenja in spodbujanje sodelovanja pacienta pri zdravljenju. Sodobne smernice priporočajo stopenjski pristop, ki vključuje lokalno zdravljenje, po potrebi sistemsko zdravljenje ter jasno informiranje in podporo pacientu (NICE, 2021/2026; Zaenglein et al., 2016).

Cilji zdravljenja aknaste kože

Z zdravljenjem želimo:

- zmanjšati število novih nevnetnih in vnetnih lezij;
- zmanjšati vnetje, bolečino, draženje in nelagodje kože;
- preprečiti brazgotinjenje in postinflamatorne pigmentne spremembe;
- izboljšati kakovost življenja, telesno samopodobo in psihosocialno počutje pacienta;
- spodbujati redno izvajanje zdravljenja in sodelovanje pacienta v procesu obravnave.

Topikalno zdravljenje in navodila za uporabo

Topikalno zdravljenje je temelj zdravljenja blagih do zmernih aken. Uporabljajo se pripravki z različnimi mehanizmi delovanja, kot so benzoil peroksid, topikalni retinoidi, azelaična kislina in kombinirana zdravila. Pri uporabi lokalnih antibiotikov je pomembno preprečevanje protimikrobne odpornosti, zato se praviloma ne uporabljajo kot samostojno dolgotrajno zdravljenje. Za uspešnost zdravljenja je pomembno, da pacient razume način uporabe zdravil, pričakovani čas do izboljšanja in možne lokalne neželene učinke (NICE, 2021/2026; Zaenglein et al., 2016).

Pravilna uporaba lokalnega zdravljenja

Pacientu pojasnimo, da je za uspešnost lokalnega zdravljenja pomembna pravilna in redna uporaba zdravila:

- topikalno zdravilo naj uporablja po navodilu zdravnika;
- zdravilo naj praviloma nanaša na čisto in suho kožo;
- nanos naj bo tanek in enakomeren, kadar je tako predpisano, ne le na posamezne vidne lezije;
- na začetku zdravljenja so lahko prisotni blaga rdečina, suhost, luščenje ali pekoč občutek;
- ob izrazitem draženju naj se pacient posvetuje z zdravstvenim strokovnjakom in zdravljenja ne prekine samovoljno;
- izboljšanje se običajno pokaže šele po več tednih redne uporabe.

Sistemsko zdravljenje in spremljanje varnosti

Sistemsko zdravljenje je indicirano pri zmernih do hudih oblikah aken ali ob neuspehu topikalnega zdravljenja. Vključuje peroralne antibiotike, hormonsko zdravljenje pri ženskah in izotretinoin. Posebna previdnost je potrebna pri spremljanju neželenih učinkov in laboratorijskih parametrov, pri čemer medicinska sestra sodeluje pri spremljanju stanja in podpori pacienta (Reynolds et al., 2024; Zaenglein et al., 2016).

Podporna nega kože

Podporna nega kože vključuje nežno čiščenje z nealkalnimi oziroma pH-nevtralnimi ali rahlo kislimi čistilnimi pripravki, uporabo nekomedogenih vlažilnih izdelkov in zaščito pred soncem. Pacientu je treba odsvetovati agresivno čiščenje, stiskanje lezij, uporabo mastnih komedogenih izdelkov in prekinjanje zdravljenja ob začetnem draženju brez predhodnega posveta z zdravstvenim strokovnjakom (NICE, 2021/2026).

Vsakodnevna podporna nega aknaste kože

Pacientu svetujemo:

- nežno čiščenje kože enkrat do dvakrat dnevno z blagim, nealkalnim oziroma pH-ustreznim čistilnim pripravkom;
- uporabo nekomedogenega vlažilnega izdelka, zlasti ob suhosti ali draženju kože;
- zaščito pred soncem z ustreznim nekomedogenim pripravkom;
- izogibanje agresivnim pilingom, drgnjenju kože in pretiranemu čiščenju;
- izogibanje mastnim komedogenim izdelkom;
- izogibanje stiskanju lezij, ker to poveča tveganje za vnetje, brazgotine in pigmentne spremembe.

Adherentnost pri zdravljenju

Uspešnost zdravljenja je tesno povezana z adherentnostjo. Pacient mora razumeti, da se izboljšanje praviloma pokaže šele po več tednih redne uporabe predpisanega zdravljenja. Medicinska sestra ima ključno vlogo pri razlagi načina uporabe zdravil, opozarjanju na pričakovane neželene učinke, preverjanju razumevanja navodil in spodbujanju realnih pričakovanj glede zdravljenja (Ling et al., 2023; Myhill et al., 2017; NICE, 2021/2026).

ZDRAVSTVENA NEGA PACIENTA Z AKNASTO KOŽO

Zdravstvena nega pacienta z aknasto kožo mora biti načrtovana po procesu zdravstvene nege in prilagojena okolju zdravstvene obravnave. Poglavje je zato strukturirano po ključnih fazah procesa zdravstvene nege: ocenjevanju pacienta in zbiranju podatkov, opredelitvi negovalnih problemov oziroma negovalnih diagnoz, določanju ciljev, načrtovanju zdravstvene nege, zdravstveni vzgoji, izvajanju negovalnih intervencij ter evalvaciji doseženih izidov. Pri ambulantnih pacientih je poudarek predvsem na oceni stanja kože, zdravstveni vzgoji, podpori pri pravilni uporabi zdravljenja, spremljanju adherentnosti in prepoznavanju neželenih učinkov. Pri hospitaliziranih pacientih pa je poleg tega pomembno tudi sprotno opazovanje sprememb na koži, usklajevanje nege z bolnišničnim zdravljenjem, dokumentiranje opažanj, zagotavljanje zasebnosti in dostojanstva ter obveščanje zdravnika ob poslabšanju ali zapletih. Takšen pristop omogoča individualno, varno in kontinuirano zdravstveno obravnavo (Ip et al., 2021; NICE, 2021/2026).

Pacienti z aknami pogosto doživljajo psihosocialno breme, občutek pomanjkanja nadzora nad boleznijo in negotovost glede zdravljenja. Vpliv aken na vsakdanje življenje je lahko podcenjen, zato mora zdravstvena obravnava vključevati tudi pogovor o pričakovanjih, izkušnjah z zdravljenjem, strahovih, ovirah za adherentnost in vplivu bolezni na kakovost življenja (Ip et al., 2021).

Ocenjevanje pacienta in zbiranje podatkov

Medicinska sestra pri prvem stiku, kontrolnem pregledu ali med hospitalizacijo sistematično oceni stanje kože, vrsto in razširjenost lezij, prisotnost vnetja, bolečine, srbenja, občutka zategovanja, suhosti ali draženja kože. Ocenjuje tudi prisotnost brazgotin, pigmentnih sprememb, znake praskanja ali stiskanja lezij ter vpliv bolezni na vsakodnevno življenje pacienta. Pri hospitaliziranih pacientih dodatno spremlja spremembe kože med bivanjem v

bolnišnici, vpliv drugih zdravil ali postopkov na stanje kože ter potrebo po prilagoditvi vsakodnevne nege kože. Pomemben del ocene predstavljajo podatki o dosedanjem zdravljenju, načinu uporabe predpisanih zdravil, uporabi kozmetičnih izdelkov, navadah čiščenja kože, izpostavljanju soncu, prehranskih dopolnilih, zdravilih, menstrualnem ciklusu pri ženskah in morebitnih znakih hiperandrogenizma. Ocena vključuje tudi pacientovo razumevanje bolezni, pričakovanja glede zdravljenja, motivacijo za sodelovanje, ovire za redno izvajanje zdravljenja in psihosocialne stiske. Pri ocenjevanju je smiselno vključiti vprašanja o kakovosti življenja, saj raziskave kažejo, da sta večja resnost aken in ženski spol povezana z bolj prizadeto z aknami povezano kakovostjo življenja (de Vries et al., 2022; Ghaderi et al., 2013; Hazarika & Archana, 2016; NICE, 2021/2026; Zaenglein et al., 2016).

Primer vprašanj za oceno pacienta

- Kdaj so se akne pojavile in kako se je stanje spreminjalo?
- Katera zdravila ali izdelke za nego kože pacient trenutno uporablja?
- Ali pacient zdravljenje uporablja redno in po navodilih?
- Ali so prisotni suhost, pekoč občutek, rdečina, luščenje ali bolečina?
- Ali pacient lezije stiska, praska ali uporablja agresivne postopke čiščenja?
- Kako akne vplivajo na samopodobo, socialne odnose, šolo, delo ali kakovost življenja?

Negovalni problemi oziroma negovalne diagnoze

Pri pacientu z aknasto kožo se lahko pojavijo naslednji negovalni problemi: pomanjkljivo znanje o bolezni in pravilni uporabi zdravljenja, neučinkovito obvladovanje režima zdravljenja, tveganje za poškodbo kože zaradi stiskanja ali agresivne nege, nelagodje zaradi suhe, razdražene ali vnete kože, tveganje za brazgotinjenje in pigmentne spremembe, motena telesna samopodoba, socialni umik, zaskrbljenost glede videza ter zmanjšana adherentnost zaradi počasnega začetka delovanja zdravljenja ali neželenih učinkov. Opredelitev negovalnih problemov mora temeljiti na zbranih podatkih, individualni oceni pacienta in prepoznanih ovirah za učinkovito zdravljenje, saj pacienti pogosto potrebujejo dodatno podporo pri razumevanju dolgotrajnega zdravljenja in obvladovanju neželenih učinkov (Ip et al., 2021; Tobiasz et al., 2022).

Primeri NANDA-I negovalnih diagnoz pri pacientu z aknasto kožo

Negovalne diagnoze se oblikujejo na podlagi individualne ocene pacienta, zbranih podatkov ter prepoznanih dejavnikov tveganja. Pri pacientu z aknasto kožo so lahko smiselne naslednje NANDA-I diagnoze:

- **Pomanjkljivo znanje**, povezano z nezadostnim razumevanjem bolezni, zdravljenja in podporne nege kože.
- **Neučinkovito obvladovanje zdravja**, povezano z nerednim izvajanjem zdravljenja, nerazumevanjem navodil, neželenimi učinki ali nerealnimi pričakovanji glede hitrosti izboljšanja.
- **Okvarjena integriteta kože**, povezana z vnetnimi lezijami, ekskoriacijami, draženjem kože ali stiskanjem sprememb.
- **Tveganje za okvaro integritete kože** zaradi stiskanja lezij, praskanja, agresivne nege kože ali uporabe neustreznih kozmetičnih izdelkov.
- **Akutna bolečina**, povezana z vnetimi, bolečimi ali razdraženimi kožnimi spremembami.
- **Motena telesna samopodoba**, povezana z vidnimi kožnimi spremembami, brazgotinami, pigmentnimi spremembami ali pacientovo zaskrbljenostjo glede videza.
- **Socialna izolacija**, povezana z občutkom sramu, zaskrbljenostjo zaradi videza ali izogibanjem socialnim stikom.

Cilji zdravstvene nege

Cilji zdravstvene nege morajo biti jasni, merljivi in prilagojeni pacientu. Pacient naj razume naravo bolezni in dejstvo, da akne niso posledica slabe higiene. Pravilno naj uporablja predpisana topikalna ali sistemska zdravila, dosledno naj izvaja nežno podporno nego kože, prepozna naj pričakovane in opozorilne neželene učinke zdravljenja, zmanjša naj manipuliranje z lezijami, obvladuje naj draženje, suhost ali luščenje kože, sodeluje naj pri kontrolnih pregledih, izboljša naj adherentnost zdravljenju ter ohranja boljše doživljanje telesne samopodobe in kakovost življenja. Cilji morajo podpirati tako klinično izboljšanje kot pacientovo aktivno vključenost v zdravljenje (Ip et al., 2021; Myhill et al., 2017; NICE, 2021/2026).

Načrtovanje zdravstvene nege

Načrt zdravstvene nege se pripravi glede na resnost aken, predpisano zdravljenje, starost pacienta, stopnjo samostojnosti, okolje obravnave, predhodne izkušnje z zdravljenjem in psihosocialne potrebe. Pri ambulantni obravnavi medicinska sestra načrtuje predvsem zdravstveno vzgojo, demonstracijo pravilne uporabe zdravil, preverjanje razumevanja navodil, spremljanje adherentnosti in dogovor o kontrolnih pregledih. Pri hospitaliziranem pacientu načrtuje tudi sprotno opazovanje kože, vključitev nege kože v dnevni negovalni načrt, zagotavljanje ustreznih pripomočkov za nego, varovanje zasebnosti pri pregledu kože ter

pravočasno obveščanje zdravnika ob poslabšanju ali neželenih učinkih. Pri načrtovanju upošteva pacientove življenjske navade, šolske ali delovne obveznosti, bolnišnično rutino in morebitne ovire za redno izvajanje zdravljenja. Zaželena je uporaba strukturirane zdravstvene vzgoje, svetovanja ter dodatnih pisnih ali digitalnih gradiv, saj takšna podpora izboljšuje razumevanje zdravljenja, pravilno uporabo zdravil, obvladovanje draženja kože in adherentnost (Ip et al., 2021; Myhill et al., 2017; NICE, 2021/2026).

Zdravstvena vzgoja kot ključna negovalna intervencija

Zdravstvena vzgoja je načrtovana negovalna intervencija v procesu zdravstvene nege, ki izhaja iz ocene pacientovega znanja, izkušenj z zdravljenjem, pričakovanj, življenjskih navad, okolja obravnave in ovir za redno izvajanje zdravljenja. Pri ambulantnih in hospitaliziranih pacientih vključuje razlago, da akne niso posledica slabe higiene, pojasnitev pričakovanega poteka zdravljenja, poučevanje o pravilni uporabi topikalnih zdravil, svetovanje o podporni negi kože, prepoznavanje pričakovanih in opozorilnih neželenih učinkov ter spodbujanje adherentnosti. Pri hospitaliziranih pacientih je pomembno tudi preveriti, ali pacient zna nego kože izvajati samostojno, ali potrebuje pomoč pri vsakodnevni negi in kako bo zdravljenje nadaljeval po odpustu. Zdravstvena vzgoja ni enkratno podajanje informacij, temveč ponavljajoč se proces, ki se prilagaja pacientovemu razumevanju, izkušnjam z zdravljenjem in morebitnim težavam pri izvajanju priporočil. Strukturirana zdravstvena vzgoja, svetovanje ter pisna ali digitalna gradiva lahko izboljšajo razumevanje zdravljenja, pravilnejšo uporabo zdravil, obvladovanje draženja kože in adherentnost (Ling et al., 2023; Myhill et al., 2017; NICE, 2021/2026).

Edukacijska sporočila, ki jih mora pacient razumeti

- Akne niso posledica slabe higiene in jih ni mogoče odpraviti z agresivnim čiščenjem kože.
- Zdravljenje je treba izvajati redno, tudi kadar izboljšanje ni takoj vidno.
- Začetno draženje kože je lahko pričakovano, vendar mora pacient ob izrazitih težavah poiskati strokovni nasvet.
- Nežna podporna nega kože zmanjša draženje in lahko izboljša prenašanje zdravljenja.
- Stiskanje lezij poveča tveganje za vnetje, brazgotine in pigmentne spremembe.
- Pacient naj na kontrolnem pregledu pove, ali predpisano zdravljenje izvaja redno in po navodilih, katere težave opaža ter kaj mu otežuje dosledno upoštevanje priporočil.

Izvajanje negovalnih intervencij

Izvajanje negovalnih intervencij vključuje spremljanje stanja kože, odziva na zdravljenje, pravilnosti uporabe predpisanih zdravil in pojava neželenih učinkov. Pri ambulantnih pacientih medicinska sestra preveri pravilnost in rednost izvajanja zdravljenja, zazna težave pri uporabi zdravil ter oceni potrebo po dodatni zdravstvenovzgojni podpori. Pri hospitaliziranih pacientih sproti opazuje prisotnost rdečine, suhosti, luščenja, pekočega občutka, bolečine, novih vnetnih lezij, pigmentnih sprememb ali znakov brazgotinjenja, pomaga pri negi kože, kadar pacient tega ne zmore sam, ter opažanja dokumentira v negovalno dokumentacijo. Ob izrazitem draženju kože, poslabšanju klinične slike, sumu na zaplete ali težavah pri izvajanju zdravljenja o tem obvesti zdravnika oziroma druge člane zdravstvenega tima. Pri izvajanju intervencij spremlja tudi udeležbo na kontrolnih pregledih, pripravo na odpust in potrebo po nadaljnji podpori po odpustu (NICE, 2021/2026; Zaenglein et al., 2016).

Psihosocialna podpora in krepitev adherentnosti

Psihosocialna podpora je pomemben del zdravstvene nege pacienta z aknasto kožo. Medicinska sestra uporablja razumljiv jezik, preverja razumevanje navodil in spodbuja pacienta, da pove svoje skrbi, vprašanja in izkušnje z zdravljenjem. Pacienta je treba vprašati, kako akne vplivajo na njegovo telesno samopodobo, socialne odnose, šolske ali delovne obveznosti in kakovost življenja. Pri pacientih, ki izražajo izrazito zaskrbljenost, socialni umik, moteno telesno samopodobo ali znake čustvene stiske, medicinska sestra o tem obvesti zdravnika in po potrebi predlaga vključitev dodatne strokovne podpore. Adherentnost se krepi z realnimi pričakovanji glede časa do izboljšanja, jasnim dogovorom o načinu uporabe zdravljenja, obravnavo neželenih učinkov in rednim preverjanjem, ali pacient zdravljenje zmore vključiti v vsakodnevno rutino. Najpogostejši razlogi za neadherentnost so pozabljivost, obremenjen življenjski slog in pomanjkljivo znanje o aknah (Hazarika & Archana, 2016; Ip et al., 2021; Ling et al., 2023).

Evalvacija zdravstvene nege

Evalvacija vključuje spremljanje kliničnega izboljšanja, zmanjšanja števila vnetnih in nevnetnih lezij, odsotnosti novih zapletov, obvladovanja suhosti ali draženja kože, pravilnosti uporabe zdravljenja, pacientove adherentnosti in razumevanja navodil. V ambulantni obravnavi medicinska sestra preverja potek zdravljenja med kontrolnimi pregledi, ovire za izvajanje zdravljenja in potrebo po dodatni zdravstvenovzgojni podpori. Pri hospitaliziranem pacientu evalvacija vključuje tudi dnevno spremljanje stanja kože, dokumentiranje sprememb, oceno samostojnosti pri negi kože in pripravo pacienta na nadaljevanje zdravljenja po odpustu.

Medicinska sestra preverja tudi zadovoljstvo pacienta, vpliv bolezni na telesno samopodobo in vsakodnevno življenje ter morebitne ovire za izvajanje načrta. Če cilji niso doseženi, skupaj s pacientom ponovno oceni vzroke, prilagodi zdravstvenovzgojno podporo, okrepi podporo in o ugotovitvah obvesti zdravnika ali druge člane zdravstvenega tima. Pri evalvaciji je smiselno preveriti tudi uporabnost edukacijskih gradiv, saj ta lahko prispevajo k rednejšemu izvajanju zdravljenja, pravilnejši uporabi zdravil in boljšemu obvladovanju draženja kože (Ip et al., 2021; Myhill et al., 2017; NICE, 2021/2026; Tobiasz et al., 2022).

ZAKLJUČEK

Akne vulgaris so pogosta kronična kožna bolezen, ki lahko pomembno vpliva na telesno, psihološko in socialno počutje pacienta. Čeprav zdravljenje temelji na dermatološki oceni in ustreznem terapevtskem pristopu, je za uspešno obravnavo pomembna tudi načrtovana zdravstvena nega. Zdravstvena nega pacienta z aknami mora izhajati iz procesa zdravstvene nege, saj takšen pristop omogoča sistematično oceno potreb, prepoznavanje negovalnih problemov, določitev ciljev, načrtovanje zdravstvene vzgoje in negovalnih intervencij ter evalvacijo doseženih izidov (Ip et al., 2021; NICE, 2021/2026).

Medicinska sestra ima pomembno vlogo pri zdravstveni vzgoji, spremljanju pravilne uporabe zdravljenja, podporni negi kože, prepoznavanju neželenih učinkov, spodbujanju adherentnosti in psihosocialni podpori. Njeno delo poteka tako v ambulantni kot v bolnišnični obravnavi, zato morajo biti aktivnosti prilagojene pacientovim potrebam, stopnji samostojnosti, okolju obravnave, poteku zdravljenja in načrtu nadaljnje oskrbe. S strokovno, razumljivo in kontinuirano obravnavo medicinska sestra prispeva k boljšemu sodelovanju pacienta, zmanjšanju zapletov, preprečevanju brazgotinjenja in izboljšanju kakovosti življenja (Ling et al., 2023; Myhill et al., 2017; NICE, 2021/2026).

VPRAŠANJA ZA RAZMISLEK

1. Kako lahko medicinska sestra pri pacientu z aknasto kožo sistematično oceni vpliv bolezni na telesno samopodobo, socialne odnose in kakovost življenja?
2. Katere informacije mora pacient prejeti, da bo pravilno in varno uporabljal predpisano lokalno ali sistemsko zdravljenje?
3. Kako se aktivnosti zdravstvene nege razlikujejo pri ambulantnem in hospitaliziranem pacientu z aknasto kožo?

4. Kateri znaki ali težave pri pacientu z aknami zahtevajo dodatno pozornost, obveščanje zdravnika ali prilagoditev načrta zdravstvene nege?
5. Kako lahko medicinska sestra pri pacientu spodbuja adherentnost zdravljenju in preprečuje prezgodnjo prekinitev zdravljenja zaradi počasnega izboljšanja ali začetnega draženja kože?

LITERATURA

1. de Vries, F., Driessen, R., Tjin, E., Westenberg, A., Vehof, H., & van de Kerkhof, P. (2022). The association between acne care provision and quality of life: A cross-sectional survey. *Health Science Reports, 5*(2), e487. https://doi.org/10.1002/hsr2.487
2. Ghaderi, R., Saadatjoo, A., & Ghaderi, F. (2013). Evaluating of life quality in patients with acne vulgaris using generic and specific questionnaires. *Dermatology Research and Practice, 2013*, Article 108624. https://doi.org/10.1155/2013/108624
3. Hazarika, N., & Archana, M. (2016). The psychosocial impact of acne vulgaris. *Indian Journal of Dermatology, 61*(5), 515–520. https://doi.org/10.4103/0019-5154.190102
4. Ip, A., Muller, I., Geraghty, A. W. A., Platt, D., Little, P., & Santer, M. (2021). Views and experiences of people with acne vulgaris and healthcare professionals about treatments: Systematic review and thematic synthesis of qualitative research. *BMJ Open, 11*(2), e041794. https://doi.org/10.1136/bmjopen-2020-041794
5. Ling, W. Y., Loo, C. H., Mohd Akhir, N. S. N., Tan, J. L., Mohd Ali, N., & Tan, W. C. (2023). The effect of medical education and counselling on treatment adherence and disease severity in patients with acne vulgaris: A non-randomised interventional study. *Medical Journal of Malaysia, 78*(3), 263–269. https://e-mjm.org/2023/v78n3/acne-vulgaris.pdf
6. Myhill, T., Coulson, W., Nixon, P., Royal, S., McCormack, T., & Kerrouche, N. (2017). Use of supplementary patient education material increases treatment adherence and satisfaction among acne patients receiving adapalene 0.1%/benzoyl peroxide 2.5% gel in primary care clinics: A multicenter, randomized, controlled clinical study. *Dermatology and Therapy, 7*(4), 515–524. https://doi.org/10.1007/s13555-017-0203-4
7. National Institute for Health and Care Excellence. (2021). *Acne vulgaris: Management* (NICE Guideline No. NG198). Updated April 30, 2026. https://www.nice.org.uk/guidance/ng198
8. Reynolds, R. V., Yeung, H., Cheng, C. E., Cook-Bolden, F., Desai, S. R., Druby, K. M., Freeman, E. E., Keri, J. E., Stein Gold, L. F., Tan, J. K. L., Tollefson, M. M., Weiss, J. S., Wu, P. A., Zaenglein, A. L., Han, J. M., & Barbieri, J. S. (2024). Guidelines of care for the management of acne vulgaris. *Journal of the American Academy of Dermatology, 90*(5), 1006.e1–1006.e30. https://doi.org/10.1016/j.jaad.2023.12.017
9. Tobiasz, A., Nowicka, D., & Szepietowski, J. C. (2022). Acne vulgaris: Novel treatment options and factors affecting therapy adherence. *Journal of Clinical Medicine, 11*(24), Article 7535. https://doi.org/10.3390/jcm11247535
10. Valjavec, M., & Starbek Zorko, M. (2021). Priporočila za zdravljenje aken, povzeta po najnovejših mednarodnih smernicah. *Slovenska pediatrija, 28*(3), 138–146. https://doi.org/10.38031/slovpediatr-2021-3-03

11. Zaenglein, A. L., Pathy, A. L., Schlosser, B. J., Alikhan, A., Baldwin, H. E., Berson, D. S., Bowe, W. P., Graber, E. M., Harper, J. C., Kang, S., Keri, J. E., Leyden, J. J., Reynolds, R. V., Silverberg, N. B., Stein Gold, L. F., Tollefson, M. M., Weiss, J. S., Dolan, N. C., Sagan, A. A., Stern, M., Boyer, K. M., & Bhushan, R. (2016). Guidelines of care for the management of acne vulgaris. *Journal of the American Academy of Dermatology, 74*(5), 945–973.e33. https://doi.org/10.1016/j.jaad.2015.12.037

BOLEZNI NOHTOV

Prim. doc. dr. Tanja Planinšek Ručigaj, dr. med., višja svetnica, specialistka dermatovenerologije in EFWH

Dermatovenerološka klinika, Univerzitetni klinični center Ljubljana

UVOD

Nohtna enota je anatomsko in funkcionalno kompleksen kožni privesek. Sestavljajo jo nohtna plošča, matriks, nohtno ležišče, hiponihij ter proksimalna in lateralni nohtni gubi. Nohti varujejo distalni del prstov, omogočajo natančen prijem, izboljšajo taktilno zaznavo, sodelujejo pri finih motoričnih opravilih ter imajo pomembno estetsko in psihosocialno vlogo. Spremembe nohtov zato niso zgolj kozmetična motnja, temveč lahko opozarjajo na lokalno okužbo, vnetno dermatozo, tumor, travmatsko okvaro, reakcijo na zdravila ali sistemsko bolezen. Pregled vseh dvajsetih nohtnih enot je pomemben del dermatološkega pregleda, saj se številne bolezni kažejo s prekrivajočimi se znaki, kot so oniholiza, subungvalna hiperkeratoza, zadebelitev nohtne plošče, razbarvanje, piting, krhkost, bolečina, vnetje obnohtja ali distrofija nohta (Lee & Lipner, 2022).

Diagnostika bolezni nohtov zahteva natančno anamnezo: trajanje sprememb, število prizadetih nohtov, prizadetost nohtov rok in/ali nog, poklicne in vsakodnevne izpostavitve vodi, detergentom, topilom, mikrotravmam, obutvi, manikuri in pedikuri, pridružene kožne ali sistemske bolezni ter zdravila. Klinični pregled mora vključevati nohtno ploščo, matriks, nohtno ležišče, proksimalno in lateralni nohtni gubi, hiponihij, kožo dlani in stopal, interdigitalne prostore, lasišče, sluznice in sklepe, kadar sumimo na vnetno ali sistemsko bolezen. Dermoskopija nohtov oziroma onihoskopija je neinvazivna metoda, ki izboljša prepoznavanje značilnih vzorcev pri luskavici nohtov, lichen planusu nohtov, onihomikozi, vzdolžni melanonihiji in tumorjih nohtne enote, vendar pri številnih boleznih ne nadomesti mikrobiološke, mikološke ali histopatološke potrditve (Sar-Pomian et al., 2024).

Pri boleznih nohtov je posebej pomembno, da pred uvedbo dolgotrajnega sistemskega zdravljenja diagnozo potrdimo z ustreznimi preiskavami. Pri sumu na onihomikozo so priporočljivi neposredni mikroskopski pregled s kalijevim hidroksidom (KOH), mikološka kultura, histopatološka preiskava nohtnega odrezka z barvanjem s periodno kislino in

Schiffovim reagentom (PAS) ali molekularna diagnostika z verižno reakcijo s polimerazo (PCR), kadar je dostopna. Pri izolirani distrofiji enega nohta, hitro napredujoči pigmentirani progi, krvavitvah, bolečini, nodusu, ulceraciji ali destrukciji nohta je treba vedno pomisliti na tumor nohtne enote in pravočasno opraviti biopsijo (Lee & Lipner, 2022).

ONIHOMIKOZA

Onihomikoza je najpogostejša bolezen nohtov v klinični praksi in pomeni glivično okužbo nohtne plošče, nohtnega ležišča ali obeh struktur. Povzročajo jo dermatofiti, kvasovke in nedermatofitne plesni, najpogosteje pa so vpleteni dermatofiti, zlasti vrste iz rodu Trichophyton. Bolezen je pogostejša pri starejših, pri pacientih s sladkorno boleznijo, periferno žilno boleznijo, imunosupresijo, tineo pedis, hiperhidrozo, ponavljajočimi se mikrotravmami in pri osebah, ki nosijo okluzivno obutev. Onihomikoza ni zgolj estetska sprememba, saj lahko povzroča bolečino, težave pri hoji, sekundarne bakterijske okužbe, funkcionalne omejitve in pomembno psihosocialno breme (Falotico & Lipner, 2022; Lee & Lipner, 2022).

Klinično se najpogosteje kaže kot distalna lateralna subungvalna onihomikoza, pri kateri okužba napreduje od distalnega oziroma lateralnega roba nohta proti proksimalnemu delu. Noht postane rumenkast, belkast ali rjavkast, zadebeljen, krhek, pod nohtom se nabira hiperkeratotičen detritus, pojavi se oniholiza (odstopanje nohtne plošče od nohtnega ležišča) in sčasoma lahko popolna distrofična sprememba nohta. Bela površinska onihomikoza se kaže z belkastimi, kredastimi, površinsko odstranljivimi lisami na nohtni plošči, proksimalna subungvalna oblika pa je redkejša in lahko opozarja na imunosupresijo. Kandidiaza nohtov je pogostejša na nohtih rok, pogosto v povezavi s kronično paronihijo in dolgotrajno izpostavljenostjo vlagi (Falotico & Lipner, 2022).

Diagnoza ne sme temeljiti samo na kliničnem videzu, ker onihomikozo pogosto posnemajo luskavica nohtov, lichen planus nohtov, travma, ekcem, spremembe nohtov pri alopeciji areati, bradavice, subungvalni tumorji in melanom. Priporočljiva je mikološka potrditev pred uvedbo sistemskega antimikotika. Vzorec je treba odvzeti iz najbolj proksimalnega aktivnega dela spremembe, po možnosti iz subungvalnega detritusa ali nohtnega odrezka. Neposredni mikroskopski pregled s KOH je hiter in poceni, kultura omogoča identifikacijo živega povzročitelja, histopatologija s PAS je občutljiva za dokaz glivnih elementov v nohtni plošči, PCR pa lahko skrajša čas do identifikacije (Falotico & Lipner, 2022; Lee & Lipner, 2022).

Potrditev onihomikoze pred zdravljenjem

- Klinični videz nohta ni dovolj zanesljiv za diagnozo onihomikoze.
- Pred sistemskim zdravljenjem je priporočljiva mikološka potrditev.
- Vzorec je najbolje odvzeti iz najbolj proksimalnega aktivnega dela spremembe.
- Neustrezno zdravljenje domnevne glivične okužbe lahko odloži prepoznavo vnetne ali tumorske bolezni nohtne enote.

Zdravljenje je odvisno od obsega bolezni, števila prizadetih nohtov, debeline nohtne plošče, prizadetosti matriksa, vrste povzročitelja, starosti in komorbidnosti pacienta. Lokalno zdravljenje je primerno pri blagi do zmerni bolezni, kadar je prizadeta manjša površina nohta, brez izrazite prizadetosti matriksa in pri pacientih, pri katerih sistemsko zdravljenje ni primerno. Uporabljajo se antimikotični laki in raztopine, kot so amorolfin 5 % lak, ciklopiroks 8 % lak, efinakonazol 10 % raztopina in tavaborol 5 % raztopina, pri čemer je trajanje zdravljenja dolgo, običajno več mesecev, pri nohtih nog pogosto približno 48 tednov. Sistemsko zdravljenje je učinkovitejše pri zmerni do hudi onihomikozi, ob prizadetosti več nohtov ali matriksa, dermatofitomu ali izraziti subungvalni hiperkeratozi (zadebelitvi rožene mase pod nohtno ploščo). Terbinafin je pri dermatofitni onihomikozi najpogostejša prva izbira, običajno 250 mg enkrat dnevno 6 tednov za nohte rok in 12 tednov za nohte nog. Itrakonazol se lahko uporablja kontinuirano v odmerku 200 mg dnevno 6 tednov za nohte rok in 12 tednov za nohte nog ali pulzno 200 mg dvakrat dnevno 1 teden mesečno, navadno 2 pulza za nohte rok in 3–4 pulze za nohte nog. Flukonazol se uporablja izven registriranih indikacij v različnih shemah, pogosto 150–300 mg enkrat tedensko več mesecev, kadar je to klinično utemeljeno. Pri sistemskem zdravljenju so pomembni pregled interakcij, kontrola jetrnih testov in presoja tveganja za neželene učinke (Falotico & Lipner, 2022; Gupta et al., 2020; Lipner & Scher, 2019).

Higienski in preventivni ukrepi so pri onihomikozi bistveni, ker so ponovitve pogoste. Pacient naj zdravi sočasno tineo pedis, redno suši stopala in interdigitalne prostore, pogosto menja nogavice, uporablja zračno obutev, razkužuje ali menja obutev, se izogiba hoji bos v skupnih mokrih prostorih, nohte striže ravno in kratko ter ne deli pribora za nego nohtov. Pri izrazito zadebeljenih nohtih pomaga mehanska ali kemična redukcija nohtne plošče, ker izboljša penetracijo lokalnih učinkovin in zmanjša pritisk v obutvi. Laserske in druge naprave imajo v literaturi omejeno in neenotno z raziskavami podprto učinkovitost, zato jih ne smemo obravnavati kot zamenjavo za preverjeno antimikotično zdravljenje (Falotico & Lipner, 2022; Kawa et al., 2019).

LICHEN PLANUS NOHTOV

Lichen planus nohtov je vnetna bolezen nohtne enote, ki lahko prizadene matriks, nohtno ležišče in nohtne gube. Etiologija je imunsko posredovana, z limfocitnim vnetjem na dermoepidermalni oziroma epitelijski meji nohtne enote. Bolezen je klinično zelo pomembna, ker lahko povzroči trajno brazgotinjenje, pterigij (brazgotinsko preraščanje proksimalne nohtne gube čez nohtno ploščo), atrofijo nohta (stanjšanje in zmanjšanje nohtne plošče) in anonihijo (odsotnost nohta oziroma nohtne plošče); zato jo je treba prepoznati zgodaj in zdraviti odločno. Lahko se pojavi skupaj z lichen planusom na koži, sluznicah ali v lasišču, lahko pa je izoliran samo na nohtih (Hinshaw & Rubin, 2015; Hwang et al., 2024).

Klinično se bolezen kaže z vzdolžnimi brazdami, vzdolžnim cepljenjem, tanjšanjem nohtne plošče, onihoreksijo, trahionihijo (hrapav, matiran in vzdolžno izbrazdan noht z videzom brusnega papirja), distalnim cepljenjem, oniholizo, subungvalno hiperkeratozo, rdečo lunulo (rdečkasto obarvan polmesečasti predel pri korenu nohta), bolečino in v napredovali fazi z dorzalnim pterigijem. Onihoskopija lahko prikaže onihoreksijo (vzdolžno cepljenje in krhkost nohtne plošče), vzdolžno melanonihijo (vzdolžno rjavo ali črno pigmentirano progo v nohtu), oniholizo (odstopanje nohtne plošče od nohtnega ležišča), rdečo lunulo in druge subtilne spremembe, vendar pri atipičnih primerih, izolirani prizadetosti enega nohta ali sumu na tumor ostaja pomembna histopatološka potrditev (Hwang et al., 2024; Sar-Pomian et al., 2024).

Diagnostika temelji na kliničnem pregledu nohtov, kože, lasišča in sluznic, oceni brazgotinskih sprememb ter izključitvi onihomikoze, luskavice, alopecije areate, travme in tumorjev. Če je prizadet en sam noht, če je sprememba destruktivna ali če se pojavi pigmentacija oziroma nodus, je potrebna biopsija. Histopatološko so lahko prisotni hiperkeratoza, žagast akantotičen epitelij, limfocitni infiltrat ob bazalni membrani in znaki okvare matriksa ali nohtnega ležišča (Hwang et al., 2024).

Zdravljenje je odvisno od aktivnosti in obsega bolezni, vendar mora biti pri aktivnem lichen planusu nohtov zgodnje, ker je brazgotinska okvara lahko trajna. Lokalni visokopotentni kortikosteroidi pod okluzijo so lahko koristni pri blagih oblikah, vendar so pogosto nezadostni kot monoterapija. Intralezijski triamcinolon acetonid, običajno 2,5–10 mg/ml v majhnih količinah v prizadeto nohtno gubo oziroma matriks v 4–6-tedenskih intervalih, je pogosto temelj zdravljenja aktivne omejene bolezni. Pri hitro napredujoči, boleči, številčni ali brazgotinski bolezni se uporabljajo sistemski kortikosteroidi, na primer prednizon približno 0,5 mg/kg/dan s postopnim zniževanjem, ali intramuskularni triamcinolon v individualiziranih shemah. Pri kroničnih ali refraktarnih oblikah so opisani retinoidi, ciklosporin, metotreksat,

mikofenolat mofetil, hidroksiklorokin in v novejših poročilih zaviralci Janusovih kinaz (JAK), vendar je podpora v raziskavah manj trdna kot pri luskavici nohtov (Hwang et al., 2024; Iorizzo et al., 2020).

Higienski ukrepi vključujejo zaščito pred travmo, kratko striženje nohtov, izogibanje agresivni manikuri, umetnim nohtom in mehanskemu odstranjevanju obnohtne kožice. Pacienta je treba opozoriti, da se že nastale brazgotinske spremembe pogosto ne popravijo, zato je cilj zdravljenja zaustavitev napredovanja in ohranitev nohtne enote (Hwang et al., 2024; Hinshaw & Rubin, 2015).

Zgodnje prepoznavanje brazgotinskih sprememb

- Vzdolžno cepljenje, tanjšanje nohta, pterigij in napredovala distrofija lahko pomenijo aktivno prizadetost matriksa.
- Pri lichen planusu nohtov je cilj zdravljenja predvsem preprečevanje trajne okvare nohtne enote.
- Enonohtna destruktivna sprememba zahteva previdnost, ker lahko posnema vnetje, okužbo ali tumor.
- Pacienta je treba opozoriti, da se že nastale brazgotinske spremembe pogosto ne popravijo.

AKUTNA PARONIHIJA

Akutna paronihija je akutno vnetje proksimalne ali lateralne nohtne gube, najpogosteje po manjši poškodbi, trganju obnohtne kožice, grizenju nohtov, manikuri, vraščenem nohtu ali drugi motnji zaščitne funkcije kutikule. Etiološko so pogosto vpleteni Staphylococcus aureus, streptokoki in mešana flora, redkeje herpes simplex virus, kadar se pojavi herpetični panaricij (herpetic whitlow). Bolezen je pogosta pri vseh starostih, zlasti pri osebah z navado grizenja nohtov, pri otrocih, pri osebah z ročnim delom in po manipulacijah obnohtja (Lee & Lipner, 2022).

Klinično se kaže z nenadno bolečino, eritemom, oteklino, toploto in občutljivostjo obnohtja. Kadar nastane absces, je prisotna fluktuacija, gnojni izcedek ali podminiranje nohtne gube. Diagnoza je običajno klinična, kultura je smiselna pri hudih, ponavljajočih, imunsko kompromitiranih ali na zdravljenje odpornih primerih. Herpetični panaricij je treba razlikovati od bakterijske paronihije, ker incizija pri herpetični okužbi ni indicirana in lahko poslabša potek (Lee & Lipner, 2022).

Zdravljenje zgodnje neabscedirane akutne paronihije vključuje tople kopeli, antiseptične obkladke, lokalni antiseptik in lokalni antibiotik, na primer mupirocin ali fusidno kislino, če je dostopna in primerna. Pri abscesu je potrebna incizija in drenaža, včasih delna odstranitev

nohtne plošče, če se gnoj razširi pod noht; kadar je gnoj omejen pod intaktno nohtno ploščo in povzroča izrazit pritisk, je potrebna tudi trepanacija nohta za izpraznitev vsebine. Sistemski antibiotik je indiciran pri celulitisu, limfangitisu, hudi bolečini, imunosupresiji, sladkorni bolezni ali obsežni okužbi. Izbira antibiotika mora upoštevati najverjetnejše povzročitelje, lokalno odpornost, alergije in tveganje za proti meticilinu odporni Staphylococcus aureus (MRSA); običajno se uporabljajo antistafilokokni antibiotiki, kot so dikloksacilin ali cefaleksin, pri ustreznih indikacijah pa tudi klindamicin ali amoksicilin s klavulansko kislino. Pri herpetičnem panariciju incizija ni indicirana; protivirusno zdravljenje z aciklovirjem ali valaciklovirjem je smiselno pri zgodnjem, hudem ali ponavljajočem poteku, odmerjanje pa se prilagodi kliničnim okoliščinam in ledvični funkciji (Krusinski, 1988; Lee & Lipner, 2022; Leggit, 2017; Rockwell, 2001).

Akutno boleče obnohtje

- Nenadna bolečina, rdečina, oteklina in gnoj ob nohtni gubi govorijo za akutno paronihijo.
- Absces zahteva pravočasno drenažo, ker samo lokalna oskrba običajno ne zadošča.
- Herpetični panaricij je treba prepoznati, ker incizija pri tej okužbi ni indicirana.
- Ponavljajoče poškodbe obnohtja, grizenje nohtov in agresivna manikura povečujejo tveganje za ponovitve.

KRONIČNA PARONIHIJA

Kronična paronihija je dolgotrajno vnetje nohtnih gub, ki traja več kot šest tednov in je pogosto posledica kronične okvare kutikule. Etiološko jo danes razumemo predvsem kot kronični iritativni dermatitis nohtne gube z moteno bariero; sekundarna kolonizacija s Candido je pogosta, vendar ni vedno primarni vzrok. Pogosta je pri osebah, ki pogosto delajo z vodo, detergenti, hrano ali kemikalijami, pri zdravstvenih delavcih, čistilkah, frizerjih, kuharjih, gospodinjah, pacientih s sladkorno boleznijo, ekcemom in pri pacientih na nekaterih tarčnih onkoloških zdravilih (Hinshaw & Rubin, 2015; Lee & Lipner, 2022).

Klinično se kaže z oteklino, rdečino, občutljivostjo, izgubo kutikule, občasnim izcedkom, valovito ali prečno brazdasto nohtno ploščo in kronično distrofijo nohta. Diagnoza je klinična, mikrobiološka kultura pa pomaga pri izcedku, ponavljajočih poslabšanjih ali sumu na bakterijsko oziroma glivično superinfekcijo. Pri trdovratni enostranski paronihiji, krvavitvi, ulceraciji ali tumorozni nohtni gubi je treba izključiti skvamoznocelični karcinom ali drug tumor (Lee & Lipner, 2022).

Zdravljenje temelji na obnovi bariere in umiritvi vnetja. Najpomembnejši ukrep je zmanjšanje stika z vodo, detergenti in dražili, uporaba bombažnih rokavic pod zaščitnimi nitrilnimi ali vinilnimi rokavicami pri mokrem delu, redna uporaba mastnih emolientov in izogibanje odstranjevanju kutikule. Lokalni kortikosteroidi srednje do visoke jakosti ali lokalni kalcinevrinski inhibitorji so pogosto učinkovitejši od samega antimikotika, zlasti če prevladuje dermatitis. Če je potrjena ali močno sumljiva kandidna komponenta, se lahko doda lokalni azol, na primer klotrimazol, mikonazol ali ekonazol dvakrat dnevno več tednov, vendar antimikotik ni osrednje zdravljenje, kadar gre predvsem za kronični iritativni dermatitis. Sistemski antimikotik je rezerviran za redke, mikološko potrjene in trdovratne kandidne okužbe ter zahteva individualno presojo diagnoze, interakcij in tveganj. Kirurški pristopi so rezervirani za redke kronične, na zdravljenje odporne primere (Galili et al., 2026; Hinshaw & Rubin, 2015; Lee & Lipner, 2022; Leggit, 2017; Rigopoulos et al., 2009).

Vsakodnevne navade, ki vzdržujejo paronihijo

- Pogosto močenje rok, detergenti in odstranjevanje kutikule slabijo zaščitno bariero nohtne gube.
- Zaščitne rokavice so učinkovitejše, kadar se pod njimi uporabljajo bombažne rokavice, ki zmanjšajo maceracijo.
- Ponavljajoča uporaba antimikotikov brez potrjene kandidne okužbe ne odpravi osnovnega iritativnega vnetja.
- Redna obnova bariere z emolienti zmanjša draženje in tveganje za poslabšanja.

SINDROM ZELENEGA NOHTA

Sindrom zelenega nohta je najpogosteje povezan s kolonizacijo ali okužbo s Pseudomonas aeruginosa, ki proizvaja pigmente, med njimi piocianin in pioverdin. Pojavi se predvsem pri oniholizi, kronični paronihiji, dolgotrajni vlagi, umetnih nohtih, ponavljajočem stiku z vodo in pri nohtih, ki so že spremenjeni zaradi luskavice, travme ali onihomikoze. Epidemiološko je pogostejši pri osebah, ki pogosto močijo roke in pri tistih, ki imajo ločitev nohtne plošče od nohtnega ležišča, ker nastane vlažen prostor, ugoden za rast bakterij (Lee & Lipner, 2022).

Klinično je značilno zeleno, zeleno-rjavo ali modro-zeleno obarvanje nohtne plošče, pogosto v predelu oniholize. Lahko je prisotna blaga bolečina, neprijeten vonj, kronična paronihija ali sočasna glivična okužba. Diagnoza je najpogosteje klinična, pri nejasnih ali ponavljajočih primerih pa se opravi bakteriološka kultura in izključi onihomikoza. Pri izoliranih pigmentacijah je treba paziti, da zelene obarvanosti ne zamenjamo s krvavitvijo, eksogenim pigmentom ali melanocitno lezijo (Lee & Lipner, 2022).

Zdravljenje temelji na odstranitvi predispozicijskih dejavnikov. Noht je treba skrajšati do adherentnega dela, zmanjšati oniholitični prostor, vzdrževati suhost, prekiniti uporabo umetnih nohtov in zaščititi roke pred vodo. Lokalno se uporabljajo antiseptične raztopine, ocetna kislina v razredčeni obliki, klorheksidin ali lokalni antibiotiki z učinkom na Pseudomonas, na primer fluorokinolonske kapljice, kadar je tak pristop klinično upravičen. Sistemski antibiotik je redko potreben in je rezerviran za razširjeno okužbo mehkih tkiv, imunsko ogrožene paciente ali neuspeh lokalnega zdravljenja ob potrjeni občutljivosti povzročitelja (Lee & Lipner, 2022).

VRAŠČEN NOHT

Vraščen noht pomeni boleče vraščanje lateralnega roba nohtne plošče v nohtno gubo, najpogosteje na palcu noge. Nastane zaradi kombinacije nepravilnega striženja nohtov, ozke obutve, pretiranega striženja lateralnih robov, travme, hiperhidroze, nepravilne anatomije nohtne plošče, debelosti in genetske predispozicije. Pogost je pri mladostnikih in mladih odraslih, vendar se pojavlja v vseh starostnih skupinah. Klinično povzroča bolečino pri hoji, eritem, oteklino, razrast granulacijskega tkiva, gnojenje in sekundarno bakterijsko okužbo (Lee & Lipner, 2022).

Diagnoza je klinična. Pomembno je oceniti stopnjo vnetja, prisotnost granulacijskega tkiva, sekundarne okužbe, žilni status in dejavnike, ki vzdržujejo bolezen. Pri ponavljajočih primerih je treba oceniti obliko nohta, obutev, higieno stopal in izključiti morebitno onihomikozo, ker zadebeljen noht povečuje pritisk na nohtno gubo. Diferencialno je treba izključiti periungvalne bradavice, eksostozo, piogeni granulom in tumorje, kadar sprememba ni tipična (Lee & Lipner, 2022).

Blage oblike se zdravijo konzervativno z ravnim striženjem nohtov, nošenjem široke obutve, namakanjem, lokalnim antiseptikom, dvigovanjem lateralnega roba s tamponado, silikonskimi vložki ali ortoniksijo (nekirurška korekcija vraščenega nohta z opornico ali sponko, ki postopno usmerja rast nohtne plošče). Pri vnetju se lahko kratkotrajno doda lokalni kortikosteroid in antiseptik. Sistemski antibiotik ni potreben pri neinfektivnem vnetju, indiciran pa je pri celulitisu ali sistemskih znakih okužbe. Pri zmernih in hudih ponavljajočih oblikah je učinkovita delna avulzija (odstranitev) lateralnega roba nohta s kemično matriciektomijo (odstranitev vraščenega stranskega dela nohtne plošče in kemično uničenje pripadajočega dela matriksa, da se zmanjša tveganje za ponovno vraščanje), najpogosteje s fenolom ali natrijevim hidroksidom, oziroma kirurška korekcija. Po posegu so pomembni razbremenitev, higiena, suha nega in nadzor celjenja (Lee & Lipner, 2022).

Preprečevanje vraščanja nohta

- Noht naj bo strižen ravno, brez globokega zaokroževanja lateralnih robov.
- Ozka obutev in ponavljajoč pritisk povečujeta bolečino, vnetje in tveganje za ponovitve.
- Pri ponavljajočih težavah je treba oceniti obliko nohta, obutev, izključiti onihomikozo in mehanske obremenitve.
- Granulacijsko tkivo, gnojenje ali celulitis pomenijo napredovalo vnetje, ki zahteva dodatno ukrepanje.

TRAHIONIHIJA

Trahionihija pomeni hrapav, moten, vzdolžno izbrazdan, krhek noht, ki ima videz brusnega papirja. Lahko je idiopatska ali povezana z alopecijo areato, lichen planusom, luskavico, atopijskim dermatitisom in drugimi vnetnimi stanji. Kadar je prizadetih vseh dvajset nohtov, govorimo o distrofiji dvajsetih nohtov. Pogostejša je pri otrocih, vendar se pojavlja tudi pri odraslih. Etiološko gre za kronično nizkointenzivno vnetje matriksa, ki moti nastajanje nohtne plošče (Hinshaw & Rubin, 2015).

Klinično so nohti tanki, hrapavi, matirani, vzdolžno rebrasti, lomljivi, včasih s pitingom (drobnimi vdolbinicami na površini nohtne plošče) in levkonihijo (belo obarvanje nohtne plošče). Bolečina praviloma ni izrazita, vendar je estetska prizadetost lahko velika. Diagnoza je klinična, vendar je treba iskati znake alopecije areate, luskavice, lichen planusa in atopije. Biopsija je redko potrebna, ker lahko povzroči trajno distrofijo (spremenjeno rast, obliko ali zgradbo nohta), smiselna pa je pri atipični, izolirani ali progresivni spremembi, kadar je treba izključiti brazgotinsko bolezen ali tumor (Hinshaw & Rubin, 2015; Hwang et al., 2024).

Zdravljenje je pogosto zahtevno, ker je potek lahko kroničen, hkrati pa je pri otrocih možna spontana izboljšava. Uporabljajo se emolienti, zaščita pred travmo, lokalni kortikosteroidi, kalcinevrinski inhibitorji, občasno intralezijski kortikosteroidi pri omejenih aktivnih spremembah in zdravljenje osnovne bolezni, če je prepoznana. Sistemsko zdravljenje je redko in rezervirano za hudo, simptomatsko ali z osnovno vnetno boleznijo povezano trahionihijo. Pacienta je treba poučiti, da je rast nohtov počasna in da je ocena učinka zdravljenja mogoča šele po več mesecih (Hinshaw & Rubin, 2015).

KRHKI NOHTI – SINDROM KRHKIH NOHTOV

Sindrom krhkih nohtov je pogosta motnja, za katero so značilni lomljenje, luščenje, cepljenje in zmanjšana odpornost nohtne plošče. Etiologija je večfaktorska. Primarna oblika je povezana s staranjem nohta, zmanjšano sposobnostjo zadrževanja vode in spremembami keratinske

strukture, sekundarna pa z delom v mokrem, detergenti, topili, pretirano manikuro, odstranjevalci laka, mikrotravmami, onihomikozo, luskavico, lichen planusom, ekcemom, motnjami delovanja ščitnice, pomanjkanjem železa in nekaterimi zdravili. Bolezen je pogostejša pri ženskah in pogosto prizadene nohte rok (Lee & Lipner, 2022).

Klinično se pojavljajo lamelarna onihoshizija, pri kateri se distalni del nohta lušči v plasteh, onihoreksija z vzdolžnimi razpokami in fisurami ter površinska granulacija keratina, zlasti po pogosti uporabi lakov. Diagnoza je klinična, vendar je treba pri izrazitih, nenadnih ali generaliziranih spremembah izključiti onihomikozo, vnetne dermatoze, pomanjkanje železa in sistemske bolezni. Zdravljenje temelji na odpravi sprožilcev, zaščiti pred vodo in kemikalijami, nošenju rokavic, redni uporabi emolientov in humektantov, izogibanju agresivni manikuri ter kratkem striženju nohtov. Biotin se pogosto uporablja, vendar je podpora v raziskavah omejena; pomembno je opozoriti, da lahko zlasti višji odmerki motijo nekatere imunokemične laboratorijske teste, predvsem določanje troponina in ščitničnih hormonov (Lee & Lipner, 2022).

BEAUJEVE ČRTE IN ONIHOMADEZA

Beaujeve črte so prečne depresije nohtne plošče, ki nastanejo zaradi začasne upočasnitve ali prekinitve aktivnosti matriksa. Onihomadeza je hujša oblika istega procesa, pri kateri pride do proksimalne ločitve in lahko do odpadanja nohtne plošče. Etiološko so povezane z okužbami, visoko vročino, sistemskimi boleznimi, zdravili, kemoterapijo, travmo, avtoimunskimi boleznimi in včasih z idiopatskim potekom. Pri otrocih so opisane po virusnih okužbah, tudi po bolezni rok, nog in ust (Lee & Lipner, 2022).

Klinična slika je odvisna od časa in intenzivnosti poškodbe matriksa. Ker noht raste počasi, se prečna brazda sčasoma pomika distalno, kar lahko pomaga oceniti čas sprožilnega dogodka. Diagnoza temelji na anamnezi in kliničnem vzorcu, dodatne preiskave pa so potrebne, če je prizadetost ponavljajoča, boleča, asimetrična ali povezana s sistemskimi znaki. Zdravljenje je predvsem usmerjeno v osnovni sprožilec, zaščito nohta in preprečevanje sekundarne okužbe. Pacienta je treba pomiriti, da se noht običajno obnovi, če matriks ni trajno poškodovan (Lee & Lipner, 2022).

RETRONIHIJA

Retronihija je vraščanje nohtne plošče v proksimalno nohtno gubo oziroma motnja rasti, pri kateri nova nohtna plošča potiska staro ploščo navzgor in nazaj proti proksimalnemu delu.

Pogosto nastane po ponavljajoči se travmi, neustrezni obutvi, športnih obremenitvah ali poškodbi. Najpogosteje prizadene palce na nogah. Bolezen je lahko spregledana, ker posnema kronično paronihijo (Lee & Lipner, 2022).

Klinično se kaže z bolečo oteklino proksimalne nohtne gube, rumenkasto nohtno ploščo, upočasnjeno ali ustavljeno rastjo nohta, plastenjem nohtnih plošč in vnetjem. Diagnoza je klinična, ultrazvok pa lahko pomaga potrditi večplastnost nohtne plošče in retronihijo. Zdravljenje blagih primerov vključuje razbremenitev, ustrezno obutev, lokalne kortikosteroide in zaščito pred travmo. Pri izraziti bolečini, kroničnem vnetju ali večplastni plošči je pogosto potrebna avulzija nohta, po kateri se vnetje navadno umiri, nova rast pa zahteva več mesecev (Lee & Lipner, 2022).

SUBUNGVALNI HEMATOM

Subungvalni hematom nastane zaradi krvavitve med nohtno ploščo in nohtnim ležiščem, najpogosteje po akutni travmi ali ponavljajočem pritisku v obutvi. Klinično se kaže kot rdeče, vijolično, rjavo ali črno obarvanje pod nohtom, pogosto z bolečino pri akutni krvavitvi. Z rastjo nohta se pigment običajno pomika distalno, kar ga razlikuje od melanocitnih lezij, ki izvirajo iz matriksa (Lee & Lipner, 2022).

Diagnoza je pogosto klinična, vendar je treba biti previden pri navideznih hematomih brez jasne travme, pri pigmentu, ki se ne pomika distalno, pri ponavljajoči krvavitvi ali pri pridruženi distrofiji. Akutno boleč hematom se lahko zdravi s trepanacijo (prebod oziroma odprtje nohtne plošče za izpraznitev krvi pod nohtom in zmanjšanje pritiska) nohta v prvih 24–48 urah, če je nohtna plošča intaktna in ni znakov kompleksne poškodbe. Pri poškodbi nohtnega ležišča, zlomu distalnega členka ali avulziji je potrebna kirurška ocena. Starejši hematomi se zdravijo konservativno in z zaščito nohta (Lee & Lipner, 2022).

SKVAMOZNOCELIČNI KARCINOM NOHTNE ENOTE

Skvamoznocelični karcinom nohtne enote je najpogostejši maligni tumor nohtne enote, vendar je še vedno redek. Etiološko so lahko vpleteni kronična okužba s humanim papilomavirusom (HPV), imunosupresija, kronična travma, izpostavljenost ionizirajočemu sevanju in kronično vnetje. Najpogosteje prizadene en noht, pogosto palec ali kazalec, in lahko dolgo posnema bradavico, kronično paronihijo, onihomikozo ali travmatsko distrofijo (Lee & Lipner, 2022).
Klinično se kaže kot kronična hiperkeratotična periungvalna ali subungvalna lezija, fisura, ulceracija, krvavitev, bolečina, oniholiza, distrofija nohta ali trdovratna paronihija. Diagnoza

zahteva biopsijo. Zdravljenje je kirurško, od lokalne ekscizije oziroma Mohsove mikrografske kirurgije do širših posegov pri invazivni bolezni. Pri vsaki enonohtni, trdovratni, boleči ali destruktivni spremembi je treba pomisliti na malignom, še posebej če se ne odziva na običajno zdravljenje (Lee & Lipner, 2022).

GLOMUSNI TUMOR

Glomusni tumor je benigni tumor glomusnega telesca, ki je lahko subungvalno lokaliziran in povzroča značilno močno bolečino. Etiologija ni vedno jasna, gre pa za proliferacijo struktur, povezanih s termoregulacijskimi arteriovenskimi anastomozami. Pogosteje se pojavlja pri odraslih, lahko pa je dolgo neprepoznan zaradi majhnosti lezije (Lee & Lipner, 2022).

Klinično je značilna trias hude paroksizmalne bolečine, občutljivosti na mraz in točkovne bolečine ob pritisku. Noht je lahko modrikasto obarvan, vzdolžno izbrazdan ali deformiran, včasih pa je klinični videz skoraj normalen. Diagnoza temelji na kliničnem sumu, dermoskopiji, ultrazvoku ali slikanju z magnetno resonanco (MRI), potrdi pa se histološko po eksciziji. Zdravljenje je kirurška odstranitev, ki praviloma prinese izrazito zmanjšanje bolečine (Lee & Lipner, 2022).

ONIHOGRIFOZA IN ZADEBELJENI DEFORMIRANI NOHTI

Onihogrifoza je izrazita zadebelitev, ukrivljenje in deformacija nohtne plošče, pogosto v obliki kremplja ali roga. Najpogosteje prizadene nohte nog, zlasti palce, in je povezana s starostjo, kronično travmo, neustrezno obutvijo, periferno žilno boleznijo, nevropatijo, zanemarjeno nego nohtov, onihomikozo in ortopedskimi deformacijami. Pri starejših lahko povzroča bolečino, težave pri obutvi, razjede in sekundarne okužbe (Lee & Lipner, 2022).

Diagnoza je klinična, vendar je pomembno izključiti onihomikozo in oceniti prekrvavitev ter nevropatijo. Zdravljenje vključuje redno strokovno redukcijo debeline nohta, zdravljenje sočasne glivične okužbe, primerno obutev, razbremenitev pritiska in nego stopal. Pri hudih, bolečih in ponavljajočih primerih pride v poštev delna ali popolna avulzija nohta z matriciektomijo, zlasti kadar konzervativna oskrba ni več učinkovita (Lee & Lipner, 2022).

SPLOŠNA DIAGNOSTIČNA NAČELA PRI BOLEZNIH NOHTOV

Pri vseh boleznih nohtov je najprej treba opredeliti, ali je prizadet en noht ali več nohtov. Enonohtna sprememba pogosteje opozarja na lokalni vzrok, kot so travma, vraščen noht, bradavica, tumor, glomusni tumor, subungvalni hematom ali melanom. Večnohtna prizadetost

pogosteje kaže na sistemsko, vnetno, infekcijsko, z zdravili ali poklicno pogojeno bolezen. Drugi pomemben diagnostični korak je opredelitev, ali znaki izvirajo iz matriksa ali nohtnega ležišča. Piting, levkonihija, prečne brazde, trahionihija in drobljenje nohta kažejo na matriksno prizadetost, medtem ko oniholiza, subungvalna hiperkeratoza, oljni madeži in drobne črtaste krvavitve bolj kažejo na prizadetost nohtnega ležišča (Lee & Lipner, 2022; Sar-Pomian et al., 2024). Enonohtna boleča, krvaveča, pigmentirana, ulcerirana ali destruktivna sprememba zahteva zgodnje razmišljanje o tumorju nohtne enote, pri več nohtih pa je treba iskati znake luskavice nohtov, lichen planusa nohtov, alopecije areate, ekcema, sistemske bolezni, izpostavljenosti zdravilom in onihomikoze. Takšen pristop zmanjša možnost napačnega zdravljenja domnevne glivične okužbe in pospeši prepoznavo vnetnih ali tumorskih bolezni nohtne enote (Tabela 1).

Mikološka diagnostika je nujna pri sumu na onihomikozo, zlasti pred sistemskim zdravljenjem, ker klinična diagnoza ni dovolj zanesljiva. Onihoskopija je uporabna kot podaljšek kliničnega pregleda, vendar je treba njene izsledke vedno interpretirati v kontekstu celotne klinične slike. Biopsija je indicirana pri sumu na malignom, pri izolirani destruktivni spremembi, pri nenavadni pigmentaciji, pri terapijsko odporni enonohtni bolezni in v situacijah, ko klinično razlikovanje med lichen planusom nohtov, luskavico nohtov, tumorjem, kronično okužbo in travmatsko spremembo ni zanesljivo.

Tabela 1: Klinično-diagnostična orientacija pri boleznih nohtov

A. Pregled po boleznih oziroma stanjih		
Bolezen	**Najznačilnejši klinični poudarki**	**Najbolj uporabna diagnostika**
Onihomikoza	Rumenkasto-rjava diskoloracija, distalna oniholiza, subungvalna hiperkeratoza, zadebelitev in drobljenje, pogosto nohti nog in tinea pedis.	KOH, kultura, PAS nohtnega odrezka ali PCR; onihoskopija kot pomoč.
Luskavica nohtov	Nepravilen piting, oljni madeži, oniholiza z eritematoznim robom, drobne črtaste krvavitve, subungvalna hiperkeratoza, pogosto	Klinični pregled, onihoskopija, izključitev onihomikoze; ocena za psoriatični artritis.

	kožna luskavica ali psoriatični artritis.	
Lichen planus nohtov	Vzdolžne brazde, tanjšanje, cepljenje, rdeča lunula, pterigij, brazgotinjenje in možna anonihija.	Klinični pregled kože in sluznic, onihoskopija, po potrebi biopsija.
Akutna paronihija	Nenadna bolečina, eritem, oteklina, gnoj ob nohtni gubi, pogosto po travmi ali manikuri.	Klinično; kultura pri težjih ali ponavljajočih primerih.
Kronična paronihija	Dolgotrajna oteklina nohtne gube, izguba kutikule, fluktuirajoče vnetje, pogosto delo v mokrem.	Klinično, po potrebi kultura; pri enonohtni trdovratni bolezni biopsija za izključitev tumorja.
Sindrom zelenega nohta	Zeleno-rjava diskoloracija v predelu oniholize, pogosto vlaga in Pseudomonas.	Klinično, bakterijska kultura pri nejasnih primerih, izključitev gliv.
Vraščen noht	Boleč lateralni rob nohta, granulacije, oteklina, najpogosteje palec noge.	Klinično.
Trahionihija	Hrapavi, matirani, vzdolžno izbrazdani nohti, lahko vseh dvajset nohtov.	Klinično, iskanje alopecije areate, luskavice nohtov in lichen planusa nohtov.
Krhki nohti	Lamelarno cepljenje, vzdolžne fisure, lomljivost, pogosto roke in delo v mokrem.	Klinično, izključitev sekundarnih vzrokov.
Beaujeve črte / onihomadeza	Prečne brazde ali proksimalno odstopanje nohta po sistemskem stresu ali travmi.	Anamneza in klinični pregled.
Retronihija	Boleča proksimalna nohtna guba, rumenkasta plošča, ustavljena rast, večplastna plošča.	Klinično, ultrazvok kot pomoč.

Vzdolžna melanonihija	Vzdolžna rjava ali črna proga; sumljivi so širjenje proge, nepravilna pigmentacija, Hutchinsonov znak, distrofija nohta ali nova sprememba pri odraslem.	Onihoskopija, fotodokumentacija, biopsija pri sumljivih znakih.
Subungvalni hematom	Temna krvavitev po travmi, pigment se pomika distalno z rastjo nohta.	Klinično in onihoskopsko spremljanje.
Periungvalne bradavice	Hiperkeratotične papule ob nohtu, lahko deformirajo noht.	Klinično in onihoskopsko; biopsija pri atipiji.
Onihogrifoza	Izrazita zadebelitev, ukrivljenje in deformacija nohtne plošče v obliki kremplja ali roga, najpogosteje na palcu noge.	Klinično; izključitev onihomikoze ter ocena prekrvavitve, nevropatije, obutve in mehanske obremenitve.
Skvamoznocelični karcinom nohtne enote	Kronična enonohtna hiperkeratoza, ulceracija, krvavitev, bolečina ali »bradavica«, ki se ne pozdravi.	Biopsija.
Glomusni tumor	Huda točkovna bolečina, občutljivost na mraz, včasih modrikasta subungvalna lezija.	Klinični testi, ultrazvok ali MRI, histologija.
Subungvalna eksostoza	Boleča trda subungvalna izboklina, najpogosteje na distalnem delu palca noge, lahko dviguje ali deformira nohtno ploščo.	Klinični pregled in rentgensko slikanje; histološka potrditev po kirurški odstranitvi, kadar je indicirana.
B. Diferencialna diagnoza glede na vodilni znak		
Oniholiza	Onihomikoza, luskavica nohtov, travma, tirotoksikoza, kontaktni dermatitis, Pseudomonas, zdravila, tumor nohtnega ležišča.	Onihomikoza ima subungvalni detritus in mikološko potrditev; luskavica nohtov ima eritematozni rob in oljne madeže; tumor je pogosto enonohten in trdovraten.

Subungvalna hiperkeratoza	Onihomikoza, luskavica nohtov, bradavica, skvamoznocelični karcinom nohtne enote, kronična travma.	Pri onihomikozi je potreben mikološki pregled; pri enonohtni, krvaveči ali boleči leziji je potrebna biopsija.
Piting	Luskavica nohtov, alopecija areata, ekcem, lichen planus nohtov, trahionihija.	Psoriatični piting je pogosto nepravilen in globlji; pri alopeciji areati je droben, pravilen in enakomeren.
Vzdolžne brazde in cepljenje	Lichen planus nohtov, starostna onihoreksija, trahionihija, travma, tumor matriksa.	Lichen planus nohtov lahko brazgotini in povzroči pterigij; izolirana brazda enega nohta zahteva izključitev tumorja.
Zelena diskoloracija	Pseudomonas, eksogeni pigment, hematom, glivična kolonizacija.	Zelena barva v oniholitičnem prostoru in mokro okolje govorita za Pseudomonas.
Črna ali rjava vzdolžna proga	Benigna melanonihija, nevus, lentigo, zdravila, travma, glivična okužba, subungvalni melanom.	Sumljivi so širjenje, nepravilna pigmentacija, nova proga pri odraslem, Hutchinsonov znak in distrofija.
Akutno boleče obnohtje	Akutna paronihija, herpetični panaricij, vraščen noht, travma, pulpitis prsta.	Gnojni absces zahteva drenažo; herpetični panaricij ima vezikule in ga ne incidiramo.
Kronično otečeno obnohtje	Kronična paronihija, kontaktni dermatitis, Candida, Pseudomonas, skvamoznocelični karcinom nohtne enote.	Izguba kutikule in delo v mokrem govorita za kronično paronihijo; enostranska trdovratnost zahteva biopsijo.
Prečne brazde	Beaujeve črte, zdravila, kemoterapija, okužbe, sistemski stres, travma matriksa.	Brazda se pomika distalno z rastjo nohta in odraža prehodno motnjo matriksa.

Odpadanje nohta	Onihomadeza, travma, huda paronihija, bulozne bolezni, zdravila, retronihija.	Retronihija ima bolečo proksimalno gubo in ustavljeno rast; onihomadeza sledi začasni prekinitvi rasti.
Huda točkovna bolečina pod nohtom	Glomusni tumor, subungvalna eksostoza, hematom, tumor, okužba.	Glomusni tumor je značilno občutljiv na mraz in pritisk na točno določeno mesto.
Hiperkeratotična periungvalna lezija	Bradavica, kalus, skvamoznocelični karcinom nohtne enote, keratoakantom, kronična travma.	Bradavice so pogoste, vendar terapijsko odporna enonohtna lezija pri odraslem zahteva biopsijo.

Opomba: Povzeto po Hwang et al., 2024, Lee & Lipner 2022, Sar-Pomian et al. 2024.

SPLOŠNA NAČELA ZDRAVLJENJA

Po klinični orientaciji in potrditvi diagnoze sledi odločitev o zdravljenju. Izbira zdravljenja je odvisna od etiologije, obsega bolezni, prizadetosti matriksa ali nohtnega ležišča, simptomov, komorbidnosti, sočasnih zdravil, tveganja za interakcije in možnosti trajne okvare nohtne enote. Ob tem je treba upoštevati splošna načela, ki so skupna številnim boleznim nohtov, zlasti počasno rast nohta, potrebo po zaščiti nohtne enote in pomen dolgotrajnega spremljanja.

Zdravljenje bolezni nohtov je praviloma dolgotrajno, ker je rast nohtov počasna. Nohti rok zrastejo hitreje kot nohti nog, zato je klinično izboljšanje pri nohtih nog pogosto vidno šele po več mesecih. Pacienta je treba pred začetkom zdravljenja poučiti, da cilj ni vedno takojšnja normalizacija videza, temveč zaustavitev napredovanja, odprava bolečine, zmanjšanje okužbe ali vnetja in omogočanje rasti zdravega nohta. Predvsem pri onihomikozi, luskavici in lichen planusu nohtov je nerealno pričakovati hitro izboljšanje, zato je dobro poučevanje pomemben del sodelovanja pri zdravljenju (Lee & Lipner, 2022).

Splošna higiena vključuje kratko, ravno in nežno striženje nohtov, izogibanje rezanju kutikule, izogibanje agresivni manikuri in pedikuri, uporabo individualnega pribora, zaščito rok pri delu v mokrem, skrbno sušenje interdigitalnih prostorov, nošenje udobne in zračne obutve, redno menjavo nogavic in zgodnje zdravljenje tinee pedis. Pri kronični paronihiji in krhkih nohtih so zaščitne rokavice in obnova bariere pogosto pomembnejše od ponavljajočega se antimikotičnega zdravljenja. Pri luskavici nohtov in lichen planusu je posebej pomembno

preprečevanje mikrotravm, ker lahko travma sproži ali vzdržuje vnetje (Hinshaw & Rubin, 2015; Hwang et al., 2024; Lee & Lipner, 2022).

Opozorilni znaki pri spremembah nohtov

- Nova pigmentirana proga pri odraslem zahteva pozorno spremljanje in presojo sumljivih znakov za tumor.
- Trdovratna enonohtna hiperkeratoza, krvavitev, ulceracija, nodus ali destrukcija nohta niso značilni za preprosto glivično okužbo.
- Huda točkovna bolečina pod nohtom lahko kaže na glomusni tumor ali drugo lokalno lezijo.
- Pri spremembah, ki se ne odzivajo na običajno zdravljenje, je treba pravočasno razmisliti o biopsiji.

V klinični praksi so posebej pomembni opozorilni znaki, ki zahtevajo hitro dermatološko ali kirurško obravnavo. Mednje sodijo nova ali spreminjajoča se vzdolžna pigmentirana proga pri odraslem, Hutchinsonov znak, pigmentacija s pridruženo distrofijo nohta, kronična enonohtna hiperkeratoza ali paronihija, ki se ne odziva na običajno zdravljenje, ponavljajoča krvavitev, ulceracija, nodus, destrukcija nohtne plošče, izrazita točkovna bolečina in hitro napredujoča brazgotinska sprememba. Takšne najdbe zahtevajo pravočasno biopsijo oziroma specialistično obravnavo.

ZAKLJUČEK

Bolezni nohtov zajemajo širok spekter infekcijskih, vnetnih, travmatskih, tumorskih in sistemsko pogojenih stanj. Čeprav so pogosto obravnavane kot estetska težava, lahko pomembno vplivajo na hojo, ročno spretnost, delo, šport, bolečino, samopodobo in kakovost življenja. Za pravilno diagnozo je ključen sistematičen pregled vseh nohtov, kože, sluznic in sklepov. Onihomikozo je treba pred zdravljenjem potrditi z mikološkimi preiskavami, luskavico nohtov povezati z možnostjo psoriatičnega artritisa, lichen planus nohtov pa prepoznati zgodaj, ker lahko povzroči trajno brazgotinjenje. Največjo diagnostično previdnost zahtevajo trdovratne enonohtne, boleče, krvaveče, pigmentirane, ulcerirane ali destruktivne spremembe, saj lahko posnemajo okužbo ali vnetje, v resnici pa predstavljajo tumor nohtne enote.

Uspešno zdravljenje bolezni nohtov je praviloma kombinacija etiološkega zdravljenja, protivnetnega ali protimikrobnega zdravljenja, mehanske razbremenitve, korekcije navad in higienskih ukrepov. Pri pacientih je treba poudariti počasno rast nohtov in potrebo po večmesečnem spremljanju. Najboljši rezultati so doseženi, kadar je diagnoza potrjena

pravočasno, kadar se zdravljenje prilagodi anatomskemu mestu prizadetosti in kadar so pacienti aktivno vključeni v preventivne ukrepe, ki zmanjšujejo ponovitve in trajne okvare nohtne enote.

VPRAŠANJA ZA RAZMISLEK

1. Kateri opozorilni znaki pri spremembah nohtov zahtevajo hitrejšo nadaljnjo obravnavo, zlasti kadar je prizadet samo en noht?
2. Zakaj pri sumu na onihomikozo samo klinični videz nohta ni dovolj za zanesljivo odločitev o sistemskem zdravljenju?
3. Kako lahko pravilna higiena stopal, primerna obutev in sušenje interdigitalnih prostorov zmanjšajo tveganje za ponovitve okužb nohtov?
4. Zakaj je pri lichen planusu nohtov pomembno zgodnje prepoznavanje brazgotinskih sprememb in zaščita nohtov pred dodatno travmo?
5. Katere vsakodnevne navade lahko poslabšajo kronično paronihijo ali krhke nohte in kako jih je mogoče spremeniti?

LITERATURA

1. Falotico, J. M., & Lipner, S. R. (2022). Updated perspectives on the diagnosis and management of onychomycosis. *Clinical, Cosmetic and Investigational Dermatology, 15*, 1933–1957. https://doi.org/10.2147/CCID.S362635
2. Galili, E., Shemer, A., Magal, L., Lyakhovitsky, A., Kassem, R., & Kaplan, B. (2026). Efficacy of topical steroidal treatment and hand-care modification in chronic paronychia: A retrospective study. *Dermatology Practical & Conceptual, 16*(2), e6123. https://doi.org/10.5826/dpc.1602a6123
3. Gupta, A. K., Stec, N., Summerbell, R. C., Shear, N. H., Piguet, V., Tosti, A., & Piraccini, B. M. (2020). Onychomycosis: A review. *Journal of the European Academy of Dermatology and Venereology, 34*(9), 1972–1990. https://doi.org/10.1111/jdv.16394
4. Hinshaw, M. A., & Rubin, A. I. (2015). Inflammatory diseases of the nail unit. *Seminars in Cutaneous Medicine and Surgery, 34*(2), 109–116. https://doi.org/10.12788/j.sder.2015.0132
5. Hwang, J. K., Grover, C., Iorizzo, M., Lebwohl, M. G., Piraccini, B. M., Rigopoulos, D. G., & Lipner, S. R. (2024). Nail psoriasis and nail lichen planus: Updates on diagnosis and management. *Journal of the American Academy of Dermatology, 90*(3), 585–596. https://doi.org/10.1016/j.jaad.2023.11.024
6. Iorizzo, M., Tosti, A., Starace, M., Baran, R., Daniel, C. R., III, Di Chiacchio, N., Goettmann, S., Grover, C., Haneke, E., Lipner, S. R., Rich, P., Richert, B., Rigopoulos, D., Rubin, A. I., Zaiac, M., & Piraccini, B. M. (2020). Isolated nail lichen planus: An expert consensus on treatment of the classical form. *Journal of the American Academy of Dermatology, 83*(6), 1717–1723. https://doi.org/10.1016/j.jaad.2020.02.056
7. Kawa, N., Lee, K. C., Anderson, R. R., & Garibyan, L. (2019). Onychomycosis: A review of new and emerging topical and device-based treatments. *The Journal of Clinical and Aesthetic Dermatology, 12*(10), 29–34.
8. Krusinski, P. A. (1988). Treatment of mucocutaneous herpes simplex infections with acyclovir. *Journal of the American Academy of Dermatology, 18*(1 Pt 2), 179–181. https://doi.org/10.1016/S0190-9622(88)70023-7

9. Leggit, J. C. (2017). Acute and chronic paronychia. *American Family Physician, 96*(1), 44–51.
10. Lee, D. K., & Lipner, S. R. (2022). Optimal diagnosis and management of common nail disorders. *Annals of Medicine, 54*(1), 694–712. https://doi.org/10.1080/07853890.2022.2044511
11. Lipner, S. R., & Scher, R. K. (2019). Onychomycosis: Treatment and prevention of recurrence. *Journal of the American Academy of Dermatology, 80*(4), 853–867. https://doi.org/10.1016/j.jaad.2018.05.1260
12. Rigopoulos, D., Gregoriou, S., Belyayeva, E., Larios, G., Kontochristopoulos, G., & Katsambas, A. (2009). Efficacy and safety of tacrolimus ointment 0.1% vs. betamethasone 17-valerate 0.1% in the treatment of chronic paronychia: An unblinded randomized study. *British Journal of Dermatology, 160*(4), 858–860. https://doi.org/10.1111/j.1365-2133.2008.08988.x
13. Rockwell, P. G. (2001). Acute and chronic paronychia. *American Family Physician, 63*(6), 1113–1116.
14. Sar-Pomian, M., Starace, M., Lencastre, A., Piraccini, B. M., Richert, B., Rudnicka, L., Trakatelli, M. G., & Iorizzo, M. (2024). Dermoscopic nail changes in psoriasis, lichen planus, and lichen striatus. *Skin Appendage Disorders, 10*(4), 273–292. https://doi.org/10.1159/000538581

BOLEZNI LASIŠČA IN DLAK

asist. Špela Šuler Baglama, dr. med., specialistka dermatovenerologije

Dermatovenerološka klinika, Univerzitetni klinični center Ljubljana

UVOD

Bolezni lasišča in dlak predstavljajo pomembno in obsežno področje dermatovenerologije. Ne gre zgolj za estetske motnje, temveč tudi za stanja, ki lahko odražajo endokrinološke, avtoimunske ali presnovne bolezni. Spremembe na lasišču in dlakah imajo pogosto pomemben vpliv na psihološko počutje ter kakovost življenja pacientov. Za večino bolezni lasišča in dlak velja, da je učinek terapije večji ob zgodnjem prepoznavanju in zdravljenju. Ustrezna diagnoza temelji na natančnem kliničnem pregledu in morebitnih dodatnih diagnostičnih preiskavah, na podlagi česar je mogoče razlikovati med posameznimi boleznimi ter prepoznati morebitne kombinacije dermatoloških stanj. V zadnjih letih se je zdravljenje bolezni lasišča in dlak pomembno razvilo, kar omogoča učinkovitejše in bolj ciljno usmerjene terapevtske pristope. Za uspešno prepoznavanje in zdravljenje bolezni lasišča in dlak so nepogrešljive tudi medicinske sestre, ki pogosto prve pri pacientih opazijo izpadanje las, luščenje, rdečino ali druge vnetne spremembe na lasišču. Poleg zgodnjega prepoznavanja patoloških stanj lasišča in dlak so medicinske sestre ključne pri izvajanju terapije in zdravstvene nege po naročilu zdravnika, spremljanju učinka in neželenih reakcij zdravil, zdravstvenovzgojnem delu in psihološki podpori pacientu. Vse to je mogoče le na podlagi ustreznega znanja, zato je namen poglavja opolnomočiti medicinske sestre z osnovami anatomije in fiziologije dlak, potekom obravnave bolezni lasišča in dlak v dermatovenerološki ambulanti, najpogostejšimi boleznimi lasišča in dlak ter njihovim zdravljenjem.

Osnovni izrazi, ki se uporabljajo pri boleznih lasišča in dlak

Za lažje razumevanje bolezni lasišča in dlak je smiselno najprej pojasniti osnovne izraze, ki se uporabljajo v trihologiji. **Izpadanje las (efluvij)** opisuje proces povečane izgube las, medtem ko se **plešavost (alopecija)** nanaša na vidno, delno ali popolno izgubo las oziroma dlak, ne glede na obseg ali vzrok (Wang et al., 2024).

OSNOVE ANATOMIJE DLAK

Človeško telo je skozi življenje pokrito z različnimi vrstami dlak, ki jih razlikujemo po debelini, dolžini in barvi. Razumevanje teh razlik je pomembno, saj lahko spremembe v rasti, kakovosti ali razmerju med posameznimi vrstami dlak kažejo na normalne fiziološke procese ali bolezenska stanja. **Glavne vrste dlak po telesu so:**

1. **Lanugo** – mehke, svetle dlake, ki pokrivajo telo ploda in odpadejo v 3. trimesečju ali v prvih tednih življenja.

2. **Velusne dlake** – kratke (1–2 mm), tanke, svetle dlake s premerom manj kot 0,03 mm, ki pri dojenčkih nadomestijo lanugo povsod z izjemo dlani in stopal, kjer dlak ni, ter področij terminalnih dlak (lasišče, obrvi, trepalnice). Na telesu jih je približno 5 milijonov.

3. **Terminalne dlake** – debele vsaj 0,06 mm, dolge (1–50 cm) in temnejše dlake, ki se primarno pojavijo po odpadu lanuga na lasišču, obrveh in trepalnicah, sekundarno pa se pod vplivom androgenov razvijejo v puberteti (npr. v pazduhah in genitalnem predelu) ali v patoloških stanjih, kot je hirsutizem. Zdravi ljudje imajo na lasišču od 80.000 do 120.000 las, ki sodijo med terminalne dlake. Njihovo število s staranjem upada.

4. **Intermediarne dlake** so vmesni tip med velusnimi in terminalnimi dlakami, z debelino med 0,03 in 0,06 mm (Wang et al., 2024; Buffoli et al., 2014).



Slika 1: Shematični prikaz tipov dlak po telesu. Slika prikazuje štiri osnovne tipe človeških dlak glede na njihovo debelino, dolžino in pigmentacijo: lanugo, velusne, intermediarne in terminalne dlake (prirejeno po Wang et al., 2024; avtorska vizualizacija, pripravljena s ChatGPT).

Poleg razlik v debelini, dolžini in pigmentaciji se tipi dlak med seboj ločijo še po razvitosti mišice dvigovalke dlake in velikosti lojnih žlez. Ne glede na vrsto dlake je osnovna anatomija

podobna. Izven kože je dlaka sestavljena iz mrtvih keratiniziranih epitelnih celic, v koži pa je del dlačnega mešička, cevastega uvihanja povrhnjice, ki sega v usnjico in včasih v podkožje ter skrbi za nastajanje in rast dlak. Dlačni mešiček je sestavljen iz več anatomskih struktur. Osrednji del mešička predstavlja dlačno steblo, ki je v koži obdano z notranjo in zunanjo koreninsko ovojnico. Na dnu mešička je dlačna čebulica, v kateri so hitro deleči se keratinociti, ki tvorijo novo dlako. Te zagotavljajo matične celice, ki so v izbočenju zunanje koreninske ovojnice približno na sredini dlačnega mešička. Če se ta predel dlačnega mešička poškoduje zaradi vnetja ali mehanskega vzroka, lahko pride do trajne izgube dlak, kar imenujemo brazgotinska alopecija oziroma plešavost. V čebulico vrašča dermalna papila, bogata s krvnimi žilami in živci, ki oskrbujejo mešiček s hranili in kisikom. Na dlačni mešiček sta pripeti lojnica, ki izloča sebum, in mišica dvigovalka dlake (lat. m. arrector pili), ki omogoča dvig dlake ob mrazu ali čustvenih dražljajih. Dlačni mešiček ima pomembno vlogo tudi pri zaznavanju dotika in termoregulaciji (Buffoli et al., 2014).

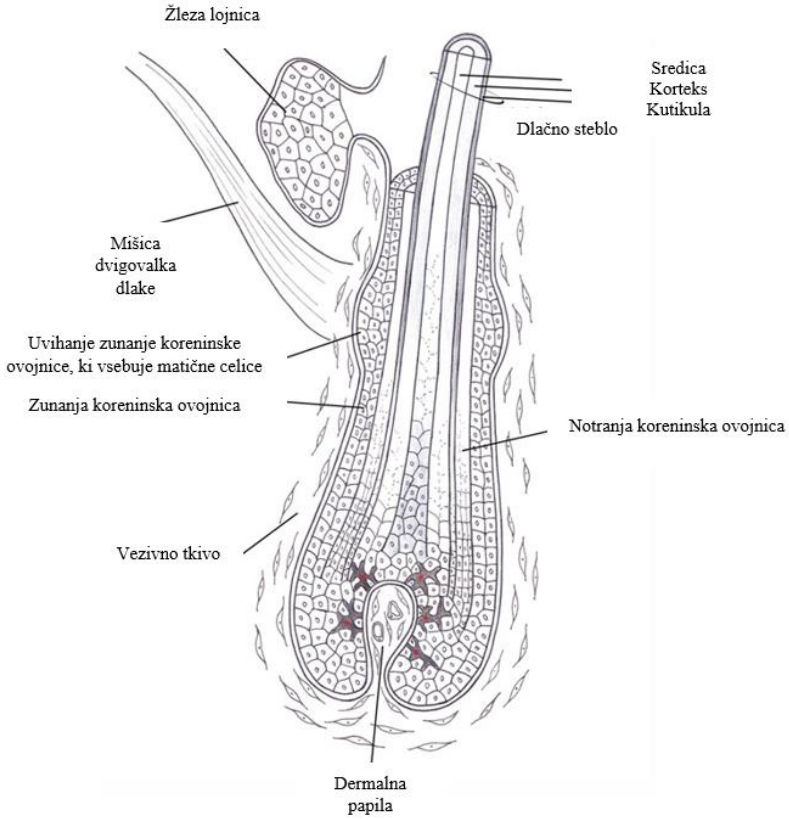

Slika 2: Anatomija dlačnega mešička (Buffoli et al., 2014).

Faze rasti dlak – ciklus dlačnega mešička

Rast dlak je kompleksna in odvisna od delovanja matičnih celic oziroma hitro delečih se keratinocitov v mešičku, ki so odvisni od številnih dejavnikov, med drugim od ustrezne prekrvavitve, peptidov in hormonov, zlasti androgenov, ščitničnih hormonov in rastnih dejavnikov. Poznavanje fiziologije dlačnega mešička je ključno za razumevanje rasti dlak. Od njihovega nastanka dalje, kar se zgodi v embriogenezi oziroma zgodnjem postnatalnem obdobju, dlačni mešički skozi življenje neprekinjeno in neodvisno drug od drugega ritmično prehajajo skozi tri faze rasti in regeneracije dlak:

1. **Fazo rasti las oziroma anageno fazo**, ki pri dlačnih mešičkih na lasišču traja od 2 do 8 let in predstavlja obdobje aktivne rasti las; v tej fazi je v določenem trenutku večina naših dlačnih mešičkov (90 %). V povprečju lasje zrastejo 1 cm na mesec. Dlje, ko las ostane v fazi rasti, večjo končno dolžino lahko doseže. Hitrost rasti dlak je poleg lokacije na telesu odvisna tudi od starosti, genetike in hormonskega statusa.

2. **Prehodno fazo oziroma katageno fazo**, v kateri se rast dlak ustavlja in traja približno 2 tedna. V njej je manj kot 1 % dlačnih mešičkov.

3. **Zadnjo fazo, fazo počitka oziroma telogeno fazo**, v kateri mešiček miruje približno 2–4 mesece, dlake v njem pa v tem času izpadejo; ta faza je razlog, da vsakodnevno povsem normalno izpade od 50 do 150 las – v telogeni fazi je normalno 10 % dlačnih mešičkov lasišča. Po telogeni fazi dlačni mešiček ponovno vstopi v anageno fazo (Wang et al., 2024; Lin et al., 2022; Natarelli et al., 2023).

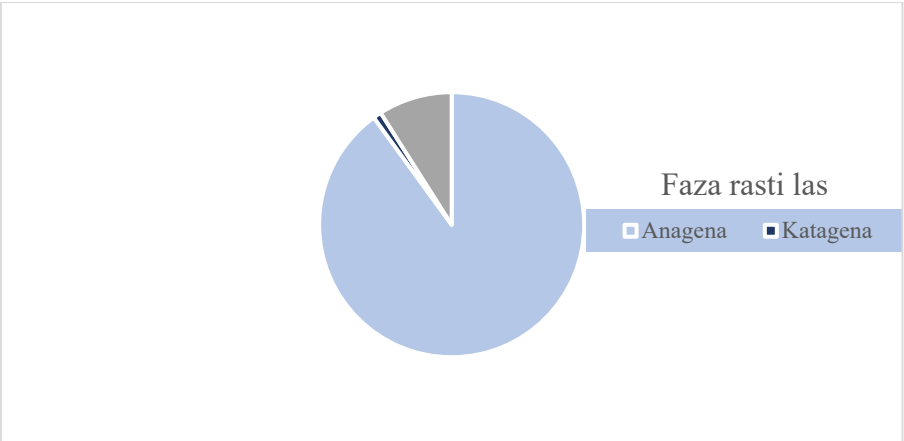

Slika 3: Deleži različnih faz rasti las – dlačni mešički skozi življenje ritmično prehajajo skozi tri faze rasti las: anageno, katageno in telogeno.

OBRAVNAVA PACIENTA Z BOLEZNIJO LASIŠČA IN DLAK V DERMATOVENEROLOŠKI AMBULANTI

Diagnostika bolezni lasišča in dlak vključuje natančno anamnezo, klinični pregled, v katerega obvezno vključimo trihoskopijo, to je prikaz dlačnih mešičkov in lasišča pod povečavo z dermoskopom. Po potrebi opravimo dodatne diagnostične preiskave, kot so laboratorijske preiskave in biopsija kože:

1. **Z usmerjenim pogovorom s pacientom si odgovorimo na naslednja vprašanja:**
    a. **Ali gre za povečano izpadanje las ali redčenje lasišča ali oboje?** Povečano izpadanje las prepoznamo po tem, da je na krtači, blazini, ali v odtoku več las kot običajno.
    b. **Trajanje in potek težav:** ali so težave prisotne že od rojstva ali so se pojavile kasneje v življenju, ali potekajo občasno (npr. sezonsko) ali gre za kronično stanje.
    c. **Ali je pleša prisotna v značilnem vzorcu ali gre za proces, ki zajema celo lasišče** oz. je omejen na posamezna žarišča?
    d. **Ali prihaja do izgube dlak tudi na drugih delih telesa?**
    e. **Se lasje lomijo?**
    f. **Ali lasišče srbi, boli, peče, se lušči, je pordelo?**
    g. **Pacienta povprašamo tudi o možnih sprožilnih dejavnikih**, med katere sodijo psihični stres, akutne ali kronične bolezni (anemija zaradi pomanjkanja železa, hipo- in hipertiroidizem so pogost vzrok izpadanja las), hormonske spremembe (npr. kombinacija androgenetične alopecije in motenj menstrualnega ciklusa, hirzutizma, neplodnosti in akne lahko nakazujejo sindrom policističnih ovarijev), jemanje zdravil ter pomanjkanje posameznih hranil (diete).
    h. **Pridružene bolezni pacienta, zlasti hormonske, avtoimunske in presnovne motnje, ter družinska anamneza** lahko nakazujejo genetsko pogojene oblike izpadanja las, zlasti androgenetično alopecijo **in** alopecijo areato. Kadar sumimo na nalezljive bolezni, kot je glivična okužba lasišča, je pomembna tudi **epidemiološka anamneza**.
    i. **Podatki o negovalnih navadah** so pomembni pri pacientih z lomljenjem ali spremenjeno strukturo las (npr. krepasti lasje) oz. pri trakcijski alopeciji. Povprašamo o mehanskih, kemičnih in toplotnih postopkih za oblikovanje las.
    j. **Alergije in redno ali občasno uporabljena zdravila** (zlasti hormonski kontraceptivi).

2. **Pri kliničnem pregledu lasišča in dlak** uporabimo dermatoskop, ki omogoča oceno gostote las, stanja dlačnih mešičkov, znakov vnetja ali brazgotinjenja. Pozorni smo na morebitno prisotnost eritema, luščenja, papul, pustul, erozij, ekskoriacij, ocenimo tudi vzorec izpadlih las. Trihoskopsko ocenimo gostoto las in pregledamo dlačna stebla (ocenimo njihovo debelino, dolžino, obliko, teksturo, barvo in vrsto dlak) ter iščemo znake, kot so črne pike, rumene pike, cikcak lasje, lasje v obliki klicaja, vejic, prašičjega repa, Morsejeve kode, plamena itd., ki nas usmerjajo v različne bolezni lasišča in dlak. Med pregledom opravimo tudi **test vlečenja las (ang. hair pull test)**, s katerim ocenimo aktivnost izpadanja las. Pri testu nežno in enakomerno povlečemo snop 50–60 las tik ob lasišču. Če izpade več kot 10 % las, je test pozitiven. Na koncu pregledamo kožo in dlake drugod po telesu, zobe in nohte, saj se lahko določene bolezni lasišča, npr. luskavica in lichen planopilaris, kažejo tudi na drugih predelih telesa.
3. **Mikrobiološke preiskave:**
    a. **Skarifikat lusk kože prizadetega območja** se odvzame pri sumu na glivično okužbo lasišča ali dlak. Opravimo nativni mikološki pregled, pri katerem se vzorec po predhodnem nanosu kalijevega hidroksida neposredno pregleda pod mikroskopom – gre za hitro preiskavo, ki da podatek o prisotnosti ali odsotnosti glivic. Del odvzetega vzorca se poseje na gojišče za glive, da se določi vrsta povzročitelja; postopek je počasnejši, a omogoča natančno identifikacijo in kasneje ciljno zdravljenje.
    b. **Bris žarišč za kulturo na patogene bakterije** odvzamemo pri sumu na bakterijsko okužbo.
4. Kadar klinična slika ni jasna ali sumimo na brazgotinske oblike alopecij, se odločimo za **biopsijo lasišča.** Biopsija lasišča je invazivna diagnostična metoda, pri kateri odvzamemo majhen valjast vzorec kože lasišča (najpogosteje s 4-mm punch biopsijo) za histopatološko preiskavo. Običajno odvzamemo dva vzorca (enega za vzdolžni in enega za prečni rez). Biopsijo izvajamo na aktivnem robu bolezni (trihoskopsko vodena biopsija), ne na povsem plešastem ali brazgotinskem predelu. Pri sumu na avtoimunske bolezni lasišča (npr. lupus eritematozus) biopsijo dopolnimo z direktno imunofluorescenco (DIF). V tem primeru odvzamemo dodaten vzorec, ki ga namestimo v ustrezen transportni medij za DIF (ne v formalin). Vzorec za DIF odvzamemo iz perilezijskega, klinično še ohranjenega področja, kjer so imunološke spremembe najbolj izrazite.
5. **Laboratorijske preiskave:** Ne glede na vzrok prekomernega izpadanja las oziroma plešavosti svetujemo odvzem krvi za kompletno krvno sliko, železo, feritin in ščitnične

hormone. Druge hormonske preiskave so pri ženskah potrebne le izjemoma, če na podlagi anamneze posumimo na hiperandrogenizem. Redko pri plešavosti svetujemo odvzem krvi za izključitev sifilisa. Če se odločimo za sistemsko zdravljenje alopecije, je treba opraviti tudi za zdravilo specifične laboratorijske preiskave, s katerimi ocenimo splošno zdravstveno stanje pacienta ter izključimo morebitne kontraindikacije za zdravljenje (Piraccini, 2015).

6. Pri sumu na določene bolezni dlak in lasišča opravimo **mikroskopski pregled izpuljenega manjšega šopa las (približno 50–100 las) oziroma trihogram**, s katerim ocenjujemo vrsto dlak in fazo rasti, v kateri so, zgradbo dlačnega stebla ter odkrivamo prirojene ali pridobljene strukturne nepravilnosti.
7. V sodobni medicini se za pomoč pri diagnozi ter spremljanju odziva na zdravljenje uporabljajo tudi **fototrihogrami**, ki digitalno spremljajo rast, faze rasti in gostoto las na istem predelu čez čas (Piraccini, 2015; Xu et al., 2017).

Le na podlagi pravilno postavljene diagnoze lahko načrtujemo učinkovito in varno zdravljenje.

POGOSTEJŠE BOLEZNI LASIŠČA IN DLAK

Bolezni lasišča in dlak so številne in raznolike, zato shematski pristop, prikazan v tabeli 1, olajša usmerjanje diagnostične obravnave izgube las ali dlak. Pri postavljanju diferencialne diagnoze najprej ugotovimo, ali so težave prirojene ali pridobljene. Nato ocenimo, ali gre za difuzno prizadetost lasišča ali omejeno področje izgube las. Pri pridobljenih oblikah alopecij je dodatno pomembno ugotoviti, ali gre za brazgotinsko plešo, pri kateri dlačni mešički trajno propadejo, ali za nebrazgotinsko plešo, pri kateri je obnovitev dlak še možna (Wang et al., 2024). Tabela 2 prikazuje pogostejše bolezni lasišča in dlak z opisom njihove klinične slike, etiologije, diagnostike in zdravljenja.

Tabela 1: Shematska razdelitev bolezni lasišča in dlak (povzeto po Wang et al., 2024; Xu et al., 2017).

Vrsta bolezni		Primeri
Kongenitalna (prirojena)	**Difuzna**	- Kongenitalna atrihija in motnje hipotrihoze - Sindrom ohlapnega anagena (ang. loose anagen syndrome) - Sindrom kratkega anagena (ang. short anagen syndrome) - Motnje dlačnih stebel
	Fokalna	- »Aplasia cutis congenita« (kongenitalna kožna aplazija) - Kongenitalna trikotna alopecija
Pridobljena	**Z brazgotinjenjem**	- Centralna centrifugalna brazgotinska alopecija - Diskoidni lupus eritematozus - Lichen planopilaris - Frontalna fibrozirajoča alopecija - Folliculitis decalvans - Disekantni celulitis - Acne keloidalis nuchae - V določenih primerih tudi pri trihotilomaniji, trakcijski alopeciji, tinei capitis (pri globokih okužbah)
	Brez brazgotinjenja	**Difuzna:** telogeni efluvij, anageni efluvij; redko difuzna androgenetična alopecija in difuzna alopecia areata
		Fokalna: tinea capitis (pri povrhnjih okužbah), alopecia areata, trihotilomanija, alopecija v sklopu sekundarnega sifilisa, alopecija, sprožena s pritiskom (postoperativna); fokalno izpadanje las je redko možno tudi pri luskavici in seboroičnem dermatitisu ter bakterijskih okužbah lasišča
		Po prepoznavnem vzorcu: trakcijska alopecija, androgenetična alopecija

Difuzno – po celem lasišču

Tabela 2: Pogostejše bolezni lasišča in dlak z opisom klinične slike, etiologije, diagnostike in zdravljenja.

Bolezen	Klinična slika	Etiologija	Diagnostika	Zdravljenje
Telogeni efluvij (Wang et al., 2024; Bergfeld, 2026)	Nenadno, difuzno izpadanje las po celotnem lasišču. Običajno se umiri v tednih ali mesecih. Redko je kronično (>4–6 mesecev). Pojavi se pri katerikoli starosti.	Dva do tri mesece po sprožilnem dejavniku, kot so okužbe, operacije, porod, hitra izguba telesne teže, sideropenična anemija, bolezni ščitnice, določena zdravila, stres, nosečnost ali vnetje lasišča, več las preide v fazo izpadanja. Pri tretjini pacientov vzrok ostane neznan.	Značilna anamneza in klinični pregled s trihoskopijo; test vlečenja las je pozitiven v aktivni fazi. Izključiti je treba možne sprožilce.	Z odpravo sprožilca pride do samodejnega izboljšanja; rast do normalne gostote lahko traja do enega leta. Učinkovita sta tudi minoksidil in PRP, zlasti pri kronični obliki.
Androgenetična alopecija, ki se deli na moški in ženski tip plešavosti (slika 4; Wang et al., 2024; Blumeyer et al., 2011; McMichael, 2026; Messenger & Sinclair, 2026; Vañó-Galván et al., 2024a)	Počasno in neopazno redčenje lasišča v značilnem vzorcu: pri moških v sprednjih delih lasišča in na vrhu glave, pri ženskah na »kroni«, najpogosteje v vzorcu božičnega drevesca. Najpogostejši vzrok plešavosti, prevalenca s starostjo narašča.	Poligenetsko pogojena občutljivost dlačnih mešičkov na DHT vodi do postopnega tanjšanja las, dokler lasje ne izpadejo (krajša se anagena faza, prihaja do miniaturizacije dlačnih mešičkov). Pri približno 1/3 žensk je prisotno endokrinološko obolenje (npr. PCOS).	Značilna anamneza (počasno, postopno redčenje lasišča v vzorcu), klinični pregled, trihoskopija; laboratorijske preiskave le pri sumu na hormonske motnje.	Brez trajnega zdravljenja se plešavost čez leta počasi slabša. Svetuje se kombinacija antiandrogenih zdravil (pri ženskah spironolakton, ciproteron acetat, finasterid ali dutasterid, pri moških finasterid ali dutasterid) in minoksidila. Učinkovit je tudi PRP.

Bolezen	Klinična slika	Etiologija	Diagnostika	Zdravljenje
Alopecia areata (slika 5; Rudnicka et al., 2024)	Okrogla območja nenadno izpadlih las, najpogosteje na lasišču, lahko pa kjerkoli na telesu. V najhujši obliki zajame celo lasišče, obrvi in trepalnice (alopecia totalis) ali telo (alopecia universalis). Najpogostej e se pojavi pri otrocih in mladih odraslih.	Avtoimunska bolezen, pri kateri imunski sistem napade dlačne mešičke, kar povzroči nenadno žariščno izpadanje las. Pogosto je povezana z dedno nagnjenostjo in drugimi avtoimunskimi ali endokrinimi motnjami (najpogosteje boleznimi ščitnice).	Značilna anamneza in klinična slika s trihoskopijo. Na podlagi anamneze in kliničnega pregleda po potrebi laboratorijsko izključujemo komorbidnosti.	Odvisno od starosti, obsega in trajanja bolezni se uporabljajo lokalni in sistemski kortikosteroidi, metotreksat, ciklosporin, azatioprin ali inhibitorji Janusovih kinaz. Dodatno svetujemo minoksidil. Pri približno 70 % pacientov se bolezen v nekaj mesecih spontano umiri, pri manjšini pa postane kronična.
Glivična okužba lasišča (tinea capitis) oziroma **drugih poraščenih predelov telesa** (slika 6 prikazuje tineo barbae; Elewski et al., 2024).	Raznoliko oblikovana področja pleše oziroma odlomljenih dlak, koža se lušči, je pordela, prisotne so lahko pustule, vnetni nodusi, sinusni trakti, izteka lahko gnoj. Žarišče lahko srbi.	Nalezljiva okužba lasišča in las oziroma dlak z glivami, najpogosteje z *Microsporum canis*. Za okužbe so bolj dovzetni otroci in imunokompromitir ani odrasli. Dejavniki tveganja so tudi stik z živalmi, nižji socioekonomski status, vlažno podnebje in kontaktni športi.	Anamneza in klinični pregled s trihoskopijo (ki lahko celo nakaže povzročitelja okužbe). Pregled z Woodovo svetilko prikaže zeleno fluorescenco v primeru *Microsporum*, negativna pa je pri okužbah s *Trichophyton* (izjema je *T. schoenleinii*, ki lahko fluorescira temno sivo-zeleno). Ključna sta nativni	Vedno sistemski antimikotiki (terbinafin ali itrakonazol). Dodatno lokalni antiseptiki, antimikotiki; pri globokih glivičnih okužbah tudi lokalni in sistemski kortikosteroidi. Dolžino trajanja zdravljenja določa vrsta glive in globina okužbe. Pomembno je

Bolezen	Klinična slika	Etiologija	Diagnostika	Zdravljenje
	Ločimo povrhnje in globoke okužbe, pri katerih so lahko prisotni splošni simptomi in znaki.		mikološki pregled lusk lasišča in njihova kultivacija.	preprečevanje širjenja okužbe.
Seboroični dermatitis oziroma **prhljaj** (Vañó-Galván et al., 2024b)	Rumene, mastne luske na pordelem lasišču. Pri dojenčkih se kaže v obliki temenc. Lahko je prisoten srbež ali pekoč občutek.	Vnetni odziv na *Malassezia* oz. disbiozo lasišča, ki je prisotna na seboroični koži. Sprožilci so lahko letni čas (zima), življenjski stil, kozmetika za lase, stres, določena zdravila.	Anamneza in natančen klinični pregled s trihoskopijo. Pri pregledu ocenimo tudi druga anatomska področja, ki so lahko prizadeta pri seboroičnem dermatitisu: druge poraščene predele obraza, fleksorne predele, zlasti nazolabialne gube, postaurikularno gubo, pazduhe, dimlje, zgornji del trupa ter robove vek.	Stanje je kronično in ponavljajoče se. Šamponi z antimikotiki, kortikosteroidi, cinkovim piritionom, selenijevim disulfidom, topikalni kortikosteroidi, inhibitorji kalcinevrina, antimikotiki. Redko sistemski azolni antimikotiki, kortikosteroidi, izotretinoin.
Luskavica lasišča (European Dermatology Forum, 2026)	Dobro omejeni eritematozni plaki, pokriti s suhimi, srebrnkasti mi luskami. Pogosto je prisoten srbež.	Kronična vnetna avtoinflamatorna bolezen z genetsko predispozicijo; sprožilni dejavniki vključujejo stres, okužbe in mehanske dražljaje.	Značilna klinična in dermoskopska slika. Pozorni smo na prisotnost plakov luskavice na drugih predilekcijskih mestih (komolci, kolena, popek, ledveni predel hrbta).	Lokalni kortikosteroidi, derivati vitamina D, keratolitiki; pri težjih oblikah z DLQI ≥ 10 sistemsko zdravljenje. Možna je tudi fototerapija.
Trakcijska alopecija	Izguba las na mestu dolgotrajneg	Z vlekom las se ti poškodujejo in izpadejo.	Značilna klinična in dermoskopska slika odlomljenih in	Izogibanje frizuram oziroma oblikovanju las,

Bolezen	Klinična slika	Etiologija	Diagnostika	Zdravljenje
(Larrondo & McMichael, 2023)	a vlečenja las, npr. zaradi kit ali čopa. Vidimo manj goste, tanke lase. Koža na mestu vleka lahko srbi, boli, je pordela, vidimo lahko papule in pustule.		stanjšanih las na mestu vleka.	ki močno vleče lase; dodatno minoksidil, PRP, lokalni ali intralezijski kortikosteroidi, antibiotiki. Če se dlačni mešički trajno poškodujejo, lahko pride do brazgotinske alopecije.
Anageni efluvij (Rugo & Van Den Hurk, 2026)	Nenadno in prekomerno difuzno izpadanje las.	Lasje, ki se nahajajo v fazi rasti (anageni), nenadno izpadejo, najpogosteje zaradi kemoterapije.	Značilna anamneza in klinična slika.	Pri kemoterapiji se uspešno uporabljajo hladilne kape. Po prekinitvi izpostavitve sprožilcu lasje običajno ponovno zrastejo. Možna je uporaba minoksidila.
Trihotilomanija (Melo et al., 2022)	Različno dolgi, odlomljeni lasje, ki so po lasišču razporejeni v bizarnem, neenakomernem vzorcu. Lahko se pojavi tako pri otrocih kot odraslih.	Duševna motnja puljenja las, pogosto povezana s stresom in anksioznostjo.	Značilni klinični in trihoskopski pregled lasišča. V težkih primerih pomaga biopsija z značilno histološko sliko.	Svetujemo psihiatrično obravnavo.
Povrhnje bakterijske okužbe lasišča	Eritem, pustule, kruste	Najpogostejša povzročitelja sta *Staphylococcus*	Klinični pregled; odvzem brisa za mikrobiološko	Lokalni ali sistemski antibiotiki,

Bolezen	Klinična slika	Etiologija	Diagnostika	Zdravljenje
(impetigo, folikulitis) (McLarney et al., 2024)	(pogosto medeno rumene, rjave), lahko bolečina ali srbež, lokalno izpadanje las.	*aureus* in *Streptococcus pyogenes*; vstop bakterij skozi poškodovano kožo ali dlačne mešičke.	preiskavo na patogene bakterije.	umivanje z antiseptiki, odstranjevanje krust, preprečevanje širjenja okužbe.
Lichen planopilaris (Ioannides et al., 2020)	Brazgotinska alopecija z žarišči trajne izgube las; značilna je perifolikularna rdečina in luščenje z bodičastimi folikularnimi čepi, srbenje, bolečina ali pekoč občutek.	Avtoinflamatorno vnetje dlačnih mešičkov; povezava z lichen planusom kože in sluznic. Bolezen lahko pri genetsko dovzetnih posameznikih sprožijo različni dejavniki, kot so stres in okužbe.	Klinični pregled, trihoskopija, biopsija lasišča; iskanje znakov lichen planusa drugod po koži in sluznicah.	Kortikosteroidi (lokalno, intralezijsko ali sistemsko), hidroksiklorokin, doksiciklin, sistemski retinoidi, metotreksat, ciklosporin, mikofenolat mofetil, PRP, JAK inhibitorji, biološka terapija.

DHT – dihidrotestosteron; DLQI – dermatološki indeks kakovosti življenja (ang. dermatology life quality index); PCOS – sindrom policističnih jajčnikov; PRP – plazma, bogata s trombociti (ang. platelet-rich plasma).



Slika 4: Androgenetično alopecijo pri moškem prepoznamo po značilni pleši v sprednjih delih lasišča in v predelu verteksa.



Slika 5: Alopecijo areato prepoznamo po okroglih območjih pleše.



Slika 6: Glivična okužba brade. Prepoznamo jo po vnetnih papulah, pustulah, luščenju, dlake pa ob potegu enostavno izpadejo.

Zdravljenje bolezni lasišča in dlak

Večina zdravil in terapij, ki se uporabljajo pri boleznih lasišča in dlak, se predpisuje izven uradnih indikacij (*off-label*), prikazuje pa jih tabela 3. Podpoglavje ne zajema antibiotikov, antimikotikov in bioloških zdravil, ki so opisani v drugih poglavjih učbenika.

Tabela 3: Osnovne značilnosti zdravil in terapij, ki se pogosto uporabljajo pri različnih boleznih lasišča in dlak.

Učinkovina / terapija	Tržno ime	Mehanizem delovanja	Glavne indikacije	*Off-label* uporaba pri boleznih lasišča in dlak	Pogosti neželeni učinki
Finasterid (Organon Pharma [UK] Limited, 2026; Hu et al., 2019)	Propecia, Finpros, Prostide	Zavira 5-alfa reduktazo tipa 2 → ↓ DHT	AGA pri odraslih moških, BHP	AGA pri ženskah	Redki; spolna disfunkcija, depresija, zvišani jetrni testi; pri ženskah glavobol, motnje ciklusa, omotica, povečana poraščenost
Dutasterid (Almudimeegh et al., 2024)	Avodart, Amdut, Dortilla	Zavira 5-alfa reduktazo tipa 1 in 2 → močan ↓ DHT	BHP	AGA pri moških in ženskah	
Spironolakton (Burns et al., 2020)	Aldactone	Antiandrogen: antagonist aldosterona, blokada androgenih receptorjev, ↓ DHT	Primarni hiperaldosteronizem, jetrna ciroza z ascitesom, edemi…	AGA pri ženskah	Motnje ciklusa, hiperkaliemija, glavobol, hipotenzija, edem
Ciproteron acetat (Blumeyer et al., 2011; McMichael, 2026; Vañó-Galván et al., 2024a)	Androcur, Diane	Antiandrogeni progestogen, ki blokira androgene receptorje in v manjši meri 5-alfa reduktazo	Hormonska kontracepcija, akne	AGA pri ženskah	Venski trombembolizmi, povečanje telesne teže, depresija, zvišani jetrni testi
Minoksidil – lokalni (2 %, 5 %) (McNeil Healthcare [Ireland] Limited, 2026)	Regaine, magistralni pripravki	Vazodilatacija, povečano izražanje VEGF v dermalni papili, podaljša anageno fazo…	AGA pri odraslih	Številne druge bolezni izpadanja las in plešavosti	Draženje, alergijski in iritantni kontaktni dermatitis, srbež, povečano izpadanje las v prvih tednih zdravljenja

Učinkovina / terapija	Tržno ime	Mehanizem delovanja	Glavne indikacije	*Off-label* uporaba pri boleznih lasišča in dlak	Pogosti neželeni učinki
Minoksidil – peroralni (Randolph et al., 2021; Gupta et al., 2022)	Loniten		Arterijska hipertenzija	AGA in številne druge bolezni izpadanja las ter plešavosti	Hipertrihoza, edemi, srčno popuščanje, hipotenzija, omotica, palpitacije, povečano izpadanje las v prvih tednih zdravljenja
Kortikosteroidi – lokalni (Rudnicka et al., 2024)	Beloderm, Elocom …	Lokalno protivnetno, imunosupresivno	Alopecia areata, vse dermatoze, ki se odzivajo na kortikosteroide	–	Atrofija kože, okužbe, srbež, draženje, strije, alergijski kontaktni dermatitis
Kortikosteroidi – intralezijski (Rudnicka et al., 2024)	Kenalog, Flosteron	Lokalna imunosupresija	Alopecia areata, vse dermatoze, ki se odzivajo na kortikosteroide	–	Lokalna atrofija, lipoatrofija, steroidne akne, bolečina, okužbe
Kortikosteroidi – sistemski (Rudnicka et al., 2024; Pfizer Limited, 2026a)	Medrol, Deksametazon, Kenalog, Flosteron	Sistemska imunosupresija	Alopecia areata, DLE, druge vrste brazgotinskih alopecij	–	Osteoporoza, arterijska hipertenzija, insuficienca nadledvične žleze, okužbe, steroidni diabetes, Cushingov sindrom.
Imunosupresivi (Rudnicka et al., 2024; European Dermatology	Metotrexat, ciklosporin,	Zaviranje imunskega odziva	Luskavica, atopijski dermatitis,	Alopecia areata, brazgotinske alopecije	Okužbe, prebavne težave, zvišani jetrni encimi,

Učinkovina / terapija	Tržno ime	Mehanizem delovanja	Glavne indikacije	*Off-label* uporaba pri boleznih lasišča in dlak	Pogosti neželeni učinki
Forum, 2026; Ioannides et al., 2020)	azatioprin		pemfigus vulgaris…		hematološke motnje
JAK inhibitorji (Rudnicka et al., 2024; Eli Lilly and Company Limited, 2026; Pfizer Limited, 2026b)	Baricitinib, ritlecitinib	Zaviranje imunskega odziva	Alopecia areata	–	Okužbe zgornjih dihal, herpes zoster, glavobol, akne, zvišani lipidi
PRP (Alexander et al., 2022)	Avtologna plazma	Visoka koncentracija rastnih faktorjev → stimulacija dlačnih mešičkov	–	AGA, številne druge bolezni izpadanja las ter plešavosti	Bolečina med injiciranjem, krvavitev, glavobol, oteklina, redko okužbe
Microneedling oziroma **mikroiglična terapija** (English et al., 2022)	Mikroigli čni valjček (ang. dermaroller)	Mikrotravma → aktivacija matičnih celic in vaskularizacije dlačnih mešičkov	–		Rdečina, bolečina, redko krvavitev ali okužbe
Mezoterapija (Gupta et al., 2023)	Različni preparati	Učinek je odvisen od aplicirane učinkovine	–		Bolečina med injiciranjem, krvavitev, glavobol, oteklina, redko okužbe oziroma preobčutljivostne reakcije
Kirurška presaditev las (Blumeyer et al., 2011)	–	Presaditev dlačnih mešičkov iz donorskega predela	Stabilna AGA	–	Brazgotine

Učinkovina / terapija	Tržno ime	Mehanizem delovanja	Glavne indikacije	*Off-label* uporaba pri boleznih lasišča in dlak	Pogosti neželeni učinki
Kozmetične metode prekrivanja alopecije in kamuflaža (Rudnicka et al., 2024)	Lasulje, lasni vložki, britje lasišča, tetovaže, trihopigmentacija, obarvani praški, spreji ali pigmentirani losjoni	–	Vse alopecije	–	–

AGA – androgenetična alopecija; BHP – benigna hiperplazija prostate; DHT – dihidrotestosteron; DLE – diskoidni lupus eritematozus; JAK – Janusove kinaze; PRP – plazma, bogata s trombociti (ang. platelet-rich plasma); VEGF – vaskularni endotelijski rastni faktor; ZZZS – Zavod za zdravstveno zavarovanje Slovenije.

ZAKLJUČEK

Bolezni lasišča in dlak so pogosto kronične ter zahtevajo dolgotrajno, vztrajno in individualno prilagojeno obravnavo. Večina terapevtskih pristopov se uporablja izven uradnih indikacij (*off-label*), vendar so ob pravilni izbiri pacienta, ustreznem nadzoru in strokovnem vodenju varni in učinkoviti. Učinek zdravljenja se zaradi počasne rasti las pokaže z zamikom, praviloma šele po 6 do 12 mesecih redne terapije, pri čemer je treba pacienta opozoriti, da prekinitev zdravljenja vodi v ponovno napredovanje bolezni in poslabšanje stanja. Zato imajo medicinske sestre pomembno vlogo pri stalni edukaciji pacienta, spremljanju morebitnih neželenih učinkov zdravljenja ter zagotavljanju zdravstvene nege in psihološke podpore, saj težave z lasmi pogosto pomembno vplivajo na samopodobo in kakovost življenja pacientov.

VPRAŠANJA ZA RAZMISLEK

1. Katere ključne podatke bi pridobili v anamnezi, če pacient poroča o nenadnem povečanem izpadanju las?
2. V lasišču opazimo žarišča pleše, odlomljene lase, koža na teh mestih pa je pordela in se lušči. Katere diagnostične preiskave bi bilo najprej smiselno opraviti?
3. Katere ključne podatke bi sporočili pacientu ob predpisu zdravil za zdravljenje androgenetične alopecije?

LITERATURA

1. Alexander, S., Horo, I., Johnson, S., & Daniel, S. (2022). Platelet-rich plasma in hair loss: Mechanism, preparation, and classification. *Journal of Cosmetic Dermatology, 21*(3), 970–978. https://doi.org/10.1111/jocd.14662
2. Almudimeegh, A., Alajmi, M., Alrashed, F., & Almutairi, A. (2024). Comparison between dutasteride and finasteride in hair regrowth and reversal of miniaturization in male and female androgenetic alopecia: A systematic review. *Dermatology Reports, 16*, 9909. https://doi.org/10.4081/dr.2024.9909
3. Bergfeld, W. (2026, januar 31). *Telogen effluvium*. UpToDate. https://www.uptodate.com/contents/telogen-effluvium
4. Blumeyer, A., Tosti, A., Messenger, A., Reygagne, P., Del Marmol, V., Spuls, P. I., Trakatelli, M., Finner, A., Kiesewetter, F., Trüeb, R., Rzany, B., & Blume-Peytavi, U. (2011). Evidence-based (S3) guideline for the treatment of androgenetic alopecia in women and in men. *Journal der Deutschen Dermatologischen Gesellschaft, 9*(Suppl. 6), S1–S57. https://doi.org/10.1111/j.1610-0379.2011.07802.x
5. Buffoli, B., Rinaldi, F., Labanca, M., Sorbellini, E., Trink, A., Guanziroli, E., Rezzani, R., & Rodella, L. F. (2014). The human hair: From anatomy to physiology. *International Journal of Dermatology, 53*(3), 331–341. https://doi.org/10.1111/ijd.12362
6. Burns, L. J., King, L. E., & Trüeb, R. M. (2020). Spironolactone for treatment of female pattern hair loss. *Journal of the American Academy of Dermatology, 83*(1), 276–278. https://doi.org/10.1016/j.jaad.2020.02.024
7. Elewski, B. E., Hughey, L. C., Marchiony Hunt, K., & Hay, R. J. (2024). Fungal diseases. In J. L. Bolognia, J. V. Schaffer, & L. Cerroni (Eds.), *Dermatology* (5th ed., Chapter 77, pp. 1343–1375). Elsevier.
8. Eli Lilly and Company Limited. (2026, januar 31). *Olumiant 4 mg tablete: Povzetek značilnosti zdravila (SmPC)*. https://mediately.co/si/drugs/GBxaWMEgSRsSo1NqMD4n2bN3kje/olumiant-4-mg-filmsko-oblozene-tablete
9. English, R. S., Jr., Ruiz, S., & DoAmaral, P. (2022). Microneedling and its use in hair loss disorders: A systematic review. *Dermatology and Therapy, 12*(1), 41–60. https://doi.org/10.1007/s13555-021-00653-2
10. European Dermatology Forum. (2026, januar 31). *Living EuroGuiDerm guideline for the systemic treatment of psoriasis vulgaris*. https://www.guidelines.edf.one/guidelines/psoriasis-guideline
11. Gupta, A. K., Mysore, V., & Kilinc, E. (2022). Minoxidil: A comprehensive review. *Journal of Dermatological Treatment, 33*(5), 1896–1906. https://doi.org/10.1080/09546634.2021.2002623

12. Gupta, A. K., Mysore, V., & Kilinc, E. (2023). Systematic review of mesotherapy: A novel avenue for the treatment of hair loss. *Journal of Dermatological Treatment, 34*(1), 2245084. https://doi.org/10.1080/09546634.2023.2245084
13. Hu, A. C., Ingram, J. R., & Chen, S. C. (2019). The efficacy and use of finasteride in women: A systematic review. *International Journal of Dermatology, 58*(7), 759–776. https://doi.org/10.1111/ijd.14303
14. Ioannides, D., Vakirlis, E., Kemeny, L., Marinovic, B., Massone, C., Murphy, R., Nast, A., Ronnevig, J., Ruzicka, T., Cooper, S. M., Trüeb, R. M., Pujol Vallverdú, R. M., Wolf, R., & Neumann, M. (2020). European S1 guidelines on the management of lichen planus: A cooperation of the European Dermatology Forum with the European Academy of Dermatology and Venereology. *Journal of the European Academy of Dermatology and Venereology, 34*(7), 1403–1414. https://doi.org/10.1111/jdv.16464
15. Larrondo, J., & McMichael, A. J. (2023). Traction alopecia. *JAMA Dermatology, 159*(6), 676. https://doi.org/10.1001/jamadermatol.2022.6298
16. Lin, X., Zhu, L., & He, J. (2022). Morphogenesis, growth cycle and molecular regulation of hair follicles. *Frontiers in Cell and Developmental Biology, 10*, 899095. https://doi.org/10.3389/fcell.2022.899095
17. McLarney, R. M., Sommer, L. L., Reboli, A. C., & Heymann, W. R. (2024). Bacterial diseases. In J. L. Bolognia, J. V. Schaffer, & L. Cerroni (Eds.), *Bolognia dermatology* (5th ed., Chapter 74, pp. 1273–1309). Elsevier.
18. McMichael, A. (2026, januar 31). *Female pattern hair loss (androgenetic alopecia in females): Pathogenesis, clinical features, and diagnosis*. UpToDate. https://www.uptodate.com/contents/female-pattern-hair-loss-androgenetic-alopecia-in-females-pathogenesis-clinical-features-and-diagnosis
19. McNeil Healthcare (Ireland) Limited. (2026, januar 31). *Regaine 5 % raztopina za lokalno uporabo: Povzetek značilnosti zdravila (SmPC)*. https://mediately.co/si/drugs/7evWifYpXiMbhYNGELqnLnqeDa0/regaine-20-mg-ml-dermalna-raztopina
20. Melo, D. F., Lima, C. D. S., Piraccini, B. M., & Tosti, A. (2022). Trichotillomania: What do we know so far? *Skin Appendage Disorders, 8*(1), 1–7. https://doi.org/10.1159/000518191
21. Messenger, A. G., & Sinclair, R. D. (2026, januar 31). *Male pattern hair loss (androgenetic alopecia in males): Management*. UpToDate. https://www.uptodate.com/contents/male-pattern-hair-loss-androgenetic-alopecia-in-males-management
22. Natarelli, N., Gahoonia, N., & Sivamani, R. K. (2023). Integrative and mechanistic approach to the hair growth cycle and hair loss. *Journal of Clinical Medicine, 12*, 893. https://doi.org/10.3390/jcm12030893
23. Organon Pharma (UK) Limited. (2026, januar 31). *Propecia 1 mg film-obložene tablete: Povzetek značilnosti zdravila (SmPC)*. https://www.medicines.org.uk/emc/product/2194/smpc
24. Pfizer Limited. (2026a, januar 31). *Medrol 4 mg film-obložene tablete: Povzetek značilnosti zdravila (SmPC)*. https://mediately.co/si/drugs/RFJS4D7f9pOq2ErrUXNZG4SUBWO/medrol-4-mg-tablete
25. Pfizer Limited. (2026b, januar 31). *Litfulo 50 mg trde kapsule: Povzetek glavnih značilnosti zdravila (SmPC)*. https://mediately.co/si/drugs/XwAqZOIUfIm6CB3FC34GUd6Tes4/litfulo-50-mg-trde-kapsule
26. Piraccini, B. M. (2015). Evaluation of hair loss. *Current Problems in Dermatology, 47*, 10–20. https://doi.org/10.1159/000369398
27. Randolph, M., Tosti, A., & Shapiro, J. (2021). Oral minoxidil treatment for hair loss: A review of efficacy and safety. *Journal of the American Academy of Dermatology, 84*(3), 737–746. https://doi.org/10.1016/j.jaad.2020.09.061
28. Rudnicka, L., Arenbergerova, M., Grimalt, R., Ioannides, D., Katoulis, A. C., Lazaridou, E., Olszewska, M., Ovcharenko, Y. S., Piraccini, B. M., Prohic, A., Rakowska, A., Reygagne, P., Richard, M. A., Soares, R. O., Starace, M., Vañó-Galván, S., & Waskiel-Burnat, A. (2024). European expert

consensus statement on the systemic treatment of alopecia areata. *Journal of the European Academy of Dermatology and Venereology, 38*(4), 687–694. https://doi.org/10.1111/jdv.19768
29. Rugo, H. S., & Van Den Hurk, C. (2026, januar 31). *Alopecia related to systemic cancer therapy*. UpToDate. https://www.uptodate.com/contents/alopecia-related-to-systemic-cancer-therapy
30. Vañó-Galván, S., Fernandez-Crehuet, P., Garnacho, G., Gómez-Zubiaur, A., Hermosa-Gelbard, A., Moreno-Arrones, O. M., Saceda-Corralo, D., & Serrano-Falcón, C. (2024a). Recommendations on the clinical management of androgenetic alopecia: A consensus statement from the Spanish Hair Disorders Group of the Spanish Academy of Dermatology and Venerology (AEDV). *Actas Dermo-Sifiliográficas, 115*(4), T347–T355. https://doi.org/10.1016/j.ad.2023.10.043
31. Vañó-Galván, S., Reygagne, P., Melo, D. F., Barbosa, V., Wu, W. Y., Moneib, H., & Piraccini, B. M. (2024b). A comprehensive literature review and an international expert consensus on the management of scalp seborrheic dermatitis in adults. *European Journal of Dermatology, 34*(Suppl. 1), 4–16. https://doi.org/10.1684/ejd.2024.4703
32. Wang, E. C. E., de Berker, D., & Christiano, A. M. (2024). Biology of hair and nails. In J. L. Bolognia, J. V. Schaffer, & L. Cerroni (Eds.), *Bolognia dermatology* (5th ed., Chapter 68, pp. 1155–1172). Elsevier.
33. Xu, L., Liu, K. X., & Senna, M. M. (2017). A practical approach to the diagnosis and management of hair loss in children and adolescents. *Frontiers in Medicine, 4*, 112. https://doi.org/10.3389/fmed.2017.00112

TUMORJI KOŽE IN DERMATOONKOLOGIJA

asist. Vid Bajuk, dr. med., specialist dermatovenerolog

Dermatovenerološka klinika, Univerzitetni klinični center Ljubljana
Univerza v Ljubljani, Medicinska fakulteta

UVOD

Koža je organ, na katerem so bolezenske spremembe pogosto neposredno vidne in dostopne pregledu, zato ima opazovanje kože pomembno vlogo pri zgodnjem prepoznavanju kožnih bolezni. Kljub temu številnih kožnih vzbrsti ni mogoče zanesljivo opredeliti zgolj na podlagi prvega vtisa, saj lahko povzročajo diagnostične težave tako laikom kot tudi strokovnjakom, ki se s tem področjem srečujejo vsakodnevno. V klinični praksi nas predvsem zanima, ali je kožna vzbrst potencialno nevarna oziroma rakava, torej ali ima potencial za rast, uničenje okolnih tkiv ali tvorbo zasevkov. Večina kožnih vzbrsti je benignih, maligni tumorji pa predstavljajo le manjši delež vseh kožnih lezij, opaženih pri kliničnem pregledu, čeprav kožni raki veljajo za najpogostejše med vsemi raki (Kansky et al., 2017; Združenje slovenskih dermatovenerologov, 2024). Posameznik, ki je v preteklosti že imel kožnega raka, ima bistveno večje tveganje za nastanek novega kožnega raka kot posameznik, ki ga še ni imel.

Pri pregledu si zdravstveni delavci pomagamo z dermatoskopom, ki kožne vzbrsti poveča, običajno desetkrat, in jih presvetli. Dermatoskopija je ključna metoda, ki poleg kliničnega pregleda pomembno prispeva k postavitvi klinične diagnoze. Pri pacientih z velikim številom atipičnih znamenj si lahko pri spremljanju pomagamo tudi s sistemom za digitalno dermatoskopijo in računalniško analizo (Kansky et al., 2017; Združenje slovenskih dermatovenerologov, 2024).

Če kožne vzbrsti s kliničnim pregledom ne moremo zanesljivo opredeliti, se odločimo za biopsijo ali popolno odstranitev in histopatološko preiskavo, kar omogoča postavitev dokončne diagnoze. Benigne kožne spremembe lahko na željo pacienta odstranimo z različnimi metodami, čeprav jih praviloma ni treba odstranjevati, na primer s krioterapijo, izrezom, radiofrekvenčno ablacijo ali lasersko odstranitvijo. Maligne vzbrsti praviloma odstranjujemo z izrezom, ki predstavlja zlati standard zdravljenja, saj omogoča odstranitev celotnega tumorja in

histopatološko preiskavo, s katero se opredeli tudi, ali je bila rašča odstranjena v celoti. Alternativo izrezu lahko predstavljajo druge metode zdravljenja, zlasti kadar gre za velike rašče, metastazirane tumorje, multiple tumorje ali kadar pacient ne soglaša z izrezom in želi drugačno zdravljenje (Dugonik, 2019; Perić et al., 2020; Reberšek, 2024).

Ključ do uspešnega preprečevanja nastanka malignih kožnih tumorjev je ustrezna primarna preventiva, ki vključuje zaščito pred izpostavljanjem UV-žarkom. Poleg aktivnega izogibanja soncu vključuje uporabo zaščitnih krem širokega spektra ter uporabo zaščitnih oblačil in ustreznih očal. V okviru sekundarne preventive je ključno redno samopregledovanje kože, ki vključuje pregled celotne kože z namenom odkrivanja »grdih račkov«; idealno je, da ga opravimo enkrat na mesec. Pomagamo si lahko tudi s fotodokumentiranjem delov telesa, saj lahko predhodno posnete fotografije kasneje služijo za oceno morebitnih novonastalih kožnih sprememb, njihovega nastanka in dinamike spreminjanja. Pozorni moramo biti na lezije, ki odstopajo od vseh drugih; slab znak je tudi spontano krvaveča kožna vzbrst oziroma ranica na koži, ki se ne zaceli (Reberšek, 2024; Združenje slovenskih dermatovenerologov, 2024).

Ključna vprašanja pri oceni kožne vzbrsti

- Ali je sprememba nova ali se hitro spreminja?
- Ali se razlikuje od drugih sprememb na koži?
- Ali krvavi, se ne celi ali se ponavlja na istem mestu?
- Ali ima nepravilno obliko, robove ali več barvnih odtenkov?
- Ali je potrebna napotitev na dermatološki pregled?

Dermatoonkologija, podobno kot dermatopatologija, ni črno-bela veda. Pogosto zahteva presojo subtilnih kliničnih in morfoloških razlik, pri katerih imajo pomembno vlogo številni odtenki rjave in rožnate barve.

BENIGNI TUMORJI KOŽE IN PREKANCEROZE

Benigni tumorji kože in prekanceroze predstavljajo obsežno skupino sprememb. V tem prispevku jih obravnavamo pregledno in usmerjeno predvsem v najpogostejše vzbrsti, s katerimi se srečujemo na koži.

Benigne spremembe – kaj si je treba zapomniti

- Večina kožnih vzbrsti je benignih.
- Benigne spremembe praviloma rastejo počasi in so dolgo stabilne.
- Odstranitev benignih sprememb je pogosto potrebna le ob simptomih, poškodbah, funkcionalnih težavah, estetski želji ali diagnostični negotovosti.
- Nenadna sprememba videza, krvavitev ali neceljenje zahteva dodatno pozornost.

Melanocitni nevusi

Tumorska rašča lahko vznikne iz različnih celic kože ali podkožja, večina teh rašč pa je benignih. Ko govorimo o znamenjih oziroma nevusih v ožjem smislu, imamo v mislih benigne tumorje, ki nastanejo iz melanocitov, celic, ki proizvajajo melanin in so v epidermisu ob bazalni membrani. Lahko so različnih barv – rjave, rožnate ali kožne barve –, poleg tega pa so lahko v nivoju kože, nad nivojem kože ali kombinirane oblike. Melanom lahko nastane iz predobstoječega znamenja, vendar se v večini primerov razvije na na videz normalni koži. Zato odstranjevanje znamenj z namenom preprečevanja melanoma ob odsotnosti kliničnega suma ni smiselno. Z vidika patologije znamenja klasificiramo glede na stopnjo atipičnih sprememb na znamenja brez displazije ter znamenja z nizko ali visoko stopnjo displazije. Višja kot je stopnja displazije znamenja, večja je verjetnost, da bi znamenje lahko predstavljalo melanom. Displastična znamenja smo v preteklosti imenovali tudi Clarkovi nevusi. Eritem in luščenje v okolici znamenja sta znana kot Meyersonov fenomen, ki sam po sebi ne govori niti v korist malignosti niti v prid benignosti kožne vzbrsti (Kansky et al., 2017; Združenje slovenskih dermatovenerologov, 2024).

Kongenitalni in pridobljeni nevusi

Nevusi so lahko prirojeni ali pridobljeni, torej nastanejo kasneje v življenju. Večji kongenitalni nevusi zaradi velikega števila melanocitov zahtevajo spremljanje, saj je tveganje za nastanek melanoma v njih nekoliko večje.

Halo oziroma Suttonovi nevusi

Halo oziroma Suttonovi nevusi so znamenja, okoli katerih nastane področje depigmentacije. Sčasoma tudi samo znamenje postopno izgubi pigmentacijo, postane rožnato in nato kožne barve ter lahko popolnoma izgine. Halo znamenja nastanejo zaradi odziva imunskega sistema, ki znamenje prepozna kot tarčo.

Seboroične keratoze

Med pogostimi benignimi spremembami so seboroične keratoze, ki nastanejo iz keratinocitov, poleg melanocitov poglavitnih celic epidermisa. Običajno se ne pojavijo pred tridesetim letom. Imajo voščen videz, kot bi bile »pokapane« po koži, in so različnih barv – rjave, sive, črne ali rožnate. Paciente pogosto motijo, saj lahko srbijo, so velike ali moteče na druge načine. Prepoznava z dermatoskopom je v večini primerov razmeroma lahka, saj lahko vidimo možganovini podobne reliefe, miljam podobne ciste, žile lasnice in odsotnost melanocitne pigmentne mreže. Diagnostični izziv predstavljajo poškodovane ali vnete seboroične keratoze, saj lahko posnemajo melanom. Iz keratinocitov lahko poleg seboroičnih keratoz vznikneta tudi velikocelični akantom in svetlocelični akantom (Kansky et al., 2017; Združenje slovenskih dermatovenerologov, 2024).

Epidermalni nevusi

Epidermalni nevusi so benigni tumorji kože, natančneje benigne hamartomske lezije, ki prav tako vzniknejo iz keratinocitov. Nastanejo zaradi mozaicizma. Redko lahko znotraj njih vzniknejo maligni tumorji, na primer v nevus sebaceusu.

Žilni tumorji

Hemangiomi, piogeni granulomi in drugi žilni tumorji so razmeroma pogoste spremembe, ki so rdečkaste ali vijolične barve, ob poškodbi pa lahko razvijejo tarčasto rožnato okolico. Ni znano, zakaj so nekateri posamezniki bolj nagnjeni k tvorbi teh tumorjev. Piogeni granulomi se pogosteje pojavljajo pri otrocih ali v nosečnosti, še posebej pogosto na prstih rok, in lahko bolijo ter krvavijo. Drugi žilni tumorji so manj številni in največkrat prirojeni. Poleg kongenitalnih hemangiomov, ki so lahko problematični zaradi velikosti, krvavenja, lokacije in morebitne povezave s hemangiomi v notranjih organih, se pogosto srečamo z ognjenimi znamenji in nevus simplexom, tako imenovanim štorkljinim ugrizom. Redkeje lahko na koži vidimo tudi arteriovenske in druge žilne malformacije. Na ustnicah se v višji starosti pogosto pojavljajo venska jezerca.

Dermatofibromi

Dermatofibrome pogosto zamenjamo za melanocitne tumorje, saj so pogosto rjave ali rožnate barve in na otip precej čvrsti. Vzniknejo iz celic dermisa – fibroblastov in histiocitov, po navadi po poškodbi kože, na primer po britju ali pikih insektov. Največkrat jih najdemo na koži nog. Če gre le za podkožno spremembo, jo imenujemo fibrom.

Drugi benigni tumorji kože in podkožja

Na koži in v podkožju se srečamo še s številnimi drugimi benignimi vzbrstmi. Mednje sodijo sebacealni tumorji, raznolika skupina tumorjev, ki vzniknejo iz žlez lojnic, ter apokrini in ekrini benigni tumorji, ki vzniknejo iz dišavnih žlez in žlez znojnic. Nevrofibromi se lahko pojavijo kot posamezne lezije ali multiplo v sklopu nevrofibromatoze. Vzniknejo iz Schwannovih celic in fibroblastov ter lahko predstavljajo estetski ali funkcionalni problem, sami po sebi pa praviloma niso nevarni. Klinično pomembnejši so lahko, kadar se pojavljajo v notranjih organih ali so zelo veliki. Lipomi so benigni tumorji maščevja in so po navadi razmeroma dobro omejeni ter premakljivi od okolice.

Benigni kožni tumorji imajo praviloma zelo nizek potencial za maligno alteracijo oziroma za nastanek maligne kožne spremembe znotraj tumorja. Kljub temu je potrebna pozornost, kadar se benigna kožna vzbrst začne kakor koli nenavadno spreminjati.

Kožne eflorescence, ki posnemajo tumorske lezije

Kot posebnost je smiselno omeniti še nekatere kožne eflorescence, ki niso prave tumorske lezije, lahko pa jih posnemajo. Ateromi oziroma ciste so izpolnjeni s keratinom in lojem. Nastanejo zaradi zamašitve žleznega izvodila in so lahko nevneti ali vneti. Nad sklepi se lahko nad nivo kože bočijo ganglioni oziroma miksoidne ciste. V obeh primerih gre za izbočenje sklepne ali tetivne ovojnice, kar lahko pacienta zaskrbi. Če miksoidne ciste segajo do matriksa nohta, lahko povzročajo deformacijo nohtne plošče. V mladosti se lahko na koži pojavijo madeži bele kave (café-au-lait), v kasnejših letih pa na soncu izpostavljeni koži solarni lentigi oziroma sončne pege. V obeh primerih gre za stanje, pri katerem melanociti proizvajajo več melanina, pri sončnih pegah pa se lahko na tem področju poveča tudi število melanocitov.

Virusne bradavice oziroma vulgarne veruke

Virusne bradavice oziroma vulgarne veruke povzroča humani papilomavirus (HPV). Omenjamo jih, ker so redko lahko prekanceroze. Pogosto se pojavljajo na dlaneh in stopalih, kot kondilomi pa tudi na spolovilu in perianalno; lahko se pojavijo tudi drugod po telesu. Čeprav je HPV onkogen, iz bradavic razmeroma redko vznikne ploščatocelična maligna rašča, še posebej redko iz palmarnih ali plantarnih bradavic, vendar je treba biti na to pozoren. Bistveno pogosteje HPV povzroča raka materničnega vratu. Obstaja cepljenje proti določenim rizičnim tipom HPV.

Aktinična keratoza

Najpomembnejša prekanceroza na koži je aktinična keratoza, ki se pojavlja na od sonca poškodovani koži, najpogosteje na obrazu, uhljih, plešastem lasišču in hrbtišču rok. Prepoznamo jo kot rožnate makule na koži; od okolne kože jo lahko ločimo tudi na otip, saj je hrapava. Po navadi so prisotne luske ali celo hiperkeratoza. Dermatoskopsko vidimo jagodni vzorec, sprememba pa je lahko tudi pigmentirana. Gre za predstopnjo ploščatoceličnega karcinoma, zato je klinično včasih težko ločevati med nekoliko napredovalimi aktiničnimi keratozami ter neinvazivnimi oziroma invazivnimi ploščatoceličnimi karcinomi. Aktinične keratoze so pogosto multiple. Zdravljenje predlagamo, ker želimo preprečiti napredovanje v ploščatocelični karcinom, čeprav je mogoča tudi spontana regresija. Posamezne aktinične keratoze zdravimo s krioterapijo oziroma drugimi destruktivnimi metodami, multiple pa najpogosteje s kremami z imikvimodom ali fotodinamsko terapijo. V tujini uporabljajo tudi 5-fluorouracil in nekatere druge metode (Kansky et al., 2017; Perić et al., 2020; Združenje slovenskih dermatovenerologov, 2024).

Aktinična keratoza kot opozorilni znak kronične poškodbe kože

- Pojavlja se predvsem na soncu izpostavljenih predelih.
- Na otip je pogosto hrapava, klinično pa se kaže kot rožnata ali pigmentirana makula oziroma plošča z luskami.
- Predstavlja predstopnjo ploščatoceličnega karcinoma.
- Pomembna sta zaščita pred UV-žarki in redno spremljanje kože.

MALIGNI TUMORJI NA KOŽI

Najpogostejši maligni kožni tumorji so keratinocitni tumorji, kamor prištevamo bazalnocelični in ploščatocelični karcinom. Redkejši, vendar v napredovalih oblikah z večjim potencialom za zasevanje, je melanom. Glede na podatke Registra raka Republike Slovenije podajamo okvirne ocene incidence najpogostejših kožnih rakov v slovenskem prostoru. Število keratinocitnih tumorjev je zaradi suboptimalnega prijavljanja verjetno nekoliko podcenjeno, podatki za melanom pa v zadnjih letih med leti izrazito variirajo, zato podajamo okvirno oceno incidence. Najtočnejše podatke za posamezno leto je mogoče najti v poročilih Registra raka. V nadaljevanju so podatki navedeni kot število vseh novoodkritih primerov v Sloveniji v enem letu, v oklepaju pa kot približna ocena novoodkritih primerov na 100.000 prebivalcev. Podatki so približni, saj se letno spreminjajo; namen tega poglavja je prikazati okvirno oceno razširjenosti kožnih rakov v naši populaciji. Incidenco vseh pogostejših kožnih rakov, torej

keratinocitnih tumorjev in melanoma, ocenjujemo na 5315 primerov oziroma 253 primerov na 100.000 prebivalcev. Največji delež predstavljajo keratinocitni tumorji – 4175 primerov oziroma 199 primerov na 100.000 prebivalcev. Med njimi je najpogostejši bazalnocelični karcinom (BCC), ki predstavlja približno 80 %, kar pomeni 3340 novoodkritih primerov na leto oziroma 159 primerov na 100.000 prebivalcev; preostanek predstavljajo ploščatocelični karcinomi (SCC), in sicer 835 primerov oziroma 40 primerov na 100.000 prebivalcev. Melanom je redkejši; letno odkrijemo 1140 primerov oziroma 54 primerov na 100.000 prebivalcev, od tega 720 invazivnih oziroma 34 invazivnih primerov na 100.000 prebivalcev, preostanek pa predstavljajo melanomi in situ (Zadnik et al., 2025).

Kdaj posumimo na maligno kožno spremembo?

- Sprememba hitro raste ali se spreminja.
- Ima nepravilne robove, asimetrijo ali več barv.
- Krvavi, ulcerira ali se ne zaceli.
- Izstopa od drugih sprememb na koži kot »grdi raček«.
- Pri klinični negotovosti je potrebna histopatološka potrditev.

Bazalnocelični karcinom

BCC je najpogostejši kožni tumor. Najpogosteje vznikne na od sonca poškodovani in izpostavljeni koži; neredko jih ob istem pregledu najdemo več. Nastane iz keratinocitov. Gre za tumor, ki metastazira izredno redko, lahko pa raste lokalno agresivno in mutilantno. Klinično se kaže kot voščena makula ali papula, ki je lahko erodirana, oziroma kot ranica, ki se ne celi ali se na istem mestu ponavlja. Dermatoskopsko je značilna rožnata do biserna osnovna barva lezije, pogosto z vidnimi arborizirajočimi žilami, ki so debele, razvejane in potekajo drevesasto. Prisotne so lahko modro-sive ovalne strukture in globuli, včasih tudi listaste strukture rjave barve ali tako imenovana kolesa s kraki (angl. spokewheel). Pogoste so erozije ali manjše ulceracije. Pigmentirani BCC lahko klinično in dermatoskopsko posnema melanom. Zlati standard zdravljenja je izrez z ustreznim varnostnim robom in histopatološka opredelitev. Alternativa so v ustreznem kliničnem kontekstu destruktivne metode, na primer krioterapija, uporaba krem z imikvimodom, elektrokemoterapija ali radioterapija, vendar je pri teh metodah v primerjavi s kirurško odstranitvijo verjetnost ponovitve bolezni večja. Obstaja tudi sistemska terapija z zaviralci ježkove poti, na primer z vismodegibom, ki je rezervirana za paciente s številnimi tumorji. BCC se lahko pojavlja tudi v sklopu sindromov, na primer Gorlin-

Goltzovega sindroma (Dugonik, 2019; Kansky et al., 2017; Združenje slovenskih dermatovenerologov, 2024).

Ploščatocelični karcinom

SCC so bistveno redkejši kot BCC in prav tako vzniknejo iz keratinocitov. Problematični so, ker lahko v invazivni obliki rastejo izrazito lokoregionalno destruktivno. Pogosto se pojavljajo na tako imenovanih poljih kancerizacije, kjer se na manjšem področju kože sočasno prepletajo aktinične keratoze in več tovrstnih tumorjev, kar otežuje diagnostično in terapevtsko obravnavo. Pogosto so nejasno omejeni od okolne zdrave oziroma predrakavo spremenjene kože, kar lahko otežuje izrez celotnega tumorja, saj lahko sega v kirurški rob. Invazivni SCC lahko metastazira; tveganje je odvisno od histoloških in kliničnih dejavnikov. Običajno je nizko, vendar je pri visokorizičnih tumorjih večje. Dermatoskopske značilnosti so manj specifične. Lezije imajo pogosto hiperkeratotičen videz z rumenkasto-belimi keratinskimi čepi, luskami ali krastami. Podlaga je običajno rožnata ali eritematozna, lahko so prisotne ulceracije. Žilni vzorec je polimorfen in neurejen; vidimo lahko pikčaste, linearne, koncentrično razporejene žile lasnice ali kačaste oziroma serpiginozne žile. Pri Bowenovi bolezni, obliki SCC in situ, ki je lahko tudi pigmentirana, so značilne glomerularne žile, razporejene v skupinah. Pigmentne strukture so praviloma odsotne ali minimalne, zato dermatoskopija pri SCC pogosto služi predvsem kot pomoč pri kliničnem sumu, za dokončno diagnozo pa je običajno potrebna histološka potrditev. SCC je včasih težko ločevati od aktiničnih keratoz, ki so lahko njihova predstopnja, virusnih bradavic in seboroičnih keratoz. Zdravljenje je podobno kot pri BCC, z izjemo imikvimoda, ki ga uporabljamo le izjemoma, saj gre za uporabo zunaj odobrenih indikacij. Možnost sistemske terapije pri zdravljenju napredovalih SCC predstavlja imunoterapija s cemiplimabom (Perić et al., 2020; Kansky et al., 2017; Združenje slovenskih dermatovenerologov, 2024).

Melanom

Melanom velja za najagresivnejšo obliko kožnega raka, saj razmeroma pogosto metastazira. Pogosto ga imenujemo »grdi raček«, saj je velikokrat zelo temno pigmentiran, nepravilne oblike in izstopa od drugih znamenj. Obstajata tudi nodularna in amelanotična oblika, ki ju je klinično in dermatoskopsko težje prepoznati. Pri prepoznavanju si pomagamo s pravilom ABCDE, pri nodularnih oblikah pa še z EFG. Gre za akronima, ki pomagata, da si lažje zapomnimo, na kaj moramo biti pri kliničnem in dermatoskopskem pregledu pozorni (Reberšek, 2024; Združenje slovenskih dermatovenerologov, 2024).

ABCDE opisuje najpogostejše opozorilne znake melanoma:

A – asimetrija: lezija je nepravilne oblike, polovici si nista podobni

B – rob (angl. border): robovi so nepravilni, nazobčani ali slabo omejeni

C – barva (angl. color): neenakomerna obarvanost z večbarvnimi odtenki (rjava, črna, siva, modra, rožnata, bela)

D – premer (angl. diameter): premer večji od 6 mm (čeprav je melanom lahko tudi manjši)

E – evolucija: sprememba velikosti, oblike, barve ali simptomov (srbenje, krvavenje)

Nodularni melanomi pogosto ne izpolnjujejo klasičnih kriterijev ABCDE, zato se zanje uporablja dodatni akronim EFG, ki opozarja na drugačen klinični potek:

E – elevacija: lezija je dvignjena nad nivo kože

F – čvrstost (angl. firm): ob palpaciji je čvrsta

G – rast (angl. growing): hitra rast v tednih do mesecih

ABCDE in EFG v praksi

- ABCDE je uporabno pri prepoznavanju najpogostejših opozorilnih znakov melanoma.
- EFG je posebej pomemben pri nodularnem melanomu.
- Melanom je lahko tudi amelanotičen in zato manj očitno pigmentiran.
- Vsaka hitro rastoča, čvrsta ali krvaveča sprememba zahteva dodatno pozornost.

Pri melanomu dermatoskopija razkrije kaotičen in asimetričen vzorec glede strukture in barv. Pogosta je atipična melanocitna pigmentna mreža z neenakomerno debelino in razmikom mreže. Prisotnih je lahko več neenakomerno razporejenih barv, na primer rjava, črna, siva, modra, bela in rdeča. Prisotna je lahko tudi ulceracija. Značilni so nepravilni globuli, radialni izrastki oziroma pseudopodiji, modro-bela tančica in negativna pigmentna mreža. Prisotne so lahko regresijske spremembe v obliki sivih ali belih področij. Pri amelanotičnem melanomu pigmentnih struktur ni, zato prevladujejo atipične in polimorfne žile ter rožnata ali rdeča barva. Zlati standard zdravljenja je izrez in histopatološka verifikacija, nato pa glede na stadij oziroma mnenje konzilija reekscizija, biopsija varovalne bezgavke in, po presoji konzilija, imunoterapija, kadar je indicirana (Reberšek, 2024; Združenje slovenskih dermatovenerologov, 2024).

Drugi redkejši maligni tumorji kože

Poleg navedenih tumorjev se na koži srečujemo še s številnimi drugimi malignimi neoplazmami, ki so precej redkejše, nekatere pa imajo lahko še slabšo prognozo. Mednje sodijo na primer karcinom Merklovih celic, sarkomi, vključno z dermatofibrosarkomom protuberans,

limfangiosarkomom, angiosarkomom in Kaposijevim sarkomom, ter T- in B-celični limfomi in številne druge neoplazme.

Kožne manifestacije tumorjev notranjih organov in metastaze

Na koži se lahko kažejo tudi tumorji notranjih organov, na primer z znakom Leser-Trélat, »vampastimi« dlanmi, akantozo nigricans, nekrolitičnim migratornim eritemom in podobno. Na koži se lahko izrazijo tudi metastaze kožnih tumorjev, redkeje pa metastaze tumorjev notranjih organov.

ZAKLJUČEK

Kožne spremembe pacientom in zdravstvenim delavcem pogosto povzročajo veliko skrb. Pri preventivi malignih neoplazem je ključno obvladovanje eksogenih dejavnikov tveganja, pri kožnih rakih predvsem čezmerne izpostavljenosti UV-žarkom. Zgodnje odkrivanje kožnega raka je temelj sekundarne preventive, kamor sodita redno in natančno samopregledovanje kože ter čimprejšnja obravnava pri izbranem zdravniku in nato pri dermatologu, zlasti ob zaznavi nenavadne kožne spremembe ali kadar diagnoza ni klinično jasna.

Vloga zdravstvenih delavcev pri zgodnjem odkrivanju kožnega raka

- Spodbujajo redno samopregledovanje kože.
- Paciente opozarjajo na pomen zaščite pred UV-žarki.
- Prepoznajo opozorilne znake, ki zahtevajo nadaljnjo obravnavo.
- Pacienta usmerijo k izbranemu zdravniku ali dermatologu, kadar je sprememba sumljiva.
- Prispevajo k zdravstvenovzgojnemu delu in zmanjševanju zamud pri diagnostiki.

VPRAŠANJA ZA RAZMISLEK

1. Kateri je glavni ukrep primarne in kateri sekundarne preventive kožnih malignomov?
2. Kateri kožni malignomi so najpogostejši in na katerih predelih kože se najpogosteje pojavljajo?
3. Ali je preventivno izrezovanje znamenj smiseln ukrep pri preprečevanju melanoma?

LITERATURA

1. Dugonik, A. (Ed.). (2019). Priporočila za obravnavo pacienta z bazalnoceličnim karcinomom. Onkološki inštitut Ljubljana. https://www.onko-i.si/fileadmin/onko/datoteke/Strokovna_knjiznica/smernice/Priporocila_za_obravnavo_pacienta_z_bazalnocelicnim_karcinomom_2019.pdf

2. Kansky, A., Miljković, J., & Dolenc-Voljč, M. (2017). Kožne in spolne bolezni (3. dopolnjena izd.). Medicinska fakulteta Univerze v Mariboru; Medicinska fakulteta Univerze v Ljubljani; Združenje slovenskih dermatovenerologov. https://www.zsd.si/fileadmin/user_upload/drugo/J._Miljkovic_-_Kozne_in_spolne_bolezni_2016_C.pdf

3. Perić, B., Blatnik, O., Luzar, B., Pižem, J., Ocvirk, J., & Hočevar, M. (2020). Ploščatocelični rak kože: Priporočila za zdravljenje. Onkološki inštitut Ljubljana. https://www.onko-i.si/fileadmin/onko/datoteke/Strokovna_knjiznica/smernice/ploscatocelicni_rak_koze_priporocila_za_zdravljenje_2020.pdf

4. Reberšek, M. (Ed.). (2024). Priporočila za obravnavo pacientov z melanomom kože (2. izd.). Onkološki inštitut Ljubljana. https://www.onko-i.si/fileadmin/onko/datoteke/Strokovna_knjiznica/smernice/Priporocila_za_obravnavo_pacientov_z__melanomom_koze_2024.pdf

5. Zadnik, V., Lokar, K., Tomšič, S., & Žagar, T. (2025). Poročilo Kliničnega registra kožnega melanoma pri Registru raka Republike Slovenije za obdobje 2019–2023. Onkološki inštitut Ljubljana. https://www.onko-i.si/rrs/nacionalni-klinicni-registri/klinicni-register-koznega-melanoma

6. Združenje slovenskih dermatovenerologov. (2024). Šola prepoznavanja kožnih znamenj in tumorjev: Zbornik (Hotel Park, Bled, 19.–20. april 2024). Združenje slovenskih dermatovenerologov. https://www.zsd.si/fileadmin/user_upload/Zbornik_-_Sola_prepoznavanja_koznih_znamenj_in_tumorjev_2024.pdf

PRIPRAVA PACIENTA NA KIRURŠKE POSEGE V LOKALNI ANESTEZIJI: PUNCH BIOPSIJA, EKSCIZIJA IN MOHSOVA MIKROGRAFSKA KIRURGIJA

Mira Oražem, dipl. m. s.

Dermatovenerološka klinika, Univerzitetni klinični center Ljubljana

UVOD

Kirurški posegi v dermatovenerologiji so pomemben del diagnostične in terapevtske obravnave pacientov z benignimi, malignimi ter suspektnimi spremembami na koži. Velik delež teh postopkov poteka ambulantno v lokalni anesteziji, kar omogoča učinkovito obvladovanje bolečine, ohranjanje pacientove budnosti med posegom in praviloma hitrejše okrevanje. Ker pacient po ambulantnem posegu večji del okrevanja nadaljuje v domačem okolju, sta kakovostna priprava in razumljiva navodila, pomembna za varnost, sodelovanje in pravočasno prepoznavanje zapletov (Bolognia et al., 2024; Habif, 2015).

Čeprav gre pogosto za postopke manjšega obsega, njihova varna izvedba zahteva sistematično pripravo pacienta, dokumentacije, prostora in materiala ter dosledno upoštevanje načel aseptičnega dela. K varnosti dermatovenerološke kirurške obravnave prispevajo kirurška tehnika, pravočasno prepoznavanje dejavnikov tveganja, opazovanje pacienta, sledljivost odvzetih vzorcev, kakovostna komunikacija in usklajeno sodelovanje zdravstvenega tima.

Namen prispevka je predstaviti pomen in potek priprave pacienta na kirurški poseg v lokalni anesteziji v dermatovenerološki dejavnosti ter prikazati ključne naloge medicinske sestre v posameznih fazah obravnave. Poseben poudarek je namenjen zagotavljanju varnosti, preprečevanju okužb, pripravi operativnega polja, dokumentiranju in sledljivosti odvzetih vzorcev, strokovni komunikaciji ter edukaciji pacienta pred posegom, med njim in po njem.

KIRURŠKI POSEGI V LOKALNI ANESTEZIJI V DERMATOVENEROLOGIJI

V dermatovenerologiji se kirurški posegi v lokalni anesteziji izvajajo z diagnostičnim ali terapevtskim namenom. Med najpogostejše diagnostične posege sodi punch biopsija, pri kateri se s krožnim instrumentom odvzame vzorec kože za histopatološko preiskavo (Bolognia et al., 2024; Habif, 2015; Oakley & Newman, 2008). Med terapevtske posege sodijo ekscizije benignih, suspektnih in malignih kožnih sprememb (Bolognia et al., 2024; Habif, 2015). Posebno mesto ima Mohsova mikrografska kirurgija. Pri tem posegu se odstranjeno tkivo med posegom histološko pregleduje po posameznih slojih, kar omogoča natančnejši nadzor tumorskih robov, visoko stopnjo radikalnosti in največje možno ohranjanje zdravega tkiva. Zato je Mohsova mikrografska kirurgija posebej primerna pri izbranih visokotveganih ali ponavljajočih se kožnih tumorjih ter pri spremembah na anatomsko in funkcionalno zahtevnih predelih (Peris et al., 2023). Obseg in zahtevnost posega sta odvisna od vrste spremembe, njene lokacije, velikosti, klinične ocene in splošnega zdravstvenega stanja pacienta (Bolognia et al., 2024; Habif, 2015).

Lokalna anestezija začasno prekine prevajanje bolečinskih dražljajev na omejenem predelu telesa. Ker je pacient med posegom buden, sta jasna razlaga postopka in ustrezna psihična priprava ključnega pomena. Medicinska sestra pacienta seznani s potekom priprave in pričakovanimi občutki: ob aplikaciji lokalnega anestetika lahko občuti pekoč občutek ali pritisk, med posegom pa dotik, pritisk ali vlečenje tkiva. Pacient mora razumeti, da lahko med posegom občuti dotik ali pritisk, ob ustrezno delujoči lokalni anesteziji pa praviloma ne sme čutiti ostre bolečine (Bolognia et al., 2024).

Ker se tovrstni posegi pogosto izvajajo ambulantno, mora biti priprava pacienta sistematična, varna in časovno učinkovita. Pred posegom je treba preveriti identiteto pacienta, zdravstveno dokumentacijo, alergije, redno terapijo, morebitne dejavnike tveganja in prisotnost informiranega soglasja. Posebna pozornost je potrebna pri pacientih z večjim tveganjem za krvavitev, okužbo, slabše celjenje ran ali predhodne zaplete pri posegih oziroma lokalni anesteziji (Potter et al., 2020).

PRIPRAVA PACIENTA NA KIRURŠKI POSEG V LOKALNI ANESTEZIJI

Priprava pacienta na kirurški poseg v lokalni anesteziji vključuje psihično, administrativno, klinično, higiensko in organizacijsko pripravo. Hkrati obsega pripravo prostora, materiala in dokumentacije. Namen priprave je zmanjšati tveganje za zaplete, zagotoviti ustrezne pogoje za izvedbo posega ter pacientu omogočiti občutek varnosti in zaupanja (Potter et al., 2020).

Psihična priprava pacienta

Psihična priprava je pomembna predvsem zato, ker je pacient med posegom v lokalni anesteziji buden in zaznava dogajanje v prostoru. Strah pred neznanim postopkom, bolečino, izvidom histopatološke preiskave ali morebitnimi posledicami posega lahko poveča napetost in zmanjša sodelovanje. Medicinska sestra s strokovno, umirjeno in jasno komunikacijo zmanjšuje negotovost, pojasni pričakovane občutke med posegom ter pacientu omogoča občutek varnosti.

Komunikacija mora biti prilagojena posamezniku. Pri starejših pacientih, pacientih z zmanjšanim sluhom, slabšim razumevanjem, izrazito tesnobo ali predhodnimi negativnimi izkušnjami so potrebni dodatna potrpežljivost, natančnejša razlaga in preverjanje razumevanja. Pacienta je smiselno spodbujati, da postavi vprašanja, izrazi morebitne skrbi in aktivno sodeluje pri pripravi. Terapevtska komunikacija, ki temelji na spoštovanju, empatiji in jasnem podajanju informacij, pomembno prispeva k zmanjševanju negotovosti in boljšemu sodelovanju pacienta (Potter et al., 2020).

Komunikacija s pacientom

- Pacientu jasno pojasnimo potek priprave in pričakovane občutke med posegom.
- Informacije prilagodimo starosti, razumevanju, sluhu, predhodnim izkušnjam in stopnji tesnobe.
- Razumevanje preverimo z vprašanji in pacienta spodbudimo, da izrazi skrbi ali nejasnosti.
- Umirjena, spoštljiva in jasna komunikacija zmanjšuje negotovost ter izboljša pacientovo sodelovanje.

Administrativna in klinična priprava pacienta

Administrativna in klinična priprava sta temelj varne obravnave, saj omogočata izvedbo posega pri pravem pacientu, na pravem mestu in ob ustrezni dokumentaciji (Potter et al., 2020). Pred posegom je treba preveriti identiteto pacienta, ujemanje podatkov z dokumentacijo, informirano soglasje, indikacijo za poseg, alergije, redno terapijo in morebitne dejavnike tveganja. Posebno pozornost je treba nameniti tudi jasni opredelitvi mesta posega, zlasti pri več podobnih spremembah ali spremembah na parnih delih telesa.

Posebna pozornost je potrebna pri pacientih s sladkorno boleznijo, motnjami strjevanja krvi, imunsko oslabelostjo, kroničnimi okužbami, srčno-žilnimi boleznimi, epilepsijo, predhodnimi kolapsi ali vazovagalnimi reakcijami, saj ta stanja lahko vplivajo na tveganje za krvavitev,

okužbo, slabše celjenje ran ali varnost poteka posega (Potter et al., 2020; National Institute for Health and Care Excellence, 2019). Pri pacientih s srčnim spodbujevalnikom ali drugimi vsajenimi elektronskimi napravami je treba pred uporabo elektrokirurških naprav pravočasno obvestiti zdravnika ter ravnati v skladu z internimi protokoli in priporočili za varno uporabo elektrokirurgije (Wernham & Bray, 2023).

Pomemben del klinične priprave je tudi opazovanje splošnega stanja pacienta, njegovega počutja, barve kože, stopnje vznemirjenosti in morebitnih znakov poslabšanja zdravstvenega stanja. Po presoji oziroma v skladu z internim protokolom se izmerijo vitalni znaki, zlasti pri pacientih z večjim tveganjem, slabim počutjem, omotico, izrazito tesnobo ali znano srčno-žilno boleznijo. Ob ugotovljenih odstopanjih je treba zdravnika obvestiti pred začetkom posega (Potter et al., 2020).

Preverjanje mesta posega praviloma izvede zdravnik v sodelovanju z medicinsko sestro. Pred začetkom je treba zagotoviti, da je predvideno mesto posega jasno določeno, usklajeno z dokumentacijo in razumljivo tudi pacientu, saj je pravilna identifikacija pacienta, mesta posega in dokumentacije temelj varne obravnave (Potter et al., 2020). Pri posegih na več podobnih spremembah ali pri spremembah na parnih delih telesa je natančna opredelitev mesta posega še posebej pomembna; po potrebi se mesto posega predhodno tudi fotografsko dokumentira (Oakley & Newman, 2008).

Dejavniki tveganja zahtevajo posebno pozornost, saj lahko vplivajo na čas izvedbe posega, izbiro dodatnih varnostnih ukrepov in način spremljanja pacienta.

Prepoznavanje dejavnikov tveganja pred posegom

Pri prepoznavanju dejavnikov tveganja medicinska sestra sistematično zbere in preveri podatke, ki lahko vplivajo na varnost ali potek posega. Posebej pomembno je, da pravočasno zazna uporabo zdravil, ki povečujejo tveganje za krvavitev, znane alergije, znake okužbe na mestu posega, slabo splošno stanje, izrazito tesnobo ali predhodno vazovagalno reakcijo ter o ugotovitvah obvesti zdravnika (Potter et al., 2020; Wernham & Bray, 2023; National Institute for Health and Care Excellence, 2019).

Pri pacientih, ki jemljejo antikoagulantna ali antiagregacijska zdravila, je potrebna individualna presoja tveganja za krvavitev ter za nastanek tromboze ali embolije. Tveganje se razlikuje glede na vrsto posega, kompleksnost kožne kirurgije in značilnosti pacienta (Wernham & Bray, 2023). Medicinska sestra zdravil ne ukinja samostojno, temveč o terapiji pravočasno obvesti zdravnika in ravna v skladu z njegovimi navodili ter internimi protokoli (Wernham & Bray, 2023; Potter

et al., 2020). Enako velja pri pacientih z večjim tveganjem za okužbo, slabše celjenje ran ali krvavitve (National Institute for Health and Care Excellence, 2019; Potter et al., 2020). Naloga medicinske sestre je, da pomembne podatke pravočasno prepozna, jih ustrezno posreduje zdravniku in dokumentira (Potter et al., 2020).

Posebno pozornost je treba nameniti tudi pacientom, ki so izrazito prestrašeni, bledi, potni ali omotični oziroma navajajo slabost, saj ti znaki lahko napovedujejo vazovagalno reakcijo (Potter et al., 2020). V takem primeru medicinska sestra pacienta umiri, ga varno namesti, po potrebi v ležeči položaj z dvignjenimi spodnjimi okončinami, sprosti morebitna tesna oblačila, spremlja vitalne znake in o stanju pravočasno obvesti zdravnika (Potter et al., 2020). Poseg se po presoji zdravnika začasno prekine ali odloži, pacient pa ostane pod opazovanjem do izboljšanja počutja (Potter et al., 2020).

Dosledno preverjanje identitete, dokumentacije, mesta posega, dejavnikov tveganja in pacientovega stanja zmanjšuje možnost napak ter prispeva k varni izvedbi posega.

Varnostni poudarki pred posegom

- Preverimo identiteto pacienta, dokumentacijo, indikacijo za poseg in informirano soglasje.
- Preverimo, ali je mesto posega jasno določeno, usklajeno z dokumentacijo in razumljivo pacientu.
- Preverimo alergije, redno terapijo ter uporabo antikoagulantnih ali antiagregacijskih zdravil.
- Prepoznamo dejavnike tveganja, kot so sladkorna bolezen, motnje strjevanja krvi, imunska oslabelost, okužba na mestu posega ali predhodna vazovagalna reakcija.
- Opazujemo znake tesnobe, slabosti, bledice, potenja ali omotice, ki lahko napovedujejo poslabšanje počutja.
- Preverimo, ali so glede na prepoznana tveganja potrebni dodatni varnostni ukrepi pred posegom.
- Ob odstopanjih pravočasno obvestimo zdravnika, ugotovitve dokumentiramo in ravnamo po internem protokolu.

Higienska priprava pacienta

Higienska priprava pacienta je namenjena zmanjšanju tveganja za okužbo kirurškega mesta (National Institute for Health and Care Excellence, 2019; World Health Organization, 2018). Koža na predelu posega mora biti čista, brez vidnih nečistoč, ostankov krem, mazil, ličil ali drugih snovi, ki bi lahko zmanjšale učinkovitost antiseptične priprave ali otežile preglednost operativnega polja. Pacienta je treba po potrebi opozoriti, naj pred posegom na predvideni

predel ne nanaša kozmetičnih pripravkov (National Institute for Health and Care Excellence, 2019).

Odstranjevanje dlak se ne izvaja rutinsko. Če dlake ovirajo izvedbo posega, preglednost operativnega polja ali namestitev obveze, se odstranijo na način, ki kožo čim manj poškoduje. Priporočljivo je striženje oziroma uporaba električnega brivnika neposredno pred posegom, medtem ko se britje z britvico odsvetuje zaradi možnosti nastanka mikropoškodb kože in večjega tveganja za okužbo kirurškega mesta (National Institute for Health and Care Excellence, 2019; World Health Organization, 2018).

Pred posegom se izvede antiseptična priprava kože v skladu z internim protokolom ustanove in navodili za uporabo izbranega antiseptika. Pri tem je treba upoštevati lokalizacijo posega, stanje kože, morebitne alergije, občutljivost pacienta ter posebnosti anatomskega področja, zlasti pri posegih v bližini sluznic, spolovil, oči ali na drugih občutljivih predelih. Antiseptik se nanaša na ustrezno veliko področje okoli mesta posega, pri čemer je pomembno omogočiti zadosten čas delovanja in sušenja antiseptika (National Institute for Health and Care Excellence, 2019; World Health Organization, 2018).

Higienska priprava operativnega polja

- Koža na mestu posega mora biti čista in brez ostankov krem, mazil, ličil ali drugih pripravkov.
- Dlak ne odstranjujemo rutinsko; odstranimo jih le, če ovirajo poseg, preglednost polja ali namestitev obveze.
- Če je odstranjevanje dlak potrebno, je priporočljivo striženje oziroma uporaba električnega brivnika.
- Antiseptiku omogočimo ustrezen čas delovanja in sušenja pred začetkom posega.

Organizacijska priprava prostora in materiala ter namestitev pacienta

Organizacijska priprava obsega pripravo prostora, materiala, instrumentov, dokumentacije in ustrezno namestitev pacienta. Prostor za posege mora biti urejen, čist in funkcionalen, saj le tako omogoča varen potek posega ter nemoteno delo zdravstvenega tima. Pred začetkom posega medicinska sestra preveri razpoložljivost sterilnih instrumentov, obvezilnega materiala, antiseptika, lokalnega anestetika po naročilu zdravnika, zaščitne opreme, materiala in zdravil

za nujne primere, zabojnikov za odpadke ter transportnih posodic in pripadajoče dokumentacije (Kramar & Bregar, 2021).

Pacient mora biti nameščen udobno, varno in tako, da je operativno polje dobro dostopno. Pri tem je treba upoštevati lokalizacijo spremembe, predvideno trajanje posega, pacientovo gibljivost, bolečine, starost, telesno konstitucijo in tveganje za slabost ali omotico. Hkrati je treba zagotoviti zasebnost in dostojanstvo pacienta; izpostavljen je le predel, ki je potreben za izvedbo posega, ostali deli telesa pa so ustrezno pokriti.

Pred začetkom posega se odstranijo predmeti, ki bi lahko ovirali poseg ali predstavljali tveganje, na primer nakit, ura, očala, lasnice, oblačila na predelu posega ali drugi osebni predmeti. Pri posegih na obrazu ali lasišču je treba po potrebi urediti lase, odstraniti ličila oziroma zagotoviti dobro dostopnost operativnega polja.

Dokumentiranje, označevanje vzorca in sledljivost odvzetega tkiva

Pri dermatoveneroloških kirurških posegih je dokumentacija pomemben del varne in sledljive obravnave. Medicinska sestra pred posegom preveri pripravljene obrazce in podatke za izvedbo posega, po posegu pa sodeluje pri dokumentiranju izvedenih postopkov, posebnosti med posegom, uporabljenega materiala, posredovanih pisnih navodil pacientu in morebitnih zapletov.

Po odvzemu tkiva za histopatološko preiskavo mora biti vzorec vložen v ustrezno označeno posodico s predpisanim fiksativom, najpogosteje z 10-odstotnim nevtralno puferiranim formalinom, razen kadar vrsta preiskave ali interni protokol določata drugače (Oakley & Newman, 2008). Posodica mora biti pravilno zaprta in označena tako, da omogoča nedvoumno povezavo med pacientom, odvzetim vzorcem in mestom odvzema, spremna dokumentacija pa mora vsebovati ključne klinične podatke, natančno mesto odvzema, vrsto vzorca in klinično oziroma diferencialno diagnozo (Oakley & Newman, 2008). Pri več odvzetih vzorcih mora biti vsak vzorec jasno označen glede na anatomsko mesto odvzema.

Medicinska sestra mora pri ravnanju z vzorci upoštevati interne protokole ustanove ter pravila sledljivosti in varnega transporta biološkega materiala. Nepravilno označen, zamenjan ali neustrezno shranjen vzorec lahko povzroči resne strokovne, diagnostične in pravne posledice, zato je natančnost pri tem delu ključnega pomena (Kramar & Bregar, 2021; Oakley & Newman, 2008).

Sledljivost odvzetega vzorca

- Vsak vzorec mora biti nedvoumno povezan s pacientom, mestom odvzema in spremno dokumentacijo.
- Pri več odvzetih vzorcih mora biti vsak vzorec jasno označen glede na anatomsko mesto odvzema.
- Posodica mora biti pravilno zaprta, označena in pripravljena v skladu z internim protokolom.
- Nepravilno označen ali zamenjan vzorec lahko povzroči resne diagnostične, strokovne in pravne posledice.

Sistematična priprava pacienta pred kirurškim posegom v lokalni anesteziji pomembno prispeva k varnosti obravnave. Medicinska sestra z zgodnjim prepoznavanjem tveganj, natančno pripravo operativnega polja, prostora in materiala, skrbjo za dokumentacijo ter ustrezno komunikacijo prispeva h kakovostni dermatovenerološki obravnavi.

Ko so zagotovljeni osnovni elementi priprave pacienta, prostora in dokumentacije, se poudarek obravnave premakne na neposredno izvajanje zdravstvene nege pred posegom, med njim in po njem.

ZDRAVSTVENA NEGA PACIENTA PRI KIRURŠKIH POSEGIH V LOKALNI ANESTEZIJI

Zdravstvena nega pacienta pri kirurških posegih v lokalni anesteziji v dermatovenerologiji temelji na sistematičnem, strokovnem in pacientu usmerjenem pristopu. Ker so temeljni elementi priprave pacienta predstavljeni v prejšnjem poglavju, je v nadaljevanju poudarek na praktičnih nalogah medicinske sestre pred posegom, med njim in po njem ter na pravočasnem prepoznavanju zapletov (Potter et al., 2020).

Zdravstvena nega pred posegom

Zdravstvena nega pred posegom vključuje neposredno preverjanje pripravljenosti pacienta, dokumentacije, operativnega polja, prostora in potrebnega materiala. Medicinska sestra pri tem preveri identiteto pacienta, morebitne dejavnike tveganja, razumevanje navodil ter psihično in fizično pripravljenost. Ker so posamezni elementi priprave podrobneje opisani v prejšnjem poglavju, je v tem delu poudarjena predvsem njihova izvedba v neposrednem kliničnem okolju pred začetkom posega (Potter et al., 2020).

Zdravstvena nega med posegom

Med kirurškim posegom v lokalni anesteziji medicinska sestra praviloma deluje kot krožeča medicinska sestra. Skrbi za nemoten potek dela, pripravlja in podaja material, vzdržuje urejeno delovno okolje, spremlja pacientovo počutje ter ohranja umirjeno komunikacijo. Ob znakih bolečine, slabosti, omotice, bledice, potenja ali drugih spremembah zdravstvenega stanja mora pravočasno obvestiti zdravnika.

Medicinska sestra sodeluje tudi pri pravilnem ravnanju z odvzetim tkivom, ustreznem označevanju vzorca in pripravi dokumentacije za histopatološko preiskavo. Natančnost pri tem delu je ključna za sledljivost, zanesljivo diagnostiko in varnost pacienta.

Zdravstvena nega po posegu

Po zaključenem posegu medicinska sestra sodeluje pri oskrbi rane, namestitvi ustrezne obveze, oceni operativnega mesta, spremljanju pacientovega počutja in urejanju dokumentacije. Posebno pozornost namenja morebitni krvavitvi, bolečini, slabosti ali drugim zgodnjim znakom zapletov.

Pacient po posegu prejme jasna in individualizirana navodila za ravnanje v domačem okolju, saj informacije o oskrbi rane, znakih okužbe, krvavitvi in drugih zapletih zmanjšujejo tveganje za zaplete po odpustu (National Institute for Health and Care Excellence, 2019). Navodila morajo biti prilagojena vrsti posega, lokalizaciji rane, vrsti šivov oziroma obveze, pacientovi terapiji ter tveganju za krvavitev ali okužbo (National Institute for Health and Care Excellence, 2019; Wernham & Bray, 2023). Medicinska sestra preveri pacientovo razumevanje navodil in jih po potrebi dodatno razloži (Potter et al., 2020).

Opazovanje in ukrepanje ob zapletih

Čeprav so kirurški posegi v lokalni anesteziji praviloma varni, se lahko pojavijo zapleti, kot so krvavitev, bolečina, vazovagalna reakcija, alergijska reakcija na lokalni anestetik ali antiseptik ter znaki okužbe. Medicinska sestra mora poznati zgodnje znake zapletov, se nanje pravočasno odzvati, obvestiti zdravnika in sodelovati pri nadaljnjih ukrepih (Potter et al., 2020).

Pomemben del obravnave je tudi ustrezno dokumentiranje poteka posega, posebnosti med posegom, stanja pacienta in podanih navodil. Natančna dokumentacija omogoča kontinuiteto zdravstvene obravnave in pravno varnost ter prispeva k izboljševanju kakovosti dela.

Opazovanje pacienta po posegu

- Spremljamo splošno počutje pacienta, zlasti bolečino, slabost, omotico, bledico, potenje ali znake vazovagalne reakcije.
- Pregledamo operativno mesto in obvezo ter opazujemo morebitno krvavitev, premočenje obveze, oteklino, izcedek ali stopnjujočo se bolečino.
- Preverimo, ali je pacient pred odpustom stabilen, brez aktivne krvavitve, izrazite bolečine, slabosti, omotice ali drugih znakov poslabšanja počutja.
- Prepoznamo znake zapletov, ki zahtevajo dodatno opazovanje, obveščanje zdravnika ali takojšnje ukrepanje.
- Ob krvavitvi, izraziti bolečini, slabosti, omotici, znakih alergijske reakcije ali poslabšanju splošnega stanja pravočasno obvestimo zdravnika in ravnamo po internem protokolu.
- Dokumentiramo stanje pacienta, stanje operativnega mesta, opažene zaplete, izvedene ukrepe, odziv pacienta na ukrepe in obveščanje zdravnika.

Poleg klinične priprave in neposredne zdravstvene nege je za varno okrevanje pomembna tudi načrtovana edukacija pacienta, saj se večina okrevanja po ambulantnem posegu nadaljuje v domačem okolju.

EDUKACIJA PACIENTA

Edukacija pacienta je pomemben del kakovostne in varne zdravstvene obravnave pri kirurških posegih v lokalni anesteziji. Njen namen je pacientu omogočiti razumevanje poteka posega, zmanjšati negotovost in strah ter ga pripraviti na ustrezno ravnanje po posegu. Dobro informiran pacient lažje sodeluje z zdravstvenim osebjem, bolje razume navodila in s tem prispeva k ugodnejšemu izidu zdravljenja (Potter et al., 2020).

V dermatovenerologiji ima edukacija posebno vlogo, saj se večina posegov izvaja ambulantno, pacient pa večji del okrevanja preživi v domačem okolju (Bolognia et al., 2024; Potter et al., 2020). Edukacija se začne pred posegom, nadaljuje med obravnavo in se zaključi z jasnimi navodili po posegu. Njen obseg je odvisen od vrste posega, lokalizacije rane in pacientovih dejavnikov tveganja; pacienti po punch biopsiji praviloma potrebujejo manj obsežna navodila kot pacienti po eksciziji ali Mohsovi mikrografski kirurgiji (Bolognia et al., 2024; Peris et al., 2023).

Edukacija pacienta pred kirurškim posegom

Edukacija pred posegom je usmerjena v pripravo pacienta na potek kirurškega postopka in zmanjševanje psihične napetosti. Pacient pogosto že ob naročilu prejme osnovna pisna

navodila, ki vključujejo informacije o pripravi na poseg, prihodu v ambulanto, poteku posega in splošnih priporočilih.

Ob prihodu na poseg medicinska sestra preveri pacientovo razumevanje predhodnih informacij in jih po potrebi dopolni. Pacienta v sodelovanju z zdravnikom seznani s potekom posega, načinom aplikacije lokalne anestezije, pričakovanimi občutki med posegom ter pomenom sodelovanja, mirnega položaja in pravočasnega sporočanja bolečine, slabosti, omotice ali drugega neugodja.

Edukacija pacienta po kirurškem posegu

Edukacija po posegu je ključna za varno okrevanje in preprečevanje zapletov. Pacient po posegu prejme jasna pisna in ustna navodila, razdeljena na ključne sklope: oskrbo rane, menjavo obveze, vzdrževanje higiene, omejitve telesne aktivnosti, zaščito operativnega mesta, prepoznavanje znakov zapletov ter termin kontrolnega pregleda oziroma odstranitve šivov, če so bili ti nameščeni. Takšna razdelitev navodil pacientu omogoča lažje razumevanje in varnejše ravnanje v domačem okolju.

Navodila morajo biti kratka, jasna, razumljiva in prilagojena posamezniku. Medicinska sestra preveri razumevanje tako, da pacienta spodbudi k vprašanjem ali ga prosi, naj ključna navodila ponovi z lastnimi besedami (Potter et al., 2020).

Navodila za pacienta po posegu

- Rano naj ohranja čisto in suho ter obvezo zamenja po prejetih navodilih.
- Operativnega mesta naj se po nepotrebnem ne dotika in naj ga zaščiti pred umazanijo, drgnjenjem ali pritiskom.
- Do kontrolnega pregleda oziroma po navodilu zdravstvenega osebja naj se izogiba težjim telesnim naporom, raztezanju kože na mestu posega in dejavnostim, ki bi lahko povzročile krvavitev.
- Ob krvavitvi, ki se ne ustavi, povečani bolečini, rdečini, oteklini, izcedku iz rane ali povišani telesni temperaturi naj stopi v stik z zdravstveno ustanovo.
- Na kontrolni pregled oziroma odstranitev šivov naj pride v dogovorjenem terminu.
- Če navodil ne razume ali se stanje rane poslabša, naj se pravočasno obrne na zdravstveno osebje.
- Pacient naj ključna navodila ponovi z lastnimi besedami, da se preveri razumevanje.

Preverjanje razumevanja in pomen pisnih navodil

V procesu edukacije ima medicinska sestra pomembno podporno in usmerjevalno vlogo. S strokovnim, umirjenim in individualno prilagojenim pristopom zmanjšuje pacientovo negotovost ter krepi zaupanje v zdravstveno obravnavo. Jasno podana navodila zmanjšujejo tveganje za nepravilno oskrbo rane, okužbo in druge zaplete ter prispevajo k večji samostojnosti pacienta.

Povzetek ključnih nalog medicinske sestre
Pred posegom • Preveri identiteto pacienta, dokumentacijo, informirano soglasje, alergije, redno terapijo in dejavnike tveganja. • Preveri pripravljenost operativnega polja, prostora, sterilnega materiala, zaščitne opreme, posodic za vzorce in pripadajoče dokumentacije. • Pacienta pripravi na poseg, preveri njegovo razumevanje postopka in pričakovanih občutkov ter ga spodbuja k vprašanjem.
Med posegom • Sodeluje z zdravnikom, zagotavlja aseptične pogoje dela, pripravlja in podaja material ter skrbi za urejenost delovnega okolja. • Spremlja pacientovo počutje, ohranja umirjeno komunikacijo in pravočasno prepozna znake zapletov.
Po posegu • Sodeluje pri oskrbi rane, namestitvi obveze, preverjanju stabilnosti pacienta pred odpustom in spremljanju zgodnjih znakov zapletov. • Sodeluje pri označevanju vzorca, zagotavljanju sledljivosti, dokumentiranju posega in pripravi navodil za domačo oskrbo. • Preveri, ali pacient razume ključna navodila za oskrbo rane, omejitve aktivnosti, kontrolni pregled in ukrepanje ob zapletih.

ZAKLJUČEK

Kirurški posegi v lokalni anesteziji v dermatovenerologiji zahtevajo premišljen, sistematičen in pacientu prilagojen pristop. Čeprav gre pogosto za ambulantne posege manjšega obsega, varnost obravnave ni odvisna le od tehnične izvedbe posega, temveč tudi od pravočasnega

prepoznavanja dejavnikov tveganja, ustrezne priprave operativnega polja, doslednega dokumentiranja, sledljivosti odvzetih vzorcev ter jasne komunikacije s pacientom.

Medicinska sestra ima pri tem pomembno strokovno, opazovalno, organizacijsko, komunikacijsko in edukacijsko vlogo. S svojim delom povezuje posamezne faze obravnave: pripravo pacienta in prostora, spremljanje pacienta med posegom, prepoznavanje zgodnjih zapletov, oskrbo po posegu, dokumentiranje in edukacijo za varno ravnanje v domačem okolju. S tem pomembno prispeva k varnosti, kakovosti, kontinuiteti in pacientovi vključenosti v obravnavo.

V prihodnje bo pomembno še naprej razvijati standardizirane kontrolne sezname za pripravo pacienta, poenotena pisna navodila za domačo oskrbo, sistematično edukacijo zdravstvenega osebja ter rešitve, ki omogočajo varno dokumentiranje in sledljivost odvzetih vzorcev. Spremljanje kakovosti in varnosti obravnave lahko dodatno prispeva k zmanjševanju tveganj, boljši organizaciji dela in večji varnosti pacienta.

Celostna obravnava pacienta pri dermatoveneroloških kirurških posegih v lokalni anesteziji mora temeljiti na strokovnosti, odgovornosti, spoštovanju pacientovega dostojanstva in individualno prilagojenem pristopu. Usklajeno delovanje zdravstvenega tima ter jasno opredeljene naloge medicinske sestre so temelj varne, kakovostne in pacientu usmerjene dermatovenerološke kirurške obravnave.

VPRAŠANJA ZA RAZMISLEK

1. Katere podatke mora medicinska sestra preveriti pred kirurškim posegom v lokalni anesteziji in zakaj je sistematična priprava pacienta pomembna za varnost obravnave?
2. Kako bi medicinska sestra ukrepala pri pacientu, ki tik pred posegom postane bled, poten, omotičen in navaja slabost?
3. Zakaj je pred posegom pomembno preveriti alergije, redno terapijo, uporabo antikoagulantnih ali antiagregacijskih zdravil ter druge dejavnike tveganja?
4. Katere informacije mora pacient prejeti po posegu, da lahko varno skrbi za rano v domačem okolju in pravočasno prepozna zaplete?
5. Kako medicinska sestra med posegom in po njem prepozna najpogostejše zaplete, kot so krvavitev, bolečina, vazovagalna reakcija, alergijska reakcija ali okužba, ter kako ob njih ukrepa?

LITERATURA

1. Bolognia, J. L., Schaffer, J. V., & Cerroni, L. (2024). *Dermatology* (5th ed.). Elsevier. https://shop.elsevier.com/books/dermatology/bolognia/978-0-7020-8225-2
2. Habif, T. P. (2015). *Clinical dermatology: A color guide to diagnosis and therapy* (6th ed.). Elsevier Saunders. https://shop.elsevier.com/books/clinical-dermatology/habif/978-0-323-26183-8
3. Kramar, Z., & Bregar, B. (ur.). (2021). *Kadrovski standardi in normativi v zdravstveni in babiški negi*. Zbornica zdravstvene in babiške nege Slovenije – Zveza strokovnih društev medicinskih sester, babic in zdravstvenih tehnikov Slovenije. https://arhiv.zbornica-zveza.si/wp-content/uploads/2021/07/Z_Z_Kadrovski-standardi_2021_splet.pdf
4. National Institute for Health and Care Excellence. (2019). *Surgical site infections: prevention and treatment* (NICE guideline NG125). https://www.nice.org.uk/guidance/ng125
5. Oakley, A., & Newman, P. (2008). *Dermatopathology: Preparation of specimen*. DermNet NZ. https://dermnetnz.org/cme/dermatopathology/preparation-of-specimen
6. Peris, K., Fargnoli, M. C., Kaufmann, R., Arenberger, P., Bastholt, L., Basset-Seguin, N., Bataille, V., Brochez, L., del Marmol, V., Dummer, R., Forsea, A.-M., Gaudy-Marqueste, C., Harwood, C. A., Hauschild, A., Höller, C., Kandolf, L., Kellerners-Smeets, N. W. J., Lallas, A., Leiter, U., ... Garbe, C. (2023). European consensus-based interdisciplinary guideline for diagnosis and treatment of basal cell carcinoma—update 2023. *European Journal of Cancer, 192*, Article 113254. https://doi.org/10.1016/j.ejca.2023.113254
7. Potter, P. A., Perry, A. G., Stockert, P. A., & Hall, A. M. (2020). *Fundamentals of nursing* (10th ed.). Elsevier. https://shop.elsevier.com/books/fundamentals-of-nursing/potter/978-0-323-67772-1
8. Wernham, A. G. H., & Bray, A. P. J. J. (2023). British Society for Dermatological Surgery guidance on antithrombotics and skin surgery 2023. *Clinical and Experimental Dermatology, 49*(1), 87–88. https://doi.org/10.1093/ced/llad303
9. World Health Organization. (2018). *Global guidelines for the prevention of surgical site infection* (2nd ed.). World Health Organization. https://www.who.int/publications/i/item/9789241550475

ZDRAVSTVENA VZGOJA PACIENTA PO KIRURŠKEM POSEGU

Mira Oražem, dipl. m. s.

Dermatovenerološka klinika, Univerzitetni klinični center Ljubljana

UVOD

Kirurški posegi predstavljajo pomemben del diagnostične in terapevtske obravnave pacientov v dermatovenerologiji. Večina posegov se izvaja ambulantno in v lokalni anesteziji, kar omogoča hitro okrevanje, hkrati pa zahteva visoko stopnjo pacientovega sodelovanja po posegu. Pooperativno obdobje je ključno za uspešno celjenje ran, preprečevanje zapletov ter doseganje optimalnega estetskega in funkcionalnega izida (Bolognia et al., 2024; Dinulos, 2019).

Zdravstvena vzgoja pacienta je zato nepogrešljiv del celostne dermatovenerološke obravnave. Začne se že pred posegom, nadaljuje ob odpustu in se uresničuje predvsem v domačem okolju, kjer pacient prevzame pomemben del odgovornosti za samooskrbo. Diplomirana medicinska sestra ima pri tem osrednjo vlogo, saj pacientu posreduje strokovno utemeljene, razumljive in individualno prilagojene informacije. Takšna edukacija zmanjšuje tveganje za pooperativne zaplete, kot so okužbe, krvavitve, motnje celjenja in neustrezno brazgotinjenje, hkrati pa krepi pacientovo zaupanje v lastno ravnanje po posegu (Potter et al., 2020).

Posebnost dermatokirurških in venskih posegov je vidnost operiranega področja, ki lahko vpliva na pacientovo doživljanje telesne podobe, zaskrbljenost glede izida zdravljenja in potrebo po dodatnih pojasnilih. Zdravstvena vzgoja mora zato poleg navodil za telesno okrevanje vključevati tudi podporno komunikacijo, ki zmanjšuje negotovost, krepi zaupanje in spodbuja pacientovo sodelovanje v procesu okrevanja (Potter et al., 2020; Dinulos, 2019).

Namen prispevka je predstaviti pomen zdravstvene vzgoje pacienta po kirurškem posegu v dermatovenerologiji ter poudariti vlogo diplomirane medicinske sestre pri zagotavljanju varne samooskrbe, pravočasnem prepoznavanju zapletov in prilagajanju navodil individualnim potrebam pacienta.

Ključni poudarki

- Zdravstvena vzgoja se začne pred posegom in se nadaljuje po odpustu.
- Pacient mora razumeti, kako varno izvajati samooskrbo rane doma.
- Medicinska sestra preveri razumevanje navodil in jih prilagodi posamezniku.
- Pravočasno prepoznavanje zapletov pomembno vpliva na varnost pacienta.

KIRURŠKI POSEGI V DERMATOVENEROLOGIJI

Za razumevanje zdravstvene vzgoje po kirurškem posegu je treba najprej opredeliti značilnosti dermatovenerooloških posegov, saj vrsta posega pomembno določa pooperativna tveganja, obseg samooskrbe in vsebino odpustnih navodil. Dermatokirurški postopki vključujejo diagnostične in terapevtske obravnave kožnih, podkožnih in izbranih žilnih sprememb. Ker se večina teh posegov opravi ambulantno in v lokalni anesteziji, se pacient po posegu praviloma hitro vrne v domače okolje, kjer nadaljuje oskrbo rane in spremlja morebitna odstopanja v poteku celjenja (Bolognia et al., 2024; Dinulos, 2019).

Najpogostejši ambulantni kirurški posegi v dermatovenerologiji

Med najpogostejše kirurške posege v dermatovenerologiji sodijo diagnostični in terapevtski postopki na koži in podkožju. Diagnostični posegi vključujejo različne vrste biopsij kože, ki omogočajo histopatološko opredelitev kožnih sprememb. Terapevtski posegi obsegajo ekscizije benignih in malignih kožnih lezij, odstranjevanje kožnih tumorjev ter rekonstrukcijske postopke z različnimi tehnikami zapiranja rane (Bolognia et al., 2024).

Pomembno mesto imajo tudi sodobni minimalno invazivni postopki, kot so laserski posegi, ki se uporabljajo pri zdravljenju žilnih sprememb, pigmentacij, brazgotin in določenih benignih kožnih tvorb. V sklop dermatovenerološke kirurgije sodijo tudi žilni posegi, kot so sklerozacija, trombektomija in endovenski postopki, ki zahtevajo specifično pooperativno obravnavo in dosledno upoštevanje navodil (Dinulos, 2019).

Posebnosti posegov v lokalni anesteziji

Posegi v lokalni anesteziji pacienta praviloma manj obremenijo, omogočajo krajše okrevanje in hitrejšo vrnitev v domače okolje. Prav zato pa zahtevajo jasno in pravočasno posredovanje informacij o pooperativni oskrbi, saj pacient zdravstveno ustanovo pogosto zapusti kmalu po posegu in nadaljuje oskrbo samostojno ali s pomočjo svojcev (Bolognia et al., 2024; Dinulos, 2019).

Ker je neposreden nadzor zdravstvenega osebja po odpustu omejen, je kakovostna zdravstvena vzgoja ključna za varno nadaljevanje obravnave. Pacient mora razumeti, kako naj oskrbuje operirano področje, katere spremembe so pričakovane in kateri znaki lahko kažejo na zaplet. Diplomirana medicinska sestra s strokovno, razumljivo in individualno prilagojeno edukacijo zagotavlja kontinuiteto varne obravnave tudi po odpustu (Agency for Healthcare Research and Quality [AHRQ], 2020; Potter et al., 2020).

POOPERATIVNO OBDOBJE IN MOŽNI ZAPLETI

Po opredelitvi najpogostejših dermatoveneroloških posegov je treba pozornost usmeriti v pooperativno obdobje, v katerem se začne aktivno celjenje rane, in je tveganje za zaplete največje. Ker pacient po odpustu oskrbo rane nadaljuje v domačem okolju, potrebuje jasna in strokovno utemeljena navodila za nego rane, opazovanje njenega stanja ter pravočasno ukrepanje ob odstopanjih (Berríos-Torres et al., 2017; Centers for Disease Control and Prevention [CDC], 2024; World Health Organization [WHO], 2018).

Diplomirana medicinska sestra v tem obdobju ocenjuje stanje rane, spremlja morebitno krvavitev, bolečino in splošno počutje pacienta ter prepoznava zgodnja odstopanja od pričakovanega poteka okrevanja. S tem pomembno prispeva k preprečevanju zapletov in k pravočasnemu ukrepanju ob sumu na okužbo ali motnje celjenja (CDC, 2024; International Wound Infection Institute [IWII], 2022).

Celjenje rane po kirurškem posegu

Celjenje rane je kompleksen biološki proces, ki poteka v več medsebojno prekrivajočih se fazah. Na njegov potek vplivajo številni dejavniki, kot so velikost in globina rane, lokalizacija, prekrvavitev tkiva, prisotnost morebitne okužbe ter splošno zdravstveno stanje pacienta (Bolognia et al., 2024).

Vnetna faza se začne takoj po poškodbi tkiva, zanjo pa sta značilni hemostaza in aktivacija imunskega sistema. Klinično se lahko kaže z blago rdečino, oteklino in občutljivostjo, kar je normalen odziv organizma. V proliferativni fazi nastaja novo tkivo in rana se postopno zapira, pri čemer se lahko pojavita blaga srbečica ali občutek zategovanja. V fazi remodeliranja, ki lahko traja več tednov ali mesecev, se brazgotina postopno preoblikuje in dozoreva (Bolognia et al., 2024).

Poznavanje posameznih faz celjenja medicinski sestri omogoča razlikovanje med pričakovanim potekom okrevanja in zgodnjimi znaki zapletov. Pri edukaciji pacienta zato poudari, katere

spremembe so običajne, katere zahtevajo dodatno pozornost in kdaj je treba poiskati zdravstveno pomoč (Bolognia et al., 2024; IWII, 2022).

Najpogostejši zapleti po kirurških posegih

Dermatokirurški posegi so praviloma varni, vendar se lahko pojavijo zapleti, ki zahtevajo hitro prepoznavanje in ustrezno ukrepanje. Najpogostejši so krvavitev, okužba rane, bolečina, hematom in motnje celjenja (Bolognia et al., 2024).

Krvavitev se lahko pojavi neposredno po posegu ali v prvih urah po odpustu, zato mora pacient vedeti, kako naj ukrepa in kdaj mora poiskati pomoč. Okužba rane se običajno kaže z izrazitejšo rdečino, oteklino, bolečino, toploto na mestu rane ter morebitnim izcedkom. Pravočasno prepoznavanje teh znakov je ključno za ustrezno obravnavo in preprečevanje napredovanja zapleta (Dinulos, 2019; IWII, 2022; CDC, 2024).

Bolečina je po posegu pričakovana, vendar mora ostati obvladljiva. Nenadno stopnjevanje bolečine, zlasti če se mu pridružijo rdečina, oteklina, toplota kože ali izcedek, lahko kaže na zaplet. Hematom se pojavi kot posledica krvavitve v podkožje in se kaže kot oteklina ali podplutba na mestu posega (Dinulos, 2019; Bolognia et al., 2024).

Na potek celjenja in verjetnost zapletov pomembno vplivajo dejavniki tveganja, kot so sladkorna bolezen, višja starost, slabša prekrvavitev, kajenje in imunska oslabelost. Pri teh pacientih sta tveganje za okužbo in motnje celjenja večja, zato potrebujejo natančnejša navodila, dodatno pozornost in po potrebi pogostejše spremljanje (Potter et al., 2020; Bolognia et al., 2024; WHO, 2018; Berríos-Torres et al., 2017).

Opozorilni znaki po posegu

- naraščajoča bolečina, ki se ne umiri ali se stopnjuje;
- izrazita rdečina, oteklina, toplota kože ali gnojen izcedek;
- krvavitev, ki se kljub pritisku ne ustavi;
- razpiranje rane, povišana telesna temperatura ali mrzlica;
- vsako odstopanje, pri katerem pacient ni prepričan, kako naj ukrepa.

Vloga zdravstvene nege v pooperativnem obdobju

Zdravstvena nega v pooperativnem obdobju vključuje oceno rane, preverjanje obveze, spremljanje pacientovega počutja ter prepoznavanje zgodnjih znakov zapletov. Ta klinična

ocena je izhodišče za nadaljnjo zdravstveno vzgojo, saj medicinski sestri omogoča, da navodila za domačo oskrbo prilagodi dejanskemu stanju rane in pacientovim potrebam (WHO, 2018; Berríos-Torres et al., 2017).

Pomemben del njenega dela je podajanje jasnih in razumljivih navodil za oskrbo rane v domačem okolju. Pacienta pouči o menjavi obveze, vzdrževanju higiene, zaščiti operiranega področja ter omejitvah pri vsakodnevnih aktivnostih. Posebej poudari pomen upoštevanja navodil, saj lahko nepravilna oskrba rane poveča tveganje za zaplete, okužbo ali podaljšano celjenje (CDC, 2024; IWII, 2022).

Medicinska sestra mora preveriti, ali pacient podana navodila razume. Po potrebi jih dodatno pojasni in prilagodi glede na pacientove sposobnosti, zdravstveno pismenost in okoliščine. S tem zagotavlja varno nadaljevanje zdravstvene obravnave tudi po odpustu (AHRQ, 2020; AHRQ, 2023).

ZDRAVSTVENA VZGOJA PACIENTA PO KIRURŠKEM POSEGU

Pooperativno obdobje, potek celjenja in možni zapleti jasno kažejo, da je zdravstvena vzgoja temeljni pogoj za varno nadaljevanje oskrbe po odpustu. Pacient po kirurškem posegu prevzame pomemben del odgovornosti za nadaljnjo nego rane, zato potrebuje razumljiva, izvedljiva in strokovno utemeljena navodila. Ta prispevajo k varnejšemu okrevanju, boljšemu sodelovanju pacienta in zmanjšanju tveganja za zaplete (Potter et al., 2020; WHO, 2018; CDC, 2024).

Diplomirana medicinska sestra informacije prilagodi vrsti posega, pacientovemu zdravstvenemu stanju, njegovim zmožnostim razumevanja in razmeram, v katerih bo izvajal samooskrbo. S takšno edukacijo prispeva k zmanjšanju zapletov, boljšemu celjenju rane in večjemu občutku varnosti pri pacientu (Potter et al., 2020; AHRQ, 2020).

Načela učinkovite zdravstvene vzgoje

Učinkovita zdravstvena vzgoja je individualno prilagojena, postopna in usmerjena v konkretne potrebe pacienta. Informacije morajo biti podane jasno, razumljivo in brez nepotrebne uporabe strokovnih izrazov, ki bi lahko otežili razumevanje navodil (Potter et al., 2020; AHRQ, 2020).

Zdravstvena vzgoja pacienta ni enkraten dogodek, temveč kontinuiran proces, ki se začne že pred posegom in se nadaljuje po njem. Poleg ustnih navodil imajo pomembno vlogo tudi pisna navodila, ki pacientu omogočajo, da se k informacijam vrne pozneje in jih lažje uporabi v domačem okolju (Potter et al., 2020; AHRQ, 2020).

Razumevanja navodil ni mogoče zgolj predpostaviti, temveč ga je treba aktivno preveriti. Medicinska sestra lahko pacienta spodbudi, naj z lastnimi besedami pojasni, kako bo doma oskrbel rano, kdaj bo zamenjal obvezo in v katerih primerih bo poiskal pomoč. Tak pristop je skladen z metodo povratne razlage (angl. teach-back), ki zmanjšuje tveganje za napačno razumevanje navodil in povečuje varnost pooperativne obravnave (AHRQ, 2020; AHRQ, 2023).

Preverjanje razumevanja po metodi povratne razlage

- »Povejte mi, prosim, kako boste doma oskrbeli rano.«
- »Kdaj boste zamenjali obvezo?«
- »Katerim aktivnostim se boste začasno izogibali?«
- »Kateri znaki bi pomenili, da morate poiskati zdravstveno pomoč?«
- Če pacient navodil ne zna ponoviti, jih medicinska sestra dodatno pojasni in ponovno preveri razumevanje.

Vsebina zdravstvene vzgoje po kirurškem posegu

Vsebina zdravstvene vzgoje mora izhajati iz pacientovih dejanskih potreb po posegu in biti usmerjena v varno izvajanje samooskrbe. Obsegati mora oskrbo rane, menjavo obveze, higieno, omejitve pri vsakodnevnih aktivnostih, zmanjševanje tveganja za okužbo in pravočasno prepoznavanje zapletov (WHO, 2018; CDC, 2024; IWII, 2022).

Pacient mora razumeti, kako naj ravna z obvezo, kdaj jo mora zamenjati in kako naj operirano mesto zaščiti pred poškodbami ali kontaminacijo. Pri tem so pomembna jasna navodila o higieni rok, uporabi čistega materiala in omejevanju nepotrebnega dotikanja rane (CDC, 2024; IWII, 2022).

Poseben poudarek je namenjen prepoznavanju znakov zapletov. Pacient mora biti jasno seznanjen s simptomi, kot so naraščajoča bolečina, izrazita rdečina, oteklina, izcedek iz rane ali krvavitev, ter z navodili, kdaj mora poiskati zdravstveno pomoč (CDC, 2024; IWII, 2022; Berríos-Torres et al., 2017).

Pacient mora prejeti tudi informacije o omejitvah pri vsakodnevnih aktivnostih, kot so fizični napor, izpostavljenost vodi ali soncu, ter o pomenu upoštevanja teh omejitev za uspešno celjenje rane in preprečevanje draženja ali kontaminacije operiranega področja (Bolognia et al., 2024; Dinulos, 2019; CDC, 2024).

Primer odpustnih navodil za pacienta

Da bi bila zdravstvena vzgoja uporabna v domačem okolju, je treba splošna priporočila preoblikovati v jasna, kratka in izvedljiva odpustna navodila. Ob odpustu mora pacient prejeti ustna in pisna navodila, prilagojena vrsti posega, mestu rane, načinu zapiranja rane, pridruženim boleznim in zmožnostim samooskrbe. Medicinska sestra z metodo povratne razlage preveri, ali jih je pacient razumel in jih bo znal varno izvajati doma (AHRQ, 2020; AHRQ, 2023; CDC, 2024).

- **Oskrba rane in obveze:** rana naj ostane čista in suha. Obvezo naj pacient menja po navodilu zdravstvenega osebja oziroma prej, če se zmoči, umaže ali prepoji s krvjo oziroma izcedkom. Pred menjavo obveze in po njej si mora temeljito umiti ali razkužiti roke. Rane naj se ne dotika po nepotrebnem, ob menjavi pa naj uporablja čist material in upošteva navodila za čiščenje rane (CDC, 2024; IWII, 2022; WHO, 2018).
- **Higiena in tuširanje:** pacient naj operiranega mesta ne moči, dokler mu zdravstveno osebje tega ne dovoli. Pri umivanju naj rano zaščiti pred neposrednim močenjem, kopanju v kadi, bazenu, savni ali naravnih vodah pa naj se izogiba do zacelitve oziroma do pregleda. Če se obveza zmoči, jo je treba zamenjati po navodilih zdravstvenega osebja (CDC, 2024; IWII, 2022).
- **Telesna aktivnost:** prvi dan po posegu naj pacient počiva in se izogiba večjim telesnim naporom. Do odstranitve šivov oziroma po navodilu zdravnika naj ne dviguje težjih bremen, ne izvaja intenzivne vadbe in naj se izogiba gibom, ki napenjajo rano. Pri posegih na spodnjih okončinah naj upošteva navodila glede hoje, počitka, dviga noge ali uporabe kompresije, če je bila predpisana (Bolognia et al., 2024; Dinulos, 2019; Potter et al., 2020).
- **Bolečina:** blaga bolečina, občutek zategovanja ali občutljivost v predelu rane so lahko pričakovani. Pacient naj protibolečinska zdravila uporablja le po navodilu zdravnika ali medicinske sestre. Če se bolečina nenadoma stopnjuje, postane izrazita ali se ji pridružijo rdečina, oteklina, toplota kože ali izcedek, naj poišče zdravstveni nasvet (Bolognia et al., 2024; Dinulos, 2019; IWII, 2022).
- **Krvavitev:** če rana rahlo zakrvavi, naj pacient čez obvezo pritisne s čisto gazo ali čistim robcem in pritisk vzdržuje več minut. Če se krvavitev ne ustavi, če kri hitro premoči obvezo ali če se rana razpre, mora takoj poklicati ambulanto oziroma poiskati nujno medicinsko pomoč (Bolognia et al., 2024; Dinulos, 2019; Potter et al., 2020).

- **Znaki okužbe ali zapletov:** pacient mora biti pozoren na naraščajočo rdečino, oteklino, toploto, povečano bolečino, gnojen ali moten izcedek, neprijeten vonj iz rane, povišano telesno temperaturo, mrzlico, rdeče proge po koži ali razpiranje rane. Ob teh znakih naj čim prej poišče zdravstveno pomoč (CDC, 2024; IWII, 2022; Berríos-Torres et al., 2017; WHO, 2018).
- **Zaščita pred soncem in draženjem:** operirano področje naj pacient zaščiti pred soncem, drgnjenjem, pritiskom in mehanskimi poškodbami. Po zacelitvi naj brazgotino varuje pred neposredno izpostavljenostjo soncu, saj lahko sonce vpliva na videz brazgotine in pigmentacijo kože (Bolognia et al., 2024; Dinulos, 2019).
- **Zdravila in pridružene bolezni:** pacient naj zdravila jemlje po navodilu zdravnika. Če jemlje zdravila proti strjevanju krvi, ima sladkorno bolezen, imunsko oslabelost ali druge kronične bolezni, naj posebej dosledno upošteva navodila in naj se ob nejasnostih posvetuje z zdravstvenim osebjem (Potter et al., 2020; Bolognia et al., 2024; WHO, 2018; Berríos-Torres et al., 2017).
- **Kontrolni pregled in odstranitev šivov:** pacient mora vedeti datum in mesto kontrolnega pregleda ter čas odstranitve šivov, kadar so bili ti uporabljeni. Na pregled naj prinese morebitno dokumentacijo in naj zdravstveno osebje obvesti o vseh težavah, ki so se pojavile po odpustu (Bolognia et al., 2024; Dinulos, 2019; Potter et al., 2020).
- **Preverjanje razumevanja:** pred odhodom naj medicinska sestra pacienta prosi, naj z lastnimi besedami ponovi, kako bo doma oskrbel rano, kdaj bo zamenjal obvezo, katerim aktivnostim se bo izogibal in v katerih primerih bo poiskal pomoč (AHRQ, 2020; AHRQ, 2023).

Pacient naj ob odpustu razume

- kako naj oskrbuje rano in obvezo;
- kako naj skrbi za higieno rok in operiranega področja;
- katere dejavnosti so začasno odsvetovane;
- kateri znaki lahko kažejo na zaplet;
- kdaj in kje ima kontrolni pregled.

Individualni pristop k pacientu

Čeprav so osnovna odpustna navodila lahko vsebinsko podobna, jih je treba vsakemu pacientu predstaviti na način, ki ustreza njegovim zmožnostim, potrebam in življenjskim okoliščinam. Individualni pristop je zato temelj varne zdravstvene vzgoje, saj se pacienti razlikujejo po starosti, zdravstvenem stanju, predznanju, zdravstveni pismenosti in sposobnosti razumevanja informacij (Potter et al., 2020; AHRQ, 2020).

Starejši pacienti, pacienti s kroničnimi boleznimi ali pacienti z zmanjšanimi kognitivnimi sposobnostmi pogosto potrebujejo dodatno razlago, več časa in ponavljanje informacij. Pomembno je tudi vključevanje svojcev oziroma skrbnikov, kadar pacient težje sledi navodilom ali jih ne more varno izvajati v domačem okolju (Potter et al., 2020; AHRQ, 2020).

Medicinska sestra mora biti pozorna tudi na psihološke vidike okrevanja. Negotovost ali skrb glede izida posega lahko vplivata na razumevanje informacij, upoštevanje navodil in sodelovanje pacienta. S strokovno komunikacijo, potrpežljivostjo in podporno razlago lahko pomembno prispeva k boljši pacientovi izkušnji obravnave (Potter et al., 2020).

Vloga medicinske sestre v procesu zdravstvene vzgoje

Medicinska sestra je ključna izvajalka zdravstvene vzgoje, saj je pogosto v neposrednem stiku s pacientom v vseh fazah obravnave. Njena naloga ni le posredovanje informacij, temveč tudi preverjanje razumevanja, prilagajanje vsebine, prepoznavanje ovir pri samooskrbi in podpora pacientu pri izvajanju navodil v domačem okolju (Potter et al., 2020; AHRQ, 2020; AHRQ, 2023).

Pomemben del njene vloge je tudi povezovanje teorije s prakso, saj pacientu pomaga razumeti, zakaj so določeni ukrepi pomembni in kako vplivajo na potek celjenja, preprečevanje okužb in varno okrevanje po odpustu (Potter et al., 2020; WHO, 2018; CDC, 2024).

Z učinkovito zdravstveno vzgojo medicinska sestra prispeva k večji varnosti pacienta, zmanjšanju zapletov ter k uspešnejšemu zdravljenju (Potter et al., 2020; AHRQ, 2020).

POSEBNOSTI PRI RANLJIVIH SKUPINAH PACIENTOV

Individualni pristop je posebej pomemben pri ranljivih skupinah pacientov, pri katerih je tveganje za zaplete večje, samooskrba pa pogosto zahtevnejša. Mednje sodijo starejši pacienti, pacienti s kroničnimi boleznimi, pacienti z imunsko oslabelostjo ter pacienti z zmanjšanimi kognitivnimi ali funkcionalnimi sposobnostmi. Pri teh pacientih je treba zdravstveno nego in

zdravstveno vzgojo načrtovati natančneje, navodila pa prilagoditi njihovim zmožnostim razumevanja in izvajanja v domačem okolju (Potter et al., 2020).

Pri starejših pacientih je celjenje ran pogosto počasnejše, pogostejše pa so tudi slabša prekrvavitev tkiva, pridružene bolezni in sočasno jemanje več zdravil. Ti dejavniki lahko povečajo tveganje za krvavitve, okužbe ali druge zaplete, zato mora medicinska sestra posebno pozornost nameniti opazovanju rane, splošnemu stanju pacienta in prilagoditvi zdravstvene vzgoje njegovim sposobnostim razumevanja (Potter et al., 2020; Bolognia et al., 2024).

Pacienti s kroničnimi boleznimi, kot so sladkorna bolezen, srčno-žilne bolezni ali bolezni imunskega sistema, imajo povečano tveganje za okužbe in motnje celjenja rane. Medicinska sestra pri teh pacientih posebej poudari pomen doslednega upoštevanja navodil, rednega opazovanja rane in pravočasnega ukrepanja ob znakih zapletov (Potter et al., 2020; Bolognia et al., 2024).

Pri pacientih z zmanjšanimi kognitivnimi sposobnostmi ali slabšim razumevanjem je treba informacije podajati postopno, v enostavnejši obliki in po potrebi ob vključitvi svojcev ali skrbnikov. Ključno je preveriti, ali pacient oziroma skrbnik razume navodila in jih bo sposoben varno izvajati v domačem okolju (Potter et al., 2020; AHRQ, 2020; AHRQ, 2023).

Pri pacientih z večjim tveganjem za zaplete mora medicinska sestra dodatno poudariti redno opazovanje rane in pravočasno prepoznavanje sprememb, kot so povečana bolečina, rdečina, oteklina ali izcedek. Takšno usmerjanje dopolnjuje individualno prilagojena navodila in krepi varnost samooskrbe v domačem okolju (Potter et al., 2020; IWII, 2022; CDC, 2024).

Individualni pristop k ranljivim skupinam pacientov omogoča boljšo prilagoditev zdravstvene nege, zmanjšuje tveganje za zaplete ter prispeva k varnejšemu in uspešnejšemu okrevanju (Potter et al., 2020; AHRQ, 2020).

Prilagoditve pri ranljivih skupinah

- navodila naj bodo kratka, jasna in ponovljena po potrebi;
- pisna navodila naj dopolnjujejo ustno razlago;
- pri zmanjšanem razumevanju naj se vključijo svojci ali skrbniki;
- posebej je treba poudariti opazovanje rane in pravočasno ukrepanje;
- razumevanje navodil je treba vedno preveriti z metodo povratne razlage.

ZAKLJUČEK

Zdravstvena vzgoja pacienta po kirurškem posegu v dermatovenerologiji povezuje klinično oceno rane, preprečevanje zapletov, podporo samooskrbi in prilagajanje navodil pacientovim individualnim zmožnostim. Ker se večina posegov izvaja ambulantno, kakovostna zdravstvena vzgoja pomembno vpliva na varnost pacienta, potek celjenja in uspešnost okrevanja v domačem okolju (Bolognia et al., 2024; Potter et al., 2020; WHO, 2018; CDC, 2024).

Diplomirana medicinska sestra ima pri tem osrednjo vlogo, saj pacientu posreduje strokovno utemeljena, razumljiva in individualno prilagojena navodila ter preverja njihovo razumevanje. S strokovnim znanjem, izkušnjami in komunikacijskimi veščinami pomembno prispeva k varnosti pacienta ter uspešnosti zdravljenja (Potter et al., 2020; AHRQ, 2020; AHRQ, 2023).

Poseben pomen ima prilagojen pristop glede na vrsto kirurškega posega ter individualne značilnosti pacienta. Razlike med posameznimi postopki in prisotnost dejavnikov tveganja zahtevajo natančno načrtovanje zdravstvene nege in zdravstvene vzgoje, še posebej pri ranljivih skupinah pacientov (Potter et al., 2020; Bolognia et al., 2024; IWII, 2022).

S celostnim, strokovno utemeljenim in pacientu prilagojenim pristopom medicinska sestra zagotavlja kontinuiteto zdravstvene obravnave tudi po odpustu ter prispeva k zmanjšanju zapletov, boljšemu okrevanju in večji kakovosti življenja pacienta (Potter et al., 2020; AHRQ, 2020).

VPRAŠANJA ZA RAZMISLEK

1. Katere ključne informacije o oskrbi rane po kirurškem dermatovenerološkem posegu mora medicinska sestra posredovati pacientu, da bi zagotovila varno celjenje v domačem okolju?
2. Kako medicinska sestra pacientu razloži razliko med normalnim potekom celjenja rane in znaki zapletov?
3. Kako bi medicinska sestra preverila, ali je pacient razumel navodila za oskrbo rane po odpustu?
4. Kako bi medicinska sestra prilagodila zdravstveno vzgojo starejšemu pacientu ali pacientu z zmanjšanimi kognitivnimi sposobnostmi?

LITERATURA

1. Agency for Healthcare Research and Quality. (2020). *Use the teach-back method: Tool #5*. In *Health literacy universal precautions toolkit* (2nd ed.). https://www.ahrq.gov/health-literacy/improve/precautions/tool5.html

2. Agency for Healthcare Research and Quality. (2023). *Teach-back: Intervention*. https://www.ahrq.gov/patient-safety/reports/engage/interventions/teachback.html
3. Berríos-Torres, S. I., Umscheid, C. A., Bratzler, D. W., Leas, B., Stone, E. C., Kelz, R. R., Reinke, C. E., Morgan, S., Solomkin, J. S., Mazuski, J. E., Dellinger, E. P., Itani, K. M. F., Berbari, E. F., Segreti, J., Parvizi, J., Blanchard, J., Allen, G., Kluytmans, J. A. J. W., Donlan, R., & Schecter, W. P. (2017). Centers for Disease Control and Prevention guideline for the prevention of surgical site infection, 2017. *JAMA Surgery, 152*(8), 784–791. https://doi.org/10.1001/jamasurg.2017.0904
4. Bolognia, J. L., Schaffer, J. V., & Cerroni, L. (2024). *Dermatology* (5th ed.). Elsevier.
5. Centers for Disease Control and Prevention. (2024). *Surgical site infection basics*. https://www.cdc.gov/surgical-site-infections/about/index.html
6. Dinulos, J. G. H. (2019). *Habif's clinical dermatology: A color guide to diagnosis and therapy* (7th ed.). Elsevier.
7. International Wound Infection Institute. (2022). *Wound infection in clinical practice: Principles of best practice* (3rd ed.). Wounds International. https://woundsinternational.com/consensus-documents/wound-infection-in-clinical-practice-principles-of-best-practice/
8. Potter, P. A., Perry, A. G., Stockert, P. A., & Hall, A. M. (2020). *Fundamentals of nursing* (10th ed.). Elsevier.
9. World Health Organization. (2018). *Global guidelines for the prevention of surgical site infection* (2nd ed.). World Health Organization. https://www.who.int/publications/i/item/9789241550475

ZDRAVSTVENA VZGOJA, PREVENTIVA IN PROMOCIJA ZDRAVJA PRI PACIENTU V DERMATOONKOLOŠKI AMBULANTI

Jelen Anita, dipl. m. s., mag. zdr. nege, ET, QM

Dermatovenerološka klinika, Univerzitetni klinični center Ljubljana

Dolničar Marić Petra, dipl. m. s.

Dermatovenerološka klinika, Univerzitetni klinični center Ljubljana

UVOD

Kožni raki so ena najpogostejših skupin malignih bolezni v svetu in pomemben javnozdravstveni izziv, zlasti v razvitih državah z dolgo življenjsko dobo in visoko izpostavljenostjo ultravijoličnemu sevanju. Med kožne rake uvrščamo melanom in nemelanomske kožne rake, ki jih vse pogosteje označujemo kot keratinocitne rake; mednje sodita predvsem bazalnocelični karcinom (BCC) in ploščatocelični karcinom (SCC). Melanom predstavlja manjši delež vseh kožnih rakov, vendar povzroča nesorazmerno velik delež smrti zaradi kožnega raka. Keratinocitni raki pa so najpogostejša skupina malignih kožnih rakov pri ljudeh; njihova zelo visoka incidenca pomembno obremenjuje ambulantne, kirurške in ekonomske zdravstvene vire, čeprav je njihova umrljivost relativno nizka (Arnold et al., 2022; Chen & Liu, 2025).

Zdravstvena vzgoja pri pacientih s kožnim rakom ne sme ostati na ravni enkratnega podajanja informacij, temveč mora biti strukturirana, prilagojena tveganjem pacienta in usmerjena v konkretno vedenje. Sistematični pregledi in raziskave s področja kožnega raka poudarjajo pomen vedenjskega svetovanja, individualiziranih izobraževalnih pristopov, samopregledovanja kože ter dolgotrajne podpore pacientu po diagnozi in zdravljenju (Ludewig et al., 2020; Bergeron et al., 2021; Kamminga et al., 2025).

Ker je ultravijolično sevanje (UV-sevanje) glavni preprečljivi dejavnik tveganja za nastanek večine kožnih rakov, bi bilo znaten del tega bremena mogoče zmanjšati z učinkovitimi primarnimi preventivnimi ukrepi, zgodnjim odkrivanjem in ustreznimi javnozdravstvenimi pristopi (Brochez et al., 2025; Garbe et al., 2024). V tem kontekstu ima dermatoonkološka

ambulanta pomembno vlogo ne le pri diagnostiki in zdravljenju, temveč tudi pri izvajanju zdravstvene vzgoje, preventive in promocije zdravja, zlasti pri zmanjševanju izpostavljenosti UV-sevanju ter spodbujanju samopregledovanja kože in zgodnjega prepoznavanja sumljivih kožnih sprememb, kar potrjujejo sodobne raziskave in mednarodna priporočila (Niu et al., 2022; Ludewig et al., 2020).

Namen poglavja je prikazati, kako lahko zdravstvena vzgoja, preventiva in promocija zdravja v dermatoonkološki ambulanti prispevajo k zgodnjemu prepoznavanju kožnega raka, zmanjševanju izpostavljenosti UV-sevanju, boljšemu razumevanju bolezni ter večji samostojnosti pacienta pri skrbi za zdravje kože.

EPIDEMIOLOGIJA KOŽNEGA RAKA

Kožni raki so med najpogostejšimi malignimi boleznimi in predstavljajo pomembno javnozdravstveno breme. Po podatkih Mednarodne agencije za raziskovanje raka (International Agency for Research on Cancer – IARC) je bilo leta 2020 po svetu zabeleženih 324.635 novih primerov kožnega melanoma in 57.043 smrti, pri čemer melanom kljub nižji pojavnosti v primerjavi s keratinocitnimi raki povzroča nesorazmerno velik delež umrljivosti zaradi kožnega raka (Arnold et al., 2022).

Čeprav se epidemiološki podatki med državami razlikujejo, sodobne analize dosledno kažejo naraščanje incidence melanoma in keratinocitnih kožnih rakov, predvsem zaradi staranja prebivalstva, kumulativne izpostavljenosti ultravijoličnemu sevanju in življenjskega sloga (Brochez et al., 2025; Chen & Liu, 2025). Ti podatki utemeljujejo potrebo po sistematični primarni preventivi, zgodnjem odkrivanju in zdravstveni vzgoji, ki je sestavni del obravnave v dermatoonkološki ambulanti.

Kožni raki predstavljajo v Sloveniji pomembno javnozdravstveno breme. Nemelanomski kožni rak, kamor uvrščamo BCC in SCC, je najpogostejša oblika raka v državi, melanom kože pa sodi med rake z izrazitim porastom incidence. Naraščajoče breme je povezano z izpostavljenostjo ultravijoličnemu sevanju, staranjem prebivalstva in življenjskim slogom, zato sta v slovenskem prostoru posebej pomembna zgodnje odkrivanje in dosledna zdravstvena vzgoja pacientov (Register raka RS, 2024; Tomšič et al., 2025; Zadnik & Žagar, 2024).

PRIMARNA PREVENTIVA, ZAŠČITA PRED SONCEM IN ZMANJŠEVANJE IZPOSTAVLJENOSTI UV-SEVANJU

Primarna preventiva ostaja temelj preprečevanja kožnega raka. Pregled primarno preventivnih dejavnosti v primarnem zdravstvenem varstvu je pokazal štiri glavne skupine dejavnosti: izobraževanje in usposabljanje izvajalcev, vedenjsko svetovanje, uporabo novih orodij za oceno tveganja in uporabo novih tehnologij, ki zgodnjemu odkrivanju pridružujejo tudi nasvete za primarno preventivo (Singh et al., 2024). Avtorji izrecno navajajo, da imajo splošni zdravniki in medicinske sestre v primarnem varstvu pomembno odgovornost pri spodbujanju trajnega preventivnega vedenja (Singh et al., 2024).

V dermatoonkološki ambulanti je te štiri skupine dejavnosti smiselno razumeti kot medsebojno povezane sestavine preventivne obravnave. Izobraževanje in usposabljanje zdravstvenih delavcev omogočata, da so preventivna sporočila strokovno pravilna, enotna in ponovljiva. Vedenjsko svetovanje pacientu pomaga prepoznati lastne dejavnike tveganja in jih prevesti v konkretne vsakodnevne ukrepe. Orodja za oceno tveganja lahko pomagajo prepoznati paciente, ki potrebujejo intenzivnejše svetovanje ali pogostejše spremljanje, medtem ko nove tehnologije, kot so digitalna gradiva, aplikacije in spletni programi, lahko dopolnijo osebno edukacijo, če so razumljive, preverjene in prilagojene pacientovim zmožnostim (Singh et al., 2024; Niu et al., 2022; Niu & Heckman, 2022).

V tem okviru zaščita pred soncem predstavlja osrednjo, vendar ne edino vsebino primarne preventive, saj mora biti umeščena v širši proces ocene tveganja, svetovanja, spremljanja in dokumentiranja (Ludewig et al., 2020; Matthews et al., 2022; Singh et al., 2024).

V raziskavi o svetovalnem pristopu k individualni zaščiti pred soncem so med osnovnimi vsebinami navedeni iskanje sence, izogibanje soncu v opoldanskem času, prilagajanje delovnega oziroma dnevnega ritma, nošenje zaščitnih oblačil, pokrival in sončnih očal ter uporaba zaščitnih sredstev za sončenje z ustreznim zaščitnim faktorjem, ob pravilni količini in pravilnem nanosu (Ludewig et al., 2020). Takšne vsebine so neposredno uporabne tudi v dermatoonkološki ambulanti, zlasti pri pacientih po prebolelem kožnem raku ali pri pacientih z visokim tveganjem za novo maligno spremembo (Ludewig et al., 2020).

Zaščita pred soncem mora biti pacientu predstavljena kot kombinacija več ukrepov, ne le kot uporaba zaščitnega sredstva za sončenje. Medicinska sestra pacienta pouči, naj se v času najmočnejšega UV-sevanja izogiba neposrednemu soncu, išče senco ter uporablja gosto tkana oblačila z dolgimi rokavi, širokokrajno pokrivalo in sončna očala z UV-zaščito (American Academy of Dermatology Association [AAD], 2024; Centers for Disease Control and

Prevention [CDC], 2026; Garbe et al., 2024). Zaščitno sredstvo za sončenje naj pacient uporablja kot dodatni ukrep na izpostavljenih delih kože; nanese naj ga v zadostni količini pred izpostavitvijo soncu in nanos redno obnavlja, zlasti po potenju, kopanju ali brisanju z brisačo (AAD, 2025; Cancer Council Australia, 2020; CDC, 2026). Posebej je treba poudariti, da zaščitno sredstvo ne sme ustvariti lažnega občutka varnosti ali podaljševati časa izpostavljenosti soncu, temveč ga je treba vedno uporabljati skupaj s senco, oblačili, pokrivalom in sončnimi očali (Cancer Council Australia, 2020; Garbe et al., 2024). Svetovanje je treba prilagoditi pacientovi starosti, tipu kože, predhodni diagnozi kožnega raka, poklicni ali rekreativni izpostavljenosti soncu, zdravstveni pismenosti, ekonomskim možnostim in vsakodnevnim navadam, kot so delo na prostem, vrtnarjenje, športne dejavnosti ali dopustovanje (CDC, 2025; Garbe et al., 2024; Ludewig et al., 2020).

Ključna sporočila o zaščiti pred soncem

- Zaščita pred soncem naj vedno vključuje več ukrepov hkrati: senco, oblačila, pokrivalo, sončna očala in zaščitno sredstvo.
- Zaščitno sredstvo za sončenje je dodaten ukrep in ne nadomestilo za izogibanje soncu.
- Pacientu je treba razložiti pravilno količino, čas nanosa in potrebo po ponovnem nanosu zaščitnega sredstva.
- Svetovanje naj bo prilagojeno starosti, tipu kože, delovnim navadam, rekreaciji in zdravstveni pismenosti pacienta.

Novejše raziskave kažejo tudi, da je komunikacija o zaščiti pred soncem v praksi še vedno neenotna. V raziskavi, ki je zajela 53 zdravnikov in 3343 njihovih pacientov ter v kateri so avtorji preverjali, ali je bilo svetovanje za preprečevanje kožnega raka izvedeno in kako podrobno je bilo, je le 10–25 % pacientov poročalo, da je svetovanje dejansko potekalo. Samo osem odstotkov preventivnega svetovanja je bilo dokumentiranega v zdravstvenih kartonih (Matthews et al., 2022). To dodatno podpira potrebo po doslednem, jasnem in dokumentiranem preventivnem svetovanju v ambulantah (Matthews et al., 2022).

SEKUNDARNA PREVENTIVA, SAMOPREGLEDOVANJE KOŽE IN ZGODNJE ODKRIVANJE RAKA

Samopregledovanje kože je pomembna strategija sekundarne preventive, saj lahko prispeva k zgodnejšemu prepoznavanju sumljivih kožnih sprememb in pravočasnemu iskanju strokovne pomoči. Klasične učne in podporne pripomočke, kot so brošure in pisna gradiva, so v zadnjem

obdobju dopolnile interaktivne digitalne platforme, vključno z aplikacijami za mobilno zdravje (Sar Graycar et al., 2021).

Sekundarna preventiva v dermatoonkološki ambulanti vključuje zgodnje odkrivanje sumljivih sprememb, kar pomeni redne strokovne preglede ter učenje pacientovega samopregledovanja kože. Opazovalna longitudinalna raziskava med osebami z melanomom je pokazala, da je samopregledovanje kože del kontrolne obravnave pri osebah z anamnezo melanoma in da ga pacienti po dermatološki edukacijski seansi dolgoročno ohranjajo, čeprav se optimalno izvajanje v skladu s priporočili s časom zmanjšuje (Coroiu et al., 2020).

Tudi raziskava med pacienti z melanomom je pokazala, da podpora zdravnika oziroma zdravstvene nege vpliva na samopregledovanje kože prek večje samoučinkovitosti in večje namere za njegovo izvajanje. Avtorji zato izrecno poudarjajo, da ima komunikacija zdravstvenega delavca o pomembnosti samopregledovanja pomembno vlogo pri spodbujanju adherence k priporočilom za zgodnje odkrivanje (Bergeron et al., 2021).

Randomizirana raziskava spletne edukacije za samopregledovanje kože pri ogroženih ženskah je pokazala, da so ženske, ki so prejele edukacijo o samopregledovanju, pogosteje začele izvajati samopregledovanje, ob sumljivih spremembah pogosteje poiskale zdravstveno pomoč, imele več zaupanja pri pregledovanju znamenj in niso poročale o povečani anksioznosti v primerjavi s kontrolno skupino (Robinson et al., 2021). Ta ugotovitev je za zdravstveno osebje v dermatoonkoloških ambulantah zelo uporabna, saj podpira vključevanje praktičnega poučevanja samopregledovanja v redno ambulantno delo (Robinson et al., 2021).

Interaktivne digitalne platforme za samopregledovanje kože so dodatno orodje v sekundarni preventivi, vendar je njihova uporabnost za izboljšanje zdravstvenih izidov še vedno predmet nadaljnjega vrednotenja (Sar Graycar et al., 2021). V praksi to pomeni, da digitalna orodja lahko dopolnjujejo, ne pa nadomeščajo strokovne edukacije in spremljanja v ambulanti (Sar Graycar et al., 2021).

Samopregledovanje kože je koristno predvsem kot dopolnilo strokovnim pregledom pri osebah z večjim tveganjem, saj lahko prispeva k odkritju tanjših oziroma zgodnejših melanomov in k hitrejšemu odzivu ob sumljivi spremembi. Pri tem je pomembno, da pacienti prejmejo jasna navodila in po potrebi vključijo partnerja ali svojce, saj raziskave poudarjajo pomen strukturiranega učenja in podpore pri izvajanju samopregledovanja (Pollitt et al., 2009; Robinson et al., 2016; Robinson et al., 2021).

Samopregledovanje kože

- Pacient naj kožo pregleduje redno, sistematično in pri dobri svetlobi.
- Pozoren naj bo na nove, spreminjajoče se, krvaveče ali nezaceljene kožne spremembe.
- Pri pregledu težje dostopnih mest naj po potrebi uporabi ogledalo ali pomoč svojca.
- Samopregledovanje kože ne nadomešča pregledov pri zdravniku, temveč ga dopolnjuje.

POSEBNOSTI IN POTREBE PACIENTA V DERMATOONKOLOŠKI AMBULANTI

Pacient v dermatoonkološki ambulanti pogosto potrebuje več kot samo klinični nadzor bolezni. Poleg informacij o diagnozi, zdravljenju in kontrolnih pregledih potrebuje tudi razumljivo razlago nadaljnje skrbi za zdravje, podporo pri spopadanju z negotovostjo ter usmeritve za aktivno sodelovanje pri preventivnem vedenju. Kvalitativne raziskave pri pacientih z melanomom kažejo, da se po zdravljenju pogosto pojavljajo telesne in čustvene posledice, strah pred ponovitvijo bolezni, negotovost glede prihodnosti ter potreba po prilagojenih in dostopnih informacijah (Kamminga et al., 2022; Kamminga et al., 2024).

Takšne potrebe utemeljujejo pomen pacientu prilagojene zdravstvene vzgoje, ki povezuje preventivo, psihosocialno podporo in promocijo zdravja po diagnozi. Vsebine, povezane z zaščito pred soncem, zmanjševanjem izpostavljenosti UV-sevanju in samopregledovanjem kože, morajo biti podane jasno, večkrat ponovljene in podprte s preverjanjem razumevanja, saj so prav te vsebine ključne za pacientovo dolgoročno sodelovanje pri skrbi za zdravje kože (Ludewig et al., 2020; Robinson et al., 2021; Sar Graycar et al., 2021).

Na tej podlagi promocija zdravja po diagnozi ne pomeni le posredovanja splošnih preventivnih priporočil, temveč tudi podporo pacientu pri razumevanju tveganj, spopadanju z negotovostjo in vključevanju preventivnih ravnanj v vsakdanje življenje.

PROMOCIJA ZDRAVJA PO DIAGNOZI KOŽNEGA RAKA

Promocija zdravja po diagnozi kožnega raka pomeni podporo pacientu pri dolgoročni skrbi za zdravje kože, razumevanju tveganja za nove spremembe, udeležbi na kontrolnih pregledih, zaščiti pred UV-sevanjem ter vključevanju preventivnih ravnanj v vsakdanje življenje. Pri pacientih z melanomom in njihovih družinah raziskave opisujejo telesne, čustvene in socialne obremenitve, občutek strahu in izolacije ter potrebo po boljši koordinaciji med službami, ki sodelujejo pri obravnavi (McInally et al., 2021).

Načrti preživetja pri melanomu lahko takšno podporo strukturirajo, saj vključujejo informacije in edukacijo, prepoznavanje in zdravljenje, onkološko sledenje ter koordinacijo obravnave. To pomeni, da promocija zdravja po zdravljenju ni enkratno obvestilo o kontrolnem terminu, temveč usklajen proces podpore, spremljanja in opolnomočenja pacienta (Kamminga et al., 2025).

Pri pacientih s keratinocitnimi karcinomi je promocija zdravja pomembna tudi zaradi vrzeli v znanju in zaznavi tveganja. Raziskave kažejo, da je zato potrebno ciljno usmerjeno zdravstvenovzgojno delo, ki izboljšuje razumevanje bolezni, preventivno vedenje in pripravljenost pacienta za pravočasen odziv ob novih ali spreminjajočih se kožnih spremembah (Brokmeier et al., 2025).

IZZIVI PRI IZVAJANJU ZDRAVSTVENE VZGOJE V DERMATOONKOLOŠKI AMBULANTI

V nadaljevanju so izpostavljeni izzivi, ki so v dermatoonkološki ambulanti pomembni, ker neposredno vplivajo na pacientovo razumevanje bolezni, sposobnost izvajanja preventivnih priporočil, pravočasno iskanje strokovne pomoči in sodelovanje pri nadaljnji obravnavi. Navedeni izzivi zato ne predstavljajo izčrpnega seznama vseh možnih ovir, temveč izbor klinično najpomembnejših dejavnikov za načrtovanje in izvajanje zdravstvene vzgoje.

1. **Starajoča se populacija**

Pri starejših pacientih se pogosto pojavlja spremenjeno dojemanje bolezni, zlasti nemelanomskega kožnega raka, ki ga mnogi dojemajo kot manj resnega ali kot normalen del staranja kože. Zaradi počasnejšega napredovanja bolezni in zmanjšanega interesa za zdravljenje je pri tej populaciji pogosto prisotna pasivnost pacienta, ki jo dodatno povečujejo dejavniki, kot so osamljenost, izguba partnerja ali depresija. Takšni dejavniki lahko zmanjšajo aktivno sodelovanje pacienta pri zdravljenju in preprečijo optimalno obvladovanje bolezni (Basu et al., 2019).

V praksi to zahteva več časa za razlago, uporabo počasnejšega komunikacijskega ritma, več ponovitev in aktivno preverjanje, ali je pacient razumel pomen kontrolnih pregledov, zaščite pred soncem in samopregledovanja kože. Medicinska sestra mora pri starejšem pacientu posebno pozornost nameniti tudi socialni podpori, saj lahko odsotnost svojcev ali skrbnikov zmanjša doslednost izvajanja preventivnih priporočil (Basu et al., 2019; Vrdelja et al., 2022).

2. Nizka zdravstvena pismenost

Nizka zdravstvena pismenost predstavlja pomemben izziv, saj pacientu otežuje razumevanje diagnoze, navodil za zdravljenje, pomena samopregledovanja kože in razlogov za redne kontrolne preglede. V ambulantni praksi to pomeni, da mora medicinska sestra uporabljati kratek, jasen in razumljiv jezik, večkrat preveriti razumevanje ter navodila podpreti s slikovnim gradivom večje pisave. Pri pacientih z omejeno digitalno pismenostjo digitalna orodja ne smejo biti edini vir informacij, temveč jih je treba dopolniti z osebnim pojasnilom, pisnim izročkom in po potrebi vključitvijo svojcev ali skrbnikov (Ministrstvo za zdravje Republike Slovenije, 2025; Vrdelja et al., 2022).

3. Etika in avtonomija

Spoštovanje pacientove avtonomije je pomemben del zdravstvene vzgoje, saj mora pacient razumeti informacije o bolezni, preventivnih ukrepih, možnostih spremljanja in nadaljnji obravnavi. Edukacija mora biti podana tako, da pacient lahko sodeluje pri odločitvah, pri tem pa zdravstveni delavec upošteva njegove vrednote, cilje, zmožnosti razumevanja in življenjske okoliščine (Liang et al., 2022).

Pri starejših onkoloških pacientih je to še posebej pomembno, ker lahko krhkost, multimorbidnost, senzorične omejitve ali kognitivni upad otežijo razumevanje informacij in sprejemanje odločitev. Sodobna geriatrična onkologija zato poudarja pomen celostne geriatrične presoje (angl. comprehensive geriatric assessment – CGA), ki omogoča bolj individualizirano presojo potreb, tveganj in oblik podpore pri odločanju (Loh et al., 2024; Guo et al., 2025).

Kadar so prisotne težave z odločanjem, mora biti informirano soglasje prilagojeno pacientovim kognitivnim, čustvenim in senzoričnim zmožnostim. Pri tem so pomembni preverjanje razumevanja, vključevanje svojcev ali zakonitih zastopnikov, kadar je to potrebno, ter interdisciplinarno sodelovanje, ki varuje pacientovo dostojanstvo in najboljši interes (Kolva et al., 2018; Parker et al., 2025).

Za medicinsko sestro to pomeni, da mora pri zdravstveni vzgoji spoštovati pacientove vrednote, preveriti njegovo razumevanje informacij in mu omogočiti sodelovanje pri odločitvah, kolikor to dopuščajo njegove zmožnosti. Pri tem je pomembno, da edukacija ni pokroviteljska, temveč podporna, usmerjena v krepitev pacientove samostojnosti in dostojanstva (Liang et al., 2022; Parker et al., 2025).

4. Časovna omejitev v ambulanti

Ambulantni pregledi so pogosto močno časovno omejeni, kar predstavlja pomemben izziv za celostno in osredotočeno obravnavo pacientov. Fridman et al. (2025) opozarjajo, da sodobna klinična rutina, obremenjena z dokumentacijo, administrativnimi zahtevami in rutinskimi postopki, ne omogoča dovolj časa za poglobljene, relacijske pogovore s pacienti. Posledično je omejena zmožnost zdravstvenega osebja za podporo pacientovim informacijskim, čustvenim in odločitvenim potrebam ter za učinkovito skupno odločanje. Takšne razmere lahko oslabijo odnos zaupanja med pacientom in zdravstvenim osebjem ter prispevajo k temu, da pacienti informacije o bolezni in zdravljenju vse pogosteje iščejo v spletnih virih, ki so pogosto nepopolni ali nezanesljivi (Fridman et al., 2025).

Praktična rešitev je uvedba kratkega standardiziranega edukacijskega protokola ali kontrolnega seznama, ki vključuje tri ključne vsebine: zaščito pred UV-sevanjem, samopregledovanje kože in jasna navodila za ukrepanje ob sumljivi spremembi. Takšen pristop omogoča, da so najpomembnejša sporočila podana tudi v časovno omejenem ambulantnem obisku, hkrati pa olajša dokumentiranje izvedene zdravstvene vzgoje in ponavljanje istih ključnih informacij ob kontrolnih pregledih (Ludewig et al., 2020; Matthews et al., 2022).

Kratek edukacijski protokol v ambulanti

- Najprej ocenimo pacientovo tveganje, izpostavljenost soncu in razumevanje bolezni.
- Podamo tri ključna sporočila: zaščita pred UV-sevanjem, samopregledovanje kože in pravočasen obisk zdravnika.
- Razumevanje navodil preverimo tako, da pacienta prosimo, naj jih povzame s svojimi besedami.
- Izvedeno edukacijo kratko dokumentiramo v zdravstveni dokumentaciji.

5. Omejena mobilnost in telesne omejitve

Osebe z invalidnostjo so raznolika skupina, ki se sooča z edinstvenimi izzivi, ki lahko negativno vplivajo na preprečevanje kožnega raka, dostop do zdravljenja in izide zdravljenja. Na primer, slepe osebe ali osebe z okvaro vida težje opazijo zgodnje znake kožnega raka, kot so nova ali spreminjajoča se znamenja (Bowers et al., 2023).

Pri oskrbi starejših pacientov se pojavljajo številni izzivi, ki lahko vplivajo na kakovost zdravstvene oskrbe. Med najpomembnejšimi so omejena socialna podpora, težave s prevozom in razumevanjem načrtov zdravljenja. Poleg tega starejši pacienti pogosto težje komunicirajo ter imajo težave s sluhom, vidom ali mobilnostjo, kar otežuje dostop do zdravstvenih storitev (Butera, 2022).

V takšnih primerih mora medicinska sestra edukacijo prilagoditi telesnim in senzoričnim omejitvam pacienta. To lahko vključuje pomoč pri pregledu težje dostopnih delov telesa, uporabo večjih slikovnih prikazov, vključitev svojcev, prilagoditev prostora za pregled in jasna navodila o tem, kdaj mora pacient poiskati strokovno pomoč (Bowers et al., 2023; Butera, 2022).

6. Pozen prihod k dermatologu

Pozen prihod k dermatologu je pomemben izziv, saj zamude pri prepoznavi in diagnostiki omogočajo napredovanje bolezni ter lahko vodijo v debelejše tumorje, naprednejši stadij in zahtevnejše zdravljenje. Pri melanomu je zgodnja diagnoza posebej pomembna, ker je debelina tumorja po Breslowu eden ključnih napovednih dejavnikov preživetja; raziskave pa kažejo, da so zamude v poti od zaznave spremembe do diagnoze povezane z naprednejšo boleznijo ob postavitvi diagnoze (Gajda & Kamińska-Winciorek, 2014; Hajdarevic et al., 2014; Xiong et al., 2022).

Zdravstvena vzgoja mora zato pacienta usmeriti k pravočasnemu odzivu na novo, spreminjajočo se ali nezaceljeno kožno spremembo. Medicinska sestra ima pri tem pomembno vlogo, saj lahko razloži opozorilne znake, zmanjša strah pred pregledom, spodbuja redne kontrole in pacienta opozori, da odlašanje z obiskom zdravnika lahko poveča obseg zdravljenja ter psihološko breme bolezni (Gajda & Kamińska-Winciorek, 2014; Rutkowski et al., 2020; Xiong et al., 2022).

Poleg navedenih izzivov se v praksi pojavljajo tudi druge, medsebojno povezane ovire, kot so psihološka obremenitev in strah pred ponovitvijo bolezni, digitalna neenakost, komunikacijske ovire, nizka motivacija za spremembo vedenja, socialnoekonomske omejitve ter informacijska preobremenjenost zaradi nezanesljivih spletnih virov (Basu et al., 2019; Bergeron et al., 2021; Coroiu et al., 2020; Fridman et al., 2025; Kamminga et al., 2022; Kamminga et al., 2024; McInally et al., 2021; Niu et al., 2022; Sar Graycar et al., 2021; Vrdelja et al., 2022). Te ovire se pogosto prepletajo z osnovnimi izzivi in zahtevajo prilagodljivo, empatično ter večkrat ponovljeno zdravstveno vzgojo.

Opisani izzivi kažejo, da zdravstvena vzgoja v dermatoonkološki ambulanti ni zgolj prenos informacij, temveč zahteva načrtovan, individualiziran in večkrat ponovljen pristop. V tem procesu ima medicinska sestra osrednjo vlogo, saj lahko poveže strokovna priporočila, pacientove zmožnosti in vsakdanje življenjske okoliščine.

VLOGA MEDICINSKE SESTRE V DERMATOONKOLOŠKI AMBULANTI

Medicinska sestra v dermatoonkološki ambulanti ima ključno vlogo pri zagotavljanju celostne, pacientu prilagojene obravnave, ki presega zgolj tehnično ali administrativno podporo zdravniku. Gre za strokovnjakinjo, ki aktivno sodeluje pri preventivi, zgodnjem odkrivanju, edukaciji, spremljanju pacienta in promociji zdravja, pri čemer deluje kot pomembna vez med pacientom in zdravstvenim sistemom. Raziskave kažejo, da so intervencije zdravstvene nege, usmerjene v edukacijo in vedenjske spremembe, ključne za izboljšanje zaščitnega vedenja pred UV-sevanjem ter povečanje izvajanja samopregledovanja kože (Niu et al., 2022; Singh et al., 2024).

Edukativna in svetovalna vloga

Ena najpomembnejših nalog medicinske sestre je izvajanje strukturirane zdravstvene vzgoje, ki je usmerjena v razumevanje bolezni, zmanjševanje dejavnikov tveganja ter krepitev pacientove samostojnosti pri skrbi za zdravje. Zdravstvena vzgoja v dermatoonkološki ambulanti mora biti načrtovana, ponavljajoča se in individualizirana, saj enkratno podajanje informacij praviloma ne zadostuje za spremembo vedenja. Raziskava o razvoju in pilotnem testiranju svetovalnega pristopa za individualno zaščito pred soncem je pokazala, da so za uspešno edukacijo pomembni modularni pristopi, prilagajanje vsebin posameznikovim potrebam ter interaktivni edukativni elementi, ki pacientu pomagajo razumeti, kako priporočila prenesti v vsakdanje življenje (Ludewig et al., 2020). Dokazi kažejo, da učinkovita edukacija vključuje jasno komunikacijo, ponavljanje informacij, uporabo vizualnih in digitalnih gradiv ter preverjanje razumevanja (Niu & Heckman, 2022; Ludewig et al., 2020).

Medicinska sestra pacientu razloži pomen zaščite pred UV-sevanjem, pravilno uporabo zaščitnih sredstev, načela samopregledovanja kože in pomen rednih kontrol. Razlago prilagodi pacientovi zdravstveni pismenosti, starosti, kognitivnim sposobnostim, socialni podpori, digitalni pismenosti in življenjskim okoliščinam, pri čemer preveri, ali pacient razume prejeta navodila. Pri starejših pacientih so posebej pomembni enostavnejši pristopi, več ponavljanja in uporaba vizualnih pripomočkov (Garbe et al., 2024; Ludewig et al., 2020; Singh et al., 2024; Vrdelja et al., 2022).

Prilagoditev zdravstvene vzgoje pacientu

- Uporabimo kratek, jasen in pacientu razumljiv jezik.
- Navodila podajamo postopno in jih po potrebi večkrat ponovimo.
- Pri nižji zdravstveni ali digitalni pismenosti dodamo slikovno gradivo in pisna navodila.
- Kadar je smiselno, v edukacijo vključimo svojce ali skrbnike.

Vloga pri primarni preventivi

Medicinska sestra ima pomembno vlogo pri izvajanju primarne preventive, zlasti pri zmanjševanju izpostavljenosti UV-sevanju. V ambulantnem okolju je pogosto prvi zdravstveni delavec, ki sistematično obravnava vedenjske dejavnike tveganja. Pregledi preventivnih programov poudarjajo, da so medicinske sestre ključne pri svetovanju o vedenju, spodbujanju spremembe življenjskega sloga in dolgoročnem spremljanju pacientov (Singh et al., 2024).

Učinkovita primarna preventiva vključuje individualno svetovanje glede izpostavljenosti soncu, spodbujanje zaščitnih ukrepov, prepoznavanje ogroženih skupin in dokumentiranje izvedenih preventivnih intervencij. Tak pristop omogoča, da preventivno svetovanje ni naključno, temveč postane sestavni del ambulantne obravnave ter je primerljivo med posameznimi obiski (Ludewig et al., 2020; Matthews et al., 2022; Singh et al., 2024).

Kljub dokazani učinkovitosti pa raziskave kažejo, da je preventivno svetovanje v praksi pogosto nedosledno in premalo dokumentirano, kar dodatno poudarja pomen aktivne vloge medicinske sestre v ambulanti (Matthews et al., 2022).

Vloga pri sekundarni preventivi in zgodnjem odkrivanju kožnega raka

Medicinska sestra sodeluje v procesu zgodnjega odkrivanja kožnega raka predvsem z izobraževanjem pacientov o samopregledovanju kože, opozorilnih znakih in pomenu rednih kontrol. Samopregledovanje kože je pomembna strategija sekundarne preventive, vendar mora biti predstavljeno kot dopolnilo strokovnim pregledom in ne kot nadomestilo za dermatološko obravnavo (Coroiu et al., 2020; Sar Graycar et al., 2021).

Pomembna naloga medicinske sestre je, da pacienta pouči o pravilni tehniki samopregledovanja, ga spodbuja k rednemu izvajanju pregledov, prepozna morebitno nizko upoštevanje priporočil in z uporabo vedenjsko usmerjene komunikacije krepi pacientovo motivacijo za dolgoročno izvajanje priporočil (Bergeron et al., 2021; Robinson et al., 2021; Sar Graycar et al., 2021).

Podpora zdravstvenega osebja dokazano izboljšuje izvajanje samopregledovanja, saj krepi samoučinkovitost pacienta in njegovo namero za izvajanje tega vedenja (Bergeron et al., 2021).

Psihosocialna podpora pacientom

Pacienti z diagnozo kožnega raka pogosto doživljajo strah pred ponovitvijo bolezni, negotovost, telesne in čustvene posledice zdravljenja ter potrebo po prilagojenih informacijah in podpori pri vračanju v vsakdanje življenje (Kamminga et al., 2022; Kamminga et al., 2024). Medicinska sestra lahko pomembno prispeva s prepoznavanjem psiholoških potreb, nudenjem osnovne čustvene podpore, usmerjanjem k dodatnim virom pomoči in vzpostavljanjem odnosa zaupanja.

Raziskave kažejo, da pacienti po zdravljenju pogosto zaznavajo pomanjkanje informacij, negotovost glede nadaljnje skrbi in potrebo po bolje strukturirani podpori, kar dodatno poudarja pomen kontinuirane vloge medicinske sestre in načrtov preživetja po zdravljenju melanoma (Kamminga et al., 2024; Kamminga et al., 2025).

Koordinacijska in komunikacijska vloga

Medicinska sestra deluje kot koordinatorica pacientove obravnave, saj povezuje različne ravni zdravstvenega sistema. Njena vloga vključuje organizacijo kontrolnih pregledov, posredovanje informacij med pacientom in zdravstvenim timom, spremljanje adherence k priporočilom ter koordinacijo dodatnih obravnav, kadar jih pacient potrebuje (Kamminga et al., 2025; Loh et al., 2024).

Sodobni modeli oskrbe poudarjajo pomen multidisciplinarnega pristopa, kjer medicinska sestra pomembno prispeva k kontinuiranosti in kakovosti oskrbe (Loh et al., 2024).

Uporaba digitalnih in sodobnih pristopov

Digitalne intervencije, kot so aplikacije, spletni programi in videovsebine, lahko pomembno dopolnijo osebno edukacijo v dermatoonkološki ambulanti. Sistematični pregled digitalnih intervencij za spodbujanje zaščite pred soncem in samopregledovanja kože je pokazal, da lahko takšni pristopi izboljšajo zaščitno vedenje, izvajanje samopregledovanja kože in razumevanje bolezni; v nekaterih primerih so bili enako učinkoviti ali učinkovitejši kot nedigitalne oblike edukacije (Niu et al., 2022). Njihova uporaba je posebej koristna, kadar so vsebine jasne, interaktivne, vizualno prilagojene in usklajene s pacientovimi zmožnostmi.

Raziskava o digitalnih izobraževalnih strategijah za poučevanje samopregledovanja kože pri osebah z večjim tveganjem za kožnega raka je dodatno pokazala, da sta interaktivnost in prilagoditev vizualnih vsebin povezani z boljšo prepoznavo nenormalnih kožnih lezij in z višjo

namero za izvajanje samopregledovanja kože (Niu & Heckman, 2022). To podpira potrebo po sodobnih, razumljivih in pacientu prilagojenih edukativnih gradivih, ki dopolnjujejo osebni stik z medicinsko sestro.

Medicinska sestra ima pri tem vlogo pri izboru ustreznih digitalnih orodij, razlagi njihove uporabe, preverjanju pravilne uporabe in kombiniranju digitalne ter osebne edukacije. Pomembno pa je poudariti, da digitalna orodja ne nadomeščajo neposrednega stika, temveč ga dopolnjujejo (Sar Graycar et al., 2021).

ZAKLJUČEK

Zdravstvena vzgoja, preventiva in promocija zdravja so neločljiv del celostne obravnave pacienta v dermatoonkološki ambulanti. Naraščajoča incidenca melanoma in keratinocitnih kožnih rakov, staranje prebivalstva ter obremenjenost ambulantnega okolja poudarjajo potrebo po pravočasnem, strukturiranem in pacientu prilagojenem preventivnem delovanju. Zgodnje prepoznavanje sumljivih kožnih sprememb, ustrezna zaščita pred UV-sevanjem, samopregledovanje kože in podpora po diagnozi lahko prispevajo k pravočasnejšemu iskanju strokovne pomoči, večji adherenci k priporočilom in boljši podpori pacientu po diagnozi (Garbe et al., 2024; Kamminga et al., 2025; Robinson et al., 2021; Sar Graycar et al., 2021).

Ključno vlogo pri tem ima medicinska sestra, ki s strokovnim znanjem, komunikacijskimi veščinami in dostopnostjo pacienta podpira pri razumevanju bolezni, izvajanju zaščite pred soncem, samopregledovanju kože, udeležbi na kontrolnih pregledih in spopadanju z negotovostjo. Zdravstvena vzgoja mora biti načrtovana, ponavljajoča se, dokumentirana in prilagojena pacientovi zdravstveni pismenosti, starosti, kognitivnim sposobnostim, socialni podpori ter življenjskim okoliščinam (Ludewig et al., 2020; Singh et al., 2024; Vrdelja et al., 2022).

Za kakovostno ambulantno prakso je priporočljivo oblikovati kratek standardiziran protokol zdravstvene vzgoje, ki vključuje oceno tveganja, razlago zaščite pred UV-sevanjem, demonstracijo samopregledovanja kože, preverjanje razumevanja, izročitev prilagojenega gradiva in zapis izvedene edukacije v zdravstveno dokumentacijo. Tako dermatoonkološka ambulanta ne ostaja zgolj prostor diagnostike in zdravljenja, temveč tudi pomembno okolje za dolgoročno preventivo, promocijo zdravja in opolnomočenje pacientov (Ludewig et al., 2020; Matthews et al., 2022).

VPRAŠANJA ZA RAZMISLEK

1. Zakaj kožni raki predstavljajo pomembno javnozdravstveno breme kljub temu, da je pri večini oblik smrtnost relativno nizka?
2. Katere psihosocialne potrebe imajo pacienti po diagnozi melanoma ali keratinocitnega kožnega raka?
3. Katere metode zdravstvene vzgoje so najbolj učinkovite pri spodbujanju zaščite pred soncem?
4. Kako prilagoditi zdravstveno vzgojo pacientu z nizko zdravstveno pismenostjo?
5. Kako lahko medicinska sestra preveri razumevanje podanih informacij?
6. Kako lahko medicinska sestra pacientu predstavi zaščito pred soncem kot kombinacijo več ukrepov?
7. Zakaj samopregledovanje kože ne sme nadomestiti strokovnih dermatoloških pregledov?

LITERATURA

1. American Academy of Dermatology Association. (2024). *Practice safe sun*. https://www.aad.org/public/everyday-care/sun-protection/shade-clothing-sunscreen/practice-safe-sun
2. American Academy of Dermatology Association. (2025). *How to apply sunscreen*. https://www.aad.org/public/everyday-care/sun-protection/shade-clothing-sunscreen/how-to-apply-sunscreen
3. Arnold, M., Singh, D., Laversanne, M., Vignat, J., Vaccarella, S., Meheus, F., Cust, A. E., de Vries, E., Whiteman, D. C., & Bray, F. (2022). Global burden of cutaneous melanoma in 2020 and projections to 2040. *JAMA Dermatology, 158*(5), 495–503. https://doi.org/10.1001/jamadermatol.2022.0160
4. Bergeron, C., Czajkowska, Z., Coroiu, A., Sewitch, M., Hall, N. C., & Körner, A. (2021). The impact of physician support on skin self-examination among melanoma patients: A serial mediation model with self-efficacy and intentions to perform skin exams. *Patient Education and Counseling, 104*(9), 2364–2370. https://doi.org/10.1016/j.pec.2021.02.028
5. Bowers, J. M., Seidenberg, A. B., & Kemp, J. M. (2023). Skin cancer diagnosis among people with disabilities. *American Journal of Preventive Medicine, 65*(5), 896–900. https://pmc.ncbi.nlm.nih.gov/articles/PMC10576008/
6. Brochez, L., Volkmer, B., Hoorens, I., Garbe, C., Röcken, M., Schüz, J., Whiteman, D. C., Autier, P., Greinert, R., & Boonen, B. (2025). Skin cancer in Europe today and challenges for tomorrow. *Journal of the European Academy of Dermatology and Venereology, 39*(2). https://doi.org/10.1111/jdv.20368
7. Brokmeier, L. L., Ilic, L., Haas, S., Uter, W., Heppt, M. V., Gefeller, O., & Kaiser, I. (2025). Knowledge and risk perception regarding keratinocyte carcinoma in lay people: A systematic review and meta-analysis. *Healthcare, 13*(15), 1912. https://doi.org/10.3390/healthcare13151912
8. Butera, A. (2022, March 14). Barriers to care addressed in geriatric dermatology. *HCPLive*. https://www.hcplive.com/view/barriers-to-care-addressed-in-geriatric-dermatology
9. Cancer Council Australia. (2020). *Be SunSmart*. https://www.cancer.org.au/cancer-information/causes-and-prevention/sun-safety/be-sunsmart

10. Centers for Disease Control and Prevention. (2025). *Sun exposure in travelers*. https://www.cdc.gov/yellow-book/hcp/environmental-hazards-risks/sun-exposure-in-travelers.html
11. Centers for Disease Control and Prevention. (2026). *Sun safety facts*. https://www.cdc.gov/skin-cancer/sun-safety/index.html
12. Chen, K., & Liu, X. (2025). Global burden of skin cancer and its subtypes: A comprehensive analysis from 1990 to 2021 with projections to 2040. *Frontiers in Public Health, 13*, 1610661. https://doi.org/10.3389/fpubh.2025.1610661
13. Coroiu, A., Moran, C., Bergeron, C., Drapeau, M., Wang, B., Kezouh, A., Ernst, J., Batist, G., & Körner, A. (2020). Short and long-term barriers and facilitators of skin self-examination among individuals diagnosed with melanoma. *BMC Cancer, 20*, 123. https://doi.org/10.1186/s12885-019-6476-5
14. Fridman, I., Johnson, S. B., & Derry-Vick, H. M. (2025). When limited clinical time with patients meets unlimited online information. *JMIR Cancer, 11*, e79031. https://doi.org/10.2196/79031
15. Gajda, M., & Kamińska-Winciorek, G. (2014). Do not let to be late: Overview of reasons for melanoma delayed diagnosis. *Asian Pacific Journal of Cancer Prevention, 15*(9), 3873–3877. https://doi.org/10.7314/APJCP.2014.15.9.3873
16. Garbe, C., Forsea, A. M., Amaral, T., Arenberger, P., Autier, P., Berwick, M., Boonen, B., Bylaite, M., Del Marmol, V., Dreno, B., Fargnoli, M. C., Geller, A. C., Green, A. C., Greinert, R., Hauschild, A., Harwood, C. A., Hoorens, I., Kandolf, L., Kaufmann, R., … Kelleners-Smeets, N. (2024). Global UV protection recommendation. *European Journal of Cancer, 204*, 114074. https://doi.org/10.1016/j.ejca.2024.114074
17. Guo, Y., Chen, Y., Song, S., Wang, Z., Chen, Y., Fu, Z., Xu, X., Xu, Q., & Ding, L. (2025). The concept of multidimensional frailty in geriatric oncology: A systematic scoping review. *BMC Geriatrics, 25*, 979. https://doi.org/10.1186/s12877-025-06568-3
18. Hajdarevic, S., Hörnsten, Å., Sundbom, E., Isaksson, U., & Schmitt-Egenolf, M. (2014). Health-care delay in malignant melanoma: Various pathways to diagnosis and treatment. *Dermatology Research and Practice, 2014*, 294287. https://doi.org/10.1155/2014/294287
19. Kamminga, N. C. W., van der Veldt, A. A. M., Joosen, M. C. W., de Joode, K., Joosse, A., Grünhagen, D. J., Nijsten, T. E. C., Wakkee, M., & Lugtenberg, M. (2022). Experiences of resuming life after immunotherapy and associated survivorship care needs: A qualitative study among patients with metastatic melanoma. *British Journal of Dermatology, 187*(3), 381–391. https://doi.org/10.1111/bjd.21670
20. Kamminga, N. C. W., Kievits, J. E. C., Wakkee, M., van Loon, S. G. W., Joosen, M. C. W., Verver, D., Munte, K., Plaisier, P. W. P., Rietjens, J. A. C., Nijsten, T. E. C., & Lugtenberg, M. (2024). "There is a life before and after cancer": Experiences of resuming life and unmet care needs in stage I and II melanoma survivors. *Archives of Dermatological Research, 316*(9), Article 645. https://doi.org/10.1007/s00403-024-03376-4
21. Kamminga, N. C. W., Lugtenberg, M., Van den Broek, J. A., Nijsten, T., Wakkee, M., & Tabeau, K. (2025). Exploring motives behind ideal melanoma survivorship care plans with multiple stakeholders: A cocreation study. *JMIR Cancer, 11*, e55746. https://doi.org/10.2196/55746
22. Kolva, E., Rosenfeld, B., & Saracino, R. (2018). Assessing the decision-making capacity of terminally ill patients with cancer. *The American Journal of Geriatric Psychiatry, 26*(5), 523–531. https://doi.org/10.1016/j.jagp.2017.11.012
23. Liang, Z., Xu, M., Liu, G., Zhou, Y., & Howard, P. (2022). Patient-centred care and patient autonomy: Doctors' views in Chinese hospitals. *BMC Medical Ethics, 23*, Article 38. https://doi.org/10.1186/s12910-022-00777-w
24. Loh, K. P., Liposits, G., Arora, S. P., Neuendorff, N. R., Gomes, F., Krok-Schoen, J. L., Amaral, T., Mariamidze, E., Biganzoli, L., Brain, E., Baldini, C., Battisti, N. M. L., Frélaut, M., Kanesvaran, R., Mislang, A. R. A., Papamichael, D., Steer, C., & Rostoft, S. (2024). Adequate assessment yields appropriate care—the role of geriatric assessment and management in older adults with cancer. *ESMO Open, 9*(8), Article 103657. https://doi.org/10.1016/j.esmoop.2024.103657

25. Ludewig, M., Rocholl, M., John, S. M., & Wilke, A. (2020). Secondary prevention of UV-induced skin cancer: Development and pilot testing of an educational patient counseling approach for individual sun protection as standard procedure of patient care. *International Archives of Occupational and Environmental Health, 93*(6), 765–777. https://doi.org/10.1007/s00420-020-01532-7
26. Matthews, N. H., Kang, A. W., Weinstock, M. A., & Risica, P. M. (2022). Incongruence between physician, patient, and medical chart report of skin cancer prevention counseling. *International Journal of Environmental Research and Public Health, 19*(11), 6853. https://doi.org/10.3390/ijerph19116853
27. McInally, W., Gray-Brunton, C., Chouliara, Z., & Kyle, R. G. (2021). Life interrupted: Experiences of adolescents, young adults and their family living with malignant melanoma. *Journal of Advanced Nursing, 77*(9), 3867–3879. https://doi.org/10.1111/jan.14959
28. Ministrstvo za zdravje Republike Slovenije. (2025). *Zdravstvena pismenost*. https://www.gov.si/zbirke/projekti-in-programi/dodaj-projekt-240827122324/
29. Niu, Z., Bhurosy, T., & Heckman, C. J. (2022). Digital interventions for promoting sun protection and skin self-examination behaviors: A systematic review. *Preventive Medicine Reports, 26*, 101709. https://doi.org/10.1016/j.pmedr.2022.101709
30. Niu, Z., & Heckman, C. J. (2022). Digital educational strategies to teach skin self-examination to individuals at risk for skin cancer. *Journal of Health Communication, 27*(11–12), 790–800. https://doi.org/10.1080/10810730.2022.2157910
31. Parker, P. A., Fasakin, F. C., McFarland, D., Alici, Y., Blackler, L., Kulikowski, J. D., Matsoukas, K., & Korc-Grodzicki, B. J. (2025). Decision-making capacity evaluation in older cancer patients: A call to action. *Palliative & Supportive Care, 23*, Article e205. https://doi.org/10.1017/S1478951525100564
32. Pollitt, R. A., Geller, A. C., Brooks, D. R., Johnson, T. M., Park, E. R., & Swetter, S. M. (2009). Efficacy of skin self-examination practices for early melanoma detection. *Cancer Epidemiology, Biomarkers & Prevention, 18*(11), 3018–3023. https://doi.org/10.1158/1055-9965.EPI-09-0310
33. Register raka Republike Slovenije. (2024). *Rak v Sloveniji 2022*. Onkološki inštitut Ljubljana. https://www.onko-i.si/rrs/rak-v-sloveniji
34. Robinson, J. K., Wayne, J. D., Martini, M. C., Hultgren, B. A., Mallett, K. A., & Turrisi, R. (2016). Early detection of new melanomas by patients with melanoma and their partners using a structured skin self-examination skills training intervention: A randomized clinical trial. *JAMA Dermatology, 152*(9), 979–985. https://doi.org/10.1001/jamadermatol.2016.1985
35. Robinson, J. K., Wahood, S., Ly, S., Kirk, J., Yoon, J., Sterritt, J., Gray, E., & Kwasny, M. (2021). Melanoma detection by skin self-examination targeting at-risk women: A randomized controlled trial with telemedicine support for concerning moles. *Preventive Medicine Reports, 24*, 101532. https://doi.org/10.1016/j.pmedr.2021.101532
36. Rutkowski, P., & Wysocki, P. J. (Eds.). (2020). Guidelines for diagnostic and therapeutic management: Cutaneous melanoma. *Oncology in Clinical Practice, 16*(4), 163–182. https://doi.org/10.5603/OCP.2020.0021
37. Sar Graycar, L., Rotemberg, V. M., Matsoukas, K., Halpern, A. C., Marchetti, M. A., & Hay, J. L. (2021). Interactive skin self-examination digital platforms for the prevention of skin cancer: A narrative literature review. *Journal of the American Academy of Dermatology, 84*(5), 1459–1468. https://doi.org/10.1016/j.jaad.2020.07.014
38. Singh, N., Dunlop, K. L. A., Woolley, N., Wills Vashishtha, T., Damian, D. L., Vuong, K., Cust, A. E., & Smit, A. K. (2024). A review of skin cancer primary prevention activities in primary care settings. *Public Health Research & Practice, 34*(2), 34012401. https://doi.org/10.17061/phrp34012401
39. Tomšič, S., Lokar, K., & Zadnik, V. (2025). *Breme kožnega melanoma v Sloveniji, klinični register in aktivnosti Državnega programa obvladovanja raka*. DiRROS. https://dirros.openscience.si/Dokument.php?id=36332&lang=slv

40. Vrdelja, M., Vrbovšek, S., & Berzelak, N. (2022). *Zdravstvena pismenost odraslih v Sloveniji: Rezultati Nacionalne raziskave zdravstvene pismenosti v Sloveniji*. Nacionalni inštitut za javno zdravje. https://nijz.si/wp-content/uploads/2022/12/porocilo_hls-si19_si.pdf
41. Xiong, D. D., Barriera-Silvestrini, P., & Knackstedt, T. J. (2022). Delays in the surgical treatment of melanoma are associated with worsened overall and melanoma-specific mortality. *Journal of the American Academy of Dermatology, 87*(4), 807–814. https://doi.org/10.1016/j.jaad.2022.06.1190
42. Zadnik, V., & Žagar, T. (n.d.). *SLORA: Slovenija in rak*. Onkološki inštitut Ljubljana. https://www.slora.si

ZAŠČITA PRED SONCEM: TEMELJ SODOBNE FOTOPROTEKCIJE

Prim. doc. dr. Tanja Planinšek Ručigaj, dr. med., višja svetnica, specialistka dermatovenerologije in EFWH

Dermatovenerološka klinika, Univerzitetni klinični center Ljubljana

UVOD

Izpostavljenost soncu ima za človeka pomembne biološke učinke, vendar je prekomerna ali ponavljajoča se izpostavljenost ultravijoličnemu (UV) sevanju eden najpomembnejših preprečljivih dejavnikov tveganja za akutne in kronične poškodbe kože. Med akutne posledice sodijo eritem, sončne opekline, poslabšanje nekaterih fotodermatoz in prehodna imunosupresija kože; med kronične pa fotostaranje, aktinične keratoze, pigmentne motnje, keratinocitni karcinomi in melanom (Passeron et al., 2021; Sander et al., 2020).

Namen fotoprotekcije zato ni popolno izogibanje dnevni svetlobi, temveč zmanjšanje škodljivega kumulativnega odmerka UV-sevanja, zlasti v obdobjih visokega UV-indeksa in pri osebah z večjim tveganjem. Sodobna zaščita pred soncem temelji na kombinaciji vedenjskih ukrepov, mehanske zaščite z oblačili in pokrivali, uporabe sončnih očal ter pravilne in redne uporabe širokospektralnih lokalnih pripravkov za zaščito pred soncem. Lokalni pripravki za zaščito pred soncem so pomemben, vendar ne edini ukrep, zato jih je treba razumeti kot del celovite strategije fotoprotekcije (Passeron et al., 2021; Sander et al., 2020).

ULTRAVIJOLIČNO SEVANJE IN NJEGOV VPLIV NA KOŽO

Ultravijolično (UV) sevanje sončnega spektra, ki doseže zemeljsko površje, sestavljata predvsem UVA- in UVB-sevanje. UVB-sevanje (280–320 nm) ima višjo energijo, povzroča eritem in sončne opekline ter neposredno poškoduje DNK keratinocitov, predvsem z nastankom ciklobutanskih pirimidinskih dimerov. UVA-sevanje (320–400 nm) prodira globlje v dermis, kjer prek nastajanja reaktivnih kisikovih spojin prispeva k oksidativnemu stresu, razgradnji kolagena, degenerativnim spremembam elastičnih vlaken in pigmentnim motnjam. Oba spektra sodelujeta pri fotostaranju in fotokarcinogenezi, zato mora biti sodobna zaščita širokospektralna (Abdel Azim et al., 2025; Sander et al., 2020).

Kronična izpostavljenost UV-sevanju povzroča kumulativne poškodbe kože. Klinične posledice vključujejo aktinične keratoze, solarno elastozo, pigmentne motnje, bazalnocelični in ploščatocelični karcinom ter melanom (Passeron et al., 2021; Sander et al., 2020).

Kaj si mora bralec zapomniti o UVA- in UVB-sevanju

- UVB-sevanje povzroča predvsem eritem, sončne opekline in neposredno poškodbo DNK.
- UVA-sevanje prodira globlje v kožo ter pomembno prispeva k oksidativnemu stresu, fotostaranju, pigmentaciji in fotokarcinogenezi.
- Zaščita pred soncem mora biti širokospektralna, saj pri poškodbah kože sodelujeta tako UVA- kot UVB-sevanje.

Občutljivost za UV-sevanje ni enaka pri vseh posameznikih. Večje tveganje imajo osebe s svetlo poltjo, številnimi ali atipičnimi melanocitnimi nevusi, osebno ali družinsko anamnezo melanoma, pacienti po presaditvi organov in druge osebe z imunosupresijo, osebe z genetskimi sindromi povečane fotosenzitivnosti ter pacienti z dermatozami, ki se poslabšajo ob izpostavljenosti svetlobi. Pomembno je tudi, da je Fitzpatrickova klasifikacija kožnih fototipov uporabno, vendar nepopolno orodje, ker posameznikov opis odziva kože na sonce ni vedno zanesljiv približek dejanski fotobiološki odzivnosti kože (Bieliauskiene et al., 2020; Passeron et al., 2021).

Fitzpatrickova lestvica kožnih fototipov razvršča kožo glede na nagnjenost k sončnim opeklinam in sposobnost porjavitve po izpostavljenosti soncu (Tabela 1). Uporabna je za orientacijsko oceno fotosenzitivnosti, tveganja za fotopoškodbe in intenzivnosti svetovanja o zaščiti pred soncem, vendar je subjektivna in ne sme nadomestiti individualne klinične presoje, saj se fototip, določen na podlagi posameznikovega opisa odziva kože na sonce, lahko razlikuje od objektivno izmerjene občutljivosti kože (Bieliauskiene et al., 2020; Gupta & Sharma, 2019).

Tabela 1: Fitzpatrickova klasifikacija kožnih fototipov in značilen odziv na sonce

Fototip po Fitzpatricku	Tipična polt in pigmentne značilnosti	Odziv kože na sonce
I	Zelo svetla polt; pogosto rdeči ali svetli lasje, svetle oči, pege.	Koža vedno ali skoraj vedno razvije sončne opekline; ne porjavi ali porjavi minimalno.
II	Svetla polt; pogosto svetli lasje in oči.	Koža hitro razvije sončne opekline; porjavi počasi in minimalno.
III	Svetla do svetlo rjava polt; pogost fototip v evropski populaciji.	Sončne opekline lahko nastanejo, zlasti ob prvi ali intenzivni izpostavljenosti; koža postopno porjavi.

Fototip po Fitzpatricku	Tipična polt in pigmentne značilnosti	Odziv kože na sonce
IV	Svetlo rjava ali olivna polt.	Sončne opekline nastanejo redko ali so minimalne; koža hitro in dobro porjavi.
V	Rjava polt.	Sončne opekline nastanejo zelo redko; koža intenzivno porjavi.
VI	Temno rjava do črna polt.	Sončne opekline praviloma ne nastanejo; koža ima izrazito naravno pigmentno zaščito.

NAČELA FOTOPROTEKCIJE

Učinkovita fotoprotekcija temelji na kombinaciji več medsebojno dopolnjujočih se ukrepov. Vključuje načrtovanje aktivnosti na prostem, spremljanje UV-indeksa, uporabo sence, zaščitnih oblačil, pokrival in sončnih očal ter nanos ustreznega lokalnega pripravka za zaščito pred soncem na vse izpostavljene predele kože. Tak pristop je pomemben zato, ker noben posamezen ukrep ne zagotavlja popolne zaščite, lokalni pripravki za zaščito pred soncem pa v realnem življenju pogosto niso naneseni na kožo v količini, ki je uporabljena pri laboratorijskem določanju SPF. Svetovanje mora biti individualizirano glede na fototip, starost, poklicno ali rekreativno izpostavljenost, zdravila, dermatološke posege in pridružena kožna stanja (Passeron et al., 2021; Sander et al., 2020).

FIZIČNA ZAŠČITA: IZOGIBANJE SONCU V ČASU NAJVEČJE UV-OBREMENITVE

Največja intenziteta UV-sevanja je praviloma v osrednjem delu dneva, približno med 10. in 16. uro, z vrhom okoli solarnega poldneva, ko je sonce najvišje na nebu in je pot žarkov skozi atmosfero najkrajša. Točen čas največje obremenitve je odvisen od letnega časa, zemljepisne širine, nadmorske višine, oblačnosti, ozona, aerosolov ter odboja od površin, kot so voda, sneg, pesek, beton ali svetle fasade. Klinično uporabno je »pravilo sence«: kadar je posameznikova senca krajša od telesne višine, je sonce visoko in je UV-obremenitev večja. V tem času je priporočljivo omejiti neposredno izpostavljanje, zadrževanje v zaprtih prostorih ali v kakovostni senci ter aktivnosti na prostem načrtovati zgodaj dopoldne ali pozno popoldne (Parisi et al., 2026; Passeron et al., 2021; Sander et al., 2020).

Dnevni potek UV-sevanja ni enak kot občutek toplote. Najvišja temperatura je pogosto šele sredi ali pozno popoldne, ko je UV-sevanje že nižje kot opoldne. Zato občutek vročine ni zanesljiv kazalnik UV-tveganja. UV-indeks je najvišji okoli sredine dneva, ko sta neposredna in razpršena komponenta UV-sevanja največji. Razpršeno UV-sevanje je klinično pomembno,

ker prihaja iz različnih smeri in je prisotno tudi v senci, ob delni oblačnosti ter v bližini odbojnih površin; zato izbira sence zmanjša, ne pa popolnoma odpravi UV-izpostavljenosti (Parisi et al., 2026; Wilson et al., 2012).

UV-indeks je standardizirana številčna ocena jakosti sončnega UV-sevanja, ki doseže zemeljsko površje, in je namenjen praktičnemu načrtovanju zaščite pred soncem. Lestvica je odprta, v javnozdravstvenih priporočilih pa se najpogosteje uporablja razvrstitev na nizko tveganje pri UV-indeksu 0–2, zmerno pri 3–5, visoko pri 6–7, zelo visoko pri 8–10 in ekstremno pri 11 ali več. Pomembno je, da UV-indeks ni merilo temperature ali občutka vročine, temveč biološko učinkovitega UV-sevanja; zato je lahko UV-indeks visok tudi ob hladnem, vetrovnem ali delno oblačnem vremenu (Lehmann et al., 2019; Lucas et al., 2018; Wilson et al., 2012).

Priporočila za zaščito se začnejo praviloma pri UV-indeksu 3 ali več, vendar mora biti svetovanje individualizirano. Pri osebah s fototipom I–II, otrocih, pacientih z anamnezo kožnega raka, osebah z imunosupresijo, osebah s fotosenzitivnimi dermatozami ali pri uporabi fotosenzibilizirajočih zdravil je smiselna zaščita že pri nižjih vrednostih oziroma pri daljši izpostavljenosti. Nasprotno pa kratka, nadzorovana izpostavljenost pri nizkem UV-indeksu pri nekaterih osebah ne zahteva enako intenzivne zaščite kot izpostavljenost pri visokem UV-indeksu. Ključno je združiti jakost UV-sevanja, trajanje izpostavljenosti, fototip, nadmorsko višino, odboj površin in individualno tveganje (Lucas et al., 2018; Passeron et al., 2021).
Pri interpretaciji UV-indeksa je pomembno upoštevati, da se dejanski odmerek UV-sevanja povečuje s trajanjem izpostavljenosti. Enaka vrednost UV-indeksa zato ni enako tvegana pri petminutnem sprehodu in pri večurnem delu ali športu na prostem. Odboj od snega, vode, peska in betona lahko dodatno poveča izpostavljenost, nadmorska višina pa praviloma poveča UV-obremenitev zaradi tanjše atmosferske plasti. UV-indeks zato najbolje služi kot opozorilno orodje za načrtovanje aktivnosti na prostem (Tabela 2): pri UV-indeksu 3 ali več naj posameznik vnaprej načrtuje senco, oblačila, pokrivalo, sončna očala in lokalni pripravek za zaščito pred soncem, pri vrednostih 8 ali več pa naj se neposrednemu soncu v osrednjem delu dneva izogne, kadar je to mogoče. Pri delu na prostem, rekreaciji, morju, snegu, visokogorju in v tropskih območjih je treba priporočila prilagoditi daljšemu trajanju izpostavljenosti, večjemu odboju in nadmorski višini (Lucas et al., 2018; Passeron et al., 2021; Wilson et al., 2012).

Tabela 2: UV-indeks in praktični prag za ukrepanje

UV-indeks	Stopnja UV-obremenitve	Praktični prag za ukrepanje
0–2	Nizka	Pri kratki izpostavljenosti posebna zaščita pri večini ljudi praviloma ni nujna; pri daljši izpostavljenosti ali večjem tveganju je zaščita smiselna.
3–5	Zmerna	Zaščita je priporočljiva; pri otrocih, fototipu I–II, imunosupresiji, fotosenzitivnosti ali daljši izpostavljenosti naj bo dosledna.
6–7	Visoka	Zaščita je potrebna za vse; priporočljivo je omejiti neposredno izpostavljenost v osrednjem delu dneva.
8–10	Zelo visoka	Priporočljiva je dosledna kombinacija mehanske zaščite in lokalnega pripravka za zaščito pred soncem; neposrednemu soncu v osrednjem delu dneva se je priporočljivo izogniti, kadar je mogoče.
11 ali več	Ekstremna	Neposrednemu soncu se je priporočljivo izogniti; če je izpostavljenost neizogibna, je dosledna kombinacija mehanske zaščite in lokalnega pripravka za zaščito pred soncem;

UVB-sevanje je izraziteje odvisno od višine sonca in debeline atmosferske plasti, skozi katero potuje sevanje. Zjutraj in pozno popoldne, ko je sonce nizko, ga atmosfera in ozonska plast učinkoviteje oslabita; okoli poldneva pa UVB močno naraste in je takrat najbolj nevarno za sončne opekline, eritem in neposredno poškodbo DNK. Zato je izogibanje neposrednemu soncu v osrednjem delu dneva posebej pomembno za preprečevanje opeklin in kumulativne UVB-inducirane poškodbe kože. Kljub temu UVB-sevanje ni prisotno le opoldne: pri visokem UV-indeksu, na nadmorski višini, ob odboju od snega ali vode ter pri svetli polti lahko klinično pomembna izpostavljenost nastane tudi zunaj najtoplejšega dela dneva. UVB-sevanje prodira v vodo, vendar se njegova jakost z globino hitro zmanjšuje; prodiranje je močno odvisno od bistrosti, motnosti, raztopljenih organskih snovi ter suspendiranih delcev v vodi. V zelo bistri vodi lahko pomembni delež UVB doseže še več decimetrov do nekaj metrov globine, v motni vodi pa se večinoma oslabi že v površinskih plasteh. Zato voda, zlasti med plavanjem ali igro tik pod gladino, ne zagotavlja zanesljive zaščite pred UVB-sevanjem (Oelker et al., 2022; Wilson et al., 2012).

UVA-sevanje ima daljšo valovno dolžino in se v atmosferi absorbira manj kot UVB, zato je klinično pomembno tudi zjutraj, pozno popoldne, ob oblačnosti in pri izpostavljenosti za okenskim steklom. Njegova absolutna jakost je prav tako največja okoli sredine dneva, vendar je dnevno nihanje manj izrazito kot pri UVB. UVA redkeje povzroči takojšnjo opeklino, zato ga pacienti pogosto podcenjujejo, vendar pomembno prispeva k oksidativnemu stresu,

fotostaranju, pigmentaciji, imunosupresiji in fotokarcinogenezi. Zaradi tega zaščita ni potrebna samo takrat, ko je nevarnost opeklin največja, temveč tudi pri daljšem vsakodnevnem bivanju na prostem, vožnji, delu ob oknu ali pri pacientih s pigmentnimi motnjami in fotosenzitivnimi dermatozami (Marionnet et al., 2015; Wilson et al., 2012).

Praktično svetovanje naj zato združi časovno načrtovanje in vrsto zaščite. Med 10. in 16. uro, predvsem v mesecih z visokim UV-indeksom, je priporočljivo zmanjšati neposredno izpostavljenost soncu, poiskati gosto senco. Zgodaj dopoldne in pozno popoldne je tveganje za UVB-inducirano opeklino manjše, vendar UVA-izpostavljenost ostaja pomembna, zlasti pri dolgotrajnem bivanju na prostem. Pri oblačnem vremenu je potrebna previdnost, ker oblaki ne zadržijo vsega UV-sevanja, razpršena komponenta pa lahko še vedno povzroči pomemben odmerek UV, predvsem pri večurni izpostavljenosti (Parisi et al., 2026; Passeron et al., 2021; Sander et al., 2020).

MEHANSKA ZAŠČITA: OBLAČILA, POKRIVALA, OČALA

Oblačila, pokrivala in sončna očala so temelj mehanske fotoprotekcije, ker ustvarijo fizično pregrado med kožo oziroma očmi in sevanjem sonca. Njihova prednost je, da niso odvisna od količine nanosa, enakomerne razporeditve ali ponavljanja nanosa, kot velja za lokalne pripravke za zaščito pred soncem. Učinkovitost pa ni samoumevna: UV-prepustnost tekstila je odvisna od kemijske sestave vlaken, gostote tkanja oziroma pletenja, debeline in mase tkanine, poroznosti, barve, raztegnjenosti, vlažnosti, obrabe, pranja in kroja oblačila. Zato je pri svetovanju pomembno upoštevati ne le UPF materiala, temveč tudi kolikšen delež telesne površine oblačilo dejansko pokrije (Gambichler et al., 2001; Hoffmann et al., 2001; Wolska et al., 2010).

Faktor ultravijolične zaščite tekstila (UPF) označuje, kolikšen delež UV-sevanja prehaja skozi tkanino. Na primer, tekstil z UPF 50 prepušča približno eno petdesetino UV-sevanja, če je uporabljen v pogojih, za katere je bil testiran. V praksi je priporočljivo izbirati oblačila z višjim UPF, posebej kadar je izpostavljenost dolgotrajna, kadar je UV-indeks visok ali kadar gre za osebe z večjim tveganjem za fotopoškodbe. Raziskave komercialnih poletnih oblačil so pokazale, da del običajnih lahkih tekstilov ne zagotavlja zadostne UV-zaščite, zato je standardizirano označevanje UPF klinično uporabno (Gambichler et al., 2001; Passeron et al., 2021).

Pri razlagi oznak UPF je treba upoštevati, da se avstralsko-novozelandski, evropski in ameriški standard nekoliko razlikujejo v testnih pogojih in razvrščanju, čeprav vsi ocenjujejo prehodnost UV-sevanja skozi tekstil. Avstralsko-novozelandski standard AS/NZS 4399 je bil eden prvih

široko uporabljenih standardov za označevanje UV-zaščitnih oblačil; v sodobni različici uporablja razrede minimalne zaščite pri UPF 15, dobre zaščite pri UPF 30 ter odlične zaščite pri UPF 50 oziroma 50+. Evropski standard DIN EN 13758-1 in ameriški standard AATCC TM 183 prav tako temeljita na spektrofotometričnem merjenju prehoda UVA- in UVB-sevanja, vendar uporabljata nekoliko drugačne referenčne sončne spektre in pogoje preskušanja. V evropskem okolju je za klinično svetovanje posebej pomembno, da se kot UV-zaščitna oblačila priporočajo izdelki z vsaj UPF 40 oziroma 40+, še bolje 50+, pri čemer mora biti zaščita določena na novem, suhem in neraztegnjenem materialu. Pri delavcih na prostem so poleg osebne zaščite pomembni tudi organizacija dela zunaj obdobja najvišjega UV-indeksa, dostop do sence in razpoložljivost lokalnih pripravkov za zaščito pred soncem za ponavljanje nanosa. Ker se zaščita lahko zmanjša z raztezanjem, vlažnostjo, obrabo in pranjem, oznaka UPF ne nadomesti ustrezne pokritosti telesa in pravilne uporabe oblačila (Cherrie & Cherrie, 2022; Gambichler et al., 2001; Hohenstein, 2026; Slavinsky et al., 2024).

Učinkovitost UV-zaščite oblačil je večja pri gostejšem tkanju ali pletenju, večji masi tkanine, večji debelini, manjši poroznosti in temnejših oziroma bolj nasičenih barvah (Tabela 3). Barvila lahko absorbirajo del UV-sevanja, zato lahko barvanje in večja globina odtenka povečata UPF, vendar barva sama po sebi ni dovolj zanesljiv kazalnik zaščite. V eni raziskavi komercialnih poletnih oblačil so bile višje vrednosti UPF pogosteje izmerjene pri volni, poliestru in mešanicah vlaken kot pri bombažu, lanu in viskozi, vendar so bile razlike odvisne tudi od načina tkanja ali pletenja in ne le od vrste vlakna. Pri vsakdanjem svetovanju je uporabno preprosto pravilo: če skozi tkanino zlahka vidimo svetlobo, je tudi UV-zaščita praviloma slabša (Gambichler et al., 2001; Sarkar, 2004; Wolska et al., 2010).

Razlike med belo, črno in modro barvo oblačil so povezane predvsem z absorpcijo, odbojem in prehodom UV-sevanja skozi tekstil. Bela oblačila odbijajo več vidne svetlobe, zato so v vročem vremenu pogosto prijetnejša za nošenje, vendar bela oziroma zelo svetla, tanka ali redko tkana tkanina pogosto slabše absorbira UV-sevanje in lahko prepušča več UV-žarkov. Črna oblačila absorbirajo več vidne svetlobe in praviloma tudi več UV-sevanja, zato pri enaki gostoti tkanja, debelini in materialu običajno bolje zmanjšajo prehod UV-sevanja kot bela oblačila, vendar se lahko bolj segrevajo in so v vročem vremenu manj udobna. Modra oblačila so vmesna kategorija, pri kateri je odločilna nasičenost odtenka: temno modra tkanina se glede UV-zaščite približa drugim temnim barvam, svetlo modra ali pastelna tkanina pa se lahko obnaša podobno kot druge svetle tkanine. Barva je le eden od dejavnikov, ki skupaj z gostoto, debelino, materialom ter tem, ali je tkanina suha in neraztegnjena, vpliva na dejansko UV-zaščito (Gambichler et al., 2001; Sarkar, 2004; Wang et al., 2001; Kan et al., 2013, 2014).

Tabela 3: Lastnosti oblačil, ki vplivajo na UV-zaščito

Lastnost oblačila	Vpliv na UV-zaščito	Praktično priporočilo
Gostota tkanja ali pletenja	Gostejša tkanina ima manjše pore med vlakni in praviloma prepušča manj UV-sevanja.	Izbrati oblačila, skozi katera pri pogledu proti svetlobi ne proseva veliko svetlobe.
Debelina in teža tkanine	Debelejši in težji materiali običajno bolje zadržijo UV-sevanje, vendar so lahko toplotno manj udobni.	Pri vročini izbrati lahke, zračne tkanine z označenim UPF, ne le težkih temnih oblačil.
Material	Zaščita je odvisna od vrste vlaken in konstrukcije tkanine. Poliester, volna in goste mešanice pogosto nudijo višji UPF kot tanki bombaž, lan ali viskoza.	Pri visokem tveganju imajo prednost namenska UV-oblačila z označenim UPF 40+ ali 50+.
Barva	Temnejše in bolj nasičene barve običajno absorbirajo več UV-sevanja. Svetla, tanka ali redko tkana oblačila lahko prepuščajo več UV-sevanja.	Temno modra ali črna oblačila lahko ščitijo bolje kot bela, vendar je pomembnejša kombinacija barve, gostote, debeline in UPF.
Raztegnjenost	Raztezanje poveča razmik med vlakni in lahko zmanjša UPF, predvsem pri pleteninah in oprijetih športnih oblačilih.	Izbrati dovolj ohlapna oblačila, ki se ne napenjajo čez ramena, komolce, kolena, prsni koš ali hrbet.
Vlažnost	Mokra tkanina lahko pri nekaterih materialih prepušča več UV-sevanja kot suha tkanina.	Pri kopanju, potenju ali vodnih športih uporabiti UV-majice z UPF ali imeti suha rezervna oblačila.
Kroj in pokritost telesa	Tudi material z visokim UPF ne zaščiti nepokrite kože; klinično je pomembna pokrita čim večja telesna površina.	Prednost imajo dolgi rokavi, daljše hlačnice, višji ovratnik in kroji, ki pokrijejo ramena, dekolte, vrat in hrbet.
Oznaka UPF	UPF označuje laboratorijsko izmerjeno prepustnost UV-sevanja skozi tekstil; višji UPF pomeni manj prepuščenega UV-sevanja.	Za otroke, osebe z oslabljenim imunskim sistemom, fotosenzitivne dermatoze in dolgotrajno izpostavljenost je priporočljiv UPF 40+ ali 50+.

Kroj je pri mehanski fotoprotekciji enako pomemben kot material. Najbolj zaščitna so oblačila, ki pokrijejo čim več kože. Pri delu na prostem, pohodništvu, jadranju, ribolovu, smučanju in drugih aktivnostih z dolgotrajno izpostavljenostjo je smiselna uporaba lahkih, zračnih, hitro sušečih se oblačil z označenim UPF 50+, ki pokrijejo trup in okončine. Pri otrocih so za plažo in vodne aktivnosti posebej uporabne UV-majice oziroma oblačila za kopanje z dolgimi rokavi, ker zmanjšajo površino kože, na katero je treba pogosto nanašati lokalni pripravek za zaščito pred soncem (Cestari & Buster, 2017; Downs & Harrison, 2018; Passeron et al., 2021).

Pri izbiri zaščitnih oblačil je treba uravnotežiti UV-zaščito in toplotno udobje. Zelo gosta, težka in temna oblačila lahko dobro ščitijo pred UV-sevanjem, vendar povečajo toplotno obremenitev

in zmanjšajo verjetnost dosledne uporabe. Zato so za poletne razmere pogosto najprimernejši materiali z označenim visokim UPF, ki združujejo gostejše tkanje ali pletenje, UV-absorberje ali ustrezno obdelavo vlaken ter zračnost in hitro sušenje. Koristno je poudariti, da zaščitno oblačilo ne sme biti le »temno«, temveč mora biti dovolj gosto, suho, neraztegnjeno, udobno in takšnega kroja, da pokrije najbolj izpostavljene predele (Hoffmann et al., 2001; Passeron et al., 2021; Wolska et al., 2010).

Pokrivala morajo biti izbrana tako, da zaščitijo področja, ki so pogosto spregledana in hkrati močno izpostavljena: lasišče, čelo, nos, uhlje, lica, ustnice, vrat in zatilje. Najprimernejši so klobuki s širokimi krajci, ki potekajo okoli celotnega oboda glave; za odrasle naj bodo krajci široki vsaj 7–10 cm, pri otrocih pa praviloma najmanj 6 cm oziroma toliko, da senca pokrije obraz, uhlje in zadnji del vratu. Ožji krajci ali kape s ščitnikom zaščitijo predvsem čelo in nos, slabše pa uhlje, stranske dele obraza in vrat, zato same po sebi niso optimalna zaščita pri dolgotrajni izpostavljenosti. Dobra alternativa so legionarska pokrivala z dodatno tkanino za zatilje in stranice vratu, zlasti pri otrocih, športnih aktivnostih, delu na prostem in pri osebah z redkejšimi lasmi, alopecijo, aktiničnimi keratozami lasišča ali anamnezo kožnega raka. Pokrivalo mora biti iz gosto tkanega materiala oziroma materiala z označenim UPF, dobro prilegajoče se in dovolj zračno, da ga uporabnik dejansko nosi tudi ob višjih temperaturah (Passeron et al., 2021; Álvarez-Bobillo et al., 2026).

Sončna očala so pomembna za zaščito vek, veznice, roženice, leče in mrežnice pred UV-sevanjem ter za zmanjšanje bleščanja. Izbrati je treba očala, ki imajo jasno označeno UV-zaščito, po možnosti UV400 oziroma 100-odstotno zaščito pred UVA- in UVB-sevanjem. Pomembno je razlikovati med UV-zaščito in kategorijo zatemnitve stekel: oznaka UV400 govori o filtraciji UV-sevanja, kategorija stekel po standardu ISO 12312-1 pa o prepustnosti vidne svetlobe in s tem o tem, kako temna so stekla (Tabela 4). Temnost stekel sama po sebi ni dokaz UV-zaščite; svetlejša stekla lahko imajo dobro UV-zaščito, temna stekla brez ustreznega UV-filtra pa ne zagotavljajo nujno varnosti. Zaščita je odvisna tudi od velikosti, oblike in prileganja očal: večja oziroma ob strani ukrivljena očala bolje zmanjšajo vdor sevanja mimo robov stekel kot majhna, ravna ali od obraza oddaljena očala (International Organization for Standardization, 2022; Rosenthal et al., 1988; Sliney, 2001).

Tabela 4: Kategorije zatemnitve sončnih očal in primerna uporaba

Kategorija stekel	Prepustnost vidne svetlobe	Primerna uporaba	Omejitve
Kategorija 0	80–100 %	Prozorna ali zelo rahlo obarvana stekla; predvsem za notranje prostore, oblačno vreme ali zaščitna očala z UV-filtrom.	Ne zmanjšajo pomembno bleščanja in niso primerna za močno sonce.
Kategorija 1	43–80 %	Rahlo obarvana stekla za šibkejšo svetlobo, oblačne dni, sonce nizko nad obzorjem ali mestno uporabo v manj intenzivni svetlobi.	Niso zadostna izbira za močno poletno sonce, sneg, vodo ali visoke gore.
Kategorija 2	18–43 %	Srednje zatemnjena stekla za zmerno močno sončno svetlobo, spremenljive razmere, vsakodnevno uporabo in prehajanje med soncem in senco.	Pri zelo močnem soncu ali izrazitem odboju svetlobe je lahko zaščita pred bleščanjem nezadostna.
Kategorija 3	8–18 %	Temna stekla za močno sonce; najprimernejša za poletje, morje, gore, šport na prostem in večino vsakodnevne uporabe.	Praviloma primerna za dnevno vožnjo, če so očala ustrezno označena, niso pa primerna za vožnjo ponoči ali v zelo slabi vidljivosti.
Kategorija 4	3–8 %	Zelo temna stekla za ekstremno bleščanje, na primer visokogorje, ledenike, sneg, odprto morje ali puščavo.	Niso primerna za vožnjo, ker prepuščajo premalo vidne svetlobe; uporabljajo se le v posebnih razmerah z zelo močnim bleščanjem.

Opomba: Kategorija zatemnitve stekel opisuje prepustnost vidne svetlobe in ne nadomešča oznake UV-zaščite. Pri izbiri očal mora biti UV-zaščita navedena posebej, na primer kot UV400 oziroma 100-odstotna zaščita pred UVA- in UVB-sevanjem.

Pri pacientih, ki se zadržujejo na vodi, snegu, v gorah ali na zelo svetlih površinah, je zaščita oči še pomembnejša zaradi odboja svetlobe od skal, vode ali snega in večje intenzitete UV-sevanja. Za večino vsakodnevnih okoliščin so najprimernejša očala kategorije 2 ali 3 z oznako UV400; za močno poletno sonce, morje in gore je praviloma najuporabnejša kategorija 3. Kategorija 4 je namenjena le ekstremno svetlim razmeram, kot so ledeniki, visokogorje, odprto morje ali puščava, in ni primerna za vožnjo. Polarizirana stekla lahko zmanjšajo bleščanje z vodoravnih površin, kot so voda, sneg, mokra cesta ali steklo, ter izboljšajo vidno udobje pri vožnji, ribolovu, jadranju in zimskih športih, vendar polarizacija ni enaka UV-zaščiti; zato mora biti UV-zaščita navedena posebej. Pri otrocih so priporočljiva sončna očala z ustrezno UV-zaščito in dobro prilegajočim se okvirjem, saj so otroci pogosto izpostavljeni visokim

odmerkom UV-sevanja pri igri na prostem, obenem pa očal ne uporabljajo dosledno, če so neudobna ali slabo pritrjena (Cestari & Buster, 2017; Masili et al., 2024; Rosenthal et al., 1988).

LOKALNI PRIPRAVKI ZA ZAŠČITO PRED SONCEM

Lokalni pripravki za zaščito pred soncem so izdelki, ki se nanesejo na kožo in z zmanjšanjem prehoda UV-sevanja v epidermis in dermis dopolnjujejo mehanske in vedenjske ukrepe fotoprotekcije. Njihov namen ni omogočiti daljšega sončenja, temveč zmanjšati tveganja za sončne opekline, UV-inducirano poškodbo DNK, fotostaranje, poslabšanje pigmentnih motenj, fotodermatoze in fotokarcinogenezo. Učinkovitost je odvisna od spektra zaščite, vrste in koncentracije UV-filtrov, fotostabilnosti, formulacije, debeline nanosa, enakomernosti nanosa, ponavljanja nanosa, vodoodpornosti in kozmetične sprejemljivosti, ki pomembno vpliva na doslednost uporabe (Abdel Azim et al., 2025; Petersen & Wulf, 2014; Sander et al., 2020).

Klinično najpomembnejše lastnosti lokalnega pripravka za zaščito pred soncem so širokospektralna zaščita pred UVB- in UVA-sevanjem, dovolj visok SPF, ustrezna UVA-zaščita, fotostabilnost, dobra porazdelitev po koži in ustrezna obstojnost med potenjem, kopanjem ali mehanskim trenjem. Zato je pri izbiri pomembno upoštevati celoten spekter zaščite, formulacijo in pravilno uporabo pripravka, ne le številčno vrednost SPF (Abdel Azim et al., 2025; Sander et al., 2020).

Organski UV-filtri

Organski UV-filtri, pogosto imenovani tudi kemični filtri, absorbirajo fotone UV-sevanja prek konjugiranih kromofornih struktur in energijo nato oddajo kot manj škodljivo toploto ali jo porazdelijo v molekuli. Posamezni filtri pokrivajo različne dele spektra: nekateri so predvsem UVB-filtri, drugi ščitijo v krajšem UVA2-območju (320–340 nm) ali daljšem UVA1-območju (340–400 nm), zato so v sodobnih pripravkih praviloma kombinirani. Takšne kombinacije omogočajo širši spekter zaščite, višji SPF, boljšo UVA-zaščito in večjo fotostabilnost. Primeri organskih filtrov so avobenzon, oktokrilen, oktisalat, homosalat, oktinoksat in novejši širokospektralni filtri, ki se razlikujejo po razpoložljivosti glede na regulatorno okolje. Slabosti organskih filtrov so lahko draženje, pekoč občutek v očeh, redke alergijske ali fotoalergijske reakcije in pri nekaterih molekulah slabša fotostabilnost, če niso ustrezno stabilizirane v formulaciji (Abdel Azim et al., 2025; Chałupczak & Lio, 2025).

Anorganski oziroma mineralni UV-filtri

Anorganski oziroma mineralni UV-filtri, predvsem cinkov oksid in titanov dioksid, delujejo z odbijanjem, sipanjem in absorpcijo UV-sevanja. Cinkov oksid zagotavlja široko zaščito, tudi v

UVA-območju, titanov dioksid pa je zelo učinkovit predvsem v UVB- in krajšem UVA2-območju; zato se pogosto kombinirata med seboj ali z organskimi filtri. Ker praviloma manj dražijo kožo, so mineralni filtri pogosto primerni za občutljivo kožo, rozaceo, kožo po dermatoloških posegih in otroke. Slabosti so lahko belkast film, gostejša tekstura in težji nanos ter slabša kozmetična sprejemljivost, kar so izboljšale mikronizirane in oblike z nanodelci. Pri nanodelcih je pomembna ustrezna površinska obdelava in formulacija (Abdel Azim et al., 2025; Rajasekar et al., 2024; Scientific Committee on Consumer Safety, 2014a, 2014b).

Nanodelci v lokalnih pripravkih za zaščito pred soncem se uporabljajo predvsem pri mineralnih filtrih, zlasti titanovem dioksidu in cinkovem oksidu, ker zmanjšajo belkast film, olajšajo nanos in povečajo kozmetično sprejemljivost pripravka. Pri zdravi, nepoškodovani koži ostanejo pretežno v roženi plasti in po dosedanjih podatkih ne prodirajo v globlje plasti kože v klinično pomembni meri, zato se pri običajni dermalni uporabi v odobrenih pripravkih štejejo za varne. Pomembni sta ustrezna površinska obdelava delcev in formulacija, saj zmanjšujeta fotokatalitično aktivnost in nastajanje reaktivnih kisikovih spojin. Previdnost je potrebna pri nanašanju na erodirano, odprto ali sveže poškodovano kožo, dokler se bariera ne obnovi, ter pri pršilnih in pripravki v prahu, kjer se je treba izogibati vdihavanju aerosola oziroma delcev; zato pršil ne nanašamo neposredno na obraz in jih pri otrocih uporabljamo posebno previdno (Scientific Committee on Consumer Safety, 2018).

Fotostabilnost, formulacija in dodatne učinkovine

Fotostabilnost pomeni, da filter oziroma kombinacija filtrov med izpostavljenostjo UV-sevanju ohrani absorpcijske lastnosti. Fotolabilen filter lahko med sončenjem izgublja zaščitno učinkovitost, zato je v praksi pomembna celotna formulacija, ne le seznam filtrov. Formulacija vpliva na topnost in porazdelitev filtrov, debelino zaščitnega filma, odpornost na vodo in znoj, občutek na koži, komedogenost, draženje oči in pripravljenost uporabnika za redno uporabo. Sodobni pripravki lahko vsebujejo tudi antioksidante, vlažilce, sestavine, ki pomagajo obnavljati kožno bariero ali pigmente, vendar ti dodatki ne nadomestijo ustrezne UV-zaščite in pravilnega nanosa (Gonzalez et al., 2007; Rajasekar et al., 2024; Sander et al., 2020).

Parabeni so konzervansi, ki v kozmetičnih in dermatoloških pripravkih preprečujejo rast mikroorganizmov in s tem prispevajo k mikrobiološki varnosti izdelka. Zaskrbljenost glede parabenov izhaja predvsem iz eksperimentalnih podatkov o zelo šibki estrogenski aktivnosti nekaterih parabenov, vendar teh učinkov ni mogoče enačiti s kliničnim tveganjem pri običajni dermalni uporabi. Pri regulatorno dovoljenih koncentracijah se najpogosteje uporabljeni parabeni v osebnih negovalnih izdelkih štejejo za varne; klinično pomembnejši problem so

redke kontaktne alergije ali draženje pri občutljivih posameznikih. Zato parabenov ni treba predstavljati kot dokazano kancerogenih sestavin lokalnih pripravkov za zaščito pred soncem; pri pacientih z dokazano kontaktno preobčutljivostjo pa je smiselno izbrati pripravek brez ustreznega alergena (Rubin & Brod, 2020; Sander et al., 2020).

Pomembno je razlikovati med varnostjo odobrenih UV-filtrov in posameznimi incidenti kontaminacije izdelkov. Poročila o benzenu v nekaterih serijah lokalnih pripravkov za zaščito pred soncem, zlasti aerosolnih izdelkov, predstavljajo problem kontaminacije posameznih serij in nadzora kakovosti, ne pa dokaz, da lokalni pripravki za zaščito pred soncem kot skupina povzročajo raka. Benzen ni predvidena sestavina lokalnih pripravkov za zaščito pred soncem; prizadete serije zahtevajo odpoklic in regulatorni nadzor. Pri posameznikih, ki jih to posebej skrbi, je lahko praktična izbira ne-aerosolna formulacija, na primer krema, losjon, fluid ali stik, ob hkratnem ohranjanju dosledne fotoprotekcije (Abdel Azim et al., 2025; Nicole, 2022; Sander et al., 2020).

V javnosti se občasno pojavljajo trditve, da lokalni pripravki za zaščito pred soncem povzročajo raka, vendar takšne trditve niso skladne z dokazi iz randomiziranih raziskav in sistematičnih pregledov. Temeljni dokazani karcinogeni dejavnik je UV-sevanje, ki povzroča neposredno in posredno poškodbo DNK, imunosupresijo kože in fotokarcinogenezo; lokalni pripravki za zaščito pred soncem pa zmanjšujejo količino UV-sevanja, ki doseže kožo. Trenutno ni dokazov, da bi pravilno uporabljeni, regulatorno odobreni lokalni pripravki za zaščito pred soncem povečali tveganje za nastanek kožnega raka. Nasprotno, redna uporaba širokospektralnih pripravkov je povezana z zmanjšanjem aktiničnih keratoz, ploščatoceličnega karcinoma in tudi melanoma, če je del širše fotoprotektivne strategije. Najmočnejši dokazi izvirajo iz avstralske randomizirane raziskave iz Nambourja v jugovzhodnem Queenslandu, v kateri je bilo 1621 odraslih razporejenih v skupino z vsakodnevnim nanosom širokospektralnega pripravka SPF 15+ na glavo, vrat, roke in dlani ali v skupino z običajno oziroma uporabo zaščite pred UV sevanjem po lastni presoji. Po 4,5-letnem spremljanju je bilo pri skupini z vsakodnevno uporabo manj ploščatoceličnih karcinomov glede na število tumorjev, dolgotrajno spremljanje iste populacije pa je pokazalo zmanjšanje tveganja za ploščatocelični karcinom in nakazalo tudi manjše tveganje za melanom, zlasti invazivni melanom, pri osebah, ki so bile v času raziskave razporejene v skupino z redno uporabo lokalnega pripravka za zaščito pred soncem (Green et al., 1999, 2011; Sander et al., 2020; van der Pols et al., 2006).

Klasični lokalni pripravki za zaščito pred soncem so razviti predvsem za UVB- in UVA-zaščito, pri nekaterih pacientih pa je pomembna tudi zaščita pred vidno svetlobo, zlasti pred visokoenergijsko vidno svetlobo, predvsem modrim delom spektra. To je posebej pomembno

pri melazmi, postinflamatorni hiperpigmentaciji in pri pacientih s temnejšimi fototipi, pri katerih lahko vidna svetloba prispeva k dolgotrajnejši pigmentaciji. Obarvani pripravki z železovimi oksidi zmanjšujejo prehod vidne svetlobe in so pri melazmi učinkovitejši kot pripravki, ki ščitijo samo pred UV-sevanjem. Pri pigmentnih motnjah je zato smiselno priporočiti širokospektralni lokalni pripravek za zaščito pred soncem s SPF 30–50+, dobro UVA-zaščito in dodatkom železovih oksidov oziroma ustrezno obarvano formulacijo; takšno priporočilo je pomembno tudi po posegih, ki lahko sprožijo postinflamatorno hiperpigmentacijo (Castanedo-Cazares et al., 2014; Doan et al., 2026; Rigel et al., 2022).

Izbira ustreznega lokalnega pripravka za zaščito pred soncem

Pri izbiri lokalnega pripravka za zaščito pred soncem je priporočljivo izbrati širokospektralni pripravek, ki ščiti pred UVA- in UVB-sevanjem, ima SPF najmanj 30, pri večjem tveganju ali intenzivni izpostavljenosti SPF 50 ali 50+, je prilagojen tipu kože, starosti, eventualni dermatozi in načrtovani aktivnosti ter je za uporabnika kozmetično sprejemljiv. Najboljši pripravek je tisti, ki ga pacient uporablja v zadostni količini in redno ponavlja nanos.

Pri športu, kopanju ali večjem potenju je pomembna vodoodpornost, pri aknasti ali seboroični koži nekomedogena in lahka formulacija, pri suhi koži krema ali vlažilna osnova, pri rozacei, občutljivi koži in fotosenzitivnih dermatozah pa pogosto mineralni filtri, z minimalno dišav in formulacije, ki ne pečejo v očeh. Pri lupusu eritematozusu in drugih izrazito fotosenzitivnih dermatozah je dosledna širokospektralna zaščita pred UVA in UVB del osnovnega obvladovanja bolezni.

Pri uporabi fotosenzibilizirajočih zdravil ali lokalnih učinkovin, kot so doksiciklin, fluorokinoloni, tiazidni diuretiki, amiodaron, nekateri nesteroidni antirevmatiki, retinoidi, vorikonazol, onkološki tarčni in imunomodulatorni pripravki ter lokalni retinoidi ali nesteroidni antirevmatiki, je treba pacienta vnaprej opozoriti na potrebo po strožji UVA- in UVB-zaščiti, tudi pri vožnji ali delu ob oknu (Abdel Azim et al., 2025; Hofmann & Weber, 2021; Kim et al., 2018; Monteiro et al., 2016; Montgomery & Worswick, 2022; Passeron et al., 2021).

Poleg SPF in spektra zaščite je za dosledno uporabo pomembna tudi izbira ustrezne formulacije; praktično izbiro glede na tip kože, anatomsko mesto in okoliščine uporabe povzema Tabela 5, pri čemer izbira podlage pomembno vpliva na nanos, stik s kožo, prenašanje in adherenco (Barnes et al., 2021; Scientific Committee on Consumer Safety, 2014a, 2014b).

Tabela 5: Izbira formulacije lokalnega pripravka za zaščito pred soncem glede na tip kože, mesto nanosa in klinične okoliščine

Formulacija	Najprimernejša uporaba oziroma klinična okoliščina	Tip kože oziroma mesto nanosa
Krema	Vsakodnevna uporaba na obrazu in manjših izpostavljenih predelih; primerna pri koži, ki potrebuje dodatno vlaženje in podporo kožni barieri. Praviloma naj bo širokospektralna, z dobro UVA-zaščito in SPF 30 ali več.	Suha, zrela ali občutljiva koža; obraz, vrat, dekolte in hrbtišča rok. Pri mastni ali aknasti koži je smiselna nekomedogena različica.
Losjon oziroma mleko	Večje telesne površine, trup in okončine; vsakodnevna, rekreativna ali družinska uporaba. Pri močnem soncu je priporočljiv SPF 50 ali 50+ in po možnosti vodoodporna formulacija.	Normalna do suha koža telesa; primerno za odrasle in otroke, kadar je nanos dovolj obilen. Dobro se razporedi po večjih površinah in omogoča bolj nadzorovano količino kot pršila.
Fluid, serum ali lahka emulzija	Vsakodnevna uporaba na obrazu, zlasti pod ličili ali pri pacientih, ki ne prenašajo mastnega občutka. Primeren pri aknah, seboroični koži in v urbanem okolju.	Mešana, mastna, aknasta ali seboroična koža; obraz, vrat in dekolte. Pri aknah je priporočljiva nekomedogena formulacija.
Gel ali gel-krema	Šport, mastna koža, poraščeni predeli in okoliščine, kadar je zaželena nemastna tekstura, ki se hitro vpije; pogosto pri moških pacientih. Pri športu sta pomembni vodoodpornost in ponovitev nanosa po potenju.	Mastna, aknasta ali seboroična koža; obraz, lasišče pri redkejših laseh, prsni koš in hrbet. Pri zelo občutljivi, suhi ali razdraženi koži lahko nekatere alkoholne gelne osnove povzročijo pekoč občutek ali dodatno izsušitev.
Pršilo	Hitro nanašanje na večje ali težje dosegljive površine, predvsem na telo. Po pršenju ga je treba razmazati; ne pršimo neposredno v obraz in se izogibamo vdihavanju aerosola (Scientific Committee on Consumer Safety, 2018).	Telo, hrbet, okončine; manj primerno za neposreden nanos na obraz, pri otrocih, v vetru in pri pacientih z boleznimi dihal.
Stik	Ciljna zaščita manjših, močno izpostavljenih ali pogosto spregledanih predelov. Potrebnih je več nanosov; ni najboljša samostojna izbira za velike površine.	Nos, uhlji, rob lasišča, brazgotine, pigmentne lezije, hrbtišča rok; uporaben tudi pri otrocih za manjše predele. Prednost je, da manj teče v oči.
Balzam za ustnice	Zaščita ustnic pri vsakodnevni in intenzivni izpostavljenosti; posebej pomemben na morju, v gorah, snegu, vetru in pri aktiničnem heilitisu. Pripravek mora imeti jasno naveden visok SPF.	Spodnja ustnica, aktinični heilitis, po krioterapiji ali drugih posegih, pri smučanju, na morju in v vetrovnem vremenu. Nanos je treba pogosto ponavljati, zlasti po jedi, pitju, brisanju ali oblizovanju ustnic.

Formulacija	Najprimernejša uporaba oziroma klinična okoliščina	Tip kože oziroma mesto nanosa
Mineralna oziroma anorganska formulacija	Rozacea, občutljiva koža, pekoč občutek ob organskih filtrih, koža po reepitelizaciji in otroci. Priporočljive so formulacije brez dišav in z manj dražečimi pomožnimi snovmi.	Občutljiva koža, rozacea, koža po posegih, otroška koža; manjši predeli ali obraz. Možna omejitev je belkast film; pri pigmentnih motnjah ali temnejših fototipih je lahko primernejša obarvana različica.
Obarvan pripravek z železovimi oksidi	Melazma, postinflamatorna hiperpigmentacija, pigmentno tveganje po posegih in fototipi III–VI. Potreben je širokospektralni SPF 30–50+ z dobro UVA-zaščito; železovi oksidi dodatno zmanjšajo prehod vidne svetlobe.	Obraz, vrat, dekolte, področja melazme, postinflamatorne hiperpigmentacije, brazgotine in koža po posegih.

Opomba: Priporočila v tabeli so praktična orientacija. Izbira formulacije mora upoštevati tudi toleranco posameznika, predhodne alergijske ali iritativne reakcije, starost, poklicno ali rekreativno izpostavljenost, potrebo po ponavljanju nanosa ter razpoložljivost izdelkov z ustrezno UVA- in UVB-zaščito.

Kako izbrati lokalni pripravek za zaščito pred soncem

- Za vsakodnevno uporabo praviloma izberemo širokospektralni lokalni pripravek za zaščito pred soncem s SPF 30 ali več.
- Pri močnem soncu, na morju, v gorah, pri športu ali večjem tveganju je smiselna izbira SPF 50 ali 50+.
- Pri občutljivi koži, rozacei in po dermatoloških posegih so pogosto primernejši pripravki z mineralnimi oziroma anorganskimi UV-filtri.
- Pri melazmi, postinflamatorni hiperpigmentaciji in fototipih III–VI so koristni obarvani pripravki z železovimi oksidi.
- Najboljši pripravek je tisti, ki ga oseba uporablja dovolj obilno, enakomerno in redno.

SPF, MED in označevanje UVA-zaščite

SPF izraža predvsem zaščito pred UVB-induciranim eritemom. SPF 30 v idealnih laboratorijskih pogojih prepušča približno eno tridesetino eritemogenega UVB-sevanja, SPF 50 približno eno petdesetino, vendar se v vsakdanji uporabi zaščita zmanjša zaradi prenizke količine nanosa, neenakomerne razporeditve, potenja, kopanja, trenja in časovnega razmika od zadnjega nanosa. Zato lahko pripravek z visokim SPF v realnih razmerah nudi bistveno manjšo zaščito od deklarirane, če je nanesen pretanko. Visok SPF je koristen kot dodatna varnostna rezerva, ne sme pa spodbujati daljšega izpostavljanja soncu ali nadomestiti sence, oblačil in pokrival (Dupuy et al., 2005; Petersen & Wulf, 2014; Sander et al., 2020).

SPF je laboratorijsko določen kot razmerje med minimalno eritemsko dozo zaščitene kože in minimalno eritemsko dozo nezaščitene kože. Minimalna eritemska doza (MED) je najmanjši odmerek UV-sevanja, ki na koži povzroči jasno vidno rdečino oziroma eritem v določenem času po izpostavitvi. Poenostavljeno lahko SPF zapišemo kot: SPF = MED zaščitene kože / MED nezaščitene kože. Če pripravek SPF 30 uporabljamo v idealni količini in ostane enakomerno na koži, naj bi koža za nastanek enakega eritema potrebovala približno 30-krat večji UVB-eritemogeni odmerek kot nezaščitena koža. Vendar to ne pomeni, da je bivanje na soncu 30-krat varnejše, ker se UV-intenziteta spreminja, posebno, ker je nanos pogosto pretanek, zaščitni film pa se z znojem, vodo, brisanjem in trenjem zmanjšuje (Cole, 2020; Damian et al., 1999; Petersen & Wulf, 2014).

Za razlago uporabljamo približno formulo: teoretični čas do eritema z zaščito = čas do eritema brez zaščite × SPF. Na primer, če bi oseba brez zaščite pordela po 10 minutah, bi SPF 30 v idealnih laboratorijskih pogojih teoretično podaljšal čas do eritema na približno 300 minut. Ta izračun je didaktičen, vendar ga v kliničnem svetovanju ne smemo uporabljati kot dovoljenje za večurno izpostavljanje, ker temelji na popolnem nanosu 2 mg/cm², stabilnem UV-indeksu, odsotnosti potenja in brisanja ter enakomerni zaščiti vseh izpostavljenih predelov. V realnih razmerah je dejanska zaščita pogosto bistveno nižja (celo zmanjšana na tretjino), zato so ponovni nanos, senca, oblačila in omejevanje opoldanskega sonca nujni tudi pri visokem SPF (Diffey, 2001; Petersen & Wulf, 2014; Sander et al., 2020).

Čas do eritema je močno odvisen od fototipa kože. Osebe s fototipom I ali II imajo nižjo MED in lahko pordečijo že po kratki izpostavitvi, zlasti pri visokem UV-indeksu, medtem ko imajo osebe s fototipom IV–VI praviloma višjo MED in redkeje razvijejo akutno opeklino (Tabela 6). Vendar višja MED ne pomeni popolne zaščite pred UVA-induciranim oksidativnim stresom, fotostaranjem, pigmentnimi motnjami ali kumulativno fotopoškodbo. Poleg tega se fototip, določen na podlagi posameznikovega opisa odziva kože na sonce, le zmerno ujema z objektivno izmerjeno MED, zato je treba izračune vedno razumeti kot približek in jih prilagoditi dejanski občutljivosti kože, anamnezi opeklin, zdravilom, okolju in UV-indeksu (Baron et al., 1999; Bieliauskiene et al., 2020; Gupta & Sharma, 2019; Valbuena Mesa et al., 2020).

V evropskem prostoru je ustrezna UVA-zaščita na embalaži najpogosteje označena z znakom »UVA« v krogu. Ta oznaka pomeni, da pripravek izpolnjuje priporočeni minimalni standard za UVA-zaščito: zaščitni faktor za UVA-sevanje mora znašati vsaj eno tretjino označenega SPF, izdelek pa mora zagotavljati dovolj široko pokritost UVA-spektra. Ker SPF sam po sebi opisuje predvsem zaščito pred UVB-induciranim eritemom, je pri izbiri pripravka poleg SPF

pomembno preveriti tudi navedbo širokospektralne zaščite oziroma oznako UVA v krogu. Pripravek z visokim SPF, vendar brez ustrezne UVA-zaščite, ni optimalna izbira za preprečevanje fotostaranja, pigmentnih motenj in UVA-inducirane poškodbe kože (Cosmetics Europe, 2009; European Commission, 2006).

Tabela 6: MED in izbira lokalnega pripravka za zaščito pred soncem glede na fototip

Fototip	MED oziroma odziv brez zaščite	Priporočilo za lokalni pripravek za zaščito pred soncem
I–II	Zelo nizka do nizka MED; približno 15–40 mJ/cm². Eritem lahko nastane že po približno 5–20 minutah intenzivne opoldanske izpostavljenosti.	Širokospektralni SPF 50 ali 50+ z dobro UVA-zaščito. Potreben je obilen nanos in zgodnje ponavljanje, zlasti pri daljši izpostavljenosti, potenju ali kopanju.
III	Srednja MED; približno 30–50 mJ/cm². Eritem lahko nastane po približno 20–30 minutah intenzivne opoldanske izpostavljenosti.	Za vsakodnevno uporabo praviloma širokospektralni SPF 30–50. Na morju, v gorah, pri športu ali delu na prostem je priporočljiv SPF 50 ali 50+.
IV	Višja MED; približno 45–60 mJ/cm². Eritem nastane redkeje, okvirno po 30–45 minutah intenzivne opoldanske izpostavljenosti.	Širokospektralni SPF 30–50 z dobro UVA-zaščito. Pri pigmentnih motnjah, fotostaranju ali daljši izpostavljenosti je smiselna višja zaščita.
V–VI	Visoka do zelo visoka MED; približno 60–100 mJ/cm² ali več. Akutna opeklina je redka, čas do eritema pa zelo individualen.	Širokospektralni SPF 30–50+ z dobro UVA-zaščito. Pri melazmi, postinflamatorni hiperpigmetnaciji, brazgotinah ali po posegih je pogosto koristen obarvan pripravek z železovimi oksidi.

Vrednosti MED in navedeni časi do nastanka eritema so zgolj orientacijski. Časi se nanašajo na nezaščiteno kožo pri intenzivni opoldanski izpostavljenosti oziroma visokem UV-indeksu in ne predstavljajo varnega časa sončenja. Dejanski čas do eritema je odvisen od metode merjenja, spektra UV-sevanja, UV-indeksa, ure dneva, zemljepisne širine, nadmorske višine, odboja od površin, oblačnosti, anatomskega mesta, predhodne izpostavljenosti, starosti, zdravil in individualne občutljivosti kože. Poleg tega se fototip, določen na podlagi posameznikovega opisa odziva kože na sonce, ne ujema vedno z objektivno izmerjeno MED. Zato navedene čase uporabljamo le kot klinično orientacijo pri svetovanju, ne pa za izračun varnega trajanja izpostavljenosti (Baron et al., 1999; Bieliauskiene et al., 2020; Valbuena Mesa et al., 2020).

Najvarnejše sporočilo je, da SPF ne določa »dovoljenega časa sončenja«, temveč stopnjo zmanjšanja eritemogenega UVB-odmerka v standardnih pogojih. Višji SPF daje večjo

varnostno rezervo, posebej pri svetlih fototipih in visokem UV-indeksu, vendar naj ne vodi v namerno podaljševanje izpostavljenosti. Če bi teoretični izračun pokazal več ur zaščite, je treba vseeno svetovati ponovni nanos približno na dve uri, ker so realni pogoji bistveno drugačni od laboratorijskih (Diffey, 2001; Petersen & Wulf, 2014; Trullàs et al., 2020).

Pravilna uporaba in shranjevanje lokalnih pripravkov za zaščito pred soncem

Učinkovitost lokalnih pripravkov za zaščito pred soncem je močno odvisna od pravilnega nanosa. Laboratorijsko določanje SPF temelji na nanosu 2 mg/cm² kože, v praksi pa uporabniki pogosto nanesejo le približno 0,39–1,0 mg/cm², zato je dejanska zaščita bistveno nižja od deklarirane. Za odraslo osebo je za celotno telo približno primerna količina okoli 30 ml pripravka, za obraz in vrat pa približno dve dolžini prsta oziroma količina, ki omogoča enakomeren nanos na vse izpostavljene predele. Pomembno je tudi, da so pogosto spregledani predeli, kot so uhlji, zadnji del vratu, rob lasišča, lasišče pri redkejših laseh, hrbtišča rok, narti in ustnice, zaščiteni enako dosledno kot obraz (Petersen & Wulf, 2014; Sander et al., 2020).

Lokalni pripravek za zaščito pred soncem je najbolje nanesti na čisto, suho kožo pred začetkom izpostavitve soncu, nato pa pustiti, da se na koži oblikuje enakomeren zaščitni film. Pri pripravkih z organskimi UV-filtri je priporočljivo, da jih nanesemo približno 15–30 minut pred izpostavitvijo, saj je za optimalno porazdelitev, vezavo na roženo plast in stabilizacijo zaščitnega filma potreben čas. Pripravki z anorganskimi oziroma mineralnimi UV-filtri, kot sta cinkov oksid ali titanov dioksid, začnejo zaščitno delovati takoj, ko so enakomerno razporejeni po koži, vendar je tudi pri njih smiselno počakati nekaj minut, da se formulacija posuši in se manj prenaša na oblačila ali briše s kože. V obeh primerih je za zaščito ključen neprekinjen in dovolj debel film, zato je pravilna količina pomembnejša od samega tipa filtra (Diffey, 2001; Petersen & Wulf, 2014; Sander et al., 2020).

Pripravke z organskimi filtri praviloma izberemo, kadar je zaželena formulacija, ki se lažje nanaša in pušča manj belkastega filma, na primer za vsakodnevno uporabo, večje telesne površine, športne dejavnosti ali pri osebah, ki slabše sprejemajo belkast videz mineralnih filtrov. Posebej uporabni so v sodobnih kombiniranih formulacijah z dobro UVA- in UVB-zaščito, kadar so fotostabilni in dobro prenašani. Previdnost je potrebna pri pacientih z zelo občutljivo kožo, rozaceo, draženjem oči, kontaktno alergijo ali fotoalergijo, saj lahko nekateri organski filtri ali pomožne snovi povzročijo pekoč občutek, draženje ali preobčutljivostne reakcije (Abdel Azim et al., 2025; Chałupczak & Lio, 2025).

Anorganski oziroma mineralni pripravki so pogosto primernejši pri dojenčkih in majhnih otrocih, pri občutljivi koži, rozacei, koži po dermatoloških posegih, pri pacientih z anamnezo draženja ali alergijskih reakcij na organske filtre ter pri osebah, ki želijo pripravke z manjšim tveganjem za pekoč občutek v očeh. Primerni so tudi za izpostavljene manjše predele, kot so nos, uhlji, ustnice, brazgotine in lasišče pri redkejših laseh, zlasti v obliki stika ali gostejše formulacije. Njihova omejitev je lahko belkast film, gostejša tekstura in težji nanos , zato je pri pigmentnih motnjah ali temnejših fototipih pogosto smiselna obarvana mineralna oziroma kombinirana formulacija z železovimi oksidi (Abdel Azim et al., 2025; Cestari & Buster, 2017; Rigel et al., 2022).

Če pacient uporablja več izdelkov hkrati, naj bo lokalni pripravek za zaščito pred soncem zadnji korak osnovne nege kože in pred nanosom ličil: najprej se nanesejo zdravila za lokalno zdravljenje, nato vlažilna krema, nato lokalni pripravek za zaščito pred soncem, ko se pripravek posuši, pa ličila. Pri kombiniranju organskega in anorganskega pripravka ni nujno dolgo čakanje med nanašanjem plasti; pomembno je, da se prvi sloj enakomerno razporedi in delno posuši, nato se drugi sloj nanese nežno, brez drgnjenja, da se zaščitni film ne odstrani. Praktično je pogosto smiselno uporabiti širokospektralni lokalni pripravek za zaščito pred soncem kot osnovni nanos in nato mineralni pripravek v stiku za dodatno zaščito nosu, uhljev, ustnic, brazgotin ali drugih zelo izpostavljenih predelov (Petersen & Wulf, 2014; Sander et al., 2020).

Stabilnost lokalnega pripravka za zaščito pred soncem ni odvisna samo od datuma uporabnosti, temveč tudi od načina shranjevanja in uporabe. UV-filtri, pomožne snovi, emulzijska osnova in konzervansi se lahko sčasoma spreminjajo, pri čemer se lahko zmanjša fotostabilnost, enakomernost porazdelitve filtrov in zanesljivost deklarirane zaščite. Razgradnjo oziroma spremembo formulacije pospešujejo visoka temperatura, neposredna izpostavljenost soncu, ponavljajoče se odpiranje embalaže, vdor zraka, vlaga, pesek ali nečistoče ter shranjevanje v avtomobilu, torbi na plaži ali kopalnici z visoko vlažnostjo. Zato je priporočljivo, da se lokalni pripravki za zaščito pred soncem hranijo dobro zaprti, v hladnem, suhem in senčnem prostoru ter da se med uporabo ne puščajo na neposrednem soncu (Gonzalez et al., 2007; Rajasekar et al., 2024).

Pacientom je smiselno svetovati, naj lokalni pripravek za zaščito pred soncem pred uporabo preverijo. Izdelka ne uporabljamo, če je potekel rok uporabnosti, če se je spremenila barva, vonj ali tekstura, če se emulzija loči, postane grudasta ali vodena, ali če je bil izdelek dalj časa izpostavljen vročini. Tudi kadar rok uporabnosti še ni potekel, odprt pripravek po pretekli sezoni ne zagotavlja nujno enake zaščite, zlasti če je bil večkrat segret, izpostavljen soncu ali kontaminiran med uporabo. Praktično priporočilo je zato, da se poleti odprti pripravki porabijo

v isti sezoni, za novo sezono pa se uporabi nov izdelek, posebno pri otrocih, osebah s svetlo poltjo, pacientih z anamnezo kožnega raka, osebah z imunosupresijo in pri intenzivni izpostavljenosti soncu (Gonzalez et al., 2007; Sander et al., 2020).

ZAŠČITA PRED SONCEM PRI OTROCIH

Otroška koža je zaradi anatomskih in vedenjskih značilnosti posebej ranljiva za škodljive učinke sonca. Otroci se veliko zadržujejo na prostem, pogosto niso pozorni na začetne znake opeklin, zaščitni ukrepi pa so odvisni od odraslih. Zgodnja življenjska izpostavljenost UV-sevanju je pomembna, ker lahko prispeva k nastanku poškodb kože že v otroštvu in poveča tveganje za kasnejše kožne rake, zlasti pri otrocih s svetlo poltjo, pegami, številnimi nevusi ali družinsko obremenjenostjo z melanomom (Gamble et al., 2012; Glenn et al., 2015; Wojcik et al., 2019).

Dojenčkov, mlajših od šestih mesecev, praviloma ne izpostavljamo neposrednemu soncu; prednost imajo senca, lahka zaščitna oblačila in pokrivala. Pri starejših otrocih je priporočljiva dosledna kombinacija sence, zaščitnih oblačil, klobuka s širokimi krajci, sončnih očal in lokalnih pripravkov za zaščito pred soncem z visokim SPF. Posebej pomembna je vzgoja otrok in staršev, saj se navade oblikujejo zgodaj in se pogosto prenesejo v adolescenco in odraslost (Glenn et al., 2015; Passeron et al., 2021).

Posebno svetovanje staršem

- Dojenčkov, mlajših od šestih mesecev, praviloma ne izpostavljamo neposrednemu soncu.
- Pri otrocih imajo prednost senca, zaščitna oblačila, pokrivala in sončna očala.
- Lokalni pripravki za zaščito pred soncem dopolnjujejo, ne nadomeščajo mehanske zaščite.
- Pri otrocih je pomembno zgodnje oblikovanje navad za zaščito pred soncem, saj se te pogosto prenesejo v adolescenco in odraslost.

ZAŠČITA PRED UV-SEVANJEM PO DERMATOLOŠKIH POSEGIH

Po dermatoloških in estetskih posegih je koža začasno bolj občutljiva za UV-sevanje, vidno svetlobo in draženje iz okolja, zlasti kadar je poškodovana rožena plast, prisotno vnetje, nastajanje krast, reepitelizacija ali prehodna okvara epidermalne bariere. To velja za kemične pilinge, dermoabrazijo, laserske in IPL-posege, mikroneedling, krioterapijo aktiničnih keratoz, biopsije in manjše kirurške posege. UV-sevanje lahko v tem obdobju podaljša eritem, upočasni umirjanje vnetja, poveča tveganje za postinflamatorno hiperpigmentacijo, poslabša melazmo in

vpliva na končni estetski rezultat posega (Chaowattanapanit et al., 2017; Davis & Callender, 2010; Puaratanaarunkon & Asawanonda, 2022).

Fotoprotekcijo po posegu prilagodimo globini in vrsti posega ter fazi celjenja. Dokler je koža erodirana, rosi, krvavi, ima odprte ranice ali sveže kraste, lokalnih pripravkov za zaščito pred soncem praviloma ne nanašamo neposredno na poškodovano površino, razen če to izrecno priporoči zdravnik; v tem obdobju je ključna mehanska zaščita z izogibanjem neposrednemu soncu, gosto senco, zaščitnimi oblačili, širokim pokrivalom, sončnimi očali in po potrebi obližem ali povojem. Ko je koža reepitelizirana in ne rosi več, uvedemo lokalni pripravek za zaščito pred soncem s SPF 50 ali 50+, primeren za občutljivo kožo. Po površinskih pilingih in neablativnih posegih je zaščita običajno potrebna vsaj do umiritve eritema in luščenja, po srednje globokih ali globokih pilingih, dermoabraziji, abrazivnih tehnikah in ablativnih laserjih pa več tednov do več mesecev, zlasti pri pacientih s fototipi III–VI, melazmo ali nagnjenostjo k postinflamatorni hiperpigmentaciji (Ko et al., 2023; Passeron et al., 2021; Sander et al., 2020). Po zacelitvi kože je pogosto smiselna izbira mineralnega oziroma anorganskega pripravka s cinkovim oksidom in/ali titanovim dioksidom, saj praviloma manj draži kožo, manj pogosto peče v očeh in je primeren za občutljivo ali razdraženo kožo. Pri pacientih z melazmo, postinflamatorno hiperpigmentacijo ali fototipi III–VI je priporočljiv obarvan širokospektralni pripravek z železovimi oksidi, ker poleg UVA- in UVB-zaščite zmanjšuje tudi prehod vidne svetlobe. To je posebej pomembno po posegih za zdravljenje melazme ali hiperpigmentacij ter po neablativnih frakcioniranih laserjih, pikosekundnih laserjih in IPL, kjer lahko eritem, vnetje in melanocitna stimulacija sprožijo ali poslabšajo postinflamatorno hiperpigmentacijo. Dokler se kožna bariera ne obnovi, se izogibamo dišavam, alkoholnim formulacijam, dražečim kislinam, retinoidom in drugim agresivnim aktivnim učinkovinam, razen če so del predpisanega režima (Castanedo-Cazares et al., 2014; Rigel et al., 2022; Puaratanaarunkon & Asawanonda, 2022).

Pri mikroneedlingu in radiofrekvenčnem mikroneedlingu gre praviloma za kratkotrajno okvaro bariere z mikropoškodbami in prehodnim vnetjem, zato je v prvih 24–48 urah poudarek na izogibanju soncu in nega kože z nedražečimi, barierno podpornimi pripravki; lokalni pripravek za zaščito pred soncem uvedemo, ko ni več izrazitega pekočega občutka, rosenja ali mikroerozij. Po krioterapiji, biopsijah in manjših kirurških posegih tretirano mesto oziroma brazgotino mehansko zaščitimo, dokler je prisotna rana ali krasta, po zacelitvi pa je priporočljiv lokalni pripravek za zaščito pred soncem s SPF 50 na brazgotino ali tretirano mesto več mesecev, ker UV-sevanje lahko poslabša eritem, hiperpigmentacijo ali hipopigmentacijo brazgotine.

Pacientu je treba po posegu dati jasna pisna navodila: dokler koža rosi ali ima kraste, je prva izbira mehanska zaščita in izogibanje soncu; ko je koža zaceljena, se uvede lokalni pripravek za zaščito pred soncem s SPF 50 ali 50+, primeren za občutljivo kožo, nanos pa se ponavlja kot pri običajni fotoprotekciji. Če se po nanosu pojavi pekoč občutek, draženje ali poslabšanje eritema, naj pacient izdelka ne uporablja in se posvetuje z zdravnikom. V času celjenja se mora izogibati solarijem, namernemu sončenju in dražečim lokalnim učinkovinam, razen če jih predpiše zdravnik (Passeron et al., 2021; Puaratanaarunkon & Asawanonda, 2022; Sander et al., 2020).

SOLARIJI IN UMETNI VIRI UV-SEVANJA

Solariji oziroma naprave za umetno porjavelost uporabljajo umetne vire ultravijoličnega sevanja, predvsem UVA, pogosto pa tudi manjši delež UVB-sevanja. Čeprav se v javnosti včasih predstavljajo kot nadzorovana ali varnejša oblika izpostavljenosti UV-sevanju, takšna razlaga ni utemeljena. Umetno UV-sevanje povzroča enake biološke poškodbe kot UV-sevanje sonca: neposredno in posredno poškodbo DNK, oksidativni stres, vnetje, imunosupresijo kože, fotostaranje in fotokarcinogenezo. Mednarodna agencija za raziskovanje raka je naprave, ki oddajajo UV-sevanje za porjavelost, uvrstila med karcinogene za človeka, zato solariji niso priporočljiv fotoprotektivni ali zdravstveni ukrep (Calzavara-Pinton et al., 2019; Dessinioti & Stratigos, 2022; Nilsen et al., 2016).

Spekter sevanja v solarijih se razlikuje od UV-sevanja sonca. Sodobne naprave pogosto oddajajo zelo visoke odmerke UVA-sevanja, ki so lahko bistveno višji kot pri sončni svetlobi, UVB-komponenta pa je lahko nižja, vendar še vedno klinično pomembna. UVA prodira globlje v dermis, povzroča oksidativne poškodbe, fotostaranje, imunosupresijo in prispeva k melanomogenezi; UVB pa učinkoviteje povzroča eritem, sončne opekline in neposredne DNK-fotoprodukte. Ker UVA povzroči porjavitev z manj izrazitim opozorilnim eritemom, lahko uporabnik prejme velik odmerek UV-sevanja brez občutka, da se je koža akutno poškodovala (Calzavara-Pinton et al., 2019; Nilsen et al., 2016; Sample & He, 2018).

Uporaba solarijev je povezana s povečanim tveganjem za melanom, bazalnocelični karcinom in ploščatocelični karcinom. Tveganje je večje pri pogostejši uporabi, večjem kumulativnem številu obiskov in pri začetku uporabe v mladosti. Posebej ogroženi so mladostniki, mladi odrasli, osebe s fototipom I ali II, osebe z veliko nevusi, osebno ali družinsko anamnezo melanoma, predhodnimi sončnimi opeklinami, imunosupresijo ali fotosenzitivnimi dermatozami. Pri teh skupinah je uporaba solarijev posebej neprimerna, vendar se odsvetuje

tudi splošni populaciji, saj gre za nepotrebno, namerno in kumulativno izpostavljenost karcinogenemu UV-sevanju (An et al., 2021; Boniol et al., 2012; Wehner et al., 2012).
Pogosto zmotno prepričanje je, da »podlaga« pred dopustom kožo zaščiti pred sončnimi opeklinami. Porjavelost, pridobljena v solariju, pomeni že nastalo UV-inducirano poškodbo kože in zagotavlja le majhno, nepredvidljivo in klinično nezadostno zaščito pred nadaljnjim UV-sevanjem. Prav tako solariji niso primerna metoda za preprečevanje pomanjkanja vitamina D, saj je tveganje zaradi karcinogenega UV-sevanja nesorazmerno z morebitno koristjo, vitamin D pa je mogoče varneje urejati z dieto, prehranskimi dodatki ali medicinsko obravnavo, kadar je to potrebno. Solariji tudi niso ustrezno zdravljenje aken, atopijskega dermatitisa ali drugih dermatoz; morebitna fototerapija se izvaja le v medicinsko nadzorovanih pogojih, z jasno indikacijo, natančno odmerjenim spektrom in spremljanjem neželenih učinkov (Dessinioti & Stratigos, 2022; Hay et al., 2017; Sample & He, 2018).

Priporočilo je jasno: solarijem se je treba izogibati. To je treba posebej poudariti pri mladostnikih, nosečnicah, osebah s svetlo poltjo, številnimi ali atipičnimi nevusi, anamnezo kožnega raka, imunosupresijo, fotosenzitivnimi boleznimi ali pri uporabi fotosenzibilizirajočih zdravil. Po dermatoloških posegih, pri melazmi, postinflamatorni hiperpigmentaciji in pri aktivnih fotodermatozah je uporaba solarija posebej tvegana, ker lahko sproži ali podaljša vnetje, pigmentacijo in poškodbe kože. Če pacient želi videz porjavelosti, so varnejša alternativa samoporjavitveni izdelki brez UV-sevanja, ob poudarku, da ti praviloma ne nadomeščajo zaščite pred soncem, razen če izdelek izrecno vsebuje ustrezen SPF (Passeron et al., 2021; Sander et al., 2020).

Kaj moramo vedeti o solarijih

- Solariji niso varna priprava kože na sonce.
- Porjavelost v solariju pomeni UV-inducirano poškodbo kože.
- Uporaba solarijev poveča tveganje za melanom in keratinocitne karcinome.
- Solariji niso primerna metoda za nadomeščanje vitamina D.
- Varnejša kozmetična alternativa kot solariji so samoporjavitveni izdelki brez UV-sevanja.

SAMOPORJAVITVENI IZDELKI IN POSTOPKI SAMOPORJAVITVE Z RAZPRŠEVANJEM

Samoporjavitveni izdelki omogočajo videz porjavelosti brez namerne izpostavljenosti UV-sevanju, zato so z vidika preprečevanja fotopoškodb in kožnega raka bistveno primernejša

alternativa sončenju ali solarijem. Najpogostejša aktivna učinkovina je dihidroksiaceton (DHA), preprost sladkor, ki v roženi plasti v t. i. Maillardovi reakciji reagira z aminokislinami in beljakovinami. Pri tem nastanejo rjavo obarvani melanoidini, ki povzročijo začasno obarvanje površinskih plasti kože. Učinek se običajno razvije v nekaj urah, najizrazitejši je po približno enem dnevu in postopno izgine z luščenjem rožene plasti (Draelos, 2002; Owji et al., 2023).

Pomembno je poudariti, da porjavelost po DHA ni enaka melaninski porjavelosti po UV-sevanju. Ne pomeni zadebelitve epidermisa ali povečane sinteze melanina in ne zagotavlja zanesljive zaščite pred soncem. Samoporjavitveni izdelki lahko nudijo le minimalno in kratkotrajno fotoprotekcijo, približno SPF 3–4, ki ne traja ves čas vidne obarvanosti kože. Zato samoporjavitveni izdelki ne nadomeščajo zaščitnih oblačil, sence, sončnih očal in širokospektralnega lokalnega pripravka za zaščito pred soncem z ustreznim SPF. Če izdelek vsebuje dodan SPF, ta velja le ob pravilnem nanosu in ga je treba ob izpostavitvi soncu obnavljati enako kot običajen lokalni pripravek za zaščito pred soncem (Draelos, 2002; Owji et al., 2023).

Kreme, losjoni, pene in kapljice za samoporjavitev, ki se nanašajo lokalno na kožo, večina ljudi pri pravilni uporabi praviloma dobro prenaša. Možni neželeni učinki so draženje, suhost, neenakomerno obarvanje, obarvanje dlani, redke kontaktne alergije in poslabšanje občutka suhe ali občutljive kože. Pri osebah z ekcemom, rozaceo, poškodovano kožno bariero ali po dermatoloških posegih je priporočljivo izdelek najprej preizkusiti na manjšem predelu in ga ne nanašati na erodirano, vneto ali sveže poškodovano kožo. Pri pigmentnih lezijah lahko samoporjavitveni izdelki začasno spremenijo kontrast kože in otežijo samopregledovanje ali dermoskopsko oceno, zato jih je pred načrtovanim dermatološkim pregledom smiselno nekaj dni ne uporabljati (Owji et al., 2023; Laferté et al., 2026).

Posebna previdnost je potrebna pri kabinah za razprševanje oziroma »spray tan« postopkih. Pri teh postopkih se DHA nanaša v obliki aerosola, zato lahko pride do nenamernega vdihavanja, zaužitja ali stika z očmi in sluznicami. Regulativna priporočila za DHA se nanašajo predvsem na zunanjo uporabo na koži, medtem ko inhalacija, zaužitje in stik s sluznicami niso namenjeni načini uporabe. Eksperimentalne raziskave na celičnih in živalskih modelih kažejo, da lahko inhalacijska izpostavljenost DHA povzroči neželene učinke, vključno z genotoksičnimi spremembami v nekaterih celičnih modelih in poškodbo pljuč v živalskih modelih, zato dolgoročna varnost ponavljajočega se razprševanja ni dokončno pojasnjena (Hernandez et al., 2024a, 2024b; Owji et al., 2023).

Če se pacient kljub temu odloči za razprševanje, je priporočljivo zmanjšati izpostavljenost aerosolu: uporabiti zaščito za oči, ustnice in sluznice, med nanosom ne vdihavati aerosola, zaščititi nos in usta, po postopku dobro prezračiti prostor ter se izogibati postopku pri astmi, kroničnih boleznih dihal, nosečnosti, izrazito občutljivi koži ali odprtih ranah. Za dermatološko svetovanje je praviloma varnejša izbira kreme, losjona ali pene kot kabina za razprševanje, ker je pri lokalnem nanosu manj verjetna inhalacijska in mukozna izpostavljenost (Hernandez et al., 2024a, 2024b; Owji et al., 2023).

Samoporjavitveni izdelki so uporabni kot kozmetična alternativa UV-porjavitvi, ne pa kot zaščita pred soncem. Ključno sporočilo pacientom je, da umetna porjavelost z DHA ne pomeni varne podlage za sončenje. Po uporabi samoporjavitvenega izdelka je treba še naprej uporabljati običajne ukrepe fotoprotekcije (Draelos, 2002; Passeron et al., 2021; Sander et al., 2020).

Samoporjavitev ni fotoprotekcija

- Dihidroksiaceton povzroči le začasno obarvanje rožene plasti.
- Samoporjavitveni izdelki ne nadomeščajo zaščite pred soncem.
- Pri kabinah za razprševanje je treba preprečiti vdihavanje aerosola ter stik z očmi in sluznicami.
- Pred dermatološkim pregledom jih je smiselno nekaj dni ne uporabljati, ker lahko spremenijo kontrast pigmentnih lezij.

BETA-KAROTEN IN DRUGA PERORALNA »ZAŠČITA« PRED SONCEM

Nekateri posamezniki uživajo beta-karoten ali druge karotenoide v prepričanju, da bodo hitreje porjaveli in da jih bo to zaščitilo pred soncem. Karotenoidi se lahko kopičijo v koži in pri dolgotrajnem jemanju povzročijo rahlo rumenkasto-oranžno obarvanje kože ter blago povečajo prag za UV-inducirani eritem, vendar je ta učinek majhen, počasen in klinično neprimerljiv z zaščitnimi oblačili, senco ali širokospektralnim lokalnim pripravkom za zaščito pred soncem. Peroralni karotenoidi zato niso nadomestilo za fotoprotekcijo in ne preprečijo zanesljivo sončnih opeklin (Green et al., 1999; Greenberg et al., 1990).

Randomizirane raziskave niso potrdile, da bi beta-karoten učinkovito preprečeval nemelanomski kožni rak. V avstralski raziskavi iz Nambourja beta-karoten v odmerku 30 mg na dan ni zmanjšal pojavnosti bazalnoceličnega ali ploščatoceličnega karcinoma (Green et al., 1999). Tudi v raziskavi pri osebah z nemelanomskim kožnim rakom beta-karoten ni zmanjšal pojavnosti novih kožnih rakov (Greenberg et al., 1990). Pri kadilcih in nekdanjih kadilcih je pri

visokih odmerkih beta-karotena potrebna posebna previdnost, zato beta-karotena ne priporočamo kot rutinskega ukrepa za zaščito pred soncem. Če se pacient odloča za prehranska dopolnila, je treba poudariti, da ne smejo nadomestiti dokazano učinkovitih ukrepov za zaščito pred soncem (Green et al., 1999; Greenberg et al., 1990; Sander et al., 2020).

VITAMIN D IN FOTOPROTEKCIJA

Vitamin D nastaja v koži predvsem pod vplivom UVB-sevanja, ki pretvori 7-dehidroholesterol v previtamin D3, nato pa se ta pretvori v vitamin D3 in v jetrih oziroma ledvicah v aktivne presnovke. Zaradi te povezave se pri pacientih pogosto pojavi vprašanje, ali dosledna fotoprotekcija povzroča pomanjkanje vitamina D.

Dokazi kažejo, da običajna vsakodnevna ali uporaba lokalnih pripravkov za zaščito pred soncem pri rekreativnih dejavnostih na prostem pri zdravih posameznikih praviloma ne povzroči klinično pomembnega znižanja vitamina D, ker jih ljudje v realnem življenju ne nanašajo popolno, ker del UVB-sevanja doseže kožo in ker na status vitamina D vplivajo tudi prehrana, telesna masa, starost, letni čas, zemljepisna širina in morebitno jemanje prehranskih dopolnil (Neale et al., 2019; Passeron et al., 2019).

Pri zdravem odraslem z nizkim tveganjem za nastanek kožnega raka lahko v pomladno-poletnih mesecih kratka, nadzorovana izpostavljenost soncu prispeva k sintezi vitamina D, vendar natančnega univerzalnega časa ni mogoče določiti. Pogosto se kot orientacijsko priporočilo navaja približno 5–15 minut izpostavitve obraza, podlahti in dlani oziroma dela rok ali nog nekajkrat na teden, najbolje v času, ko je UVB-sevanje prisotno, vendar brez nastanka eritema. Pri svetli polti je potreben krajši čas, pri temnejših fototipih, starejših osebah, debelosti, oblačnem vremenu, višji zemljepisni širini in v zimskih mesecih pa je za enako sintezo potreben daljši čas ali pa sinteza pod vplivom sonca ni zanesljiva. Ocene kažejo, da je lahko pri fototipu III za nastanek približno 400 IE vitamina D ob izpostavitvi približno četrtine telesne površine v poletnih mesecih dovolj že nekaj minut opoldanskega sonca, medtem ko je pozimi na višjih geografskih širinah sinteza pogosto nezadostna (Gill & Kalia, 2015; Kift & Webb, 2024; Terushkin et al., 2010).

Takšna kratka izpostavljenost ne sme pomeniti namernega sončenja. Praktično priporočilo je, da nas sonce nikoli ne sme opeči; izpostavljenost mora biti krajša od časa, ki bi povzročil rdečino, pri UV-indeksu 3 ali več pa je treba po kratki izpostavitvi oziroma pri daljšem bivanju

na prostem uporabiti običajne ukrepe fotoprotekcije. Pri osebah z visokim tveganjem za nastanek kožnega raka, fotosenzitivnimi dermatozami, po presaditvi organov, pri melazmi ali po dermatoloških posegih namerne nezaščitene izpostavljenosti ne priporočamo; pri njih je varnejša strategija laboratorijsko spremljanje in peroralno nadomeščanje vitamina D (Lucas et al., 2018; Passeron et al., 2019; Terushkin et al., 2010).

Kljub temu so nekatere skupine zaradi zelo stroge fotoprotekcije ali zmanjšane sinteze vitamina D bolj ogrožene. Določanje serumskega 25-hidroksivitamina D je smiselno pri pacientih s fotosenzitivnimi dermatozami, sistemskim lupusom eritematozusom, porfirijami, genetskimi boleznimi popravljanja DNK, po presaditvah organov, pri pacientih, ki se morajo soncu skoraj popolnoma izogibati, pri osebah s temno poltjo v severnejših geografskih območjih, pri starejših, institucionaliziranih osebah, nosečnicah, doječih materah, osebah z malabsorpcijo, po bariatričnih posegih, pri debelosti, osteoporozi, ponavljajočih se padcih ali zlomih ter pri zdravilih, ki vplivajo na presnovo vitamina D. Pri pacientih, ki zaradi dermatološke bolezni potrebujejo strogo fotoprotekcijo, sta presejanje in nadomeščanje vitamina D priporočljiva, kadar je vrednost znižana ali je tveganje veliko (Bogaczewicz et al., 2016; Passeron et al., 2019).

V praksi se kot splošni cilj pogosto uporablja koncentracija 25-hidroksivitamina D vsaj 50 nmol/L, čeprav se ciljne vrednosti med smernicami in kliničnimi okoliščinami lahko razlikujejo. Pri odraslih z nezadostnim vnosom ali majhno izpostavljenostjo soncu se pogosto uporablja preventivno nadomeščanje s holekalciferolom v odmerku približno 800–1000 IE na dan, pri starejših, osteoporozi, malabsorpciji, debelosti ali izrazitem pomanjkanju pa so lahko potrebni višji odmerki po individualni presoji in laboratorijskem spremljanju. Pri otrocih, nosečnicah, pacientih z ledvično boleznijo, sarkoidozo, hiperparatiroidizmom ali hiperkalciemijo mora odmerek določiti zdravnik. Pomembno je, da se vitamin D nadomešča varno in nadzorovano ter da se zaradi vitamina D ne priporoča namerno sončenje ali uporaba solarijev (Passeron et al., 2019; Shah et al., 2024).

Pacientom je zato treba razložiti ravnotežje: cilj fotoprotekcije ni popolna odsotnost dnevne svetlobe, temveč preprečevanje škodljivih odmerkov UV-sevanja. Kadar je tveganje za pomanjkanje vitamina D majhno, zadostujeta uravnotežena prehrana, običajno bivanje na prostem ob zaščiti pred opeklinami in po potrebi nadomeščanje v nizkih odmerkih. Kadar pa je potrebna stroga fotoprotekcija, je varnejša strategija laboratorijsko spremljanje 25-hidroksivitamina D in peroralno nadomeščanje, ne pa namerno izpostavljanje UV-sevanju. Tak

pristop omogoča preprečevanje fotopoškodb in kožnega raka, ne da bi zanemarili kostno in splošno presnovno zdravje (Lucas et al., 2018; Neale et al., 2019; Passeron et al., 2019).

SAMOPREGLEDOVANJE KOŽE

Samopregledovanje kože je pomemben del preventive kožnega raka, ker pacientu omogoča zgodnje prepoznavanje novih, spreminjajočih se ali drugačnih kožnih sprememb. Ne nadomešča dermatološkega pregleda, lahko pa pomembno prispeva k pravočasni napotitvi, zlasti pri osebah z večjim tveganjem: pri osebni ali družinski anamnezi melanoma ali drugih kožnih rakov, številnih ali atipičnih nevusih, svetli polti, imunosupresiji, predhodnih sončnih opeklinah in večji kumulativni UV-izpostavljenosti. Pacientu je smiselno svetovati, naj pozna svoj običajni vzorec znamenj in naj bo pozoren na spremembe, ki so nove, se spreminjajo, krvavijo, srbijo, bolijo, se luščijo ali se ne celijo (American Academy of Dermatology, 2026; American Cancer Society, 2020; The Skin Cancer Foundation, 2026).

Praktično je priporočljivo, da pacient kožo pregleda v dobro osvetljenem, istem prostoru, ob približno isti uri dneva, po možnosti enkrat mesečno oziroma pogosteje ali redkeje po individualnem dogovoru z dermatologom. Uporabi naj veliko ogledalo in ročno ogledalo, pri pregledu lasišča, hrbta, zadnje strani stegen in drugih težje vidnih mest pa lahko pomaga partner, družinski član ali zdravstveni delavec. Pregled naj zajame obraz, uhlje, lasišče, vrat, trup, pazduhe, roke, dlani, medprstne prostore, nohte, hrbet, zadnjico, spolovilo, noge, stopala, podplate in prostore med prsti. Pri osebah z več znamenji je koristno občasno fotografiranje (s shranjevanjem), da je mogoče lažje primerjati spremembe skozi čas (American Cancer Society, 2020; The Skin Cancer Foundation, 2026).

Pri pigmentnih spremembah je za osnovno orientacijo uporabno pravilo ABCDE: asimetrija, nepravilni robovi, neenakomerna barva, premer praviloma nad 5 mm ter predvsem evolucija oziroma spreminjanje spremembe. Enako pomemben je znak »grdega račka«, to je sprememba, ki je videti drugačna od preostalih znamenj pri istem pacientu. Pacienta je treba opozoriti, da melanom ni vedno velik, temen ali tipičen; zato je treba zdravniku pokazati tudi manjše ali nepigmentirane spremembe, če so nove, hitro rastejo, krvavijo, bolijo, srbijo, se spreminjajo ali se razlikujejo od drugih sprememb na koži (American Academy of Dermatology, 2026; American Cancer Society, 2020; The Skin Cancer Foundation, 2026).

Posebej pomembno je, da zdravstveni delavci poudarijo, da samopregledovanje ne sme voditi v nepotrebno samodiagnosticiranje ali odlašanje z obravnavo; vsaka nova, spreminjajoča se, krvaveča, sprememba, ki ne celi, ali je izrazito drugačna zahteva strokovno oceno.

Samopregledovanje kože

- Pacient naj pozna svoj običajni vzorec znamenj in kožnih sprememb.
- Pozoren naj bo na nove, spreminjajoče se, krvaveče, srbeče, boleče ali spremembe, ki ne celijo.
- Pri pigmentnih spremembah naj uporablja pravilo ABCDE in znak »grdega račka«.
- Pregled naj poleg lahko dostopnih delov telesa zajame tudi pregled lasišča, uhljev, hrbta, podplatov, spolovila, medprstnih prostorov in nohtov.
- Sumljivo spremembo je treba pokazati zdravniku; samopregledovanje ne nadomešča dermatološkega pregleda.

NAJPOGOSTEJŠE ZMOTE

Pri svetovanju pacientom je koristno prepoznati pogoste zmote, saj prav napačna prepričanja pogosto vodijo v nezadostno zaščito (Tabela 7). Fotoprotekcija mora biti predstavljena kot kombinacija ukrepov, ki se prilagodijo UV-indeksu, trajanju izpostavljenosti, fototipu, starosti, okolju in individualnemu tveganju (Passeron et al., 2021; Sander et al., 2020).

Tabela 7: Najpogostejše zmote o zaščiti pred soncem in praktična pojasnila

Zmota	Strokovna razlaga	Praktično sporočilo
»V senci ne potrebujem zaščite.«	Senca zmanjša neposredno UV-sevanje, ne odstrani pa razpršenega in odbitega UV-sevanja.	Tudi v senci so ob visokem UV-indeksu potrebni oblačila, pokrivalo, sončna očala in lokalni pripravek za zaščito pred soncem.
»Če je oblačno, UV-sevanja ni.«	Pomemben delež UV-sevanja prodre skozi oblake, razpršena komponenta pa ostaja klinično pomembna.	Zaščita je potrebna tudi ob delni oblačnosti, zlasti pri daljši izpostavljenosti.
»Temnejša polt ne potrebuje zaščite.«	Pri višjih fototipih so sončne opekline redkejše. UVA, vidna svetloba in kronična izpostavljenost pa še vedno prispevajo k fotostaranju in hiperpigmentacijam.	Zaščita je pomembna pri vseh fototipih, posebej pri melazmi, brazgotinah, po posegih in dolgotrajni izpostavljenosti.
»SPF 50 me zaščiti ves dan.«	Zaščita se zmanjša zaradi prenizke količine nanosa, potenja, kopanja, brisanja in mehanskega trenja.	Nanos je treba ponavljati približno na dve uri in po kopanju, potenju ali brisanju.
»Solarij pripravi kožo na sonce.«	Porjavelost v solariju pomeni UV-inducirano poškodbo kože in ne zagotovi klinično pomembne zaščite.	Solarijem se je treba izogibati; varnejša kozmetična alternativa so samoporjavitveni izdelki brez UV-sevanja.
»Samoporjavitveni izdelek me zaščiti pred soncem.«	Obarvanost z dihidroksiacetonom ne pomeni melaninske zaščite in ne nadomešča SPF.	Po nanosu samoporjavitvenega izdelka je potrebna enaka fotoprotekcija kot sicer.

ZAKLJUČEK

Zaščita pred soncem je eden najpomembnejših preventivnih ukrepov v dermatologiji. Sodobna fotoprotekcija združuje vedenjske, mehanske in lokalne ukrepe ter mora biti prilagojena fototipu, starosti, poklicni ali rekreativni izpostavljenosti, pridruženim dermatozam, zdravilom in dermatološkim posegom. Širokospektralni lokalni pripravki za zaščito pred soncem z najmanj SPF 30 so pomemben del te strategije, vendar so učinkoviti le ob zadostnem nanosu, rednem ponavljanju in hkratnem omejevanju UV-izpostavljenosti. Posebno dosledno svetovanje potrebujejo otroci, osebe s svetlo poltjo, starostniki, pacienti z imunosupresijo, pigmentnimi motnjami, fotosenzibilizirajočimi zdravili ter osebe z anamnezo aktiničnih keratoz ali kožnega raka. Pri aktiničnih keratozah, keratinocitnem karcinomu, melanomu, po presaditvi organov in pri imunosupresiji je fotoprotekcija celoletni preventivni ukrep. Dolgoročno dosledno izvajanje fotoprotektivnih ukrepov zmanjšuje breme UV-induciranih poškodb kože, prispeva k preprečevanju keratinocitnih karcinomov in melanoma ter upočasnjuje fotostaranje (Doan et al., 2026; Green et al., 1999; Sander et al., 2020; van der Pols et al., 2006).

VPRAŠANJA ZA RAZMISLEK

1. Kako pacientu preprosto razložiti razliko med SPF, UVA-zaščito in pravilnim ponavljanjem nanosa lokalnega pripravka za zaščito pred soncem?
2. Kako svetujemo staršem majhnega otroka pred poletnimi počitnicami, da poudarimo pomen sence, oblačil, pokrival, sončnih očal in pravilne uporabe lokalnega pripravka za zaščito pred soncem?
3. Kako pacientu po dermatološkem posegu razložiti, kdaj lokalnega pripravka za zaščito pred soncem še ne sme nanašati na kožo in kdaj ga lahko ponovno uvede?
4. Kako se odzvati na pacientovo trditev, da solarij varno pripravi kožo na sonce ali da samoporjavitveni izdelek nadomešča zaščito pred soncem?

LITERATURA

1. American Academy of Dermatology. (2026). *What to look for: ABCDEs of melanoma*. https://www.aad.org/public/diseases/skin-cancer/find/at-risk/abcdes
2. American Cancer Society. (2020). *How to do a skin self-exam*. https://www.cancer.org/cancer/risk-prevention/sun-and-uv/skin-exams.html
3. Abdel Azim, S., Bainvoll, L., Vecerek, N., DeLeo, V. A., & Adler, B. L. (2025). Sunscreens part 1: Mechanisms and efficacy. *Journal of the American Academy of Dermatology, 92*(4), 677–686. https://doi.org/10.1016/j.jaad.2024.05.010

4. Álvarez-Bobillo, Z., Gracia-Cazaña, T., Gilaberte, Y., & Lim, H. W. (2026). What's new in photoprotection? *American Journal of Clinical Dermatology*. Advance online publication. https://doi.org/10.1007/s40257-026-01047-w
5. An, S., Kim, K., Moon, S., Ko, K. P., Kim, I., Lee, J. E., & Park, S. K. (2021). Indoor tanning and the risk of overall and early-onset melanoma and non-melanoma skin cancer: Systematic review and meta-analysis. *Cancers, 13*(23), 5940. https://doi.org/10.3390/cancers13235940
6. Baron, E. D., Stern, R. S., & Taylor, C. R. (1999). Correlating skin type and minimum erythema dose. *Archives of Dermatology, 135*(10), 1278–1279. https://doi.org/10.1001/archderm.135.10.1278
7. Barnes, T. M., Mijaljica, D., Townley, J. P., Spada, F., & Harrison, I. P. (2021). Vehicles for drug delivery and cosmetic moisturizers: Review and comparison. *Pharmaceutics, 13*(12), 2012. https://doi.org/10.3390/pharmaceutics13122012
8. Bieliauskiene, G., Holm-Schou, A. S. S., Philipsen, P. A., Murphy, G. M., Sboukis, D., Schwarz, T., Young, A. R., & Wulf, H. C. (2020). Measurements of sun sensitivity in five European countries confirm the relative nature of Fitzpatrick skin phototype scale. *Photodermatology, Photoimmunology & Photomedicine, 36*(3), 179–184. https://doi.org/10.1111/phpp.12529
9. Bogaczewicz, J., Karczmarewicz, E., Pludowski, P., Zabek, J., & Wozniacka, A. (2016). Requirement for vitamin D supplementation in patients using photoprotection: Variations in vitamin D levels and bone formation markers. *International Journal of Dermatology, 55*(4), e176–e183. https://doi.org/10.1111/ijd.13024
10. Boniol, M., Autier, P., Boyle, P., & Gandini, S. (2012). Cutaneous melanoma attributable to sunbed use: Systematic review and meta-analysis. *BMJ, 345*, e4757. https://doi.org/10.1136/bmj.e4757
11. Calzavara-Pinton, P. G., Arisi, M., & Wolf, P. (2019). Sunbeds and carcinogenesis: The need for new regulations and restrictions in Europe from the Euromelanoma perspective. *Journal of the European Academy of Dermatology and Venereology, 33*(Suppl. 2), 104–109. https://doi.org/10.1111/jdv.15314
12. Castanedo-Cazares, J. P., Hernandez-Blanco, D., Carlos-Ortega, B., Fuentes-Ahumada, C., & Torres-Álvarez, B. (2014). Near-visible light and UV photoprotection in the treatment of melasma: A double-blind randomized trial. *Photodermatology, Photoimmunology & Photomedicine, 30*(1), 35–42. https://doi.org/10.1111/phpp.12086
13. Cestari, T., & Buster, K. (2017). Photoprotection in specific populations: Children and people of color. *Journal of the American Academy of Dermatology, 76*(3 Suppl 1), S110–S121. https://doi.org/10.1016/j.jaad.2016.09.039
14. Chałupczak, N. V., & Lio, P. A. (2025). Sunscreens: Mechanisms and safety in depth. *Journal of Drugs in Dermatology, 24*(2), 142–146. https://doi.org/10.36849/JDD.8102
15. Chaowattanapanit, S., Silpa-Archa, N., Kohli, I., Lim, H. W., & Hamzavi, I. (2017). Postinflammatory hyperpigmentation: A comprehensive overview: Treatment options and prevention. *Journal of the American Academy of Dermatology, 77*(4), 607–621. https://doi.org/10.1016/j.jaad.2017.01.036
16. Cherrie, J. W., & Cherrie, M. P. C. (2022). Workplace exposure to UV radiation and strategies to minimize cancer risk. *British Medical Bulletin, 144*(1), 45–56. https://doi.org/10.1093/bmb/ldac019
17. Cole, C. (2020). Global data of unprotected skin minimal erythema dose relationship to Individual Typology Angle. *Photodermatology, Photoimmunology & Photomedicine, 36*(6), 452–459. https://doi.org/10.1111/phpp.12592
18. Cosmetics Europe. (2009). *Important usage and labelling instructions for sun protection products: COLIPA recommendation No. 23*. https://cosmeticseurope.eu/wp-content/uploads/2024/10/CR-23-Sunscreens_Labelling.pdf
19. Damian, D. L., Halliday, G. M., & Barnetson, R. S. (1999). Sun protection factor measurement of sunscreens is dependent on minimal erythema dose. *British Journal of Dermatology, 141*(3), 502–507. https://doi.org/10.1046/j.1365-2133.1999.03045.x

20. Davis, E. C., & Callender, V. D. (2010). Postinflammatory hyperpigmentation: A review of the epidemiology, clinical features, and treatment options in skin of color. *Journal of Clinical and Aesthetic Dermatology, 3*(7), 20–31.
21. Dessinioti, C., & Stratigos, A. J. (2022). An epidemiological update on indoor tanning and the risk of skin cancers. *Current Oncology, 29*(11), 8886–8903. https://doi.org/10.3390/curroncol29110699
22. Diffey, B. L. (2001). When should sunscreen be reapplied? *Journal of the American Academy of Dermatology, 45*(6), 882–885. https://doi.org/10.1067/mjd.2001.117385
23. Doan, V., Rustad, A. M., Akuamoah, J., Sulejmani, P., Tran, J. M., & Krueger, L. (2026). Iron oxides in tinted sunscreen for hyperpigmentation: A product analysis and literature review. *Journal of Drugs in Dermatology, 25*(5), 440–443. https://doi.org/10.36849/JDD.9919
24. Downs, N. J., & Harrison, S. L. (2018). A comprehensive approach to evaluating and classifying sun-protective clothing. *Photochemistry and Photobiology, 94*(6), 1226–1238. https://doi.org/10.1111/php.13018
25. Draelos, Z. D. (2002). Self-tanning lotions: Are they a healthy way to achieve a tan? *American Journal of Clinical Dermatology, 3*(5), 317–318. https://doi.org/10.2165/00128071-200203050-00003
26. Dupuy, A., Dunant, A., Grob, J. J., & Réseau d'Epidémiologie en Dermatologie. (2005). Randomized controlled trial testing the impact of high-protection sunscreens on sun-exposure behavior. *Archives of Dermatology, 141*(8), 950–956. https://doi.org/10.1001/archderm.141.8.950
27. European Commission. (2006). *Commission recommendation of 22 September 2006 on the efficacy of sunscreen products and the claims made relating thereto* (2006/647/EC). *Official Journal of the European Union, L 265*, 39–43. https://eur-lex.europa.eu/eli/reco/2006/647/oj
28. Gambichler, T., Rotterdam, S., Altmeyer, P., & Hoffmann, K. (2001). Protection against ultraviolet radiation by commercial summer clothing: Need for standardised testing and labelling. *BMC Dermatology, 1*, 6. https://doi.org/10.1186/1471-5945-1-6
29. Gamble, R. G., Asdigian, N. L., Aalborg, J., Gonzalez, V., Box, N. F., Huff, L. S., Barón, A. E., Morelli, J. G., Mokrohisky, S. T., Crane, L. A., & Dellavalle, R. P. (2012). Sun damage in ultraviolet photographs correlates with phenotypic melanoma risk factors in 12-year-old children. *Journal of the American Academy of Dermatology, 67*(4), 587–597. https://doi.org/10.1016/j.jaad.2011.11.922
30. Gill, P., & Kalia, S. (2015). Assessment of the feasibility of using sunlight exposure to obtain the recommended level of vitamin D in Canada. *CMAJ Open, 3*(3), E258–E263. https://doi.org/10.9778/cmajo.20140037
31. Glenn, B. A., Lin, T., Chang, L. C., Okada, A., Wong, W. K., Glanz, K., & Bastani, R. (2015). Sun protection practices and sun exposure among children with a parental history of melanoma. *Cancer Epidemiology, Biomarkers & Prevention, 24*(1), 169–177. https://doi.org/10.1158/1055-9965.EPI-14-0650
32. Gonzalez, H., Tarras-Wahlberg, N., Strömdahl, B., Juzeniene, A., Moan, J., Larkö, O., Rosén, A., & Wennberg, A. M. (2007). Photostability of commercial sunscreens upon sun exposure and irradiation by ultraviolet lamps. *BMC Dermatology, 7*, 1. https://doi.org/10.1186/1471-5945-7-1
33. Green, A., Williams, G., Neale, R., Hart, V., Leslie, D., Parsons, P., Marks, G. C., Gaffney, P., Battistutta, D., Frost, C., Lang, C., & Russell, A. (1999). Daily sunscreen application and beta-carotene supplementation in prevention of basal-cell and squamous-cell carcinomas of the skin: A randomised controlled trial. *The Lancet, 354*(9180), 723–729. https://doi.org/10.1016/S0140-6736(98)12168-2
34. Green, A. C., Williams, G. M., Logan, V., & Strutton, G. M. (2011). Reduced melanoma after regular sunscreen use: Randomized trial follow-up. *Journal of Clinical Oncology, 29*(3), 257–263. https://doi.org/10.1200/JCO.2010.28.7078
35. Greenberg, E. R., Baron, J. A., Stukel, T. A., Stevens, M. M., Mandel, J. S., Spencer, S. K., Elias, P. M., Lowe, N., Nierenberg, D. W., Bayrd, G. D., Vance, J. C., Freeman, D. H., Clendenning, W. E.,

Kwan, T., & Skin Cancer Prevention Study Group. (1990). A clinical trial of beta carotene to prevent basal-cell and squamous-cell cancers of the skin. *The New England Journal of Medicine, 323*(12), 789–795. https://doi.org/10.1056/NEJM199009203231204
36. Gupta, V., & Sharma, V. K. (2019). Skin typing: Fitzpatrick grading and others. *Clinics in Dermatology, 37*(5), 430–436. https://doi.org/10.1016/j.clindermatol.2019.07.010
37. Hay, J. L., Riley, K. E., & Geller, A. C. (2017). Tanning and teens: Is indoor exposure the tip of the iceberg? *Cancer Epidemiology, Biomarkers & Prevention, 26*(8), 1170–1174. https://doi.org/10.1158/1055-9965.EPI-17-0095
38. Hernandez, A., Hedlich-Dwyer, J., Hussain, S., Levi, H., Sonavane, M., Suzuki, T., Kamiya, H., & Gassman, N. R. (2024a). Acute exposure to dihydroxyacetone promotes genotoxicity and chromosomal instability in lung, cardiac, and liver cell models. *Toxicological Sciences, 201*(1), 85–102. https://doi.org/10.1093/toxsci/kfae075
39. Hernandez, A., Levi, H., Masjoan Juncos, J. X., Underwood, L., Hedlich-Dwyer, J., Aggarwal, S., & Gassman, N. R. (2024b). Inhalation exposure to dihydroxyacetone promotes lung injury and pulmonary fibrosis in A/J mice. *Toxicology Reports, 14*, 101878. https://doi.org/10.1016/j.toxrep.2024.101878
40. Hoffmann, K., Laperre, J., Avermaete, A., Altmeyer, P., & Gambichler, T. (2001). Defined UV protection by apparel textiles. *Archives of Dermatology, 137*(8), 1089–1094.
41. Hofmann, G. A., & Weber, B. (2021). Drug-induced photosensitivity: Culprit drugs, potential mechanisms and clinical consequences. *Journal der Deutschen Dermatologischen Gesellschaft, 19*(1), 19–29. https://doi.org/10.1111/ddg.14314
42. Hohenstein Laboratories. (2026). *Quality label: UV protection*. Retrieved July 23, 2026, from https://www.hohenstein.com/en/trust/hohenstein-quality-labels/from-a-z/uv-protection/
43. International Organization for Standardization. (2022). *ISO 12312-1:2022: Eye and face protection — Sunglasses and related eyewear — Part 1: Sunglasses for general use*. https://www.iso.org/standard/77321.html
44. Kan, C. W., Yam, L. Y., & Ng, S. P. (2013). The effect of stretching on ultraviolet protection of cotton and cotton/Coolmax blended weft knitted fabric in a dry state. *Materials, 6*(11), 4985–4999. https://doi.org/10.3390/ma6114985
45. Kan, C. W., Yam, L. Y., & Ng, S. P. (2014). Effect of stretching on ultraviolet protection of cotton and cotton/Coolmax blended weft knitted fabric in a wet state. *Materials, 7*(1), 58–74. https://doi.org/10.3390/ma7010058
46. Kim, W. B., Shelley, A. J., Novice, K., Joo, J., Lim, H. W., & Glassman, S. J. (2018). Drug-induced phototoxicity: A systematic review. *Journal of the American Academy of Dermatology, 79*(6), 1069–1075. https://doi.org/10.1016/j.jaad.2018.06.061
47. Kift, R. C., & Webb, A. R. (2024). Globally estimated UVB exposure times required to maintain sufficiency in vitamin D levels. *Nutrients, 16*(10), 1489. https://doi.org/10.3390/nu16101489
48. Ko, D., Wang, R. F., Ozog, D., Lim, H. W., & Mohammad, T. F. (2023). Disorders of hyperpigmentation. Part II. Review of management and treatment options for hyperpigmentation. *Journal of the American Academy of Dermatology, 88*(2), 291–320. https://doi.org/10.1016/j.jaad.2022.01.052
49. Laferté, C., Oliel, S., & Pehr, K. (2026). Clinical use and safety of self-tanner (topical dihydroxyacetone) in dermatology: A systematic review. *Journal of Cutaneous Medicine and Surgery*. Advance online publication. https://doi.org/10.1177/12034754261418253
50. Lehmann, M., Heinitz, M., Uter, W., Pfahlberg, A. B., & Gefeller, O. (2019). The extent of public awareness, understanding and use of the Global Solar UV index as a worldwide health promotion instrument to improve sun protection: Protocol for a systematic review. *BMJ Open, 9*(7), e028092. https://doi.org/10.1136/bmjopen-2018-028092
51. Lucas, R. M., Neale, R. E., Madronich, S., & McKenzie, R. (2018). Are current guidelines for sun protection optimal for health? Exploring the evidence. *Photochemical & Photobiological Sciences, 17*(12), 1956–1963. https://doi.org/10.1039/c7pp00374a

52. Marionnet, C., Tricaud, C., & Bernerd, F. (2015). Exposure to non-extreme solar UV daylight: Spectral characterization, effects on skin and photoprotection. *International Journal of Molecular Sciences, 16*(1), 68–90. https://doi.org/10.3390/ijms16010068
53. Masili, M., Duarte, F. O., & Ventura, L. (2024). Calculation of solar ultraviolet influx in the eye considering the field of view and pupillary dilation due to sunglasses. *Scientific Reports, 14*, 6604. https://doi.org/10.1038/s41598-023-50831-9
54. Monteiro, A. F., Rato, M., & Martins, C. (2016). Drug-induced photosensitivity: Photoallergic and phototoxic reactions. *Clinics in Dermatology, 34*(5), 571–581. https://doi.org/10.1016/j.clindermatol.2016.05.006
55. Montgomery, S., & Worswick, S. (2022). Photosensitizing drug reactions. *Clinics in Dermatology, 40*(1), 57–63. https://doi.org/10.1016/j.clindermatol.2021.08.006
56. Neale, R. E., Khan, S. R., Lucas, R. M., Waterhouse, M., Whiteman, D. C., & Olsen, C. M. (2019). The effect of sunscreen on vitamin D: A review. *British Journal of Dermatology, 181*(5), 907–915. https://doi.org/10.1111/bjd.17980
57. Nicole, W. (2022). Skin protection dilemma: Testing detects benzene in some sun care products. *Environmental Health Perspectives, 130*(5), 054002. https://doi.org/10.1289/EHP11423
58. Nilsen, L. T. N., Hannevik, M., & Veierød, M. B. (2016). Ultraviolet exposure from indoor tanning devices: A systematic review. *British Journal of Dermatology, 174*(4), 730–740. https://doi.org/10.1111/bjd.14388
59. Oelker, J., Losa, S. N., Richter, A., & Bracher, A. (2022). TROPOMI-retrieved underwater light attenuation in three spectral regions in the ultraviolet and blue. *Frontiers in Marine Science, 9*, 787992. https://doi.org/10.3389/fmars.2022.787992
60. Owji, S., Teklehaimanot, F., Maghfour, J., & Lim, H. W. (2023). Properties and safety of topical dihydroxyacetone in sunless tanning products: A review. *Photodermatology, Photoimmunology & Photomedicine, 39*(6), 567–572. https://doi.org/10.1111/phpp.12913
61. Parisi, A. V., Turner, J., Amar, A., Igoe, P. D., Schouten, P., Raj, N., Downs, N., & Butler, H. (2026). Measurement and modeling of diffuse ultraviolet radiation: A review. *Photochemistry and Photobiology*. Advance online publication. https://doi.org/10.1111/php.70084
62. Passeron, T., Bouillon, R., Callender, V., Cestari, T., Diepgen, T. L., Green, A. C., van der Pols, J. C., Bernard, B. A., Ly, F., Bernerd, F., Marrot, L., Nielsen, M., Verschoore, M., Jablonski, N. G., & Young, A. R. (2019). Sunscreen photoprotection and vitamin D status. *British Journal of Dermatology, 181*(5), 916–931. https://doi.org/10.1111/bjd.17992
63. Passeron, T., Lim, H. W., Goh, C. L., Kang, H. Y., Ly, F., Morita, A., Ocampo Candiani, J., Puig, S., Schalka, S., Wei, L., Dréno, B., & Krutmann, J. (2021). Photoprotection according to skin phototype and dermatoses: Practical recommendations from an expert panel. *Journal of the European Academy of Dermatology and Venereology, 35*(7), 1460–1469. https://doi.org/10.1111/jdv.17242
64. Petersen, B., & Wulf, H. C. (2014). Application of sunscreen—Theory and reality. *Photodermatology, Photoimmunology & Photomedicine, 30*(2–3), 96–101. https://doi.org/10.1111/phpp.12099
65. Puaratanaarunkon, T., & Asawanonda, P. (2022). A randomized, double-blinded, split-face study of the efficacy of using a broad-spectrum sunscreen with anti-inflammatory agent to reduce postinflammatory hyperpigmentation after picosecond laser. *Clinical, Cosmetic and Investigational Dermatology, 15*, 331–337. https://doi.org/10.2147/CCID.S355329
66. Rajasekar, M., Mary, J., Sivakumar, M., & Selvam, M. (2024). Recent developments in sunscreens based on chromophore compounds and nanoparticles. *RSC Advances, 14*(4), 2529–2563. https://doi.org/10.1039/d3ra08178h
67. Rigel, D. S., Taylor, S. C., Lim, H. W., Alexis, A. F., Armstrong, A. W., Chiesa Fuxench, Z. C., Draelos, Z. D., & Hamzavi, I. H. (2022). Photoprotection for skin of all color: Consensus and clinical guidance from an expert panel. *Journal of the American Academy of Dermatology, 86*(3S), S1–S14. https://doi.org/10.1016/j.jaad.2021.12.019

68. Rosenthal, F. S., Bakalian, A. E., Lou, C. Q., & Taylor, H. R. (1988). The effect of sunglasses on ocular exposure to ultraviolet radiation. *American Journal of Public Health, 78*(1), 72–74. https://doi.org/10.2105/AJPH.78.1.72
69. Rubin, C. B., & Brod, B. A. (2020). Endocrine-disrupting chemicals in cosmetics—Reply. *JAMA Dermatology, 156*(5), 604. https://doi.org/10.1001/jamadermatol.2019.4661
70. Scientific Committee on Consumer Safety. (2014a). *Opinion on titanium dioxide (nano form), COLIPA No. S75* (SCCS/1516/13, revision of 22 April 2014). European Commission. https://ec.europa.eu/health/scientific_committees/consumer_safety/docs/sccs_o_136.pdf
71. Scientific Committee on Consumer Safety. (2014b). *Addendum to the opinion SCCS/1489/12 on zinc oxide (nano form)* (SCCS/1518/13, revision of 22 April 2014). European Commission. https://health.ec.europa.eu/publications/revision-addendum-opinion-sccs148912-zinc-oxide-nano-form-s76_en
72. Scientific Committee on Consumer Safety. (2018). *Opinion on titanium dioxide (nano form) as UV-filter in sprays* (SCCS/1583/17). European Commission. https://doi.org/10.2875/645612
73. Sample, A., & He, Y. Y. (2018). Mechanisms and prevention of UV-induced melanoma. *Photodermatology, Photoimmunology & Photomedicine, 34*(1), 13–24. https://doi.org/10.1111/phpp.12329
74. Sander, M., Sander, M., Burbidge, T., & Beecker, J. (2020). The efficacy and safety of sunscreen use for the prevention of skin cancer. *CMAJ, 192*(50), E1802–E1808. https://doi.org/10.1503/cmaj.201085
75. Sarkar, A. K. (2004). An evaluation of UV protection imparted by cotton fabrics dyed with natural colorants. *BMC Dermatology, 4*, 15. https://doi.org/10.1186/1471-5945-4-15
76. Shah, V. P., Nayfeh, T., Alsawaf, Y., Saadi, S., Farah, M., Zhu, Y., Firwana, M., Seisa, M., Wang, Z., & Scragg, R. (2024). A systematic review supporting the Endocrine Society Clinical Practice Guidelines on vitamin D. *Journal of Clinical Endocrinology & Metabolism, 109*(8), 1961–1974. https://doi.org/10.1210/clinem/dgae312
77. Slavinsky, V., Helmy, J., Vroman, J., & Valdebran, M. (2024). Solar ultraviolet radiation exposure in workers with outdoor occupations: A systematic review and call to action. *International Journal of Dermatology, 63*(3), 288–297. https://doi.org/10.1111/ijd.16877
78. Sliney, D. H. (2001). Photoprotection of the eye—UV radiation and sunglasses. *Journal of Photochemistry and Photobiology B: Biology, 64*(2–3), 166–175. https://doi.org/10.1016/S1011-1344(01)00229-9
79. Terushkin, V., Bender, A., Psaty, E. L., Engelsen, O., Wang, S. Q., & Halpern, A. C. (2010). Estimated equivalency of vitamin D production from natural sun exposure versus oral vitamin D supplementation across seasons at two US latitudes. *Journal of the American Academy of Dermatology, 62*(6), 929.e1–929.e9. https://doi.org/10.1016/j.jaad.2009.07.028
80. The Skin Cancer Foundation. (2026). *Self-exams*. https://www.skincancer.org/early-detection/self-exams/
81. Trullàs, C., Granger, C., Lim, H. W., Krutmann, J., & Masson, P. (2020). Linear and exponential sunscreen behaviours as an explanation for observed discrepancies in sun protection factor testing. *Photodermatology, Photoimmunology & Photomedicine, 36*(5), 351–356. https://doi.org/10.1111/phpp.12500
82. Valbuena Mesa, M. C., Nova Villanueva, J. A., & Sánchez Vanegas, G. (2020). Minimal erythema dose: Correlation with Fitzpatrick skin type and concordance between methods of erythema assessment in a patient sample in Colombia. *Actas Dermo-Sifiliográficas, 111*(5), 390–397. https://doi.org/10.1016/j.ad.2019.12.003
83. van der Pols, J. C., Williams, G. M., Pandeya, N., Logan, V., & Green, A. C. (2006). Prolonged prevention of squamous cell carcinoma of the skin by regular sunscreen use. *Cancer Epidemiology, Biomarkers & Prevention, 15*(12), 2546–2548. https://doi.org/10.1158/1055-9965.EPI-06-0352
84. Wang, S. Q., Kopf, A. W., Marx, J., Bogdan, A., Polsky, D., & Bart, R. S. (2001). Reduction of ultraviolet transmission through cotton T-shirt fabrics with low ultraviolet protection by various

laundering methods and dyeing: Clinical implications. *Journal of the American Academy of Dermatology, 44*(5), 767–774. https://doi.org/10.1067/mjd.2001.112384

85. Wehner, M. R., Shive, M. L., Chren, M. M., Han, J., Qureshi, A. A., & Linos, E. (2012). Indoor tanning and non-melanoma skin cancer: Systematic review and meta-analysis. *BMJ, 345*, e5909. https://doi.org/10.1136/bmj.e5909
86. Wilson, B. D., Moon, S., & Armstrong, F. (2012). Comprehensive review of ultraviolet radiation and the current status on sunscreens. *Journal of Clinical and Aesthetic Dermatology, 5*(9), 18–23.
87. Wojcik, K. Y., Escobedo, L. A., Wysong, A., Heck, J. E., Ritz, B., Hamilton, A. S., Milam, J., & Cockburn, M. G. (2019). High birth weight, early UV exposure, and melanoma risk in children, adolescents and young adults. *Epidemiology, 30*(2), 278–284. https://doi.org/10.1097/EDE.0000000000000963
88. Wolska, A., Owczarek, G., & Bartkowiak, G. (2010). UV protective textile clothing for workers exposed to natural and artificial UV radiation. *Annual International Conference of the IEEE Engineering in Medicine and Biology Society, 2010*, 6260–6263. https://doi.org/10.1109/IEMBS.2010.5628070

VASKULITIČNE, VASKULARNE IN ULCERATIVNE DERMATOZE

Prim. doc. dr. Tanja Planinšek Ručigaj, dr. med., višja svetnica, specialistka dermatovenerologije in EFWH

Dermatovenerološka klinika, Univerzitetni klinični center Ljubljana

UVOD

Vaskulitične, vaskularne in ulcerativne dermatoze zajemajo klinično zahtevne bolezni, pri katerih se kožne spremembe pogosto kažejo s purpuro, livedoidnimi spremembami, nekrozo ali razjedami. Njihova skupna značilnost je, da lahko kožna manifestacija odraža vnetno poškodbo žilne stene, trombotično oziroma okluzivno motnjo mikrocirkulacije ali presnovno pogojeno vaskularno okvaro. Zato je pri obravnavi teh bolezni ključno razumevanje osnovnega patomehanizma, saj ta pomembno usmerja diagnostiko, diferencialno diagnozo in zdravljenje.
Med pomembne bolezni s takšno klinično predstavitvijo sodijo multisistemski vaskulitisi, vaskulitisi srednje velikih arterij, imunsko kompleksni vaskulitisi malih žil ter trombotične, kalcificirajoče vaskulopatije. Čeprav se razlikujejo po etiologiji, kalibru prizadetih žil, histopatološki sliki in sistemskih zapletih, se lahko klinično prekrivajo z bolečimi razjedami, retiformno purpuro, livedoidnimi spremembami in nekrozo. Prav to prekrivanje pogosto otežuje zgodnjo prepoznavo bolezni in povečuje tveganje za neustrezno začetno obravnavo.
Diagnostična zahtevnost izhaja iz redkosti teh bolezni, heterogene klinične slike in podobnosti z okužbami, neoplastičnimi procesi, kroničnimi ranami ter drugimi pogostejšimi vzroki ulceracij. Odločilni so natančna morfološka ocena kožnih sprememb, presoja sistemskih znakov, usmerjene laboratorijske preiskave, pravilno načrtovana biopsija in pravočasna povezava dermatoloških ugotovitev z internističnimi, revmatološkimi, nefrološkimi ali hematološkimi podatki.

POLYARTERITIS NODOSA

Polyarteritis nodosa (PAN) je nekrotizirajoči vaskulitis srednje velikih mišičnih arterij, ki lahko prizadene tudi manjše arterije. Praviloma ne prizadene arteriol, kapilar ali venul ter ni povezan z glomerulonefritisom ali ANCA. PAN klinično ostaja izrazito heterogena bolezen. Lahko se kaže s konstitucijskimi simptomi, kožnimi spremembami, nevrološko prizadetostjo,

gastrointestinalno ishemijo in renovaskularno boleznijo. Pljučna prizadetost je praviloma odsotna, kar je pomembna diagnostična razmejitev od številnih drugih sistemskih vaskulitisov (Wolff et al., 2023).

Etiologija PAN je heterogena. Del primerov ostaja klasičnih idiopatskih oblik, vse pogosteje pa so tudi sekundarne in monogenske oblike bolezni. Zgodovinsko je bila PAN tesno povezana z okužbo s hepatitisom B, vendar se je ta povezava po uvedbi cepljenja in učinkovitejši kontroli HBV izrazito zmanjšala. Pomembne so tudi genetsko pogojene PAN-podobne bolezni, zlasti pomanjkanje adenozin deaminaze 2, ter redke povezave z neoplazijami in drugimi avtoinflamatornimi sindromi. Zato je potrebna natančna etiološka opredelitev vsakega pacienta, saj ima neposredne posledice za zdravljenje (Wolff et al., 2023).
PAN je redka bolezen, njena pojavnost pa se v sodobnih kohortah zmanjšuje. V populacijski raziskavi na Poljskem je bila povprečna letna incidenca ocenjena na 2,4 primera na milijon prebivalcev, v britanski raziskavi iz Norfolka pa na 0,6 primera na milijon oseb-let. Upad pojavnosti avtorji povezujejo tudi z manjšo pogostostjo hepatitisa B. Povprečna starost ob diagnozi je 44,3 leta (Fordham et al., 2025; Karadag et al., 2024).
Patogeneza PAN ni enotna in je odvisna od podtipa bolezni. Pri klasični obliki gre za nekrotizirajoče vnetje arterijske stene s transmuralno poškodbo, fibrinoidno nekrozo in trombozo. Posledica sta ishemija tkiv in nastanek mikroanevrizem. Pri HBV-povezani obliki je pomembna vloga imunskih kompleksov, pri monogenskih oblikah, kot je DADA2, pa prevladuje motena regulacija vnetnih poti in endotelijske homeostaze. Skupni končni učinek je poškodba srednje velikih arterij z žariščno segmentalno nekrozo. To vodi v organ-specifično ishemijo, krvavitve ali infarkte, zato klinična slika v veliki meri odraža anatomsko porazdelitev prizadetih žil (Wolff et al., 2023).

Klinična slika PAN je pestra. Med najpogostejšimi manifestacijami so konstitucijski simptomi (predvsem povišana telesna temperatura, utrujenost, hujšanje, splošna oslabelost, nočno potenje in izguba apetita), prizadetost kože, muskuloskeletne težave in periferna nevropatija. Konstitucijski simptomi so prisotni pri 71,5 %, kožna prizadetost pri 70,5 %, muskuloskeletne manifestacije pri 69,1 % in nevrološka prizadetost pri 48,0 % pacientov. Pri sistemski obliki sta pogosta tudi prizadetost prebavil in proteinurija, medtem ko je pri PAN, omejenem na kožo, v ospredju kombinacija liveda, subkutanih nodulov, purpure in ulceracij. Orhitis je redek, a razmeroma značilen znak. Klinično pomembno je tudi, da bolezen praviloma ne prizadene pljuč, zato naj izraženi pljučni kapilaritis ali alveolarna hemoragija vzbudita sum na drugo vaskulitično entiteto (Karadag et al., 2024; Wolff et al., 2023).

Diagnoza PAN temelji na povezavi kliničnih podatkov, histopatologije in slikovnih preiskav. Pri diagnostični potrditvi sistemske oblike PAN sta pomembni biopsija tkiva in angiografska ocena srednje velikih arterij, najpogosteje s CT-angiografijo ali MR-angiografijo, pri kožnih manifestacijah pa je najbolj uporaben dovolj globok biopsijski vzorec. Angiografska ocena visceralnih arterij je posebej pomembna pri sumu na visceralno prizadetost, saj pokaže mikroanevrizme, segmentne stenoze ali okluzije. Laboratorijsko so vnetni parametri pogosto povišani, vendar niso specifični; ANCA praviloma niso prisotna, ledvična prizadetost pa je večinoma renovaskularna in ne glomerularna. Pri vsakem pacientu je treba izključiti HBV in po presoji tudi druge sprožilce ali genetske oblike (Chung et al., 2021; Wolff et al., 2023).

Polyarteritis nodosa

- Konstitucijski simptomi, periferna nevropatija, proteinurija ali prizadetost prebavil lahko kažejo na sistemsko obliko bolezni.
- Pri PAN praviloma ni glomerulonefritisa in izrazite pljučne prizadetosti, kar pomaga pri razlikovanju od ANCA-povezanih vaskulitisov.
- Pri sumu na visceralno prizadetost je pomembna angiografska ocena srednje velikih arterij.
- Pri vsakem pacientu je pomembna etiološka opredelitev, vključno z izključevanjem HBV in genetskih oblik.

Diferencialnodiagnostično je najpomembnejše razlikovanje od mikroskopskega poliangiitisa in drugih ANCA-povezanih vaskulitisov, pri katerih sta bolj značilna glomerulonefritis in pljučni kapilaritis. Pomembni posnemovalci so tudi PAN, omejen na kožo, DADA2, HBV-povezani vaskulitis ter nekatere nevaskulitične vaskulopatije. Klinične, biološke, histološke in angiografske značilnosti je zato treba vedno presojati skupaj, ne izolirano; ključne razlike so povzete v skupni diferencialnodiagnostični tabeli sklopa vaskulitisov (Tabela 1).

Tabela 1: Diferencialna diagnoza kožnih in sistemskih vaskulitisov

Osnovna diagnoza	Diferencialna diagnoza	Klinično/patološko prekrivanje	Razlikovalni znaki
Polyarteritis nodosa	Mikroskopski poliangiitis	Sistemski vaskulitis; koža, živčevje, ledvice	ANCA pogosteje pozitivni; glomerulonefritis in pljučni kapilaritis
	GPA / EGPA	Sistemski vaskulitis z večorgansko prizadetostjo	Granulomi in tipična prizadetost dihal; pri PAN praviloma brez pljučne prizadetosti
	PAN, omejen na kožo	Noduli, livedo, purpura, ulceracije	Odsotnost visceralne sistemske prizadetosti

Osnovna diagnoza	Diferencialna diagnoza	Klinično/patološko prekrivanje	Razlikovalni znaki
	DADA2	PAN-podoben vaskulitis, pogosto pri mlajših	Monogenska etiologija; pomembni TNF-inhibitorji
	HBV-povezani PAN	Klinično je lahko podoben idiopatski obliki PAN	HBV pozitivnost; protivirusno zdravljenje in plazmafereza
Krioglobulinemični vaskulitis	Tip I krioglobulinemija	Purpura, nekroze, ulceracije, ishemija	Monoklonski imunoglobulin; okluzivna/trombotična komponenta; limfoproliferativna bolezen
	Mešana krioglobulinemija brez vaskulitisa	Pozitivni krioglobulini brez polnega sindroma	Potrebna korelacija s klinično sliko, laboratorijem in histologijo
	ANCA-povezani vaskulitisi	Purpura, ledvična prizadetost, sistemski simptomi	Krioglobulini, nizek C4 in pogosto pozitiven RF govorijo za krioglobulinemični vaskulitis
	Sjögrenov sindrom z vaskulitisom	Purpura, nevropatija, znižan C4 kot znak aktivacije komplementa in pogosto pozitiven RF	Sjögrenov sindrom je lahko osnovna bolezen; ločiti je treba pridruženi vaskulitis od samostojnega krioglobulinemičnega vaskulitisa.
	B-celična limfoproliferativna bolezen / bolezen plazmatk	Purpura, ledvična prizadetost, monoklonski protein	Določa tip krioglobulinemije in usmeri zdravljenje v hematološko osnovo

Opomba: Povzeto po De Vita et al., 2011; Ferri, 2008; Wolff et al., 2023.

Zdravljenje PAN je odvisno od etiološkega podtipa, obsega bolezni in prisotnosti manifestacij, ki ogrožajo organe. Pri hudi sistemski obliki je cilj hitro doseči remisijo bolezni, pri PAN, omejenem na kožo, ali blažjih oblikah pa zmanjšanje vnetja ob čim manjši izpostavljenosti glukokortikoidom. Pri HBV-povezanem PAN ima zdravljenje drugačen koncept in temelji na kratki kortikosteroidni fazi, protivirusnem zdravljenju ter po potrebi plazmaferezi. Pri PAN, omejenem na kožo, se v lažjih primerih uporabljajo glukokortikoidi in steroid-varčevalni pristopi, med katerimi izstopa metotreksat pri ponavljajočih se ali zmerno hudih oblikah (Papachristodoulou et al., 2021).

Pri hudem sistemskem PAN se uporablja ciklofosfamid z glukokortikoidi. Pri pacientih s slabšimi prognostičnimi dejavniki je bilo dvanajst ciklofosfamidnih pulzov povezanih z manj

ponovitvami kot šest pulzov. Biološka zdravila pri klasičnem PAN niso standard prve linije, vendar jih uporabljamo v primerih, neodzivnih na zdravljenje (Tabela 2) (Guillevin et al., 2003; Wolff et al., 2023).

Tabela 2: Zdravljenje Polyarteritis nodosa

Zdravljenje	
Metilprednizolon i.v. pulzno	500–1000 mg/dan i.v. 3 dni; pri otrocih 30 mg/kg/dan, največ 1000 mg/dan; običajno 3–5 dni, nato peroralni glukokortikoid. Hud, hitro napredujoč PAN ali PAN z ogrožajočo prizadetostjo organov.
Prednizon / prednizolon	0,5–1 mg/kg/dan; pri hudi bolezni običajno do 60–80 mg/dan; 2–4 tedne, nato postopno zniževanje. Začetno zdravljenje za dosego remisije; pri blažjih oblikah dodatek za zmanjšanje uporabe glukokortikoidov.
Ciklofosfamid peroralno	1,5–2 mg/kg/dan peroralno; običajno 3–6 mesecev, z omejitvijo kumulativne izpostavljenosti. Hud sistemski PAN; potrebno je spremljanje krvne slike ter urološko spremljanje zaradi možne toksičnosti ciklofosfamida.
Ciklofosfamid i.v. pulzno	500–750 mg/m² i.v. ali približno 15 mg/kg na pulz; na 2–4 tedne; običajno 6 pulzov, pri večjem tveganju do 12. Alternativa peroralnemu režimu; manjša kumulativna izpostavljenost.
Azatioprin	1,5–2 mg/kg/dan peroralno; pogosto 12–24 mesecev. Vzdrževanje ali blažje oblike; pred uvedbo preveriti TPMT/NUDT15 ter spremljati krvno sliko in jetrne teste.
Metotreksat	10–25 mg 1× tedensko peroralno ali s.c.; folna kislina; ocena po 8–12 tednih; največ običajno 25 mg/tedensko. PAN, omejen na kožo, ali blažji PAN brez ogrožajoče prizadetosti organov.
Protivirusno zdravljenje pri HBV-PAN	Trajanje glede na status HBV. HBV-povezani PAN; kortikosteroid le kratkotrajno.
Plazmafereza pri HBV-PAN	1–1,5 volumna plazme na seanso; običajno 5–7 seans v 1–2 tednih. Hud HBV-povezani PAN ali življenje ogrožajoč potek.
Rituksimab	PAN, neodziven na zdravljenje; ni standard prve linije.
Tocilizumab	8 mg/kg i.v. na 4 tedne ali 162 mg s.c. tedensko; ocena po 3–6 mesecih. PAN, neodziven na zdravljenje; izbrani primeri.
Infliksimab	3–5 mg/kg i.v. v tednih 0, 2 in 6, nato na 6–8 tednov; trajanje individualno. PAN, neodziven na zdravljenje, ali DADA2-podobni fenotipi; pred uvedbo presejanje okužb.

Opomba: Povzeto po Guillevin et al., 2003; Papachristodoulou et al., 2021; Wolff et al., 2023.

KRIOGLOBULINEMIČNI VASKULITIS

Krioglobulinemični vaskulitis je imunsko kompleksni vaskulitis malih žil, povezan s krioglobulini. To so imunoglobulini, ki precipitirajo pri temperaturah pod 37 °C in se ob segrevanju ponovno raztopijo. Klinični spekter sega od blage purpure do življenje ogrožajoče prizadetosti ledvic, perifernega živčevja, prebavil ali drugih organov. Etiološko ločimo tip I krioglobulinemije, ki je navadno povezan z limfoproliferativnimi boleznimi, ter mešano krioglobulinemijo tipa II in III, ki je pogosto posledica kronične okužbe s hepatitisom C, avtoimunskih bolezni ali hematoloških motenj. V sodobnem obdobju se je zaradi uspeha protivirusnega zdravljenja HCV epidemiološka teža delno premaknila proti nevirusnim oblikam bolezni (Ferri, 2008; Nelveg-Kristensen et al., 2021).

Etiologija krioglobulinemičnega vaskulitisa je tesno povezana z vrsto krioglobulinov. Pri tipu I gre skoraj vedno za monoklonski imunoglobulin in s tem za manifestacijo B-celične ali plazmocitne proliferacije. Pri tipih II in III nastajajo patogeni imunski kompleksi, pri katerih ima IgM revmatoidnofaktorsko aktivnost in se veže na IgG. To je klasično povezano s HCV, lahko pa tudi s Sjögrenovim sindromom, drugimi sistemskimi avtoimunskimi boleznimi in limfoproliferativnimi neoplazmami. Kadar pridružene bolezni ni mogoče dokazati, se uporablja oznaka esencialna krioglobulinemija oziroma esencialni krioglobulinemični vaskulitis (Ferri, 2008).

Natančna prevalenca krioglobulinemičnega vaskulitisa je neenotna, saj je krioglobulinemija kot laboratorijski pojav pogostejša od kliničnega sindroma. Pri HCV so krožeči krioglobulini prisotni pri pomembnem deležu pacientov, simptomatski vaskulitis pa se razvije le pri manjšem delu. Mešana krioglobulinemija je prisotna pri 30–40 % pacientov s kroničnim HCV, medtem ko se simptomatski vaskulitis pojavi pri približno 5–10 % (Ferri, 2008).

Patogeneza krioglobulinemičnega vaskulitisa temelji na tvorbi patogenih imunskih kompleksov, njihovi precipitaciji, odlaganju v žilno steno in aktivaciji komplementa. Pri mešanih oblikah je pomembna klonalna ali oligoklonalna B-celična proliferacija, ki vodi v produkcijo IgM z revmatoidnofaktorsko aktivnostjo. Nastali depoziti aktivirajo predvsem klasično pot komplementa, zato je v praksi zelo značilna znižana vrednost C4. Pri HCV odstranitev virusnega antigenskega dražljaja z neposredno delujočimi protivirusnimi zdravili bistveno spremeni potek bolezni, kar potrjuje vlogo kronične antigenske stimulacije. Pri nevirusnih oblikah ostaja v ospredju B-celična disregulacija, kar pojasnjuje mesto rituksimaba med ključnimi sodobnimi načini zdravljenja (Ferri, 2008; Nelveg-Kristensen et al., 2021; Zignego et al., 2017).

Krioglobulinemični vaskulitis

- Pozitivni krioglobulini morajo biti vedno povezani s klinično sliko, laboratorijskimi izvidi in po potrebi histologijo.
- Pri mešanih oblikah so pogosti purpura, artralgije, periferna nevropatija in ledvična prizadetost.
- Znižan C4, pozitiven revmatoidni faktor in prisotnost HCV pomembno podpirajo diagnozo.
- Pri tipu I je treba iskati B-celično limfoproliferativno bolezen ali bolezen plazmatk.

Klinično krioglobulinemični vaskulitis prizadene predvsem kožo, sklepe, periferni živčni sistem in ledvice. Klasična triada purpura, izrazita utrujenost oziroma splošna oslabelost in artralgije, ostaja značilna za mešano krioglobulinemijo, vendar je pogosta tudi periferna nevropatija in membranoproliferativni glomerulonefritis. Najpogostejše so kožne, sklepne, nevrološke in ledvične manifestacije, medtem ko lahko hujše oblike vodijo tudi do življenjsko ogrožajoče multisistemske prizadetosti. Prisotne so lahko purpura, periferna nevropatija, artralgije ali artritis, glomerulonefritis ter kožne ulceracije in nekroze. Pri tipu I so pogostejše ishemične in okluzivne manifestacije, vključno z nekrotičnimi spremembami in ishemijo prstov, saj tam prevladuje hiperviskoznost oziroma krioproteinska okluzija (Terrier et al., 2012). Diagnoza krioglobulinemičnega vaskulitisa zahteva natančno klinično presojo in pravilno laboratorijsko obdelavo vzorca, saj je preanalitična faza pri določanju krioglobulinov ključna. Pozitivni serumski krioglobulini so bistveni pogoj za klasifikacijo, diagnostična verjetnost pa se nato gradi na kombinaciji kliničnih in laboratorijskih elementov. Pri hudih oblikah z ledvično prizadetostjo je biopsija izjemno pomembna, saj lahko pokaže membranoproliferativni vzorec s psevdotrombi in intravaskularnimi depoziti, kar podpira diagnozo krioglobulinemičnega glomerulonefritisa. Med značilnimi laboratorijskimi ugotovitvami so nizki C4, pozitiven revmatoidni faktor in po potrebi identifikacija osnovne bolezni, zlasti HCV, Sjögrenovega sindroma ali limfoproliferativne motnje (De Vita et al., 2011).

Diferencialna diagnoza krioglobulinemičnega vaskulitisa je široka (Tabela 1). Zajema druge male žilne vaskulitise in stanja, pri katerih so krioglobulini lahko prisotni brez kliničnega vaskulitisa. Pomembno je razlikovati med tipom I in mešanimi oblikami, saj se etiologija, organotropizem in zdravljenje razlikujejo. Pri vsakem pacientu je treba izključiti hematološko malignost, zlasti B-celično limfoproliferativno bolezen ali bolezen plazmatk. Pri purpuri z levkocitoklastično sliko je treba upoštevati tudi druga stanja, ki lahko klinično in histološko posnemajo krioglobulinemični vaskulitis. Pozitivni krioglobulini sami po sebi še niso enaki kliničnemu krioglobulinemičnemu vaskulitisu, zato je nujna korelacija med klinično sliko, laboratorijem in po potrebi histologijo.

Zdravljenje krioglobulinemičnega vaskulitisa je etiološko in usmerjeno glede na prizadetost organov. Pri HCV-povezani bolezni so neposredno delujoča protivirusna zdravila prva linija. Pri večini pacientov dosežejo trajni virološki odziv in izboljšajo ekstrarenalne ter imunološke manifestacije vaskulitisa. Pri poteku, ki ogroža življenje ali organe, so potrebni hitrejši protivnetni ukrepi, najpogosteje glukokortikoidi, rituksimab in po potrebi terapevtska afereza. Pri nevirusnih mešanih oblikah ima osrednje mesto rituksimab, ciklofosfamid pa je praviloma rezervna možnost pri težkih potekih ali nezadostnem odzivu na rituksimab (Nelveg-Kristensen et al., 2021; Terrier et al., 2012; Zignego et al., 2017). Glukokortikoide uporabljamo za hitro umiritev vnetja, vendar niso primerni kot samostojno dolgotrajno vzdrževalno zdravljenje. Pri esencialnih in nevirusnih oblikah je zato smiselna zgodnja kombinacija z rituksimabom, pri tipu I pa je zdravljenje usmerjeno v osnovno hematološko bolezen (Tabela 3).

Zdravljenje vaskulitisov

- Izbira zdravljenja je odvisna od osnovnega vzroka, aktivnosti bolezni in prizadetosti organov.
- Pri HCV-povezanem krioglobulinemičnem vaskulitisu so protivirusna zdravila temelj zdravljenja.
- Pri oblikah, ki ogrožajo življenje ali organe, je potrebno hitro protivnetno ukrepanje.
- Pri monoklonskih oblikah je zdravljenje usmerjeno tudi v hematološko osnovo bolezni.

Tabela 3: Zdravljenje krioglobulinemičnega vaskulitisa

Zdravljenje	
Neposredno delujoča protivirusna zdravila pri HCV-povezanem krioglobulinemičnem vaskulitisu	Režim po genotipu HCV, ledvični funkciji in interakcijah; najpogosteje 8–12 tednov; cilj je trajni virološki odziv. Prva linija pri HCV-povezani blagi do zmerni bolezni.
Rituksimab	375 mg/m² i.v. tedensko 4 tedne ali 1000 mg i.v. na dan 1 in 15; ocena po 3–6 mesecih; ponovitev zdravljenja individualno. Huda nevrološka, ledvična ali kožna prizadetost; previdno pri veliki količini krioglobulinov v serumu zaradi tveganja za poslabšanje bolezni.
Metilprednizolon i.v. pulzno	500–1000 mg/dan i.v. 1–3 dni; kratkotrajno, nato prehod na peroralni prednizon. Življenje ali organ ogrožajoča bolezen, hitro napredujoči glomerulonefritis, huda nevropatija.
Prednizon / prednizolon	0,5–1 mg/kg/dan; pri zmerni bolezni pogosto 20–40 mg/dan; hitro zniževanje po umiritvi; ni za samostojno dolgotrajno vzdrževanje.

Zdravljenje	
	Most do učinka rituksimaba, neposredno delujočih protivirusnih zdravil ali drugega etiološkega zdravljenja.
Terapevtska afereza / plazmafereza	Izmenjava 1–1,5 volumna plazme na seanso; običajno 3–7 seans v 1–2 tednih; nadaljevanje individualno. Hiperviskoznost, ishemija prstov, huda ledvična ali življenje ogrožajoča prizadetost.
Ciklofosfamid	1,5–2 mg/kg/dan peroralno ali 500–750 mg/m² i.v. pulzno; čim krajše, običajno 3–6 mesecev, nato prehod na manj toksično vzdrževanje. Rezervno zdravljenje pri težkih potekih, kadar odziv na rituksimab oziroma etiološko zdravljenje ni zadosten ali takšno zdravljenje ni možno.
Zdravljenje tipa I krioglobulinemije	Režim glede na osnovno hematološko bolezen; rituksimab pri B-celičnem klonu, bortezomib-sheme pri bolezni plazmatk; po hematološkem protokolu; ob hiperviskoznosti dodati aferezo. Usmerjeno v monoklonski klon; nujno hematološko sodelovanje.

Opomba: Povzeto po De Vita et al., 2011; Ferri, 2008; Nelveg-Kristensen et al., 2021; Terrier et al., 2012; Zignego et al., 2017.

BEHÇETOVA BOLEZEN

Behçetova bolezen je kronična, ponavljajoča se multisistemska vnetna bolezen, ki poteka v zagonih. Spada med sistemske vaskulitise in lahko prizadene žile vseh kalibrov, tako arterijske kot venske (Emmi et al., 2024).

Bolezen se klinično najpogosteje izraža s ponavljajočimi se ulceracijami ustne in genitalne sluznice, kožnimi lezijami ter uveitisom, vendar lahko prizadene tudi sklepe, živčni sistem, prebavila in žilni sistem, kar odraža njeno izrazito heterogenost (Emmi et al., 2024; Hatemi et al., 2018).
Kljub napredku v razumevanju bolezni etiologija ostaja nepopolno pojasnjena, zdravljenje pa temelji na nadzoru vnetja in preprečevanju ireverzibilne organske okvare (Emmi et al., 2024; Hatemi et al., 2026).

Behçetova bolezen je redka v zahodnih populacijah, bistveno pogostejša pa v območju nekdanje »svilne poti«, kar kaže na pomembno vlogo genetskih in okoljskih dejavnikov. Začetek bolezni je najpogostejši v mlajši odrasli dobi (Emmi et al., 2024; Hatemi et al., 2018).

Prevalenca in klinični potek se razlikujeta glede na geografsko lego, spol in starost ob začetku bolezni.

Patogeneza Behçetove bolezni je multifaktorska in vključuje kompleksno interakcijo genetskih, imunoloških in okoljskih dejavnikov. HLA-B51 predstavlja najpomembnejši genetski dejavnik tveganja, medtem ko naj bi sprožilci, povezani z okužbami, aktivirali imunski odziv (Emmi et al., 2024; Hatemi et al., 2018).

Bolezen zaznamuje motena regulacija prirojenega in pridobljenega imunskega sistema z izrazito aktivacijo nevtrofilcev in T-celic ter posledičnim vnetjem žilne stene. Zaradi odsotnosti specifičnih biomarkerjev je diagnoza še vedno predvsem klinična (Emmi et al., 2024).

Klinični potek je kroničen, s ponavljajočimi se epizodami vnetja. Najpogostejši znaki so boleče aftozne razjede v ustni votlini, genitalne ulceracije in kožne spremembe, ki vključujejo papulopustulozne lezije ali nodozni eritem. Prizadetost oči, najpogosteje v obliki panuveitisa, predstavlja eno najresnejših manifestacij bolezni, saj lahko vodi v trajno okvaro vida.
Pri hujših oblikah bolezni se lahko pojavijo nevrološke, žilne ali gastrointestinalne manifestacije, ki bistveno določajo prognozo bolezni (Abacar et al., 2026).
Zaradi nespecifične klinične slike je diferencialna diagnostika Behçetove bolezni pogosto zahtevna.
Diagnoza temelji na kliničnih kriterijih, saj specifičnih laboratorijskih ali histoloških označevalcev ni. V pomoč so lahko patohistološke in slikovne preiskave ter izključevanje drugih bolezni (Emmi et al., 2024; Hatemi et al., 2018).
Zdravljenje Behçetove bolezni je individualizirano glede na prizadetost organov in resnost bolezni, z glavnim ciljem preprečiti poškodbo organov (Tabela 4).

Tabela 4: Zdravljenje Behçetove bolezni

Zdravljenje	
Kolhicin	0,5–1 mg 1–2× dnevno; prilagoditev glede na toleranco in ledvično/jetrno funkcijo mukokutane spremembe, zlasti ponavljajoče se oralne/genitalne ulceracije in nodozni eritem
Sistemski kortikosteroidi	prednizon/prednizolon 0,5–1 mg/kg/dan; nato postopno zniževanje glede na prizadeti organ in aktivnost bolezni kratkotrajno pri akutnih zagonih; običajno kot premostitev do učinka steroid-varčevalnega ali biološkega zdravljenja
Azatioprin	2–2,5 mg/kg/dan; pred uvedbo preveriti TPMT/NUDT15, spremljati hemogram in jetrne teste prizadetost oči, mukokutane spremembe, artritis ter preprečevanje ponovitev pri sistemsko aktivni bolezni

Zdravljenje	
Ciklosporin	2,5–5 mg/kg/dan v dveh odmerkih; spremljanje krvnega tlaka in ledvične funkcije posteriorni uveitis ali panuveitis; izogibanje pri nevrološki prizadetosti
Ciklofosfamid	500–1000 mg/m² i.v. pulzno ali približno 10 mg/kg po protokolu; za hude organske oblike huda žilna, nevrološka ali življenje ogrožajoča sistemska prizadetost; po specialistični presoji
Infliksimab	5 mg/kg i.v. v 0., 2. in 6. tednu, nato običajno na 6–8 tednov huda očesna, žilna, nevrološka ali gastrointestinalna prizadetost, neodzivna na zdravljenje; hitro delovanje pri ogrožajočih manifestacijah
Adalimumab	40 mg s.c. na 2 tedna; pri hudih oblikah intenzivnejši začetni režim alternativa infliksimabu pri hudih oblikah ali oblikah, neodzivnih na zdravljenje, zlasti ob prizadetosti oči ali drugi organski prizadetosti
Interferon-α	individualno; redko, predvsem pri primerih, neodzivnih na zdravljenje predvsem prizadetost oči ali mukokutana prizadetost, kadar standardno zdravljenje ni učinkovito ali ni primerno

Opomba: Povzeto po Emmi et al., 2024; Esatoglu et al., 2026; Hatemi et al., 2018; Hatemi et al., 2026.

Z uvedbo bioloških zdravil se je zdravljenje Behçetove bolezni bistveno izboljšalo. Zaviralci TNF-α, zlasti infliksimab in adalimumab, predstavljajo ključni terapevtski pristop pri hudih oblikah bolezni in oblikah, neodzivnih na zdravljenje, zlasti pri prizadetosti oči, nevrološki in žilni prizadetosti (Abacar et al., 2026; Esatoglu et al., 2026; Hatemi et al., 2026).
Biološko zdravljenje omogoča hiter nadzor vnetja in zmanjšanje pogostosti ponovitev, vendar zahteva skrbno izbiro pacientov in spremljanje zaradi možnih neželenih učinkov (Esatoglu et al., 2026; Hatemi et al., 2026).

Prognoza bolezni je odvisna predvsem od prizadetosti vitalnih organov. Medtem ko imajo pacienti z blago mukokutano prizadetostjo relativno ugoden potek, so nevrološke, vaskularne in očesne manifestacije povezane z večjo morbiditeto in slabšo prognozo (Abacar et al., 2026). Zgodnja diagnoza in pravočasna uvedba ustreznega zdravljenja sta ključna za zmanjšanje tveganja trajnih okvar (Abacar et al., 2026; Hatemi et al., 2026).

Behçetova bolezen

- Ponavljajoče se razjede ustne in genitalne sluznice, kožne spremembe ter uveitis tvorijo pomemben klinični vzorec.
- Očesna, žilna, nevrološka ali gastrointestinalna prizadetost pomembno vpliva na prognozo.
- Diagnoza je predvsem klinična, ker specifičnih laboratorijskih ali histopatoloških označevalcev ni.
- Zdravljenje je treba prilagoditi prizadetemu organu, aktivnosti bolezni in tveganju trajne okvare.

KALCIFILAKSIJA

Kalcifilaksija je redka, življenjsko ogrožajoča trombotična vaskulopatija, pri kateri kalcifikacija majhnih do srednje velikih žil v dermisu in subkutanem maščevju povzroči ishemijo, nekrozo in izjemno boleče kožne lezije. Čeprav je bolezen najtesneje povezana z ledvično odpovedjo in se pojavlja pri pacientih na dializi, se lahko pojavi tudi pri pacientih brez uremije, zato se izraz kalcifilaksija danes uporablja širše kot starejši izraz calcific uremic arteriolopathy. Klinično je za bolezen značilno hitro napredovanje od bolečih induracij, purpure ali livedoidnih sprememb do nekroze in ulceracij, prognoza pa je slaba predvsem zaradi okužb ran in sepse (Gallo Marin et al., 2023; Nigwekar et al., 2018).

Kalcifilaksija je redka bolezen, njena dejanska pogostost pa ni enotno določena, ker gre za heterogeno in pogosto pozno prepoznano entiteto. Pri pacientih s kronično ledvično boleznijo na hemodializi je bila opisana pri približno 1–4 % pacientov, novejši podatki pa kažejo na 4-odstotno prevalenco pri pacientih z ledvično odpovedjo v končni fazi na hemodializi. Neuremična oblika je redkejša in predstavlja približno petino vseh primerov kalcifilaksije. Klinično je pomembno, da sta obolevnost in smrtnost visoki, zlasti po razvoju ulceracij in sekundarne okužbe (Gallo Marin et al., 2023; Nigwekar et al., 2018).

Etiologija kalcifilaksije je večplastna in vključuje kombinacijo presnovnih, vaskularnih in trombotičnih dejavnikov. Uremična oblika je najpogosteje povezana z napredovalo kronično ledvično boleznijo in dializo, pomembni sprožilni ali pridruženi dejavniki pa vključujejo moteno ravnovesje kalcija in fosfata, sekundarni hiperparatiroidizem, zdravljenje z antagonisti vitamina K, debelost, sladkorno bolezen in hipoalbuminemijo. Neuremična kalcifilaksija je opisana tudi pri avtoimunskih boleznih, boleznih jeter, malignomih, primarnem hiperparatiroidizmu in po dolgotrajnem zdravljenju z varfarinom ali glukokortikoidi. Takšna etiološka raznolikost pojasnjuje, zakaj je bolezen v praksi pogosto spregledana pri pacientih brez ledvične bolezni (Gabel et al., 2021; Gallo Marin et al., 2023; Nigwekar et al., 2018).

Patogeneza kalcifilaksije ni povsem pojasnjena; osrednjo vlogo imajo osteogene transformacije žilnih gladkomišičnih celic, izguba endogenih inhibitorjev kalcifikacije, sistemsko vnetje in tromboza. Med ključnimi mehanizmi so izguba fetuina-A, matriksnega Gla-proteina in pirofosfata ter sočasna trombotična komponenta, ki zapira mikrocirkulacijo. Zato pri kalcifilaksiji ne gre le za »odlaganje kalcija«, temveč za preplet mikrovaskularne kalcifikacije, endotelijske okvare in okluzivne tromboze v globokem dermisu in subkutisu. Ta kombinacija vodi v retiformno purpuro, tj. mrežasto oblikovano oziroma razvejano purpuro, hudo bolečino in nekrozo kože ter podkožja (Gallo Marin et al., 2023; Nigwekar et al., 2018).

Klinična slika kalcifilaksije je zelo značilna, če bolezen pravočasno prepoznamo. Bolečina je pogosto nesorazmerno huda in lahko celo prehiteva vidne kožne spremembe. Zgodnje lezije se lahko kažejo kot induracija, plak, nodus, livedo, livedo racemosa ali purpura, nato pa napredujejo v retiformno purpuro, esharo in globoke nekrotične ulceracije. Tipične so boleče napredujoče lezije, kot so livedo reticularis, livedo racemosa in retiformna purpura, oziroma boleče nekrotične kožne lezije zaradi arteriolarne kalcifikacije in tromboze. V neuremični obliki so v posameznih primerih opisane tudi bizarno oblikovane nekrotične razjede ter akralnejša razporeditev, medtem ko so pri pacientih na dializi pogosteje prizadete centralne regije z več maščevja, kot so stegna, abdomen in glutealno področje (Gallo Marin et al., 2023).

Diagnoza kalcifilaksije temelji na kliničnem sumu, histopatologiji in izključevanju posnemovalcev, saj zanjo ni enega samega zanesljivega laboratorijskega ali slikovnega testa. Laboratorijski izvidi so lahko podporni, ne pa diagnostični, zato je odločilna povezava med klinično morfologijo, dejavniki tveganja in histopatološko potrditvijo, kadar je biopsija varno izvedljiva. Pri pacientih s kronično ledvično boleznijo je treba na kalcifilaksijo pomisliti pri bolečih podkožnih plakih, purpuri, livedu, neceljivih razjedah ali kožni nekrozi, zlasti na stegnih ali drugih predelih z več maščevja. Če je biopsija izvedljiva, mora biti vzorec pravilno usmerjen in dovolj globok; ker lahko biopsija poslabša celjenje ali sproži nove lezije, je odločitev individualna. Zgodnja klinična prepoznava je ključna, saj pozna diagnoza pomembno skrajša preživetje (Gallo Marin et al., 2023; Nigwekar et al., 2018).

Kalcifilaksija

- Izrazita bolečina je lahko nesorazmerna z začetnimi vidnimi kožnimi spremembami.
- Retiformna purpura, livedoidne spremembe, nekroza in hitro nastajajoče razjede so pomembni opozorilni znaki.
- Bolezen je pogostejša pri pacientih s kronično ledvično boleznijo, lahko pa se pojavi tudi brez uremije.
- Zgodnja klinična prepoznava je pomembna, ker pozna diagnoza poslabša prognozo.

Diferencialna diagnoza kalcifilaksije je široka, ker bolezen pogosto posnema druge vzroke retiformne purpure, nekroze ali bolečih ulceracij. Za pravilno razmejitev je običajno potrebna kombinacija klinične slike, dejavnikov tveganja, histologije in širše sistemske obravnave (Tabela 5) (Gabel et al., 2021).

Tabela 5: Diferencialna diagnoza redkih ulcerativnih dermatoz

Sklop	Bolezni	Klinično prekrivanje	Ključne razlike
Okužbe kože in mehkih tkiv	Celulitis; nespecificirana kožna okužba	Bolečina, rdečina, oteklina, razjeda ali nekroza; pogosta začetna napačna diagnoza	Kalcifilaksija je neinfekcijska trombotična vaskulopatija; značilni so izrazita bolečina, nekrotičen potek in slab odziv na antibiotike
Ishemične in žilno-okluzivne bolezni	Periferna žilna bolezen; varfarinska nekroza kože; purpura fulminans; druge trombotične vaskulopatije	Ishemične boleče razjede, purpura, nekroza in možna sistemska prizadetost	Pri kalcifilaksiji so značilne livedoidne spremembe ali retiformna purpura, kalcifikacija arteriol in trombotična okluzija v histologiji
Vnetne žilne bolezni	Vaskulitis	Retiformna purpura, nekroza in ulceracije	Pri vaskulitisu prevladuje poškodba žilne stene; pri kalcifilaksiji kalcifikacija in tromboza žilnega lumna
Nevtrofilne dermatoze	Pioderma gangrenozum	Boleče hitro napredujoče ulceracije	Gre za vnetno nevtrofilno dermatozo, ne za kalcificirajočo trombotično vaskulopatijo; pomembna je previdnost pri kirurških posegih zaradi patergije

Obravnava kalcifilaksije je večmodalna in zahteva sodelovanje dermatologa, nefrologa, kirurga, specialista za rane, protibolečinske službe in pogosto paliativne ekipe. Temelj obravnave je hitra odprava sprožilcev, optimizacija dialize, korekcija motenj presnove kalcija in fosfata, intenzivna oskrba ran in agresivno lajšanje bolečine. Natrijev tiosulfat ostaja najpogosteje uporabljeno sistemsko zdravilo (Nigwekar et al., 2018; Wen et al., 2023).
Hiperbarična oksigenacija je opisana kot dopolnilna metoda, ki lahko pri izbranih pacientih podpira celjenje ran (Biglione et al., 2024; Nigwekar et al., 2018; Tabela 6).

Tabela 6: Zdravljenje kalcifilaksije

Zdravljenje	
Natrijev tiosulfat i.v. pri hemodializi	25 g i.v. po hemodializi 3-krat tedensko; pri slabši toleranci 12,5 g Najpogosteje uporabljeni režim; zdravljenje traja do kliničnega izboljšanja, pogosto več mesecev. Spremljanje metabolne acidoze, slabosti, hipotenzije in volumske obremenitve.
Natrijev tiosulfat i.v. pri peritonealni dializi	Opisani režimi od 3,2 g 2-krat dnevno do 25 g 3-krat tedensko Trajanje od približno 5 tednov do 8 mesecev. Potrebna individualizacija in nefrološko spremljanje
Natrijev tiosulfat intraperitonealno	12,5–25 g intraperitonealno 2–4-krat tedensko Pri peritonealni dializi, vendar je tveganje za kemični peritonitis večje; uporablja se le izjemoma in ob skrbnem spremljanju
Pamidronat i.v.	0,5 mg/kg/dan 6 dni, nato 1-krat tedensko 5 tednov Ni standardnega režima. Potrebno spremljanje ledvične funkcije, kalcija in fosfata.
Hiperbarična oksigenacija	Običajno vsaj 25 sej. Dopolnilno zdravljenje ran, do več deset sej.
Cinakalcet	Začetno pogosto 30 mg/dan, nato titracija glede na PTH, kalcij in fosfat Dopolnilno zdravljenje pri sekundarnem hiperparatiroidizmu; cilj je korekcija mineralnega ravnovesja, ne neposredno zdravljenje razjed.
Iloprost	Individualno; i.v. infuzije v izbranih primerih Pri neuremični kalcifilaksiji; ni standardiziranega odmerjanja za kalcifilaksijo.

Opomba: Povzeto po: Biglione et al., 2024; Nigwekar et al., 2018; Wen et al., 2023.

Razjede in vaskulopatije

- Pri razjedah je pomembno opazovati širjenje, poglabljanje, nastanek lividnih ali nekrotičnih robov in pojav nekroze.
- Splošno stanje pacienta je treba presojati skupaj z videzom kožnih sprememb.
- Okužba rane, izrazita bolečina in hitro napredovanje sprememb povečajo nujnost obravnave.
- Celjenje je odvisno od osnovne bolezni, prekrvitve, okužbe, bolečine in splošnega presnovnega stanja.

ZAKLJUČEK

Vaskulitične, vaskularne in ulcerativne dermatoze zahtevajo klinično razmišljanje, ki presega zgolj opis kožne lezije. Razjeda, retiformna purpura, livedoidna sprememba, nekroza ali izrazita bolečina so lahko prvi znak bolezni z resno sistemsko ali presnovno podlago, zato je odločilno pravočasno povezovanje morfologije kožnih sprememb, dejavnikov tveganja, laboratorijskih odstopanj, histopatologije in prizadetosti notranjih organov.

Pri obravnavanih boleznih je posebno pomembno ločiti vnetno poškodbo žilne stene od trombotične ali okluzivne vaskulopatije, saj se diagnostični postopki in zdravljenje bistveno razlikujejo. Biopsija kože, pravilno odvzeti laboratorijski vzorci, presoja morebitne okužbe, avtoimunskih in hematoloških bolezni ter ledvične prizadetosti, skupaj s previdnim vrednotenjem diferencialne diagnoze, zmanjšujejo tveganje za zapoznelo ali neustrezno zdravljenje.

Uspešna obravnava temelji na zgodnjem prepoznavanju ogrožajočih znakov, individualizirani izbiri zdravljenja in tesnem sodelovanju različnih specialistov. Tak pristop omogoča hitrejšo zajezitev vnetja ali ishemije, boljše celjenje razjed, manj zapletov ter večjo možnost ohranitve funkcije prizadetih organov in kakovosti življenja pacienta.

VPRAŠANJA ZA RAZMISLEK

1. Katere spremembe na koži, kot so nenadna purpura, razjeda, nekroza ali izrazita bolečina, bi bilo treba posebej pozorno spremljati?
2. Zakaj je pri pacientu z bolečo razjedo pomembno opazovati, ali se sprememba veča, spreminja v lividno ali nekrotično lezijo, oziroma ali se pojavljajo nove spremembe?
3. Kateri splošni znaki, kot so povišana telesna temperatura, utrujenost, hujšanje ali izrazito slabo počutje, lahko spremljajo kožne spremembe pri teh boleznih?
4. Kako bi razložili, zakaj je pri teh boleznih pomembno opazovati tudi splošno stanje pacienta, ne samo videza posamezne kožne spremembe?
5. Kaj lahko vpliva na uspešnost celjenja razjede pri pacientu s kronično ali sistemsko boleznijo?

KRATICE

Kratica	Razlaga
ANCA	antinevtrofilna citoplazemska protitelesa
C4	komponenta C4 sistema komplementa
DAA	neposredno delujoča protivirusna zdravila
DADA2	pomanjkanje adenozin deaminaze 2
EGPA	eozinofilna granulomatoza s poliangiitisom
GPA	granulomatoza s poliangiitisom
HBV	virus hepatitisa B
HCV	virus hepatitisa C
HLA-B51	humani levkocitni antigen B51
PAN	polyarteritis nodosa
RF	revmatoidni faktor
TNF-α	tumorje nekrotizirajoči faktor alfa

LITERATURA

1. Abacar, K., Direskeneli, H., & Alibaz-Oner, F. (2026). Management of severe Behçet's disease. *Current Rheumatology Reports*, *28*(1), Article 11. https://doi.org/10.1007/s11926-026-01217-z
2. Biglione, B., Cucka, B., Iriarte, C., Locascio, J. J., Goldfarb, J. W., Gutium, A., Lima, X. T., & Kroshinsky, D. (2024). A retrospective review of outcomes after hyperbaric oxygen therapy for the treatment of calciphylaxis. *Journal of the American Academy of Dermatology*, *90*(1), 45–51. https://doi.org/10.1016/j.jaad.2023.07.1031
3. Chung, S. A., Gorelik, M., Langford, C. A., Maz, M., Abril, A., Guyatt, G., Archer, A. M., Conn, D. L., Full, K. A., Grayson, P. C., Ibarra, M. F., Imundo, L. F., Kim, S., Merkel, P. A., Rhee, R. L., Seo, P., Stone, J. H., Sule, S., Sundel, R. P., … Mustafa, R. A. (2021). 2021 American College of Rheumatology/Vasculitis Foundation guideline for the management of polyarteritis nodosa. *Arthritis Care & Research*, *73*(8), 1061–1070. https://doi.org/10.1002/acr.24633
4. De Vita, S., Soldano, F., Isola, M., Monti, G., Gabrielli, A., Tzioufas, A., Ferri, C., Ferraccioli, G. F., Quartuccio, L., Corazza, L., De Marchi, G., Ramos-Casals, M., Voulgarelis, M., Lenzi, M., Saccardo, F., Fraticelli, P., Mascia, M. T., Sansonno, D., Cacoub, P., Tomsic, M., … Galli, M. (2011). Preliminary classification criteria for cryoglobulinaemic vasculitis. *Annals of the Rheumatic Diseases*, *70*(7), 1183–1190. https://doi.org/10.1136/ard.2011.150755
5. Emmi, G., Bettiol, A., Hatemi, G., Prisco, D., & Yazici, H. (2024). Behçet's syndrome. *The Lancet*, *403*(10431), 1093–1108. https://doi.org/10.1016/S0140-6736(23)02629-6
6. Esatoglu, S. N., Ozguler, Y., & Hatemi, G. (2026). New insights into the management of Behçet syndrome. *Expert Opinion on Investigational Drugs*, *35*(5), 329–339. https://doi.org/10.1080/13543784.2026.2676066
7. Ferri, C. (2008). Mixed cryoglobulinemia. *Orphanet Journal of Rare Diseases*, *3*, Article 25. https://doi.org/10.1186/1750-1172-3-25
8. Fordham, S., Ashurst, K., Bartoletti, A., Coath, F. L., Ducker, G., Kamath, A., Mushtaq, W., Naeem, H., Nicholls, I., Sheehy, C., Sisson, K., Watts, R., & Mukhtyar, C. B. (2025). Incidence of ANCA-associated vasculitis and polyarteritis nodosa in Norfolk, UK, from 2011 to 2020. *Rheumatology*, *64*(6), 3718–3723. https://doi.org/10.1093/rheumatology/keaf052
9. Gabel, C. K., Blum, A. E., François, J., Chakrala, T., Dobry, A. S., Garza-Mayers, A. C., Ko, L. N., Nguyen, E. D., Shah, R., John, J. S., Nigwekar, S. U., & Kroshinsky, D. (2021). Clinical mimickers of calciphylaxis: A retrospective study. *Journal of the American Academy of Dermatology*, *85*(6), 1520–1527. https://doi.org/10.1016/j.jaad.2021.03.035
10. Gallo Marin, B., Aghagoli, G., Hu, S. L., Massoud, C. M., & Robinson-Bostom, L. (2023). Calciphylaxis and kidney disease: A review. *American Journal of Kidney Diseases*, *81*(2), 232–239. https://doi.org/10.1053/j.ajkd.2022.06.011
11. Guillevin, L., Cohen, P., Mahr, A., Arène, J. P., Mouthon, L., Puéchal, X., Pertuiset, E., Gilson, B., Hamidou, M., Lanoux, P., Bruet, A., Ruivard, M., Vanhille, P., & Cordier, J. F. (2003). Treatment of polyarteritis nodosa and microscopic polyangiitis with poor prognosis factors: A prospective trial comparing glucocorticoids and six or twelve cyclophosphamide pulses in sixty-five patients. *Arthritis & Rheumatism*, *49*(1), 93–100. https://doi.org/10.1002/art.10922
12. Hatemi, G., Christensen, R., Bang, D., Bodaghi, B., Celik, A. F., Fortune, F., Gaudric, J., Gul, A., Kötter, I., Leccese, P., Mahr, A., Moots, R., Ozguler, Y., Richter, J., Saadoun, D., Salvarani, C., Scuderi, F., Sfikakis, P. P., Siva, A., … Yazici, H. (2018). 2018 update of the EULAR recommendations for the management of Behçet's syndrome. *Annals of the Rheumatic Diseases*, *77*(6), 808–818. https://doi.org/10.1136/annrheumdis-2018-213225
13. Hatemi, G., Ramiro, S., Ozguler, Y., Esatoglu, S. N., Tomasson, G., Barete, S., Bettiol, A., Bodaghi, B., Boyadzhieva, V., Cantarini, L., Celik, A. F., Dhrif, O., Ducker, G., Emmi, G., Gül, A., Henes, J., Koetter, I., Krusche, M., Lopalco, G., … Yazici, H. (2026). EULAR recommendations for the management of

Behçet's syndrome: 2025 update. *Annals of the Rheumatic Diseases*, *85*(6), 1010–1025. https://doi.org/10.1016/j.ard.2026.02.009
14. Karadag, O., Bolek, E. C., Ayan, G., Mohammad, A. J., Grayson, P. C., Pagnoux, C., Martín-Nares, E., Monti, S., Abe, Y., Alberici, F., & GLOBAL-PAN collaborators. (2024). Clinical characteristics and outcomes of polyarteritis nodosa: An international study. *Arthritis & Rheumatology*, *76*(7), 1120–1129. https://doi.org/10.1002/art.42817
15. Nelveg-Kristensen, K. E., Paterson, A., & Willcocks, L. C. (2021). Cryoglobulinaemic vasculitis diagnostic and treatment recommendations. *Rheumatology*, *60*(Supplement_3), iii39–iii42. https://doi.org/10.1093/rheumatology/keab121
16. Nigwekar, S. U., Thadhani, R., & Brandenburg, V. M. (2018). Calciphylaxis. *The New England Journal of Medicine*, *378*(18), 1704–1714. https://doi.org/10.1056/NEJMra1505292
17. Papachristodoulou, E., Kakoullis, L., Tiniakou, E., & Parperis, K. (2021). Therapeutic options for cutaneous polyarteritis nodosa: A systematic review. *Rheumatology*, *60*(9), 4039–4047. https://doi.org/10.1093/rheumatology/keab402
18. Terrier, B., Krastinova, E., Marie, I., Launay, D., Lacraz, A., Belenotti, P., de Saint-Martin, L., Quemeneur, T., Huart, A., Bonnet, F., Le Guenno, G., Kahn, J. E., Hinschberger, O., Rullier, P., Diot, E., Lazaro, E., Bridoux, F., Zénone, T., Carrat, F., Hermine, O., … Cacoub, P. (2012). Management of noninfectious mixed cryoglobulinemia vasculitis: Data from 242 cases included in the CryoVas survey. *Blood*, *119*(25), 5996–6004. https://doi.org/10.1182/blood-2011-12-396028
19. Wen, W., Portales-Castillo, I., Seethapathy, R., Alvarez-Arroyo, L., Liabeuf, S., Nigwekar, S. U., & Thadhani, R. (2023). Intravenous sodium thiosulphate for calciphylaxis of chronic kidney disease: A systematic review and meta-analysis. *JAMA Network Open*, *6*(4), Article e2310068. https://doi.org/10.1001/jamanetworkopen.2023.10068
20. Wolff, L., Horisberger, A., Moi, L., Karampetsou, M. P., & Comte, D. (2023). Polyarteritis nodosa: Old disease, new etiologies. *International Journal of Molecular Sciences*, *24*(23), Article 16668. https://doi.org/10.3390/ijms242316668
21. Zignego, A. L., Ramos-Casals, M., Ferri, C., Saadoun, D., Arcaini, L., Roccatello, D., Antonelli, A., Desbois, A. C., Comarmond, C., Gragnani, L., Casato, M., Lamprecht, P., Mangia, A., Tzioufas, A. G., Younossi, Z. M., & Cacoub, P. (2017). International therapeutic guidelines for patients with HCV-related extrahepatic disorders: A multidisciplinary expert statement. *Autoimmunity Reviews*, *16*(5), 523–541. https://doi.org/10.1016/j.autrev.2017.03.004

VENSKA BOLEZEN

Prim. doc. dr. Tanja Planinšek Ručigaj, dr. med., višja svetnica, specialistka dermatovenerologije in EFWH

Dermatovenerološka klinika, Univerzitetni klinični center Ljubljana

UVOD

Kronična venska bolezen obsega morfološke in funkcionalne motnje venskega sistema spodnjih okončin. Klinični spekter sega od teleangiektazij (drobnih razširjenih povrhnjih žilic), retikularnih ven (mrežasto potekajočih razširjenih podkožnih ven) in varic (razširjenih, vijugastih podkožnih ven) do edema, kožnih sprememb, lipodermatoskleroze ter venskih razjed. V klinični praksi se izrazi kronična venska bolezen, kronična venska insuficienca in varikozna bolezen pogosto uporabljajo prekrivajoče. Kronična venska bolezen vključuje celoten spekter od simptomov, zgodnjih vidnih ali simptomatskih površinskih ven do napredovalih sprememb, kronična venska insuficienca pa se uporablja za oblike, pri katerih venska hipertenzija (povišan tlak v venah) povzroča edem, hiperpigmentacije, ekcem, fibrozo podkožja ali vensko razjedo. Bolezen je kronična, pogosto počasi napredujoča in pomembno vpliva na kakovost življenja, delovno sposobnost, mobilnost, spanje, telesno samopodobo in psihosocialno stanje pacienta (Attaran & Carr, 2022; Ortega et al., 2021). Osrednji patofiziološki mehanizem je venska hipertenzija zaradi refluksa (povratnega toka venske krvi), obstrukcije venskega odtoka ali kombinacije obeh. Dolgotrajno povišan venski tlak se prenaša v mikrocirkulacijo, kjer povzroči kapilarno hipertenzijo, povečano prepustnost žil, ekstravazacijo eritrocitov (prehod rdečih krvničk iz žil v tkivo), vnetje, hipoksijo, aktivacijo levkocitov, preoblikovanje venske stene ter poškodbo kože in podkožja (Attaran & Carr, 2022; Ortega et al., 2021).

EPIDEMIOLOGIJA

Kronična venska bolezen spada med najpogostejše kronične žilne bolezni odrasle populacije. Ocene prevalence se med raziskavami razlikujejo, ker so odvisne od definicije bolezni, starosti, spola, načina pregleda in vključitve zgodnjih ali napredovalih kliničnih oblik. V Edinburški populacijski raziskavi so pri 1566 osebah, starih od 18 do 64 let, ugotovili starostno prilagojeno prevalenco debelnih varic pri 40 % moških in 32 % žensk, prevalenca kronične venske

insuficience pa je bila 9 % pri moških in 7 % pri ženskah; obe sta naraščali s starostjo. Veliko breme bolezni potrjuje tudi Vein Consult Program, v katerega je bilo vključenih več kot 91.000 odraslih oseb iz geografsko različnih okolij, ki je poudaril pomen zgodnjega prepoznavanja bolezni, presejanja pacientov in izobraževanja zdravnikov (Evans et al., 1999; Rabe et al., 2012).

Čeprav je epidemiološko breme venskih razjed manjše od bremena varic, so razjede klinično in ekonomsko zahtevnejše, saj se pogosto celijo počasi, se ponavljajo, zahtevajo dolgotrajno kompresijo in pomembno vplivajo na bolečino, gibljivost, spanje, delovno zmožnost ter kakovost življenja (Ortega et al., 2021). Tveganje za kronično vensko bolezen in njeno napredovanje povečujejo starost, družinska obremenjenost, ženski spol v številnih populacijah, nosečnost in število porodov, debelost, dolgotrajno stoječe ali sedeče delo, zmanjšana telesna dejavnost, prebolela globoka venska tromboza, poškodbe nog, predhodni posegi na venah ter stanja s povišanim tlakom v trebušni votlini (Attaran & Carr, 2022; Ortega et al., 2021).

Prepoznavanje tveganja in zgodnjih znakov venske bolezni

- pozorni bodimo na občutek težkih nog, otekanje okoli gležnjev, nočne krče, srbenje in vidne varice;
- tveganje povečujejo starost, družinska obremenjenost, nosečnosti, debelost, dolgotrajno stanje ali sedenje posebno v prisilnih položajih ter prebolela globoka venska tromboza;
- zgodnje prepoznavanje omogoča pravočasno poučevanje pacienta in preprečevanje napredovanja bolezni.

ETIOLOGIJA IN PATOFIZIOLOGIJA

Etiologija kronične venske bolezni je multifaktorska. Pri primarni bolezni površinskih ven gre najpogosteje za kombinacijo dedne predispozicije, strukturnih sprememb venske stene, inkompetence zaklopk (nezadostnega zapiranja venskih zaklopk) in hemodinamskih dejavnikov. Venska stena pri varikozni bolezni ni le pasivno razširjena, temveč je biološko spremenjena; opisane so spremembe zunajceličnega matriksa, gladkomišičnih celic, vnetnih mediatorjev, hipoksije in remodeliranja žilne stene. Ko se venska zaklopka ne zapira več učinkovito, pride do retrogradnega toka krvi, povečanega volumna v površinskem venskem sistemu in nastanka ambulatorne venske hipertenzije. Sekundarna kronična venska bolezen je pogosto posledica prebolele globoke venske tromboze. Potrombotični sindrom nastane zaradi

trajne obstrukcije, poškodbe zaklopk globokih ven ali kombinacije obeh. Pacient ima lahko bolečino, otekanje, občutek teže, sekundarne varice, kožne spremembe in razjede. Pri nekaterih pacientih je pomembna tudi netrombotična obstrukcija iliakalnih ven, na primer kompresija leve skupne iliakalne vene, ki lahko povzroči kronično otekanje, bolečine, občutek teže v nogi, varice ali venske razjede. Pri kronični venski bolezni sta pomembna tako refluks kot obstrukcija, pri delu pacientov pa sta prisotna hkrati (Attaran & Carr, 2022; De Maeseneer et al., 2022; Ortega et al., 2021; Raffetto & Mannello, 2014). Na mikrocirkulacijski ravni dolgotrajna venska hipertenzija poveča prepustnost kapilar ter omogoči prehod plazemskih beljakovin, eritrocitov in vnetnih celic v intersticij. Razgradnja eritrocitov prispeva k hemosiderinskim hiperpigmentacijam, vztrajno vnetje pa vodi v stazni dermatitis, lipodermatosklerozo, atrophie blanche in končno v vensko razjedo. Kronična venska bolezen zato ni le mehanska motnja venskega pretoka, temveč kroničen vnetno-remodelacijski proces, ki prizadene venski sistem, kožo in podkožje.

KLINIČNA SLIKA

Klinična slika kronične venske bolezni je raznolika in sega od subjektivnih simptomov brez izrazitih vidnih sprememb do napredovalih kožnih sprememb in razjed. Pacienti pogosto opisujejo občutek težkih, utrujenih, napetih ali bolečih nog, pekoč občutek, srbenje, nočne krče, nemir v nogah, občutek otekanja in poslabšanje težav ob dolgotrajnem stanju ali sedenju. Simptomi se pogosto izboljšajo pri hoji, elevaciji nog in uporabi kompresije. Pomembno je poudariti, da intenzivnost simptomov ne korelira vedno popolnoma z vidnimi spremembami; nekateri pacienti z izrazitimi varicami imajo malo simptomov, drugi pa imajo pomembne težave že pri manj očitnih spremembah (Attaran & Carr, 2022; Rabe et al., 2020).

Za opis klinične slike se uporablja klasifikacija CEAP (klinično-etiološko-anatomsko-patofiziološka klasifikacija), ki bolezen opredeli glede na klinični razred, etiologijo, anatomijo in patofiziologijo. Klinični del C zajema stopnje od C0 do C6. C0 pomeni odsotnost vidnih ali tipnih znakov bolezni. C1 pomeni teleangiektazije ali retikularne vene, C2 varice, pri čemer se rekurentne varice označijo kot C2r, C3 edem, C4 kožne spremembe (C4a s pigmentacijo ali staznim dermatitisom, C4b z lipodermatosklerozo ali atrophie blanche (belo atrofijo) in C4c s corona phlebectatica (venektazijami v obliki krone ob gležnjih), C5 zaceljeno vensko razjedo, C6 pa aktivno vensko razjedo, pri čemer se rekurentna (ponavljajoča se) aktivna razjeda označi kot C6r. Pri vsakem kliničnem razredu se lahko doda oznaka S za simptomatsko in A za asimptomatsko bolezen. V klasifikaciji CEAP črka E označuje etiologijo bolezni, na primer prirojeno, primarno, sekundarno ali neopredeljeno; črka A anatomsko lokalizacijo prizadetih

ven v površinskem, globokem ali perforantnem sistemu (sistemu prebodnih ven); črka P pa patofiziološki mehanizem, predvsem refluks, obstrukcijo ali njuno kombinacijo. CEAP predvsem opisuje vrsto, anatomsko razporeditev in patofiziološki mehanizem bolezni, zato je temeljna klasifikacija za enoten opis pacienta, ne pove pa dovolj o trenutni klinični teži bolezni ali njenem spreminjanju skozi čas. Zato ga v klinični praksi dopolnjuje revidirani Venous Clinical Severity Score (VCSS; klinična lestvica za oceno teže venske bolezni), ki ocenjuje intenzivnost bolečine, varic, edema, pigmentacij, vnetja, induracije, število in trajanje razjed, njihovo velikost ter uporabo kompresije. Vsaka postavka VCSS se ocenjuje od 0 do 3, pri čemer 0 pomeni odsotnost znaka ali simptoma, 3 pa najtežjo obliko. Skupni seštevek znaša od 0 do 30; višji rezultat pomeni večjo klinično težo bolezni. VCSS je uporaben za začetno oceno teže bolezni, spremljanje sprememb skozi čas in vrednotenje učinka zdravljenja, zlasti po intervencijskih posegih ali pri pacientih z venskimi razjedami. Sodobne smernice priporočajo uporabo posodobljene CEAP klasifikacije in oceno klinične teže z revidiranim VCSS, zlasti za spremljanje poteka in izidov zdravljenja (Gloviczki et al., 2023; Gloviczki et al., 2024).

CEAP in VCSS v vsakodnevni praksi

- CEAP pomaga opisati vrsto bolezni, anatomsko prizadetost in patofiziološki mehanizem;
- VCSS dopolnjuje CEAP, ker omogoča spremljanje klinične teže bolezni skozi čas;
- dosledno zapisovanje o pojavu edema, kožnih sprememb, bolečine in razjed olajša spremljanje učinka zdravljenja.

Teleangiektazije in retikularne vene so lahko asimptomatske ali povezane s pekočim občutkom, srbenjem in estetsko obremenitvijo. Varice so razširjene, vijugaste podkožne vene, ki so običajno bolj vidne stoje. Površinski venski refluks se lahko kaže kot razširitev velike vene safene, male vene safene, akcesornih ven, perforantnih ven ali pritokov. Zapleti varic vključujejo površinsko vensko trombozo (PVT), krvavitev iz varice, stazni dermatitis, hiperpigmentacije, lipodermatosklerozo in razjedo (Attaran & Carr, 2022; Whiteley, 2022).
Napredovala kronična venska insuficienca se kaže z edemom, najpogosteje v predelu gležnjev in goleni, hiperpigmentacijami zaradi hemosiderina, staznim dermatitisom, induracijo in fibrozo kože ter podkožja. Lipodermatoskleroza daje goleni značilno zoženo, čvrsto, včasih bolečo obliko, pogosto opisano kot oblika obrnjene steklenice. Venska razjeda je najpogosteje lokalizirana v medialnem perimaleolarnem področju, praviloma je plitva, z nepravilnimi robovi, fibrinskimi oblogami, eksudatom in okolno hiperpigmentacijo ali vnetjem. Pri vsaki

atipični, hitro rastoči, zelo boleči, nekrotični razjedi, razjedi s privzdignjenimi robovi ali razjedi, ki ne celi, je treba pomisliti na drugo etiologijo in po potrebi opraviti dodatno diagnostiko, vključno z biopsijo (Bevis & Earnshaw, 2011; De Maeseneer et al., 2022; Dissemond et al., 2024; Weenig et al., 2002).

DIAGNOSTIKA

Diagnostika kronične venske bolezni se začne z natančno anamnezo in kliničnim pregledom v stoječem položaju, kadar je to mogoče. Anamneza mora zajeti trajanje simptomov, vpliv položaja telesa nanje, nosečnosti, poklica, telesne teže, predhodne tromboze, operacij, poškodb, družinske anamneze, predhodnih posegov na venah in prisotnosti razjed. Klinični pregled naj najprej opredeli porazdelitev varic, edem in kožne spremembe, nato pa še temperaturo kože, periferne pulze, znake arterijske bolezni, prisotnost ran ter morebitne znake akutne tromboze ali okužbe. Pri pacientu z razjedo je nujna ocena arterijske prekrvitve, praviloma z merjenjem pretoka nad arterijami stopala in za notranjim gležnjem in v kubitalni kotanji ter izračunom gleženjskega indeksa (razmerjem med krvnim tlakom pri gležnju in na nadlakti), saj neustrezna kompresija pri pomembni arterijski bolezni lahko povzroči škodo (Bevis & Earnshaw, 2011; De Maeseneer et al., 2022).

Duplex ultrazvok (ultrazvočna preiskava, ki hkrati prikaže zgradbo žil in pretok krvi) je diagnostična metoda izbora za oceno venskega refluksa in obstrukcije. Refluks je opredeljen kot povratni tok, daljši od 500 ms v večjih površinskih venskih deblih, tibialnih venah, globoki femoralni veni in perforantnih venah, medtem ko je za skupno femoralno, femoralno in poplitealno veno diagnostičen povratni tok, daljši od ene sekunde (Gloviczki et al., 2023; Gloviczki et al., 2024).

Ultrazvočna preiskava mora opredeliti anatomijo in hemodinamiko površinskega, globokega in perforantnega sistema. Po možnosti se izvaja stoje ali v položaju, ki omogoča polnjenje ven, saj je refluks gravitacijsko odvisen. Če klinična slika ali ultrazvočni izvid kažeta na proksimalno, predvsem iliakalno ali iliokavalno obstrukcijo, so potrebne dodatne slikovne preiskave, kot so CT venografija, MR venografija, intravaskularni ultrazvok ali klasična venografija, zlasti kadar se razmišlja o endovaskularni revaskularizaciji (Attaran & Carr, 2022; De Maeseneer et al., 2022).

Pri venskih razjedah mora diagnostika poleg venske etiologije izključiti tudi arterijsko komponento, sladkorno bolezen, nevropatijo, vaskulitis, okužbo, malignom, piodermo gangrenosum in druge vzroke kroničnih ran. Pri razjedah, ki se ne celijo kljub ustrezni

kompresiji in oskrbi, pri atipičnem videzu, izraziti bolečini, nekrozi, privzdignjenih ali podminiranih robovih, hitrem napredovanju ali nenavadni lokalizaciji je indicirana dodatna diagnostika, po potrebi tudi biopsija (Bevis & Earnshaw, 2011; Dissemond et al., 2024; Weenig et al., 2002).

DIFERENCIALNA DIAGNOZA

Diferencialna diagnoza kronične venske bolezni je široka, ker se bolečina, otekanje nog, kožne spremembe in razjede pojavljajo pri številnih boleznih. Pri edemu je treba razlikovati venski edem-flebedem od limfedema, lipalgije, srčnega popuščanja, ledvične ali jetrne bolezni, hipoalbuminemije, hipotiroze, edema, povzročenega z zdravili, debelosti in idiopatskega edema. Venski edem je pogosto bolj izrazit proti večeru, povezan z dolgotrajnim stanjem ali sedenjem, najizrazitejši okoli gležnjev in se izboljša z elevacijo okončine ter kompresijo. Limfedem pogosteje zajame stopalo in prste, sčasoma postane čvrstejši in manj vtisljiv ter ima lahko pozitiven Stemmerjev znak. Lipalgija je praviloma obojestranska in simetrična, boleča na pritisk, povezana z nagnjenostjo k modricam in nesorazmernim kopičenjem maščevja na spodnjih okončinah, stopala pa praviloma niso prizadeta (Attaran & Carr, 2022).

Pri enostranskem nenadnem otekanju je treba najprej pomisliti na globoko vensko trombozo (GVT), zlasti če so prisotni bolečina, napetost, rdečina, povečana toplota, nedavna operacija, imobilizacija, malignom ali predhodna tromboza. Površinska venska tromboza se lahko kaže kot boleča, trda, pordela vrvasta sprememba v poteku površinske vene. Pri rdeči, topli, boleči goleni je diferencialno diagnostično pomembno razlikovati celulitis oziroma erizipel od staznega dermatitisa in lipodermatoskleroze, saj se zdravljenje bistveno razlikuje. Stazni dermatitis je pogosto srbeč, kroničen, z luščenjem, hiperpigmentacijo in pridruženimi znaki venske bolezni, medtem ko je bakterijska okužba običajno akutnejša, boleča in topla ter jo lahko spremljajo sistemski znaki okužbe (Attaran & Carr, 2022; De Maeseneer et al., 2022).

Razjede na golenih niso nujno venske. Arterijske razjede so pogosto bolj boleče in globlje, imajo ostre robove, lokalizirane so distalno na stopalu, prstih ali lateralni strani goleni, spremljajo pa jih znaki zmanjšane arterijske prekrvitve. Diabetične nevropatske razjede se pogosto pojavljajo na mestih pritiska na stopalih, spremljata pa jih nevropatija in pogosto manj izrazita bolečina. Vaskulitične, imunsko pogojene, infekcijske in maligne razjede imajo lahko netipičen potek, izrazito bolečino, nekrozo, purpurične ali livedoidne spremembe, podminirane robove, hitro napredovanje ali slabo celjenje kljub ustrezni oskrbi. Pri atipičnem videzu ali

neceljenju je potrebna dodatna diagnostika, po potrebi tudi biopsija (Bevis & Earnshaw, 2011; De Maeseneer et al., 2022; Dissemond et al., 2024; Weenig et al., 2002).

Kdaj razjeda ni venska?

- na drugo etiologijo opozarjajo zelo huda bolečina, nekroza, hitro napredovanje, nenavadna lokalizacija ali podminirani robovi;
- pri slabo celeči se ali atipični razjedi je potrebna dodatna diagnostika, po potrebi tudi biopsija;
- ustrezna ocena prepreči napačno zdravljenje in zamudo pri prepoznavi arterijske, diabetične, infekcijske, maligne razjede ali razjede drugih vzrokov.

ZDRAVLJENJE

Zdravljenje kronične venske bolezni mora biti individualizirano glede na klinični razred CEAP, simptome, ultrazvočni izvid, prisotnost refluksa ali obstrukcije, stanje kože, razjedo, arterijsko prekrvitev, pacientove zmožnosti, pričakovanja in pridružene bolezni. Cilji so zmanjšati simptome in edem, preprečiti napredovanje bolezni, izboljšati kožne spremembe, zaceliti razjedo, zmanjšati ponovitve in izboljšati kakovost življenja. Pristop je lahko konzervativen, farmakološki, intervencijski oziroma kirurški, pogosto pa je najbolj učinkovit kombiniran način zdravljenja (De Maeseneer et al., 2022; Gloviczki et al., 2023).

Praktično odločanje pri kronični venski bolezni naj poteka stopenjsko. Najprej je treba opredeliti klinični razred po CEAP, oceniti simptome, kožne spremembe in prisotnost razjede ter po možnosti z duplex ultrazvokom potrditi refluks, obstrukcijo ali njuno kombinacijo. Pri edemu, kožnih spremembah ali razjedi je treba pred uporabo kompresije oceniti arterijsko prekrvitev. Pri zgodnjih oziroma manj napredovalih oblikah kronične venske bolezni brez pomembnega refluksa so v ospredju pouk pacienta, gibanje, nega kože, po potrebi kompresija in simptomatsko zdravljenje. Pri simptomatskem površinskem refluksu je smiselna endovenska ali druga intervencijska obravnava, pri venski razjedi pa je treba hkrati zagotoviti kompresijo, oskrbo rane, izključitev druge etiologije in zgodnjo oceno možnosti odprave površinskega refluksa (Tabela 1; De Maeseneer et al., 2022; Gloviczki et al., 2023; Gohel et al., 2018; Gohel et al., 2020).

Tabela 1: Pregled zdravljenja kronične venske bolezni

Oblika zdravljenja	Glavne indikacije	Pomembne kontraindikacije ali omejitve	Pričakovane koristi in možni zapleti
Konzervativni ukrepi	C0–C6	Prilagoditev pri hudi arterijski, srčni ali pljučni bolezni, akutni trombozi, akutni okužbi, izraziti nepokretnosti.	Koristi: manj simptomov, boljše delovanje mišičnih črpalk. Zapleti: redki.
Kompresijsko zdravljenje	C2–C6	Periferna arterijska bolezen, kritična ishemija, nekompenzirano srčno popuščanje, huda nevropatija, alergija na material, nezmožnost varne uporabe.	Koristi: manjša venska hipertenzija, manjši edemi in bolečine; hitrejše celjenje razjed. Zapleti: nelagodje, ishemična bolečina.
Venoaktivna zdravila	C0s–C6 kot dopolnilno simptomatsko zdravljenje	Preobčutljivost, nosečnost/dojenje, interakcije, pridružene bolezni.	Koristi: manj simptomov. Omejitve: ne nadomestijo kompresije, ne odpravijo refluksa/obstrukcije. Zapleti: prebavne težave, alergije.
Skleroterapija	C1–C2r; izbrani primeri C5–C6 ob dokazanem površinskem refluksu ali rezidualnih pritokih	Alergija na sklerozantno sredstvo, akutna venska tromboza, lokalna okužba, huda arterijska bolezen, nepokretnost, visoko trombembolično tveganje.	Koristi: zaprtje tarčnih ven, manj simptomov in estetskih težav. Zapleti: hiperpigmentacije, sekundarne drobne teleangiektazije oziroma matting, bolečina, površinska venska tromboza, nekroza kože, alergija, redko globoka venska tromboza.
Endovenska termična ablacija	C2s–C6	Akutna globoka venska tromboza, okužba na mestu posega, huda arterijska bolezen, neprimerna anatomija, nepokretnost, neizvedljiva tumescentna anestezija, visoko trombembolično tveganje.	Koristi: zaprtje debelne vene, manj refluksa in simptomov. Zapleti: bolečina, modrice, parestezije, površinska venska tromboza, EHIT, globoka venska tromboza, opekline, ponovitev.
Netermična ablacija	C2s–C6	Akutna tromboza, okužba, neprimerna anatomija, kontraindikacije za sklerozacijo, preobčutljivost na cianoakrilat.	Koristi: manj tumescentne anestezije, brez termične poškodbe. Zapleti: lokalno vnetje, bolečina, venska tromboza,

Oblika zdravljenja	Glavne indikacije	Pomembne kontraindikacije ali omejitve	Pričakovane koristi in možni zapleti
			alergija/preobčutljivost, nepopolno zaprtje vene.
Flebektomije in klasično kirurško zdravljenje	C2s–C2r, C5	Okužba kože, akutna tromboza, koagulopatija, zmanjšana arterijska prekrvitev, visoko anestezиološko ali perioperativno tveganje, nepokretnost.	Koristi: odstranitev pritokov, odprava obsežnega refluksa. Zapleti: hematomi, modrice, bolečina, pigmentacije, poškodba živcev, okužba, limforeja, globoka venska tromboza, brazgotine, ponovitev.
Zdravljenje venske razjede in napredne metode oskrbe ran	C6/C6r; pri C5 preprečevanje ponovitve	Prisotna arterijska bolezen, neobvladana okužba, neurejen edem, neustrezna kompresija, neprepoznana druga etiologija, slabo sodelovanje pacienta.	Koristi: pospešeno celjenje in manj ponovitev. Pogoji: urejena venska hipertenzija, primerna arterijska prekrvitev, odsotnost okužbe, urejen edem in obvladana bolečina. Zapleti: maceracija, kontaktni dermatitis, bolečina in slabo celjenje.

***Opomba**:* Povzeto po De Maeseneer et al., 2022; Gloviczki et al., 2023; Gloviczki et al., 2024; Gohel et al., 2018; Gohel et al., 2020; Kakkos & Nicolaides, 2018.

Dokončna izbira zdravljenja je odvisna od ultrazvočnega izvida, arterijske prekrvitve, pridruženih bolezni, pacientove mobilnosti, lokalne dostopnosti metod in izkušenj izvajalca.

Konzervativni ukrepi ostajajo temelj obravnave in vključujejo pouk pacienta, redno hojo, aktivacijo mišičnih črpalk, izogibanje dolgotrajnemu mirovanju v stoječem ali sedečem položaju, elevacijo nog, uravnavanje telesne teže, nego kože in zdravljenje pridruženih bolezni (De Maeseneer et al., 2022; Ortega et al., 2021).

Kompresijsko zdravljenje je ključni del konzervativnega zdravljenja, zlasti pri edemu, kožnih spremembah in venskih razjedah. Zmanjša premer ven, izboljša delovanje mišičnih črpalk, zmanjša vensko hipertenzijo, edem in bolečino ter pri venski razjedi ostaja zdravljenje prve izbire, kadar arterijska prekrvitev dopušča varno uporabo. Uporabljamo kompresijske povoje, medicinske kompresijske nogavice, nastavljive kompresijske pripomočke in v izbranih primerih intermitentno pnevmatsko kompresijo. Pred močnejšo kompresijo je potrebna ocena pulzov in po potrebi izračun gleženjskega indeksa oziroma dodatna diagnostika arterijske prekrvitve (Bevis & Earnshaw, 2011; Lurie et al., 2019).

Pred predpisom močnejše kompresije je treba jasno zabeležiti periferne pulze, gleženjski indeks in morebitne simptome arterijske bolezni. Če je prekrvitev mejna ali so prisotni bolečina v

mirovanju, hladno stopalo, slabo tipni pulzi ali diabetična nevropatija, mora biti stopnja kompresije prilagojena oziroma uvedena šele po dodatni oceni stanja arterijskega žilja (Bevis & Earnshaw, 2011; De Maeseneer et al., 2022).

Varna uporaba kompresije

- pred močnejšo kompresijo je treba preveriti periferne pulze in po potrebi opraviti meritev in izračun gleženjskega indeksa;
- pozorni moramo biti na bolečino v mirovanju, hladno stopalo, slabo tipne pulze in znake nevropatije, saj so to znaki nezadostne prekrvitve;
- pacient mora razumeti pravilno nameščanje, trajanje nošenja in znake, ob katerih je treba kompresijo odstraniti ali poiskati pomoč.

Venoaktivna zdravila imajo predvsem simptomatsko vlogo pri občutku težkih nog, bolečini, otekanju in krčih. Mednje spadajo mikronizirana prečiščena flavonoidna frakcija, diosmin, hesperidin, rutozidi, escin, kalcijev dobesilat in drugi pripravki. Lahko dopolnjujejo osnovne ukrepe pri simptomatski bolezni, ne nadomeščajo pa kompresije pri napredovali bolezni, ne preprečujejo nastanka varic in ne odpravijo pomembnega refluksa ali obstrukcije (Gloviczki et al., 2024; Kakkos & Nicolaides, 2018; Musil, 2022; Ortega et al., 2021).

Skleroterapija (zapiranje vene z vbrizganjem sredstva, ki povzroči zlepljenje in zaporo žile) zapre tarčno veno z vbrizganjem sklerozanta v tekoči obliki ali obliki pene. Uporablja se pri teleangiektazijah, retikularnih venah, manjših varicah, rezidualnih pritokih, rekurentnih varicah in izbranih oblikah površinskega refluksa; pri simptomatskih varicah brez refluksa v večjih površinskih venskih deblih je skleroterapija s peno ena od možnosti zdravljenja (Attaran et al., 2025; Goodman et al., 2025).

Endovenska termična ablacija (zapiranje vene od znotraj s toploto), predvsem laserska in radiofrekvenčna ablacija, je temeljno zdravljenje simptomatskega refluksa velike ali male vene safene; med termične metode sodita tudi redkeje uporabljeni ablacija s paro in ablacija z mikrovalovi. Poseg poteka pod ultrazvočno kontrolo: v insuficientno veno se uvede kateter, nato se ob veni aplicira tumescentna anestezija, to je lokalna infiltracijska anestezija, ki zmanjša bolečino, ščiti okolna tkiva pred toploto in omogoča učinkovitejši stik vene s katetrom; visoka temperatura nato povzroči zaprtje vene. Smernice pri simptomatskih varicah z refluksom velike vene safene praviloma dajejo prednost endovenski ablaciji pred klasično visoko ligaturo in odstranitvijo vene (Gloviczki et al., 2023; Goodman et al., 2025).

Netermične tehnike, kot so skleroterapija s peno, mehanokemična ablacija in zaprtje vene s cianoakrilatnim lepilom, zmanjšajo potrebo po tumescentni anesteziji in tveganje termične poškodbe živcev. Skleroterapija s peno je uporabna tudi pri pritokih in rekurentnih varicah, medtem ko sta mehanokemična ablacija in cianoakrilatno zaprtje vene namenjena predvsem izbranim oblikam refluksa v večjih površinskih venskih deblih. Izbor metode je odvisen od anatomije, kliničnih okoliščin, kontraindikacij, lokalne dostopnosti in izkušenj izvajalca (De Maeseneer et al., 2022; Gao et al., 2022; Gloviczki et al., 2023).

Flebektomija in klasično kirurško zdravljenje imata danes predvsem dopolnilno ali izbirno vlogo. Flebektomija pomeni odstranitev simptomatskih varikoznih pritokov skozi majhne kožne incizije ali punkcije, pogosto sočasno z ablacijo insuficientnega debelnega segmenta vene ali v drugi fazi. Klasična visoka ligatura z odstranitvijo vene ostaja možnost, kadar endovensko zdravljenje ni izvedljivo, dostopno ali anatomsko primerno, pri obsežnih ponovitvah ali kadar je odprti pristop za pacienta najprimernejši (Attaran et al., 2025; Gao et al., 2022; Gloviczki et al., 2023; Goodman et al., 2025).

Zdravljenje inkompetentnih perforantnih ven je pomembno predvsem pri napredovali bolezni in venskih razjedah, kadar je v področju kožnih sprememb ali razjede dokazan patološki refluks v perforantni veni. Pred posegom je treba oceniti razdaljo perforantne vene od razjede, stanje kože, okuženost, kakovost ultrazvočnega prikaza in možnost varnega mesta vboda. Poseg je lahko termičen, kemičen ali kirurški, izbira pa je odvisna od anatomije, izkušenj izvajalca oziroma opreme ustanove in celotne hemodinamske slike (Attaran et al., 2025; De Maeseneer et al., 2022; Gloviczki et al., 2023).

Pri pacientih z vensko razjedo je zdravljenje usmerjeno v celjenje razjede in preprečevanje ponovitve. Temelj so ustrezna kompresija po izključitvi pomembne arterijske bolezni, redna oskrba rane, nadzor izločka, zaščita okolne kože, zdravljenje staznega dermatitisa, obravnava okužbe, lajšanje bolečine, optimizacija prehranskega stanja in spodbujanje mobilnosti. Obloge izbiramo glede na količino izločka, stanje dna rane, okužbo in kožo v okolici rane, vendar nobena obloga ne nadomesti ustrezne kompresije, kadar je razjeda venska (Bevis & Earnshaw, 2011; De Maeseneer et al., 2022).

Oskrba venske razjede

- temelj so kompresija, redna oskrba rane, nadzor izločka, zaščita okolne kože in obravnava bolečine;
- izbira obloge naj temelji na količini izločka, stanju dna rane, okužbi in stanju kože v okolici rane;
- nobena obloga ne nadomesti ustrezne kompresije, kadar je razjeda venska.

Pri venski razjedi s površinskim refluksom lahko zgodnja endovenska ablacija ob sočasni kompresiji pospeši celjenje, zmanjša breme dolgotrajne oskrbe rane in zmanjša tveganje za ponovitev, kadar je pacient za poseg primeren in je arterijska prekrvitev ustrezna. To je pomembno klinično sporočilo: zdravljenje venske razjede ne sme ostati omejeno le na obloge in kompresijo, temveč mora vključevati zgodnjo hemodinamsko oceno in odpravo dokazanega površinskega refluksa pri pacientih, pri katerih je poseg varen in izvedljiv (Gohel et al., 2018; Gohel et al., 2020).

Pri obsežnih, dolgotrajnih ali slabo celečih se venskih razjedah lahko pridejo v poštev napredne metode zdravljenja, kot so biološki ali umetni kožni nadomestki oziroma presadki, zdravljenje z negativnim tlakom v izbranih primerih, obravnava biofilma in multidisciplinarna obravnava. Gre za dopolnilne pristope, pri katerih je pri nekaterih metodah dokazna podlaga še omejena, zato so smiselni le kot del celostnega zdravljenja, ko so hkrati urejeni venska hipertenzija, arterijska prekrvitev, okužba, edem, bolečina in prehransko stanje ter je zagotovljena ustrezna kompresija (Aleksandrowicz et al., 2021; Bevis & Earnshaw, 2011; Jones et al., 2013).

Akutni zapleti zahtevajo hitro prepoznavo. Krvavitev iz varice začasno obvladamo z elevacijo uda in neposrednim pritiskom na krvaveče mesto, nato pa je potrebna ocena venskega sistema in dokončno zdravljenje izvora krvavitve. Površinska venska tromboza zahteva oceno razširjenosti, bližine globokemu venskemu sistemu in trombemboličnega tveganja; zdravljenje vključuje kompresijo, mobilizacijo, lahko protivnetna zdravila in v izbranih primerih antikoagulacijo. Pri sumu na globoko vensko trombozo, pljučno embolijo ali obsežno napredovanje tromboze je potrebna urgentna diagnostika in zdravljenje po protokolih za vensko trombembolijo (De Maeseneer et al., 2022; Gloviczki et al., 2024).

Po uspešnem zdravljenju je potrebno spremljanje, ker se kronična venska bolezen lahko ponavlja ali napreduje. Pacienta je smiselno poučiti o nadaljevanju hoje, vzdrževanju primerne telesne teže, negi kože, uporabi kompresije glede na klinično stanje in zgodnjem prepoznavanju ponovitve simptomov, edema, kožnih sprememb ali razjede. Pri ponovitvi varic ali novih

simptomih je potrebna ponovna klinična in ultrazvočna ocena (De Maeseneer et al., 2022; Gloviczki et al., 2024).

Sodelovanje pacienta in preprečevanje ponovitev nastanka razjede

- po uspešnem zdravljenju in zacelitvi razjede so pomembni hoja, vzdrževanje primerne telesne teže, nega kože in pravilna uporaba kompresije;
- pacient naj pozna zgodnje znake ponovitve simptomov, edema, kožnih sprememb ali razjede;
- redno spremljanje in razumljiva navodila izboljšata sodelovanje in zmanjšata tveganje za ponovitve razjede.

Napotitev k žilnemu specialistu oziroma v ambulanto za venske bolezni je posebej utemeljena pri simptomatskih varicah z dokazanim površinskim refluksom, rekurentnih varicah, napredovalih kožnih spremembah, zaceljeni ali aktivni venski razjedi, sumu na proksimalno obstrukcijo, hitro napredujočem enostranskem edemu, zapletih, kot sta krvavitev iz varice ali površinska venska tromboza, ter pri nejasni diagnozi ali nezadostnem odzivu na ustrezno konzervativno zdravljenje (Attaran et al., 2025; De Maeseneer et al., 2022; Gloviczki et al., 2023).

ZAKLJUČEK

Kronična venska bolezen je pogosta, kronična in klinično raznolika bolezen spodnjih okončin, ki pomembno vpliva na kakovost življenja. Njena obravnava mora temeljiti na zgodnjem prepoznavanju, razvrstitvi po CEAP klasifikaciji, duplex ultrazvočni oceni refluksa in obstrukcije, oceni arterijske prekrvitve pri razjedah ter individualizirani izbiri konzervativnega, kompresijskega, farmakološkega, intervencijskega ali kirurškega zdravljenja. Pri venskih razjedah sta poleg celostne oskrbe rane ključna uporaba pravilno izbrane vrste kompresije in zgodnja ocena površinskega refluksa, saj lahko odprava refluksa pri pacientih pospeši celjenje razjede in zmanjša njene ponovitve. Ker je bolezen kronična in nagnjena k ponovitvam, sta za dolgoročen uspeh nujna spremljanje in pacientovo sodelovanje (Attaran & Carr, 2022; De Maeseneer et al., 2022; Gohel et al., 2018; Gohel et al., 2020; Lurie et al., 2019).

VPRAŠANJA ZA RAZMISLEK

1. Katere znake kronične venske bolezni je mogoče prepoznati že pri opazovanju spodnjih okončin in pogovoru s pacientom?
2. Zakaj je pred uvedbo močnejše kompresije pomembna ocena arterijske prekrvitve in kateri podatki morajo biti jasno zabeleženi?
3. Kako bi pacientu razložili pomen redne hoje, elevacije nog, nege kože in pravilne uporabe kompresije?
4. Kateri znaki pri razjedi na goleni opozarjajo, da rana morda ni venska ali da potrebuje dodatno diagnostiko?
5. Kateri akutni zapleti varic in venske bolezni zahtevajo hitro ukrepanje ali napotitev?
6. Kako lahko redno spremljanje, poučevanje in podpora pacientu prispevajo k boljšemu sodelovanju, preprečevanju ponovitev in zgodnjemu prepoznavanju poslabšanja venske bolezni?

LITERATURA

1. Aleksandrowicz, H., Owczarczyk-Saczonek, A., & Placek, W. (2021). Venous leg ulcers: Advanced therapies and new technologies. *Biomedicines, 9*(11), 1569. https://doi.org/10.3390/biomedicines9111569
2. Attaran, R. R., & Carr, J. G. (2022). Chronic venous disease of the lower extremities: A state-of-the-art review. *Journal of the Society for Cardiovascular Angiography & Interventions, 2*(1), 100538. https://doi.org/10.1016/j.jscai.2022.100538
3. Attaran, R. R., Edwards, M. L., Arena, F. J., Bunte, M. C., Carr, J. G., Castro-Dominguez, Y., Espinoza, A., Feldman, D. N., Firestone, S., Fukaya, E., Harth, K., Hawkins, B. M., Jayasuriya, S. N., Kim, P., Latif, F., Parikh, S. A., Secemsky, E. A., Senerth, E., Falck-Ytter, Y., & Morgan, R. L. (2025). 2025 SCAI clinical practice guidelines for the management of chronic venous disease: This statement was endorsed by the Society for Vascular Medicine (SVM). *Journal of the Society for Cardiovascular Angiography & Interventions, 4*(8), 103729. https://doi.org/10.1016/j.jscai.2025.103729
4. Bevis, P., & Earnshaw, J. (2011). Venous ulcer review. *Clinical, Cosmetic and Investigational Dermatology, 4*, 7–14. https://doi.org/10.2147/CCID.S10171
5. De Maeseneer, M. G., Kakkos, S. K., Aherne, T., Baekgaard, N., Black, S., Blomgren, L., Giannoukas, A., Gohel, M., de Graaf, R., Hamel-Desnos, C., Jawien, A., Jaworucka-Kaczorowska, A., Lattimer, C. R., Mosti, G., Noppeney, T., van Rijn, M. J., Stansby, G., Kolh, P., Bastos Goncalves, F., … Vuylsteke, M. E. (2022). Editor's choice—European Society for Vascular Surgery (ESVS) 2022 clinical practice guidelines on the management of chronic venous disease of the lower limbs. *European Journal of Vascular and Endovascular Surgery, 63*(2), 184–267. https://doi.org/10.1016/j.ejvs.2021.12.024
6. Dissemond, J., Placke, J. M., Moelleken, M., & Kröger, K. (2024). The differential diagnosis of leg ulcers. *Deutsches Ärzteblatt International, 121*(22), 733–739. https://doi.org/10.3238/arztebl.m2024.0133
7. Evans, C. J., Fowkes, F. G., Ruckley, C. V., & Lee, A. J. (1999). Prevalence of varicose veins and chronic venous insufficiency in men and women in the general population: Edinburgh Vein Study. *Journal of Epidemiology and Community Health, 53*(3), 149–153. https://doi.org/10.1136/jech.53.3.149

8. Gao, R. D., Qian, S. Y., Wang, H. H., Liu, Y. S., & Ren, S. Y. (2022). Strategies and challenges in treatment of varicose veins and venous insufficiency. *World Journal of Clinical Cases, 10*(18), 5946–5956. https://doi.org/10.12998/wjcc.v10.i18.5946

9. Gloviczki, P., Lawrence, P. F., Wasan, S. M., Meissner, M. H., Almeida, J., Brown, K. R., Bush, R. L., Di Iorio, M., Fish, J., Fukaya, E., Gloviczki, M. L., Hingorani, A., Jayaraj, A., Kolluri, R., Murad, M. H., Obi, A. T., Ozsvath, K. J., Singh, M. J., Vayuvegula, S., & Welch, H. J. (2023). The 2022 Society for Vascular Surgery, American Venous Forum, and American Vein and Lymphatic Society clinical practice guidelines for the management of varicose veins of the lower extremities. Part I: Duplex scanning and treatment of superficial truncal reflux. *Journal of Vascular Surgery: Venous and Lymphatic Disorders, 11*(2), 231–261.e6. https://doi.org/10.1016/j.jvsv.2022.09.004

10. Gloviczki, P., Lawrence, P. F., Wasan, S. M., Meissner, M. H., Almeida, J., Brown, K. R., Bush, R. L., Di Iorio, M., Fish, J., Fukaya, E., Gloviczki, M. L., Hingorani, A., Jayaraj, A., Kolluri, R., Murad, M. H., Obi, A. T., Ozsvath, K. J., Singh, M. J., Vayuvegula, S., & Welch, H. J. (2024). The 2023 Society for Vascular Surgery, American Venous Forum, and American Vein and Lymphatic Society clinical practice guidelines for the management of varicose veins of the lower extremities. Part II. *Journal of Vascular Surgery: Venous and Lymphatic Disorders, 12*(1), 101670. https://doi.org/10.1016/j.jvsv.2023.08.011

11. Gohel, M. S., Heatley, F., Liu, X., Bradbury, A., Bulbulia, R., Cullum, N., Epstein, D. M., Nyamekye, I., Poskitt, K. R., Renton, S., Warwick, J., Davies, A. H., & EVRA Trial Investigators. (2018). A randomized trial of early endovenous ablation in venous ulceration. *The New England Journal of Medicine, 378*(22), 2105–2114. https://doi.org/10.1056/NEJMoa1801214

12. Gohel, M. S., Mora, J., Szigeti, M., Epstein, D. M., Heatley, F., Bradbury, A., Bulbulia, R., Cullum, N., Nyamekye, I., Poskitt, K. R., Renton, S., Warwick, J., Davies, A. H., & Early Venous Reflux Ablation Trial Group. (2020). Long-term clinical and cost-effectiveness of early endovenous ablation in venous ulceration: A randomized clinical trial. *JAMA Surgery, 155*(12), 1113–1121. https://doi.org/10.1001/jamasurg.2020.3845

13. Goodman, E. A., Alexander, J. T., & Babrowski, T. A. (2025). Care of patients with chronic venous disease of the legs. *JAMA, 333*(19), 1722–1723. https://doi.org/10.1001/jama.2025.1704

14. Jones, J. E., Nelson, E. A., & Al-Hity, A. (2013). Skin grafting for venous leg ulcers. *Cochrane Database of Systematic Reviews*, 2013(1), CD001737. https://doi.org/10.1002/14651858.CD001737.pub4

15. Kakkos, S. K., & Nicolaides, A. N. (2018). Efficacy of micronized purified flavonoid fraction (Daflon®) on improving individual symptoms, signs and quality of life in patients with chronic venous disease: A systematic review and meta-analysis of randomized double-blind placebo-controlled trials. *International Angiology, 37*(2), 143–154. https://doi.org/10.23736/S0392-9590.18.03975-5

16. Lurie, F., Lal, B. K., Antignani, P. L., Blebea, J., Bush, R., Caprini, J., Davies, A., Forrestal, M., Jacobowitz, G., Kalodiki, E., Killewich, L., Lohr, J., Ma, H., Mosti, G., Partsch, H., Rooke, T., & Wakefield, T. (2019). Compression therapy after invasive treatment of superficial veins of the lower extremities: Clinical practice guidelines. *Journal of Vascular Surgery: Venous and Lymphatic Disorders, 7*(1), 17–28. https://doi.org/10.1016/j.jvsv.2018.10.002

17. Musil, D. (2022). Development of recommendations for the use of venoactive drugs in the treatment of chronic venous disease—Where they are effective and where they are not. *Vnitrni Lekarstvi, 68*(4), 234–239.

22. Ortega, M. A., Fraile-Martínez, O., García-Montero, C., Álvarez-Mon, M. A., Chaowen, C., Ruiz-Grande, F., Pekarek, L., Monserrat, J., Asúnsolo, A., García-Honduvilla, N., Álvarez-Mon, M., & Bujan, J. (2021). Understanding chronic venous disease: A critical overview of its pathophysiology and medical management. *Journal of Clinical Medicine, 10*(15), 3239. https://doi.org/10.3390/jcm10153239

23. Rabe, E., Guex, J. J., Puskas, A., Scuderi, A., Fernandez Quesada, F., & VCP Coordinators. (2012). Epidemiology of chronic venous disorders in geographically diverse populations: Results from the Vein Consult Program. *International Angiology, 31*(2), 105–115.
24. Rabe, E., Régnier, C., Goron, F., Salmat, G., & Pannier, F. (2020). The prevalence, disease characteristics and treatment of chronic venous disease: An international web-based survey. *Journal of Comparative Effectiveness Research, 9*(17), 1205–1218. https://doi.org/10.2217/cer-2020-0158
25. Raffetto, J. D., & Mannello, F. (2014). Pathophysiology of chronic venous disease. *International Angiology, 33*(3), 212–221.
26. Weenig, R. H., Davis, M. D. P., Dahl, P. R., & Su, W. P. D. (2002). Skin ulcers misdiagnosed as pyoderma gangrenosum. *The New England Journal of Medicine, 347*(18), 1412–1418. https://doi.org/10.1056/NEJMoa013383
27. Whiteley, M. S. (2022). Current best practice in the management of varicose veins. *Clinical, Cosmetic and Investigational Dermatology, 15*, 567–583. https://doi.org/10.2147/CCID.S294990

LIMFEDEM

Prim. doc. dr. Tanja Planinšek Ručigaj, dr. med., višja svetnica, specialistka dermatovenerologije in EFWH

Dermatovenerološka klinika, Univerzitetni klinični center Ljubljana

UVOD

Limfedem je praviloma napredujoče stanje, ki nastane zaradi zmanjšane transportne sposobnosti limfnega sistema in posledičnega kopičenja z beljakovinami bogate intersticijske tekočine v tkivih. V zgodnjih fazah se pogosto kaže predvsem kot otekanje uda ali drugega prizadetega predela, vendar gre za širše bolezensko dogajanje, pri katerem dolgotrajna limfna staza sproži vnetje, fibrozo, nalaganje maščobnega tkiva, spremembe kože in povečano dovzetnost za okužbe (Executive Committee of the International Society of Lymphology, 2020; Kayıran et al., 2017; Manrique et al., 2022). Zato limfedem ni zgolj estetska ali funkcionalna težava, temveč bolezen, ki pomembno vpliva na telesno zmogljivost, gibljivost, samopodobo, psihosocialno stanje in kakovost življenja pacienta (Manrique et al., 2022; Sayegh et al., 2017).

Limfni sistem ima ključno vlogo pri vzdrževanju tekočinskega ravnovesja v tkivih, transportu beljakovin, lipidov in imunskih celic ter pri imunskem nadzoru. Kadar je limfni odtok zmanjšan zaradi prirojene nepravilnosti, poškodbe, odstranitve ali zapore limfnih žil in bezgavk, se limfna tekočina ne more ustrezno vračati v krvni obtok. V tkivu se posledično začne kopičiti tekočina z visoko vsebnostjo beljakovin, ki spodbuja kronični vnetni odgovor. Ta proces postopoma vodi v aktivacijo fibroblastov, zadebelitev kože, povečano tvorbo vezivnega tkiva, adipogenezo in spremembe podkožja, zaradi česar edem sčasoma postane manj vtisljiv in težje reverzibilen (Executive Committee of the International Society of Lymphology, 2020; Manrique et al., 2022).

EPIDEMIOLOGIJA

Sekundarni limfedem je bistveno pogostejši od primarnega. V svetovnem merilu ostaja pomemben vzrok filariaza, zlasti v endemičnih območjih, medtem ko v razvitih zdravstvenih sistemih prevladujejo vzroki, povezani z zdravljenjem malignomov. Najpogosteje limfedem nastane po odstranitvi ali obsevanju bezgavk, operativnih posegih, brazgotinjenju, poškodbah, okužbah, vnetnih boleznih ali ob kronični venski insuficienci, kadar ti dejavniki poškodujejo

ali funkcionalno preobremenijo prej normalno razvit limfni sistem. V onkologiji ga najpogosteje srečamo po zdravljenju raka dojke, ginekoloških rakov, melanoma, uroloških rakov in drugih malignomov, pri katerih so bile odstranjene ali obsevane regionalne bezgavke (Executive Committee of the International Society of Lymphology, 2020; Knopf et al., 2026; Manrique et al., 2022; Sayegh et al., 2017).

Primarni limfedem je redkejši in je posledica razvojnih nepravilnosti limfnega sistema, kot so hipoplazija, aplazija, dilatacija ali funkcionalna okvara limfnih žil. Lahko je povezan z dednimi sindromi ali genetskimi spremembami, vendar pri številnih pacientih natančnega genetskega vzroka ne odkrijemo. Ker primarni limfedem zajema heterogeno skupino redkih bolezni, je natančna klinična diagnoza pomembna za izbiro ustreznega načrta zdravljenja, genetske diagnostike, spremljanja in preprečevanja poslabšanja. Pot pacienta po priporočilih delovne skupine VASCERN PPL poudarja strukturirano klinično oceno, usmerjene preiskave, diferencialno diagnostiko, genetsko testiranje, načrt zdravljenja ter spremljanje v sodelovanju med ekspertno in lokalno obravnavo (Devoogdt et al., 2024). Glede na sodobnejši algoritem St George's bolnišnice v Londonu primarne limfatične anomalije zajemajo sindrome, kjer je limfedem le eden od dodatnih znakov, generalizirano limfatično displazijo s prizadetostjo notranjih organov oziroma sistemsko prizadetostjo ter primarni limfedem s kongenitalnim ali poznejšim začetkom bolezni (Gordon et al., 2020, 2021). Glede na čas začetka limfedem klinično opisujemo kot kongenitalni limfedem, kadar je prisoten ob rojstvu ali v zgodnjem otroštvu, kot limfedem praecox, kadar se pojavi pred 35. letom, pogosto v puberteti, in kot limfedem tarda, kadar se pojavi pozneje v odrasli dobi (Executive Committee of the International Society of Lymphology, 2020; Manrique et al., 2022). Klinično se najpogosteje kaže na spodnjih okončinah, lahko pa prizadene tudi genitalno regijo, zgornje okončine ali druge predele telesa. Ker se lahko izrazi šele pozneje v življenju, se pri nekaterih pacientih primarni limfedem sprva napačno razlaga kot flebedem, debelost, lipalgija (prej lipedem) ali idiopatsko otekanje (Executive Committee of the International Society of Lymphology, 2020; Manrique et al., 2022).

Z epidemiološkega vidika je pomembna tudi naraščajoča prevalenca debelosti, saj lahko izrazito povečana telesna masa dodatno obremeni limfni sistem, zmanjša mobilnost, poslabša venski odtok in poveča tveganje za razvoj ali poslabšanje limfedema. Pri pacientih z debelostjo so pogosto prisotne tudi druge pridružene bolezni, kot so arterijska hipertenzija, sladkorna bolezen, kronična venska bolezen in ponavljajoče se okužbe kože, kar otežuje zdravljenje in zahteva še bolj usklajen multidisciplinarni pristop. Ta povezava je klinično pomembna, ker

debelost ni le spremljajoče stanje, temveč lahko deluje kot dejavnik, ki pospeši prehod iz reverzibilnega edema v kronično limfno preobremenitev (Manrique et al., 2022; Sayegh et al., 2017).

Patofiziološko je pri limfedemu ključno nesorazmerje med limfno obremenitvijo in transportno zmogljivostjo limfnega sistema. V začetnih fazah je lahko prisotno predvsem kopičenje tekočine, zato je edem mehkejši in bolj vtisljiv. Ob kronični limfni stazi pa se v tkivu kopičijo beljakovine, ki spodbujajo vnetje, fibrozo in spremembe maščobnega tkiva. Z napredovanjem bolezni se koža zadebeli, podkožje postane čvrstejše, edem pa manj odziven na elevacijo uda ali kratkotrajne ukrepe. To pojasnjuje, zakaj je zgodnja obravnava tako pomembna, saj je začetne faze lažje nadzorovati kot napredovale fibrotične oblike (Executive Committee of the International Society of Lymphology, 2020; Manrique et al., 2022).

Zakaj limfedem napreduje?

- Dolgotrajna limfna staza povzroči kopičenje z beljakovinami bogate tekočine v tkivih.
- Kopičenje beljakovin spodbuja kronično vnetje, fibrozo in spremembe podkožnega maščevja.
- Z napredovanjem bolezni postane oteklina manj vtisljiva in slabše odzivna na elevacijo uda.
- Zgodnja obravnava je pomembna, ker so začetne faze praviloma odzivnejše na zdravljenje kot napredovale fibrotične oblike.

KLINIČNA SLIKA

Klinična slika limfedema je odvisna od vzroka, lokalizacije, trajanja in stadija bolezni. Najpogosteje prizadene eno ali obe okončini, lahko pa se pojavi tudi na obrazu, vratu, trupu, dojki, prsni steni, genitalijah ali drugih predelih. V zgodnjih fazah pacienti pogosto navajajo občutek teže, napetosti, polnosti, tiščanja, zmanjšane gibljivosti ali utrujenosti prizadetega uda, opazijo pa lahko tudi, da so oblačila, obutev, prstani ali rokavi nenadoma tesnejši. Oteklina je sprva lahko prehodna; praviloma se poslabša čez dan, po obremenitvi, vročini ali daljšem stanju oziroma sedenju, po počitku ali elevaciji uda pa se delno zmanjša (Executive Committee of the International Society of Lymphology, 2020; Kayıran et al., 2017; Manrique et al., 2022).

V začetnem stadiju je edem običajno mehak in vtisljiv. Ko bolezen napreduje, postane tkivo čvrstejše, manj vtisljivo in bolj fibrozno. Koža se lahko zadebeli, izgubi elastičnost, pojavijo se hiperkeratoze, papilomatozne spremembe, globlje kožne gube, limforeja in ponavljajoče se

bakterijske okužbe. Pri napredovalem limfedemu, ki ga klasično opisujemo kot elefantiazo, pride do izrazitega povečanja obsega prizadetega predela, pomembne funkcionalne prizadetosti in izrazitih kožnih sprememb (Executive Committee of the International Society of Lymphology, 2020; Manrique et al., 2022).

Pomemben klinični znak je Stemmerjev znak, pri katerem kože na dorzalni strani drugega prsta roke ali noge ni mogoče privzdigniti v tanko kožno gubo. Pozitiven Stemmerjev znak podpira diagnozo limfedema, zlasti pri napredovali fibrozi, čeprav negativen znak ne izključuje zgodnjega limfedema. Pri limfedemu spodnjih okončin je značilna prizadetost stopala in prstov, kar pomaga pri razlikovanju od nekaterih drugih oblik otekanja, na primer od lipalgije, pri kateri so stopala needematozna (Executive Committee of the International Society of Lymphology, 2020; Manrique et al., 2022).

Mednarodno se pogosto uporablja stadijska opredelitev po International Society of Lymphology. Stadij 0 pomeni latentno ali subklinično fazo, ko je limfni transport že okvarjen, vidne otekline pa še ni; pacient lahko kljub temu opisuje občutek teže ali napetosti. Stadij I pomeni zgodnji, še »reverzibilni« limfedem, pri katerem je oteklina mehka, vtisljiva in se lahko zmanjša z elevacijo. Stadij II označuje spontano ireverzibilni limfedem, kjer se razvijata fibroza in čvrstejša konsistenca tkiva, zato elevacija ne zadostuje več. Stadij III pomeni napredovali limfedem z izrazito fibrozo, kožnimi spremembami, deformacijo uda in pomembno funkcionalno prizadetostjo (Executive Committee of the International Society of Lymphology, 2020).

Klinični znaki napredovanja

- V začetnem stadiju je oteklina pogosto mehka, vtisljiva in se lahko delno zmanjša po počitku ali elevaciji uda.
- Pri napredovanju bolezni postane podkožje čvrstejše, koža pa zadebeljena in manj elastična.
- Pozitiven Stemmerjev znak podpira diagnozo limfedema, predvsem pri napredovali fibrozi.
- Negativen Stemmerjev znak ne izključuje zgodnjega limfedema, zato je pomembna celostna klinična ocena.

DIAGNOSTIKA

Diagnoza limfedema je v veliki meri klinična in temelji na anamnezi, oceni dejavnikov tveganja, pregledu prizadetega predela, primerjavi obsegov in oceni kože ter podkožja. Pri

anamnezi so pomembni podatki o preteklih operacijah, odstranitvi bezgavk, radioterapiji, malignomih, poškodbah, okužbah, venskih boleznih, debelosti, družinski anamnezi otekanja, času začetka težav in dejavnikih, ki oteklino poslabšajo ali izboljšajo. Pri pacientih po onkološkem zdravljenju je treba limfedem aktivno iskati, ker se lahko razvije mesece ali leta po zdravljenju (Knopf et al., 2026; Sayegh et al., 2017).

Klinični pregled vključuje oceno porazdelitve edema, simetrije, vtisljivosti, fibroze, kožnih sprememb, gibljivosti sklepov in prisotnosti Stemmerjevega znaka. Merjenje obsegov okončin je preprosta in uporabna metoda za spremljanje, vendar mora biti izvedeno dosledno, vedno na enakih anatomskih mestih in pod podobnimi pogoji. Lahko se uporabljajo tudi serijske meritve obsega, izračun volumna uda ali bioimpedančna spektroskopija (Borman et al., 2022; Sayegh et al., 2017).

Bioimpedančna spektroskopija je posebej uporabna pri spremljanju pacientov z večjim tveganjem za limfedem, ker zazna spremembe zunajcelične tekočine še pred izrazitimi kliničnimi znaki. Njena največja vrednost je pri longitudinalnem spremljanju, zlasti po onkološkem zdravljenju, kjer primerjava z izhodiščno meritvijo omogoča zgodnejše ukrepanje. Rezultate je treba razlagati skupaj s kliničnim pregledom, saj metoda sama po sebi ne nadomesti ocene porazdelitve edema, fibroze, kože in funkcionalne prizadetosti (Borman et al., 2022; Sayegh et al., 2017).

Slikovne metode so indicirane, kadar diagnoza ni jasna, kadar je treba razlikovati limfedem od drugih vzrokov otekanja ali kadar se načrtuje kirurško zdravljenje. Limfoscintigrafija je tradicionalno obravnavana kot pomembna funkcionalna preiskava limfnega odtoka, saj pokaže transport radiooznačenega sledilca skozi limfni sistem. Limfografija z indocianin zelenim barvilom omogoča prikaz površinskih limfnih žil v realnem času in je uporabna predvsem pri zgodnjem odkrivanju limfne disfunkcije ter načrtovanju mikrokirurških posegov (Akita et al., 2013).

Magnetnoresonančna limfangiografija in druge napredne slikovne metode lahko prikažejo mehka tkiva, tekočino, fibrozo, maščobno komponento in limfne poti ter so koristne pri kompleksnih primerih, pri diferencialni diagnostiki in pri načrtovanju kirurškega zdravljenja. Kljub napredku slikovne diagnostike pa ostaja temeljna začetna obravnava dobra klinična ocena, saj je limfedem pogosto mogoče prepoznati že z natančno anamnezo in pregledom (Executive Committee of the International Society of Lymphology, 2020; Kayıran et al., 2017; Manrique et al., 2022; Myung et al., 2023).

Kaj spremljamo pri diagnostiki?

- Pri kliničnem pregledu je pomembna ocena porazdelitve edema, vtisljivosti, fibroze, kože in gibljivosti.
- Meritve obsegov morajo biti ponovljive, izvedene na enakih anatomskih mestih in v primerljivih pogojih.
- Bioimpedančna spektroskopija je posebej uporabna pri zgodnjem zaznavanju sprememb zunajcelične tekočine.
- Slikovne metode so posebej koristne, kadar diagnoza ni jasna ali kadar se načrtuje kirurško zdravljenje.

DIFERENCIALNA DIAGNOZA

Diferencialna diagnoza limfedema je široka, ker se otekanje okončin pojavlja pri številnih lokalnih in sistemskih boleznih. Najpogosteje je treba limfedem razlikovati od kronične venske insuficience, lipalgije, debelosti, edema kot posledico srčnega popuščanja, nepravilnega delovanja jeter ali ledvic, globoke venske tromboze, miksedema, z zdravili povzročenega edema, posttravmatskega edema in zapore limfnega ali venskega odtoka zaradi malignoma (Executive Committee of the International Society of Lymphology, 2020; Manrique et al., 2022).

Kronična venska insuficienca se pogosto kaže z otekanjem spodnjih okončin, občutkom teže, varicami, hiperpigmentacijami, lipodermatosklerozo in venskimi razjedami, zlasti v predelu goleni. Edem je običajno bolj izrazit proti večeru in se izboljša z elevacijo. Pri limfedemu je pogostejša prizadetost stopala in prstov, sčasoma se razvijejo fibroza, zadebelitev kože in pozitiven Stemmerjev znak. V praksi se venska bolezen in limfedem pogosto prekrivata, zato govorimo tudi o flebolimfedemu, pri katerem kronična venska hipertenzija preobremeni limfni sistem (Manrique et al., 2022).

Lipalgija je kronična bolezen maščobnega tkiva, ki skoraj izključno prizadene ženske in se kaže s simetričnim povečanjem podkožnega maščevja, najpogosteje na stegnih, kolkih in golenih, ob needematoznih stopalih. Za lipalgijo so značilni bolečina na pritisk, občutljivost tkiva, nagnjenost k pojavu modric in nesorazmerje med spodnjim in zgornjim delom telesa. V nasprotju z limfedemom je Stemmerjev znak pri lipalgiji praviloma negativen, stopala pa niso otečena. V napredovalih primerih se lahko lipalgiji pridruži sekundarni limfedem in takrat je klinična slika bolj kompleksna (Manrique et al., 2022).

Debelost lahko povzroči ali poslabša otekanje okončin, vendar je porazdelitev povečane telesne mase bolj generalizirana. Pri izraziti debelosti se lahko zaradi mehanske obremenitve, zmanjšane mobilnosti, venske insuficience in motene limfne funkcije razvije sekundarna limfna okvara. Pri diagnostiki je zato pomembno razlikovati med preprostim povečanjem maščobnega tkiva, lipalgijo, debelostjo z vensko komponento in pravim limfedemom (Manrique et al., 2022).

Sistemski edemi so pogosto obojestranski in povezani z drugimi kliničnimi znaki osnovne bolezni. Pri srčnem popuščanju so lahko prisotni dispneja, ortopneja in utrujenost, pri ledvični bolezni proteinurija ali moteno izločanje tekočine, pri jetrni bolezni ascites in hipoalbuminemija, pri hipotirozi pa utrujenost, suha koža, pridobivanje telesne mase in nevtisljiv miksedem. Z zdravili povzročeni edemi se lahko pojavijo pri uporabi nekaterih antihipertenzivov, nesteroidnih protivnetnih zdravil, hormonskega zdravljenja in drugih zdravil, zato je pregled pacientovega seznama zdravil nujen del obravnave (Executive Committee of the International Society of Lymphology, 2020; Manrique et al., 2022).

Globoka venska tromboza je pomembna akutna diferencialna diagnoza, zlasti pri nenadnem enostranskem otekanju, bolečini, občutku napetosti in spremembi barve uda. Ker je lahko življenjsko nevarna zaradi tveganja pljučne embolije, jo je treba ob sumu hitro izključiti z ustrezno diagnostiko. Prav tako je treba pri hitro napredujočem, bolečem ali netipičnem edemu pomisliti na malignomsko zaporo, ponovitev raka ali drugo tumorsko infiltracijo, posebej pri pacientih z onkološko anamnezo (Manrique et al., 2022).

Na kaj ne smemo pozabiti pri otekanju uda?

- Limfedem je treba razlikovati od flebedema, lipalgije, debelosti, sistemskih edemov in globoke venske tromboze.
- Nenadno enostransko otekanje z bolečino in spremembo barve uda zahteva hitro izključitev globoke venske tromboze.
- Pri hitro napredujočem ali netipičnem edemu je treba pomisliti tudi na zaporo zaradi ponovitev raka.
- Prizadetost stopala in prstov ter pozitiven Stemmerjev znak govorita bolj v prid limfedemu kot lipalgiji.

ZDRAVLJENJE

Zdravljenje limfedema je dolgotrajno in večplastno, saj mora hkrati zmanjševati oteklino, preprečevati napredovanje bolezni, ohranjati funkcijo, varovati kožo, preprečevati okužbe, lajšati simptome in izboljševati kakovost življenja. Čeprav popolnega ozdravljenja pacientov ni mogoče doseči, lahko z ustrezno in dosledno obravnavo pomembno zmanjšamo oteklino, izboljšamo gibljivost, ublažimo občutek teže ter zmanjšamo tveganje za zaplete (Executive Committee of the International Society of Lymphology, 2020; Kayıran et al., 2017; Manrique et al., 2022).

Temelj konzervativnega zdravljenja je kompleksno dekongestivno zdravljenje, ki vključuje kompresijsko zdravljenje, terapevtsko vadbo, nego kože in izobraževanje pacienta. V intenzivni fazi je cilj zmanjšanje volumna uda z večplastnim povijanjem s kratkoelastičnimi povoji, aktivacijo mišične črpalke in natančno nego kože. Po zmanjšanju otekline sledi vzdrževalna faza, v kateri ima osrednjo vlogo redna uporaba individualno prilagojenih kompresijskih oblačil oziroma pripomočkov, nadaljevanje vadbe, nega kože in spremljanje stanja (Executive Committee of the International Society of Lymphology, 2020; Kayıran et al., 2017).

Kompresijsko zdravljenje je eden najpomembnejših delov zdravljenja. Zunanja kompresija zmanjša filtracijo tekočine v intersticij, podpira tkiva, izboljša vračanje tekočine iz tkiva v obtok in poveča učinkovitost mišične črpalke. Izbira kompresijskega pripomočka je individualna in je odvisna od stadija limfedema, obsega uda, oblike okončine, stanja kože, spretnosti pacienta za nameščanje pripomočkov, od pridruženih bolezni in ciljev zdravljenja (Tabela 1). Pri napredovalem limfedemu so pogosto potrebni po meri izdelani plosko pleteni kompresijski pripomočki, ker se bolje prilagodijo nepravilni obliki uda in učinkoviteje nadzorujejo fibrotično tkivo. Za uspeh zdravljenja je ključno, da pacient razume namen uporabe kompresije, zna pripomoček pravilno namestiti in ga redno uporablja. V retrospektivni klinični raziskavi bolnic s sekundarnim limfedemom po zdravljenju raka dojke in ginekoloških rakov je bilo kompresijsko zdravljenje učinkovito pri zmanjšanju limfedema, po uvedbi ustreznega zdravljenja pa v opazovani skupini niso zabeležili novih primerov erizipela, kar podpira pomen zgodnje in dosledne kompresijske obravnave (Executive Committee of the International Society of Lymphology, 2020; Planinšek Ručigaj & Tlaker Žunter, 2015; Sayegh et al., 2017).

Tabela 1: Izbira kompresijskega pripomočka glede na lokalizacijo, razred in indikacijo

Kompresijski pripomočki za spodnje okončine	Pritisk	Najpogostejše indikacije
Razred I, plosko tkani	18–21 mmHg	Otroci; prsti; začetne oziroma blage oblike otekanja, kadar je potreben nižji pritisk.
Razred II, krožno tkani	23–33 mmHg	Limfedem stadija I; vzdrževalno zdravljenje pri blažjem limfedemu z ustrezno obliko uda.
Razred III, krožno tkani	34–46 mmHg	Limfedem stadija II, kadar oblika uda dopušča uporabo krožno tkanega pripomočka; lipalgija.
Razred III, plosko tkani	34–46 mmHg	Limfedem stadija III; izrazitejše spremembe oblike uda ali fibrotično tkivo; lipalgija.
7Razred IV, plosko tkani	Več kot 46 mmHg	Napredovali limfedem stadija III; izrazita fibroza, deformacija uda ali potreba po zelo visoki kompresiji.
Kompresijski pripomočki za zgornje okončine	**Pritisk**	**Najpogostejše indikacije**
Razred I, plosko tkani	18–21 mmHg	Otroci; prsti; začetne ali blage oblike otekanja, kadar je potreben nižji pritisk.
Razred I, krožno tkani	18–21 mmHg	Limfedem stadija I; vzdrževalno zdravljenje pri blažjem limfedemu zgornje okončine.
Razred II, krožno tkani	23–33 mmHg	Limfedem stadija II; izrazitejši limfedem zgornje okončine brez večjih sprememb oblike uda.
Razred II, plosko tkani	23–33 mmHg	Limfedem stadija III; nepravilna oblika uda, fibroza ali potreba po stabilnejšem materialu.

Dokazi o dodatni koristi ročne limfne drenaže pri limfedemu so neenotni in vse bolj kažejo na to, da pri številnih pacientih to ni ključni terapevtski ukrep. V randomiziranih raziskavah pri limfedemu roke po zdravljenju raka dojke dodatek ročne limfne drenaže k standardni obravnavi, ki je vključevala kompresijo, vadbo, izobraževanje pacienta oziroma kompleksno dekongestivno zdravljenje, ni prinesel pomembnega dodatnega zmanjšanja volumna edema (Andersen et al., 2000; Devoogdt et al., 2011; Liu et al., 2023; Tambour et al., 2018). Metaanaliza randomiziranih raziskav prav tako ni podprla uporabe ročne limfne drenaže za preprečevanje ali zdravljenje limfedema po zdravljenju raka dojke, Cochraneov pregled pa je pokazal, da je morebitna dodatna korist ob intenzivnem kompresijskem povijanju lahko omejena predvsem na blage do zmerne oblike in da so dokazi zaradi majhnih raziskav ter metodoloških omejitev negotovi (Ezzo et al., 2015; Huang et al., 2013). Sistematični pregledi dodatno poročajo o nejasnem vplivu ročne limfne drenaže na z zdravjem povezano kakovost življenja pri limfedemu oziroma mešanem edemu (Müller et al., 2018; Thompson et al., 2021). Tudi novejše primerjalne raziskave kažejo omejeno dodano vrednost ročne limfne drenaže: v

raziskavi EFforT-BCRL so bile izboljšave podobne pri fluoroskopsko vodeni, tradicionalni in placebo ročni limfni drenaži, pri sekundarnem limfedemu spodnjih okončin pa so bile v posameznih raziskavah druge kombinacije ali mehanski pristopi primerljivi oziroma učinkovitejši od same ročne limfne drenaže (De Vrieze et al., 2022; Ma et al., 2025; Schiltz et al., 2024). Zato je ročno limfno drenažo smiselno obravnavati kot izbirni podporni ukrep le pri izbranih pacientih, medtem ko ostajajo kompresijsko zdravljenje, terapevtska vadba, nega kože, izobraževanje pacienta in dolgoročno spremljanje osrednji elementi zdravljenja limfedema.

Vadba je pomemben del zdravljenja, ker aktivacija mišične črpalke spodbuja limfni in venski povratek. V preteklosti so pacientom pogosto svetovali izogibanje obremenitvam, vendar sodobni pristop poudarja postopno, nadzorovano in redno telesno dejavnost. Pri pacientih z limfedemom so primerne vaje za gibljivost, moč, vzdržljivost in dihanje, ob tem pa je treba obremenitve stopnjevati postopoma in spremljati odziv prizadetega uda (Sayegh et al., 2017).

Koža pri limfedemu je zaradi raztezanja, fibroze, slabše lokalne odpornosti in pogostih kožnih gub bolj dovzetna za razpoke, maceracijo, glivične okužbe in celulitis. Pacienta je treba naučiti vsakodnevnega umivanja, temeljitega sušenja kožnih gub in medprstnih prostorov, redne uporabe indiferentnih pripravkov za ohranjanje kožne bariere, pravilnega striženja nohtov in zaščite kože pred poškodbami. Vsaka rana, razpoka, vnetje ob nohtu, glivična okužba ali pik žuželke lahko predstavlja vstopno mesto za bakterijsko okužbo. Pri znakih celulitisa ali erizipela, kot so nenadna rdečina, toplota, bolečina, hitro povečanje otekline, mrzlica ali povišana telesna temperatura, je potrebna takojšnja strokovna obravnava, saj lahko okužba hitro napreduje, dodatno poškoduje limfne poti in poslabša limfedem (Executive Committee of the International Society of Lymphology, 2020; Manrique et al., 2022; Rodriguez et al., 2020).

Izobraževanje pacienta je enako pomembno kot samo zdravljenje. Pacient mora razumeti, da je limfedem kronično stanje, pri katerem je dolgoročni uspeh odvisen od rednega izvajanja ukrepov, pravilne uporabe kompresije, vsakodnevne nege kože, pravočasnega prepoznavanja okužbe, primerne telesne dejavnosti in realnih pričakovanj glede poteka bolezni. Pomembno je tudi, da zna pacient ukrepati ob nenadnem povečanju otekline, bolečini, rdečini, povišani temperaturi ali poškodbi kože, saj lahko hitro zdravljenje zapletov prepreči dodatno poslabšanje limfne funkcije (Executive Committee of the International Society of Lymphology, 2020; Manrique et al., 2022).

Vsakodnevni ukrepi pri limfedemu

- Redna uporaba ustreznega kompresijskega pripomočka pomaga nadzorovati oteklino in preprečevati napredovanje bolezni.
- Postopna in redna telesna dejavnost spodbuja mišično črpalko ter podpira limfni in venski povratek.
- Vsakodnevna nega kože zmanjšuje tveganje za razpoke, maceracijo, glivične okužbe in bakterijske zaplete.
- Pacient mora znati prepoznati nenadno poslabšanje otekline, rdečino, bolečino, toploto ali povišano telesno temperaturo, ker lahko ti znaki pomenijo akutno okužbo.

Kirurško zdravljenje pride v poštev pri izbranih pacientih, zlasti kadar konzervativno zdravljenje ne zadostuje, kadar je prisotna pomembna funkcionalna prizadetost ali kadar slikovna diagnostika pokaže anatomske možnosti za rekonstruktivni poseg. Med rekonstruktivne kirurške metode za izboljšanje limfnega odtoka sodijo limfovenske anastomoze oziroma limfovenski obvodi, pri katerih se limfne žile povežejo z drobnimi venami, ter prenos vaskulariziranih bezgavk, pri katerem se v prizadeto področje presadi dobro prekrvljeno bezgavčno tkivo. Izbira metode je odvisna od stadija bolezni, prehodnosti limfnih žil, stopnje fibroze, lokalnih anatomskih razmer in izkušenj kirurškega tima. Limfovenske anastomoze so primernejše pri zgodnejših stadijih z ohranjenimi limfnimi žilami, medtem ko je prenos vaskulariziranih bezgavk pogosto uporaben pri napredovalejših oblikah ali kadar funkcionalnih limfnih žil za anastomozo ni dovolj. Cilj teh posegov je izboljšati limfni odtok. Pri napredovalih oblikah, kjer prevladujeta fibroza in maščobno preoblikovanje tkiva, se lahko uporabljajo redukcijski posegi, kot je liposukcija pri limfedemu, vendar ti praviloma zahtevajo doživljenjsko kompresijsko zdravljenje (Executive Committee of the International Society of Lymphology, 2020; Kayıran et al., 2017; Manrique et al., 2022; Theiner et al., 2025).

Farmakološko zdravljenje ima omejeno vlogo. Diuretiki niso standardno zdravljenje limfedema, ker ne odpravljajo osnovne motnje limfnega transporta in praviloma niso učinkoviti pri z beljakovinami bogatem limfnem edemu, razen kadar je sočasno prisoten sistemski vzrok zadrževanja tekočine, na primer srčno ali ledvično popuščanje. Antibiotiki so potrebni pri akutnih bakterijskih okužbah kože in podkožja, pri pacientih s pogostimi ponovitvami celulitisa pa moramo razmisliti o preventivnem antibiotičnem zdravljenju. Protibolečinsko zdravljenje, zdravljenje glivičnih okužb in erizipela oziroma celulitisa, obravnava ran in zdravljenje pridruženih bolezni so pomembni podporni ukrepi, vendar morajo biti vedno vključeni v

celostni načrt obravnave (Executive Committee of the International Society of Lymphology, 2020; Manrique et al., 2022).

Zdravljenje limfedema mora biti multidisciplinarno. V obravnavo so lahko vključeni zdravnik specialist, limfterapevt, medicinska sestra, fizioterapevt, delovni terapevt, dietetik, psiholog, kirurg, onkolog, dermatolog, angiolog ali specialist fizikalne in rehabilitacijske medicine. Za pacienta je najpomembnejše, da prejme usklajena navodila, realna pričakovanja in dolgoročno podporo. Slovenska priporočila za obravnavo pacientov z limfedemom poudarjajo celostno, stopenjsko in individualno prilagojeno zdravljenje, ki vključuje kompresijsko zdravljenje, nego kože, vadbo, izobraževanje pacienta, obravnavo zapletov in dolgoročno spremljanje pacienta. Cilj ni zgolj zmanjšati obseg uda, temveč izboljšati njegovo funkcijo, preprečiti okužbe, ohraniti kožno integriteto, zmanjšati bolečino in omogočiti čim bolj kakovostno vsakdanje življenje pacientov (Executive Committee of the International Society of Lymphology, 2020; Manrique et al., 2022; Planinšek Ručigaj et al., 2018).

V slovenskem prostoru je za obravnavo onkološkega sekundarnega limfedema posebej pomembna Klinična pot obravnave pacientov s sekundarnim limfedemom. Obravnava mora biti usmerjena v pacienta; ključni cilji so ozaveščanje pacientov in zdravstvenih delavcev, zgodnja prepoznava limfedema, pravočasna postavitev diagnoze, začetek zdravljenja ter aktivno sodelovanje pacienta v celotnem procesu. Klinična pot opredeljuje dejavnike tveganja po onkološkem zdravljenju, diagnostične kriterije, stadije po ISL, ambulantni potek obravnave, meritve obsegov, fizioterapevtsko obravnavo, kontraindikacije za posamezne metode, izbor medicinskih kompresijskih pripomočkov za zgornji in spodnji ud ter pisna navodila, ki jih pacient prejme za samostojno izvajanje ukrepov doma (Puzić Ravnjak et al., 2024).

ZAPLETI

Zapleti limfedema so pomemben del klinične obravnave, saj neposredno vplivajo na prognozo, kakovost življenja in potrebo po zgodnjem zdravljenju (Executive Committee of the International Society of Lymphology, 2020; Manrique et al., 2022). Najpogostejši zapleti so ponavljajoči se celulitis ali erizipel, glivične okužbe kože in medprstnih prostorov, limforeja, kronične rane, hiperkeratoze, papilomatozne spremembe, bolečina, zmanjšana gibljivost in psihosocialna obremenitev (Executive Committee of the International Society of Lymphology, 2020; Manrique et al., 2022; Rodriguez et al., 2020). Vsaka akutna okužba lahko dodatno poškoduje limfne poti in poslabša limfedem, zato sta zgodnje prepoznavanje okužbe ter dosledna nega kože ključna preventivna ukrepa (Executive Committee of the International

Society of Lymphology, 2020; Rodriguez et al., 2020). Pomembna je tudi ugotovitev, da je lahko subklinični limfedem prisoten že pri pacientih po erizipelu in da lahko predstavlja dejavnik tveganja za ponovitve, kar dodatno podpira pomen zgodnjega prepoznavanja okvare limfnih poti in uporabo kompresije pri pacientih z erizipelom (Merzel Šabović & Planinšek Ručigaj, 2025). Pri pacientkah s sekundarnim limfedemom po zdravljenju raka dojke in ginekoloških rakov je bil nezdravljeni limfedem pomemben predispozicijski dejavnik za erizipel, po uvedbi ustreznega zdravljenja pa v raziskavi niso zabeležili novih primerov erizipela (Planinšek Ručigaj & Tlaker Žunter, 2015). Pri dolgotrajnem in napredovalem limfedemu je treba biti pozoren tudi na redke, vendar resne zaplete, kot so obsežne deformacije uda, izrazita funkcionalna prizadetost in zelo redko razvoj malignih žilnih tumorjev v kronično prizadetem tkivu (Executive Committee of the International Society of Lymphology, 2020; Manrique et al., 2022).

SPREMLJANJE PACIENTA

Spremljanje pacienta z limfedemom mora biti dolgoročno in prilagojeno stadiju bolezni, tveganju za napredovanje ter pacientovi sposobnosti za samostojno izvajanje priporočenih ukrepov. Ob kontrolnih pregledih je smiselno oceniti obseg ali volumen prizadetega predela, stanje kože, pogostost okužb, ustreznost kompresijskega pripomočka, bolečino, gibljivost, telesno maso in vpliv bolezni na vsakodnevno delovanje. Slovenska priporočila posebej poudarjajo redno spremljanje učinkovitosti kompresijskega zdravljenja, preverjanje ustreznosti pripomočkov, izobraževanje pacienta, zgodnje prepoznavanje okužb in prilagajanje obravnave glede na stadij bolezni, pridružene bolezni in zmožnost samostojnega izvajanja ukrepov. Pri primarnem in pediatričnem limfedemu pot pacienta po VASCERN PPL posebej poudarja pravočasno diagnozo, izogibanje nepotrebnim preiskavam, povezovanje ekspertnega centra z lokalno obravnavo, genetsko svetovanje oziroma testiranje, kadar je indicirano, ter jasno opredeljen dolgoročni načrt spremljanja. Pri pacientih po onkološkem zdravljenju je koristno zgodnje presejanje, saj lahko pravočasno zaznavanje subkliničnih sprememb omogoči hitrejšo uvedbo kompresije, izobraževanja pacienta in drugih ukrepov še pred razvojem napredovale fibroze (Borman et al., 2022; Devoogdt et al., 2024; Executive Committee of the International Society of Lymphology, 2020; Planinšek Ručigaj et al., 2018; Sayegh et al., 2017).

Dolgoročno spremljanje in preprečevanje zapletov

- Spremljanje stanja limfedema mora vključevati obseg ali volumen prizadetega predela, stanje kože, bolečino, gibljivost in funkcionalne omejitve.
- Ustreznost kompresijskega pripomočka je treba redno preverjati, ker se obseg uda in potrebe pacienta sčasoma lahko spreminjajo.
- Ponavljajoče se okužbe lahko dodatno poškodujejo limfne poti, zato sta zgodnje prepoznavanje in hitro zdravljenje zapletov ključna.
- Dolgoročni uspeh temelji na povezavi med kompresijskim zdravljenjem, nego kože, gibanjem, izobraževanjem pacienta in rednim spremljanjem.

ZAKLJUČEK

Limfedem je kronična bolezen limfnega sistema, pri kateri moten limfni odtok postopoma vodi v kopičenje z beljakovinami bogate tekočine, kronično vnetje, fibrozo, preoblikovanje podkožnega maščevja in značilne kožne spremembe. Nastane lahko kot posledica prirojene ali dedne okvare limfnega sistema, pogosteje pa sekundarno po onkološkem zdravljenju, okužbah, poškodbah, venski bolezni ali drugih stanjih, ki poškodujejo ali funkcionalno preobremenijo limfni sistem. Ker se klinična slika razvija postopoma, od občutka teže in blage prehodne otekline do napredovalega, fibroznega in funkcionalno omejujočega limfedema, je zgodnje prepoznavanje bolezni odločilno za preprečevanje napredovanja, ponavljajočih se okužb in zmanjšanja kakovosti življenja. Uspešna obravnava temelji na natančni klinični oceni, razlikovanju od drugih oblik edema, doslednem kompresijskem zdravljenju, negi kože, izobraževanju pacienta in dolgoročnem multidisciplinarnem spremljanju (Executive Committee of the International Society of Lymphology, 2020; Manrique et al., 2022).

VPRAŠANJA ZA RAZMISLEK

1. Kako bi razložili razliko med prehodno oteklino, ki se zmanjša po počitku ali elevaciji uda, in limfedemom, pri katerem se zaradi dolgotrajne limfne staze postopoma razvijajo trajnejše spremembe tkiva?
2. Kako lahko pozitivni Stemmerjev znak pomaga pri prepoznavanju limfedema in zakaj negativen znak še ne izključuje zgodnje bolezni?
3. Kako lahko redna uporaba kompresijskega pripomočka, gibanje in skrb za kožo skupaj prispevajo k preprečevanju poslabšanja limfedema?
4. Zakaj je pri nenadni rdečini, toploti, bolečini, povečanju otekline ali povišani telesni temperaturi pomembno hitro ukrepanje?

5. Katere vsakodnevne navade lahko pacientu pomagajo zmanjšati tveganje za poškodbe kože, okužbe in ponavljajoče se poslabšanje limfedema?

LITERATURA

1. Akita, S., Mitsukawa, N., Kazama, T., Kuriyama, M., Kubota, Y., Omori, N., Koizumi, T., Kosaka, K., Uno, T., & Satoh, K. (2013). Comparison of lymphoscintigraphy and indocyanine green lymphography for the diagnosis of extremity lymphoedema. *Journal of Plastic, Reconstructive & Aesthetic Surgery, 66*(6), 792–798. https://doi.org/10.1016/j.bjps.2013.02.023
2. Andersen, L., Højris, I., Erlandsen, M., & Andersen, J. (2000). Treatment of breast-cancer-related lymphedema with or without manual lymphatic drainage: A randomized study. *Acta Oncologica, 39*(3), 399–405. https://doi.org/10.1080/028418600750013186
3. Borman, P., Yaman, A., Doğan, L., Arıkan Dönmez, A., Koyuncu, E. G., Balcan, A., Aksoy, S., Özaslan, C., Akın, R., & Üneş, K. (2022). The comparative frequency of breast cancer-related lymphedema determined by bioimpedance spectroscopy and circumferential measurements. *European Journal of Breast Health, 18*(2), 148–154. https://doi.org/10.4274/ejbh.galenos.2022.2021-9-2
4. De Vrieze, T., Gebruers, N., Nevelsteen, I., Thomis, S., De Groef, A., Tjalma, W. A. A., Belgrado, J.-P., Vandermeeren, L., Monten, C., Hanssens, M., Asnong, A., Dams, L., Van der Gucht, E., Heroes, A.-K., & Devoogdt, N. (2022). Does manual lymphatic drainage add value in reducing suprafascial fluid accumulation and skin elasticity in patients with breast cancer-related lymphedema? *Physical Therapy, 102*(12), pzac137. https://doi.org/10.1093/ptj/pzac137
5. Devoogdt, N., Christiaens, M.-R., Geraerts, I., Truijen, S., Smeets, A., Leunen, K., Neven, P., & Van Kampen, M. (2011). Effect of manual lymph drainage in addition to guidelines and exercise therapy on arm lymphoedema related to breast cancer: Randomised controlled trial. *BMJ, 343*, d5326. https://doi.org/10.1136/bmj.d5326
6. Devoogdt, N., Thomis, S., Belva, F., Dickinson-Blok, J., Fourgeaud, C., Giacalone, G., Karlsmark, T., Kavola, H., Keeley, V., Marques, M. L., Mansour, S., Nissen, C. V., Nørregaard, S., Oberlin, M., Ručigaj, T. P., Somalo-Barranco, G., Suominen, S., Van Duinen, K., Vignes, S., & Damstra, R. (2024). The VASCERN PPL working group patient pathway for primary and paediatric lymphoedema. *European Journal of Medical Genetics, 67*, 104905. https://doi.org/10.1016/j.ejmg.2023.104905
7. Executive Committee of the International Society of Lymphology. (2020). The diagnosis and treatment of peripheral lymphedema: 2020 consensus document of the International Society of Lymphology. *Lymphology, 53*(1), 3–19. https://doi.org/10.2458/lymph.4649
8. Ezzo, J., Manheimer, E., McNeely, M. L., Howell, D. M., Weiss, R., Johansson, K. I., Bao, T., Bily, L., Tuppo, C. M., Williams, A. F., & Karadibak, D. (2015). Manual lymphatic drainage for lymphedema following breast cancer treatment. *Cochrane Database of Systematic Reviews, 2015*(5), CD003475. https://doi.org/10.1002/14651858.CD003475.pub2
9. Gordon, K., Varney, R., Keeley, V., Riches, K., Jeffery, S., Van Zanten, M., Mortimer, P., Ostergaard, P., & Mansour, S. (2020). Update and audit of the St George's classification algorithm of primary lymphatic anomalies: A clinical and molecular approach to diagnosis. *Journal of Medical Genetics, 57*(10), 653–659. https://doi.org/10.1136/jmedgenet-2019-106084
10. Gordon, K., Mortimer, P. S., Van Zanten, M., Jeffery, S., Ostergaard, P., & Mansour, S. (2021). The St George's classification algorithm of primary lymphatic anomalies. *Lymphatic Research and Biology, 19*(1), 25–30. https://doi.org/10.1089/lrb.2020.0104
11. Huang, T.-W., Tseng, S.-H., Lin, C.-C., Bai, C.-H., Chen, C.-S., Hung, C.-S., Wu, C.-H., & Tam, K.-W. (2013). Effects of manual lymphatic drainage on breast cancer-related lymphedema: A systematic review and meta-analysis of randomized controlled trials. *World Journal of Surgical Oncology, 11*, 15. https://doi.org/10.1186/1477-7819-11-15

12. Kayıran, O., De La Cruz, C., Tane, K., & Soran, A. (2017). Lymphedema: From diagnosis to treatment. *Turkish Journal of Surgery, 33*(2), 51–57. https://doi.org/10.5152/turkjsurg.2017.3870
13. Knopf, E., Childers, L. T., Woodward, M., Gray, I. M., Childers, J. T., & Ahmad, S. (2026). Comprehensive overview of management and risk assessment of breast cancer-related lymphedema: A multidisciplinary approach. *Frontiers in Oncology, 16*, 1796657. https://doi.org/10.3389/fonc.2026.1796657
14. Liu, Y., Zhao, X., Song, J., Zhao, W., Ge, Y., & Guan, J. (2023). The effect of manual lymph drainage and compression bandaging for stage 2 breast cancer-related lymphedema: A randomized controlled trial. *Lymphatic Research and Biology, 21*(5), 479–484. https://doi.org/10.1089/lrb.2022.0074
15. Ma, J., Wang, H., Li, Y., Guo, X., Xie, M., Wang, X., Mao, L., Xing, D., Shen, L., Chen, D., & Wang, J. (2025). Effectiveness of isokinetic muscle training combined with manual lymphatic drainage on secondary lower extremity lymphedema following gynecologic cancer surgery. *Frontiers in Bioengineering and Biotechnology, 13*, 1568003. https://doi.org/10.3389/fbioe.2025.1568003
16. Manrique, O. J., Bustos, S. S., Ciudad, P., Adabi, K., Chen, W. F., Forte, A. J., Cheville, A. L., Jakub, J. W., McLaughlin, S. A., & Chen, H. C. (2022). Overview of lymphedema for physicians and other clinicians: A review of fundamental concepts. *Mayo Clinic Proceedings, 97*(10), 1920–1935. https://doi.org/10.1016/j.mayocp.2020.01.006
17. Merzel Šabović, E. K., & Planinšek Ručigaj, T. (2025). Prevalence of pre-existing subclinical leg lymphedema in patients with erysipelas. *Journal of Cutaneous Medicine and Surgery, 29*(3). https://doi.org/10.1177/12034754241308239
18. Müller, M., Klingberg, K., Wertli, M. M., & Carreira, H. (2018). Manual lymphatic drainage and quality of life in patients with lymphoedema and mixed oedema: A systematic review of randomised controlled trials. *Quality of Life Research, 27*(6), 1403–1414. https://doi.org/10.1007/s11136-018-1796-5
19. Myung, Y., Park, S., Kim, B. R., Yang, E. J., Park, J. K. H., & Kang, Y. (2023). Validation of a lymphedema index score based on noncontrast magnetic resonance lymphangiography: Correlation with clinical staging and indocyanine green lymphangiography. *Lymphatic Research and Biology, 21*(1), 70–77. https://doi.org/10.1089/lrb.2021.0092
20. Planinšek Ručigaj, T., & Tlaker Žunter, V. (2015). Lymphedema after breast and gynecological cancer: A frequent, chronic, disabling condition in cancer survivors. *Acta Dermatovenerologica Croatica, 23*(2), 101–107.
21. Planinšek Ručigaj, T., Kozak, M., Slana, A., Bešić, N., Cokan Vujkovac, A., Grmek, M., Stritar, A., & Kecelj, N. (2018). Priporočila za obravnavo pacientov z limfedemom. *Zdravniški vestnik, 87*(7–8), 393–402. URN:NBN:SI:DOC-QFP6JYRP
22. Puzić Ravnjak, N., Brekalo, N., Milošević, Ž., Đukić, S., & Planinšek Ručigaj, T. (2024). *Klinična pot obravnave pacientov s sekundarnim limfedemom na Onkološkem inštitutu Ljubljana* [Elektronski vir]. Onkološki inštitut Ljubljana.
23. Rodriguez, J. R., Hsieh, F., Huang, C.-T., Tsai, T.-J., Chen, C., & Cheng, M.-H. (2020). Clinical features, microbiological epidemiology and recommendations for management of cellulitis in extremity lymphedema. *Journal of Surgical Oncology, 121*(1), 25–36. https://doi.org/10.1002/jso.25525
24. Sayegh, H. E., Asdourian, M. S., Swaroop, M. N., Brunelle, C. L., Skolny, M. N., Salama, L., & Taghian, A. G. (2017). Diagnostic methods, risk factors, prevention, and management of breast cancer-related lymphedema: Past, present, and future directions. *Current Breast Cancer Reports, 9*(2), 111–121. https://doi.org/10.1007/s12609-017-0237-8
25. Schiltz, D., Eibl, D., Mueller, K., Biermann, N., Prantl, L., & Taeger, C. D. (2024). Therapist versus machine—Immediate effects of manual versus mechanical lymphatic drainage in patients with secondary lymphedema. *Journal of Clinical Medicine, 13*(5), 1277. https://doi.org/10.3390/jcm13051277
26. Tambour, M., Holt, M., Speyer, A., Christensen, R., & Gram, B. (2018). Manual lymphatic drainage adds no further volume reduction to complete decongestive therapy on breast cancer-related

lymphoedema: A multicentre, randomised, single-blind trial. *British Journal of Cancer, 119*(10), 1215–1222. https://doi.org/10.1038/s41416-018-0306-4
27. Theiner, S., Lacková, M., Russo, R., Dvořák, Z., Lipový, B., & Knoz, M. (2025). Comparison of lymphovenous anastomosis and vascularized lymph node transfer in lymphedema treatment: A literature review. *Acta Chirurgiae Plasticae, 67*(1), 42–54. https://doi.org/10.48095/ccachp202542
28. Thompson, B., Gaitatzis, K., Janse de Jonge, X., Blackwell, R., & Koelmeyer, L. A. (2021). Manual lymphatic drainage treatment for lymphedema: A systematic review of the literature. *Journal of Cancer Survivorship, 15*(2), 244–258. https://doi.org/10.1007/s11764-020-00928-1

LIPALGIJA

Prim. doc. dr. Tanja Planinšek Ručigaj, dr. med., višja svetnica, specialistka dermatovenerologije in EFWH

Dermatovenerološka klinika, Univerzitetni klinični center Ljubljana

UVOD

Lipalgija je kronična bolezen maščobnega tkiva, ki je bila klasično opisana v zgodnji literaturi (Wold et al., 1951). V zadnjih letih se zaradi omejitev izraza »lipedem«, ki lahko napačno poudarja edem kot osrednjo značilnost bolezni, vse pogosteje uporablja termin »lipohyperplasia dolorosa (LiDo)« oziroma izraz lipalgija (Brenner et al., 2023; Faerber et al., 2024). Zanjo je značilna nesorazmerna porazdelitev podkožnega maščevja, predvsem na spodnjih okončinah, ob relativno manj izrazitem kopičenju maščevja na trupu (Faerber et al., 2024; Forner-Cordero et al., 2021). Bolezen je pogosto spregledana ali napačno diagnosticirana, najpogosteje kot debelost ali limfedem. Kljub sočasni prisotnosti debelosti pri nekaterih pacientih lipalgija predstavlja samostojno patološko entiteto (Okhovat & Alavi, 2015; Reich-Schupke et al., 2017). Z napredovanjem bolezni lahko pride do razvoja sekundarnega limfedema, kar dodatno poslabša klinično stanje (Okhovat & Alavi, 2015; Reich-Schupke et al., 2017).

Lipalgija ni zgolj estetska težava, temveč kompleksna kronična bolezen z izrazitim vplivom na funkcionalnost in kakovost življenja bolnic (Forner-Cordero et al., 2021). Zaradi nezadostnega poznavanja bolezni je diagnostični zamik lahko večleten, kar lahko vodi v poslabšanje simptomov, večjo psihosocialno obremenitev in oteženo obravnavo.

PATOFIZIOLOGIJA

Natančni mehanizmi nastanka lipalgije niso v celoti pojasnjeni, vendar gre najverjetneje za multifaktorski proces (Okhovat & Alavi, 2015). Predlagani patofiziološki mehanizmi vključujejo hipertrofijo in/ali hiperplazijo adipocitov, povečano krhkost kapilar z nagnjenostjo k modricam, kronično nizkointenzivno vnetje z infiltracijo makrofagov, moteno delovanje limfnega in venskega sistema s kopičenjem intersticijske tekočine ter spremembe vezivnega tkiva (Kruppa et al., 2020; Rabiee, 2025; Suga et al., 2009). Pomembno vlogo naj bi imeli tudi hormonski dejavniki, saj se lipalgija pogosto pojavi ali poslabša v obdobjih hormonskih sprememb, kot so puberteta, nosečnost ali menopavza (Faerber et al., 2024; Forner-Cordero et

al., 2021; Okhovat & Alavi, 2015). Pri številnih bolnicah je prisotna tudi pozitivna družinska anamneza, kar kaže na genetsko predispozicijo (Child et al., 2010). Sodobne raziskave dodatno poudarjajo vlogo limfne disfunkcije, povečane kapilarne permeabilnosti in sprememb v mikrocirkulaciji, kar lahko prispeva h kopičenju tekočine in remodeliranju maščobnega tkiva (Kruppa et al., 2020). Na molekularni ravni so opisane spremembe v citokinskem profilu ter imunološki vzorci oziroma spremembe v imunskem mikrookolju, vključno z večjo prisotnostjo M2 makrofagov, kar lahko prispeva k razlikovanju lipalgije od debelosti (Rabiee, 2025).

Patofiziološko ozadje lipalgije

- Lipalgija je multifaktorska bolezen maščobnega tkiva, pri kateri sodelujejo adipociti, mikrocirkulacija, vezivno tkivo in imunski odziv.
- Pomembni mehanizmi vključujejo hipertrofijo oziroma hiperplazijo adipocitov, povečano kapilarno krhkost in kronično nizkointenzivno vnetje.
- Hormonske spremembe lahko sprožijo začetek bolezni ali poslabšanje simptomov.
- Pozitivna družinska anamneza podpira pomen genetske predispozicije.

EPIDEMIOLOGIJA

Lipalgija prizadene skoraj izključno ženske; primeri pri moških so redki (Faerber et al., 2024; Forner-Cordero et al., 2021). Podatki o prevalenci so heterogeni in odvisni od diagnostičnih kriterijev. V Združenem kraljestvu je bila v družinsko-genetski raziskavi navedena nizka ocenjena pogostnost, medtem ko novejši pregledi opozarjajo, da je bolezen verjetno bistveno pogostejša in pogosto ostaja nediagnosticirana (Child et al., 2010; Forner-Cordero et al., 2021; Hendesi, 2026). Razlike med študijami so povezane predvsem s pomanjkanjem enotnih diagnostičnih kriterijev in podcenjenostjo bolezni v klinični praksi (Faerber et al., 2024; Hendesi, 2026).

Prepoznavanje bolezni v praksi

- Lipalgija je pogosto spregledana, ker se lahko napačno razlaga kot debelost ali limfedem.
- Diagnostični zamik je povezan s pomanjkanjem enotnih diagnostičnih kriterijev in nezadostnim poznavanjem bolezni.
- Pomembno je prepoznati nesorazmerno porazdelitev maščevja ter prisotnost bolečine, občutljivosti in modric.

KLINIČNA SLIKA

Za lipalgijo je značilno simetrično povečanje podkožnega tkiva, ki najpogosteje zajema stegna, zadnjico in spodnje dele nog, pri čemer stopala praviloma ostanejo neprizadeta, z značilno »stopnico« nad gležnji (Faerber et al., 2024; Reich-Schupke et al., 2017).

Pri nekaterih bolnicah so lahko prizadete tudi zgornje okončine, zlasti nadlahti, kar dodatno potrjuje sistemsko naravo bolezni (Faerber et al., 2024; Reich-Schupke et al., 2017). Bolnice pogosto navajajo bolečino ali občutljivost na pritisk, hitro nastajanje modric, občutek teže v okončinah in zmanjšano gibljivost (Faerber et al., 2024; Herbst et al., 2021). Simptomi so pogosto nesorazmerni glede na klinični videz ter se lahko izrazito poslabšajo ob dolgotrajnem stanju ali čez dan (Forner-Cordero et al., 2021; Herbst et al., 2021). Dodatno bolnice pogosto poročajo, da se prizadeto maščobno tkivo slabše odziva na običajne ukrepe hujšanja, kar je lahko pomemben diagnostični namig (Forner-Cordero et al., 2021). Ob kliničnem pregledu ugotovimo mehko in elastično konsistenco tkiva, negativen Stemmerjev znak, odsotnost vtisljivosti edema, neenakomerno oziroma gomoljasto podkožje ter videz kože tipa »pomarančne lupine« (Faerber et al., 2024; Reich-Schupke et al., 2017). V napredovalih oblikah bolezni se lahko razvije sekundarni limfedem (Okhovat & Alavi, 2015; Reich-Schupke et al., 2017). Dodatno so lahko prisotni podkožni nodusi in fibrotične spremembe, ki prispevajo k spremembam teksture tkiva in zmanjšani elastičnosti kože (Rabiee, 2025).

Klinični namigi za lipalgijo

- Značilna je simetrična prizadetost spodnjih okončin ob relativno manj izrazitem kopičenju maščevja na trupu.
- Stopala so v zgodnjih in izoliranih oblikah praviloma neprizadeta, nad gležnji pa je lahko vidna značilna »stopnica«.
- Bolečina, občutljivost na pritisk, občutek teže in nagnjenost k modricam so pomembni diagnostični podatki.
- Slabši odziv prizadetega tkiva na običajne ukrepe hujšanja lahko dodatno podpira klinični sum.

KLASIFIKACIJA IN TIPI

Glede na razširjenost oziroma lokalizacijo sprememb razlikujemo tip I s spremembami na stegnih in zadnjici, tip II s spremembami na stegnih, tip III s spremembami na stegnih in golenih, tip IV s spremembami na zgornjih okončinah, predvsem nadlahteh, ter tip V s spremembami na golenih (Faerber et al., 2024; Reich-Schupke et al., 2017). Ta klasifikacija ostaja klinično uporabna, vendar sodobni pristopi vse bolj poudarjajo funkcionalno klasifikacijo

glede na simptomatiko in vpliv na kakovost življenja (Faerber et al., 2024; Hendesi, 2026). Stadijska razvrstitev se v novejših klasifikacijah opušča, saj ne gre za linearno napredovanje bolezni; kljub temu se lahko pri delu bolnic simptomi, funkcionalna prizadetost in limfna komponenta sčasoma poslabšujejo s sočasnim razvojem limfedema ali debelosti (Faerber et al., 2024).

DIAGNOSTIKA

Diagnoza lipalgije je predvsem klinična in temelji na natančni anamnezi ter kliničnem pregledu, saj specifičnih laboratorijskih ali slikovnih biomarkerjev za lipalgijo ni (Eason et al., 2025; Faerber et al., 2024; Forner-Cordero et al., 2021; Kruppa et al., 2020).

Klinična ocena vključuje presojo porazdelitve maščobnega tkiva, prisotnosti bolečine in modric ter prizadetosti oziroma neprizadetosti stopal (Faerber et al., 2024; Reich-Schupke et al., 2017).

Antropometrične metode

Za spremljanje bolezni uporabljamo telesno maso in indeks telesne mase (ITM; angl. body mass index, BMI), obseg pasu, razmerje pas/boki (waist–hip ratio, WHR), razmerje pas/višina (waist-to-height ratio, WHtR) ter merjenje obsegov okončin. Ti kazalniki niso specifični za lipalgijo in ne omogočajo samostojne postavitve diagnoze, so pa uporabni za spremljanje poteka bolezni, objektivizacijo telesnih sprememb, oceno morebitne sočasne debelosti in primerjavo stanja med kontrolnimi pregledi (Brenner et al., 2023; Eason et al., 2025; Madden & Smith, 2016).

Pri lipalgiji lahko ITM preceni stopnjo debelosti, ker ne upošteva značilne periferne porazdelitve maščevja, predvsem na spodnjem delu telesa, in ne loči med centralnim ter perifernim kopičenjem maščobnega tkiva. WHR je lahko normalen ali nizek kljub izrazito povečanemu volumnu spodnjih okončin, zato lahko v ustreznem kliničnem kontekstu podpira sum na lipalgijo, medtem ko povišan WHR kaže na sočasno centralno oziroma abdominalno debelost. WHtR dodatno pomaga oceniti centralno maščevje in kardiometabolno tveganje ter je lahko uporaben zlasti pri bolnicah, pri katerih je treba razlikovati izolirano lipalgijo od lipalgije s sočasno debelostjo. Vsi navedeni kazalniki so zato dopolnilo kliničnemu pregledu in jih je treba vedno interpretirati skupaj z anamnezo, porazdelitvijo maščevja, bolečino, občutljivostjo tkiva in prizadetostjo stopal (Brenner et al., 2023; Eason et al., 2025; Faerber et al., 2024).

Antropometrični kazalniki so dopolnilo klinični oceni

- ITM lahko pri lipalgiji preceni stopnjo debelosti, ker ne upošteva periferne porazdelitve maščevja.
- WHR in WHtR pomagata oceniti centralno kopičenje maščevja in morebitno sočasno debelost.
- Meritve je treba vedno razlagati skupaj z anamnezo, kliničnim pregledom, bolečino in prizadetostjo stopal.

Tabela 1 povzema osnovne antropometrične kazalnike in njihovo klinično interpretacijo pri razlikovanju lipalgije od centralne debelosti oziroma sočasne debelosti (Brenner et al., 2023; Faerber et al., 2024).

Tabela 1: Antropometrični kazalniki pri lipalgiji in njihova klinična interpretacija

Kazalnik in pomen	Orientacijske vrednosti	Tipična ugotovitev pri lipalgiji	Klinična interpretacija	Omejitve
ITM – telesna masa glede na višino (kg/m²)	normalna telesna masa 18,5–24,9 kg/m²; prekomerna telesna masa 25,0–29,9 kg/m²; debelost ≥ 30 kg/m²	pogosto povišan ali navidezno povišan	lahko vodi v napačno razvrstitev kot debelost	ne upošteva porazdelitve maščevja ali bolečine
WHR – razmerje pas/boki	povišan WHR: pri ženskah običajno > 0,85; pri moških > 0,90	normalen ali znižan ob povečanem volumnu nog	podpira periferno oziroma ginoidno porazdelitev maščevja; povišan WHR govori za centralno debelost	ne meri volumna okončin in ni samostojen diagnostični kriterij
WHtR – razmerje pas/višina	≥ 0,5 kaže na povečano centralno maščevje oziroma povečano kardiometabolno tveganje	pogosto normalen ali rahlo povišan	pomaga oceniti centralno debelost in kardiometabolno tveganje	dopolnilni kazalnik; ne nadomesti kliničnega pregleda
Kombinacija kazalnikov – sočasna interpretacija ITM, WHR in WHtR	mejne vrednosti je treba razlagati skupaj s klinično sliko; niso specifične za lipalgijo	neskladje med povišanim ITM in normalnim ali nizkim WHR	v ustreznem kliničnem kontekstu podpira sum na lipalgijo; povišan WHR/WHtR govori za sočasno centralno debelost	interpretacija je vedno odvisna od klinične slike

Ključni klinični in diagnostični kriteriji so povzeti v Tabeli 2.

Tabela 2: Klinični in diagnostični kriteriji lipalgije

Kriterij	Tipična ugotovitev pri lipalgiji	Diferencialno-diagnostični pomen
Simetrična porazdelitev maščevja	obojestransko povečanje spodnjih okončin ob relativno ohranjenem trupu	pomaga razlikovati od splošne debelosti in asimetričnega limfedema
Neprizadetost stopal v zgodnjih fazah	stopala so praviloma neprizadeta; značilna je »stopnica« nad gležnji	prizadetost stopal govori proti izolirani lipalgiji in podpira sum na limfedem ali lipolimfedem
Bolečina in občutljivost na pritisk	pogosta, pogosto nesorazmerna glede na videz okončin	pomembno ločuje lipalgijo od nezapletene debelosti
Nagnjenost k modricam	pogoste modrice	podpira klinični sum na lipalgijo, vendar ni samostojen diagnostični kriterij
Stemmerjev znak	Negativen pri izolirani lipalgiji; pozitiven lahko kaže na sočasen limfedem ali lipolimfedem	pozitiven znak podpira sum na limfedem ali lipolimfedem
Konsistenca in tekstura tkiva	mehko, lahko nodularno podkožje; pri napredovalih oblikah fibrotične spremembe	pomaga pri razlikovanju od fibrotičnega limfedema in drugih edemov
Slikovne metode	nespecifične spremembe; limfoscintigrafija je lahko normalna v zgodnjih ali izoliranih oblikah	dopolnilne preiskave pri nejasni klinični sliki, diferencialni diagnostiki in oceni limfne komponente

Slikovne metode, kot so ultrazvok, MRI ali limfoscintigrafija, imajo dopolnilno vlogo predvsem pri diferencialni diagnostiki, spremljanju telesnih značilnosti bolezni in oceni limfne komponente, vendar standardizirani merilni protokoli še niso enotno vzpostavljeni (Eason et al., 2025).

Klinični pristop k bolnici s sumom na lipalgijo naj se začne z usmerjeno anamnezo o začetku težav, bolečini, občutljivosti na pritisk, nagnjenosti k modricam, vplivu hormonskih obdobij in družinski obremenjenosti. Pri pregledu je treba oceniti porazdelitev maščevja, prizadetost stopal, Stemmerjev znak, vtisljivost edema, konsistenco tkiva ter morebitne znake venske ali limfne bolezni. Antropometrični kazalniki, zlasti ITM, WHR in WHtR, so koristni kot dopolnilo diagnostiki. Ob nejasni klinični sliki je treba izključiti limfedem, vensko bolezen, sistemske

edeme in endokrine vzroke (Faerber et al., 2024; Hendesi, 2026; Herbst et al., 2021). Po potrditvi kliničnega suma sledi sistematično razlikovanje lipalgije od drugih stanj, ki povzročajo povečanje obsega ali otekanje spodnjih okončin.

Diferencialno razmišljanje

- Pri povečanju obsega spodnjih okončin je treba sistematično razlikovati lipalgijo, limfedem, debelost, flebedem in sistemske edeme.
- Neprizadetost stopal in negativen Stemmerjev znak podpirata sum na izolirano lipalgijo.
- Pozitiven Stemmerjev znak ali izrazita prizadetost stopal usmerjata razmišljanje k limfedemu oziroma lipolimfedemu.
- Vtisljiv edem, sistemski simptomi ali znaki venske bolezni zahtevajo širšo diferencialno-diagnostično presojo.

DIFERENCIALNA DIAGNOZA

Pomembno je razlikovati lipalgijo od debelosti, limfedema, sistemskih edemov srčnega, jetrnega ali ledvičnega izvora, z zdravili povzročenih edemov in miksedema (Faerber et al., 2024; Forner-Cordero et al., 2021; Reich-Schupke et al., 2017).

Glavne diferencialno-diagnostične značilnosti lipalgije, limfedema, debelosti, flebedema in sistemskih edemov so prikazane v Tabeli 3.

Tabela 3: Diferencialna diagnostika edemov spodnjih okončin

Značilnost	Lipalgija	Limfedem	Debelost	Flebedem	Sistemski edem
Porazdelitev	simetrična, predvsem spodnje okončine	pogosto asimetrična	generalizirana	pogosto distalna, lahko napreduje proksimalno	generalizirana ali odvisna od osnovne bolezni
Prizadetost stopal	ne	pogosto da	lahko	lahko	lahko
Stemmerjev znak	negativen	pogosto pozitiven	običajno negativen	običajno negativen	običajno negativen
Vtisljivost edema	običajno ne v zgodnjih oblikah	pogosto da	običajno ne	pogosto da	pogosto da
Bolečina	pogosta	običajno redka	običajno ne	lahko	običajno ne

Značilnost	Lipalgija	Limfedem	Debelost	Flebedem	Sistemski edem
Modrice	pogoste	običajno redke	običajno ne	običajno ne	običajno ne
Koža in tkivo	mehko ali nodularno podkožje; lahko videz pomarančne kože	odebeljena ali fibrotična koža v napredovali fazi	običajno brez specifičnih kožnih znakov	pogoste kožne spremembe kronične venske bolezni	odvisno od osnovne sistemske bolezni

KAKOVOST ŽIVLJENJA

Lipalgija pomembno vpliva na kakovost življenja bolnic, saj kronična bolečina, zmanjšana gibljivost, težave pri vsakodnevnih aktivnostih, negativna samopodoba ter anksioznost in depresivna simptomatika prizadenejo telesno, psihološko in socialno funkcioniranje (Forner-Cordero et al., 2021). Na telesni ravni bolezen povzroča kronično bolečino, občutljivost tkiva, občutek teže in napetosti v prizadetih okončinah ter zmanjšano gibljivost. Ti simptomi in znaki omejujejo vsakodnevne aktivnosti, kot so hoja, daljše stanje in telesna vadba, ter vodijo v zmanjšano fizično funkcioniranje in utrujenost. Sistematične raziskave kakovosti življenja potrjujejo, da sta bolečina in zmanjšana telesna zmogljivost osrednja dejavnika zmanjšane kakovosti življenja pri bolnicah z lipalgijo (Günay et al., 2025; Kunzová et al., 2025). Pomemben je tudi psihološki vpliv bolezni. Bolnice pogosto razvijejo nizko samopodobo in občutke sramu zaradi telesnega videza, kar lahko vodi v socialno umikanje in zmanjšano vključenost v družbene aktivnosti. Raziskave potrjujejo visoko prevalenco anksioznosti in depresivne simptomatike, pri čemer ima pomemben delež bolnic zmerne do hude simptome depresije (Kunzová et al., 2025). Psihološka obremenitev ni povezana le z estetskimi spremembami, temveč tudi s kronično bolečino in dolgotrajnim potekom bolezni, ki dodatno vpliva na zaznavo lastnega telesa in kakovost življenja. Na socialni ravni lipalgija pogosto vodi v zmanjšano udeležbo v družbenem življenju ter omejitve pri delu in vsakodnevnih aktivnostih. Zaradi izrazite disproporcije telesa imajo bolnice težave pri izbiri oblačil, kar dodatno vpliva na njihovo samopodobo. Hkrati se pogosto soočajo z nerazumevanjem okolice in zdravstvenega sistema, saj je bolezen še vedno pogosto napačno interpretirana kot posledica neustreznega življenjskega sloga. Takšna stigmatizacija predstavlja dodatno psihološko breme in lahko poglobi občutek izolacije (Forner-Cordero et al., 2021; Melander et al., 2022). Sistematične raziskave potrjujejo, da lipalgija prizadene več dimenzij zdravja hkrati, zlasti telesno

funkcioniranje, čustveno blagostanje, socialna vključenost in energija oziroma utrujenost, kar se odraža tudi v nižjih rezultatih validiranih vprašalnikov kakovosti življenja, kot sta SF-36 in WHOQOL (Günay et al., 2025). Posebnost lipalgije v primerjavi z debelostjo je, da zmanjšana kakovost življenja pogosto ni sorazmerna s telesno maso ali presnovnim tveganjem. Bolnice imajo lahko relativno ohranjeno presnovno stanje, vendar izrazite funkcionalne omejitve in bolečine, ki pomembno vplivajo na vsakdanje življenje. Ta neskladnost poudarja, da lipalgije ni mogoče obravnavati zgolj kot obliko debelosti, temveč kot samostojno bolezensko entiteto s specifičnimi posledicami (Brenner et al., 2023).

ZDRAVLJENJE

Zdravljenje lipalgije je dolgotrajno in multimodalno, njegov cilj pa je zmanjšanje bolečine, izboljšanje funkcionalnega stanja in upočasnitev napredovanja bolezni. Osrednje mesto ima konzervativno zdravljenje, ki ga pri ustrezno izbranih bolnicah dopolnjuje kirurško zdravljenje (Faerber et al., 2024; Forner-Cordero et al., 2021; Hendesi, 2026; Herbst et al., 2021).

Konzervativno zdravljenje

Vključuje kompresijsko zdravljenje, prilagojeno telesno aktivnost, uravnavanje telesne teže, nego kože, zdravljenje bolečine in izobraževanje bolnic (Faerber et al., 2024; Herbst et al., 2021). Kompresijsko zdravljenje je pomemben del konzervativnega zdravljenja, saj lahko zmanjša občutek teže, bolečino in intersticijsko tekočinsko komponento (ob sočasnem limfedemu) ter podpira venski in limfni pretok (Faerber et al., 2024; Herbst et al., 2021). Redna uporaba medicinskih kompresijskih oblačil, zlasti ravno pletenih materialov, je pomembna za dolgoročno obvladovanje simptomov. Pomemben del zdravljenja predstavlja prilagojena telesna aktivnost, zlasti vadba v vodi, ki zaradi hidrostatskega pritiska podpira gibljivost, mišično funkcijo in nadzor simptomov (Forner-Cordero et al., 2021; Hendesi, 2026; Herbst et al., 2021). Prehranska obravnava ne vpliva neposredno na lipalgično maščobno tkivo, vendar pomembno prispeva k nadzoru telesne mase, zmanjšanju vnetja in splošnemu izboljšanju počutja. Različni prehranski pristopi, kot sta mediteranska dieta in dieta z nizko vsebnostjo ogljikovih hidratov, lahko izboljšajo simptome, vendar ni dokazov o dieti, ki bi vplivala na osnovno patologijo bolezni (Atabilen Pınar et al., 2025). Farmakološko zdravljenje ostaja simptomatsko in vključuje predvsem lajšanje bolečine ter obravnavo komorbidnosti (Faerber et al., 2024; Herbst et al., 2021).

Psihosocialna podpora

Zaradi kronične narave bolezni sta psihološka podpora in izobraževanje bolnic pomembna dela celostnega zdravljenja. Psihoterapija in svetovanje lahko pomagata pri spoprijemanju s kronično bolečino, izboljšanju samopodobe ter razvoju strategij za obvladovanje frustracije in občutka izgube nadzora nad lastnim telesom. Pomembna je tudi socialna podpora, saj izboljšuje kakovost življenja ter socialno in čustveno funkcioniranje bolnic (Falck et al., 2025; Forner-Cordero et al., 2021; Herbst et al., 2021). Celostni interdisciplinarni pristop, ki vključuje telesno, psihološko in socialno komponento, je zato ključen za boljše dolgoročne izide zdravljenja.

Celostna obravnava in kakovost življenja

- Lipalgija vpliva na telesno zmogljivost, bolečino, samopodobo, socialno vključevanje in kakovost življenja.
- Konzervativno zdravljenje je dolgotrajno in vključuje kompresijsko zdravljenje, telesno aktivnost, prehransko obravnavo, nego kože in obvladovanje bolečine.
- Psihosocialna podpora je pomembna pri zmanjševanju stigme, izboljšanju samopodobe in lažjem spoprijemanju s kronično boleznijo.
- Kirurško zdravljenje je možnost pri izbranih primerih, vendar ne nadomesti nadaljnjega celostnega zdravljenja.

Kirurško zdravljenje

Pri bolnicah, pri katerih konzervativni ukrepi ne zadostujejo, pride v poštev kirurško zdravljenje, predvsem liposukcija. Sodobne tehnike, kot so tumescentna, liposukcija s pomočjo vodnega curka ali ultrazvočno podprta liposukcija, lahko zmanjšajo bolečino, volumen prizadetega tkiva in funkcionalne omejitve ter izboljšajo kakovost življenja (Amato et al., 2024; Ciudad et al., 2024; Mortada et al., 2024). Pri liposukciji s pomočjo vodnega curka le-ta mehansko ločuje maščobno tkivo, medtem ko ultrazvočno podprta liposukcija z ultrazvočno energijo razrahlja predvsem gostejše oziroma fibrozno maščevje. Kljub dobrim rezultatom liposukcija ni kurativna metoda, zato večina bolnic tudi po posegu potrebuje nadaljnje konzervativno zdravljenje (Faerber et al., 2024; Herbst et al., 2021). Ker so podatki o dolgoročnih izidih navedenih tehnik še omejeni, je treba njihovo vlogo pri posamezni bolnici presojati individualno. Pregled glavnih možnosti zdravljenja je prikazan v Tabeli 4.

Tabela 4: Pregled možnosti zdravljenja pri lipalgiji

Zdravljenje	Klinični namen	Ključna omejitev
Kompresijsko zdravljenje	zmanjšanje bolečine, občutka teže in intersticijskega edema ob pridruženem limfedemu; podpora limfnemu in venskemu pretoku	ne odpravi patološkega maščobnega tkiva; potrebna je redna uporaba
Telesna aktivnost, zlasti vadba v vodi	izboljšanje mobilnosti, mišične funkcije in nadzora simptomov	učinek je odvisen od rednega izvajanja in prilagoditve zmožnostim bolnice
Prehranska obravnava	nadzor telesne mase, zmanjšanje vnetne obremenitve in izboljšanje splošnega počutja	ne vpliva neposredno na lipalgično maščobno tkivo
Psihosocialna podpora	podpora pri obvladovanju kronične bolečine, samopodobe, stigme in kakovosti življenja	učinek je največji v okviru celostnega interdisciplinarnega zdravljenja
Liposukcija	zmanjšanje bolečine, volumna prizadetega tkiva, funkcionalnih omejitev in izboljšanje kakovosti življenja pri izbranih bolnicah	ni kurativna metoda; pogosto je potrebno nadaljnje konzervativno zdravljenje

ZAKLJUČEK

Lipalgija je kronična bolezen maščobnega tkiva, za katero je značilno simetrično kopičenje bolečega podkožnega maščevja, predvsem na spodnjih okončinah. Prizadene pretežno ženske in je povezana s hormonskimi ter genetskimi dejavniki. Patofiziološko jo zaznamujejo hipertrofija adipocitov, mikrovaskularne spremembe, nizkointenzivno vnetje ter možna sočasna limfna oziroma mikrocirkulacijska disfunkcija. Klinično jo je treba razlikovati od debelosti, limfedema in sistemskih edemov, saj napačna interpretacija bolezni vodi v diagnostični zamik, stigmatizacijo bolnic in neustrezno zdravljenje. Bolezen pomembno vpliva na gibljivost, kakovost življenja in psihosocialno stanje bolnic, zato mora biti zdravljenje multidisciplinarno ter vključevati konzervativno zdravljenje, psihosocialno podporo in pri izbranih bolnicah kirurško zdravljenje.

VPRAŠANJA ZA RAZMISLEK

1. Katere značilnosti v anamnezi in klinični sliki bi najprej vzbudile sum na lipalgijo?
2. Zakaj je pri lipalgiji pomembno razlikovati med periferno porazdelitvijo maščevja in centralno debelostjo?

3. Kako bi pri osebi s povečanim obsegom spodnjih okončin razlikovali lipalgijo od limfedema in splošne debelosti?
4. Kateri konzervativni ukrepi lahko prispevajo k boljšemu obvladovanju simptomov lipalgije in zakaj je pomembna njihova redna uporaba?

LITERATURA

1. Amato, A. C., Amato, J. L., & Benitti, D. (2024). Efficacy of liposuction in the treatment of lipedema: A meta-analysis. *Cureus*, *16*(2), e55260. https://doi.org/10.7759/cureus.55260
2. Atabilen Pınar, B., Çelik, M. N., Altıntaş Başar, H. B., Ağagündüz, D., & Karaca, O. B. (2025). Current evidence-based clinical nutritional approaches in lipedema: A scoping review. *Nutrition Reviews*, nuaf203. Advance online publication. https://doi.org/10.1093/nutrit/nuaf203
3. Brenner, E., Forner-Cordero, I., Faerber, G., Rapprich, S., & Cornely, M. (2023). Body mass index vs. waist-to-height-ratio in patients with lipohyperplasia dolorosa (vulgo lipedema). *Journal der Deutschen Dermatologischen Gesellschaft*, *21*(10), 1179–1185. https://doi.org/10.1111/ddg.15182
4. Child, A. H., Gordon, K. D., Sharpe, P., Brice, G., Ostergaard, P., Jeffery, S., & Mortimer, P. S. (2010). Lipedema: An inherited condition. *American Journal of Medical Genetics Part A*, *152A*(4), 970–976. https://doi.org/10.1002/ajmg.a.33313
5. Ciudad, P., Bustos, V. P., Escandón, J. M., Flaherty, E. G., Mayer, H. F., & Manrique, O. J. (2024). Outcomes of liposuction techniques for management of lipedema: A case series and narrative review. *Annals of Translational Medicine*, *12*(6), 115. https://doi.org/10.21037/atm-24-165
6. Eason, H. E., Kilbreath, S. L., Fearn, N., & Dylke, E. S. (2025). Assessment tools to quantify the physical aspects of lipedema: A systematic review. *Lymphatic Research and Biology*, *23*(3), 139–159. https://doi.org/10.1089/lrb.2024.0102
7. Faerber, G., Cornely, M., Daubert, C., Erbacher, G., Fink, J., Hirsch, T., Mendoza, E., Miller, A., Rabe, E., Rapprich, S., Reich-Schupke, S., Stücker, M., & Brenner, E. (2024). S2k guideline lipedema. *Journal der Deutschen Dermatologischen Gesellschaft*, *22*(9), 1303–1315. https://doi.org/10.1111/ddg.15513
8. Falck, J., Herbst, K., Rolander, B., Nygårdh, A., Jonasson, L. L., & Mårtensson, J. (2025). Health-related stigma, perceived social support, and their role in quality of life among women with lipedema. *Health Care for Women International*, *46*(11), 1278–1296. https://doi.org/10.1080/07399332.2025.2499487
9. Forner-Cordero, I., Forner-Cordero, A., & Szolnoky, G. (2021). Update in the management of lipedema. *International Angiology*, *40*(4), 345–357. https://doi.org/10.23736/S0392-9590.21.04604-6
10. Günay, U. B., Talak, G. R., & Demiröz, A. (2025). Health-related quality of life among lipedema patients: A systematic review and meta-analysis. *Phlebology*. Advance online publication. https://doi.org/10.1177/02683555251410009
11. Herbst, K. L., Kahn, L. A., Iker, E., Ehrlich, C., Wright, T., McHutchison, L., Schwartz, J., Sleigh, M., Donahue, P. M., Lisson, K. H., Faris, T., Miller, J., Lontok, E., Schwartz, M. S., Dean, S. M., Bartholomew, J. R., Armour, P., Correa-Perez, M., Pennings, N., Wallace, E. L., ... Larson, E. (2021). Standard of care for lipedema in the United States. *Phlebology*, *36*(10), 779–796. https://doi.org/10.1177/02683555211015887
12. Hendesi, F. (2026). Modern approaches to the diagnosis and multimodal management of lipedema: A phlebology-oriented clinical framework. *Phlebology*. Advance online publication. https://doi.org/10.1177/02683555261451571

13. Kruppa, P., Georgiou, I., Biermann, N., Prantl, L., Klein-Weigel, P., & Ghods, M. (2020). Lipedema-pathogenesis, diagnosis, and treatment options. *Deutsches Ärzteblatt International*, *117*(22–23), 396–403. https://doi.org/10.3238/arztebl.2020.0396
14. Kunzová, M., Lagová, E., & Keith, L. (2025). Mental and physical health burden and quality of life in Czech women with lipedema. *Frontiers in Global Women's Health*, *6*, 1629077. https://doi.org/10.3389/fgwh.2025.1629077
15. Madden, A. M., & Smith, S. (2016). Body composition and morphological assessment of nutritional status in adults: A review of anthropometric variables. *Journal of Human Nutrition and Dietetics*, *29*(1), 7–25. https://doi.org/10.1111/jhn.12278
16. Melander, C., Juuso, P., & Olsson, M. (2022). Women's experiences of living with lipedema. *Health Care for Women International*, *43*(1–3), 54–69. https://doi.org/10.1080/07399332.2021.1932894
17. Mortada, H., Alaqil, S., Jabbar, I. A., Alhubail, F., Pereira, N., Hong, J. P., & Alshomer, F. (2024). Safety and effectiveness of liposuction modalities in managing lipedema: Systematic review and meta-analysis. *Archives of Plastic Surgery*, *51*(5), 510–526. https://doi.org/10.1055/a-2334-9260
18. Okhovat, J. P., & Alavi, A. (2015). Lipedema: A review of the literature. *The International Journal of Lower Extremity Wounds*, *14*(3), 262–267. https://doi.org/10.1177/1534734614554284
19. Rabiee, A. (2025). Lipedema and adipose tissue: Current understanding, controversies, and future directions. *Frontiers in Cell and Developmental Biology*, *13*, 1691161. https://doi.org/10.3389/fcell.2025.1691161
20. Reich-Schupke, S., Schmeller, W., Brauer, W. J., Cornely, M. E., Faerber, G., Ludwig, M., Lulay, G., Miller, A., Rapprich, S., Richter, D. F., Schacht, V., Schrader, K., Stücker, M., & Ure, C. (2017). S1 guidelines: Lipedema. *Journal der Deutschen Dermatologischen Gesellschaft*, *15*(7), 758–767. https://doi.org/10.1111/ddg.13036
21. Suga, H., Araki, J., Aoi, N., Kato, H., Higashino, T., & Yoshimura, K. (2009). Adipose tissue remodeling in lipedema: Adipocyte death and concurrent regeneration. *Journal of Cutaneous Pathology*, *36*(12), 1293–1298. https://doi.org/10.1111/j.1600-0560.2009.01256.x
22. Wold, L. E., Hines, E. A., Jr., & Allen, E. V. (1951). Lipedema of the legs: A syndrome characterized by fat legs and edema. *Annals of Internal Medicine*, *34*(5), 1243–1250. https://doi.org/10.7326/0003-4819-34-5-1243

KOMPRESIJSKO ZDRAVLJENJE

Prim. doc. dr. Tanja Planinšek Ručigaj, dr. med., višja svetnica, specialistka dermatovenerologije in EFWH

Dermatovenerološka klinika, Univerzitetni klinični center Ljubljana

UVOD

Kompresijsko zdravljenje je ena temeljnih nefarmakoloških metod zdravljenja bolezni venskega in limfnega sistema ter pomemben podporni ukrep pri obravnavi kroničnih ran spodnjih okončin. Njegovo delovanje temelji na zunanjem pritisku na mehka tkiva, površinski in globoki venski sistem ter limfne žile, s čimer se zmanjša venska hipertenzija, pospeši venski povratek, zmanjša edem, izboljša mikrocirkulacija in zmanjša vnetno breme v tkivu. Pri pacientih s kronično vensko boleznijo kompresija zmanjšuje občutek težkih nog, bolečino, otekanje in napetost, pri pacientih z vensko golenjo razjedo pa predstavlja standardno zdravljenje, kadar ni pomembne arterijske insuficience. Pri limfedemu je kompresija osrednji del zdravljenja, saj omogoča zmanjšanje volumna uda in vzdrževanje doseženega kliničnega izboljšanja (Executive Committee of the International Society of Lymphology, 2020; Rabe et al., 2018). Kompresijsko zdravljenje vključuje več različnih oblik kompresije, med katere spadajo medicinski kompresijski pripomočki, elastični in neelastični povoji, večslojni kompresijski sistemi, prilagodljivi kompresijski sistemi na ježke, tromboprofilaktične nogavice in intermitentna pnevmatska kompresija. Izbira vrste kompresije mora biti individualizirana, saj je odvisna od etiologije edema ali razjede, arterijske prekrvitve, mobilnosti pacienta, anatomije uda, stanja kože, prisotnosti nevropatije, kardiovaskularnega stanja, sposobnosti samostojnega nameščanja pripomočka in pričakovanega sodelovanja pacienta (Patton et al., 2023; Rabe et al., 2020).

SPLOŠNA NAČELA DELOVANJA KOMPRESIJSKEGA ZDRAVLJENJA

Kompresija deluje z mehanskim zmanjšanjem premera površinskih in deloma globokih ven, izboljšanjem funkcije venskih zaklopk, povečanjem hitrosti venskega pretoka, zmanjšanjem povratnega toka in znižanjem ambulatorne venske hipertenzije. Hkrati zmanjša kapilarno filtracijo, poveča reabsorpcijo intersticijske tekočine, izboljša limfni odtok ter zmanjša edem in

razdaljo za difuzijo kisika, kar ugodno vpliva na mikrocirkulacijo in celjenje ran. Pri pacientih z venskimi golenjimi razjedami kompresija zmanjša izloček, bolečino in vnetje ter ustvarja boljše pogoje za rast granulacijskega tkiva in reepitelizacijo. Pri limfedemu zmanjšuje ultrafiltracijo, podpira limfangiomotoriko in pomaga vzdrževati zmanjšani volumen uda (Executive Committee of the International Society of Lymphology, 2020; Partsch, 2012; Shi et al., 2021).

Pred uvedbo kompresijskega zdravljenja je treba oceniti arterijsko prekrvitev, ker lahko neustrezno visoka ali nepravilno nameščena kompresija pri pomembni arterijski bolezni poslabša ishemijo. Klinična ocena mora vključevati tipanje perifernih pulzov, oceno temperature kože, kapilarnega povratka, oceno bolečine v mirovanju, opis trofičnih sprememb in razjed, pri dvomu pa izračun gleženjskega indeksa po meritvah tlakov nad arterijami na stopalu in za notranjimi gležnji, merjenje tlaka na palcu ali transkutane oksimetrije. Pri pacientih z znižanim gleženjskim indeksom je treba kompresijo prilagoditi stopnji arterijske prizadetosti in jo izvajati le ob ustreznem nadzoru. Najpogostejši neželeni učinki kompresije so draženje kože, nelagodje in bolečina, medtem ko so hudi zapleti, kot so poškodba mehkih tkiv, nekroza, poškodba živca, poslabšanje arterijske prekrvitve in srčna dekompenzacija, zelo redki, kadar je kompresija pravilno indicirana in pravilno nameščena (Rabe et al., 2020).

Varnost pred uvedbo kompresije

- Pred uvedbo kompresije je treba oceniti arterijsko prekrvitev in stanje kože.
- Znižan gleženjski indeks zahteva izbiro nižjega kompresijskega tlaka, ustreznega kompresijskega sistema in skrbnejše spremljanje.
- Bolečina, sprememba barve kože ali distalno otekanje po namestitvi kompresije lahko opozarjajo na previsok ali neenakomerno porazdeljen tlak, zareze v kožo ali neustrezno prileganje pripomočka.

TEORETIČNE OSNOVE IN MEHANIZMI DELOVANJA KOMPRESIJE

Učinkovitosti kompresijskega zdravljenja ne določa samo nominalni kompresijski razred kompresijskih pripomočkov, temveč razmerje med tlakom, elastičnostjo materiala, togostjo kompresijskega sistema, obliko uda, gibanjem in stanjem venskega ter limfnega obtoka. Teoretično podlago najpogosteje razlagamo z Laplaceovim zakonom, po katerem je tlak pod povojem neposredno sorazmeren z napetostjo materiala, in obratno sorazmeren s polmerom uda. Zato pri isti napetosti nastane višji tlak na predelih z manjšim polmerom, kot so gleženj, rob golenice ali deli stopala, nižji tlak pa na širših ali konkavnih predelih. V praksi to pojasni pomen graduirane kompresije, ustreznega podlaganja kostnih prominenc, uporabe blazinic v

konkavnih ali fibrozno spremenjenih področjih ter ponovne ocene prileganja kompresijskega pripomočka ob spremembah obsega uda med zmanjševanjem edema (Berszakiewicz et al., 2020; Partsch, 2012).

Za klinični učinek sta pomembna tlak v mirovanju in delovni tlak. Tlak v mirovanju je tlak, ki ga kompresijski pripomoček izvaja brez aktivacije mišične črpalke, delovni tlak pa nastane med hojo ali krčenjem mišic goleni, ko se mišični volumen začasno poveča pod kompresijskim povojem. Elastični materiali praviloma ustvarjajo stalnejši tlak tudi v mirovanju, neelastični in kratkoelastični sistemi pa imajo nižji tlak v mirovanju ter višje tlačne vrhove med gibanjem. Ta dinamični učinek je pomemben pri zmanjševanju ambulatorne venske hipertenzije, izboljšanju venskega praznjenja in zmanjšanju edema (Partsch, 2012).

Sodobna razlaga kompresije poudarja tudi pomen togosti kompresijskega sistema, ki pomeni sposobnost materiala ali večslojnega sistema, da se upre deformaciji in ob povečanju obsega uda med mišično kontrakcijo povzroči porast tlaka. Po opredelitvi Evropskega odbora za standardizacijo (Centre Européen de Normalisation, CEN) je togost izražena kot povečanje tlaka na centimeter povečanja obsega uda; razvrstitev togosti je prikazana v Tabeli 1. Od te opredelitve je treba ločiti indeks togosti sistema (angl. static stiffness index, SSI), ki označuje razliko med tlakom v stoječem in ležečem položaju. SSI je klinično uporaben orientacijski kazalnik, s katerim ločimo bolj elastične sisteme z nižjo togostjo od bolj rigidnih, neelastičnih ali kratkoelastičnih sistemov z višjo togostjo; njegove značilne vrednosti so prikazane v Tabeli 2.

Tabela 1: Klasifikacija togosti po Evropskem centru za standardizacijo (CEN).

Togost	Povečanje tlaka (mmHg/cm)
Nizka	0–2
Srednja	2–4
Visoka	4–6

Sistem z visoko togostjo ustvarja večjo razliko med tlakom v mirovanju in delovnim tlakom ter ima izrazitejši masažni učinek med hojo, zato so neelastični, kratkoelastični in večslojni sistemi posebej učinkoviti pri izrazitem edemu in venskih golenjih razjedah. Klinični izid ni odvisen samo od začetnega tlaka, temveč tudi od ohranjanja tlaka skozi čas, togosti sistema, sprememb obsega uda med zmanjševanjem edema in ustreznega strokovnega nameščanja, nadzora in pravočasne menjave sistema (Berszakiewicz et al., 2020; Partsch, 2012).

Tlak, togost in oblika uda

- Tlak pod kompresijo ni enak na vseh delih uda, ker nanj vplivata napetost materiala in polmer uda.
- Manjši polmer, na primer v predelu gležnja ali kostnih prominencah, lahko pomeni večji lokalni tlak pod kompresijo.
- Večja togost sistema omogoča večji delovni tlak med gibanjem in boljše delovanje mišične črpalke.
- Podložni materiali varno prerazporedijo tlak na neravnih ali fibrozno spremenjenih predelih.

VRSTE KOMPRESIJE

Kompresijo lahko razdelimo glede na fizikalne lastnosti materiala, način delovanja, porazdelitev tlaka, način aplikacije in namen uporabe. Glede na material ločimo elastično ter neelastično oziroma kratkoelastično kompresijo. Elastični sistemi se raztezajo in vračajo v prvotno obliko, zato ustvarjajo bolj stalen tlak, medtem ko imajo neelastični in kratkoelastični sistemi manjšo razteznost, večjo togost in izrazitejši delovni tlak med gibanjem. Osnovne fizikalne razlike med dolgoelastičnimi in kratkoelastičnimi povoji so prikazane v Tabeli 2, primerjava delovanja in kliničnih značilnosti obeh vrst povojev pa v Tabeli 3. Glede na način delovanja govorimo tudi o aktivni in pasivni kompresiji. Aktivna kompresija je kompresija, ki jo izvajamo z elastičnimi materiali, ki izvajajo tlak že v mirovanju in ga med gibanjem dodatno nekoliko povečajo. Pasivna kompresija je značilna za rigidne, neelastične ali kratkoelastične sisteme, ki v mirovanju izvajajo manjši tlak, med mišično kontrakcijo pa zaradi povečanja mišičnega volumna ustvarijo visok delovni tlak in učinkoviteje podprejo delovanje mišične črpalke.

Tabela 2: Primerjava dolgoelastičnih in kratkoelastičnih povojev glede na osnovne fizikalne lastnosti.

Lastnosti	Dolgoelastični povoj	Kratkoelastični povoj
Raztegljivost	več kot 100 %	do 100 %
Togost	mala	velika
Tlak pod povoji v mirovanju	veliki	mali
Tlak pod povoji ob hoji	veliki	zelo veliki
Indeks togosti sistema (SSI)	< 10 mmHg	≥ 10 mmHg
Trajanje kompresije	stalna	intermitentna, ob hoji
Kdo povija?	pacient	strokovna oseba

Tabela 3: Primerjava delovanja in kliničnih značilnosti dolgoelastičnih in kratkoelastičnih povojev.

Značilnost	Dolgoelastični povoj	Kratkoelastični povoj
Delovanje na površinski venski sistem	+	+
Delovanje na globoki venski sistem	+/–	+
Delovanje na arterijski sistem	neugodno	ugodnejše
Delovanje na limfni sistem	– (malo)	+
Delovanje na mišično črpalko	– (malo)	+
Delovanje na vnetje	počasi	hitro
Povijanje	enostavno	zahtevnejše
Cena	nizka	visoka

Primerjava v Tabeli 3 prikazuje tipične razlike med dolgoelastičnimi in kratkoelastičnimi povoji, vendar je treba klinični učinek vedno presojati glede na konkretni material, število slojev, tehniko povijanja, togost sistema, mobilnost pacienta in arterijsko prekrvitev. Oznake plus in minus zato pomenijo poenostavljeno orientacijo, ne absolutne lastnosti posameznega pripomočka.

Glede na porazdelitev tlaka ločimo graduirano, koncentrično in ekscentrično kompresijo. Graduirana kompresija ima največji tlak distalno, praviloma v predelu gležnja, nato pa se tlak zmanjšuje proti proksimalnemu delu uda. Koncentrična kompresija deluje krožno okoli uda, vendar zaradi različnega polmera ne ustvari povsod enakega tlaka. Ekscentrična kompresija pomeni lokalno spremembo tlaka z dodatnimi podložnimi materiali, vato ali blazinicami. Pozitivna ekscentrična kompresija lokalno poveča tlak, na primer z zapolnitvijo konkavnega retromaleolarnega področja, predelov ob tetivah ali fibroznih zatrdlin, kjer običajni povoj ne doseže zadostnega stika s kožo. Negativna ekscentrična kompresija lokalno zmanjša tlak, na primer nad sprednjim robom tibije, maleoli, hrbtiščem stopala ali drugimi kostnimi prominencami, kjer z mehkim podlaganjem povečamo polmer in zaščitimo kožo pred zarezami, bolečino ali ishemično poškodbo (Berszakiewicz et al., 2020; Partsch, 2012).

Po načinu aplikacije ločimo lepljive (nesnemljive) in nelepljive (snemljive) materiale. Snemljiva kompresija vključuje medicinska kompresijska oblačila, kratkoelastične nelepljive povoje, prilagodljive sisteme na ježke in nekatere pnevmatske pripomočke; njena prednost je možnost dnevnega odstranjevanja, nege kože in večje samostojnosti pacienta. Nesnemljiva kompresija vključuje večslojne kratkoelastične lepljive in samosprijemljive sisteme in cinkove povoje, ki ostanejo nameščeni več dni. Uporabna je predvsem v fazi zdravljenja razjed ali intenzivnega zmanjševanja edema, ko je potreben stalen terapevtski učinek in redni strokovni nadzor (Mosti et al., 2015; Reisshauer et al., 2025).

Glede na namen uporabe razlikujemo kompresijo za zdravljenje, vzdrževalno, preventivno in dodatno kompresijo. Kompresija za zdravljenje je namenjena aktivnemu edemu različne etiologije v dekongestivni fazi ter venski golenji razjedi, venski trombozi oziroma vnetju; vzdrževalna kompresija preprečuje ponovno kopičenje tekočine, nastanek vnetja, vensko trombozo in ponovitev venske golenje razjede; preventivna zmanjšuje tveganje venskega zastoja ali trombembolije pri izbranih pacientih; dodatna kompresija, kot je intermitentna pnevmatska kompresija, pa se uporablja kot dopolnilo pri trdovratnem edemu, slabši mobilnosti ali počasnem celjenju ran (Executive Committee of the International Society of Lymphology, 2020; Rabe et al., 2018; Shalhoub et al., 2020).

Izbira kompresije glede na namen

- Kompresija za zdravljenje je namenjena aktivnemu edemu, venski golenji razjedi ali venski trombozi in vnetju.
- Vzdrževalna kompresija preprečuje ponovno kopičenje tekočine in zmanjšuje tveganje ponovitve razjede, vnetja ali tromboze.
- Dodatna kompresija je smiselna pri trdovratnem edemu, slabši mobilnosti ali počasnem celjenju ran.

ELASTIČNI KOMPRESIJSKI POVOJI

Elastični povoji imajo večjo razteznost in ustvarjajo relativno višji tlak tudi v mirovanju. Zaradi tega se sicer lahko uporabljajo pri pacientih, ki slabše hodijo ali so manj mobilni, vendar zahtevajo previdnost, ker lahko stalni tlak pri nepravilni uporabi povzroči bolečino, zdrs povoja, zareze in lokalne poškodbe kože. Elastični povoji so uporabni pri venskem edemu, kot začasna kompresija pri pacientih, pri katerih okončina še spreminja volumen, in v nekaterih fazah zdravljenja venske golenje razjede, kadar je sistem pravilno nameščen in redno nadzorovan (Partsch, 2012; Rabe et al., 2020).

NEELASTIČNI IN KRATKOELASTIČNI KOMPRESIJSKI POVOJI

Neelastični in kratkoelastični povoji imajo majhno razteznost, zato ustvarjajo nižji tlak v mirovanju in visok delovni tlak med hojo. To pomeni, da delujejo posebej dobro pri pacientih, ki hodijo in pri katerih je mogoče izkoristiti delovanje mišične črpalke goleni. Zaradi visokega delovnega tlaka so zelo uporabni pri izrazitem venskem edemu, aktivni venski golenji razjedi, limfedemu in flebolimfedemu. Pri limfedemu se uporabljajo zlasti v intenzivni fazi kompleksnega dekongestivnega zdravljenja, ko je cilj zmanjšati volumen uda, zmehčati fibrozo in pripraviti pacienta na vzdrževalno kompresijsko oblačilo (Executive Committee of the

International Society of Lymphology, 2020; Partsch, 2012; Shi et al., 2021). Kratkoelastični povoji so primerni tudi za nepokretne paciente, ki aktivno izvajajo gibe v stopalu, ker povoji oziroma v tem primeru sistemi v mirovanju ustvarjajo nizek tlak, med aktivacijo mišic pa porast delovnega tlaka; zato jih je mogoče ob ustreznem nadzoru pustiti nameščene več dni.

VEČSLOJNI KOMPRESIJSKI SISTEMI

Večslojni kompresijski sistemi združujejo podložne, vpojne in neelastične ali kratkoelastične sloje, s čimer ustvarjajo stabilno kompresijo za zdravljenje. Pri limfedemu se večslojni sistemi pogosto kombinirajo s podložnimi materiali, penastimi vložki ali blazinicami, s katerimi dodatno prerazporedimo tlak, zaščitimo kožne gube in izboljšamo stik kompresije z neravnimi ali fibrozno spremenjenimi predeli uda. Njihova prednost je, da so zasnovani kot sistem, zato je tlak bolj predvidljiv kot pri improviziranem povijanju z enim povojem, vendar je učinkovitost še vedno odvisna od ustrezne indikacije, tehnike aplikacije in rednega spremljanja (Executive Committee of the International Society of Lymphology, 2020; Patton et al., 2023; Reisshauer et al., 2025; Shi et al., 2021). Medtem ko pri pacientih z vensko golenjo razjedo uporabljamo nelepljive ali občasno samosprijemljive večslojne kompresijske sisteme, pa pri pacientih z limfedemi okončin predvsem uporabljamo lepljive sisteme, samosprijemljivi pa so primernejši za evakuacijo edema na trupu in prstih.

CINKOVI POVOJI

Cinkovi povoji oziroma t. i. Unna boot so neelastični ali zelo malo elastični kompresijski sistemi, impregnirani s cinkovo pasto, ki ob sušenju ustvari relativno tog ovoj. Njihov učinek je izrazito odvisen od hoje, saj tog sistem med mišično aktivnostjo ustvarja visok delovni tlak. Uporabljamo jih pri povrhnji venski trombozi, venskih golenjih razjedah z macerirano okolico, staznem dermatitisu, erizipelu in celulitisu, eksudativnih vnetnih spremembah spodnjih okončin oziroma pri pacientih, pri katerih želimo kombinirati blago protivnetno, zaščitno in kompresijsko delovanje (Cordova et al., 2024).

PRILAGODLJIVI KOMPRESIJSKI SISTEMI NA JEŽKE

Prilagodljivi kompresijski sistemi na ježke predstavljajo pomembno sodobno možnost, zlasti pri pacientih z limfedemom, flebolimfedemom, flebedemom, venskimi golenjimi razjedami in pri tistih, ki težko nameščajo kompresijske nogavice. Gre za sisteme z nastavljivimi trakovi, ki omogočajo ponovno nastavitev kompresijskega tlaka med dnevom, ko se volumen uda

zmanjšuje. Njihova prednost je večja samostojnost pacienta, krajši čas aplikacije in možnost lažjega nadzora tlaka. Randomizirane raziskave so pokazale, da lahko prilagodljivi sistemi učinkovito zmanjšajo venski edem oziroma limfedem ter so pri nekaterih pacientih povezani z boljšim udobjem in hitrejšim nameščanjem kot klasično neelastično povijanje (Mosti et al., 2015; Reisshauer et al., 2025).

PRIPOMOČKI ZA POVEČANJE ALI ZMANJŠANJE TLAKA POD POVOJI

Blazinice, imenovane tudi pelote, in teksturirani penasti vložki niso samostojna kompresijska metoda, temveč dodatek pod povoji, nogavicami, rokavi, rokavicami ali prilagodljivimi sistemi. Uporabljajo se za lokalno prerazporeditev tlaka, zapolnitev konkavnih predelov, zaščito kostnih prominenc, mehčanje fibroze in izboljšanje kompresije v območjih, kjer ravna tkanina ne doseže zadostnega stika s kožo. Klinično so uporabni pri fibroznih zatrdlinah, retromaleolarnem edemu, edemu na hrbtišču stopala ali dlani, pri pacientih z limfedemom udov, kjer so kožne gube zelo globoke, lipodermatosklerozi in po brazgotinjenju (Do et al., 2017; Executive Committee of the International Society of Lymphology, 2020).

Podložni materiali in zaščita kože

- Podložni materiali so dodatek h kompresiji, ne samostojna metoda zdravljenja.
- Z njimi lahko povečamo stik kompresije s konkavnimi ali fibrozno spremenjenimi predeli.
- Mehko podlaganje zmanjša lokalni tlak nad kostnimi prominencami in zmanjša tveganje zarez.

MEDICINSKA KOMPRESIJSKA OBLAČILA

Medicinske kompresijske nogavice so najpogosteje uporabljena oblika dolgotrajnega kompresijskega zdravljenja. Izdelane so tako, da ustvarjajo graduiran tlak, praviloma največji v predelu gležnja, ki se postopno zmanjšuje proti proksimalnemu delu uda. Uporabljajo se pri simptomatski kronični venski bolezni, varicah, venskem edemu, po zacelitvi venskih golenjih razjed za preprečevanje ponovitve, po nekaterih venskih posegih, pri potrombotičnem sindromu in v vzdrževalni fazi zdravljenja limfedema (Rabe et al., 2018).

Pri kronični venski bolezni so kompresijske nogavice primerne predvsem za paciente s stopnjami klinično-etiološko-anatomsko-patofiziološke klasifikacije kronične venske bolezni (CEAP) od C1s do C5, pri katerih prevladujejo težke noge, otekanje, bolečina, nočni krči, občutek napetosti ali kožne spremembe zaradi venske hipertenzije. Pri pacientih z zaceljeno vensko golenjo razjedo je redna uporaba kompresije pomembna za zmanjšanje tveganja

ponovitve. Pri limfedemu se krožno pletene nogavice uporabljajo predvsem pri začetnih stadijih in pravilnejši obliki uda, medtem ko so pri napredovalem limfedemu, izrazitih in globokih kožnih gubah, fibrozi in nepravilni obliki uda praviloma ustreznejša plosko pletena kompresijska oblačila, ker so manj elastična, bolje zadržujejo volumen in se manj zajedajo v kožne gube (Executive Committee of the International Society of Lymphology, 2020; Rabe et al., 2018). Okvirna izbira medicinskih kompresijskih nogavic glede na stadij limfedema je prikazana v Tabeli 4, izbira kompresijskih rokavov pa v Tabeli 5.

Kompresijska oblačila za limfedem poleg enostranskih nogavic, hlačnih nogavic in rokavov, vključujejo tudi nogavičke in rokavičke s prsti ter oblačila za trup, obraz ali druge anatomsko zahtevne predele. Izbira oblačila je odvisna od lokalizacije edema, stadija limfedema, oblike uda, prisotnosti fibroze, globine kožnih gub, funkcionalnih zmožnosti pacienta za nameščanje in snemanje oblačila ter cilja zdravljenja. Pri distalnem edemu je treba kompresijo razširiti tudi na prste, stopalo ali dlan, sicer lahko pride do premika edema v nekomprimirani predel.

Kompresijska oblačila pri limfedemu

- Pri izbiri oblačila je pomembna lokalizacija edema, oblika uda, fibroza in prisotnost globokih kožnih gub.
- Krožno pletena oblačila so primernejša pri zgodnejših stadijih in pravilnejši obliki uda.
- Plosko pletena oblačila so boljša izbira pri napredovalem limfedemu, fibrozi in nepravilni obliki uda.
- Pri distalnem edemu mora kompresija zajeti tudi prste, stopalo ali dlan, da se prepreči premik edema.

Tabela 4: Izbira medicinskih kompresijskih nogavic glede na stadij limfedema.

Stadij	Moč kompresijskih nogavic
Stadij 0	/
Stadij I	II (23–33 mmHg) – krožno tkanje
Stadij II	III–IV (34–46 mmHg / >46 mmHg) – krožno ali plosko tkanje
Stadij III	III–IV (34–46 mmHg / >46 mmHg) – plosko tkanje

Tabela 5: Izbira medicinskih kompresijskih rokavov glede na stadij limfedema.

Stadij	Moč kompresijskih rokavov
Stadij 0	/
Stadij I	I (15–22 mmHg) – krožno tkanje
Stadij II	II (23–33 mmHg) – krožno tkanje
Stadij III	II (23–33 mmHg) – plosko tkanje

TROMBOPROFILAKTIČNE NOGAVICE

Tromboprofilaktične nogavice so posebna oblika kompresijskih nogavic, namenjena zmanjševanju venskega zastoja pri hospitaliziranih ali perioperativnih pacientih. Njihov namen ni zdravljenje kronične venske bolezni ali limfedema, temveč preprečevanje venske trombembolije pri izbranih ležečih pacientih, pogosto v kombinaciji z drugimi ukrepi. Vloga tromboprofilaktičnih nogavic se je v zadnjih letih spremenila, saj je pri mnogih pacientih glavna preventiva farmakološka, mehanska profilaksa pa je pomembna predvsem tam, kjer antikoagulacijsko zdravljenje ni mogoče ali je tveganje za krvavitev povečano. V raziskavi Graduated Compression as an Adjunct to Pharmacoprophylaxis in Surgery (GAPS) dodatek graduiranih kompresijskih nogavic k farmakološki tromboprofilaksi pri elektivnih kirurških pacientih ni pokazal dodatne koristi v primerjavi s samo farmakološko profilakso (Shalhoub et al., 2020).

INTERMITENTNA PNEVMATSKA KOMPRESIJA

Intermitentna pnevmatska kompresija je aktivna oblika kompresije, pri kateri naprava s komorami zaporedno ali segmentno napihuje manšete na udu in sočasno na trupu. S tem ustvarja valove tlaka, ki spodbujajo premik tekočine, venski povratek in limfni pretok. Uporablja se kot dodatek pri zdravljenju limfedema, flebedema, venskih golenjih razjedah, pri pacientih z omejeno mobilnostjo in v nekaterih okoliščinah za tromboprofilakso, kadar farmakološka profilaksa ni mogoča ali je kontraindicirana (Executive Committee of the International Society of Lymphology, 2020; Padberg et al., 2024; Shalhoub et al., 2020).

Pri venskih golenjih razjedah je intermitentna pnevmatska kompresija lahko dodatna metoda ob standardni kompresiji, zlasti pri pacientih z izrazitim edemom, počasnim celjenjem ali slabšo toleranco klasičnih sistemov. Randomizirana pilotna raziskava, ki je primerjala intermitentno pnevmatsko kompresijo, kompresijske nogavice in kratkoelastične povoje pri pacientih z venskimi golenjimi razjedami, je pokazala na večje zmanjšanje površine razjede in večji delež zaceljenih razjed v skupinah z intermitentno pnevmatsko kompresijo kot v skupini s kratkoelastičnimi povoji (Dolibog et al., 2013).

PNEVMATSKI KOMPRESIJSKI SISTEMI ZA DOMAČO UPORABO

Pripomočki tipa PneumoSox™ sodijo v širšo skupino pnevmatskih kompresijskih sistemov za domačo uporabo z napihljivimi komorami, ki ustvarjajo zunanji tlak na golen. Njihov namen je posnemati oziroma dopolnjevati delovanje mišične črpalke, izboljšati venski povratek,

zmanjšati intersticijsko tekočino in pri izbranih pacientih olajšati vzdrževalno zdravljenje edema. V primerjavi s klasično intermitentno pnevmatsko kompresijo so ti sistemi zasnovani za domačo uporabo, lažje nameščanje in večjo mobilnost pacienta. Tlake pod pripomočkom je mogoče nastaviti z napihovanjem na 20 ali 40 mmHg, vendar je izbira tlaka odvisna od indikacije, tolerance pacienta, arterijske prekrvitve in navodil proizvajalca (Padberg et al., 2024).

PRIPOMOČEK ZA MEHANSKO KOMPRESIJO

LinfoRoler™ oziroma Linforoll™ je pripomoček za mehansko masažno-kompresijsko obravnavo edematoznih predelov. Gre za valjček z merilnikom tlaka, povezan z računalnikom, ki na zaslonu prikazuje krivuljo uporabljene sile oziroma tlaka med masažo. S tem terapevtu omogoča nadzor intenzivnosti obravnave, prilagajanje sile hidromehanskim značilnostim tkiva in bolj ponovljivo izvajanje zdravljenja. V raziskavah pri pacientih z obstruktivnim limfedemom okončin je bila uporaba takšnega standardiziranega ročnega masažnega valjčka povezana z zmanjšanjem volumna uda, izboljšanjem elastičnosti tkiva in prikazanim premikom edemske tekočine proti proksimalnim predelom (Olszewski et al., 2016; Zaleska & Olszewski, 2019). LinfoRoler™ je lahko uporaben kot dopolnilni pripomoček pri obravnavi limfedema na mestih, kjer kompresije s povoji ne moremo izvajati, na primer na vratu, ali kot dopolnilo kompresijskim oblačilom, na primer na obrazu. Tudi pri uporabi takšnih mehanskih pripomočkov je treba upoštevati stanje kože, bolečino, občutljivost tkiva in toleranco pacienta.

INDIKACIJE, KONTRAINDIKACIJE IN NEŽELENI UČINKI KOMPRESIJSKEGA ZDRAVLJENJA

Indikacije za kompresijsko zdravljenje so predvsem varice z otekanjem ali bolečino, venski edem, potrombotični sindrom, aktivna ali zaceljena venska golenja razjeda, limfedem, flebolimfedem, lipalgija, edemi drugih etiologij, vnetja, okužbe (ob sočasnem antibiotičnem zdravljenju), izbrana pooperativna ali hospitalna tromboprofilaksa oziroma stanja, pri katerih je treba izboljšati venski povratek, zmanjšati intersticijsko tekočino ali vzdrževati rezultat dekongestivnega zdravljenja. Izbira pripomočka mora biti povezana s fazo bolezni: pri stabilnem kroničnem stanju so primernejše nogavice ali oblačila, pri hitro spreminjajočem se edemu povoji ali prilagodljivi sistemi, pri aktivni venski golenji razjedi večslojni ali kratkoelastični sistemi, pri distalnem edemu dodatki za prste, stopalo ali dlan, pri fibrozi podložne blazinice, pri slabši mobilnosti ali vztrajnem edemu pa dodatna pnevmatska

kompresija (Executive Committee of the International Society of Lymphology, 2020; Rabe et al., 2018; Shi et al., 2021).

Najpomembnejša kontraindikacija za standardno kompresijsko zdravljenje je huda periferna arterijska bolezen oziroma kritična ishemija. Med pomembne kontraindikacije ali stanja, ki zahtevajo posebno previdnost, sodijo tudi nekompenzirano srčno popuščanje, huda bolečina po aplikaciji, huda senzorična ali diabetična nevropatija, nekroza kože, nezmožnost varnega nameščanja ali odstranjevanja pripomočka, pomembna deformacija uda, krhka atrofična koža ali alergija na material. Pri intermitentni pnevmatski kompresiji ali pnevmatski kompresiji za domačo uporabo je treba dodatno izključiti akutno nezdravljeno globoko vensko trombozo in akutno pljučno embolijo ter paziti na možnost proksimalnega ali genitalnega premika edema. Pri blagi do zmerni periferni arterijski bolezni ali stabilnem srčnem popuščanju kompresija ni nujno absolutno kontraindicirana, vendar zahteva objektivno oceno arterijske prekrvitve spodnjih okončin, prilagoditev tlaka in skrbno spremljanje (Couzan et al., 2019; Rabe et al., 2020; Rother et al., 2020). Okvirna izbira oblik kompresije glede na gleženjski indeks (GI) je prikazana v Tabeli 6.

Tabela 6: Okvirna izbira oblik kompresije glede na gleženjski indeks

GI	Oblike kompresije
pod 0,5	intermitentna pnevmatska kompresija
med 0,5 in 0,85	dolgoelastični povoji blage kompresije kratkoelastični kompresijski sistemi medicinske kompresijske nogavice kompresijskega razreda I intermitentna pnevmatska kompresija
nad 0,85	dolgoelastični povoji kratkoelastični kompresijski sistemi medicinske kompresijske nogavice kompresijskega razreda II–III intermitentna pnevmatska kompresija

Pri vrednotenju gleženjskega indeksa je treba upoštevati možnost lažno povišanih vrednosti pri mediokalcinozi, zlasti pri pacientih s sladkorno boleznijo ali kronično ledvično boleznijo; v teh primerih je smiselna dodatna meritev tlaka na palcu ali transkutane oksimetrije.

Neželeni učinki kompresijskega zdravljenja so večinoma blagi in vključujejo srbenje, suhost kože, draženje, nelagodje, občutek tiščanja, bolečino, odtise, zareze, zdrs pripomočka, gubanje materiala, maceracijo, folikulitis, kontaktni dermatitis, otekanje prstov ali stopala pri nezadostni distalni kompresiji ter proksimalni zastoj edema pri neustrezno izbranem pripomočku. Redkejši, vendar klinično pomembni zapleti so poškodba živca, lokalna ishemija, nekroza kože,

poslabšanje arterijske prekrvitve, venska trombembolija in srčna dekompenzacija pri predisponiranih pacientih. Hudi zapleti so zelo redki, kadar je kompresija pravilno indicirana, pravilno izmerjena in pravilno nameščena, ob upoštevanju kontraindikacij (Rabe et al., 2020).

Po uvedbi kompresije je potreben zgodnji nadzor, zlasti pri pacientih z večjim tveganjem za zaplete. Preveriti je treba zmanjšanje edema, bolečino, občutek tiščanja, stanje kože, odtise robov v kožo, morebitne zareze, distalno otekanje prstov, spremembo barve kože in pacientovo sposobnost pravilnega nameščanja. Po uvedbi novega kompresijskega pripomočka je smiselno ponovno oceniti prileganje po zmanjšanju edema, ali ob spremembi telesne teže, saj lahko prej ustrezna kompresija postane neučinkovita ali lokalno premočna (Rabe et al., 2020; Rother et al., 2020).

Po opredelitvi indikacije je izbira kompresijskega zdravljenja predvsem vprašanje varnosti, izvedljivosti in prilagoditve posameznemu pacientu. Pri tem je treba povezati fazo bolezni, arterijsko prekrvitev, stanje kože, obliko uda, spreminjanje obsega uda in pacientovo zmožnost redne uporabe pripomočka. Tabeli 4 in 5 sta lahko v pomoč pri orientacijski izbiri oblačil za limfedem, Tabela 6 pa pri presoji kompresije glede na vrednosti gleženjskega indeksa.

Kompresija, ki je pacient ne more pravilno namestiti ali redno uporabljati, v praksi ne doseže želenega učinka. Zato so pomembni prikaz pravilnega nameščanja in snemanja, uporaba pripomočkov za obuvanje, nasveti za redno nego kože, prilagoditev zdravljenja življenjskemu slogu in zgodnje preverjanje prileganja pripomočkov. Redna uporaba kompresije je eden ključnih dejavnikov uspeha, saj zdravljenje deluje le, če se izvaja dovolj redno in dovolj dolgo (Rabe et al., 2018; Reisshauer et al., 2025).

PRAKTIČNI ALGORITEM IZBIRE KOMPRESIJSKEGA ZDRAVLJENJA

1. Opredelimo indikacijo in cilj zdravljenja. Upoštevamo zmanjšanje simptomov, zmanjšanje edema, celjenje ali preprečevanje ponovitve venske golenje razjede, vzdrževanje limfedema ali tromboprofilakso.
2. Ocenimo arterijsko prekrvitev. Izvedemo klinični pregled in po potrebi po meritvah arterijskih tlakov izračunamo gleženjski indeks, izmerimo tlak na palcu ali izvedemo meritve transkutane oksimetrije.
3. Določimo fazo zdravljenja. Ločimo začetno dekongestivno fazo, fazo celjenja venske golenje razjede, vzdrževalno fazo in preventivno uporabo.
4. Izberemo kompresijski pripomoček. Izbira je odvisna od mobilnosti pacienta, obsega in oblike uda, prisotnosti fibroze, kožnih gub, eksudata, rane in pacientove zmožnosti nameščanja pripomočka.

5. Preverimo varnost in toleranco. Po uvedbi kompresije ocenimo stanje kože, distalni edem, bolečino, morebitne zareze in pravilnost aplikacije.
6. Ponovno ocenimo ustreznost kompresije. Ob zmanjšanju edema ali spremembi obsega uda ponovno preverimo prileganje, učinkovitost in varnost kompresijskega pripomočka.

Spremljanje po uvedbi kompresije

- Po uvedbi kompresije je treba preveriti bolečino, barvo kože, zareze, distalno otekanje in občutek tiščanja.
- Ob zmanjšanju edema se lahko prej ustrezen pripomoček začne slabše prilegati in ga je treba zamenjati ali prilagoditi.
- Učinkovitost kompresije je odvisna od redne uporabe, pravilnega nameščanja in dolgoročnega sodelovanja pacienta.

ZAKLJUČEK

Kompresijsko zdravljenje je temeljno, z dokazi podprto zdravljenje venske in limfne patologije. Njegova učinkovitost je odvisna od jasno opredeljene indikacije, izključitve pomembnih kontraindikacij, ustrezne izbire vrste kompresije, pravilne aplikacije, spremljanja stanja kože in sodelovanja pacienta. Kompresija zato ni le mehanski tlak, temveč individualizirano zdravljenje, prilagojeno pacientu, obliki uda, arterijski prekrvitvi, fazi bolezni in cilju zdravljenja. Medicinske kompresijske nogavice so osrednji pripomoček pri dolgotrajnem zdravljenju kronične venske bolezni in vzdrževanju limfedema; večslojni kratkoelastični sistemi so pomembni pri aktivnih venskih golenjih razjedah in izrazitem edemu; prilagodljivi sistemi na ježke so uporabni pri pacientih, ki potrebujejo večjo samostojnost; intermitentna pnevmatska kompresija pa ima vlogo dodatnega zdravljenja pri izbranih pacientih z limfedemom, venskim edemom ali počasnim celjenjem ran. Najpogostejši neželeni učinki so blagi in obvladljivi, hudi zapleti pa so redki, če se kompresija uporablja pravilno in po ustrezni žilni ter klinični oceni. V dermatološki in flebološki praksi je zato kompresijsko zdravljenje strukturiran terapevtski proces, ki zahteva znanje, individualizacijo in redno spremljanje (Executive Committee of the International Society of Lymphology, 2020; Patton et al., 2023; Rabe et al., 2020; Shi et al., 2021).

VPRAŠANJA ZA RAZMISLEK

1. Katere klinične podatke je treba preveriti pred uvedbo kompresijskega zdravljenja, da je izbira kompresije varna in ustrezna?

2. Kako bi razlikovali med situacijo, v kateri je primernejša medicinska kompresijska nogavica, in situacijo, v kateri je primernejši večslojni kratkoelastični kompresijski sistem?
3. Zakaj se lahko pri istem kompresijskem materialu tlak na različnih delih uda razlikuje in kako to vpliva na zaščito kože?
4. Kateri znaki po uvedbi kompresije lahko opozarjajo, da je pripomoček neustrezno nameščen, izvaja premočno kompresijo ali se slabo prilega?
5. Kako lahko redna uporaba, pravilno nameščanje in prilagajanje kompresije vplivajo na dolgoročni uspeh zdravljenja edema ali venske golenje razjede?

LITERATURA

1. Berszakiewicz, A., Sieroń, A., Krasiński, Z., Cholewka, A., & Stanek, A. (2020). Compression therapy in venous diseases: Physical assumptions and clinical effects. *Postępy Dermatologii i Alergologii, 37*(6), 842–847. https://doi.org/10.5114/ada.2019.86990
2. Cordova, F. P., Furhmann, A. C., do Carmo, A. C. F., Vales, E. N., Terra, D. H., da Silva, B. U., Machado, D. O., Lucena, A. F., & Paskulin, L. M. G. (2024). Effect of Unna's boot on venous ulcer healing: A systematic review and meta-analysis. *Revista da Escola de Enfermagem da USP, 58*, e20230397. https://doi.org/10.1590/1980-220X-REEUSP-2023-0397en
3. Couzan, S., Pouget, J.-F., Le Hello, C., Chapelle, C., Laporte, S., & Mismetti, P. (2019). High tolerance of progressive elastic compression in peripheral arterial disease. *Vasa, 48*(5), 413–417. https://doi.org/10.1024/0301-1526/a000799
4. Do, J., Jeon, J. Y., & Kim, W. (2017). The effects of bandaging with an additional pad and taping on secondary arm lymphedema in a patient after mastectomy. *Journal of Physical Therapy Science, 29*(7), 1272–1275. https://doi.org/10.1589/jpts.29.1272
5. Dolibog, P., Franek, A., Taradaj, J., Polak, A., Blaszczak, E., Wcislo, L., Hrycek, A., Urbanek, T., Ziaja, J., & Kolanko, M. (2013). A randomized, controlled clinical pilot study comparing three types of compression therapy to treat venous leg ulcers in patients with superficial and/or segmental deep venous reflux. *Ostomy Wound Management, 59*(8), 22–30.
6. Executive Committee of the International Society of Lymphology. (2020). The diagnosis and treatment of peripheral lymphedema: 2020 consensus document of the International Society of Lymphology. *Lymphology, 53*(1), 3–19.
7. Mosti, G., Cavezzi, A., Partsch, H., Urso, S., & Campana, F. (2015). Adjustable Velcro compression devices are more effective than inelastic bandages in reducing venous edema in the initial treatment phase: A randomized controlled trial. *European Journal of Vascular and Endovascular Surgery, 50*(3), 368–374. https://doi.org/10.1016/j.ejvs.2015.05.014
8. Olszewski, W. L., Zaleska, M., & Michelin, S. (2016). A new method for treatment of lymphedema of limbs: Standardized manual massage with a new device Linforoll in conservative and surgical therapy protocols. *Lymphatic Research and Biology, 14*(4), 226–232. https://doi.org/10.1089/lrb.2015.0034
9. Padberg, F. T., Jr., Ucuzian, A., Dosluoglu, H., Jacobowitz, G., & O'Donnell, T. F. (2024). Longitudinal assessment of health-related quality of life and clinical outcomes with at-home advanced pneumatic compression treatment of lower extremity lymphedema. *Journal of Vascular Surgery: Venous and Lymphatic Disorders, 12*(4), 101892. https://doi.org/10.1016/j.jvsv.2024.101892
10. Partsch, H. (2012). Compression therapy: Clinical and experimental evidence. *Annals of Vascular Diseases, 5*(4), 416–422. https://doi.org/10.3400/avd.ra.12.00068

11. Patton, D., Avsar, P., Sayeh, A., Budri, A., O'Connor, T., Walsh, S., Nugent, L., Harkin, D., O'Brien, N., Cayce, J., Corcoran, M., Gaztambide, M., & Moore, Z. (2023). A meta-review of the impact of compression therapy on venous leg ulcer healing. *International Wound Journal, 20*(2), 430–447. https://doi.org/10.1111/iwj.13891
12. Rabe, E., Partsch, H., Hafner, J., Lattimer, C., Mosti, G., Neumann, M., Urbanek, T., Huebner, M., Gaillard, S., & Carpentier, P. (2018). Indications for medical compression stockings in venous and lymphatic disorders: An evidence-based consensus statement. *Phlebology, 33*(3), 163–184. https://doi.org/10.1177/0268355516689631
13. Rabe, E., Partsch, H., Morrison, N., Meissner, M. H., Mosti, G., Lattimer, C. R., Carpentier, P. H., Gaillard, S., Jünger, M., Urbanek, T., Hafner, J., Patel, M., Wu, S., Caprini, J., Lurie, F., & Hirsch, T. (2020). Risks and contraindications of medical compression treatment: A critical reappraisal. An international consensus statement. *Phlebology, 35*(7), 447–460. https://doi.org/10.1177/0268355520909066
14. Reisshauer, A., Tsatrafilis, E., Kornappel, S., Huscher, D., & Liebl, M. E. (2025). A randomized, controlled noninferiority study of adjustable compression wraps compared with inelastic multilayer bandaging used in the intensive complex decongestive therapy of lower leg lymphedema. *Journal of Vascular Surgery: Venous and Lymphatic Disorders, 13*(4), 102214. https://doi.org/10.1016/j.jvsv.2025.102214
15. Rother, U., Grüßler, A., Griesbach, C., Almasi-Sperling, V., Lang, W., & Meyer, A. (2020). Safety of medical compression stockings in patients with diabetes mellitus or peripheral arterial disease. *BMJ Open Diabetes Research & Care, 8*(1), e001316. https://doi.org/10.1136/bmjdrc-2020-001316
16. Shalhoub, J., Lawton, R., Hudson, J., Baker, C., Bradbury, A., Dhillon, K., Everington, T., Gohel, M. S., Hamady, Z., Hunt, B. J., Stansby, G., Warwick, D., Norrie, J., Davies, A. H., & GAPS trial investigators. (2020). Graduated compression stockings as adjuvant to pharmaco-thromboprophylaxis in elective surgical patients (GAPS study): Randomised controlled trial. *BMJ, 369*, m1309. https://doi.org/10.1136/bmj.m1309
17. Shi, C., Dumville, J. C., Cullum, N., Connaughton, E., & Norman, G. (2021). Compression bandages or stockings versus no compression for treating venous leg ulcers. *Cochrane Database of Systematic Reviews, 2021*(7), Article CD013397. https://doi.org/10.1002/14651858.CD013397.pub2
18. Zaleska, M. T., & Olszewski, W. L. (2019). Tissue structure and edema fluid events during treatment of lymphedema of limbs with a manual pressure-calibrated device, Linforoll. *Lymphatic Research and Biology, 18*(1), 35–41. https://doi.org/10.1089/lrb.2018.0060

IZVAJANJE KOMPRESIJSKE TERAPIJE

Mojca Vreček, dipl. m. s., univ. dipl. org., ET

Dermatovenerološka klinika, Univerzitetni klinični center Ljubljana

UVOD

Učinkovitost kompresijske terapije je odvisna od pravilne izbire kompresijskega materiala in natančne tehnike nameščanja. Poseben strokovni izziv predstavljajo izrazito dolge, široke, nepravilno oblikovane ali deformirane okončine, pri katerih je treba kompresijo individualno prilagoditi. Pomen ustreznega znanja jedrnato povzema Košak-Gregorčič (2013) z ugotovitvijo, da je »znanje treba imeti tudi za povijanje nog«. Za varno izvajanje so zato nujni stalno izobraževanje, praktično usposabljanje in objektivno preverjanje veščin, saj dolgoletne delovne izkušnje in samoocenjevanje ne zagotavljajo ustrezne kakovosti kompresije (Keller et al., 2009). Napake se lahko pojavijo tudi pri ustrezno usposobljenih medicinskih sestrah in drugih zdravstvenih delavcih, zato sta potrebna sistematično spremljanje kakovosti in stalno izboljševanje prakse. Nepravilno izvedena kompresija lahko zmanjša terapevtski učinek, povzroči neugodje ter poveča tveganje za poškodbe kože in mehkih tkiv. Ker imajo razpoložljivi materiali in načini zdravljenja različne prednosti ter omejitve, pri izbiri upoštevamo individualne in ekonomske vidike (Dissemond et al., 2023).

Namen prispevka je predstaviti značilnosti najpogosteje uporabljenih kompresijskih materialov, sistemov in pripomočkov, temeljna načela njihovega varnega nameščanja, vlogo medicinske sestre ter najpogostejše težave pacientov in napake pri izvajanju kompresijske terapije. Prispevek je namenjen medicinskim sestram in drugim ustrezno usposobljenim zdravstvenim delavcem ter temelji na strokovni literaturi, smernicah, navodilih proizvajalcev in internem strokovnem navodilu UKCL. Izbira vrste in stopnje kompresije mora temeljiti na celoviti klinični oceni, indikacijah, kontraindikacijah, stanju arterijske prekrvitve ter navodilih proizvajalca.

VLOGA MEDICINSKE SESTRE

Vloga medicinske sestre pri kompresijski terapiji presega tehnično nameščanje povojev in kompresijskih pripomočkov. Vključuje prepoznavanje pacientovih potreb, poučevanje,

svetovanje, praktično usposabljanje, spodbujanje samooskrbe in spremljanje odziva na terapijo. Strukturirano izobraževanje lahko izboljša pacientovo znanje o venski golenji razjedi, kompresijski terapiji, preprečevanju ponovitve venske golenje razjede po zacelitvi in ukrepih samooskrbe (Protz et al., 2019; Žulec et al., 2022). Pri načrtovanju podpore je treba upoštevati individualne dejavnike, ki otežujejo izvajanje terapije, pacientove izkušnje z različnimi oblikami kompresije, življenjski slog, zmožnosti in organizacijo zdravstvene obravnave, saj samo poznavanje bolezni še ne zagotavlja dosledne uporabe kompresijske terapije (Perry et al., 2023). Medicinska sestra pacientu pojasni namen kompresijske terapije, pričakovane koristi, način uporabe kompresijskih pripomočkov, možne težave in opozorilne znake ter ga spodbuja k pravočasnemu sporočanju težav in aktivnemu sodelovanju pri zdravljenju; jasna pojasnila in podpora pri uporabi kompresije sta dejavnika, ki lahko olajšata njeno izvajanje (Perry et al., 2022). Individualna podpora, vzpostavljanje terapevtskega odnosa in spremljanje samooskrbe so pomembni za vključevanje pacienta v zdravljenje (Johnsson et al., 2024).

Poučevanje naj vključuje prikaz pravilnega nameščanja, odstranjevanja in vzdrževanja kompresijskega pripomočka ter preverjanje pacientovega razumevanja in praktične izvedbe. Medicinska sestra skupaj s pacientom prepoznava dejavnike, ki otežujejo izvajanje kompresijske terapije, kot so bolečina, neprijeten občutek, omejena gibljivost, težave pri nameščanju kompresijskih pripomočkov, vpliv kompresijske terapije na vsakodnevne dejavnosti in neustrezen dostop do kompresijskih pripomočkov, ter temu prilagodi vrsto podpore. Ker se ti dejavniki med zdravljenjem lahko spreminjajo, sta potrebna redno ponovno ocenjevanje in svetovanje. Paciente, ki kompresije ne prenašajo ali je ne zmorejo uporabljati samostojno, je treba še naprej strokovno podpirati in jim pomagati poiskati izvedljive rešitve (Perry et al., 2023).

Kontinuirano spremljanje samooskrbe vključuje dokumentiranje izvedenega poučevanja, pacientovega razumevanja in praktičnih veščin, prepoznanih dejavnikov, ki otežujejo samooskrbo ter dogovorjenih prilagoditev. Te vsebine ob nadaljnjih obiskih ponovno ovrednotimo in podporo prilagodimo spremembam zdravstvenega stanja ter zmožnostim pacienta. Raziskave poudarjajo potrebo po strukturiranih postopkih spremljanja, zagotavljanju stalnosti zdravstvenega tima ter sodelovanju med različnimi nivoji zdravstvenega varstva (Johnsson et al., 2024; Perry et al., 2022).

Vloga medicinske sestre pri kompresijski terapiji

- Medicinska sestra pacienta pouči o namenu, koristih, pravilni uporabi in možnih težavah pri kompresijski terapiji.
- Poučevanje vključuje prikaz nameščanja, odstranjevanja in vzdrževanja pripomočka ter preverjanje razumevanja in praktične izvedbe.
- Podporo prilagodimo pacientovim zmožnostim, življenjskemu slogu, izkušnjam in dejavnikom, ki otežujejo samooskrbo.
- Izvedeno poučevanje, pacientovo razumevanje, praktične veščine in dogovorjene prilagoditve dokumentiramo ter ponovno ovrednotimo.

VRSTE KOMPRESIJSKIH MATERIALOV

Temelj varnega izvajanja kompresijske terapije sta poznavanje kompresijskih metod in materialov ter njihova pravilna uporaba. Heyer et al. (2017) so v raziskavo vključili 1.476 medicinskih sester in drugih terapevtov, ki so se udeležili seminarjev o kompresijski terapiji in so pri svojem delu izvajali kompresijsko povijanje. Med njimi je imelo 1.338 sodelujočih dodatno strokovno izobrazbo oziroma specifično strokovno znanje, 138 pa takšnega dodatnega usposabljanja ni imelo. Tudi v skupini s specifičnim strokovnim znanjem so ugotovili pomembne vrzeli v poznavanju posameznih komponent kompresijske terapije: ustrezno znanje o podlaganju uda pred namestitvijo kompresijskih povojev je izkazalo le 7,9 % sodelujočih, o večkomponentnih kompresijskih sistemih 10 %, o kompresijskih sistemih z nogavicami za zdravljenje venskih golenjih razjed pa 13,6 %. Ugotovitve poudarjajo potrebo po kontinuiranem strokovnem izpopolnjevanju ter sistematičnem preverjanju znanja in praktičnih veščin zdravstvenih delavcev, ki izvajajo kompresijsko terapijo.

Poznavanje lastnosti kompresijskih materialov, sistemov in pripomočkov je ključno za njihovo varno in učinkovito uporabo. V poglavju jih razlikujemo glede na raztegljivost, togost, način ustvarjanja tlaka, konstrukcijo in način uporabe. V nadaljevanju so predstavljene štiri skupine: dolgoelastični povoji, medicinski kompresijski pripomočki, kratkoelastični povoji in večplastni kompresijski sistemi ter intermitentna pnevmatska kompresija (Planinšek-Ručigaj, 2023):

- dolgoelastični povoji, ki se raztegnejo za več kot 100 % svoje prvotne dolžine ter zaradi elastičnih vlaken ustvarjajo tlak tako v mirovanju kot med gibanjem;
- medicinski kompresijski pripomočki, kot so kompresijske nogavice, nogavičke, rokavi in rokavice, maske, telovniki, ki zagotavljajo opredeljen kompresijski tlak oziroma tlačni razred; njihove lastnosti in področje uporabe so odvisni od konstrukcije, načina pletenja, togosti ter individualne klinične ocene;

- kratkoelastični povoji, ki združeni predstavljajo večplastne kompresijske sisteme; zanje so značilne majhna raztegljivost oziroma večja togost ter praviloma nizek tlak v mirovanju in visok delovni tlak med gibanjem. Mednje sodijo lepljivi, nelepljivi in samosprijemljivi sistemi. Čas neprekinjene namestitve določimo glede na vrsto sistema, zdravstveno stanje, stanje kože in razjede, zmanjševanje edema ter navodila proizvajalca;
- intermitentno pnevmatsko kompresijo (IPK), pri kateri črpalka v predpisanih ciklih polni in prazni komore manšete. S sekvenčnim zunanjim pritiskom podpira venski in limfni pretok ter lahko prispeva k zmanjševanju edema; uporablja se na podlagi klinične ocene, opredeljenih indikacij in izključenih kontraindikacij.

Kaj si zapomnimo o kompresijskih materialih?

- Dolgoelastični povoji ustvarjajo tlak v mirovanju in med gibanjem.
- Kratkoelastični povoji in večplastni sistemi imajo praviloma nizek tlak v mirovanju ter visok delovni tlak med gibanjem.
- Medicinski kompresijski pripomočki zagotavljajo opredeljen kompresijski tlak oziroma tlačni razred.
- Intermitentna pnevmatska kompresija s cikličnim polnjenjem komor podpira venski in limfni pretok.

PRIPRAVA PROSTORA, PACIENTA, MATERIALA IN MEDICINSKE SESTRE

Priprava prostora

Postopek izvajamo v primernem prostoru, kot so ambulanta, namenski prostor za terapijo, bolniška soba ali kopalnica. Prostor mora biti dobro osvetljen, primerno ogret, brez prepiha in dovolj velik, da omogoča varno ter nemoteno izvedbo postopka. Vsi potrebni pripomočki morajo biti pripravljeni in na dosegu rok, odlagalne površine pa proste in urejene. Pacientu je treba zagotoviti zasebnost in dostojanstvo med celotnim postopkom. Kompresijsko terapijo najlažje izvajamo na terapevtskem stolu ali na dvižni bolniški postelji, kar omogoča ustrezen položaj pacienta in ergonomske pogoje za delo medicinske sestre.

Priprava materiala

- razkužilo za roke, površine in pripomočke,
- zaščitni predpasnik, maska, rokavice, zaščita za čevlje,
- milo, krpice za umivanje, brisača, odstranjevalec lepila,

- merilni trak, permanentno pisalo,
- škarje s topo konico,
- material za oskrbo rane,
- dolgoelastični povoj,
- podložni in pritrdilni materiali, kot so sintetična vata, blazinice in tanka poliuretanska pena,
- kratkoelastični povoji ali sistemi (lepljivi, nelepljivi, samosprijemljivi),
- lepilni trak (na papirju, svilen),
- medicinski kompresijski pripomočki, kot so kompresijske nogavice, nogavičke, rokavi in rokavice, ter maske in brezrokavniki.

Priprava medicinske sestre

Priprava na izvedbo kompresijske terapije je odvisna predvsem od stopnje pacientove samostojnosti in njegove zmožnosti sodelovanja pri postopku. Med celotnim postopkom upoštevamo ergonomska načela dela, saj ta omogočajo varno držo medicinske sestre oziroma drugega ustrezno usposobljenega zdravstvenega delavca, zmanjšujejo telesne obremenitve in utrujenost ter prispevajo k večji učinkovitosti in kakovosti zdravstvene obravnave.

Pri nekaterih pacientih je zaradi zdravstvenega stanja, omejene gibljivosti ali povečane telesne mase izvedba kompresijske terapije za eno medicinsko sestro oziroma enega drugega ustrezno usposobljenega zdravstvenega delavca fizično zelo zahtevna. Pri pacientih z izrazitimi edemi ali debelostjo so okončine pogosto zelo težke, zato so njihovo dvigovanje, nameščanje v ustrezen položaj in izvajanje kompresijskega povijanja povezani z velikimi telesnimi obremenitvami. V takšnih primerih je za varno in kakovostno izvedbo postopka pogosto potrebna prisotnost dveh ustrezno usposobljenih zdravstvenih delavcev. Tak način dela zagotavlja večjo varnost pacienta, zmanjšuje tveganje za mišično-skeletne poškodbe zdravstvenih delavcev ter omogoča natančnejšo in učinkovitejšo izvedbo kompresijske terapije.

Priprava pacienta

Pred začetkom kompresijske terapije pacientu pojasnimo namen in pričakovane učinke terapije. Odstranimo predhodno nameščene povoje, ocenimo kožo ter po potrebi oskrbimo razjedo ali druge kožne spremembe. Po opravljeni higieni pacienta namestimo v ustrezen sedeč ali ležeč položaj, prizadeto okončino pa privzdignemo. Pred namestitvijo kompresijskega materiala izmerimo velikost razjede in obsege okončine na vnaprej določenih anatomskih mestih, saj le ponovljive meritve omogočajo objektivno spremljanje zmanjševanja edema in učinkovitosti

zdravljenja. Na nogi merimo obseg v predelu gležnja oziroma 5 cm nad spodnjim robom medialnega maleola, 10 cm pod spodnjim robom pogačice in 10 cm nad njenim zgornjim robom. Na roki merimo na najožjem delu zapestja ter 5 cm pod komolčno kotanjo in 5 cm nad njo (Moffatt, 2007, str. 158). Okončina naj bo med merjenjem iztegnjena, mišice sproščene, merilni trak pa enakomerno napeti, ne da bi stiskal tkivo. Mesta meritev po potrebi označimo s permanentnim pisalom in oznake obnavljamo, dokler je spremljanje obsegov potrebno (Moffatt, 2007, str. 156). Ne glede na to, kateri kompresijski povoj oziroma sistem nameščamo, naj pacient stopalo zadrži v položaju dorzalne fleksije, saj tako zagotovimo pravilno namestitev povoja in preprečimo drgnjenje materiala v predelu skočnega sklepa.

Priprava na izvajanje kompresijske terapije

- Prostor mora omogočati zasebnost, dobro osvetlitev, ustrezen položaj pacienta in ergonomsko delo.
- Pred začetkom pripravimo ves potreben material ter ocenimo kožo, razjedo in stanje okončine.
- Obsege okončine merimo na vnaprej določenih anatomskih mestih, saj le ponovljive meritve omogočajo spremljanje edema.
- Pri težkih, izrazito edematoznih ali slabo gibljivih okončinah sta za varno izvedbo lahko potrebna dva ustrezno usposobljena zdravstvena delavca.

DOLGOELASTIČNI POVOJI

Dolgoelastični povoji imajo večjo raztegljivost in zaradi elastičnih vlaken ustvarjajo pomemben tlak tudi v mirovanju. Tlak med gibanjem je odvisen od napetosti povoja, števila plasti, stopnje prekrivanja, obsega okončine in tehnike nameščanja. Natančne mehanske lastnosti, največji razteg in doseženi tlak so odvisni od konstrukcije konkretnega povoja ter navodil proizvajalca (Finnie, 2002; Partsch et al., 2008). Njihovo uporabo, čas nošenja in možnost ponovne uporabe določimo glede na indikacijo, klinično oceno ter navodila proizvajalca; nameščajo jih medicinske sestre, drugi ustrezno usposobljeni zdravstveni delavci, pacienti ali ustrezno poučene osebe.

Značilnosti in priporočila

Pri nameščanju je pomembno upoštevati načela pravilne tehnike povijanja, saj le tako dosežemo predvideni terapevtski učinek. Pri kompresiji noge praviloma želimo največji tlak v distalnem delu, ki se proksimalno zmanjšuje. Pri nespremenjeni natezni sili, številu plasti in obsegu

okončine je teoretični začetni tlak pod povojem obratno sorazmeren s širino povoja. Širši povoj porazdeli natezno silo na večjo površino, zato pri enakih pogojih ustvari nižji tlak, medtem ko ožji povoj ustvari višji tlak (Thomas, 2003). To razmerje je v prilagojeni Laplaceovi enačbi izraženo kot $P=(T\times n\times K)/(C\times W)$, pri čemer je P teoretični začetni tlak pod povojem, T natezna sila v povoju, n število nameščenih plasti, C obseg okončine, W širina povoja in K pretvorbena konstanta, odvisna od uporabljenih merskih enot. Kadar je natezna sila izražena v kilogramih sile (Kgf), obseg okončine in širina povoja pa v centimetrih, znaša pretvorbena konstanta 4620 (Thomas, 2003; Moffatt, 2007).

Enačba podaja le teoretično oceno povprečnega začetnega tlaka, saj na dejanski tlak v klinični praksi vplivajo tudi mehanske lastnosti povoja, način prekrivanja posameznih ovojev, tehnika nameščanja ter velikost in oblika okončine (Partsch et al., 2008). Eksperimentalne raziskave dodatno kažejo, da izračuni po prilagojeni Laplaceovi enačbi ne napovedujejo vedno zanesljivo dejansko izmerjenega tlaka pod povojem, zato enačba ne more nadomestiti neposrednega merjenja tlaka (Schuren & Mohr, 2008).

Povoj lahko nameščamo s krožnimi ali klasastimi zavoji oziroma v obliki osmice. Pri krožnem in klasastem povijanju zavoji enakomerno napredujejo po okončini in se dosledno prekrivajo, medtem ko se pri povijanju v obliki osmice izmenično vzpenjajo in spuščajo ter se na sprednji strani okončine križajo. Povijanje v obliki osmice je lahko stabilnejše na aktivnih mišicah in nepravilno oblikovanih okončinah, vendar lahko pri enaki napetosti in prekrivanju ustvari višji tlak kot krožni zavoji. Izbira načina povijanja je zato odvisna od vrste in mehanskih lastnosti povoja, anatomije okončine, predela nameščanja, terapevtskega cilja ter navodil proizvajalca (Finnie, 2002; Univerzitetni klinični center Ljubljana [UKCL], 2021).

Čas namestitve dolgoelastičnega povoja določimo glede na indikacijo, zdravstveno stanje, vrsto povoja in navodila proizvajalca. Povoj praviloma namestimo zjutraj, ko je edem najmanj izražen, in odstranimo pred daljšim mirovanjem ali spanjem. Stopnjo prekrivanja posameznih zavojev prilagodimo lastnostim povoja in terapevtskemu cilju (UKCL, 2021).

Za pritrditev zaključka povoja uporabimo pritrdilne sponke, ki jih namestimo tako, da ne pridejo v stik s kožo in ne morejo prebosti plasti povoja. Posebno pozornost namenimo pregibom, kjer preprečujemo pretesno nameščanje, gube in lokalno kopičenje plasti (UKCL, 2021).

Pri povijanju čez koleno ali komolec naj bo sklep med nameščanjem rahlo pokrčen, da izboljšamo prileganje materiala in ohranimo gibljivost. Zgornji rob povoja zaključimo na mestu, določenem glede na obseg terapije. Kožo redno negujemo z izdelki, ki so združljivi s

kompresijskim materialom, čas uporabe negovalnega pripravka pa prilagodimo navodilom proizvajalca in načrtu terapije (UKCL, 2021).

Dolgoelastični povoji v praksi

- Pri kompresiji noge praviloma želimo največji tlak distalno, ki se proksimalno postopno zmanjšuje.
- Povoj nameščamo enakomerno, brez gub in upoštevamo priporočeno stopnjo prekrivanja posameznih ovojev.
- Med nameščanjem in po njem preverimo udobje, barvo kože, temperaturo, občutljivost ter prekrvavitev prstov.
- Posebno pozornost namenimo pregibom in kostnim izboklinam, kjer preprečujemo zažemke, drgnjenje in lokalno kopičenje materiala.
- Pacienta poučimo, naj ob bolečini, mravljinčenju, odrevenelosti, otekanju prstov ali spremembi barve kože povoj odstrani in poišče strokovno pomoč.

POVIJANJE NOGE

Povijanje začnemo pri bazi prstov, pri čemer začetek povoja namestimo ob strani stopala, da je njegov rob med hojo manj moteč. Stopalo enakomerno povijemo in nato nadaljujemo čez peto. Prvi zavoj preko pete vodimo čez njeno sredino, naslednja zavoja pa pod peto in nad njo, tako da oblikujemo trikotnik, ki izboljša stabilnost povoja in zmanjšuje možnost zdrsa. Nato se s klasastimi zavoji pomikamo navzgor po goleni in povijanje zaključimo v predelu pod kolenom, brez gub, zažemkov ali lokalnega kopičenja materiala. Stopnjo prekrivanja, napetost, število povojev in način pritrditve prilagodimo mehanskim lastnostim povoja, dolžini in obsegu okončine, terapevtskemu cilju ter navodilom proizvajalca (Slika 1) (UKCL, 2021).



Slika 1: Nameščanje dolgoelastičnega povoja na golen. Avtorska ilustracija, izdelana z uporabo generativne umetne inteligence.

Povijanje stegna izvajamo po predhodnem kompresijskem povijanju goleni. Če povijamo od kolena proti dimljam, povoj najprej krožno učvrstimo na zgornjem delu povoja na goleni, nato pa nadaljujemo klasasto navzgor po stegnu. Posamezni zavoji se prekrivajo za približno dve tretjini širine povoja. Če en povoj ne zadošča, z naslednjim nadaljujemo do ingvinalne gube. Kadar povijamo od dimelj proti kolenu, v ingvinalnem predelu najprej izvedemo dva krožna zavoja, nato nadaljujemo klasasto navzdol. Če povoj ne doseže kompresije na goleni, dodamo nov povoj in zagotovimo neprekinjeno prekrivanje med obema deloma, kar je prikazano na sliki 2 (UKCL, 2021). Pri večjem obsegu (dolžini in širini) stegna sta pogosto potrebna dva dolgoelastična povoja.



Slika 2: Nameščanje dolgoelastičnega povoja na stegno, od dimelj proti kolenu. Avtorska ilustracija, izdelana z uporabo generativne umetne inteligence.

POVIJANJE ROKE

Za kompresijsko povijanje roke uporabimo dolgoelastični povoj po opravljeni klinični oceni ter ob upoštevanju indikacij, kontraindikacij in navodil proizvajalca (Dissemond et al., 2023). Število povojev prilagodimo dolžini in obsegu roke ter terapevtskemu cilju. Med nameščanjem naj bo roka v funkcionalnem položaju, mišice sproščene, komolec pa rahlo pokrčen. Povijanje začnemo v predelu zapestja, nato povoj vodimo čez hrbtišče dlani proti prvemu medprstnemu prostoru, pod dlanjo in nazaj proti zapestju, tako da med dlanjo in zapestjem oblikujemo osmico. V prvem medprstnem prostoru mora material ležati gladko, brez gub, zažemkov in prekomernega tlaka. Povijanje nadaljujemo navzgor po roki, pri čemer napetost, prekrivanje in število plasti prilagodimo mehanskim lastnostim povoja, obliki roke in navodilom proizvajalca. Zgornji rob zaključimo pod pazdušno kotanjo oziroma na mestu, določenem z meritvami, ter ga pritrdimo na način, ki ga dovoljuje proizvajalec. Po namestitvi preverimo barvo, temperaturo, občutljivost, gibljivost in otekanje prstov; ob bolečini, mravljinčenju, odrevenelosti ali spremembi barve povoj odstranimo ter ponovno ocenimo stanje pacienta (Slika 3) (UKCL, 2021).



Slika 3: Nameščanje dolgoelastičnega povoja na roko. Avtorska ilustracija, izdelana z uporabo generativne umetne inteligence.

KRATKOELASTIČNI POVOJI IN SISTEMI

Kratkoelastični povoji in sistemi se razlikujejo po raztegljivosti, togosti, sestavi in načinu uporabe. Kratkoelastični povoji se praviloma raztegnejo za manj kot 100 % svoje prvotne dolžine, medtem ko mehanske lastnosti večplastnega sistema določa kombinacija njegovih komponent. Pri nameščanju zahtevajo ustrezno znanje in praktične veščine. Zanje sta značilna visok delovni tlak med gibanjem in praviloma nizek tlak v mirovanju. Delujejo na površnji in globoki venski sistem, prebodne vene ter limfni sistem (Planinšek-Ručigaj, 2023). Glede na lastnosti materialov in način medsebojnega oprijema v članku obravnavamo lepljive, nelepljive in samosprijemljive kratkoelastične sisteme.

LEPLJIVI KRATKOELASTIČNI SISTEMI

Povijanje noge

Lepljivi kratkoelastični sistemi so namenjeni enkratni uporabi. Nameščajo jih usposobljeni zdravstveni delavci v zdravstvenih ustanovah ali drugih ustrezno organiziranih okoljih, kjer je zagotovljena redna in pravočasna ponovna ocena stanja pacienta.

Kratkoelastični kompresijski sistem sestavljata povoja z različnimi mehanskimi lastnostmi: prvi je raztegljiv predvsem po dolžini in je namenjen povijanju goleni, drugi pa je raztegljiv po dolžini in širini ter se uporablja za povijanje stegna. Lepljiva površina izboljšuje stabilnost sistema in zmanjšuje zdrs posameznih plasti. Ker lahko odstranjevanje pri tanki, občutljivi ali poraščeni koži povzroči poškodbo, kožo po potrebi zaščitimo z ustreznim podložnim materialom in uporabimo varen način odstranjevanja.

Med nameščanjem povoja naj bo stopalo v dorzalni fleksiji, približno pod kotom 90° glede na golen. Neustrezni položaj lahko povzroči gubanje materiala v predelu skočnega sklepa ter posledično drgnjenje, neudobje ali poškodbo kože. Koleno med povijanjem rahlo pokrčimo, da izboljšamo prileganje materiala in ohranimo gibljivost sklepa. Pri povijanju pete oblikujemo trikotnik, ki preprečuje zdrs povoja.

Za zaščito občutljivih predelov in izravnavo anatomskih nepravilnosti lahko uporabimo ustrezen podložni material. Izpostavljene kostne predele, zlasti golenico, maleole, Ahilovo tetivo in na strani stopala, zaščitimo, anatomske vdolbine pa po potrebi zapolnimo z namensko oblikovanimi blazinicami. Podlaganje pomaga izravnati obrise okončine in enakomerneje porazdeliti tlak. Vrsto, obliko, število plasti in mesto podlaganja določimo na podlagi klinične

ocene ter navodil proizvajalca, saj lahko neustrezno podlaganje povzroči lokalno previsok tlak, gube, zmanjšano gibljivost ali nestabilnost sistema (Finnie, 2002; Moffatt, 2007, str. 93).

Za izvedbo kompresije uporabimo enega ali več lepljivih kratkoelastičnih povojev, ki jih namestimo od baze prstov do predela pod kolenom. Povijanje začnemo s povojem, ki je raztegljiv le po dolžini. Začetek povoja namestimo ob strani pete, nato ga vodimo čez sprednjo stran skočnega sklepa, sredino pete in nart proti prstom ter enakomerno povijemo stopalo. Naslednje zavoje vodimo pod peto in nad njo, tako da oblikujemo trikotnik. Povijanje nadaljujemo s krožnimi zavoji navzgor po goleni in ga zaključimo pod kolenom. Postopek nameščanja lepljivega kratkoelastičnega povoja na golen je prikazan na sliki 4 (UKCL, 2021).

Za povijanje stegna uporabimo enega ali več lepljivih kratkoelastičnih povojev, ki so raztegljivi po dolžini in širini. Povoje običajno nameščamo s krožnimi zavoji od predela pod kolenom proti dimljam, povijanje pa zaključimo v dimeljski gubi (Slika 5). Zaradi stožčaste oblike stegna je postopek pogosto tehnično zahteven, saj se povoj lahko viha, guba ali zdrsne. Kadar se obseg noge od kolena proti dimljam izrazito povečuje in ima stegno obliko črke V, je povijanje lažje, če začnemo v zgornjem delu stegna in se s krožnimi zavoji pomikamo navzdol do povoja na goleni (UKCL, 2021).

Stopnjo prekrivanja, napetost in smer nameščanja prilagodimo vrsti povoja, obsegu in obliki okončine. Če en povoj ne zadošča, z naslednjim nadaljujemo tako, da zagotovimo neprekinjeno kompresijo brez lokalnega kopičenja materiala. Ob ustrezni indikaciji lahko pod kompresijski sistem namestimo tudi s cinkom impregnirani povoj. Že nameščenega povoja ne zarezujemo rutinsko; ob tiščanju, bolečini ali zažemku ponovno ocenimo stanje pacienta ter sistem po potrebi odstranimo in namestimo novega. Občutljive predele kože zaščitimo z ustreznim podložnim materialom.

Po namestitvi kompresijskega sistema pacienta, če njegovo zdravstveno stanje to dopušča, spodbudimo k hoji ali aktivnemu razgibavanju okončine. Gibanje aktivira mišično črpalko in prispeva k učinkovitemu delovanju sistema. Trajanje neprekinjene namestitve določimo glede na vrsto sistema, stanje kože in razjede, količino izločka, zmanjševanje edema, odziv na terapijo. Naraščajoča ali točkovna bolečina, izrazito mravljinčenje, odrevenelost, hladna okončina, otekanje prstov ali sprememba barve kože zahtevajo takojšnjo ponovno oceno stanja pacienta in okončine ter po potrebi odstranitev sistema. Pogostejše uriniranje samo po sebi ni zanesljiv pokazatelj učinkovitosti kompresijske terapije.



Slika 4: Nameščanje lepljivega kratkoelastičnega povoja na golen. Avtorska ilustracija, izdelana z uporabo generativne umetne inteligence.



Slika 5: Nameščanje lepljivega kratkoelastičnega povoja na stegno, od kolena proti dimljam. Avtorska ilustracija, izdelana z uporabo generativne umetne inteligence.

Povijanje roke

Pred povijanjem roke pacient odstrani nakit. Za povijanje roke uporabimo lepljivi kratkoelastični povoj, ki je nekoliko raztegljiv po dolžini in širini. Povijanje začnemo s krožnim zavojem v predelu zapestja. Povoj nato vodimo čez hrbtišče dlani, krožno pod prsti in nazaj proti zapestju. V predelu palca po potrebi povoj zarežemo, da ne pride do obdrgnjenja. Povijanje nadaljujemo s krožnimi zavoji po roki navzgor proti pazdušni gubi. Postopek zaključimo pod pazdušno kotanjo oziroma na mestu, določenem z meritvami (Slika 6) (UKCL, 2021).

Kadar je prisoten edem prstov, jih po klinični oceni dodatno povijemo z ustreznim mehkim povojem (Health Service Executive, 2022). Pacient med nameščanjem prste razmakne in rahlo pokrči. Povijanje začnemo v predelu zapestja, nato vsak prst povijemo posebej od predela nohtne posteljice proti bazi prsta, pri čemer povoj med posameznimi prsti ponovno učvrstimo v predelu zapestja. Po povijanju palca povoj rahlo vodimo čez hrbtišče dlani in pod zapestjem (Lymphoedema Network Northern Ireland, 2022; Moffatt, 2007, str. 192). Zagotovimo enakomerno napetost ter preprečimo gube, zažemke in pretesno povijanje. Po namestitvi preverimo barvo, temperaturo, občutljivost in otekanje prstov (Health Service Executive, 2022).



Slika 6: Nameščanje lepljivega kratkoelastičnega povoja na roko. Avtorska ilustracija, izdelana z uporabo generativne umetne inteligence.

NELEPLJIVI KRATKOELASTIČNI SISTEMI

Nelepljivi kratkoelastični sistemi so namenjeni večkratni uporabi. Nameščajo jih strokovno usposobljeni zdravstveni delavci. Ob ustreznem poučevanju in nadzoru se lahko pravilnega nameščanja naučijo tudi pacientovi svojci, kar poveča samostojnost pacienta in omogoča neprekinjeno izvajanje kompresijske terapije.

Nelepljive kratkoelastične sisteme lahko peremo in ponovno uporabljamo skladno z navodili proizvajalca, ki določajo dovoljeno število pranj ter način pranja in sušenja. Uporabljamo jih pri zdravljenju golenjih razjed, ki pogosto zahtevajo dolgotrajno zdravljenje in jih nemalokrat spremlja obilen izloček iz rane. Uporaba dveh kompletov prispeva k vzdrževanju higiene in zagotavljanju učinkovite kompresijske terapije skozi celotno obdobje zdravljenja.

Dolžino cevastega povoja določimo glede na približno trikratno dolžino goleni in stopala skupaj. Cevasti povoj prepognemo, namestimo na okončino tako, da sega nekoliko nad koleno, preostali del pri prstih pa zavihamo. Pacient med postopkom pomaga z vzdrževanjem stopala v dorzalni fleksiji. Prek cevastega povoja namestimo povoj iz poliuretanske pene, ki ščiti izpostavljene anatomske predele in pregibe ter prispeva del kompresije celotnega sistema (približno 10 %). Povijanje začnemo pri bazi malega prsta, nadaljujemo prek stopala in pete ter s tremi zavoji oblikujemo trikotnik: prvi zavoj poteka čez sredino pete, drugi pod peto in tretji nad njo. Nato penast povoj nameščamo klasasto navzgor po goleni. Če prvi penasti povoj ne doseže podkolenske kotanje, nadaljujemo z drugim. Zaključek začasno pritrdimo s sponkami ali zataknemo za predhodni zavoj; lepilnega traku ne uporabljamo, ker bi lahko poškodoval peno.

Prvi, ožji kompresijski povoj začnemo nameščati na zunanjem robu stopala pri bazi prstov. Njegov spodnji rob naj sega približno 0,5 cm nad začetek penastega povoja, s čimer preprečimo neposreden stik kompresijskega povoja s kožo in drgnjenje. Povoj vodimo krožno čez stopalo in peto. Prvi zavoj čez peto poteka prek njene sredine, drugi pod peto in tretji nad njo, tako da ponovno oblikujemo trikotnik. Nato povijanje nadaljujemo navzgor po goleni. Na mestu, kjer se prvi povoj zaključi, nadaljujemo z drugim, širšim kompresijskim povojem, ki ga po goleni nameščamo klasasto ali krožno. Povijanje zaključimo v podkolenski kotanji, zaključek pa pritrdimo na način, ki ga dovoljuje proizvajalec (UKCL, 2021). Povoj pritrdimo s svilenim trakom pri prstih, na peti, pod kolenom in v celotni dolžini na medialni in lateralni strani goleni.

Nato preostanek cevastega povoja zavihamo čez kompresijske sloje in ga učvrstimo s samosprijemljivim povojem pri prstih in pod kolenom. Pri pacientih z daljšo ali širšo golenjo

uporabimo več širokih povojev, da zagotovimo ustrezno prekrivanje posameznih plasti in zadostno kompresijo (Slika 7) (UKCL, 2021).

Po namestitvi povojev naj pacient, če njegovo zdravstveno stanje to dopušča, hodi oziroma aktivno razgibava povito okončino. Gibanje omogoči, da se povoji prilagodijo obliki okončine, z aktivacijo mišične črpalke pa prispeva k učinkovitemu delovanju kompresijskega sistema.

Nelepljivi kratkoelastični sistemi

- Sistem sestavljajo zaščitni cevasti povoj, penasti sloj in kompresijski povoji.
- Posamezne plasti nameščamo enakomerno, brez neposrednega stika kompresijskega povoja s kožo in brez poškodovanja pene.
- Po namestitvi pacienta, če zdravstveno stanje dopušča, spodbudimo k hoji ali aktivnemu razgibavanju okončine.
- Če sistem zdrsne, se razrahlja ali premoči oziroma povzroča bolečino ali druge težave, ga odstranimo in ponovno pravilno namestimo.

Pogostost nameščanja nelepljivega kratkoelastičnega sistema določimo glede na vrsto sistema, stanje razjede in kože, količino izločka, zmanjševanje edema ter odziv na terapijo. Sistem ponovno namestimo ob zdrsu, razrahljanju, premočenju, bolečini ali drugih opozorilnih znakih (UKCL, 2021).



Slika 7: Nameščanje nelepljivega kratkoelastičnega sistema na golen. Avtorska ilustracija, izdelana z uporabo generativne umetne inteligence.

SAMOSPRIJEMLJIVI KRATKOELASTIČNI SISTEMI

Samosprijemljivi kratkoelastični sistemi so namenjeni enkratni uporabi pri pacientih z golenjo razjedo ali limfedemom. Nameščajo jih usposobljeni zdravstveni delavci v zdravstvenih ustanovah ali drugih ustrezno organiziranih okoljih, kjer sta zagotovljena redno spremljanje stanja okončine in pravočasna ponovna ocena stanja pacienta.

Nameščanje kompresijskega sistema začnemo z debelejšim podložnim povojem iz poliuretanske pene. Povijanje začnemo na zunanjem robu stopala pri bazi petega prsta ter

nadaljujemo čez stopalo, pri čemer peta ostane nepovita. Penasti povoj izpostavljene anatomske predele enakomerno zaščiti. Nameščamo ga navzgor po goleni in povijanje zaključimo v predelu pod kolenom.

Kompresijski sloj začnemo nameščati krožno pri bazi prstov. Spodnji rob penastega sloja naj sega nekoliko izpod kompresijskega sloja, da preprečimo neposreden stik kompresijskega povoja s kožo in drgnjenje. Povoj vodimo krožno čez stopalo in peto ter nato navzgor po goleni. Posamezni zavoji se prekrivajo za polovico širine povoja. Povijanje zaključimo pod podkolensko kotanjo, nato pa celoten kompresijski sistem z dlanmi enakomerno zgladimo, da se plasti med seboj dobro sprimejo (Slika 8).

Peno in kompresijski povoj lahko po potrebi prirežemo, če to dovoljujejo navodila proizvajalca, pri čemer pazimo, da ne poškodujemo njunih funkcionalnih lastnosti.

Po namestitvi kompresijskega sistema naj pacient, če njegovo zdravstveno stanje to dopušča, hodi oziroma aktivno razgibava povito okončino. Gibanje omogoči prilagoditev sistema obliki okončine, aktivacija mišične črpalke pa prispeva k učinkovitemu delovanju kompresijske terapije (UKCL, 2021).

Trajanje neprekinjene namestitve samosprijemljivega kratkoelastičnega sistema določimo glede na vrsto sistema, stanje kože in razjede, količino izločka, zmanjševanje edema ter odziv na terapijo. Sistem ponovno namestimo ob bolečini, mravljinčenju, odrevenelosti, spremembi barve ali temperature kože, otekanju prstov, zdrsu, razrahljanju ali premočenju. Ob teh znakih takoj ponovno ocenimo stanje pacienta in okončine (UKCL, 2021).



Slika 8: Nameščanje samosprijemljivega kratkoelastičnega sistema. Avtorska ilustracija, izdelana z uporabo generativne umetne inteligence.

NAJPOGOSTEJŠE TEŽAVE PACIENTOV

Pacienti se med izvajanjem kompresijske terapije pogosto srečujejo s težavami in omejitvami, ki lahko vplivajo na njihovo udobje ter vsakodnevne aktivnosti. Zato je pomembno, da jih pred začetkom zdravljenja ustrezno poučimo in pripravimo na morebitne spremembe (Tabela 1).

Tabela 1: Najpogostejše težave pacientov pri izvajanju kompresijske terapije

Težava	Opis težave	Priporočila za pacienta
Oteženo izvajanje osebne higiene	Pri kompresijskih sistemih, ki morajo ostati nameščeni neprekinjeno, sta umivanje in prhanje lahko otežena, saj se material ne sme zmočiti ali samovoljno odstraniti.	Kompresijski sistem med umivanjem zaščitimo z namensko vodoodporno zaščito in upoštevamo navodila medicinske sestre. Če zanesljiva zaščita ni mogoča, osebno higieno izvajamo po delih, ne da bi zmočili

Težava	Opis težave	Priporočila za pacienta
		kompresijski material. Moker, poškodovan ali razrahljan sistem je potrebno sneti.
Težave pri izbiri ustrezne obutve	Kompresijski povoji ali sistemi lahko povečajo obseg stopala in spremenijo njegovo obliko, zato običajna obutev lahko postane preozka. Neustrezna obutev povzroča dodaten tlak, neugodje, nestabilnost in oteženo hojo.	Izberemo dovolj široko, stabilno in prilagodljivo obutev z nedrsečim podplatom, ki ne pritiska na povito okončino in omogoča varno hojo. Obutev po namestitvi kompresije preverimo glede prileganja; pretesne obutve ne uporabljamo.
Težave pri izbiri ustreznih oblačil	Ozka, toga ali nerazteglјiva oblačila lahko otežujejo oblačenje in slačenje, pritiskajo na kompresijski sistem ter povzročajo vihanje ali premikanje materiala.	Priporočamo širša, mehka in prilagodljiva oblačila, ki ne stiskajo okončine, ne povzročajo trenja ter omogočajo neovirano gibanje in dostop do kompresijskega sistema za spremljanje.
Omejeno gibanje in oteženo izvajanje vsakodnevnih dejavnosti	Kompresijski sistem lahko začasno omeji gibljivost sklepov, spremeni občutek pri hoji ter oteži gospodinjska opravila, delo, šport in druge vsakodnevne dejavnosti.	Pacienta spodbujamo k rednemu, varnemu gibanju in vajam, prilagojenim njegovemu zdravstvenemu stanju, saj aktivacija mišične črpalke vzpodbuja venski in limfni pretok. Dejavnosti, ki povzročajo bolečino, nestabilnost ali premikanje sistema, prilagodimo in se o njih posvetujemo z medicinsko sestro.
Nelagodje in opozorilni znaki po namestitvi kompresijskega sistema	Po namestitvi se lahko pojavi blag in prehoden občutek zategovanja. Naraščajoča ali točkovna bolečina, izrazito mravljinčenje, odrevenelost, hladna okončina, otekanje prstov ter sprememba barve kože so neželeni pojavi in lahko kažejo na prekomeren tlak, poškodbo tkiva ali motnjo prekrvitve.	Ob opozorilnih znakih pacient nemudoma obvesti medicinsko sestro ali drugega ustrezno usposobljenega zdravstvenega delavca in ravna skladno s prejetimi navodili. Potrebna je takojšnja ponovna ocena stanja pacienta; kompresijski sistem se po potrebi odstrani in ponovno namesti.
Predhodne neugodne izkušnje s kompresijsko terapijo	Bolečina, nelagodje, zdrs povojev, draženje kože ali drugi zapleti pri predhodnem zdravljenju lahko zmanjšajo pacientovo zaupanje v kompresijsko terapijo, občutek varnosti in pripravljenost za sodelovanje.	Pacientu omogočimo, da opiše svoje izkušnje in skrbi. Pojasnimo namen terapije, pričakovane občutke, koristi in opozorilne znake ter skupaj določimo izvedljive prilagoditve vrste pripomočka, stopnje kompresije, načina nameščanja in spremljanja. Razumevanje in praktično izvedbo sproti preverjamo.

Opomba: Prirejeno po Moffatt, 2007.

MEDICINSKI KOMPRESIJSKI PRIPOMOČKI

Medicinski kompresijski pripomočki izvajajo učinkovito kompresijo tako v mirovanju kot med gibanjem (Planinšek-Ručigaj, 2023). Ločimo krožno in plosko pletene pripomočke (Tabela 2).

Tabela 2: Razlike med krožno in plosko pletenimi medicinskimi kompresijskimi pripomočki.

Značilnost	Krožno pleteni pripomočki	Plosko pleteni pripomočki
Način izdelave	Pletejo se krožno v obliki cevi.	Pletejo se plosko v ravnini, nato se robova vzdolžno sešijeta.
Šiv	Brez vzdolžnega šiva.	Prisoten je vzdolžni šiv.
Material in konstrukcija	Praviloma tanjši, mehkejši in bolj elastičen material z manjšo togostjo.	Praviloma debelejši in čvrstejši material z večjo togostjo ter manjšo vzdolžno raztegljivostjo.
Izdelava in izbira velikosti	Najpogosteje so na voljo v standardnih velikostih; ustrezno velikost izberemo na podlagi meritev okončin.	Izdelani so po individualnih merah, zlasti pri nestandardni obliki ali obsegu okončine.
Prileganje in področje uporabe	Primernejše so za okončine pravilne oblike, brez večjih anatomskih nepravilnosti in izrazitih sprememb obsega vzdolž okončine.	Primernejši so za nepravilno oblikovane okončine.
Udobje in videz	Udobje je odvisno od ustrezne izbire velikosti, prileganja in stanja kože.	Pri ustrezni izdelavi po meri omogočajo stabilno prileganje tudi pri zahtevnejši obliki okončine.

Opomba: Avtorska sinteza na podlagi Reich-Schupke in Stücker (2019), Dissemond et al. (2023) ter Health Service Executive (2022).

Medicinske kompresijske nogavice se uporabljajo v preventivne in terapevtske namene. Predpisani tlačni razred, dolžino, način pletenja in izvedbo pripomočka določimo na podlagi diagnoze, klinične ocene, meritev okončine in terapevtskega cilja (Dissemond et al., 2023; Health Service Executive, 2022).

Čas nošenja medicinskih kompresijskih pripomočkov določimo glede na vrsto pripomočka, indikacijo, zdravstveno stanje in navodila proizvajalca. Praviloma jih namestimo zjutraj, ko je otekanje najmanj izrazito, in odstranimo pred spanjem, razen če je predpisano drugače. Pri uporabi dosledno upoštevamo navodila proizvajalca glede oblačenja in slačenja, pranja ter sušenja (Tabela 3). Pripomoček nameščamo na čisto in suho kožo. Za lažje oblačenje uporabljamo namenske rokavice, svileno podlogo ali drug predpisani pripomoček za nameščanje. Pacienti z omejeno gibljivostjo ali zmanjšano močjo lahko uporabijo pomagalo za oblačenje kompresijskih nogavic v obliki stojala. Kompresijski pripomoček lahko namestijo medicinska sestra, drug ustrezno usposobljen zdravstveni delavec, ustrezno poučen pacient ali

druga usposobljena oseba (Dissemond et al., 2023). Pri vsakodnevni uporabi sta ponovna meritev in presoja ustreznosti pripomočka pogosto potrebni približno na šest mesecev, ob izgubi elastičnosti, poškodbah ali neustreznem prileganju pa ga zamenjamo prej.

OBLAČENJE IN SLAČENJE KOMPRESIJSKE NOGAVICE

Pacienta namestimo v sedeč ali ležeč položaj. Če ima kompresijska nogavica odprtino za prste, pred oblačenjem na stopalo namestimo svileno podlogo. Za boljši oprijem si nadenemo gumijaste ali grobe tekstilne rokavice, nato nogavico obrnemo navzven do petnega dela. Stopalni del nogavice povlečemo čez stopalo in preverimo, ali je petni del pravilno nameščen na peti. Preostali del nogavice postopoma odvihamo ter ga z enakomernim glajenjem razporedimo čez gleženj in navzgor po nogi, ne da bi vlekli za zgornji rob. Če smo uporabili svileno podlogo, jo po namestitvi nogavice previdno izvlečemo skozi odprtino pri prstih. Pri tem z drugo roko pridržimo nogavico v predelu narta, da preprečimo njen zdrs (Slika 9). Ločeni kompresijski prstni del namestimo po namestitvi nogavice. Zgornji rob dokolenke naj se konča v predelu pod podkolensko kotanjo, zgornji rob stegenske nogavice pa na mestu, določenem na podlagi meritev in navodil proizvajalca, ne da bi segal v dimeljsko gubo ali povzročal zažemek. Pravilno nameščena nogavica se enakomerno prilega okončini; petni del je ustrezno poravnan, material pa je gladek, brez gub, zavihkov in mest, kjer bi nogavica zažemala okončino. Po namestitvi kompresijske nogavice pacienta spodbudimo k hoji ali aktivnemu razgibavanju gležnja in stopala, saj aktivacija mišične črpalke prispeva k učinkovitemu delovanju kompresijske terapije. Pri slačenju zgornji rob nogavice zavihamo navzdol, nato pa nogavico z rokavicami enakomerno in nežno vihamo navzven čez meča, gleženj, peto in stopalo, dokler je popolnoma ne odstranimo (Moffatt, 2007, str. 126).



Slika 9: Oblačenje kompresijske nogavice. Avtorska ilustracija, izdelana z uporabo generativne umetne inteligence.

OBLAČENJE IN SLAČENJE KOMPRESIJSKEGA ROKAVA

Pacient med oblačenjem sedi. Za boljši oprijem si nadenemo gumijaste ali grobe tekstilne rokavice, nato kompresijski rokav obrnemo navzven do zapestnega dela. Čez dlan namestimo svileno podlogo in distalni del rokava povlečemo čez dlan do zapestja. Preostali del rokava postopoma odvihamo ter ga z enakomernim glajenjem razporedimo navzgor po roki, ne da bi vlekli za zgornji rob, saj bi s tem lahko poškodovali material. Po namestitvi rokava svileno podlogo previdno izvlečemo skozi odprtino pri prstih, pri čemer z drugo roko pridržimo rokav na hrbtišču dlani in preprečimo njegov zdrs. Če si pacient rokav nameša sam, lahko uporabi svileno podlogo z zanko. Zanko pritrdi na stabilno oporo (lahko kljuko na vratih), nato podlogo z enakomernim potegom izvleče skozi odprtino pri prstih, medtem ko s prosto roko pridržuje rokav na hrbtišču dlani. Zgornji rob rokava naj se konča v predelu pod pazdušno kotanjo oziroma na mestu, določenem na podlagi meritev in navodil proizvajalca, ne da bi povzročal zažemek. Pravilno nameščen kompresijski rokav se enakomerno prilega celotni roki; material je gladek, brez gub in zavihkov, robovi pa se ne vihajo in ne zažemajo roke.

Če pacient uporablja tudi ločeni kompresijski prstni del oziroma kompresijsko rokavičko, pripomoček namestimo po namestitvi rokava. Po namestitvi kompresijskega pripomočka pacienta spodbudimo k aktivnemu razgibavanju prstov, zapestja in celotne roke, saj mišična aktivnost prispeva k učinkovitemu delovanju kompresijske terapije.

Pri slačenju zgornji rob kompresijskega rokava zavihamo navzdol, nato pa rokav z gumijastimi ali grobimi tekstilnimi rokavicami enakomerno in nežno vihamo navzven po roki proti zapestju in dlani, dokler ga popolnoma ne odstranimo.

Medicinski kompresijski pripomočki

- Vrsto, tlačni razred, dolžino in način pletenja izberemo na podlagi diagnoze, meritev, klinične ocene in terapevtskega cilja.
- Pripomoček praviloma namestimo zjutraj na čisto in suho kožo ter ga enakomerno razporedimo brez gub in zavihkov.
- Za lažje nameščanje lahko uporabimo namenske rokavice, svileno podlogo ali drugo predpisano pomagalo.
- Pranje, sušenje in menjavo pripomočka vedno izvajamo skladno z navodili proizvajalca.

V tabeli 3 so predstavljena priporočila za vzdrževanje medicinskih kompresijskih pripomočkov.

Tabela 3: Priporočila za vzdrževanje medicinskih kompresijskih pripomočkov

Vidik vzdrževanja	Pravilno ravnanje in priporočila
Pranje	Pri pranju vedno upoštevamo simbole za nego in navodila proizvajalca konkretnega pripomočka. Temperaturo in program pranja izberemo skladno s temi navodili; praviloma uporabimo program za občutljivo perilo.
Sušenje	Po pranju pripomoček nežno stisnemo med brisačama, ne da bi ga ožemali z zvijanjem. Sušimo ga na zraku, praviloma na ravni površini, zaščitenega pred neposredno sončno svetlobo, radiatorji in drugimi viri toplote. Sušilni stroj uporabimo samo, če je to izrecno dovoljeno v navodilih za nego.
Uporaba mehčalcev, belil in odstranjevalcev madežev	Mehčalcev, belil, optičnih belil in agresivnih odstranjevalcev madežev ne uporabljamo, razen če jih proizvajalec izrecno dovoljuje, saj lahko poškodujejo elastična vlakna ali zmanjšajo oprijem silikonskih robov.
Izbira pralnega sredstva	Uporabimo blago pralno sredstvo brez mehčalcev, belil, optičnih belil in agresivnih dodatkov. Vrsto pralnega sredstva izberemo v skladu z navodili proizvajalca konkretnega kompresijskega pripomočka.
Uporaba pralne vrečke za perilo	Pri strojnem pranju pripomoček po priporočilu proizvajalca namestimo v pralno vrečko, ki zmanjšuje mehanske poškodbe med pranjem, izpiranjem in centrifugiranjem.
Pogostost pranja	Pripomoček peremo tako pogosto, kot določajo navodila proizvajalca; pri nekaterih pripomočkih je priporočeno pranje po vsaki dnevni uporabi. Vedno operemo celoten pripomoček, ne le posameznega dela, in pred ponovno uporabo preverimo njegovo stanje.
Priprava pripomočka in čiščenje silikonskega roba	Pripomoček pred pranjem pripravimo skladno z navodili proizvajalca. Silikonski oprijemni rob nežno očistimo z blagim pralnim sredstvom in vodo. Alkoholnih robčkov ali razkužil ne uporabljamo, razen če jih proizvajalec izrecno dovoljuje.

Vidik vzdrževanja	Pravilno ravnanje in priporočila
Kemično čiščenje	Kompresijskih pripomočkov praviloma kemično ne čistimo, razen če je tak postopek izrecno dovoljen v navodilih za nego.
Likanje	Kompresijskih pripomočkov praviloma ne likamo, saj lahko visoka temperatura poškoduje elastična vlakna in druge sestavne dele materiala.
Uporaba razkužil	Klorovih pripravkov, kisa in drugih sredstev za razkuževanje ne uporabljamo brez izrecnega navodila proizvajalca ali strokovno utemeljene potrebe, saj lahko poškodujejo tekstilna vlakna, barvila ali silikonske dele. Pred ponovno uporabo preverimo stanje materiala in šivov, elastičnost materiala ter morebitne poškodbe silikonskega roba.

Opomba: Prirejeno in posodobljeno po Moffatt (2007, str. 114), Candan et al. (2021), Siddique et al. (2023) in Li et al. (2024). Zaradi razlik v materialih in konstrukciji pripomočkov imajo navodila proizvajalca konkretnega izdelka prednost pred splošnimi priporočili.

INTERMITENTNA PNEVMATSKA KOMPRESIJA

Intermitentna pnevmatska kompresija (IPK) je dopolnilna metoda kompresijskega zdravljenja, pri kateri večkomorna manšeta z zaporednim polnjenjem in praznjenjem komor ustvarja prekinjajoč se zunanji tlak. Uporablja se predvsem pri zdravljenju limfedema in drugih edemov. Izbira naprave, manšete, tlaka, trajanja in pogostosti terapije mora temeljiti na klinični oceni, terapevtskem cilju, značilnostih pacienta ter navodilih proizvajalca (Dissemond et al., 2023; Health Service Executive, 2022). Raziskave kažejo, da so bili pri limfedemu pomembni klinični izidi doseženi s sekvenčnimi programi IPK v trajanju od 45 do 60 minut in pri tlakih od 30 do 60 mmHg. Ker so dokazi nizke ravni in zmerne kakovosti, protokoli pa heterogeni in metodološko omejeni, teh vrednosti ne moremo obravnavati kot univerzalno optimalne parametre (Phillips & Gordon, 2019).

Medicinska sestra pacienta pred postopkom seznani z namenom, potekom, ritmičnim stiskanjem okončine ter pričakovanimi občutki. Pred namestitvijo in po terapiji oceni stanje kože in okončine, med postopkom pa spremlja pacientovo počutje. Ob bolečini, mravljinčenju, odrevenelosti, spremembi barve kože ali drugih opozorilnih znakih postopek prekine, ponovno oceni stanje pacienta in okončine ter ustrezno ukrepa.

Manšeto namestimo skladno z navodili proizvajalca. Če je predvidena zaščitna plast med kožo in manšeto, uporabimo gladek, tanek material brez gub, zadrg, gumbov, izrazitih šivov ali drugih trdih elementov.

Pacienta namestimo v ležeč ali polsedeč položaj. Izberemo manšeto ustrezne velikosti, ki se enakomerno prilega okončini in ne povzroča nelagodja. Cevni sistem priključimo skladno z oznakami na manšeti in napravi. Tlak, način delovanja in trajanje terapije individualno

nastavimo na podlagi klinične ocene, terapevtskega cilja in načrta zdravljenja. Po koncu postopka po potrebi nadaljujemo kompresijsko terapijo skladno z načrtom zdravljenja.

Intermitentna pnevmatska kompresija

- IPK je dopolnilna metoda, pri kateri večkomorna manšeta ustvarja prekinjajoč se zunanji tlak.
- Izbira manšete, tlaka, programa, trajanja in pogostosti temelji na individualni klinični oceni ter navodilih proizvajalca.
- Pred namestitvijo in po terapiji ocenimo stanje kože in okončine, med postopkom pa spremljamo pacientovo počutje.
- Ob bolečini, mravljinčenju, odrevenelosti, spremembi barve kože ali drugih opozorilnih znakih postopek prekinemo in ponovno ocenimo stanje.

ANATOMSKE POSEBNOSTI IN VARNOSTNI VIDIKI PRI IZVAJANJU KOMPRESIJSKE TERAPIJE

Nepravilna oblika okončine, kostne izbokline, kožne gube, anatomske vdolbine in pregibi sklepov lahko povzročijo neustrezno porazdelitev tlaka, nelagodje ali poškodbo kože. Kompresijski material zato nameščamo enakomerno, brez gub, zavihkov, zažemkov in lokalnega kopičenja plasti. Izpostavljene predele zaščitimo, vdolbine pa po potrebi zapolnimo z ustreznimi podložnimi materiali ali namensko oblikovanimi blazinicami. Vrsto materiala, stopnjo kompresije, način podlaganja in pogostost spremljanja prilagodimo klinični oceni, obliki in obsegu okončine, stanju kože, občutljivosti, gibljivosti ter navodilom proizvajalca.

Spremljanje: med terapijo redno ocenjujemo stanje kože, bolečino, občutljivost, otekanje ter distalno prekrvitev okončine. Naraščajoča ali točkovna bolečina, izrazito mravljinčenje, odrevenelost, hladna okončina, otekanje prstov ter sprememba barve kože lahko kažejo na prekomeren tlak, poškodbo tkiva ali motnjo prekrvitve. Ob pojavu teh znakov takoj ponovno ocenimo stanje pacienta. Kompresijski sistem po potrebi nemudoma odstranimo ter preverimo stanje kože, občutljivost in prekrvitev; ponovno ga namestimo šele po ugotovitvi in odpravi vzroka težave.

Varnostni poudarki

- Kompresijski material nameščamo enakomerno, brez gub, zavihkov, zažemkov in lokalnega kopičenja plasti.
- Kostne izbokline in občutljiva tkiva zaščitimo, anatomske vdolbine pa po potrebi zapolnimo z ustreznimi podložnimi materiali.
- Med terapijo spremljamo stanje kože, bolečino, občutljivost, otekanje in distalno prekrvitev.
- Naraščajoča bolečina, mravljinčenje, odrevenelost, hladna okončina, otekanje prstov ali sprememba barve kože zahtevajo takojšnje ukrepanje.

NAJPOGOSTEJŠE NAPAKE PRI IZVAJANJU KOMPRESIJSKE TERAPIJE

Napake pri izvajanju kompresijske terapije so povezane z izbiro pripomočka, tehniko nameščanja, doseženim tlakom, pogostostjo spremljanja in vzdrževanjem. Razlikujemo jih od težav, ki jih pacient doživlja med zdravljenjem.

Neustrezna izbira kompresijskega materiala, sistema ali pripomočka

Kompresijski povoji, večplastni sistemi in medicinski kompresijski pripomočki se razlikujejo po elastičnosti, togosti, raztegljivosti, konstrukciji, načinu ustvarjanja tlaka ter področju uporabe. Pri medicinskih kompresijskih pripomočkih je treba upoštevati tudi način pletenja: krožno pleteni pripomočki so praviloma primernejši za okončine pravilnejše oblike, plosko pleteni pa omogočajo stabilnejše prileganje pri nepravilni obliki okončine, izrazitejših spremembah obsega in kožnih gubah (Tabela 2). Neustrezna izbira lahko zmanjša terapevtski učinek ali poveča tveganje za neudobje, zdrs, zažemke, poškodbo kože in motnjo prekrvitve. Izbiro zato prilagodimo klinični oceni, diagnozi, obliki in obsegu okončine, stanju kože, občutljivosti, gibljivosti, zmožnostim pacienta ter navodilom proizvajalca (Moffatt, 2007).

Neustrezna tehnika nameščanja ter neustrezen tlak pod povojem

Neenakomerna ali preohlapna napetost, gubanje materiala, nezadostno prekrivanje in lokalno kopičenje plasti lahko povzročijo zdrs sistema, gube, zažemke in trenje ter neenakomerno porazdelitev tlaka. Prenizek tlak zmanjša stabilnost in ne zagotavlja predvidenega terapevtskega učinka, lokalno previsok tlak pa lahko povzroči naraščajočo ali točkovno bolečino, mravljinčenje, odrevenelost, hladno okončino, spremembo barve kože, otekanje prstov ali poškodbo tkiva. Povoj namestimo oziroma ponovno namestimo z enakomerno napetostjo in prekrivanjem, prilagojenima vrsti materiala oziroma povoja, indikaciji, klinični oceni ter terapevtskemu cilju. Po namestitvi redno preverjamo pacientovo počutje in odziv,

stanje kože, občutljivost, distalno prekrvitev ter videz okončine, po možnosti pa tudi tlak pod povojem. Kadar ima povoj vtisnjene ali barvne indikatorje, jih uporabljamo skladno z navodili za konkretni izdelek, saj njihova vidnost po namestitvi ni univerzalno merilo pravilnosti povijanja. Ob opozorilnih znakih stanje pacienta takoj ponovno ocenimo ter ustrezno prilagodimo ali odstranimo povoj.

Neustrezna pogostost nameščanja

Pri zmanjševanju edema se obseg okončine lahko hitro spremeni, zato kompresijski sistem izgubi ustrezno prileganje, zdrsne ali ne zagotavlja več predvidenega tlaka. Pogostost nameščanja prilagodimo vrsti sistema, zdravstvenemu stanju, količini izločka, stanju kože in zmanjševanju edema. Ob zdrsu, razrahljanju, bolečini ali drugih opozorilnih znakih ponovno ocenimo stanje pacienta.

Neustrezno povita peta

Nepokrita ali nepravilno povita peta zmanjša stabilnost sistema ter poveča možnost gubanja, zdrsa, tiščanja in poškodbe kože. Tehniko povijanja pete prilagodimo vrsti povoja ali sistema ter navodilom proizvajalca, pri tem pa zagotovimo enakomerno prileganje brez gub in lokalnega kopičenja materiala.

Neustrezen prehod čez sklep

Povijanje noge čez koleno ali roke čez komolec brez ustrezne tehnike lahko povzroči neenakomeren tlak, gubanje materiala v pregibu, omejeno gibljivost in zdrs sistema. Pri roki praviloma zadošča en povoj; dodatnega uporabimo le, kadar je to potrebno zaradi dolžine, večjega obsega ali izrazitega edema. Koleno oziroma komolec med nameščanjem rahlo pokrčimo, povoj pa čez sklep vodimo enakomerno, brez gub, zažemkov in lokalnega kopičenja plasti.

Uporaba obrabljenih ali poškodovanih povojev

Raztegnjena, poškodovana ali obrabljena vlakna lahko spremenijo elastičnost in zmanjšajo predvideni terapevtski tlak povoja. Povoje pred uporabo pregledamo ter jih zavržemo ob izgubi elastičnosti, poškodbah robov, trajnih deformacijah ali kadar ne zagotavljajo več ustreznega prileganja.

Neustrezno število povojev

Pri daljših, širših ali izrazito edematoznih okončinah premalo materiala oteži enakomerno prekrivanje in doseganje predvidenega tlaka. Število in širino povojev prilagodimo dolžini,

obsegu in obliki okončine, vrsti sistema ter terapevtskemu cilju. Uporabimo toliko materiala, kolikor je potrebno za neprekinjeno in stabilno kompresijo brez pretiranega raztezanja ali prevelikih razmakov med zavoji.

Nezadostno preverjanje praktičnih veščin zdravstvenih delavcev

Izkušnje in samoocena same po sebi ne zagotavljajo doseganja ustreznega tlaka. Keller et al. (2009) so pri 21 medicinskih sestrah ugotovili, da se je delež prenizkih izmerjenih tlakov po dodatnem usposabljanju zmanjšal s 34,9 % na 17,5 %, pri čemer so bile napake prisotne tudi pri medicinskih sestrah z dolgoletnimi izkušnjami. Rezultati podpirajo redno praktično usposabljanje, objektivno preverjanje tehnike in uporabo merilnikov tlaka, kadar so na voljo.

Rezanje povojev brez upoštevanja navodil proizvajalca

Prirezovanje lahko poškoduje elastična vlakna, povzroči cefranje robov in spremeni mehanske lastnosti povoja. Povoj prirežemo samo, če to izrecno dovoljujejo navodila proizvajalca; sicer uporabimo ustrezno dolžino ali drug primeren izdelek.

Preprečevanje navedenih napak vključuje tudi strukturirano poučevanje pacienta. Pacient mora poznati pričakovane občutke, način varnega gibanja in vsakodnevnega življenja s kompresijo ter opozorilne znake, kot so naraščajoča ali točkovna bolečina, izrazito mravljinčenje, odrevenelost, hladna okončina, otekanje prstov in sprememba barve kože. Ob teh znakih takoj ponovno ocenimo stanje pacienta. Predhodne neugodne izkušnje, težave pri osebni higieni, izbiri obutve in oblačil ter omejitve pri vsakodnevnih dejavnostih obravnavamo individualno in jih ne razlagamo samodejno kot napako pri nameščanju.

Najpogostejše napake pri izvajanju kompresije

- Neustrezna izbira materiala ali pripomočka lahko zmanjša terapevtski učinek in poveča tveganje za zaplete.
- Neenakomerna napetost, gube, nezadostno prekrivanje in lokalno kopičenje plasti povzročajo neenakomerno porazdelitev tlaka.
- Obrabljenih, poškodovanih ali trajno deformiranih povojev ne uporabljamo.
- Praktične veščine izvajalcev je treba redno preverjati, saj izkušnje in samoocena ne zagotavljajo pravilne izvedbe.

KLJUČNA PRIPOROČILA

Za varno in učinkovito kompresijsko terapijo niso pomembni le pravilna tehnika nameščanja ter izbira ustreznega materiala, sistema ali pripomočka, temveč tudi ciljni in dejansko doseženi tlak, število plasti, uporabljene komponente, togost sistema, oblika okončine, pacientova gibljivost ter redno spremljanje odziva na terapijo.

Tlak: ciljni tlak določimo na podlagi klinične ocene, diagnoze, arterijske prekrvitve, terapevtskega cilja in vrste uporabljenega sistema. Prenizek tlak ne zagotavlja predvidenega terapevtskega učinka, previsok tlak pa lahko povzroči bolečino, poškodbo tkiva ali motnjo prekrvitve. Partsch et al. (2008) pri zdravljenju venske hipertenzije opisujejo tlak nad 40 mmHg v stoječem položaju, izmerjen v točki B1. Točka B1 je standardizirano mesto merjenja na medialni strani goleni, v predelu, kjer se mišični del medialne glave dvoglave mečne mišice nadaljuje v tetivni del. Navedene vrednosti ne uporabljamo kot univerzalnega ciljnega tlaka za vse paciente, saj tlak prilagodimo indikacijam, kontraindikacijam in odzivu na terapijo. Na doseženi tlak pod povojem in terapevtski učinek medsebojno vplivajo mehanske lastnosti kompresijskega materiala oziroma sistema, napetost povoja, število plasti, stopnja prekrivanja, velikost, obseg in oblika okončine, tehnika nameščanja, praktične veščine medicinske sestre oziroma drugega ustrezno usposobljenega zdravstvenega delavca ter pacientova zmožnost aktivnega gibanja. Ker se učinki teh dejavnikov dopolnjujejo, jih pri načrtovanju in vrednotenju kompresijske terapije presojamo celostno, doseženi tlak pa, kadar je mogoče, objektivno izmerimo (Moffatt, 2007, str. 102).

Število plasti: zaradi prekrivanja posameznih zavojev je na večjem delu okončine praviloma nameščenih več plasti povoja. Večplastnost lahko dosežemo s prekrivanjem enega povoja ali z uporabo več komponent, ki skupaj tvorijo kompresijski sistem. Z dodatnimi plastmi se lahko tlak in togost povečata, vendar učinek ni odvisen le od njihovega števila, temveč tudi od lastnosti materiala, stopnje prekrivanja, napetosti in oblike okončine. Zato število plasti določimo glede na uporabljeni sistem, terapevtski cilj in navodila proizvajalca (Partsch et al., 2008).

Dodatne komponente: podložni, zaščitni in razbremenilni materiali ter namensko oblikovane blazinice dopolnjujejo kompresijski sistem. Z njimi lahko zaščitimo kostne izbokline in občutljiva tkiva, zapolnimo anatomske vdolbine ter lokalno prilagodimo porazdelitev tlaka. Ker lahko neustrezno oblikovanje ali nameščanje podlog povzroči lokalno previsok tlak, gube ali nestabilnost sistema, njihovo vrsto, obliko in mesto uporabe določimo na podlagi klinične ocene ter navodil proizvajalca (Partsch et al., 2008).

Elastičnost in togost: elastičnost opisuje raztegljivost materiala, togost pa njegovo odpornost proti raztezanju ob povečanju obsega okončine med mišično aktivnostjo. Večplastni sistemi so lahko bolj togi tudi takrat, ko posamezne komponente vsebujejo elastična vlakna. Pri togih oziroma kratkoelastičnih sistemih je tlak v mirovanju praviloma nižji, v stoječem položaju in med gibanjem pa se poveča. Indeks statične togosti izraža razliko med tlakom, izmerjenim v točki B1 v stoječem in ležečem položaju; vrednost nad 10 mmHg kaže na večjo togost kompresijskega sistema (Partsch et al., 2008). Pacientovo počutje in stanje okončine zato ocenimo tudi po vstajanju in med gibanjem, ne le neposredno po namestitvi v mirovanju.

Kakovosten kompresijski material sam po sebi ne zagotavlja uspešnega zdravljenja. Učinek je odvisen od ustrezne klinične ocene, pravilne izbire materiala ali sistema, natančne tehnike nameščanja, rednega spremljanja ter pacientove zmožnosti in pripravljenosti za sodelovanje. Pri omejeni gibljivosti je lahko vpliv mišične črpalke zmanjšan, zato terapevtski načrt in podporo prilagodimo posamezniku. Za varno in učinkovito izvajanje kompresijske terapije so ključne ustrezno usposobljene medicinske sestre in drugi zdravstveni delavci, ki sodelujejo pri obravnavi, objektivno preverjanje izvedbe, kadar je na voljo, ter pravočasno ukrepanje ob opozorilnih znakih.

Ključna sporočila za prakso

- Vrsto in stopnjo kompresije določimo na podlagi klinične ocene, diagnoze, arterijske prekrvitve in terapevtskega cilja.
- Na tlak vplivajo lastnosti materiala, napetost, število plasti, prekrivanje, obseg in oblika okončine ter tehnika nameščanja.
- Učinkovitost terapije je odvisna tudi od pacientove gibljivosti, sodelovanja in pravilnega razumevanja navodil.
- Za varno izvajanje so ključni usposobljeni zdravstveni delavci, redno spremljanje in pravočasno ukrepanje ob opozorilnih znakih.

ZAKLJUČEK

Varna in učinkovita kompresijska terapija temelji na individualni klinični oceni, pravilni izbiri materiala ali pripomočka, natančni tehniki nameščanja, doseženem tlaku ter rednem spremljanju odziva na zdravljenje. Ustrezno usposobljene medicinske sestre in drugi zdravstveni delavci morajo paciente poučiti o uporabi kompresije in opozorilnih znakih, svoje praktične veščine pa redno preverjati, saj dolgoletne izkušnje in samoocena ne zagotavljajo

pravilne izvedbe. Tak pristop prispeva k zmanjševanju edema, celjenju razjede, lajšanju bolečine in preprečevanju zapletov.

VPRAŠANJA ZA RAZMISLEK

1. Katere so najpogostejše napake pri nameščanju dolgoelastičnih povojev?
2. Katere so najpogostejše težave pacientov z nameščenimi kratkoelastičnimi povoji ali kompresijskimi sistemi?
3. Katere napake medicinskih sester in drugih ustrezno usposobljenih zdravstvenih delavcev ter katere druge ovire najpogosteje vplivajo na varno nameščanje kratkoelastičnih povojev ali kompresijskih sistemov?
4. Katera so ključna priporočila pri izvajanju kompresije?

LITERATURA

1. 3M. (n. d.). *Navodila za uporabo sistema Coban 2* [Navodila proizvajalca].
2. Candan, C., Nergis, B., Cimilli Duru, S., & Koyuncu, B. (2021). Development of a care labelling process for compression stockings based on natural (cotton) fibers. *Polymers, 13*(13), 2107. https://doi.org/10.3390/polym13132107
3. Dissemond, J., Protz, K., & Stücker, M. (2023). Compression therapy in dermatology. *Journal der Deutschen Dermatologischen Gesellschaft, 21*(9), 1003–1019. https://doi.org/10.1111/ddg.15161
4. Finnie, A. (2002). Bandages and bandaging techniques for compression therapy. *British Journal of Community Nursing, 7*(3), 134–142. https://doi.org/10.12968/bjcn.2002.7.3.10212
5. Health Service Executive. (2022). *All-Ireland lymphoedema guidelines for the diagnosis, assessment and management of lymphoedema*. https://assets.hse.ie/media/documents/ncr/lymphoedema-guidelines.pdf
6. Heyer, K., Protz, K., & Augustin, M. (2017). Compression therapy: Cross-sectional observational survey about knowledge and practical treatment of specialised and non-specialised nurses and therapists. *International Wound Journal, 14*(6), 1148–1153. https://doi.org/10.1111/iwj.12773
7. Johnsson, N., Fagerström, C., Lindberg, C., & Tuvesson, H. (2024). Supporting patients with venous leg ulcers in self-care monitoring: An interview study with primary health care professionals. *Scandinavian Journal of Primary Health Care, 42*(4), 515–524. https://doi.org/10.1080/02813432.2024.2346134
8. Keller, A., Müller, M. L., Calow, T., Kern, I. K., & Schumann, H. (2009). Bandage pressure measurement and training: Simple interventions to improve efficacy in compression bandaging. *International Wound Journal, 6*(5), 324–330. https://doi.org/10.1111/j.1742-481X.2009.00621.x
9. Košak-Gregorčič, M. (2013). Tudi za povijanje nog je potrebno znanje. V A. Podhostnik (ur.), *Napake v zdravstveni negi* (str. 85–88). Visoka šola za zdravstvo Novo mesto. https://www.dmszt-nm.si/wp-content/uploads/2023/02/zbornik-DMT-2013.pdf
10. Li, Q., Li, C., Dong, D., Han, H., Sun, G., Chen, X., Hu, H., Hu, W., Xie, H., & Li, Y. (2024). Effects of washing on structural parameters of medical compression stockings. *International Journal of Clothing Science and Technology, 36*(5), 938–957. https://doi.org/10.1108/IJCST-07-2023-0108

11. Lymphoedema Network Northern Ireland. (2022). *Self bandaging of the arm(s)*. https://lnni.org/sites/default/files/documents/Self%20Bandaging%20Arms2%20Octb2022.pdf
12. Moffatt, C. J. (Ed.). (2007). *Compression therapy in practice*. Wounds UK.
13. Newcastle Hospitals NHS Foundation Trust. (2025). *Paste bandages*. https://www.newcastle-hospitals.nhs.uk/services/dermatology/patient-dermatology-information-leaflets/paste-bandages/
14. Partsch, H., Clark, M., Mosti, G., Steinlechner, E., Schuren, J., Abel, M., Benigni, J. P., Coleridge-Smith, P., Cornu-Thénard, A., Flour, M., Hutchinson, J., Gamble, J., Issberner, K., Juenger, M., Moffatt, C., Neumann, H. A. M., Rabe, E., Uhl, J. F., & Zimmet, S. (2008). Classification of compression bandages: Practical aspects. *Dermatologic Surgery, 34*(5), 600–609. https://doi.org/10.1111/j.1524-4725.2007.34116.x
15. Perry, C., Atkinson, R. A., Griffiths, J., Wilson, P. M., Lavallée, J. F., Mullings, J., Cullum, N., & Dumville, J. C. (2022). What promotes or prevents greater use of appropriate compression in people with venous leg ulcers? A qualitative interview study with nurses in the north of England using the Theoretical Domains Framework. *BMJ Open, 12*(8), e061834. https://doi.org/10.1136/bmjopen-2022-061834
16. Perry, C., Atkinson, R. A., Griffiths, J., Wilson, P. M., Lavallée, J. F., Cullum, N., & Dumville, J. C. (2023). Barriers and facilitators to use of compression therapy by people with venous leg ulcers: A qualitative exploration. *Journal of Advanced Nursing, 79*(7), 2568–2584. https://doi.org/10.1111/jan.15608
17. Phillips, J. J., & Gordon, S. J. (2019). Intermittent pneumatic compression dosage for adults and children with lymphedema: A systematic review. *Lymphatic Research and Biology, 17*(1), 2–18. https://doi.org/10.1089/lrb.2018.0034
18. Planinšek-Ručigaj, T. (2023). Venska golenja razjeda. V T. Krišelj (ur.), *Zbornik predavanj funkcionalnega izobraževanja: Šola enterostomalne terapije 2021/2022* (str. 493–501). Univerzitetni klinični center Ljubljana, Področje za zdravstveno nego. https://www.dlib.si/details/URN:NBN:SI:doc-OJ0E0U43
19. Protz, K., Dissemond, J., Seifert, M., Hintner, M., Temme, B., Verheyen-Cronau, I., Augustin, M., & Otten, M. (2019). Education in people with venous leg ulcers based on a brochure about compression therapy: A quasi-randomised controlled trial. *International Wound Journal, 16*(6), 1252–1262. https://doi.org/10.1111/iwj.13172
20. Reich-Schupke, S., & Stücker, M. (2019). Round-knit or flat-knit compression garments for maintenance therapy of lymphedema of the leg? Review of the literature and technical data. *Journal der Deutschen Dermatologischen Gesellschaft,* 17(8), 775–784. https://doi.org/10.1111/ddg.13895
21. Schuren, J., & Mohr, K. (2008). The efficacy of Laplace's equation in calculating bandage pressure in venous leg ulcers. *Wounds UK, 4*(2), 38–47.
22. Siddique, H. F., Mazari, A. A., Havelka, A., Kus, Z., & Akcagun, E. (2023). Washing characterization of compression socks. *AUTEX Research Journal, 23*(3), 323–339. https://doi.org/10.2478/aut-2022-0009
23. Thomas, S. (2003). The use of the Laplace equation in the calculation of sub-bandage pressure. *EWMA Journal*, 3(1), 21–23.
24. Univerzitetni klinični center Ljubljana, Dermatovenerološka klinika. (2021). *ND 0793: Izvajanje kompresijske terapije* [Interno navodilo].
25. Zavod za zdravstveno zavarovanje Slovenije. (2026, 1. september). *Seznam medicinskih pripomočkov s šifrantom, medicinskimi kriteriji, pooblastili, postopki in cenovnimi standardi*. https://partner.zzzs.si/medicinski-pripomocki/predpisovanje/seznami-in-zbirke-za-medicinske-pripomocke/

26. Žulec, M., Rotar Pavlič, D., & Žulec, A. (2022). The effect of an educational intervention on self-care in patients with venous leg ulcers—A randomized controlled trial. *International Journal of Environmental Research and Public Health, 19*(8), 4657. https://doi.org/10.3390/ijerph19084657

PRIPRAVA PACIENTA NA SKLEROZACIJO, TROMBEKTOMIJO IN ENDOVENSKE POSEGE

Mira Oražem, dipl. m. s.

Dermatovenerološka klinika, Univerzitetni klinični center Ljubljana

UVOD

Kronična venska obolenja so pogost razlog za ambulantno dermatovenerološko obravnavo, saj lahko povzročajo funkcionalne težave, estetsko obremenitev in zmanjšano kakovost življenja pacientov. V tem okviru se posegi na povrhnjem venskem sistemu, kot so sklerozacija, trombektomija in endovenski posegi, izvajajo vse pogosteje. Večina sodobnih posegov na povrhnjih venah poteka ambulantno in v lokalni anesteziji, pri čemer smernice poudarjajo pomen klinične ocene, ultrazvočne opredelitve venskega refluksa, izbire ustrezne metode zdravljenja ter jasnega informiranja pacienta o koristih, tveganjih in pričakovanem poteku zdravljenja (De Maeseneer et al., 2022; Gloviczki et al., 2023a; National Institute for Health and Care Excellence, 2013).

Navedeni posegi imajo skupna varnostna izhodišča, vendar se med seboj razlikujejo po indikacijah, obsegu, trajanju, invazivnosti in možnih tveganjih. Priprava pacienta mora biti zato prilagojena izbrani metodi, pričakovanemu poteku posega, kliničnemu stanju pacienta ter lokalnim protokolom ustanove. Medicinska sestra ima pri tem ključno vlogo, saj s strokovno presojo, organizacijo dela, pripravo materiala, opazovanjem pacienta in pravočasnim prepoznavanjem odstopanj prispeva k varnosti, učinkovitosti posega in preprečevanju zapletov (Potter et al., 2020).

Namen prispevka je predstaviti pripravo pacienta na sklerozacijo, trombektomijo in endovenske posege z vidika zdravstvene nege ter opredeliti ključne naloge medicinske sestre pred posegom, med njim in po njem. Prispevek je namenjen medicinskim sestram v dermatovenerološki ambulantni obravnavi, ki sodelujejo pri pripravi pacienta, organizaciji delovnega procesa, spremljanju po posegu, zdravstveni vzgoji in podajanju navodil za varno okrevanje v domačem okolju.

Prispevek je zasnovan po zaporedju zdravstvene nege pri posameznem posegu: najprej so predstavljene skupne značilnosti ambulantnih venskih posegov, nato pa posebnosti priprave

pacienta, priprave materiala in zdravstvene nege po sklerozaciji, trombektomiji ter endovenskih posegih. Takšna razporeditev omogoča primerjavo skupnih varnostnih načel in razlik, ki jih mora medicinska sestra upoštevati pri posamezni metodi zdravljenja.

SPLOŠNE ZNAČILNOSTI VENSKIH POSEGOV Z VIDIKA ZDRAVSTVENE NEGE

Sklerozacija, trombektomija in endovenski posegi so posegi na povrhnjem venskem sistemu, ki se uporabljajo pri zdravljenju kroničnih venskih obolenj in njihovih zapletov. Z vidika zdravstvene nege jih povezujejo skupna varnostna načela: ustrezna priprava pacienta, preverjanje kliničnega stanja, priprava materiala, dosledno preprečevanje okužb, spremljanje pacienta med posegom ter jasna navodila po posegu. Posamezne metode pa se razlikujejo po indikacijah, obsegu, invazivnosti in pooperativnih ukrepih, zato mora biti zdravstvena nega vedno prilagojena izbrani metodi in stanju pacienta (De Maeseneer et al., 2022; World Health Organization, 2018).

Sklerozacija spada med minimalno invazivne metode zdravljenja povrhnjih ven, zlasti kadar endotermalna ablacija ni primerna ali kadar gre za zdravljenje manjših ven oziroma pritokov. Trombektomija oziroma odstranitev trombotične vsebine iz površinske vene je bolj specifičen poseg, ki se izvaja glede na klinično presojo in lokalno prakso. Endovenski posegi, kot sta laserska in radiofrekvenčna ablacija, sodijo med priporočene metode zdravljenja povrhnjega venskega refluksa, kadar so za pacienta primerni (De Maeseneer et al., 2022; Gloviczki et al., 2023a; National Institute for Health and Care Excellence, 2013).

Razmejitev indikacij med posameznimi posegi je pomembna za razumevanje njihovega poteka in zahtev zdravstvene nege. Sklerozacija se najpogosteje uporablja pri manjših varikoznih venah, pritokih, retikularnih venah ali teleangiektazijah ter kot dopolnilna metoda po zdravljenju večjih venskih debel. Endovenski posegi so praviloma namenjeni zdravljenju pomembnega povrhnjega venskega refluksa, zlasti kadar je prizadeto večje vensko deblo. Trombektomija površinske vene pa je vezana predvsem na obravnavo tromboziranega venskega segmenta, kadar klinična presoja pokaže potrebo po odstranitvi trombotične vsebine zaradi simptomov ali lokalnih težav (De Maeseneer et al., 2022; Gloviczki et al., 2023a; Gloviczki et al., 2023b).

Venski posegi so z vidika zdravstvene nege povezani z različnimi tveganji, ki se razlikujejo po pogostosti in klinični pomembnosti. Med pogostejše in praviloma blažje težave sodijo lokalna bolečina, občutek zategovanja, podplutbe, manjši hematom, prehodna zatrdlina, lokalna pigmentacija ali površinsko vnetje vene. Redkejši, vendar klinično pomembnejši zapleti so

obsežnejša krvavitev, okužba, alergijska reakcija, poškodba živca, globoka venska tromboza, pljučna embolija ali drugi trombotični zapleti. Medicinska sestra mora zato skrbno spremljati splošno počutje pacienta, stanje mesta posega oziroma obravnavanega uda ter pravočasno prepoznati odstopanja, ki zahtevajo obvestilo zdravnika ali dodatno obravnavo (De Maeseneer et al., 2022; Gloviczki et al., 2023b; World Health Organization, 2018).

Skupna značilnost številnih venskih posegov je tudi presoja potrebe po kompresijski terapiji po posegu. Kompresija se pogosto uporablja po sklerozaciji in nekaterih drugih invazivnih posegih na povrhnjih venah, vendar priporočila glede vrste, jakosti in trajanja niso povsem enotna ter so odvisna od metode zdravljenja, obsega posega in klinične presoje. Medicinska sestra ima pri tem pomembno vlogo, saj skrbi za pravilno namestitev kompresije, edukacijo pacienta ter preverjanje razumevanja navodil (Gloviczki et al., 2023b; Tan et al., 2021).

Poleg kompresije je pomemben tudi zgodnji začetek mobilizacije, saj gibanje podpira venski pretok in je del običajnih priporočil po ambulantnih posegih na venah. Pacienta je treba usmeriti glede primerne telesne aktivnosti ter ga opozoriti, naj upošteva navodila izvajalca posega in lokalni protokol ustanove (National Institute for Health and Care Excellence, 2013; Potter et al., 2020).

Zaradi ambulantne narave posegov je organizacija dela še posebej pomembna. Medicinska sestra sodeluje pri pripravi prostora, materiala in pripomočkov, skrbi za potek dela ter zagotavlja kontinuiteto zdravstvene nege pred, med in po posegu. S tem pomembno prispeva k varnosti pacienta, učinkovitosti dela in kakovosti dermatovenerološke obravnave (Potter et al., 2020; World Health Organization, 2018).

Ključna varnostna izhodišča pri venskih posegih

- preverjanje pacientovega kliničnega stanja pred posegom;
- priprava prostora, materiala in pripomočkov skladno z internim protokolom;
- dosledno upoštevanje aseptičnih načel in ukrepov za preprečevanje okužb;
- spremljanje pacientovega počutja med posegom in po njem;
- podajanje jasnih navodil za varno okrevanje v domačem okolju.

PRIPRAVA PACIENTA NA SKLEROZACIJO

Sklerozacija predstavlja pogosto uporabljeno minimalno invazivno metodo zdravljenja povrhnjih venskih sprememb, ki se praviloma izvaja ambulantno. Smernice jo umeščajo med intervencijske možnosti zdravljenja varikoznih ven, zlasti kadar endotermalna ablacija ni primerna ali kot dopolnilno zdravljenje pritokov, pri čemer sta za uspešen potek pomembna ustrezna izbira pacienta in dosledna pooperativna navodila (De Maeseneer et al., 2022; Gloviczki et al., 2023a; National Institute for Health and Care Excellence, 2013).

Psihična priprava pacienta

Pacienti, napoteni na sklerozacijo, imajo pogosto visoka pričakovanja glede estetskega in funkcionalnega izida posega, hkrati pa se lahko soočajo z negotovostjo ali strahom pred bolečino. Medicinska sestra ima pomembno vlogo pri psihični pripravi pacienta, saj s strokovno, umirjeno in jasno komunikacijo zmanjša tesnobo ter okrepi pacientovo zaupanje v potek obravnave (Potter et al., 2020).

Medicinska sestra pacienta seznani z namenom posega, njegovim osnovnim potekom ter občutki, ki jih lahko pričakuje med posegom in po njem, kot so vbod, pekoč občutek, zategovanje ali blago nelagodje. Informacije poda razumljivo, strokovno in prilagojeno posamezniku. Pacientu omogoči, da postavi vprašanja, saj smernice poudarjajo pomen obveščanja o možnostih zdravljenja, pričakovanih koristih in tveganjih (National Institute for Health and Care Excellence, 2013; Potter et al., 2020).

Pacienta opozori tudi na pomen sodelovanja med posegom. Pri sklerozaciji je stoječi položaj pred začetkom posega lahko pomemben, ker omogoča boljšo napolnjenost in vidnost povrhnjih ven ter zdravniku olajša oceno in označevanje ven, ki bodo obravnavane. Po začetku posega pacient običajno mirno leži in pravočasno sporoči morebitno nelagodje, bolečino, vrtoglavico ali slabost. Takšen pristop prispeva k zmanjševanju tesnobe in k nemotenemu poteku posega (Potter et al., 2020).

Klinična in higienska priprava pacienta

Klinična priprava pacienta vključuje oceno splošnega zdravstvenega stanja ter stanja kože in ven na predvidenem mestu posega. Medicinska sestra preveri, ali je koža čista, nepoškodovana in brez znakov vnetja ali okužbe. Posebno pozornost nameni morebitnim kožnim spremembam, ki bi lahko vplivale na izvedbo posega ali povečale tveganje za zaplete (Potter et al., 2020; World Health Organization, 2018).

Pomembno je tudi opazovanje prizadetega uda, zlasti morebitne otekline, občutljivosti ali sprememb barve kože. Ob zaznanih odstopanjih medicinska sestra o tem pravočasno obvesti zdravnika, saj smernice med pomembnimi simptomi in zapleti venskih obolenj navajajo bolečino, otekanje, kožne spremembe, krvavitev, tromboflebitis in globoko vensko trombozo (National Institute for Health and Care Excellence, 2013).

Higienska priprava obsega ustrezno čiščenje in razkuževanje kože skladno z veljavnimi protokoli. Pri posegih, ki vključujejo prebadanje kože ali manjši kirurški pristop, je dosledno upoštevanje načel aseptike in preprečevanja okužb kirurškega mesta pomemben varnostni ukrep (World Health Organization, 2018).

Priprava pripomočkov, instrumentov in materiala za sklerozacijo

Pomemben del priprave pacienta na sklerozacijo je tudi ustrezna priprava pripomočkov, instrumentov in materiala, ki omogočajo varen in nemoten potek posega. Medicinska sestra ima pri tem ključno organizacijsko vlogo, saj skrbi za pravočasno pripravo delovnega okolja ter zagotavljanje preglednosti in varnosti delovnega procesa (Potter et al., 2020; World Health Organization, 2018).

Med osnovne pripomočke sodijo sterilni tamponi, zaščitne podloge in razkužila za kožo. Medicinska sestra pripravi tudi ustrezne brizge, igle in material za oskrbo vbodnih mest. Sklerozacijsko sredstvo se uporablja izključno po naročilu zdravnika in skladno z internim protokolom ustanove. Priprava, preverjanje in uporaba morajo zagotavljati pravilno identifikacijo pripravka, ustrezen rok uporabe, nepoškodovano embalažo, pravilno shranjevanje in varno rokovanje z zdravilom (Potter et al., 2020; World Health Organization, 2018).

Medicinska sestra že med samim posegom poskrbi za ustrezno zaščito vbodnih mest ter po končanem posegu za namestitev kompresije, kadar je ta po presoji zdravnika in protokolu ustanove indicirana. Dokazi kažejo, da lahko kompresija po sklerozaciji kratkoročno zmanjša bolečino in nekatere lokalne težave, vendar optimalna vrsta in trajanje kompresije nista enotno določena (Belramman et al., 2024; Tan et al., 2021).

Skrbna in sistematična priprava pripomočkov ter materiala zmanjšuje tveganje za zaplete ter prispeva k učinkovitemu in varnemu delu zdravstvenega tima (Potter et al., 2020; World Health Organization, 2018).

Ključne naloge medicinske sestre pri sklerozaciji

- razumljiva razlaga namena in osnovnega poteka posega;
- preverjanje stanja kože, vbodnih mest in morebitnih znakov vnetja;
- priprava ustreznih brizg, igel, razkužil in materiala za oskrbo vbodnih mest;
- uporaba sklerozacijskega sredstva izključno po naročilu zdravnika in skladno s protokolom ustanove;
- preverjanje pravilne namestitve kompresije in pacientovega razumevanja navodil po posegu.

Zdravstvena nega pacienta po sklerozaciji

Po posegu medicinska sestra spremlja pacientovo počutje ter stanje mesta posega. Posebno pozornost nameni morebitni krvavitvi, bolečini ali nastanku hematoma. Pomembno je tudi preveriti, ali je pacient sposoben varnega vstajanja in hoje, saj so krvavitev, tromboflebitis, globoka venska tromboza in drugi zapleti pomemben del informacij, ki jih mora pacient poznati pri obravnavi varikoznih ven (National Institute for Health and Care Excellence, 2013; Potter et al., 2020).

Ključni del zdravstvene nege po sklerozaciji je pravilna namestitev kompresije ter poučevanje pacienta o njenem pomenu. Medicinska sestra pacienta seznani z načinom nošenja kompresije, trajanjem uporabe ter pomenom gibanja po posegu, ki izboljšuje venski pretok. Pri tem upošteva, da se priporočila glede kompresije po intervencijskem zdravljenju razlikujejo glede na vrsto posega in klinično presojo (Gloviczki et al., 2023b; Tan et al., 2021).

Pacienta opozori tudi na pričakovane reakcije po posegu, kot so blago nelagodje, zategovanje ali manjše podplutbe, ter na opozorilne znake zapletov, ob katerih mora pravočasno poiskati zdravstveno pomoč. S tem prispeva k varnemu okrevanju in zmanjševanju tveganja za zaplete v domačem okolju (National Institute for Health and Care Excellence, 2013; Potter et al., 2020).

PRIPRAVA PACIENTA NA TROMBEKTOMIJO

Trombektomija površinske vene je poseg, pri katerem se iz trombiziranega površinskega venskega segmenta odstrani trombotična vsebina. V dermatovenerološki in flebološki praksi se izvaja glede na klinično presojo, lokalne protokole in značilnosti pacienta. V primerjavi s sklerozacijo je poseg praviloma bolj invaziven, zato zahteva večjo pozornost zdravstvene nege pri klinični pripravi pacienta, spremljanju bolečine in lokalnega vnetja, pripravi sterilnega

delovnega okolja ter opazovanju po posegu zaradi možnosti krvavitve ali hematoma (De Maeseneer et al., 2022; Gloviczki et al., 2023b).

Zaradi narave bolezni so pacienti pogosto simptomatski, z izraženo bolečino, napetostjo, rdečino ali oteklino na prizadetem mestu. Pri površinski venski trombozi je pomembna ocena kliničnega stanja, prepoznavanje znakov napredovanja bolezni ter pravočasna obravnava ob dejavnikih tveganja ali sumu na obsežnejšo vensko prizadetost. Medicinska sestra pred posegom preveri podatke, ki lahko vplivajo na varnost posega, in o pomembnih odstopanjih obvesti zdravnika: antikoagulantno ali antiagregacijsko zdravljenje, znane alergije, predhodne zaplete pri posegih, motnje strjevanja krvi, sladkorno bolezen, imunsko oslabelost, nosečnost, pomembne spremljajoče bolezni ter predhodno globoko vensko trombozo ali pljučno embolijo (National Institute for Health and Care Excellence, 2013; Gloviczki et al., 2023b).

Psihična priprava pacienta

Pacienti, napoteni na trombektomijo, so pogosto zaskrbljeni zaradi bolečine, poteka posega ali posledic venskega obolenja. Medicinska sestra s strokovno, umirjeno in empatično komunikacijo pacienta pomiri ter mu poda osnovne informacije o namenu posega in pričakovanem poteku okrevanja (Potter et al., 2020).

Pomembno je, da pacient razume namen posega, njegovo vlogo pri sodelovanju in pomen upoštevanja navodil. Medicinska sestra ga spodbuja k postavljanju vprašanj ter preveri razumevanje podanih informacij. S tem zmanjša psihično napetost in okrepi pacientov občutek varnosti.

Klinična in higienska priprava pacienta

Klinična priprava pacienta na trombektomijo vključuje natančno opazovanje prizadetega uda. Medicinska sestra skupaj z zdravnikom oceni barvo kože, prisotnost otekline, lokalno temperaturo, bolečino ter znake vnetja. Posebno pozornost nameni spremembam, ki lahko kažejo na napredovanje bolezni ali povečano tveganje za zaplete (National Institute for Health and Care Excellence, 2013; Gloviczki et al., 2023b).

Pomembno je tudi spremljanje splošnega počutja pacienta, zlasti ob prisotnosti bolečine, slabosti ali omotice. Ob zaznanih odstopanjih medicinska sestra pravočasno obvesti zdravnika (Potter et al., 2020).

Higienska priprava vključuje ustrezno čiščenje in razkuževanje kože na predvidenem mestu posega ter dosledno upoštevanje načel aseptike in protokolov ustanove. Če je treba odstraniti

poraščenost, se priporoča uporaba varnih metod, ki ne poškodujejo kože, saj britje z britvico povečuje tveganje za okužbo kirurškega mesta (World Health Organization, 2018).

Priprava pripomočkov, instrumentov in materiala za trombektomijo

Pri trombektomiji ima medicinska sestra pomembno vlogo pri pripravi instrumentov in materiala za varen in učinkovit potek posega. Pripravi osnovni sterilni instrumentarij za manjše kirurške posege ter pripadajoči sterilni material, pri čemer upošteva načela aseptičnega dela in preprečevanja okužb kirurškega mesta (Potter et al., 2020; World Health Organization, 2018).

Poleg instrumentarija pripravi tudi sterilni potrošni material, kot so komprese, zaščitne podloge, razkužila ter material za oskrbo rane. Posebna pozornost je namenjena pripravi sredstev za hemostazo, saj je pri trombektomiji zaradi kirurškega pristopa in odstranjevanja trombotične vsebine pomembno spremljanje morebitne krvavitve ali hematoma (Gloviczki et al., 2023b; World Health Organization, 2018).

Medicinska sestra pripravi tudi material za kompresijo po posegu, kadar je ta indicirana po presoji zdravnika in lokalnem protokolu. Skrbna priprava materiala omogoča nemoten potek posega ter zmanjšuje tveganje za zaplete (Gloviczki et al., 2023b; Potter et al., 2020).

Zdravstvena nega pacienta po trombektomiji

Po posegu medicinska sestra spremlja pacientovo počutje ter stanje mesta posega. Posebno pozornost nameni morebitni krvavitvi, bolečini, oteklini ali nastanku hematoma. Zaradi narave posega je pomembno, da se morebitna krvavitev pravočasno prepozna in ustrezno ukrepa (Gloviczki et al., 2023b; Potter et al., 2020).

Medicinska sestra ponovno preveri pravilno nameščeno kompresijo ter oceni pacientovo sposobnost za varno mobilizacijo. Spodbuja zgodnje gibanje, saj je telesna dejavnost del priporočil za obravnavo simptomatskih varikoznih ven in podpira venski pretok (National Institute for Health and Care Excellence, 2013; Potter et al., 2020).

Pomemben del zdravstvene nege je edukacija pacienta. Medicinska sestra pacienta seznani z oskrbo rane, pomenom kompresije in znaki možnih zapletov, kot so povečana bolečina, izrazita oteklina, pordelost, krvavitev ali poslabšanje splošnega počutja. Jasna navodila pacientu omogočajo varnejše okrevanje v domačem okolju in pravočasno iskanje zdravstvene pomoči ob morebitnih težavah (National Institute for Health and Care Excellence, 2013; Potter et al., 2020).

Posebnosti zdravstvene nege po trombektomiji

- opazovanje mesta posega zaradi možne krvavitve, hematoma ali stopnjevanja bolečine;
- ocena otekline, pordelosti, občutljivosti in lokalnih znakov vnetja;
- preverjanje pravilne namestitve kompresije, kadar je ta indicirana;
- spodbujanje varne mobilizacije po posegu;
- poučevanje pacienta o oskrbi rane in opozorilnih znakih zapletov.

PRIPRAVA PACIENTA NA ENDOVENSKE POSEGE

Osnovne značilnosti endovenskih posegov

Endovenski posegi predstavljajo sodoben pristop k zdravljenju kroničnih venskih obolenj, zlasti pri povrhnjem venskem refluksu. Smernice med pomembnimi možnostmi zdravljenja navajajo endotermalno ablacijo, netermalne netumescentne metode, ultrazvočno vodeno sklerozacijo s peno in druge tehnike. Izbira metode je odvisna od anatomije venskega sistema, klinične slike, dostopnosti metode, morebitnih tveganj in presoje zdravnika (De Maeseneer et al., 2022; Gloviczki et al., 2023a).

Za izvajanje endovenskih posegov se uporabljajo različne metode, med katere sodijo laserska ablacija, radiofrekvenčna ablacija, netermalne netumescentne tehnike, ultrazvočno vodena sklerozacija s peno ter zapiranje vene s cianoakrilatnim lepilom. Izrazje je treba uporabljati skladno z aktualno strokovno literaturo in lokalnim protokolom ustanove; zato se manj uveljavljeni ali lokalno specifični izrazi ne uporabljajo kot splošna poimenovanja metod. Kljub različnim pristopom imajo metode skupen cilj – zaprtje oziroma izključitev obolele vene iz patološkega refluksa in izboljšanje simptomov kronične venske bolezni (De Maeseneer et al., 2022; Gloviczki et al., 2023a).

V primerjavi s sklerozacijo manjših ven in posameznimi manjšimi posegi so endovenski posegi pogosto organizacijsko zahtevnejši, saj zahtevajo natančno pripravo operativnega polja, sterilen pristop, ultrazvočno vodenje, ustrezne aparature oziroma material za izbrano tehniko ter usklajeno delo zdravstvenega tima. Medicinska sestra ima pri tem ključno vlogo pri pripravi pacienta, materiala, delovnega okolja in spremljanju pacientovega stanja (De Maeseneer et al., 2022; World Health Organization, 2018).

Izbira metode je presoja zdravnika ter je individualno prilagojena in temelji na anatomskih značilnostih venskega sistema, klinični sliki ter splošnem zdravstvenem stanju pacienta.

Sodobne smernice poudarjajo pomen dupleks ultrazvočne ocene, opredelitve refluksa in izbire zdravljenja glede na klinične ter anatomske značilnosti pacienta (De Maeseneer et al., 2022; Gloviczki et al., 2023a).

Pooperativni ukrepi se med posameznimi endovenskimi metodami razlikujejo. Pri sklerozaciji in nekaterih ablacijskih metodah se kompresija pogosto uporablja za zmanjšanje pooperativnega nelagodja in lokalnih težav, vendar sta njena potrebnost in trajanje odvisna od metode, obsega posega in lokalnih priporočil. Pri nekaterih netermalnih tehnikah, na primer pri zapiranju vene s cianoakrilatnim lepilom, kompresija pogosto ni rutinski ukrep, zato mora medicinska sestra vedno upoštevati navodilo zdravnika in protokol ustanove (De Maeseneer et al., 2022; Gloviczki et al., 2023a; Gloviczki et al., 2023b).

Psihična priprava pacienta

Psihična priprava pacienta je pri endovenskih posegih še posebej pomembna, saj so posegi lahko daljši, pacient pa je med njimi praviloma buden. Neznano okolje, trajanje posega ter pričakovanja glede izida lahko povzročijo povečano napetost ali strah, zato je pomembna jasna, umirjena in pacientu prilagojena komunikacija (Potter et al., 2020).

Medicinska sestra pacienta seznani z osnovnimi značilnostmi posega, njegovim potekom v splošnem ter pričakovanimi občutki med posegom. Pomembno je, da pacient razume, da lahko občuti pritisk, toploto ali vlečenje, vendar mora o ostri bolečini, vrtoglavici, slabosti ali drugih nenavadnih občutkih takoj obvestiti zdravstveno osebje (Potter et al., 2020).

Pacienta je treba pripraviti tudi na sodelovanje med posegom, predvsem na mirno ležanje in upoštevanje navodil zdravstvenega osebja. Medicinska sestra z umirjeno in strokovno komunikacijo zmanjšuje tesnobo ter spodbuja občutek varnosti in zaupanja (Potter et al., 2020).

Klinična in higienska priprava pacienta

Klinična priprava pacienta vključuje oceno splošnega zdravstvenega stanja ter stanja prizadetega uda. Medicinska sestra skupaj z zdravnikom oceni stanje kože, morebitne znake vnetja, poškodbe ali okužbe ter prisotnost otekline ali bolečine. Posebno pozornost nameni spremembam, ki bi lahko vplivale na varnost posega (National Institute for Health and Care Excellence, 2013; Potter et al., 2020).

Zaradi večjega obsega posega je pomembna tudi priprava širšega mesta posega. Higienska priprava vključuje temeljito čiščenje in razkuževanje kože skladno z veljavnimi protokoli ustanove. Po potrebi se odstrani poraščenost, pri čemer se upoštevajo načela preprečevanja poškodb kože; kadar je odstranjevanje poraščenosti potrebno, se priporočajo varne metode, kot je striženje, in ne britje z britvico (World Health Organization, 2018).

Pomemben del priprave je tudi pravilna namestitev pacienta. Medicinska sestra zagotovi, da je pacient nameščen udobno, stabilno in v položaju, ki omogoča nemoten dostop do operativnega polja. Hkrati skrbi za pacientovo zasebnost in udobje ter ustvarja sproščeno in varno okolje, kar je pomembno za nemoten potek posega (World Health Organization, 2018).

Priprava pripomočkov, instrumentov in materiala za endovenske posege

Priprava pripomočkov in materiala pri endovenskih posegih je zahtevnejša oziroma obsežnejša kot pri drugih ambulantnih venskih posegih. Medicinska sestra mora zagotoviti pregledno, organizirano in sterilno delovno okolje, ki omogoča nemoten potek posega ter podpira preprečevanje okužb pri invazivnih postopkih (Potter et al., 2020; World Health Organization, 2018).

Pripravi osnovni instrumentarij za manjše kirurške posege ter sterilni potrošni material, kar lahko glede na izbrano metodo in interni protokol vključuje sterilne komprese, zaščitne podloge, razkužila, sterilne rokavice, prekrivala, brizge, igle, kanile, vodila, katetre, lokalni anestetik po naročilu zdravnika, infuzijski ali tumescenčni material, material za oskrbo vbodnega mesta oziroma mesta posega ter kompresijske pripomočke po posegu. Posebna pozornost je namenjena pripravi materiala, povezanega z izbrano metodo posega, ki mora biti ustrezno pripravljen, nepoškodovan, sterilen, sledljiv in v roku uporabe (Potter et al., 2020; World Health Organization, 2018).

Medicinska sestra skrbi za pravilno razporeditev materiala, spremlja njegovo uporabo med posegom ter zagotavlja varno rokovanje z instrumenti in pripomočki. Pomemben del priprave so tudi aparature, ki so potrebne za izbrano tehniko, ter ultrazvočni aparat, ki omogoča prikaz vene, spremljanje položaja instrumentov in nadzor poteka posega. Pri tem medicinska sestra deluje v okviru svojih kompetenc ter skladno z navodili zdravnika in internimi protokoli ustanove (De Maeseneer et al., 2022; Gloviczki et al., 2023a; Potter et al., 2020).

Sistematična in natančna priprava materiala in aparatur zmanjšuje tveganje za zaplete, omogoča boljšo organizacijo dela ter prispeva k večji varnosti pacienta (Potter et al., 2020; World Health Organization, 2018).

Organizacijska priprava pri endovenskih posegih

- zagotovitev preglednega, varnega in sterilnega delovnega okolja;
- priprava instrumentarija, sterilnega potrošnega materiala in kompresijskih pripomočkov;
- preverjanje aparatur in materiala glede na izbrano metodo posega;
- sodelovanje z zdravnikom in zdravstvenim timom med posegom;
- upoštevanje posebnosti posameznih endovenskih tehnik.

Zdravstvena nega pacienta po endovenskem posegu

Po posegu medicinska sestra spremlja pacientovo splošno počutje ter stanje mesta posega oziroma obravnavanega uda. Posebno pozornost nameni morebitni bolečini, krvavitvi, oteklini, nastanku hematoma ter drugim znakom zapletov po zdravljenju varikoznih ven (Gloviczki et al., 2023b; Potter et al., 2020).

Pomemben del zdravstvene nege je tudi presoja in pravilna namestitev kompresije, kadar je ta po izbrani metodi zdravljenja indicirana. Medicinska sestra pacienta pouči o načinu nošenja kompresije, predvidenem trajanju uporabe ter pomenu upoštevanja navodil, hkrati pa opozori, da se priporočila lahko razlikujejo glede na vrsto posega in individualno klinično presojo (Gloviczki et al., 2023b; Tan et al., 2021).

Spodbuja zgodnjo mobilizacijo, saj je lahka do zmerna telesna dejavnost del priporočil za osebe z varikoznimi venami in podpira venski pretok. Pacienta usmeri glede primerne telesne aktivnosti ter ga opozori na dejavnosti, ki se jim je v prvih dneh po posegu priporočljivo izogibati skladno z navodili izvajalca posega (National Institute for Health and Care Excellence, 2013; Potter et al., 2020).

Medicinska sestra pacienta pouči tudi o pričakovanih reakcijah po posegu ter o znakih zapletov, kot so naraščajoča bolečina, izrazita oteklina, pordelost, krvavitev, nenadno poslabšanje počutja ali drugi simptomi, ki odstopajo od prejetih navodil. S tem pacientu omogoči varnejše okrevanje in pravočasno ukrepanje ob morebitnih težavah v domačem okolju (National Institute for Health and Care Excellence, 2013; Potter et al., 2020).

S celostno in strokovno izvedeno zdravstveno nego medicinska sestra prispeva k varnejšemu poteku okrevanja, zmanjševanju tveganja za zaplete in boljši izkušnji pacienta.

Ključna navodila za pacienta pred odhodom domov

- način oskrbe mesta posega oziroma rane;
- trajanje in način uporabe kompresije, kadar je ta predpisana;
- priporočeno telesno dejavnost in začasne omejitve po posegu;
- opozorilne znake zapletov, pri katerih mora pacient pravočasno poiskati zdravstveno pomoč;
- jasna navodila, na koga se pacient obrne in kako ukrepa ob težavah po posegu.

ZAKLJUČEK

Sklerozacija, trombektomija in endovenski posegi se razlikujejo po indikacijah, poteku, obsegu in ukrepih po posegu, vendar jih z vidika zdravstvene nege povezuje skupno izhodišče: varna, sistematična in pacientu prilagojena obravnava. Medicinska sestra ima pri tem pomembno vlogo pri pripravi pacienta, organizaciji delovnega okolja in materiala, spremljanju pacienta med posegom in po njem, prepoznavanju zapletov ter podajanju razumljivih navodil za varno okrevanje v domačem okolju.

V prihodnje bo pri ambulantnih venskih posegih pomembno nadaljnje poenotenje internih protokolov, pisnih navodil za paciente in dokumentiranja zdravstvene nege. Posebno pozornost je smiselno nameniti tudi krepitvi pacientove aktivne vloge po posegu, saj je varno okrevanje v domačem okolju odvisno od razumevanja navodil, pravilne uporabe kompresije, ustrezne mobilizacije in pravočasnega ukrepanja ob znakih zapletov. Stalno strokovno izobraževanje medicinskih sester ter krepitev kompetenc na področju prepoznavanja zapletov, komunikacije s pacientom in uporabe kompresijske terapije lahko dodatno prispevata k večji varnosti, kakovosti in sledljivosti dermatovenerološke obravnave.

VPRAŠANJA ZA RAZMISLEK

1. Kako bi medicinska sestra celostno pripravila pacienta na sklerozacijo in katere podatke bi morala preveriti pred posegom?
2. Zakaj je za varno zdravstveno nego pomembno, da medicinska sestra pozna razlike med sklerozacijo, trombektomijo in endovenskimi posegi?
3. Kako bi medicinska sestra pacientu razložila pomen kompresijske terapije po posegu, preverila pravilnost njene namestitve in ocenila razumevanje navodil?

4. Na katere lokalne in sistemske znake mora biti medicinska sestra pozorna po posegu, da pravočasno prepozna možne zaplete in o njih obvesti zdravnika?
5. Kako bi medicinska sestra pacientu razložila pomen zgodnje mobilizacije po venskem posegu in ga usmerila glede varne telesne dejavnosti?
6. Katere ključne informacije morajo vsebovati pisna navodila za pacienta po venskem posegu in kako bi medicinska sestra preverila, ali jih pacient razume?

LITERATURA

1. Belramman, A., Bootun, R., Lane, T. R. A., & Davies, A. H. (2024). COmpressioN following endovenous TreatmenT of Incompetent varicose veins by sclerotherapy (CONFETTI). *Journal of Vascular Surgery: Venous and Lymphatic Disorders, 12*(2), 101729. https://doi.org/10.1016/j.jvsv.2023.101729
2. De Maeseneer, M. G., Kakkos, S. K., Aherne, T., Baekgaard, N., Black, S., Blomgren, L., Giannoukas, A., Gohel, M., de Graaf, R., Hamel-Desnos, C., Jawien, A., Jaworucka-Kaczorowska, A., Lattimer, C. R., Mosti, G., Noppeney, T., van Rijn, M. J., Stansby, G., & ESVS Guidelines Committee. (2022). European Society for Vascular Surgery (ESVS) 2022 clinical practice guidelines on the management of chronic venous disease of the lower limbs. *European Journal of Vascular and Endovascular Surgery, 63*(2), 184–267. https://doi.org/10.1016/j.ejvs.2021.12.024
3. Gloviczki, P., Lawrence, P. F., Wasan, S. M., Meissner, M. H., Almeida, J., Brown, K. R., Bush, R. L., Di Iorio, M., Fish, J., Fukaya, E., Gloviczki, M. L., Hingorani, A., Jayaraj, A., Kolluri, R., Murad, M. H., Obi, A. T., Ozsvath, K. J., Singh, M. J., Vayuvegula, S., & Welch, H. J. (2023a). The 2022 Society for Vascular Surgery, American Venous Forum, and American Vein and Lymphatic Society clinical practice guidelines for the management of varicose veins of the lower extremities. Part I: Duplex scanning and treatment of superficial truncal reflux. *Journal of Vascular Surgery: Venous and Lymphatic Disorders, 11*(2), 231–261.e6. https://doi.org/10.1016/j.jvsv.2022.09.004
4. Gloviczki, P., Lawrence, P. F., Wasan, S. M., Meissner, M. H., Almeida, J., Brown, K. R., Bush, R. L., Di Iorio, M., Fish, J., Fukaya, E., Gloviczki, M. L., Hingorani, A., Jayaraj, A., Kolluri, R., Murad, M. H., Obi, A. T., Ozsvath, K. J., Singh, M. J., Vayuvegula, S., & Welch, H. J. (2023b). The 2023 Society for Vascular Surgery, American Venous Forum, and American Vein and Lymphatic Society clinical practice guidelines for the management of varicose veins of the lower extremities. Part II. *Journal of Vascular Surgery: Venous and Lymphatic Disorders, 12*(1), 101670. https://doi.org/10.1016/j.jvsv.2023.08.011
5. National Institute for Health and Care Excellence. (2013). *Varicose veins: Diagnosis and management* (Clinical guideline CG168). https://www.nice.org.uk/guidance/cg168
6. Potter, P. A., Perry, A. G., Stockert, P. A., & Hall, A. M. (2020). *Fundamentals of nursing* (10th ed.). Elsevier.
7. Tan, M. K. H., Salim, S., Onida, S., & Davies, A. H. (2021). Postsclerotherapy compression: A systematic review. *Journal of Vascular Surgery: Venous and Lymphatic Disorders, 9*(1), 264–274. https://doi.org/10.1016/j.jvsv.2020.07.011
8. World Health Organization. (2018). *Global guidelines for the prevention of surgical site infection* (2nd ed.). https://www.who.int/publications/i/item/9789241550475

ZDRAVSTVENA OBRAVNAVA PACIENTOV Z GOLENJO RAZJEDO

Anita Jelen, dipl. m. s., mag. zdr. nege, ET, QM

Dermatovenerološka klinika, Univerzitetni klinični center Ljubljana

Prim. doc. dr. Tanja Planinšek Ručigaj, dr. med., višja svetnica, specialistka dermatovenerologije in EFWH

Dermatovenerološka klinika, Univerzitetni klinični center Ljubljana

UVOD

Golenje razjede so velik zdravstveni problem, saj se številne razjede ne zacelijo, pacienti pa jih imajo lahko več let. Pacienti se lahko bolnišnično zdravijo krajše ali daljše obdobje, nato pa zdravljenje nadaljujejo ambulantno ali doma ob pomoči patronažne službe. Dolgotrajno zdravljenje je povezano s številnimi medicinskimi, socialnimi in finančnimi izzivi (Jelen & Planinšek Ručigaj, 2024).

Golenje razjede pomembno vplivajo na kakovost življenja pacientov, saj so povezane z bolečino, omejeno gibljivostjo, dolgotrajnim zdravljenjem in pogostimi ponovitvami. Predstavljajo tudi pomemben socialni in ekonomski izziv za zdravstvene sisteme. Sodobne smernice poudarjajo pomen zgodnje in natančne diagnostike ter pravočasne uvedbe kompresijske terapije kot ključnega ukrepa pri zdravljenju venskih golenjih razjed (Isoherranen et al., 2023).

ETIOLOGIJA IN VRSTE GOLENJIH RAZJED

Kronična venska bolezen (KVB) vključuje spekter simptomov in znakov, od teleangiektazij in varic do edema, kožnih sprememb in razjede. Kronično vensko popuščanje (KVP) se klinično kaže z občutkom težkih nog, bolečino, srbenjem, edemom in kožnimi spremembami, pri čemer je venska razjeda najtežja klinična manifestacija. V klinični praksi so razjede spodnjih okončin pogosto večetiološke (venske, arterijske, mešane arteriovenske in atipične), pri čemer ena diagnoza ne izključuje druge. Zato sodobne smernice poudarjajo strukturirano diferencialno diagnostiko in jasne napotitvene poti (Isoherranen et al., 2023).

Vzroki za nastanek golenje razjede so pri starostnikih različni, vendar je žilni vzrok najpogostejši. Po podatkih iz literature je na spodnjih udih odraslih okoli 80 % razjed venskega oziroma vensko-limfnega izvora. Venska golenja razjeda (VGR) se razvije pri 0,1 do 0,2 % odraslih. Razširjenost zaceljenih in prisotnih VGR je okrog 1 %. S starostjo se ta odstotek poveča na okrog 2,4 %, ko postanejo pogostejše tudi arteriovenske razjede, ki nastanejo zaradi sočasne prisotnosti kroničnega venskega popuščanja (KVP) in periferne arterijske bolezni (PAB) (Kecelj Leskovec, 2014).

Venske razjede so plitve, lokalizirane na spodnji ali na spodnjih dveh tretjinah goleni, običajno medialno, nazobčanih robov, dno je lahko pokrito s fibrinskimi oblogami, granulacijami, izloček je prisoten, lahko je obilen. Koža v okolici razjede je topla, vidne so varice, lahko tudi edem, eritem in hiperpigmentacije.

Pogostnost arteriovenskih razjed se po 45. letu poveča. Velikokrat so to venske razjede, ki se zaradi pojava in poslabšanja PAB spremenijo v arteriovenske razjede, ki so zelo boleče in lokalizirane na lateralni strani ali na obeh straneh goleni. Dno je bledo in po kiretaži ne zakrvavi. Pogosto so eksponirane kite in kosti. Noge so lahko hladne, stopalni pulzi pa šibki ali odsotni. Tudi tople noge s tipnimi stopalnimi pulzi ne izključujejo arterijskih dogodkov, posebno če so razjede na anteriorni ali lateralni strani goleni. Arteriovenske razjede se slabo celijo (Kecelj Leskovec, 2014).

Venska etiologija predstavlja pomemben delež golenjih razjed. Približno 47,6 % je venskih, 14,5 % arterijskih in 17,6 % arteriovenskih razjed. Venske razjede so pogoste ter povezane s pomembnim socioekonomskim bremenom in vplivom na kakovost življenja (International Consensus Document, 2024).

Atipične golenje razjede se pojavijo v manjšem deležu. Vzroki so lahko različni: vaskulitisi, pioderma gangrenosum, malignomi, kalcifilaksija, okužbe, zdravila ipd. Pri omenjenih golenjih razjedah je treba opraviti dodatne preiskave, predvsem biopsijo. Ob sumu na infekcijski vzrok razjede, zlasti pri imunosupresiranih pacientih ali potnikih iz tropskih območij, je treba odvzeti biopsijo za tkivne kulture, vključno z atipičnimi bakterijami, mikobakterijami in glivicami. Pri sumu na Martorellove in kalcifilaktične razjede je treba opraviti široko in globoko biopsijo z robov rane (Isoherranen et al., 2023).

Kaj si zapomnimo o etiologiji?

- Golenje razjede so pogosto večetiološke, zato ena diagnoza ne izključuje sočasne prisotnosti druge.
- Najpogostejši vzrok je venska oziroma vensko-limfna etiologija.
- Pri bolečih, lateralno ležečih ali slabo celjenih razjedah je treba pomisliti tudi na arterijsko komponento.
- Atipične razjede zahtevajo dodatno diagnostiko, pogosto tudi biopsijo.

PATOGENEZA VENSKE GOLENJE RAZJEDE

Venska golenja razjeda nastane predvsem kot posledica venske hipertenzije, ki se razvije zaradi venskega refluksa (okvara zaklopk), venske obstrukcije ali kombinacije obeh, pogosto ob sočasni disfunkciji mečne mišične črpalke. Okvara mečne mišične črpalke (npr. zmanjšana gibljivost gležnja) prispeva k edemu, venski hipertenziji in slabšemu celjenju (International Consensus Document, 2024).

Pri KVP se zaradi vztrajno povišanega pritiska v mikrocirkulaciji razvijejo kronično vnetje in progresivne kožne spremembe, ki vključujejo hemosiderinsko obarvanje, lipodermatosklerozo, belo atrofijo in hipostatski dermatitis, nato pa nastanek razjede. KVB lahko preobremeni limfni sistem in vodi v sekundarno limfno insuficienco (phlebolymphoedema), kar dodatno prispeva h kroničnemu edemu in spremembam tkiva. To je klinično pomembno, ker edem povečuje izločanje (eksudat), ovira ustrezno kompresijo in je povezan z večjim tveganjem za maceracijo okolne kože (International Consensus Document, 2024).

Arterijske razjede so posledica napredovale periferne arterijske bolezni (PAB) z zmanjšano perfuzijo. Kažejo se lahko z zmanjšanimi ali odsotnimi pulzi, intermitentno klavdikacijo ali v hujših primerih z ishemično bolečino v mirovanju in gangreno. Arteriovenske (mešane) razjede so opredeljene kot sočasna prisotnost KVP in blage do zmerne arterijske bolezni, pri čemer je venska komponenta običajno prevladujoča. Pomembno je razlikovanje od kombinacije KVP in hude arterijske bolezni, kjer prevladuje arterijska etiologija in je kompresija lahko nevarna (International Consensus Document, 2024).

DIAGNOSTIČNO-KLASIFIKACIJSKI OKVIR

Klinična, etiološka, anatomska in patofiziološka klasifikacija (CEAP) ostaja mednarodni standard za klasifikacijo kronične venske bolezni in vključuje razred C6 (aktivna razjeda), C6r (ponavljajoča venska razjeda) ter C5 (zaceljena razjeda), kar ponazarja Tabela 1 (International Consensus Document, 2024).

Tabela 1: CEAP klasifikacija venskih motenj (International Consensus Document, 2024)

RAZRED	Opis
C0	Simptomi brez vidnih znakov KVP
C1	Teleangiektazije in/ali retikularne varice
C2	Varice
C2r	Ponavljajoče varice
C3	Oteklina
C4	Spremembe kože in podkožnega tkiva zaradi venske bolezni
C4a	Hiperpigmentacije in/ali hipostatski dermatitis
C4b	Lipodermatoskleroza in/ali bela atrofija
C4c	»Corona phlebectatica« (pahljačasto razširjene vene stopala)
C5	Zaceljena venska razjeda
C6	Venska razjeda
C6r	Ponavljajoča venska razjeda

DIAGNOSTIKA GOLENJIH RAZJED

Diagnostika razjed na spodnjih okončinah temelji na natančni anamnezi, kliničnem pregledu, funkcionalnih in slikovnih preiskavah, laboratorijskih testih, biopsiji ter mikrobioloških in histopatoloških preiskavah. Klinična ocena je prvi in ključni korak, ki omogoča pravilno diagnozo večine venskih razjed. V nadaljevanju se uporablja vrsta dopolnilnih diagnostičnih postopkov (Stanek et al., 2023).

V **anamnezi** pacienta z vensko golenjo razjedo pridobimo podatke o (Jelen & Planinšek Ručigaj, 2024):

- trajanju razjede,
- njenem predhodnem lokalnem zdravljenju,
- uporabi kompresijske terapije,
- simptomih kroničnega venskega popuščanja (težke, utrujene, nemirne in napete noge, nočni krči ter otekanje nog čez dan),

- pojavljanju varic, preboleli globoki venski trombozi, vnetjih povrhnjih ven in njihovem zdravljenju,
- pridruženih boleznih (sladkorna bolezen, revmatoidni artritis, periferna arterijska okluzivna bolezen, poškodbe in preboleli erizipeli itd.),
- zdravilih, ki jih pacient uživa, in morebitnih alergijah,
- uživanju kontraceptivov in porodih pri ženskah,
- stoječe ali sedeče delo v prisilnih položajih,
- pojavljanje kroničnega venskega popuščanja v družini.

Klinični pregled obsega oceno gibljivosti gležnja, prisotnosti edema, sprememb na koži (hiperpigmentacije, lipodermatoskleroza, bela atrofija), perifernih arterijskih pulzov ter značilnosti razjede (lokacija, velikost, dno rane, robovi, izloček, znaki okužbe) (Stanek et al., 2023).

V opis oziroma **status** venske razjede sodijo (Jelen & Planinšek Ručigaj, 2024):

- lokalizacija (spodnja, srednja, zgornja tretjina goleni in stran: levo/desno),
- velikost razjede v centimetrih in globina,
- opis dna razjede (pokrito z nekrozo, fibrinskimi oblogami, prisotne granulacije in otočki kože) in količine izločka (klasifikacija po Falangi: tabela 2),
- opis robov (epitelizacija z robov, kalus),
- okolica (macerirana, obložena s starimi mazili, vneta),
- ocena otekline goleni (prisoten vtisljiv pretibialni edem, edem okrog gležnjev),
- tipanje perifernih pulzov,
- opis prisotnih varic in drugih znakov KVP.

Tabela 2: Falangova klasifikacija dna razjede (Falanga, 2000)

	BARVA			IZLOČEK
	granulacije	fibrin	mrtvina	**1. kontroliran / preveza 1-krat na teden**
A	100%	-	-	**2. delno kontroliran / preveza na 2–3 dni**
B	50-100%	+	-	
C	50%	+	-	**3. nekontroliran / preveza 1-krat na dan**
D	+/-	+	+	

Funkcionalne preiskave vključujejo dopplerski ultrazvok venskega in arterijskega sistema, izračun gleženjskega indeksa (GI) ter po potrebi dodatne slikovne in invazivne preiskave.

Diagnostični poudarki

- Anamneza mora vključevati podatke o trajanju razjede, predhodnem zdravljenju, uporabi kompresije in pridruženih boleznih.
- Klinični pregled vključuje oceno edema, stanja kože, perifernih pulzov in značilnosti razjede.
- Gleženjski indeks je pomemben za varno odločanje o kompresijski terapiji.
- Nejasne, neznačilne ali hitro napredujoče razjede zahtevajo dodatne preiskave.

ZDRAVLJENJE GOLENJIH RAZJED

Cilj, da venskih golenjih razjed ne bi bilo več, pomeni preprečevanje njihovega nastanka. Preventivni ukrepi so lahko primarni ali sekundarni. Žal je podatkov za primarno preventivo malo. Do zdaj je le ena raziskava pokazala, da medicinske kompresijske nogavice niso preprečile nastanka razjed pri pacientih po globoki venski trombozi, številni podatki pa potrjujejo, da so zelo učinkovite pri preprečevanju ponovitve venskih golenjih razjed (Stanek et al., 2023). Preprečevanje ponovitev je izjemno pomembno, saj se venske golenje razjede ponovijo pri do 78 % pacientov po zacelitvi, pogosto že v prvih mesecih. Velja načelo, da mora biti kompresijski pritisk čim višji, saj z višjim pritiskom tveganje za ponovitev upada. Hkrati je treba upoštevati adherenco oziroma sodelovanje pacienta pri zdravljenju, ki ima pogosto celo večji vpliv kot sam pritisk. Pacienti, ki redno uporabljajo kompresijo, imajo bistveno manj ponovitev ne glede na razred kompresije. Pomembno je tudi poudariti, da je kirurška ablacija varic učinkovitejša kot sama kompresija pri preprečevanju ponovitev. Enako velja za čas celjenja, saj so invazivni postopki učinkovitejši od same kompresije pri pospeševanju celjenja (Stanek et al., 2023).

Zdravljenje golenje razjede je optimalno, če opredelimo vzrok njenega nastanka, torej postavimo pravilno diagnozo. Poleg splošnih načel lokalnega zdravljenja razjede je nujno tudi dodatno zdravljenje, ki posredno ali neposredno vpliva na vzrok nastanka razjede. Zdravljenje pacientov z golenjo razjedo je pogosto interdisciplinarno (dermatolog, internist, kirurg, specialist družinske medicine, patronažna medicinska sestra) (Kecelj Leskovec, 2014).

Celjenje venskih golenjih razjed poteka v več fazah, ki se med seboj prepletajo in v katerih sodelujejo različni vnetni mediatorji oziroma celice. Te faze so (Planinšek Ručigaj, 2016):

- zgodnja in pozna vnetna faza,
- faza proliferacije ali granulacije,
- faza diferenciacije in
- faza epitelizacije.

Pri kroničnih razjedah se lahko pozna vnetna faza in/ali faza proliferacije izmenjujeta ter potekata različno dolgo. Poznavanje procesov v rani in lastnosti posameznih skupin oblog za zdravljenje ran je ob upoštevanju splošnega zdravstvenega stanja pacienta ključno za ustrezno lokalno zdravljenje ran (Planinšek Ručigaj, 2016).

Temeljna načela zdravljenja kroničnih ran (Planinšek Ručigaj, 2016):

- nekrektomija (odstranitev odmrlega tkiva: kirurško, avtolitično z oblogami, mehanično z obkladki, encimsko z mazili, biološko z ličinkami),
- zdravljenje okužbe,
- ohranjanje vlažno-toplega okolja rane,
- kontroliranje izločka iz rane.

Pri izbiri oblog za zdravljenje ran moramo upoštevati (Planinšek Ručigaj, 2016):

- principe celjenja razjede,
- stanje razjede,
- lastnosti obloge,
- stanje pacienta,
- stroške.

Konservativno zdravljenje pacientov z venskimi razjedami vključuje (Stanek et al., 2023):

- kompresijsko terapijo,
- spremembe življenjskega sloga,
- telesno rehabilitacijo,
- lokalno zdravljenje ran,
- farmakološko zdravljenje.

KOMPRESIJSKA TERAPIJA

Kompresijska terapija predstavlja temelj konservativnega zdravljenja venskih razjed in je edini terapevtski ukrep z najvišjo stopnjo dokazov (1A) v sodobnih smernicah. Kompresijo lahko izvajamo z neelastičnimi materiali (kratkoelastični povoji, neelastični povoji, prilagodljivi kompresijski sistemi, t.i. Velcro sistemi) ali elastičnimi materiali (dolgoelastični povoji ali kompresijske nogavice) (Stanek et al., 2023).

Neelastični materiali delujejo tako, da je kompresija v mirovanju nizka, ob mišični kontrakciji pa pritiski zelo narastejo, ker se znotraj rigidnih povojev poveča mišični volumen. To omogoči stiskanje povrhnjih in globokih ven, s čimer se zmanjša venski refluks, izboljša delovanje mišične črpalke ter zmanjša venska hipertenzija (Stanek et al., 2023). Aplikacija kratkoelastičnih povojev zahteva dobro usposobljeno zdravstveno osebje, saj številne raziskave kažejo, da le 10–60 % zdravstvenih delavcev doseže terapevtski pritisk ob pravilni aplikaciji (Stanek et al., 2023).

Poznamo tudi prilagodljive kompresijske sisteme (t.i. Velcro). Ti sistemi so prav tako neelastični, vendar je njihova aplikacija bistveno lažja, saj si jih pacient lahko namesti in prilagodi sam (Stanek et al., 2023).

Elastični povoji in nogavice popuščajo mišični ekspanziji, zato ne ustvarjajo visokih pritiskov pri hoji ter imajo bistveno slabši hemodinamski učinek. Če so močno zategnjeni, so pogosto boleči in slabo prenašani. Njihova prednost je enostavna uporaba. V določenih primerih (npr. majhne, zgodnje razjede) so lahko dvoslojne kompresijske nogavice (≈40 mmHg) učinkovita alternativa (Stanek et al., 2023).

Moč kompresije in višino nogavice (do kolena, do koraka, hlačne nogavice, enostranska nogavica) predpiše zdravnik specialist. Velikost nogavice po natančnih meritvah določi usposobljena oseba z ustreznim medicinskim znanjem, ki pacientu demonstrira tudi način oblačenja in slačenja medicinskih pripomočkov ter pojasni način vzdrževanja pripomočka, katerega uporabna doba je 6 mesecev le ob pravilnem ravnanju. Glede na vrednosti GI izbiramo med dolgoelastičnimi (slika 1) in kratkoelastičnimi povoji (slika 2). Izbira kompresijskih materialov ter razlika med kratkoelastičnimi in dolgoelastičnimi povoji sta prikazani v tabelah 3 in 4 (Planinšek Ručigaj & Huljev, 2013).

Kompresijska terapija v praksi

- Kompresijska terapija je temelj zdravljenja venske golenje razjede.
- Pred uvedbo kompresije je treba oceniti arterijsko prekrvitev.
- Izbira kompresijskega materiala je odvisna od vrednosti GI, stanja razjede, edema in pacientove zmožnosti sodelovanja.
- Nepravilno nameščena kompresija je lahko neučinkovita ali nevarna.

Tabela 3: Izbira kompresijskih materialov glede na vrednosti GI (Planinšek Ručigaj & Huljev, 2013)

Vrednosti GI	Kompresijski materiali
pod 0,5	Ne izvajamo nobene kompresije ali le s kompresijsko črpalko
med 0,5 in 0,85	**blaga kompresija:** dolgoelastični povoj, kratkoelastični kompresijski sistemi ali medicinske kompresijske nogavice razreda I pri majhnih razjedah
nad 0,85	dolgoelastični povoji, kratkoelastični lepljivi, nelepljivi ali samosprijemljivi sistemi oziroma medicinske kompresijske nogavice razreda II–III pri majhnih razjedah

Tabela 4: Razlika med kratkoelastičnimi in dolgoelastičnimi povoji (Planinšek Ručigaj & Huljev, 2013)

	Dolgoelastični povoji	Kratkoelastični povoji
Raztegljivost	Do 100%	Nad 100%
Pritiski pod povojem v mirovanju	Veliki	Majhni
Pritiski pod povojem med naporom	Veliki	Zelo veliki
Nameščanje povojev	Pacienti sami	Izkušena oseba
Povoj lahko ostane čez noč, tudi do 7 dni	Ne	Da



Slika 1: Dolgoelastični povoji – pravilno povijanje (Vir: Justina Somrak)



Slika 2: Kratkoelastični povoji (nelepljivi kompresijski sistem) (Vir: http://venula.si/zdravljenje/kompresijsko-zdravljenje-krcnih-zil.aspx)

LOKALNA OSKRBA GOLENJE RAZJEDE IN OKOLNE KOŽE

Kadar je potrebno, opravimo nekrektomijo razjede, nato pa nanjo nameščamo obloge za zdravljenje in oskrbo kroničnih ran, ki jih izberemo glede na stanje dna razjede in količino izločka (tabela 5). Pri zdravljenju venskih golenjih razjed poleg oskrbe dna razjede oskrbimo

tudi okolico rane. Pod starimi mazili v okolici razjede lahko nastajajo nove razjede ali pa ta predstavljajo gojišče za razrast bakterij, zato jih je nujno odstraniti z ustrezno lokalno oskrbo razjede in okolne kože (umivanje z milom pod tekočo mlačno vodo; obkladki z olivnim oljem po potrebi). Za zaščito kože okrog razjede vse pogosteje uporabljamo brezalkoholne pripravke v obliki filmov in krem (Planinšek Ručigaj, 2013).

Lokalna oskrba rane

- Lokalna oskrba mora biti prilagojena dnu razjede, količini izločka in stanju okolne kože.
- Nekrektomija je pomembna, kadar je prisotno odmrlo tkivo.
- Zaščita okolne kože zmanjšuje tveganje za maceracijo in dodatne poškodbe.
- Obloga ne nadomesti vzročnega zdravljenja ali kompresijske terapije.

Tabela 5: Izbira obloge (Planinšek Ručigaj, 2013)

Dno razjede (barva in izloček)	Primerne obloge
Bakterijsko vnetje venske golenje razjede (VGR)	obloge z dodatki srebra, medu, poliheksametilen bigvanida (PHMB), oglja, alginati
D1 mrtvine z malo izločka ali brez izločka	hidrogeli s sekundarno oblogo – film
D2 mrtvine z zmernim izločkom	hidrogeli s sekundarno oblogo, alginati
C2 fibrinske obloge z zmernim izločkom	hidrogeli s sekundarno oblogo – alginati, obloge z dodatki za izčiščenje (hipertonična fiziološka raztopina, Ringerjeva raztopina)
C3 fibrinske obloge z obilnim izločkom	alginati, obloge z dodatki za izčiščenje (hipertonična fiziološka raztopina, Ringerjeva raztopina)
B2 granulacijsko tkivo in malo fibrina z zmernim izločkom	poliuretanske, silikonske pene, hidrokoloidi, hidrokapilarne obloge
B3 granulacijsko tkivo in več fibrina z obilnim izločkom	alginati, poliuretanske, silikonske pene, hidrokoloidi, hidrofibre, hidrokapilarne obloge
A1 granulacijsko tkivo z malo izločka ali brez izločka	poliuretanski filmi, resorptivne in neresorptivne terapevtske obloge s sekundarno oblogo, obloge s kolageni
A2 granulacijsko tkivo z zmernim izločkom	stanjšane pene, stanjšani hidrokoloidi, resorptivne in neresorptivne terapevtske obloge s sekundarno oblogo, obloge s kolageni

Kadar se golenje razjede kljub zgoraj omenjeni terapiji ne zacelijo, lahko izberemo še dodatne postopke zdravljenja, kot so (Jelen & Planinšek Ručigaj, 2024):

- ablacija napajalnih varic (s sklerozacijo ali operacijo),
- kritje razjede s kožnimi nadomestki ali rastnimi faktorji,
- ultrazvočna, elektro in nizkofrekvenčna laserska biostimulacija,
- lokalni negativni pritisk,
- hiperbarični kisik ali lokalni kisik pod povišanim tlakom,
- z zdravili (venotoniki: flavonoidi, rutazidi, escini).

ZDRAVSTVENA NEGA IN ZDRAVSTVENA VZGOJA PACIENTA

Vsakega pacienta z golenjo razjedo medicinska sestra obravnava celostno in po procesu zdravstvene nege. Pri pacientu z golenjo razjedo je izredno pomembna tudi zdravstvena vzgoja. Ko ugotovimo pacientove potrebe, določimo negovalne cilje in intervencije. Cilji so (Jelen & Planinšek Ručigaj, 2024):

- usmerjeni na pacientovo splošno stanje, kar pomeni, da pacienta ne bo bolelo, da ga ne bo strah ter da bo urejen in čist (poudarek na izvajanju osebne higiene);
- usmerjeni na samo razjedo (pomembno je opazovanje in ocena razjede: velikost, dno razjede, izloček, vonj, prisotnost okužbe), kar pomeni, da ne bo prišlo do okužbe, da se bo razjeda celila nemoteno in da bo koža v okolici rane nepoškodovana;
- usmerjeni na pacientovo znanje in znanje njegovih svojcev, kar pomeni, da bodo pacient in njegovi svojci razumeli pomen gibanja, primerne prehrane, izvajanja lokalne oskrbe razjede in njene okolice, kompresije ter osebne higiene.

Negovalne intervencije vključujejo pripravo prostora, fizično in psihično pripravo pacienta ter izvajalca, pripravo materiala in izvedbo negovalne intervencije. Pri tem upoštevamo predpisane standarde posamezne zdravstvene ustanove in splošno veljavne smernice. V zdravstveno vzgojo poleg zgoraj omenjenih vsebin vključimo tudi pomembne vsebine, ki so usmerjene v preprečevanje pojava golenje razjede in so svetovalne narave. Pacientom in njihovim svojcem svetujemo o pravilnem načinu sedenja, vzdrževanju primerne telesne teže, nošenju primerne obutve, pomenu gibanja in izvajanju vsakodnevnih telesnih aktivnosti, predvsem hoje, ter jih skušamo motivirati, da bodo lahko dosegli cilje, ki smo jih skupaj določili (Jelen & Planinšek Ručigaj, 2024).

Vloga medicinske sestre

- Medicinska sestra spremlja stanje razjede, kože, izločka, bolečine in pacientovo sodelovanje.
- Pomembni sta pravilna izvedba lokalne oskrbe in kompresijske terapije.
- Zdravstvena vzgoja vključuje higieno, gibanje, prehrano, uporabo kompresije in preprečevanje ponovitev.
- Pacienta je treba vključiti kot aktivnega partnerja v procesu zdravljenja.

Prehranska podpora

Pacienti s kroničnimi ranami so izpostavljeni večjemu tveganju za podhranjenost, zato moramo pri vseh opraviti prehransko oceno. Prenizek energijski vnos vodi v katabolizem, izgubo mišične mase in negativno dušikovo bilanco, kar neposredno zavira celjenje rane. Za učinkovito celjenje rane potrebujejo zadosten vnos energije, beljakovin, vitaminov (zlasti vitaminov C in A) ter mikroelementov, kot sta cink in železo (European Pressure Ulcer Advisory Panel/National Pressure Injury Advisory Panel/Pan Pacific Pressure Injury Alliance [EPUAP/NPIAP/PPPIA], 2025).

Prehrana in celjenje ran

- Kronične rane povečajo presnovne potrebe organizma.
- Podhranjenost upočasni celjenje in poveča tveganje za zaplete.
- Za celjenje so pomembni zadosten energijski vnos, beljakovine, vitamini in mikroelementi.
- Prehranska ocena je del celostne obravnave pacienta s kronično rano.

Pacientom z zaceljeno vensko razjedo svetujemo telesno aktivnost in vaje za izboljšanje venskega pretoka, krepitev mišične črpalke in povečanje obsega gibov v gležnju, aktivnosti pa je treba prilagoditi njihovim zmožnostim. Podatkov o tem, ali znižanje telesne mase zmanjša stopnjo ponovitve, je malo, vendar je glede na vpliv debelosti na intraabdominalni tlak in pro-vnetno stanje smiselno priporočati normalizacijo telesne mase pri pacientih z debelostjo (Stanek et al., 2023).

ZAKLJUČEK

Golenja razjeda je kronično in pogosto dolgotrajno stanje, ki predstavlja pomemben klinični, organizacijski in psihosocialni izziv. Nastane kot končna posledica kronične venske bolezni, pogosto pa se pojavlja v kombinaciji z arterijsko boleznijo, limfedemom ali drugimi sistemskimi obolenji. Prav zaradi pogoste večetiološke narave zahteva natančno, celostno in pravočasno diagnostiko ter individualno načrtovano obravnavo pacienta.

Temelj uspešnega zdravljenja golenje razjede je pravilna etiološka opredelitev, s poudarkom na žilni diagnostiki. Ključno vlogo ima izračun gleženjskega indeksa, ki omogoča varno uvedbo kompresijske terapije. Kompresija je osnovni in nepogrešljiv način zdravljenja venske golenje razjede ter edini ukrep z jasno dokazano učinkovitostjo pri pospeševanju celjenja in preprečevanju ponovitev. Njena učinkovitost je odvisna od pravilne izbire materialov, ustrezne stopnje pritiska, tehnično pravilne izvedbe ter dobrega pacientovega sodelovanja, zato zahteva stalno strokovno spremljanje in zdravstveno vzgojo.

Lokalna oskrba rane je pomemben, vendar podporni del zdravljenja. Vključuje nekrektomijo, obvladovanje okužbe, uravnavanje izločka, vzdrževanje vlažno-toplega okolja rane ter zaščito okolne kože. Nobena obloga ne more nadomestiti ustrezne kompresijske terapije ali vzročne obravnave, zato mora biti lokalno zdravljenje vedno del celostnega terapevtskega pristopa. Pri razjedah, ki se kljub optimalni konservativni obravnavi ne celijo, je potrebno razmisliti o dodatnih diagnostičnih in terapevtskih možnostih, vključno z venskimi intervencijami in drugimi adjuvantnimi postopki.

Pomemben, pogosto podcenjen dejavnik pri celjenju golenje razjede je tudi ustrezna prehranska podpora. Kronične rane povečujejo presnovne potrebe organizma, zato so za učinkovito celjenje nujni zadosten vnos energije, beljakovin, vitaminov (zlasti vitamina C in A) ter mikroelementov, kot sta cink in železo. Nezadostna prehranska oskrba ali podhranjenost lahko pomembno upočasnita celjenje razjede in povečata tveganje za zaplete, zato je ocena prehranskega stanja in po potrebi vključitev dietetika pomemben del celostne obravnave.

Zdravstvena nega pacienta z golenjo razjedo ima osrednjo vlogo v celotnem procesu zdravljenja. Medicinska sestra s kontinuirano oceno rane, izvajanjem in nadzorom kompresijske terapije, zdravstveno vzgojo ter psihosocialno podporo pomembno prispeva k uspešnosti zdravljenja. Posebno pomembna je motivacija pacienta za sodelovanje, saj sta dosledno izvajanje kompresije in upoštevanje priporočil glede gibanja, higiene in prehrane ključna za dolgoročne izide.

Uspešna obravnava golenje razjede zato temelji na interdisciplinarnem pristopu, ki vključuje zdravnike različnih specialnosti, medicinske sestre, po potrebi dietetike, fizioterapevte in socialne delavce. Zgodnje prepoznavanje venskega popuščanja, dosledno in pravilno izvajanje kompresijske terapije, ustrezna lokalna oskrba rane, prehranska podpora ter partnerski odnos med zdravstvenimi delavci in pacientom predstavljajo pot do učinkovitega celjenja, zmanjšanja ponovitev in izboljšanja kakovosti življenja pacientov z golenjo razjedo.

Ključna sporočila za prakso

- Golenja razjeda zahteva natančno etiološko opredelitev in celostno interdisciplinarno obravnavo.
- Kompresijska terapija je temelj zdravljenja venske golenje razjede in preprečevanja ponovitev.
- Lokalna oskrba rane je učinkovita le, če je vključena v vzročno zdravljenje in prilagojena stanju razjede.
- Zdravstvena vzgoja, prehranska podpora, gibanje in pacientovo sodelovanje pomembno vplivajo na uspešnost zdravljenja.

VPRAŠANJA ZA RAZMISLEK

1. Razložite pomen natančne etiološke diagnostike golenje razjede ter utemeljite, kako vpliva na izbiro in varnost kompresijske terapije.

2. Opišite vlogo medicinske sestre pri izvajanju in nadzoru kompresijske terapije pri pacientu z vensko golenjo razjedo ter pojasnite, kako zdravstvena vzgoja vpliva na uspešnost zdravljenja.

3. Pojasnite, zakaj lokalna oskrba rane sama po sebi ni zadostna za uspešno celjenje venske golenje razjede in kakšna je njena vloga v povezavi s kompresijsko terapijo.

4. Pojasnite pomen ustrezne prehranske podpore pri pacientih z golenjo razjedo ter opišite, kako lahko podhranjenost ali neustrezna prehrana vplivata na proces celjenja.

LITERATURA

1. European Pressure Ulcer Advisory Panel, National Pressure Injury Advisory Panel, & Pan Pacific Pressure Injury Alliance. (2025). *Prevention and treatment of pressure ulcers/injuries: Clinical practice guideline* (4th ed., quick reference guide). EPUAP/NPIAP.

2. Falanga, V. (2000). Classifications for wound bed preparation and stimulation of chronic wounds. *Wound Repair and Regeneration, 8*, 347–352. https://doi.org/10.1111/j.1524-475X.2000.00347.x

3. International Consensus Document. (2024). *Leg ulceration in venous and arteriovenous insufficiency: Assessment and management with compression therapy*. MA Healthcare. https://www.journalofwoundcare.com/docs/Leg%20ulceration%20in%20venous%20and%20arteriovenous%20insuffeciency.pdf

4. Isoherranen, K., Conde Montero, E., Atkin, L., Collier, M., Høgh, A., Ivory, J. D., Kirketerp-Møller, K., Meaume, S., Ryan, H., Stuermer, E. K., Tiplica, G. S., & Probst, S. (2023). Lower leg ulcer diagnosis and principles of treatment: Recommendations for comprehensive assessment and referral pathways. *Journal of Wound Management, 24*(2 Suppl. 1), S1–S76. https://doi.org/10.35279/jowm2023.24.02.sup01

5. Jelen, A., & Planinšek Ručigaj, T. (2024). Golenja razjeda. V L. Padžen, B. Djekić, & R. Pandel Mikuš (ur.), *Interdisciplinarna obravnava osebe z rano: Univerzitetni učbenik* (str. 39–48). Univerza v Ljubljani, Zdravstvena fakulteta.

6. Kecelj Leskovec, N. (2014). Venska golenja razjeda – vzroki in zdravljenje. V V. Vilar & T. Planinšek Ručigaj (ur.), *Strokovno izobraževanje z učnimi delavnicami: Timski pristop k preprečevanju in zdravljenju kroničnih ran* (str. 14–17). Društvo za oskrbo ran Slovenije – DORS.

7. Planinšek Ručigaj, T. (2013). How to choose the proper dressings in venous leg ulcers care. *Reviews in Vascular Medicine*. http://dx.doi.org/10.1016/j.rvm.2013.12.001

8. Planinšek Ručigaj, T. (2016). Preprečevanje in zdravljenje obolenj venskega sistema. V *Svetovanje pri boleznih venskega ožilja nog: Strokovno izpopolnjevanje* (str. 50–66). Ljubljana.

9. Planinšek Ručigaj, T., & Huljev, D. (2013). Postavljanje kompresijske terapije. *Acta Medica Croatica, 67*(1), 71–80.

10. Stanek, A., Mosti, G., Nematillaevich, T. S., Valesky, E. M., Planinšek Ručigaj, T., Boucelma, M., Marakomichelakis, G., Liew, A., Fazeli, B., Catalano, M., & Patel, M. (2023). No more venous ulcers—What more can we do? *Journal of Clinical Medicine, 12*(19), 6153. https://doi.org/10.3390/jcm12196153

DODATNO ZDRAVLJENJE VENSKIH GOLENJIH RAZJED

Prim. doc. dr. Tanja Planinšek Ručigaj, dr. med., višja svetnica, specialistka dermatovenerologije in EFWH

Dermatovenerološka klinika, Univerzitetni klinični center Ljubljana

UVOD

Venske golenje razjede predstavljajo najtežjo obliko kronične venske bolezni in so posledica dolgotrajne venske hipertenzije, ki vodi v mikrožilne spremembe, kronično vnetje, okvaro endotelija, povečano kapilarno prepustnost, edem, levkocitno aktivacijo in moteno obnovo tkiva. Kompresijsko zdravljenje ostaja temelj zdravljenja, saj zmanjšuje vensko hipertenzijo, izboljšuje venski povratek, zmanjšuje edem ter dokazano izboljša stopnjo celjenja in zmanjša verjetnost ponovitve razjed. Kljub ustrezni kompresiji ostaja pomemben delež razjed dolgotrajno nezaceljenih, zlasti kadar so prisotni velika površina razjede, ponavljajoče se okužbe, biofilm, obilno izločanje, bolečina, poškodovana okolna koža, slabša mobilnost pacienta, neustrezna prehranska podpora ali neprepoznan oziroma nezdravljen venski refluks. Zato se poleg kompresije, lokalne oskrbe rane in etiološke obravnave vse pogosteje uporabljajo različni dodatni terapevtski postopki, katerih namen je pospešiti celjenje, zmanjšati simptome, izboljšati kakovost življenja pacientov in zmanjšati tveganje za ponovitev razjede. Dolgoročni cilj obravnave ni le zacelitev posamezne razjede, temveč zgodnje prepoznavanje pacientov z visokim tveganjem, dosledna preventiva, zmanjšanje ponovitev ter celostna, individualizirana in stroškovno vzdržna obravnava venskih razjed (Stanek et al., 2023; Valesky et al., 2024; Bevis & Earnshaw, 2011).

SISTEMSKO FARMAKOLOŠKO ZDRAVLJENJE

Pentoksifilin

Pentoksifilin je najbolje raziskano sistemsko zdravilo za podporno zdravljenje venskih razjed. Izboljša reološke lastnosti krvi, predvsem prožnost eritrocitov, zmanjša viskoznost krvi, izboljša mikrocirkulacijo ter ima protivnetne učinke, zato lahko zmanjša posledice kronične venske hipertenzije v mikrocirkulaciji. Več randomiziranih raziskav in metaanaliz je pokazalo,

da dodatek pentoksifilina h kompresijskemu zdravljenju pomembno poveča verjetnost popolnega celjenja razjed; učinek je bil opažen tudi pri posameznikih, ki kompresije niso mogli uporabljati ali so jo uporabljali nepopolno (Jull et al., 2012; Sun et al., 2024). V klinični praksi se uporablja kot dopolnilno zdravljenje pri počasnem celjenju, zlasti kadar je standardna oskrba optimizirana, razjeda pa se kljub temu ne zmanjšuje pričakovano. Najpogostejši neželeni učinki so gastrointestinalne težave, omotica in glavobol, ki so običajno blagi, vendar je potrebna previdnost pri pacientih z večjim tveganjem za krvavitve ali pri sočasnem zdravljenju z antikoagulanti oziroma antiagregacijskimi zdravili. Pentoksifilin je zato v številnih mednarodnih smernicah priporočen kot dopolnilno zdravljenje pri počasnem celjenju venskih razjed (Jull et al., 2012; Valesky et al., 2024).

Mikronizirana prečiščena flavonoidna frakcija (MPFF)

MPFF (diosmin s hesperidinom) je venoaktivno zdravilo z več mehanizmi delovanja, pomembnimi pri kronični venski bolezni in venski razjedi. Izboljšuje venski tonus, zmanjšuje kapilarno prepustnost in edem, zavira adhezijo ter aktivacijo levkocitov, zmanjšuje sproščanje vnetnih mediatorjev in lahko ugodno vpliva na okvaro mikrocirkulacije, povezano z dolgotrajno vensko hipertenzijo. S tem ne deluje le simptomatsko na občutek teže, napetosti, otekanja in bolečine v nogah, temveč lahko prispeva tudi k ugodnejšemu lokalnemu okolju za celjenje razjede. Metaanaliza randomiziranih prospektivnih raziskav je pokazala, da je bil dodatek MPFF h kompresiji in lokalni oskrbi povezan z večjo verjetnostjo zacelitve po šestih mesecih, krajšim časom do zacelitve ter izrazitejšim učinkom pri razjedah velikosti 5–10 cm^2 in pri razjedah, prisotnih 6–12 mesecev. Kljub temu je treba rezultate razlagati previdno, ker so bile raziskave heterogene glede izbora pacientov, trajanja razjed, lokalne oskrbe, doslednosti kompresije in opredelitve izidov. MPFF je zato smiselno obravnavati kot dopolnilno zdravljenje pri izbranih pacientih s kronično vensko boleznijo in počasnim celjenjem venske razjede, zlasti kadar so prisotni izrazit edem, vnetna komponenta, simptomi kronične venske bolezni ali dolgotrajnejša razjeda. Ne nadomešča pa kompresije, ustrezne lokalne oskrbe rane, odstranjevanja devitaliziranega tkiva, nadzora okužbe in obravnave venskega refluksa (Coleridge-Smith et al., 2005; Coccheri & Bignamini, 2016).

Sulodeksid

Sulodeksid je visoko prečiščen glikozaminoglikan, sestavljen iz hitro mobilne heparinu podobne frakcije in dermatan sulfata, z antitrombotičnim, profibrinolitičnim, protivnetnim in zaščitnim učinkom na endotelij. Pri kronični venski bolezni lahko vpliva na več patofizioloških mehanizmov, ki so povezani z nastankom in vztrajanjem venske razjede: zmanjšuje aktivacijo koagulacije, spodbuja fibrinolizo, ugodno vpliva na endotelijski glikokaliks, mikrocirkulacijo in vnetni odziv ter lahko zmanjša občutek teže, bolečino, edem in druge klinične znake venske hipertenzije. Pri venskih razjedah je bil sulodeksid proučevan predvsem kot dodatek standardni lokalni oskrbi in kompresiji. Cochraneov sistematični pregled je vključil štiri randomizirane raziskave in pokazal, da je bil delež popolnoma zaceljenih razjed večji pri pacientih, ki so poleg lokalne oskrbe prejemali sulodeksid, vendar je bila kakovost dokazov ocenjena kot nizka zaradi tveganja pristranskosti, majhnega števila raziskav in nepreciznosti ocen. Podobno tudi poznejše metaanalize nakazujejo ugoden učinek na celjenje in simptome kronične venske bolezni, vendar opozarjajo na potrebo po večjih, metodološko enotnih raziskavah. Sulodeksid je zato lahko dopolnilna možnost pri izbranih pacientih s počasnim celjenjem venske razjede, zlasti kadar so prisotni izrazita venska hipertenzija, edem, potrombotične spremembe ali okvara mikrocirkulacije. Odločitev za uporabo mora upoštevati pridružena obolenja, ledvično funkcijo, sočasno antikoagulantno ali antiagregacijsko zdravljenje, tveganje za krvavitve, dostopnost zdravila in lokalna priporočila (Wu et al., 2016; Coccheri & Bignamini, 2016).

ZDRAVLJENJE BOLEČINE

Bolečina pri venskih golenjih razjedah je pogosta, večplastna in klinično pomembna, saj zmanjšuje kakovost življenja, moti spanje, omejuje hojo in lahko zmanjša sodelovanje pri kompresijskem zdravljenju. Vključuje nociceptivno bolečino zaradi vnetja in poškodbe tkiva, bolečino ob prevezovanju, lahko pa tudi nevropatsko komponento in centralno senzibilizacijo pri dolgotrajnih ranah. Ob vsakem pregledu je priporočljivo sistematično oceniti jakost bolečine z vizualno analogno ali numerično lestvico, časovni potek, vpliv položaja noge, kompresije in prevez ter prisotnost pekoče ali zbadajoče bolečine.

Zdravljenje bolečine je treba začeti, kadar pacient navaja klinično pomembno bolečino, praviloma pri VAS/NRS ≥ 3/10, ali že pri nižji jakosti, če bolečina pomembno vpliva na spanje, hojo, prevezovanje, sodelovanje pri oskrbi rane ali prenašanje kompresije. Pri blagi bolečini (VAS/NRS 1–3/10) so prvi ukrepi optimizacija lokalne oskrbe, uporaba atraumatskih oblog, zaščita okolne kože, pravilna namestitev kompresije in po potrebi neopioidni analgetiki,

predvsem paracetamol ali nesteroidni antirevmatiki, kadar niso kontraindicirani. Pri zmerni bolečini (VAS/NRS 4–6/10) se analgezija stopnjuje z rednim neopioidnim analgetikom in po potrebi šibkim opioidom, kot sta tramadol ali kodein, ob skrbnem spremljanju neželenih učinkov. Pri hudi bolečini (VAS/NRS ≥ 7/10), bolečini ob odstranjevanju devitaliziranega tkiva ali obsežnih prevezah je potrebna pravočasna močnejša analgezija, po potrebi kratkotrajna uporaba močnih opioidov, kot so morfin, oksikodon, hidromorfon, fentanil ali buprenorfin, ter ponovna ocena vzroka bolečine. Takšen pristop sledi tristopenjski analgetični lestvici: prva stopnja vključuje neopioidne analgetike, druga stopnja dodatek šibkih opioidov, tretja stopnja pa uporabo močnih opioidov, vedno ob zdravljenju vzroka bolečine in redni ponovni oceni učinka. Pri pekoči, zbadajoči ali električnim sunkom podobni bolečini je treba pomisliti na nevropatsko komponento in razmisliti o zdravilih za nevropatsko bolečino, kot so gabapentin, pregabalin, duloksetin ali amitriptilin. Pri nenadnem poslabšanju je treba izključiti okužbo, ishemijo, globoko vensko trombozo, kontaktni dermatitis, utesnitev zaradi nepravilne kompresije ali maligno preobrazbo razjede (Saghdaoui et al., 2026; Valesky et al., 2024).

Ocena in zdravljenje bolečine:

- Bolečino pri venski golenji razjedi ocenjujemo sistematično z VAS/NRS.
- Zdravljenje praviloma začnemo pri VAS/NRS ≥ 3/10 oziroma prej, kadar bolečina moti spanje, hojo, preveze ali sodelovanje pri kompresijskem zdravljenju.
- Nenadno poslabšanje bolečine vedno zahteva ponovno oceno vzroka, zlasti okužbe, ishemije, utesnitve zaradi kompresije ali maligne preobrazbe razjede.

ANTIBIOTIČNO IN ANTISEPTIČNO ZDRAVLJENJE

Večina kroničnih venskih golenjih razjed je kolonizirana z bakterijami, kar samo po sebi ni indikacija za sistemsko antibiotično zdravljenje. Antibiotiki ne pospešijo celjenja neokužene venske razjede in jih uporabljamo le ob kliničnih znakih okužbe, kot so širjenje eritema ali otekline prek roba razjede, lokalna toplota, hitro naraščajoča bolečina, gnojni izcedek, neprijeten vonj v povezavi z drugimi znaki okužbe, vročina ali sistemski znaki prizadetosti. Ob sumu na okužbo je treba oceniti tudi možnost celulitisa, erizipela, abscesa, osteomielitisa, nekrotizirajoče okužbe ali ishemije. Pri blagi okužbi ima praviloma prednost peroralno zdravljenje, izbira antibiotika pa mora upoštevati lokalne smernice, predhodno antibiotično zdravljenje, alergije, ledvično funkcijo, tveganje za MRSA in resnost okužbe. Mikrobiološki

bris ni potreben pri začetni obravnavi vsake razjede, smiseln pa je pri poslabšanju, neuspehu empiričnega zdravljenja, ponavljajočih se okužbah, imunski oslabljenosti ali pred uvedbo intravenskega zdravljenja. Če je potrebno intravensko zdravljenje, je priporočena ponovna ocena stanja po 48 urah in prehod na peroralni antibiotik, ko klinično stanje to dopušča. Lokalni antiseptiki se lahko uporabijo kratkotrajno pri visoki bakterijski obremenitvi ali biofilmu, vendar ne smejo nadomestiti odstranjevanja devitaliziranega tkiva, kompresije, obvladovanja izločka in zdravljenja venskega refluksa. Sistemsko ali lokalno protimikrobno zdravljenje mora biti časovno omejeno in usmerjeno v klinično okužbo, da se zmanjša tveganje za odpornost, kontaktno senzibilizacijo in neželene učinke (O'Meara et al., 2014; National Institute for Health and Care Excellence, 2020; Valesky et al., 2024).

Kolonizacija ali okužba?

- Kolonizacija kronične rane ni enaka okužbi.
- Antibiotik uvedemo ob kliničnih znakih okužbe, ne samo zaradi pozitivnega brisa ali prisotnosti bakterij v rani.
- Mikrobiološki bris je smiselno opraviti pri poslabšanju, neuspehu empiričnega zdravljenja, ponavljajočih se okužbah ali pred uvedbo intravenskega zdravljenja.

TOALETA IN HIGIENA RANE

Toaleta oziroma higiena rane je reden, strukturiran in proaktiven postopek pri vsaki prevezi, namenjen zmanjšanju mehanskih, kemičnih in mikrobioloških ovir za celjenje. Sodobni koncept higiene rane izhaja iz predpostavke, da je pri številnih oziroma večini kroničnih ran, ki težko celijo, lahko prisoten biofilm, tudi kadar ni očitnih kliničnih znakov okužbe. Biofilm mehansko in biološko ovira celjenje, zmanjšuje učinkovitost protimikrobnih sredstev in se po odstranitvi lahko hitro ponovno vzpostavi, zato mora biti obravnava ponavljajoča, dovolj zgodnja in vključena v rutinsko oskrbo vsake kronične razjede. Higiena rane obsega štiri med seboj povezane postopke: čiščenje rane in okolne kože, izpiranje oziroma irigacijo, mehansko odstranjevanje površinskih oblog in biofilma ter skrb za robove rane z zaščito okolne kože in izbiro primerne obloge. Namen teh postopkov ni le odstraniti vidnih oblog v dnu rane, temveč redno preprečevati ponovno vzpostavitev biofilma, zmanjšati bakterijsko breme, preprečiti maceracijo in ustvariti stabilno vlažno okolje za celjenje. Implementacija protokola »Wound Hygiene« poudarja zgodnjo, ponavljajočo in proaktivno antibiofilmsko strategijo pri vsaki

prevezi, s čimer se izboljšata standardizacija oskrbe in pravočasno prepoznavanje stagnacije celjenja. Higiena rane zato ni zgolj tehnično čiščenje, temveč terapevtski del priprave dna rane, ki mora biti ponovljiv, dokumentiran, kolikor je mogoče neboleč in prilagojen pacientu, etiologiji razjede ter ciljem zdravljenja (Murphy et al., 2020; Murphy et al., 2022; Haesler et al., 2025; Swanson et al., 2025; Valesky et al., 2024).

Higiena rane in biofilm:

- Higiena rane ni le čiščenje.
- Vključuje ponavljajoče odstranjevanje ovir za celjenje, nadzor biofilma, zaščito robov rane in pripravo stabilnega vlažnega okolja za epitelizacijo.
- Učinek higiene rane je treba redno spremljati z oceno dna rane, izločka, vonja, bolečine in zmanjševanja površine razjede.

ODSTRANJEVANJE DEVITALIZIRANEGA TKIVA IZ RAZJEDE

Odstranjevanje devitaliziranega tkiva iz razjede (angl. debridement) pomeni odstranitev nekrotičnega tkiva, fibrinskih oblog, biofilma, tujkov in odmrlih celic iz dna razjede. S tem spodbudimo prehod kronične rane v aktivnejšo fazo celjenja, zmanjšamo bakterijsko breme, omogočimo natančnejšo oceno dna rane, spodbudimo granulacijo in izboljšamo učinkovitost oblog, lokalnih antiseptikov ter dodatnih naprednih metod zdravljenja. Izbira metode je odvisna od arterijske prekrvitve, prisotnosti okužbe, nekroze, količine izločka, bolečine, antikoagulacijskega zdravljenja, usposobljenosti izvajalca in ciljev zdravljenja. Pred agresivnim odstranjevanjem devitaliziranega tkiva je treba izključiti pomembno arterijsko ishemijo, pri sumu na piodermo gangrenozum, vaskulitis ali malignom pa je potrebna previdnost in po potrebi biopsija. Pregledi literature navajajo, da so kirurški, hidrokirurški, ultrazvočni, encimski, avtolitični in biološki postopki uporabni v različnih kliničnih okoliščinah, vendar je kakovost dokazov neenotna, zato je pogosto najprimernejši individualiziran, zaporedni pristop (Doerler et al., 2012; Dogra & Rai, 2014; James et al., 2022).

- Kirurško oziroma ostro odstranjevanje devitaliziranega tkiva je najhitrejša metoda odstranitve nekroze, debelih fibrinskih oblog in biofilma s skalpelom, kireto ali škarjami. Primerna je pri večji količini devitaliziranega tkiva, pri klinični okužbi in kadar je potrebna hitra priprava rane za nadaljnje zdravljenje, vendar zahteva ustrezno

analgezijo, hemostazo in usposobljenega izvajalca (Doerler et al., 2012; Dogra & Rai, 2014).

- Hidrokirurško odstranjevanje devitaliziranega tkiva uporablja usmerjen curek tekočine za selektivno odstranjevanje devitaliziranega tkiva in biofilma. Omogoča natančno obdelavo dna rane, vendar zahteva posebno opremo, izkušnje in nadzor krvavitve (Doerler et al., 2012).
- Mehansko odstranjevanje devitaliziranega tkiva vključuje izpiranje, aplikacijo obkladkov, uporabo monofilamentnih blazinic, hidroterapijo ali druge fizikalne postopke. Uporabno je za odstranjevanje površinskih oblog in izločka, vendar je lahko boleče in manj selektivno, zato je potrebna previdnost pri krhkem granulacijskem tkivu (Dogra & Rai, 2014).
- Avtolitično odstranjevanje devitaliziranega tkiva uporablja lastne encime in vlažno okolje rane s pomočjo alginatov, hidrogelov, oblog z medicinskim medom ali drugih navlaženih oblog. Je selektivno in običajno neboleče, vendar počasnejše in ni primerno kot edina metoda pri klinično pomembni okužbi ali obsežni nekrozi (Dogra & Rai, 2014).
- Encimsko odstranjevanje devitaliziranega tkiva temelji na lokalni uporabi proteolitičnih encimov, najpogosteje kolagenaze ali drugih encimskih pripravkov. Uporabno je pri pacientih, pri katerih ostro odstranjevanje devitaliziranega tkiva ni mogoče ali ga pacienti slabo prenašajo; novejše raziskave proučujejo tudi bromelainske pripravke za aplikacijo na venske razjede (Shoham et al., 2024).
- Kemično odstranjevanje devitaliziranega tkiva z izsušitvijo le-tega uporablja topične pripravke z močnim dehidracijskim oziroma higroskopskim učinkom, ki vežejo vodo iz biofilma, devitaliziranega tkiva in izpostavljenega biološkega materiala ter povzročijo denaturacijo oziroma koagulacijo biofilma, mikroorganizmov in vnetnih proteinov. Po kratkotrajni aplikaciji praviloma sledita temeljito izpiranje s fiziološko raztopino in mehanska odstranitev zrahljanih oblog ter devitaliziranega tkiva. Postopek uvrščamo med kemične, ne pa encimske postopke, saj ne deluje s proteolitičnimi encimi, temveč z dehidracijo in denaturacijo biološkega materiala; uporablja ga samo usposobljeno zdravstveno osebje ob ustrezni zaščiti, analgeziji in nadaljevanju standardne oskrbe rane (Bhatt et al., 2024).
- Biološko odstranjevanje devitaliziranega tkiva z ličinkami sterilnih muh selektivno odstranjuje nekrotično tkivo in lahko zmanjša bakterijsko breme. Največja randomizirana raziskava pri razjedah s fibrinskimi oblogami v dnu oziroma pri

nekrotičnih razjedah nog ni pokazala hitrejšega popolnega celjenja v primerjavi z uporabo hidrogela, je pa metoda učinkovito pospešila odstranitev odmrlega tkiva (Dumville et al., 2009).

- Ultrazvočno odstranjevanje devitaliziranega tkiva uporablja nizkofrekvenčni ultrazvok za odstranjevanje oblog in biofilma ter lahko zmanjša bakterijsko breme. Uporablja se kot dopolnilna metoda v specializiranih ambulantah, zlasti pri ponavljajočem se biofilmu in ranah, ki se slabo odzivajo na standardno čiščenje (Doerler et al., 2012).

Kombinirano ali zaporedno odstranjevanje devitaliziranega tkiva je v praksi najpogostejše: začetno ostro ali kirurško odstranjevanje se lahko nadaljuje z avtolitičnim, encimskim, mehanskim ali ultrazvočnim vzdrževanjem čistega dna rane. Ključno je redno ponovno ocenjevanje, ali se površina razjede zmanjšuje in ali se dno rane spreminja v smeri zdrave granulacije.

Izbira metode odstranjevanja devitaliziranega tkiva:

- Metodo odstranjevanja devitaliziranega tkiva izberemo glede na prekrvitev, bolečino, količino nekroze, okužbo, antikoagulacijsko zdravljenje in usposobljenost izvajalca.
- Pri sumu na ishemijo ali atipično etiologijo je potrebna previdnost.
- Pogosto je najprimernejši zaporedni pristop, pri katerem začetnemu ostremu postopku sledi avtolitično, encimsko, mehansko ali ultrazvočno odstranjevanje devitaliziranega tkiva iz dna rane.

NEGATIVNI TLAK (NPWT)

Zdravljenje z negativnim tlakom (Negative Pressure Wound Therapy, NPWT) zmanjšuje edem, odstranjuje izloček, spodbuja nastajanje granulacijskega tkiva, spodbuja kontrakcijo rane in izboljšuje lokalno perfuzijo. Uporablja se predvsem pri velikih, globokih razjedah ali razjedah z obilnim izločkom, pri ranah po obsežnem odstranjevanju devitaliziranega tkiva ter pogosto kot priprava rane pred presaditvijo kože ali uporabo kožnih nadomestkov. Koristno je lahko tudi pri ranah z večjo količino izločka, kjer običajne obloge ne omogočajo zadostnega nadzora vlage in kjer je potrebna začasna stabilizacija dna rane. Pred uvedbo NPWT mora biti rana ustrezno očiščena, nekroza odstranjena, krvavitev obvladana, okužba pa zdravljena. Postopek ni primeren pri neobvladani okužbi, neprepoznani fistuli, maligni rani brez ustrezne opredelitve ali izpostavljenih večjih žilah. Med zdravljenjem je treba spremljati bolečino, količino izločka, stanje okolne kože, tesnjenje sistema in napredovanje granulacije. Dokazi podpirajo predvsem

vlogo NPWT pri pripravi dna rane, nadzoru izločka in pripravi na rekonstruktivne postopke; dokazna podpora za zanesljivo pospešitev popolnega celjenja venskih razjed pa ostaja omejena, zato naj bo metoda uporabljena ciljno in časovno opredeljeno (Valesky et al., 2024; James et al., 2022).

HIPERBARIČNA IN LOKALNA KISIKOVA TERAPIJA TER ZDRAVLJENJE S CO_2

Kronične rane so pogosto hipoksične, zato poskušajo različne oblike zdravljenja s kisikom izboljšati oksigenacijo tkiva, angiogenezo, baktericidno delovanje levkocitov in delovanje celic, vključenih v celjenje. Hiperbarična kisikova terapija dovaja 100-odstotni kisik pri povišanem tlaku v hiperbarični komori in je najbolj uveljavljena pri izbranih ishemičnih, diabetičnih ali kompleksnih ranah. Pri venskih razjedah dokazi ne podpirajo rutinske uporabe; sistematični pregled je pokazal možno zmanjšanje površine razjede, ne pa zanesljivega povečanja popolnega zaceljenja, zato je metoda primerna le za izbrane refraktarne primere po izključitvi oziroma zdravljenju drugih vzrokov počasnega celjenja (Keohane et al., 2023).

Topikalne oziroma lokalne oblike kisikove terapije vključujejo dovajanje kisika neposredno na rano pod povečanim lokalnim tlakom, transdermalno aplikacijo kisika ter sisteme za kontinuirano lokalno oksigenacijo z dolgotrajnim nizkopretočnim dovajanjem kisika. Te metode so praviloma logistično in fizično manj obremenjujoče kot zdravljenje v hiperbarični komori, vendar so dokazi pri venskih razjedah še omejeni in pogosto temeljijo na manjših ali neenotnih raziskavah (Kasprzyk-Kucewicz et al., 2021; Pasek et al., 2025). Pršilo s karboniziranim hemoglobinom je namenjeno izboljšanju prenosa kisika v površinskem delu rane.

Zdravljenje s CO_2 temelji na lokalni vazodilataciji, Bohrovem učinku in izboljšanju mikrocirkulacije: povečana koncentracija CO_2 v tkivu lahko premakne disociacijsko krivuljo oksihemoglobina v desno, kar olajša sproščanje kisika iz hemoglobina v perifernih tkivih. Poleg tega lahko transkutana oziroma lokalna aplikacija CO_2 vpliva na povečanje pretoka krvi, izboljšanje oksigenacije tkiva in zmanjšanje lokalne hipoksije, ki je značilna za kronične rane. Pri venskih razjedah pa so klinični dokazi za zdaj omejeni, zato je zdravljenje s CO_2 smiselno obravnavati kot dopolnilno metodo pri izbranih pacientih, ne kot nadomestilo za kompresijsko zdravljenje, pripravo dna rane, obvladovanje izločka in zdravljenje venskega refluksa (Brandi et al., 2010).

Vse te metode morajo biti dopolnilo, ne zamenjava za kompresijo, odstranjevanje devitaliziranega tkiva, nadzor okužbe in zdravljenje venskega refluksa (Valesky et al., 2024).

HLADNA ATMOSFERSKA PLAZMA

Hladna atmosferska plazma je fizikalna metoda, pri kateri ionizirani plin pri približno sobni temperaturi ustvarja reaktivne kisikove in dušikove spojine, elektrone, nabite delce, ultravijolično sevanje nizke intenzitete in lokalna elektromagnetna polja. Pri kroničnih ranah so predlagani učinki predvsem zmanjšanje bakterijskega bremena in biofilma, modulacija vnetnega odziva, izboljšanje mikrocirkulacije, spodbujanje migracije keratinocitov in fibroblastov ter pospeševanje granulacije in epitelizacije. Zaradi teh mehanizmov se hladna plazma obravnava kot dodatna protimikrobna in regenerativna metoda.

Klinični dokazi pri kroničnih ranah so spodbudni, vendar še neenotni zaradi razlik med napravami, protokoli in sočasno standardno oskrbo. Metaanalize kažejo predvsem zmanjšanje bakterijske obremenitve in površine kroničnih ran, medtem ko učinek na popolno celjenje še ni dokončno potrjen. Posamezne klinične raziskave, vključno z raziskavami pri venskih golenjih razjedah, poročajo o hitrejšem nastajanju granulacijskega tkiva, zmanjševanju površine rane in dobri lokalni toleranci, vendar zaradi majhnih vzorcev in heterogenih protokolov hladna atmosferska plazma za zdaj ostaja dopolnilna metoda, ne rutinski standard zdravljenja (Assadian et al., 2019; Strohal et al., 2022; Bakker et al., 2024; Yuan et al., 2026).

V klinični praksi je hladna plazma smiselna predvsem pri izbranih, počasi napredujočih ali z biofilmom obloženih venskih razjedah, kadar je osnovna oskrba že optimizirana in je zagotovljeno objektivno spremljanje površine razjede. Pred uvedbo je treba oceniti arterijsko prekrvitev, prisotnost okužbe, bolečino, stanje okolne kože, količino izločka in možnost kontaktne preobčutljivosti na obloge ali lokalna sredstva. Zdravljenje mora izvajati usposobljeno osebje po protokolu, z dokumentiranjem števila aplikacij, odziva rane in morebitnih neželenih učinkov. Če po vnaprej določenem obdobju ni merljivega napredka, sta potrebni ponovna diagnostična ocena in presoja drugih možnih vzrokov stagnacije celjenja.

SVETLOBNA TERAPIJA

Svetlobna terapija vključuje nizkoenergijsko lasersko terapijo, LED-diode ter polarizirano nekoherentno polikromatsko svetlobo. Pri fotobiomodulaciji kroničnih ran se najpogosteje uporabljata rdeča svetloba in svetloba v bližnjem infrardečem območju, vendar pri venskih golenjih razjedah optimalna valovna dolžina, energijska gostota, trajanje in pogostost aplikacij

niso standardizirani. Predlagani biološki učinki so modulacija vnetnega odziva, stimulacija mitohondrijske aktivnosti, povečanje sinteze ATP, pospešitev proliferacije fibroblastov in keratinocitov ter izboljšanje mikrocirkulacije. Zaradi heterogenosti protokolov in naprav trenutno ni mogoče priporočiti ene same najprimernejše vrste svetlobe; izbor mora temeljiti na uporabljenem protokolu, napravi in objektivnem spremljanju celjenja. Svetlobna terapija se zato lahko obravnava kot dodatna metoda pri izbranih pacientih, kadar je standardna oskrba optimizirana (Aleksandrowicz et al., 2021; Valesky et al., 2024).

ELEKTROSTIMULACIJA

Elektrostimulacija ran temelji na vplivu šibkih električnih tokov na endogeno električno polje rane, migracijo keratinocitov, fibroblastov in endotelijskih celic, angiogenezo ter nastajanje granulacijskega tkiva. Uporabljajo se različni načini stimulacije, med njimi enosmerni tok, pulzni tok visoke napetosti, mikrotokovi in nevromišična elektrostimulacija mečne mišične črpalke. Neposredna elektrostimulacija rane je lahko koristna pri izbranih kroničnih ranah, ki kljub ustrezni kompresiji, odstranjevanju devitaliziranega tkiva, obvladovanju izločka, zdravljenju okužbe in korekciji venskega refluksa ne napredujejo. Sistematični pregled raziskav pri venskih razjedah je pokazal ugoden učinek na nekatere izide celjenja, vendar so protokoli zelo heterogeni glede vrste toka, jakosti, položaja elektrod, trajanja in pogostosti obravnav (Borges et al., 2023). Nevromišična elektrostimulacija lahko dodatno izboljša simptome kronične venske bolezni, edem, bolečino in delovanje mišične črpalke, vendar so potrebne večje, metodološko enotnejše raziskave (Santos et al., 2026).

KOŽNI NADOMESTKI IN MATRIKSI

Kožni nadomestki in matriksi (ogrodja oziroma mreže) so napredni lokalni materiali, namenjeni podpori celjenja pri kroničnih razjedah, ki se ne odzivajo zadovoljivo na optimalno standardno zdravljenje. Glede na zgradbo jih lahko razdelimo na epidermalne, dermalne in kombinirane oziroma epidermalno-dermalne nadomestke, po številu plasti pa so lahko enoplastni ali dvoplastni. Epidermalni pripravki vsebujejo predvsem keratinocite oziroma podpirajo reepitelizacijo, dermalni nadomestki zagotavljajo ogrodje za vraščanje fibroblastov, žilja in zunajceličnega matriksa, kombinirani pripravki pa poskušajo hkrati nadomestiti oziroma podpreti epidermalno in dermalno komponento kože. Glede na biološko sestavo so lahko

brezcelični, na primer kolagenski, hialuronski, sintetični ali amnijski matriksi, ali celični, kadar vsebujejo alogene ali avtologne keratinocite, fibroblaste, mezenhimske celice ali druge biološko aktivne celične komponente. Njihova osnovna vloga je zagotoviti začasno ogrodje za celično migracijo, angiogenezo in reepitelizacijo; nekateri pripravki pa dodajo tudi biološko aktivne celične ali tkivne komponente, rastne dejavnike oziroma protivnetne učinke. Od regenerativnih terapij v ožjem smislu se razlikujejo po tem, da delujejo predvsem kot podporni matriks za obnovo tkiva, ne zgolj kot biološka stimulacija celjenja, od presaditve kože pa po tem, da praviloma ne predstavljajo kirurškega dokončnega pokritja razjede z avtolognim tkivom.

Uporabljajo se predvsem pri razjedah, ki ne kažejo pričakovanega zmanjšanja površine. Pred uporabo mora biti dno rane dobro pripravljeno, brez debele nekroze ali neobvladane okužbe, kompresijsko zdravljenje pa se mora nadaljevati. Zaradi različne sestave, načina aplikacije, potrebe po ponavljanju postopkov, stroškov in dostopnosti jih je treba izbirati individualno glede na velikost, trajanje in biološko pripravljenost razjede. Pregledi literature navajajo večjo verjetnost zacelitve pri nekaterih dvoplastnih kožnih nadomestkih v kombinaciji s kompresijo v primerjavi s samo kompresijo, vendar so izbor pacientov, dostopnost in stroškovna učinkovitost pomembni praktični dejavniki (Bevis & Earnshaw, 2011).

REGENERATIVNE TERAPIJE

Regenerativne terapije so dodatni biološki postopki, katerih cilj ni neposredno nadomestiti kožo ali kirurško zapreti razjedo, temveč spodbuditi procese celjenja v že ustrezno pripravljeni kronični rani. Vključujejo predvsem pripravke z avtolognimi trombociti, trombocitne rastne dejavnike, avtologne celične pripravke in druge celične ali tkivne stimulacijske pristope, ki lahko vplivajo na angiogenezo, proliferacijo fibroblastov, nastanek granulacijskega tkiva in epitelizacijo. Od kožnih nadomestkov in matriksov se razlikujejo po tem, da delujejo predvsem kot biološki stimulatorji celjenja, medtem ko kožni nadomestki praviloma zagotavljajo začasno ogrodje za celjenje. Od presaditve kože pa se razlikujejo po tem, da niso primarno kirurška metoda dokončnega pokritja rane. Njihova uporaba je smiselna pri izbranih pacientih z večjimi, dolgotrajnimi ali na standardno zdravljenje slabo odzivnimi razjedami (James et al., 2022; Shaydakov et al., 2022). Naprave ali postopki za pridobivanje oziroma uporabo avtologni regenerativnih celičnih ali tkivnih pripravkov se lahko uporabljajo za spodbujanje celjenja;

njihovo mesto pri venskih razjedah je treba presojati glede na lokalno dostopnost, indikacije, regulativni status, stroške in razpoložljive dokaze.

Koncentrirani trombociti (PRP) oziroma trombocitno bogata plazma vsebujejo rastne dejavnike, citokine in adhezijske molekule, ki lahko podprejo angiogenezo, proliferacijo fibroblastov, nastanek granulacijskega tkiva in epitelizacijo. Uporabljajo se v obliki gela, z aplikacijo ob robove rane in v kombinaciji z ustreznimi oblogami. Že zgodnejša randomizirana študija pri venskih golenjih razjedah je proučevala stimulacijo celjenja s trombocitnimi rastnimi dejavniki, novejše metaanalize randomiziranih raziskav pa kažejo, da lahko PRP poveča verjetnost popolnega celjenja in pospeši zmanjševanje površine razjede; učinek na ponovitve pa je treba razlagati previdno zaradi heterogenosti raziskav (Planinšek Ručigaj & Lunder, 2007; Hu et al., 2024; Rodrigues-Guimarães et al., 2026). Protokoli priprave, koncentracije trombocitov, aktivacije, pogostosti aplikacij in merila uspeha so med raziskavami zelo različni, zato je smiselna individualizirana uporaba pri izbranih pacientih, predvsem kadar je standardna oskrba že optimizirana, napredek pa je nezadosten.

PRESADITEV KOŽE

Presaditev kože se od kožnih nadomestkov in regenerativnih stimulacijskih metod razlikuje po tem, da gre za kirurški postopek neposrednega pokritja razjede z avtolognim tkivom. Ostaja pomembna možnost pri zelo velikih ali dolgotrajno nezaceljenih razjedah, zlasti kadar je dno rane dobro granulirano, okužba obvladana in je bila venska hipertenzija ustrezno zdravljena ali vsaj optimalno nadzorovana s kompresijo. Najpogosteje uporabljamo delne kožne presadke, redkeje pa celične epidermalne suspenzije ali druge avtologne celične pristope. Presaditev lahko skrajša čas do epitelizacije in zmanjša površino kronične rane, vendar je uspeh odvisen od ustrezne priprave dna rane, nadzora izločka, imobilizacije presadka v začetni fazi in preprečevanja strižnih sil. Enako pomembno je nadaljevanje kompresijskega zdravljenja tudi po posegu, saj nezdravljen venski refluks ali nezadostna kompresija povečata tveganje za neuspešno vraščanje presadka in ponovitev razjede (Valesky et al., 2024).

Majhne točkovne kožne presadke je mogoče pridobiti s pomočjo pincete in skalpela ali 5 mm biopsijske igle, najpogosteje iz stegna, glutealne ali lumbosakralne regije. Pri tej tehniki se pridobijo drobni delni kožni presadki, ki se razporedijo po ustrezno pripravljenem, dobro granulirajočem dnu rane, običajno v manjših medsebojnih razmikih, nato pa se rana zaščiti z neadherentno oblogo in kompresijo, kadar arterijska prekrvitev to dopušča. Metoda je lahko

manj invazivna alternativa večjim delnim kožnim presadkom pri izbranih kroničnih razjedah, vendar je uspeh odvisen od dobre priprave dna rane, nadzora okužbe, nadaljevanja kompresijskega zdravljenja in obravnave osnovne etiologije razjede (Groening et al., 2017).

Posebna oblika avtologne epidermalne presaditve je pridobivanje drobnih površinskih kožnih presadkov z nadzorovanim negativnim tlakom oziroma vlekom. Pri tem iz donorskega mesta, najpogosteje s stegna, pridobimo zelo tanke površinske plasti kože, ki jih nato s pomočjo posebnega nosilca prenesemo na ustrezno pripravljeno, granulirajoče dno rane. Metoda omogoča manj travmatski odvzem kože kot klasični delni kožni presadek in je lahko uporabna pri izbranih kroničnih ranah, kadar je rana dobro pripravljena, okužba obvladana in je zagotovljeno nadaljnje kompresijsko zdravljenje (Costanzo et al., 2008; Osborne et al., 2016).

3D-BIOTISKANJE CELIC IN TKIV PRI KRONIČNIH RANAH

3D-bioprintanje oziroma tiskanje celic in tkiv je napredna regenerativna tehnologija, pri kateri se z računalniško vodenim nanašanjem biomaterialov, celic in bioaktivnih molekul plast za plastjo oblikujejo koži podobni konstrukti ali celično bogati matriksi. Pri tem se uporabljajo t. i. biočrnila, ki lahko vsebujejo naravne ali sintetične polimere, kot so kolagen, želatina, alginat, fibrin ali hialuronska kislina, ter različne tipe celic, najpogosteje fibroblaste, keratinocite, endotelijske celice, mezenhimske stromalne celice ali adipocitno pridobljene celice. Cilj ni samo mehansko pokriti razjedo, temveč ustvariti biološko aktivno mikrookolje, ki podpira celično migracijo, angiogenezo, nastajanje zunajceličnega matriksa, granulacijo in epitelizacijo.

Za kronične rane, vključno z venskimi golenjimi razjedami, je bioprintanje zanimivo predvsem zato, ker omogoča izdelavo personaliziranih, tridimenzionalno organiziranih kožnih nadomestkov, ki lahko bolje posnemajo epidermalno-dermalno zgradbo, mehanske lastnosti in biološke signale naravne kože. Raziskujejo se laboratorijsko pripravljeni kožni ekvivalenti, celično obogateni bioaktivni obliži, vaskularizirani konstrukti, imunomodulatorna biočrnila in pristopi in situ, pri katerih bi se material nanašal neposredno na rano glede na njeno obliko in globino. Tehnologija je posebej obetavna pri velikih, dolgotrajnih ali na standardno zdravljenje slabo odzivnih ranah, kjer so klasični avtologni presadki omejeni zaradi velikosti donorskega mesta, kakovosti kože ali pridruženih bolezni.

Trenutni dokazi so večinoma predklinični, tehnološki ali iz zgodnjih translacijskih raziskav, zato 3D-bioprintanje za zdaj še ne predstavlja rutinske klinične terapije venskih golenjih razjed.

Pregledi literature poudarjajo, da bi bioprintani konstrukti lahko izboljšali zapiranje ran, vaskularizacijo in obnovo kožne arhitekture, vendar ostajajo odprta vprašanja glede dolgoročne viabilnosti celic, hitre in stabilne vaskularizacije, mehanske odpornosti, nadzora okužbe, standardizacije biočrnil, ponovljivosti postopkov, stroškov, logistike izdelave in regulativne odobritve (Masri et al., 2022; Sörgel et al., 2023; Abuhamad et al., 2024; Ding et al., 2026; Perez-Barreto et al., 2026).

V praktičnem algoritmu zdravljenja je zato 3D-bioprintanje trenutno treba razumeti kot perspektivno raziskovalno oziroma prihodnjo personalizirano regenerativno možnost, ne kot nadomestilo za preverjene postopke.

ENDOVENSKA IN KIRURŠKA KOREKCIJA VENSKEGA REFLUKSA

Odprava venskega refluksa predstavlja pomemben del sodobnega zdravljenja in preprečevanja ponovitve venskih razjed. Pri vsakem pacientu z vensko razjedo je treba z ultrazvokom opredeliti delovanje venskega sistema, saj izbira posega temelji na anatomiji refluksa, prehodnosti globokih ven, prisotnosti potrombotičnih sprememb in kliničnem stanju pacienta. Endovenske termične in netermične metode ter klasični kirurški posegi zmanjšujejo vensko hipertenzijo in dokazano zmanjšujejo tveganje za ponovitev razjed. Sklerozacija napajalnih varic in insuficientnih perforantnih ven je lahko posebej pomembna pri razjedah z lokalno povečanim venskim dotokom v področje razjede. Rezultati raziskave EVRA so pokazali, da zgodnja endovenska odprava površinskega refluksa ob kompresijskem zdravljenju skrajša čas do zacelitve in poveča čas brez razjede v primerjavi z odloženim posegom. Po zacelitvi so za preprečevanje ponovitve nujni nadaljevanje ustrezne kompresije, redno spremljanje in po potrebi dodatna obravnava preostalega ali ponovnega refluksa (Gohel et al., 2018; Gohel et al., 2020; Valesky et al., 2024).

TELESNA VADBA IN REHABILITACIJA

Moteno delovanje mišičnih črpalk pomembno prispeva k nastanku in vztrajanju venske hipertenzije. Programi nadzorovane vadbe, ki vključujejo hojo, vaje za gibljivost gležnja, raztezanje Ahilove tetive, dvigovanje na prste in krepitev mečnih mišic, izboljšajo venski povratek, zmanjšajo edem in podpirajo delovanje kompresije. Vadba je posebej pomembna pri pacientih z zmanjšano gibljivostjo, debelostjo, bolečino, strahom pred obremenjevanjem noge

ali ponavljajočimi se razjedami. Randomizirane raziskave kažejo, da lahko kombinacija kompresijskega zdravljenja in strukturirane vadbe pospeši celjenje ter izboljša kakovost življenja pacientov, vendar mora biti program prilagojen starosti, pridruženim boleznim, stanju arterijske prekrvitve in funkcionalnim zmožnostim pacienta (Klonizakis et al., 2018; Tew et al., 2015).

Gibljivost skočnega sklepa je povezana s stopnjo kronične venske bolezni, saj omejena dorzalna fleksija zmanjšuje učinkovitost mišične črpalke in s tem vzdržuje venski zastoj. Rehabilitacija gležnja je zato pomemben sestavni del celostnega zdravljenja, zlasti pri pacientih po daljši neaktivnosti, z bolečino, edemom ali brazgotinjenjem okolnih tkiv. Priporočljive so individualno prilagojene vaje pod strokovnim nadzorom, postopno stopnjevanje hoje in spodbujanje vsakodnevnega gibanja znotraj meja bolečine. Cilj ni le pospešiti celjenje razjede, temveč tudi zmanjšati tveganje za ponovitve po zacelitvi.

V praktičnih priporočilih je smiselno paciente spodbujati k vsakodnevni hoji, praviloma vsaj 30 minut na dan, po potrebi razdeljeno v več krajših sklopov po 10 do 15 minut. Hoja naj poteka ob ustrezno nameščeni kompresiji, če ni kontraindikacij, intenzivnost pa naj bo prilagojena bolečini, splošni zmogljivosti, ravnotežju in pridruženim boleznim. Poleg hoje so priporočljive dnevne vaje za mečno mišično črpalko in gibljivost skočnega sklepa, na primer aktivna dorzalna in plantarna fleksija stopala, kroženje stopala, raztezanje Ahilove tetive ter dvigi na prste v 2 do 3 serijah po 10 do 15 ponovitev. Pri slabše pokretnih pacientih se lahko vaje izvajajo sede ali leže, cilj pa je postopno povečanje obsega gibanja v gležnju brez pomembnega povečanja bolečine. Takšna redna, individualno prilagojena aktivnost dopolnjuje kompresijsko zdravljenje, zmanjšuje edem, izboljšuje venski povratek in lahko prispeva k hitrejšemu celjenju ter manjši verjetnosti ponovitve razjede (Klonizakis et al., 2018; Tew et al., 2015).

PREHRANSKA OCENA IN PREHRANSKA PODPORA

Ustrezna prehranjenost je nujna za sintezo kolagena, angiogenezo, imunski odgovor, obvladovanje vnetja in epitelizacijo. Pri pacientih s kroničnimi razjedami je treba oceniti tveganje za podhranjenost, nenamerno izgubo telesne mase, indeks telesne mase, mišično maso, zadosten energijski in beljakovinski vnos, hidracijo ter morebitno pomanjkanje železa, cinka, vitamina C, vitamina D, folatov in drugih mikrohranil. Beljakovinsko pomanjkanje je povezano s slabšim napredovanjem celjenja, pri pacientih z venskimi razjedami pa so opisali tudi slabše

izide pri nižjih kazalnikih prehranskega in imunskega stanja (Hart et al., 2025; Legendre et al., 2008). Pri povečanem tveganju za podhranjenost je smiselna vključitev dietetika in priprava individualiziranega prehranskega načrta z zadostnim vnosom beljakovin, energije in po potrebi specifičnih hranil, kot so arginin, cink ter vitamini A, C in E; manjše klinične raziskave kažejo, da lahko takšna dopolnila izboljšajo prehranski status in nekatere kazalnike celjenja (Melo et al., 2022). Z nutrogramom oziroma strukturirano prehransko oceno spremljamo telesno maso in njene spremembe, indeks telesne mase, mišično maso, energijski in beljakovinski vnos, hidracijo, apetit, sposobnost hranjenja, pridružene bolezni ter laboratorijske kazalnike prehranskega, hematološkega in vnetnega stanja, vključno z albuminom, prealbuminom, hemoglobinom, železom, feritinom, cinkom, vitaminom C, vitaminom D, folati in CRP. Namen ocene je prepoznati podhranjenost ali tveganje zanjo, načrtovati prehransko podporo in spremljati njen učinek na celjenje.

ZAŠČITA OKOLNE KOŽE

Skrb za okolno kožo je enakovreden del oskrbe venske razjede, saj poškodovana periulkusna koža povečuje bolečino, tveganje za širjenje rane, maceracijo, sekundarno okužbo in slabše prenašanje kompresije. Periulkusna oziroma okolna koža ni opredeljena z natančno razdaljo v centimetrih od roba rane, temveč kot koža ob robu rane in v njeni neposredni okolici, ki je zaradi izločka, oblog, lepilnih materialov, antiseptikov, kompresije, vnetja ali osnovne bolezni izpostavljena maceraciji, draženju, poškodbi ali kontaktni senzibilizaciji. Ob vsaki prevezi je zato treba oceniti predvsem funkcionalno ogrožene predele kože, zlasti prisotnost maceracije, eritema, ekcema, luščenja, hiperkeratoze, ragad, mehurjev, epidermalnega luščenja, srbenja in znakov kontaktnega dermatitisa. Ključni ukrepi so ustrezno obvladovanje izločka z dovolj vpojnimi oblogami, preprečevanje zastajanja vlage na robu rane, zaščita kože z neiritantnimi bariernimi pripravki, redna uporaba emolientov na suhi in luščeči se koži ter izogibanje nepotrebnemu lepljenju oblog ali trakov, lokalnim antibiotikom, dišavam in senzibilizirajočim antiseptikom. Pri ranah z obilnim izločkom ali pri ponavljajoči se maceraciji okolice je koristna uporaba filmotvornega, nepekočega in necitotoksičnega zaščitnega pršila, ki na koži ustvari tanek, prozoren, vodoodporen in zračen zaščitni film. Ta zmanjša neposreden stik periulkusne kože z izločkom, trenjem ter lepili in lepljivimi deli oblog, hkrati pa omogoča klinično opazovanje kože in ne ovira izbire ustrezne sekundarne obloge.

Posebno pozornost je treba nameniti tudi otočkom kože v dnu razjede, saj predstavljajo žarišča epitelizacije in lahko pomembno prispevajo k hitrejšemu celjenju rane. Filmotvorni nealkoholni zaščitni pripravki lahko zmanjšajo maceracijo in mehansko poškodbo teh otočkov med prevezami ter tako podpirajo njihovo ohranitev in nadaljnje širjenje epitelija. Randomizirana klinična študija pri venskih golenjih razjedah je proučevala učinkovitost nealkoholnega filmotvornega zaščitnega sredstva na otočke kože v dnu razjede in hitrost celjenja ter podprla pomen zaščite teh epitelizacijskih področij v lokalni oskrbi rane (Planinšek Ručigaj, 2007).

Sistematični pregled in metaanaliza sta pokazala, da je tekoči filmotvorni akrilat varen in učinkovit za zaščito okolne kože pri kroničnih razjedah ter lahko izboljša integriteto periulkusne kože, udobje pacienta in zmanjša bolečino pri oskrbi (Schuren et al., 2005).

Pri sumu na alergijski kontaktni dermatitis je treba odstraniti možni sprožilec, razmisliti o epikutanem testiranju in kratkotrajni protivnetni lokalni terapiji. Pri pacientih z venskimi golenjimi razjedami so najpogostejši kontaktni alergeni sestavine lokalnih zdravil in oblog, zlasti lokalni antibiotiki, antiseptiki, konzervansi, dišave, lanolin oziroma volneni alkoholi, propilen glikol, kolofonija in druge smole, pospeševalci vulkanizacije gume, lokalni anestetiki ter lepila in lepljivi deli sodobnih oblog. Med konkretnimi alergeni so pogosto opisani neomicin, bacitracin, framicetin, fusidna kislina in kloramfenikol med lokalnimi antibiotiki; klorheksidin, benzalkonijev klorid, timerosal, nitrofurazon, jodovi pripravki in konzervansi, kot sta imidazolidinil urea in diazolidinil urea; propilen glikol, lanolin, cetearilni alkohol in sorbitan seskvioleat kot sestavine mazilnih podlag; dišavne mešanice, Peru balzam in propolis; kolofonija, smole in karboksimetilceluloza v nekaterih hidrokoloidih, hidrogelih ali adhezivnih oblogah; karbamatna mešanica in merkaptobenzotiazol kot pospeševalca vulkanizacije gume; benzokain in drugi lokalni anestetiki ter posamezni lokalni kortikosteroidi, zlasti budezonid in tiksokortol pivalat. Pacienti z alergijo na tiksokortol pivalat naj se izogibajo predvsem hidrokortizonu, hidrokortizon-17-butiratu, metilprednizolonu, prednizolonu, prednizonu in fludrokortizonu (European Society of Contact Dermatitis, 2020; Küçük et al., 2025; Lossius et al., 2021; Rai et al., 2018; Tavadia et al., 2003).

Zaradi dolgotrajne izpostavljenosti, okvarjene kožne bariere in pogoste okluzije je polisenzibilizacija pri pacientih s kroničnimi ranami pogosta, zato je pri ekcemu okolne kože, srbenju, pekočem občutku ali nepojasnjenem zastoju celjenja smiselno epikutano testiranje z osnovno in razširjeno serijo za kronične rane.

Zdrava okolna koža in ohranjeni epitelizacijski otočki izboljšajo epitelizacijo in zmanjšujejo tveganja za ponovno širjenje rane (Dini et al., 2020; Planinšek Ručigaj, 2007; Schuren et al., 2005; Valesky et al., 2024).

Kontaktna alergija pri kronični rani:

- Pri ekcemu okolne kože, srbenju, pekočem občutku ali nepojasnjenem zastoju celjenja pomislimo na kontaktno alergijo.
- Pogosti sprožilci so lokalni antibiotiki, antiseptiki, dišave, lanolin, propilen glikol, kolofonija, pospeševalci vulkanizacije gume in lepljivi deli oblog.
- Pri sumu na kontaktno alergijo je pomembno odstraniti možni sprožilec in razmisliti o epikutanem testiranju z osnovno ter razširjeno serijo za kronične rane.

ZAKLJUČEK

Kompresijsko zdravljenje ostaja temelj zdravljenja venskih golenjih razjed, vendar mora biti pri počasnem celjenju vedno del širšega, strukturiranega načrta. Pri razjedah, ki se kljub optimalni kompresiji celijo počasi, je treba sistematično oceniti bolečino, prehransko stanje, potrebo po odstranjevanju devitaliziranega tkiva, prisotnost okužbe, količino izločka, stanje okolne kože, delovanje mišične črpalke in možnost odprave venskega refluksa. Med sistemskimi zdravili je pentoksifilin najmočneje podprt z dokazi, pomembno vlogo pa imajo tudi nadzorovana telesna vadba, prehranska podpora, ustrezno zdravljenje bolečine, redna higiena rane, pravočasna korekcija površinskega refluksa in preprečevanje ponovitve po zacelitvi. NPWT, kožni nadomestki, koncentrirani trombociti, kisikove metode zdravljenja, elektrostimulacija, svetlobna terapija, hladna atmosferska plazma, 3D-bioprintanje in presaditev kože so lahko koristni pri izbranih pacientih oziroma predstavljajo obetavne prihodnje možnosti, vendar morajo biti vključeni v celosten, individualiziran načrt zdravljenja z jasno opredeljenim ciljem in objektivnim spremljanjem napredka razjede. Če po štirih do šestih tednih optimizirane oskrbe ni pričakovanega zmanjšanja površine rane, je potrebna ponovna diagnostična ocena, vključno s preverjanjem arterijske prekrvitve, okužbe, atipične etiologije, maligne preobrazbe, doslednosti pri uporabi kompresije in možnosti dodatnega žilnega ali naprednega lokalnega zdravljenja. Cilj obravnave ni le zapiranje posamezne razjede, temveč zmanjšanje ponovitev z zgodnjo diagnostiko kronične venske bolezni, pravočasno

kompresijo, korekcijo venskega refluksa, edukacijo pacientov in dolgoročnim spremljanjem (Stanek et al., 2023).

Kdaj je potrebna ponovna ocena zdravljenja?

- Če se površina razjede po 4–6 tednih optimizirane oskrbe ne zmanjšuje, je potrebna ponovna diagnostična ocena.
- Ponovno ocenimo arterijsko prekrvitev, okužbo, atipično etiologijo, maligno preobrazbo, uporabo kompresije, venski refluks, bolečino, prehrano in dodatne možnosti zdravljenja.
- Cilj ponovne ocene je prepoznati odpravljiv vzrok zastoja celjenja in pravočasno prilagoditi načrt zdravljenja.

VPRAŠANJA ZA RAZMISLEK

1. Pri katerih vrednostih VAS/NRS je priporočeno začeti zdravljenje bolečine in kako se analgezija stopnjuje po tristopenjski analgetični lestvici?
2. Kateri klinični znaki kažejo na okužbo venske golenje razjede in zakaj sama bakterijska kolonizacija ni indikacija za sistemsko antibiotično zdravljenje?
3. Katere postopke vključuje higiena rane in zakaj je pri kronični venski razjedi pomembno redno odstranjevanje površinskih oblog, biofilma in devitaliziranega tkiva?
4. Kako je opredeljena periulkusna oziroma okolna koža in kateri najpogostejši kontaktni alergeni lahko poslabšajo ekcem, srbenje ali zastoj celjenja?
5. Zakaj mora biti pri počasnem celjenju venske golenje razjede poleg dodatnih metod vedno ponovno ocenjena tudi uporaba kompresije, možnost venskega refluksa, telesna aktivnost in prehransko stanje pacienta?

KRATICE

Kratica	Razlaga
3D	tridimenzionalno
ATP	adenozin trifosfat (adenosine triphosphate)
CO_2	ogljikov dioksid
CRP	C-reaktivni protein
EFWH	European Fellowship in Wound Healing
EVRA	Early Venous Reflux Ablation
LED	svetleča dioda (light-emitting diode)
MPFF	mikronizirana prečiščena flavonoidna frakcija

Kratica	Razlaga
MRSA	proti meticilinu odporen *Staphylococcus aureus*
NICE	National Institute for Health and Care Excellence
NPWT	zdravljenje z negativnim tlakom (Negative Pressure Wound Therapy)
NRS	numerična lestvica za oceno bolečine
PRP	trombocitno bogata plazma
VAS	vizualna analogna lestvica za oceno bolečine

LITERATURA

1. Abuhamad, A. Y., Masri, S., Md Fadilah, N. I., Alamassi, M. N., Maarof, M., & Fauzi, M. B. (2024). Application of 3D-printed bioinks in chronic wound healing: A scoping review. *Polymers, 16*(17), Article 2456. https://doi.org/10.3390/polym16172456
2. Aleksandrowicz, H., Owczarczyk-Saczonek, A., & Placek, W. (2021). Venous leg ulcers: Advanced therapies and new technologies. *Biomedicines, 9*(11), Article 1569. https://doi.org/10.3390/biomedicines9111569
3. Assadian, O., Ousey, K. J., Daeschlein, G., Kramer, A., Parker, C., Tanner, J., & Leaper, D. J. (2019). Effects and safety of atmospheric low-temperature plasma on bacterial reduction in chronic wounds and wound size reduction: A systematic review and meta-analysis. *International Wound Journal, 16*(1), 103–111. https://doi.org/10.1111/iwj.12999
4. Bakker, O., Smits, P., van Weersch, C., Quaaden, M., Bruls, E., van Loon, A., & van der Kleij, J. (2025). Improved wound healing by direct cold atmospheric plasma once or twice a week: A randomized controlled trial on chronic venous leg ulcers. *Advances in Wound Care, 14*(1), 1–13. https://doi.org/10.1089/wound.2023.0196
5. Bevis, P., & Earnshaw, J. J. (2011). Venous ulcer review. *Clinical, Cosmetic and Investigational Dermatology, 4*, 7–14. https://doi.org/10.2147/CCID.S10171
6. Bhatt, P., Sharpe, A., Staines, K., Wallace, N., & Withers, A. (2024). Topical desiccating agent: An accessible debridement option for removing biofilm in hard-to-heal wounds. *Journal of Wound Care, 33*(Suppl 5b), S4–S11. https://doi.org/10.12968/jowc.2024.33.Sup5b.S4
7. Borges, D., Pires, R., Ferreira, J., & Dias-Neto, M. (2023). The effect of wound electrical stimulation in venous leg ulcer healing: A systematic review. *Journal of Vascular Surgery: Venous and Lymphatic Disorders, 11*(5), 1070–1079.e1. https://doi.org/10.1016/j.jvsv.2023.05.005
8. Brandi, C., Grimaldi, L., Nisi, G., Brafa, A., Campa, A., Calabrò, M., Campana, M., & D'Aniello, C. (2010). The role of carbon dioxide therapy in the treatment of chronic wounds. *In Vivo, 24*(2), 223–226.
9. Coccheri, S., & Bignamini, A. A. (2016). Pharmacological adjuncts for chronic venous ulcer healing. *Phlebology, 31*(5), 366–367. https://doi.org/10.1177/0268355515619562
10. Coleridge-Smith, P., Lok, C., & Ramelet, A.-A. (2005). Venous leg ulcer: A meta-analysis of adjunctive therapy with micronized purified flavonoid fraction. *European Journal of Vascular and Endovascular Surgery, 30*(2), 198–208. https://doi.org/10.1016/j.ejvs.2005.04.017
11. Costanzo, U., Streit, M., & Braathen, L. R. (2008). Autologous suction blister grafting for chronic leg ulcers. *Journal of the European Academy of Dermatology and Venereology, 22*(1), 7–10. https://doi.org/10.1111/j.1468-3083.2007.02148.x
12. Dini, V., Janowska, A., Oranges, T., De Pascalis, A., Iannone, M., & Romanelli, M. (2020). Surrounding skin management in venous leg ulcers: A systematic review. *Journal of Tissue Viability, 29*(3), 169–175. https://doi.org/10.1016/j.jtv.2020.02.004
13. Ding, H., Lin, P., Wu, W., Zhou, G., Fu, Q., Li, G., Jin, J., Wang, Y., Meng, F., Xu, X., & Chen, M. (2026). Skin substitutes: Ushering in a new era of transition from traditional dressings to

bioprinted scaffolds. *ACS Applied Bio Materials, 9*(3), 1234–1264. https://doi.org/10.1021/acsabm.5c01879
14. Doerler, M., Reich-Schupke, S., Altmeyer, P., & Stücker, M. (2012). Impact on wound healing and efficacy of various leg ulcer debridement techniques. *Journal der Deutschen Dermatologischen Gesellschaft, 10*(9), 624–632. https://doi.org/10.1111/j.1610-0387.2012.07952.x
15. Dogra, S., & Rai, R. (2014). Venous leg ulcer: Topical treatment, dressings and surgical debridement. *Indian Dermatology Online Journal, 5*(3), 371–373. https://doi.org/10.4103/2229-5178.137820
16. Dumville, J. C., Worthy, G., Bland, J. M., Cullum, N., Dowson, C., Iglesias, C., Mitchell, J. L., Nelson, E. A., Soares, M. O., Torgerson, D. J., & the VenUS II team. (2009). Larval therapy for leg ulcers (VenUS II): Randomised controlled trial. *BMJ, 338*, Article b773. https://doi.org/10.1136/bmj.b773
17. European Society of Contact Dermatitis. (2020). *Patient information leaflet: Tixocortol pivalate*. https://www.escd.org/wp-content/uploads/Tixocortol-pivalate.pdf
18. Gohel, M. S., Heatley, F., Liu, X., Bradbury, A., Bulbulia, R., Cullum, N., Epstein, D. M., Nyamekye, I., Poskitt, K. R., Renton, S., Warwick, J., & Davies, A. H. (2018). A randomized trial of early endovenous ablation in venous ulceration. *The New England Journal of Medicine, 378*(22), 2105–2114. https://doi.org/10.1056/NEJMoa1801214
19. Gohel, M. S., Mora, J., Szigeti, M., Epstein, D. M., Heatley, F., Bradbury, A., Bulbulia, R., Cullum, N., Nyamekye, I., Poskitt, K. R., Renton, S., Warwick, J., & Davies, A. H. (2020). Long-term clinical and cost-effectiveness of early endovenous ablation in venous ulceration: A randomized clinical trial. *JAMA Surgery, 155*(12), 1113–1121. https://doi.org/10.1001/jamasurg.2020.3845
20. Groening, L., Dunér Holthuis, L., Polesie, S., & Sönnergren, H. H. (2017). Clinical outcomes of punch-grafting for chronic leg and foot ulcers: A retrospective non-comparative cohort study. *Acta Dermato-Venereologica, 97*(1), 112–113. https://doi.org/10.2340/00015555-2463
21. Haesler, E., Swanson, T., Ousey, K., Sussman, G., Larsen, D., Weir, D., Carville, K., Idensohn, P., Seaman, S., Alves, P., Keast, D. H., LeBlanc, K., Nair, H. K. R., Percival, S., & Waters, N. (2025). *Therapeutic wound and skin cleansing: Clinical evidence and recommendations*. Wounds International.
22. Hart, J., Li, M., & Davies, M. (2025). Impact of nutrition and immunocompetence on primary venous leg ulcer healing and recurrence. *Journal of Vascular Surgery: Venous and Lymphatic Disorders, 13*(2), Article 102090.
23. Hu, Z., Wang, S., Yang, H., Xv, H., Shan, B., Lin, L., & Han, X. (2024). Efficacy and safety of platelet-rich plasma in the treatment of venous ulcers: A systematic review and meta-analysis of randomized controlled trials. *International Wound Journal, 21*(2), Article e14736. https://doi.org/10.1111/iwj.14736
24. James, C. V., Murray, Q., Park, S. Y., Khajoueinejad, N., Lee, J., Ray, K., & Lantis, J. C., II. (2022). Venous leg ulcers: Potential algorithms of care. *Wounds, 34*(12), 288–296. https://doi.org/10.25270/wnds/21160
25. Jull, A. B., Arroll, B., Parag, V., & Waters, J. (2012). Pentoxifylline for treating venous leg ulcers. *Cochrane Database of Systematic Reviews, 2012*(12), Article CD001733. https://doi.org/10.1002/14651858.CD001733.pub3
26. Kasprzyk-Kucewicz, T., Cholewka, A., Englisz-Jurgielewicz, B., Mucha, R., Relich, M., Kawecki, M., Sieroń, K., Onak, P., & Stanek, A. (2021). Thermal effects of topical hyperbaric oxygen therapy in hard-to-heal wounds: A pilot study. *International Journal of Environmental Research and Public Health, 18*(13), Article 6737. https://doi.org/10.3390/ijerph18136737
27. Küçük, K., Van Gysel, J., del Marmol, V., & White, J. M. L. (2025). Allergic contact dermatitis induced by modern wound dressings: A comprehensive analysis of risks and allergenic components. *International Wound Journal, 22*(3), Article e70153. https://doi.org/10.1111/iwj.70153

28. Keohane, C., Westby, D., Nolan, F. C., Twyford, M., Tawfick, W., & Walsh, S. R. (2023). Hyperbaric oxygen as an adjunct in the treatment of venous ulcers: A systematic review. *Vascular and Endovascular Surgery, 57*(6), 607–616. https://doi.org/10.1177/15385744231162924
29. Klonizakis, M., Tew, G. A., Gumber, A., Crank, H., King, B., Middleton, G., & Michaels, J. A. (2018). Supervised exercise training as an adjunct therapy for venous leg ulcers: A randomized controlled feasibility trial. *British Journal of Dermatology, 178*(5), 1072–1082. https://doi.org/10.1111/bjd.16089
30. Legendre, C., Debure, C., Meaume, S., Lok, C., Golmard, J. L., & Senet, P. (2008). Impact of protein deficiency on venous ulcer healing. *Journal of Vascular Surgery, 48*(3), 688–693. https://doi.org/10.1016/j.jvs.2008.04.012
31. Lossius, A. H., Lorentzen, M., Austad, J., & Bergersen, T. K. (2021). Contact allergy in patients with chronic venous leg ulcers. *Contact Dermatitis, 84*(6), 470–472. https://doi.org/10.1111/cod.13770
32. Masri, S., Zawani, M., Zulkiflee, I., Salleh, A., Md Fadilah, N. I., Maarof, M., Wen, A. P. Y., Duman, F., Tabata, Y., Aziz, I. A., Idrus, R. B. H., & Fauzi, M. B. (2022). Cellular interaction of human skin cells towards natural bioink via 3D-bioprinting technologies for chronic wound: A comprehensive review. *International Journal of Molecular Sciences, 23*(1), Article 476. https://doi.org/10.3390/ijms23010476
33. Melo, P. G., Mota, J. F., Nunes, C. A. B., Malaquias, S. G., Coelho, A. S. G., Verdú Soriano, J., & Bachion, M. M. (2022). Effects of oral nutritional supplementation on patients with venous ulcers: A clinical trial. *Journal of Clinical Medicine, 11*(19), Article 5683. https://doi.org/10.3390/jcm11195683
34. Murphy, C., Atkin, L., Swanson, T., Tachi, M., Tan, Y. K., Vega de Ceniga, M., Weir, D., Wolcott, R., Ĉernohorská, J., Ciprandi, G., Dissemond, J., James, G. A., Hurlow, J., Lázaro Martínez, J. L., Mrozikiewicz-Rakowska, B., & Wilson, P. (2020). Defying hard-to-heal wounds with an early antibiofilm intervention strategy: Wound hygiene. *Journal of Wound Care, 29*(Suppl 3b), S1–S26. https://doi.org/10.12968/jowc.2020.29.Sup3b.S1
35. Murphy, C., Mrozikiewicz-Rakowska, B., Kuberka, I., Czupryniak, L., Beaskoetxea Gómez, P., Vega de Ceniga, M., Walker, A., Tomkins, A., Hurlow, J., Abdo, R., Sandroni, S., & Marinelli, E. (2022). Implementation of Wound Hygiene in clinical practice: Early use of an antibiofilm strategy promotes positive patient outcomes. *Journal of Wound Care, 31*(Suppl 1), S1–S32. https://doi.org/10.12968/jowc.2022.31.Sup1.S1
36. National Institute for Health and Care Excellence. (2020). *Leg ulcer infection: Antimicrobial prescribing* (NICE Guideline NG152). https://www.nice.org.uk/guidance/ng152
37. O'Meara, S., Al-Kurdi, D., Ologun, Y., Ovington, L. G., Martyn-St James, M., & Richardson, R. (2014). Antibiotics and antiseptics for venous leg ulcers. *Cochrane Database of Systematic Reviews, 2014*(1), Article CD003557. https://doi.org/10.1002/14651858.CD003557.pub5
38. Osborne, S. N., Schmidt, M. A., & Harper, J. R. (2016). An automated and minimally invasive tool for generating autologous viable epidermal micrografts. *Advances in Skin & Wound Care, 29*(2), 57–64. https://doi.org/10.1097/01.ASW.0000476072.88818.aa
39. Pasek, J., Szajkowski, S., & Cieślar, G. (2025). Comparison of the therapeutic effects in patients with venous leg ulcers treated with routine therapy supplemented by topical hyperbaric oxygen therapy or routine therapy only. *Postępy Dermatologii i Alergologii, 42*(5), 480–487. https://doi.org/10.5114/ada.2025.155412
40. Perez-Barreto, A., Moscalu, R., Tremolada, C., Domingos, M., Reid, A., & Wong, J. (2026). 3D bioprinting of skin equivalents: Towards functional wound healing models. *Journal of Tissue Engineering, 17*, Article 20417314251407023. https://doi.org/10.1177/20417314251407023
41. Planinšek Ručigaj, T. (2007). Effectiveness of non-alcohol forming skin protector on the skins isles inside the ulcers and the healing rate of venous leg ulcers: Randomized clinical study. *EWMA Journal, 7*(1), 23–25.
42. Planinšek Ručigaj, T., & Lunder, T. (2007). Stimulation of venous leg ulcers with thrombocytic growth factors: A randomised study. *EWMA Journal, 7*(Suppl.), 62.

43. Rai, R., Shenoy, M. M., Viswanath, V., Sarma, N., Majid, I., & Dogra, S. (2018). Contact sensitivity in patients with venous leg ulcer: A multi-centric Indian study. *International Wound Journal, 15*(4), 618–622. https://doi.org/10.1111/iwj.12905
44. Rodrigues-Guimarães, T., Horta, R., Marques-Vieira, M., Andrade, J., & Rocha-Neves, J. (2026). Meta-analysis of platelet-rich plasma for venous ulcers: Clinical efficacy and complications. *Journal of Plastic, Reconstructive & Aesthetic Surgery, 114*, 212–224. https://doi.org/10.1016/j.bjps.2026.01.020
45. Saghdaoui, L. B., Lampridou, S., Swift, A., & Atkin, L. (2026). Pain associated with venous leg ulcers: The complexity of management. *British Journal of Nursing, 35*(12), S10–S17. https://doi.org/10.12968/bjon.2025.0349
46. Santos, M., Pires, R., Ferreira, J., & Dias-Neto, M. (2026). Effects of neuromuscular electrical stimulation on symptoms of chronic venous disease of the lower limbs: A systematic review. *Vascular Medicine, 31*(1), 114–123. https://doi.org/10.1177/1358863X251361486
47. Schuren, J., Becker, A., & Sibbald, R. G. (2005). A liquid film-forming acrylate for peri-wound protection: A systematic review and meta-analysis. *International Wound Journal, 2*(3), 230–238. https://doi.org/10.1111/j.1742-4801.2005.00131.x
48. Shaydakov, M. E., Ting, W., Sadek, M., Aziz, F., Diaz, J. A., Raffetto, J. D., Marston, W. A., Lal, B. K., & Welch, H. J. (2022). Review of the current evidence for topical treatment for venous leg ulcers. *Journal of Vascular Surgery: Venous and Lymphatic Disorders, 10*(1), 241–247.e15. https://doi.org/10.1016/j.jvsv.2021.06.010
49. Shoham, Y., Snyder, R. J., Katz Levy, Y., Zarbiv, K. D., Klinger, E., Kramer, M., Dove, C. R., Avrahami, R., Reyzelman, A., Sigal, F., Tovmassian, G., Shapira, E., Harats, M., Perez-Clavijo, F., Lantis, J. C., & Cazzell, S. M. (2024). Once daily bromelain-based enzymatic debridement of venous leg ulcers versus gel vehicle and non-surgical standard of care: A three-arm multicenter, double blinded, randomized controlled study. *eClinicalMedicine, 75*, Article 102750. https://doi.org/10.1016/j.eclinm.2024.102750
50. Sörgel, C. A., Cai, A., Schmid, R., & Horch, R. E. (2023). Perspectives on the current state of bioprinted skin substitutes for wound healing. *Biomedicines, 11*(10), Article 2678. https://doi.org/10.3390/biomedicines11102678
51. Stanek, A., Mosti, G., Nematillaevich, T. S., Valesky, E. M., Planinšek Ručigaj, T., Boucelma, M., Marakomichelakis, G., Liew, A., Fazeli, B., Catalano, M., & Patel, M. (2023). No more venous ulcers—What more can we do? *Journal of Clinical Medicine, 12*(19), Article 6153. https://doi.org/10.3390/jcm12196153
52. Strohal, R., Dietrich, S., Mittlböck, M., & Hämmerle, G. (2022). Chronic wounds treated with cold atmospheric plasmajet versus best practice wound dressings: A multicenter, randomized, non-inferiority trial. *Scientific Reports, 12*, Article 3645. https://doi.org/10.1038/s41598-022-07333-x
53. Sun, S. Y., Li, Y., Gao, Y. Y., & Ran, X. W. (2024). Efficacy and safety of pentoxifylline for venous leg ulcers: An updated meta-analysis. *International Journal of Lower Extremity Wounds, 23*(2), 264–274. https://doi.org/10.1177/15347346211050769
54. Tavadia, S., Bianchi, J., Dawe, R. S., McEvoy, M., Wiggins, E., Hamill, E., Urcelay, M., Strong, A. M. M., & Douglas, W. S. (2003). Allergic contact dermatitis in venous leg ulcer patients. *Contact Dermatitis, 48*(5), 261–265. https://doi.org/10.1034/j.1600-0536.2003.00111.x
55. Tew, G. A., Michaels, J., Crank, H., Middleton, G., Gumber, A., & Klonizakis, M. (2015). Supervised exercise training as an adjunct therapy for venous leg ulcers: Study protocol for a randomised controlled trial. *Trials, 16*, Article 443. https://doi.org/10.1186/s13063-015-0979-3
56. Valesky, E. M., Hach-Wunderle, V., Protz, K., Zeiner, K. N., Erfurt-Berge, C., & Goedecke, F. (2024). Diagnosis and treatment of venous leg ulcers: S2k Guideline of the German Society of Phlebology and Lymphology (DGPL). *Journal der Deutschen Dermatologischen Gesellschaft, 22*(7), 1039–1051. https://doi.org/10.1111/ddg.15415
57. Wu, B., Lu, J., Yang, M., & Xu, T. (2016). Sulodexide for treating venous leg ulcers. *Cochrane Database of Systematic Reviews, 2016*(6), Article CD010694. https://doi.org/10.1002/14651858.CD010694.pub2

58. Yuan, N., Yang, Y., Cai, J., Tan, C., & Ran, X. (2026). Effects of cold atmospheric plasma therapy on chronic wounds: A systematic review and meta-analysis. *Journal of Tissue Viability, 35*(3), Article 101017. https://doi.org/10.1016/j.jtv.2026.101017

ZDRAVSTVENA OBRAVNAVA PACIENTA Z ATIPIČNO RANO

Anita Jelen, dipl. m. s., mag. zdr. nege, ET, QM

Dermatovenerološka klinika, Univerzitetni klinični center Ljubljana

UVOD

Rano, ki se pojavi na neobičajnem mestu, ima neobičajen videz ali simptome, vključno z bolečino, ki presega pričakovano klinično sliko, oziroma se ne odziva na običajne postopke zdravljenja, je treba obravnavati kot možno atipično rano. Zaradi raznolikih vzrokov in kliničnih predstavitev je pri atipičnih ranah potreben sistematičen pristop, ki vključuje pravočasno prepoznavanje, etiološko opredelitev, obvladovanje bolečine in vključevanje pacienta v obravnavo (Becker et al., 2024; European Wound Management Association, 2019; Jelen, 2024).

Atipične rane predstavljajo približno 20 % vseh kroničnih ran. Zaradi staranja prebivalstva in naraščanja števila pridruženih bolezni je pričakovati, da se bo njihova pojavnost še povečevala. Atipične rane ne sodijo v običajno klasifikacijo ran, kot so venske, arterijske ali mešane razjede, razjede oziroma poškodbe zaradi pritiska in diabetično stopalo. Zajemajo širok spekter stanj in bolezni, ki so lahko posledica vnetja, okužbe, malignosti, kroničnih bolezni ali genetskih motenj. Pomemben klinični izziv predstavljata zamik pri diagnosticiranju in podaljšan čas celjenja, zato je ključno, da so pacienti z atipičnimi ranami čim prej napoteni k specialistu dermatologu. Številne sistemske bolezni se lahko izražajo prav z atipičnimi ranami, pri čemer je njihov primarni vzrok lahko sistemska bolezen sama ali imunski odziv nanjo (European Wound Management Association, 2019; Jelen, 2024).

Atipične rane so za paciente pogosto izrazito boleče, njihovo celjenje je dolgotrajno, vpliv na kakovost življenja pa velik. Pacienti se vsakodnevno soočajo s telesnimi težavami, kot so izloček iz rane, neprijeten vonj, bolečina in zmanjšana gibljivost, ter s psihosocialnimi obremenitvami, med katere sodijo negativna čustva, osamljenost in depresija. Višja umrljivost ni povezana le s pridruženimi boleznimi, temveč tudi s slabšimi socialno-ekonomskimi

okoliščinami, ki so lahko povezane z večjim tveganjem za samomor (European Wound Management Association, 2019; Jelen, 2024).

Kdaj pomislimo na atipično rano?

Na atipično rano pomislimo, kadar:

- se rana pojavi na neobičajnem mestu;
- ima netipičen videz, nenavadne robove ali dno;
- je izrazito boleča ali se hitro širi;
- se kljub ustrezni lokalni oskrbi ne celi;
- zahteva ponovno klinično presojo, etiološko opredelitev in pravočasno napotitev k specialistu.

KLASIFIKACIJA ATIPIČNIH RAN GLEDE NA ETIOLOGIJO

Atipične rane glede na etiologijo razvrščamo na (Kolić & Šitum, 2012):

- **Avtoimune bolezni** (bulozni pemfigoid, pemfigus vulgaris, lupusni panikulitis, sistemska skleroza/sklerodermija, antifosfolipidni sindrom, Behçetova bolezen, dermatomiozitis);
- **Infekcijske bolezni:**
  - virusne (herpes simpleks, bolezen rok, nog in ust),
  - bakterijske (ektima, erizipel, nekrotizirajoči fasciitis, kožna tuberkuloza, kronične piodermije, sifilis, mehki čankar, venerični limfogranulom, ingvinalni granulom),
  - parazitske (kožna lišmanioza),
  - glivične (globoke mikoze);
- **Vaskularne bolezni in vaskulopatije** (alergijski vaskulitis, granulomatoza s poliangiitisom, eozinofilna granulomatoza s poliangiitisom, nodozni poliarteritis, velikocelični arteritis, Takayasujev arteritis, livedoidni vaskulitis, obliterantni trombangitis);
- **Presnovne bolezni** (nekrobioza lipoidika, kalcifilaksa, krioglobulinemija, kriofibrinogenemija, avitaminoze);
- **Neoplazme** (bazalnocelični karcinom, ploščatocelični karcinom, Marjolinova razjeda, melanom, Kaposijev sarkom, Pagetova bolezen, kožne metastaze);
- **Zunanji dejavniki** (radiodermatitis);

- **Psihiatrične motnje** (arteficialni dermatitis);
- **Reakcije na zdravila** (Stevens-Johnsonov sindrom, toksična epidermalna nekroliza);
- **Drugo** (pioderma gangrenozum, paraneoplastični sindrom, histiocitoza Langerhansovih celic, bela atrofija, lihen planus, Reiterjev sindrom, Crohnova bolezen, sarkoidoza).

OPOZORILNI ZNAKI IN DIAGNOSTIČNI PRISTOP PRI ATIPIČNIH RANAH

Na atipično rano je treba pomisliti, kadar se rana kljub ustrezni lokalni oskrbi ne celi, se hitro širi ali se pojavi na neobičajnem mestu, kadar ima nenavadno dno ali robove, satelitske kožne spremembe, izrazit izloček ali neprijeten vonj oziroma kadar je bolečina nesorazmerna z videzom rane. Takšne značilnosti zahtevajo ponovni razmislek o etiologiji rane in izključitev vnetnih, vaskulitičnih, infekcijskih, malignih, hematoloških, presnovnih ali z zdravili povzročenih vzrokov. Sodobni pristop poudarja, da lokalna oskrba ne more biti uspešna brez hkratnega prepoznavanja in zdravljenja osnovnega vzroka rane (Becker et al., 2024; European Wound Management Association, 2019; Janowska et al., 2019).

Diferencialna diagnostika je pri atipičnih ranah ključna, saj lahko posnemajo pogostejše kronične rane, kot so venske, arterijske in diabetične razjede ter razjede zaradi pritiska. Zamuda pri prepoznavi osnovnega vzroka lahko vodi v neustrezno zdravljenje, podaljšano celjenje, napredovanje bolezni in večje tveganje za zaplete. Pri sumu na atipično rano je zato potrebna zgodnja specialistična obravnava, ki lahko vključuje dermatološki pregled, mikrobiološke preiskave, laboratorijsko diagnostiko, oceno prekrvitve in po potrebi histopatološko diagnostiko z biopsijo. Celostna ocena mora vključevati tudi vpliv rane na bolečino, funkcionalnost, kakovost življenja in sodelovanje pacienta pri zdravljenju (Becker et al., 2024; European Wound Management Association, 2019; Janowska et al., 2019).

Biopsija je pomembna pri ranah z nejasno etiologijo, netipičnim videzom, hitrim napredovanjem, trdovratnim neceljenjem ali sumom na maligno, vnetno, vaskulitično ali infekcijsko ozadje. Pri piodermi gangrenozum je potrebna posebna previdnost, saj diagnoza temelji predvsem na klinični presoji in izključevanju drugih vzrokov, histopatološki izvid pa ni vedno specifičen. Poškodba kože ali agresiven kirurški poseg lahko pri tej bolezni sproži patergijo, tj. nastanek nove lezije ali poslabšanje obstoječe razjede na mestu poškodbe kože. Zato mora biti odločitev o biopsiji, debridementu ali kirurškem posegu skrbno premišljena in usklajena s specialistom dermatologom (Chen et al., 2023; Leiphart et al., 2018; Vu et al., 2023).

Previdno pri biopsiji in debridementu

Pri diagnostično nejasnih ranah je pomembno:

- biopsijo načrtovati premišljeno in v skladu s klinično sliko;
- pri sumu na piodermo gangrenozum upoštevati možnost patergije;
- izogibati se agresivnemu debridementu brez jasne indikacije;
- pri akutnem vaskulitisu ravnati posebej previdno;
- odločitev uskladiti s specialistom dermatologom.

Bolečina ima pri atipičnih ranah pomembno diagnostično vrednost. Nesorazmerna, hitro naraščajoča ali težko obvladljiva bolečina lahko opozarja na vnetno, vaskulitično, ishemično, infekcijsko ali maligno etiologijo in zahteva dodatno klinično presojo. Redno ocenjevanje bolečine je zato sestavni del spremljanja rane, hkrati pa omogoča pravočasno prilagajanje lokalne oskrbe, izbire oblog in analgetične podpore (European Wound Management Association, 2019; Janowska et al., 2019).

KLINIČNI ZNAKI ZA HITRO OZIROMA NUJNO NAPOTITEV

Pri pacientu z atipično rano je potrebna hitra klinična presoja in po potrebi nujna napotitev, kadar se rana hitro širi, se nenadoma poglobi, nastane nekroza, se pojavi izrazito povečanje bolečine ali je bolečina nesorazmerna z lokalnim videzom rane. Takšna klinična slika lahko kaže na hitro napredujočo okužbo, ishemijo, vaskulitis ali drugo resno etiologijo, zato zahteva takojšnjo ponovno oceno in specialistično obravnavo (European Wound Management Association, 2019; Janowska et al., 2019; National Institute for Health and Care Excellence, 2020).

Znaki sistemske okužbe, kot so povišana telesna temperatura, mrzlica, splošna prizadetost, zmedenost, tahikardija ali hitro poslabšanje splošnega stanja, zahtevajo takojšnje ukrepanje. Pri okuženi rani je treba pozorno spremljati širjenje rdečine ali otekline preko robov rane, lokalno toploto, povečano bolečino, gnojen izloček in neprijeten vonj. Prepoznavanje okužbe je pri tej skupini ran zahtevnejše, saj lahko vnetno pogojene oblike, zlasti pioderma gangrenozum in vaskulitisi, klinično posnemajo okužbo, medtem ko je pri nekaterih vaskulopatijah in nekrotičnih ranah tveganje za pravo okužbo večje. Zato je pomembno razlikovati med vnetjem, kolonizacijo in klinično okužbo ter ukrepanje prilagoditi klinični sliki pacienta. Antibiotično zdravljenje je utemeljeno ob kliničnih znakih okužbe, ne pa zgolj zaradi kolonizacije rane z mikroorganizmi (International Wound Infection Institute, 2022; Isoherranen et al., 2026; National Institute for Health and Care Excellence, 2020).

Sum na nekrotizirajočo okužbo mehkih tkiv je nujno stanje. Opozorilni znaki so hitro napredovanje sprememb, huda bolečina, ki je nesorazmerna z vidnimi kožnimi spremembami, oteklina, eritem, občutljivost, kožne nekroze, mehurji, krepitacije, sistemska prizadetost ali znaki sepse. Pri takem sumu dodatne preiskave ne smejo odložiti obravnave, saj zgodnja prepoznava, antibiotično zdravljenje in kirurška oskrba pomembno vplivajo na izid (Jones & Drew, 2024; Zhou et al., 2025).

Hitra napotitev je potrebna tudi pri sumu na kritično ishemijo, vaskulitis, maligno rano, krvavitev iz neoplastične razjede, osteomielitis, hitro napredovanje razjede pri imunsko oslabljenem pacientu ali pacientu s sladkorno boleznijo ter pri ranah, ki se kljub ustrezni obravnavi ne izboljšajo v pričakovanem času. Pri diagnostično nejasnih ali kompleksnih ranah je potrebna interdisciplinarna obravnava, ki lahko vključuje dermatologa, žilnega specialista, infektologa, onkologa, hematologa, specialista za rane in medicinsko sestro z dodatnim znanjem s področja oskrbe ran (Altman et al., 2022; European Wound Management Association, 2019; National Institute for Health and Care Excellence, 2020).

Pri zdravstveni negi je pomembno, da medicinska sestra pravočasno prepozna klinične znake poslabšanja, jih jasno dokumentira in o njih obvesti zdravnika oziroma sproži dogovorjeno pot napotitve v ustanovi. Hitro prepoznavanje poslabšanja ter sistematično spremljanje bolečine, izločka, vonja, robov rane, kože v okolici rane in splošnega stanja pacienta pomembno prispevata k varnosti pacienta ter zmanjšanju tveganja za zaplete (International Wound Infection Institute, 2022; Pokorná & Leaper, 2015).

Rdeče zastavice za nujno napotitev

Nujno ukrepanje je potrebno ob:

- hitrem širjenju ali nenadnem poglabljanju rane;
- nastanku nekroze, mehurjev ali izrazitega vnetja;
- hudi ali nesorazmerni bolečini;
- znakih sistemske okužbe ali sepse;
- sumu na nekrotizirajočo okužbo, kritično ishemijo, maligno rano ali krvavitev iz neoplastične razjede.

Pri obravnavi atipičnih ran je treba jasno razlikovati med samostojnimi intervencijami zdravstvene nege, sodelovalnimi aktivnostmi in zdravniškimi diagnostično-terapevtskimi postopki. V samostojno področje zdravstvene nege sodijo sistematično opazovanje in ocenjevanje rane, spremljanje bolečine, izločka, vonja, robov rane, kože v okolici rane in

splošnega stanja pacienta, izvajanje dogovorjene lokalne oskrbe, zdravstvena vzgoja ter natančno dokumentiranje ugotovitev. Sodelovalna obravnava vključuje pravočasno obveščanje zdravnika o poslabšanju, pripravo pacienta na diagnostične postopke, sodelovanje pri odvzemu kužnin ali izvedbi preiskav po naročilu ter usklajevanje nadaljnje napotitve. Zdravniška oziroma specialistična presoja je potrebna pri odločitvah o biopsiji, sistemskem zdravljenju, antibiotični terapiji, kirurškem posegu, imunosupresivnem zdravljenju in drugih etiološko usmerjenih postopkih. Takšno razmejevanje je skladno s sodobnim pristopom, ki poudarja etiološko usmerjeno zdravljenje, timsko obravnavo, obvladovanje bolečine in aktivno vključevanje pacienta (Altman et al., 2022; Becker et al., 2024; European Wound Management Association, 2019; Janowska et al., 2019).

Za atipične rane so značilni netipično dno, robovi in spremembe kože v okolici rane. Klinična slika je povezana z različnimi etiološkimi dejavniki (slika 1). Dno rane je pogosto bujno ali vegetativno, s hipergranulacijskim ali nekrotičnim tkivom. Robovi so lahko ugreznjeni ali privzdignjeni, koža v okolici rane pa vneta ali s pridruženimi satelitskimi lezijami (Janowska et al., 2019).



Slika 1: (A) pioderma gangrenozum (vnetna razjeda), (B) kalcifilaksa (vaskulopatija), (C) adamantinom (neoplastična razjeda), (D) mikobakterioza (infekcijska razjeda), (E) razjeda, povzročena s hidroksisečnino, (F) razjeda, povzročena s heroinom. Vir: Janowska et al. (2019).

LOKALNA OSKRBA ATIPIČNIH RAN

Pred začetkom zdravljenja je potrebna celostna klinična ocena pacienta z atipično rano, ki vključuje oceno splošnega stanja, značilnosti rane, kože v njeni okolici in opredelitev najverjetnejše etiologije. Redno prevezovanje z aseptično tehniko je pomembno za preprečevanje okužb in dodatnih poškodb tkiva. Pomembna je tudi zdravstvena vzgoja pacienta, ki vključuje navodila o prehrani, gibanju, opuščanju kajenja in drugih dejavnikih zdravega življenjskega sloga (Jelen, 2024).

Pri pacientu ocenjujemo prekrvitev, bolečino in dejavnike, ki vplivajo na celjenje rane, vključno s prehranskim stanjem. Ocenimo tudi rano, zlasti njeno velikost, globino, dno, izloček, vonj, kožo v okolici rane in morebitne znake okužbe. Ocenjevanje izvajamo redno, praviloma tedensko. Če izboljšanja ni, je potrebna napotitev k specialistu (European Wound Management Association, 2019).

Spremljanje napredka mora biti sistematično in primerljivo med posameznimi obravnavami. V dokumentacijo je treba dosledno zapisovati lokacijo, velikost, globino, dno rane, robove, kožo v okolici rane, količino in značilnosti izločka, vonj, bolečino, znake okužbe, uporabljeno oblogo, pogostost prevez ter odziv rane na zdravljenje. Standardizirano ocenjevanje in dokumentiranje izboljšujeta kontinuiteto oskrbe, omogočata pravočasno zaznavanje poslabšanja ter podpirata odločanje o napotitvi k specialistu. Kadar se uporablja fotografiranje ran, mora biti izvedeno po lokalnih pravilih ustanove ter ob upoštevanju varstva osebnih podatkov, privolitve pacienta in standardiziranega načina fotografiranja (Pokorná & Leaper, 2015; Rennert et al., 2009).

Kaj mora vsebovati dokumentiranje rane?

Dokumentiranje naj vključuje:

- lokacijo, velikost in globino rane;
- opis dna, robov in kože v okolici rane;
- količino in značilnosti izločka ter morebiten vonj;
- oceno bolečine in znake okužbe;
- uporabljeno oblogo, pogostost prevez, odziv na zdravljenje in spremembe splošnega stanja pacienta.

Lokalno zdravljenje atipičnih ran temelji na načelu vlažnega celjenja in individualnem obvladovanju prisotnih simptomov. Pomembno je, da je odstranjevanje oblog atravmatsko in za pacienta čim manj boleče (Jelen, 2024).

Obravnava atipičnih ran je praviloma interdisciplinarna. Glede na etiologijo in klinično sliko lahko vključuje dermatologa, specialista za rane, žilnega specialista, infektologa, onkologa, hematologa, dietetika, fizioterapevta in medicinsko sestro z dodatnim znanjem s področja oskrbe ran. Takšen pristop omogoča usklajeno diagnostiko, zdravljenje osnovne bolezni, varno lokalno oskrbo, obvladovanje bolečine, prehransko podporo, vključevanje pacienta in kontinuirano spremljanje. Pri atipičnih ranah je ključno, da lokalna oskrba podpira etiološko zdravljenje osnovnega vzroka rane, ne pa da ga nadomešča (Becker et al., 2024; European Wound Management Association, 2019; Janowska et al., 2019).

Vloga medicinske sestre je predvsem v varnem izvajanju predpisane lokalne oskrbe, stalnem spremljanju odziva rane na zdravljenje, prepoznavanju odstopanj od pričakovanega poteka celjenja in zagotavljanju kontinuitete obravnave. Medicinska sestra ne postavlja etiološke diagnoze in ne odloča samostojno o sistemskem zdravljenju, vendar ima pomembno odgovornost pri zgodnjem zaznavanju sprememb, ki zahtevajo ponovno zdravniško presojo. Takšno razmejevanje odgovornosti zmanjšuje tveganje za neustrezno obravnavo, hkrati pa krepi varnost pacienta in kakovost interdisciplinarnega dela (Altman et al., 2022; International Wound Infection Institute, 2022; Pokorná & Leaper, 2015).

Psihosocialni vidik je pri pacientih z atipičnimi ranami pomemben del zdravstvene nege. Dolgotrajno celjenje, bolečina, neprijeten vonj, izloček, omejena gibljivost in vidnost rane lahko vplivajo na samopodobo, socialne odnose, vsakodnevne aktivnosti in sodelovanje pri zdravljenju. Pacientu je treba omogočiti razlago poteka zdravljenja, vključevanje v odločitve, podporo pri obvladovanju simptomov in po potrebi dodatno psihosocialno pomoč. Pri kroničnih ranah je slabša kakovost življenja povezana z bolečino, omejitvami pri vsakodnevnih

dejavnostih, zmanjšano samopodobo, občutkom sramu, umikom iz socialnih stikov in socialno izolacijo, zato mora biti obravnava usmerjena tudi v ohranjanje pacientovega dostojanstva in kakovosti življenja (European Wound Management Association, 2019; Palomar-Albert et al., 2025).

Čiščenje ran

Čiščenje rane zmanjšuje možnost okužbe in podpira celjenje. Učinkovito čiščenje vključuje temeljito odstranitev suhih in odmrlih delcev kože, saj posušen izloček iz rane in njene okolice ter devitalizirana koža povečujejo tveganje za okužbo. Fiziološka raztopina je primerna za čiščenje večine ran. Komercialna čistila za rane večinoma pomagajo nadzorovati rast bakterij in gliv, zato imajo prednost pri koloniziranih in okuženih ranah (Janowska et al., 2019). Atipične rane lahko čistimo z vodikovim peroksidom, jodom, kalijevim permanganatom, klorheksidinom, fiziološko raztopino in vodo. Za odstranjevanje odmrlega tkiva lahko uporabimo avtolitično čiščenje s hidrogeli ali proteolitičnimi encimi, možna pa je tudi uporaba ličink. Aktivnega debridementa ne smemo izvajati pri akutnem vaskulitisu ali piodermi gangrenozum (European Wound Management Association, 2019).

Lokalni kortikosteroidi

Za atipične rane je značilen pretiran vnetni odziv z večjim številom vnetnih celic, kot so nevtrofilci, limfociti in makrofagi. Rana zato pogosto vztraja v vnetni fazi, za katero so značilne povišane vrednosti citokinov in reaktivnih kisikovih spojin. Uporaba lokalnih kortikosteroidov je zato lahko koristna pri zdravljenju teh ran. Pri piodermi gangrenozum se lokalni kortikosteroidi lahko uporabljajo samostojno ali v kombinaciji z antibiotiki oziroma protiglivičnimi zdravili (European Wound Management Association, 2019).

Obloge

Lokalni pristop k oskrbi rane temelji na načelih priprave dna rane. Izbira obloge je odvisna od značilnosti tkiva in robov rane, količine izločka ter prisotnosti okužbe ali vnetja. Zaščita kože v okolici rane pred poškodbami je pomemben del celostne oskrbe ran (Janowska et al., 2019).

Pri izbiri oblog je treba upoštevati naslednje ključne vidike (European Wound Management Association, 2019):

- spodbujanje vlažnega okolja za celjenje ran;
- oskrbo rane glede na prisotne vrste tkiva (nekroza, fibrin, granulacija, epitelijsko tkivo);
- oskrbo izločka iz rane;
- obvladovanje okužbe;

- spodbujanje hemostaze, če je prisotna krvavitev;
- zmanjševanje neprijetnega vonja;
- zaščito kože v okolici rane;
- atravmatsko menjavo obloge;
- udobje in estetsko sprejemljivost za pacienta.

Pri oskrbi atipičnih ran uporabljamo naslednje obloge (European Wound Management Association, 2019):

- Hidrogeli
- Alginati
- Pene
- Hidrokoloidi
- Vlaknaste obloge
- Hidropolimeri
- Visoko vpojne obloge
- Neadherentne obloge
- Polimerne membranske obloge
- Poliuretanski film
- Obloge z antiseptiki
- Zdravljenje ran z negativnim tlakom (NPWT)

Sistemsko zdravljenje in lokalna oskrba atipičnih ran sta prikazana v tabeli 1.

Tabela 1: Sistemsko in lokalno zdravljenje atipičnih ran (Janowska et al., 2019)

Etiologija	Lokalno zdravljenje/oskrba	Sistemsko zdravljenje
Vnetne razjede	Neadherentne obloge, avtolitični in encimski debridement, vpojne obloge, anestetična krema, kompresijski povoji	Kortikosteroidi, imunosupresivi, biološka zdravila

Etiologija	Lokalno zdravljenje/oskrba	Sistemsko zdravljenje
Vaskulopatije	Neadherentne obloge, avtolitični in encimski debridement, vpojne obloge, kompresijsko povijanje	Antikoagulanti, antitrombociti, pentoksifilin
Neoplastične razjede	Kirurgija, radioterapija, elektrokemoterapija, obloge, izbrane glede na dno rane, izloček, vonj, bolečino in krvavitev v okviru paliativne oskrbe	Adjuvantne in neoadjuvantne terapije
Hematološke razjede	Neadherentne obloge, encimski in avtolitični debridement, vpojne obloge	Hidroksiurea, transfuzija krvi, hiperbarična terapija
Razjede, povzročene z okužbo	Obloge z antiseptiki (s srebrom, s PHMB*, z jodom), sekundarne obloge	Antibiotiki, antimikotiki, antiparazitiki
Razjede, ki jih povzroča hidroksiurea	Obloge glede na dno rane, kompresijsko povijanje	Suspenzija ali zamenjava zdravila, prostaglandin E_1, pentoksifilin
Razjede, ki jih povzroča heroin	Obloge z antiseptiki (s srebrom, s PHMB*, z jodom) oziroma obloge glede na dno rane, kompresijski povoji po potrebi	Antibiotiki

Opomba: PHMB = poliheksametilen bigvanid.

Menjava oblog lahko povzroči zmerno do hudo bolečino, zlasti pri vnetnih razjedah, vaskulopatijah in hematoloških razjedah. Neadherentne obloge, lokalni anestetiki ter protibolečinska in lokalna protivnetna mazila lahko izboljšajo obvladovanje bolečine in kakovost življenja pacienta. Avtolitični ali encimski debridement omogoča atravmatsko zmanjšanje fibrinskih oblog na rani. Cilj paliativne oskrbe maligne rane je nadzor nad napredovanjem bolezni ter izboljšanje kakovosti življenja z obvladovanjem izločka, neprijetnega vonja, bolečine in krvavitve z ustrezno izbiro oblog. Obloge z antiseptiki, vključno s tistimi, ki vsebujejo srebro, jod ali poliheksametilen bigvanid (PHMB), se uporabljajo lokalno za nadzor okužbe (Janowska et al., 2019; Jelen, 2024).

Hematološke razjede so pogosto odporne na standardne oblike zdravljenja. Priporočata se avtolitični in encimski debridement ter uporaba neadherentnih oblog. V literaturi so opisani tudi atravmatski debridement, uporaba bioloških oblog, kožnih nadomestkov ter sistemskega prostaglandina E1 in pentoksifilina. Pri heroinskih razjedah se za preprečevanje bakterijske superinfekcije prednostno uporabljajo protimikrobne obloge. Kompresijsko povijanje pospešuje celjenje vnetnih razjed, vaskulopatij in heroinskih razjed ter pomaga obvladovati osnovne poškodbe žil. Kompresija lahko prispeva tudi k zmanjšanju potrebe po dolgotrajnem zdravljenju s sistemskimi kortikosteroidi (Janowska et al., 2019; Jelen, 2024).

Ključna sporočila za prakso

Pri atipičnih ranah je pomembno:

- zgodnje prepoznavanje netipičnih značilnosti rane;
- pravočasna etiološka diagnostika in specialistična presoja;
- interdisciplinarna obravnava in varna lokalna oskrba;
- dosledno spremljanje bolečine, izločka, vonja in sprememb rane;
- natančno dokumentiranje ter aktivno vključevanje pacienta v zdravljenje.

ZAKLJUČEK

Atipične rane predstavljajo klinično in organizacijsko zahteven izziv sodobne zdravstvene nege, saj pogosto odražajo kompleksna sistemska obolenja, imajo netipično klinično sliko ter so povezane z dolgotrajnim, bolečim in nepredvidljivim potekom celjenja. Ključnega pomena sta pravočasno prepoznavanje sumljivih značilnosti rane in zgodnja napotitev pacienta k ustreznemu specialistu, saj zamude pri diagnosticiranju pomembno podaljšujejo zdravljenje in poslabšujejo izid obravnave. Naloge zdravstvene nege morajo biti jasno umeščene v interdisciplinarni proces: medicinska sestra sistematično spremlja pacienta in rano, izvaja dogovorjeno lokalno oskrbo, dokumentira spremembe in pravočasno opozori na poslabšanje, etiološka diagnostika in sistemsko zdravljenje pa ostajata v pristojnosti zdravnika oziroma ustreznega specialista. Sodobna obravnava dodatno poudarja obvladovanje bolečine, vključevanje pacienta, trajno zaprtje rane in izboljšanje kakovosti življenja (Altman et al., 2022; Becker et al., 2024; European Wound Management Association, 2019; Janowska et al., 2019).

Uspešna obravnava pacienta z atipično rano temelji na celostni in individualizirani zdravstveni negi, ki vključuje temeljito oceno pacienta, rane in kože v njeni okolici, ustrezno lokalno

oskrbo, obvladovanje bolečine ter preprečevanje zapletov. Pomembno vlogo ima tudi zdravstvena vzgoja pacienta, zlasti na področju prehrane, življenjskega sloga in sodelovanja pri zdravljenju. Medicinska sestra ima v interdisciplinarnem timu osrednjo vlogo, saj s strokovnim znanjem, opazovanjem in kontinuirano oskrbo bistveno prispeva k varni, učinkoviti in dostojanstveni obravnavi pacienta ter izboljšanju kakovosti njegovega življenja.

VPRAŠANJA ZA RAZMISLEK

1. Zakaj je pri atipičnih ranah pred začetkom lokalnega zdravljenja nujna natančna etiološka obravnava in kakšne so lahko posledice, če je spregledana?
2. Kako lahko ustrezna ocena rane ter pravilna izbira oblog in lokalne oskrbe vplivata na potek celjenja atipične rane in preprečevanje zapletov?
3. Kako lahko individualizirana zdravstvena nega in ustrezna lokalna oskrba zmanjšata bolečino ter izboljšata kakovost življenja pacienta z atipično rano?

LITERATURA

1. Altman, I. A., Tsoukas, M. M., Nickles, M. A., Ennis, W. J., & Sweiss, N. (2022). Atypical ulcers: A stepwise approach for clinicians. *Wounds*, *34*(10), 236–244. https://doi.org/10.25270/wnds/21060
2. Becker, S. L., Kody, S., Fett, N. M., Hines, A., Alavi, A., & Ortega-Loayza, A. G. (2024). Approach to the atypical wound. *American Journal of Clinical Dermatology*, *25*(4), 559–584. https://doi.org/10.1007/s40257-024-00865-0
3. Chen, B., Li, W., & Qu, B. (2023). Practical aspects of the diagnosis and management of pyoderma gangrenosum. *Frontiers in Medicine*, *10*, Article 1134939. https://doi.org/10.3389/fmed.2023.1134939
4. European Wound Management Association. (2019). *Atypical wounds: Best clinical practice and challenges*. *Journal of Wound Care*, *28*(Suppl. 6), S1–S92. https://doi.org/10.12968/jowc.2019.28.Sup6.S1
5. International Wound Infection Institute. (2022). *Wound infection in clinical practice: Principles of best practice* (3rd ed.). Wounds International. https://woundsinternational.com/consensus-documents/wound-infection-in-clinical-practice-principles-of-best-practice/
6. Isoherranen, K., Atkin, L., Ciprandi, G., Gonçalves, V., Lázaro-Martínez, J. L., Ousey, K., & Probst, S. (2026). Local wound infection fact sheets. *Journal of Wound Management*, *27*(1 Suppl. 2), S1–S31. https://doi.org/10.35279/jowm2026.27.01.sup02
7. Janowska, A., Dini, V., Oranges, T., Iannone, M., Loggini, B., & Romanelli, M. (2019). Atypical ulcers: Diagnosis and management. *Clinical Interventions in Aging*, *14*, 2137–2143. https://doi.org/10.2147/CIA.S231896
8. Jelen, A. (2024). Uporaba sodobnih oblog in pomen prehrane pri atipičnih ranah. V A. Jelen (ur.), *Dermatovenerologija v Sloveniji danes – sodobni pristopi in izzivi: Zbornik prispevkov z recenzijo* (str. 29–38). Zbornica zdravstvene in babiške nege Slovenije – Zveza strokovnih društev medicinskih sester, babic in zdravstvenih tehnikov Slovenije; Sekcija medicinskih sester in

zdravstvenih tehnikov v dermatovenerologiji. https://www.zbornica-zveza.si/wp-content/uploads/2024/04/SEKCIJA-V-DERMATOLOGIJI-2024.pdf
9. Jones, E. J., & Drew, P. J. (2024). Assessment and management of necrotizing fasciitis. *British Journal of Surgery*, *111*(9), znae204. https://doi.org/10.1093/bjs/znae204
10. Kolić, M., & Šitum, M. (2012). Definicija i podjela atipičnih rana. *Acta Medica Croatica*, *66*(Suppl. 1), 5–11. https://hrcak.srce.hr/file/143681
11. Leiphart, P. A., Lam, C. C., & Foulke, G. T. (2018). Suppression of pathergy in pyoderma gangrenosum with infliximab allowing for successful tendon debridement. *JAAD Case Reports*, *4*(1), 98–100. https://doi.org/10.1016/j.jdcr.2017.08.009
12. National Institute for Health and Care Excellence. (2020). *Leg ulcer infection: Antimicrobial prescribing* (NICE Guideline NG152). https://www.nice.org.uk/guidance/ng152
13. Palomar-Albert, D., Zamora-Ortiz, J., Palomar-Llatas, F., Escudero-Martínez, M., Naranjo-Cuellar, A., & Pastor-Orduña, M. I. (2025). Longitudinal observational study on quality of life in patients with chronic wounds using DLQI and EQ-5D. *Medicina*, *61*(5), Article 907. https://doi.org/10.3390/medicina61050907
14. Pokorná, A., & Leaper, D. (2015). Assessment and documentation of non-healing, chronic wounds in inpatient health care facilities in the Czech Republic: An evaluation study. *International Wound Journal*, *12*(2), 224–231. https://doi.org/10.1111/iwj.12372
15. Rennert, R., Golinko, M., Kaplan, D., Flattau, A., & Brem, H. (2009). Standardization of wound photography using the wound electronic medical record. *Advances in Skin & Wound Care*, *22*(1), 32–38. https://doi.org/10.1097/01.ASW.0000343718.30567.cb
16. Vu, M. L. D., Lin, F. E., Ashcroft, C. R., Van Der Veer, S. J., & Hall, J. R. (2023). A diagnostic dilemma: Atypical systemic pyoderma gangrenosum. *Cureus*, *15*(5), Article e38763. https://doi.org/10.7759/cureus.38763
17. Zhou, L., Li, H., Luo, G., & CANF Expert Group. (2025). Consensus on the diagnosis and treatment of adult necrotizing fasciitis (2025 edition). *Burns & Trauma*, *13*, tkaf031. https://doi.org/10.1093/burnst/tkaf031

TIMERS KONCEPT KOT VODILO PRI UPORABI OBLOG V OSKRBI KRONIČNE RANE

Anita Jelen, dipl. m. s., mag. zdr. nege, ET, QM

Dermatovenerološka klinika, Univerzitetni klinični center Ljubljana

UVOD

Sodobna obravnava kroničnih ran temelji na razumevanju, da samo prekrivanje rane z oblogo ni dovolj. Uspešno zdravljenje zahteva sistematično prepoznavanje ovir za celjenje, obvladovanje etioloških dejavnikov in izbor obloge, ki podpira cilje zdravljenja v posamezni fazi celjenja. Namen prispevka je predstaviti koncept TIMERS kot klinični okvir za presojo kronične rane ter prikazati, kako posamezne komponente koncepta usmerjajo izbiro sodobnih oblog za rane. Pri težko zaceljivih ranah je treba hkrati obravnavati več dejavnikov, kot so viabilnost tkiva, vnetje oziroma okužba, ravnovesje vlage, rob rane, regeneracija in socialni dejavniki, saj prav njihova medsebojna povezanost pomembno vpliva na izid zdravljenja (Atkin et al., 2019). Izbira obloge zato ne sme biti rutinska, temveč mora izhajati iz vrste rane, količine eksudata, prisotnosti okužbe, faze celjenja, stanja okolne kože in značilnosti pacienta (Lagoa et al., 2024; Nguyen et al., 2023).

Prvotni model TIME je bil razvit kot strukturiran pristop k pripravi dna rane in vključuje štiri ključne komponente: Tissue (tkivo), Infection/Inflammation (okužba/vnetje), Moisture balance (ravnovesje vlage) in Edge (rob rane). Kasneje je bil model nadgrajen v TIMERS, pri čemer sta bila dodana še Repair/Regeneration (obnova oziroma regeneracija tkiva) in Social factors (socialni dejavniki). Do nadgradnje je prišlo zato, ker zgolj lokalna ocena dna rane ne pojasni vseh razlogov za zastoj celjenja, zlasti pri težko zaceljivih ranah. Dodani komponenti opozarjata, da je treba ob lokalni oskrbi razmišljati tudi o strategijah za pospešitev obnove oziroma regeneracije tkiva ter o dejavnikih, kot so razumevanje navodil, sodelovanje pri zdravljenju, bolečina, čustveno breme in socialne okoliščine pacienta (Atkin et al., 2019).

TIMERS torej ni le kontrolni seznam za izbiro obloge, temveč klinični okvir za pripravo dna rane in pregled vseh vzrokov, zaradi katerih se rana ne celi po pričakovanju. Rano, ki se po štirih tednih dobre standardne oskrbe ne zmanjša za približno 40–50 %, moramo obravnavati kot težko zaceljivo in razmisliti o spremembi strategije zdravljenja oziroma napotitvi k

specialistu (Atkin et al., 2019). To neposredno vpliva tudi na izbiro oblog, saj mora ta slediti klinični oceni in ne rutinskim postopkom.

Zakaj TIMERS?

- TIMERS ni le razširjen seznam elementov za oceno rane, temveč klinični okvir za odločanje.
- Medicinsko sestro usmerja k povezovanju lokalne ocene dna rane, etiologije, pacientovih dejavnikov in odziva na zdravljenje.
- Pred izbiro obloge se vprašamo: kateri problem v rani želimo z oblogo rešiti, na primer suho dno rane, čezmeren eksudat, okužbo ali zaščito novonastalega tkiva?

TIMERS KONCEPT IN IZBIRA OBLOG

T – Tissue management (oskrba tkiva oziroma identifikacija tkiva)

Učinkovito celjenje se začne z oceno tkiva v dnu rane in odstranitvijo neživega tkiva z ustrezno metodo debridementa. Odstranitev nekrotičnega ali fibrinskega tkiva zmanjšuje ovire za celjenje, omogoča boljšo oceno globine in obsega rane ter pripravi dno rane za nastanek zdravega granulacijskega tkiva (Atkin et al., 2019; International Wound Infection Institute [IWII], 2022).

Prvi korak v modelu TIMERS je ocena, ali je v rani prisotno vitalno oziroma nevitalno tkivo. Nekroze in fibrinsko tkivo predstavljajo oviro za celjenje, ker povečujejo mikrobno breme in preprečujejo nastanek zdravega granulacijskega tkiva. Hidrogeli so uporabni zaradi visoke vsebnosti vode, zmožnosti rehidracije tkiva in podpore avtolitičnemu debridementu, kar je klinično pomembno predvsem pri ranah s suhimi nekrozami ali ranah, obloženih z vlažno nekrozo in fibrinom. Hidrogeli obenem omogočajo dobro biokompatibilnost, lažje odstranjevanje nevitalnega tkiva in podporo migraciji celic (Lagoa et al., 2024; Alberts et al., 2025). Tudi hidrokoloidi spodbujajo avtolitični debridement ter podpirajo angiogenezo, sintezo kolagena in epitelizacijo, zato so lahko koristni pri površinskih in neokuženih ranah (Lagoa et al., 2024).

V praksi to pomeni, da so v komponenti T primerne predvsem tiste obloge, ki pomagajo odstraniti nevitalne strukture ali pripraviti dno rane za nadaljnjo fazo celjenja. Pomembno pa je, da se izbira ne opira le na videz rane, temveč na širšo etiološko presojo. TIMERS poudarja, da je lokalna oskrba učinkovita samo, če je hkrati obravnavana tudi osnovna patologija rane in določen jasen cilj zdravljenja (Atkin et al., 2019).

Klinično vprašanje pri komponenti T

- Pri oceni tkiva se vprašamo, ali obloga res prispeva k pripravi dna rane za celjenje.
- Hidrogel ali hidrokoloid lahko podpira avtolitični debridement, vendar obloga ne nadomesti strokovne presoje o ustrezni metodi debridementa.
- Če v rani vztrajajo nekroze, fibrin ali slabo granulacijsko tkivo, je treba ponovno oceniti cilj oskrbe, etiologijo rane in potrebo po dodatnih ukrepih.

I – Inflammation/Infection (vnetje, okužba in biofilm)

Komponenta I vključuje prepoznavanje lokalnega ali širšega vnetja, okužbe in biofilma, ki je pogosto povezan s kroničnimi, težko zaceljivimi ranami. Posodobljeni dokument International Wound Infection Institute poudarja, da sta pravočasno prepoznavanje znakov okužbe in biofilma ter razumna uporaba lokalnih antimikrobnih sredstev ključna elementa učinkovite in varne oskrbe ran (IWII, 2022). Antimikrobne obloge so zato indicirane predvsem pri kliničnih znakih okužbe, povečanem mikrobnem bremenu ali visokem tveganju za okužbo, ne pa kot rutinska izbira pri vseh kroničnih ranah. Pri njihovi uporabi je potrebna redna ponovna presoja učinka in prenehanje uporabe, kadar klinična indikacija ni več prisotna (IWII, 2022; Nguyen et al., 2023).

Obloge za rane morajo zagotavljati toplo in vlažno okolje, zmanjševati kontaminacijo, omogočati odvajanje eksudata in ohranjati primerno ravnovesje vlage. Pri tem cilj ni, da bi vsako rano zdravili z antimikrobnimi oblogami, temveč da izberemo rešitev, ki sledi klinični oceni vnetja in okužbe ter ne povzroča dodatne poškodbe tkiva (Nguyen et al., 2023; Lagoa et al., 2024). Zato TIMERS v komponenti I ne pomeni le izbire antimikrobne obloge, ampak tudi redno ponavljajočo se oceno dna rane in presojo, ali je lokalni pristop zadosten.

Kdaj antimikrobna obloga?

- Antimikrobna obloga je smiselna ob kliničnih znakih okužbe, povečanem mikrobnem bremenu, sumu na biofilm ali visokem tveganju za okužbo.
- Njena uporaba naj bo časovno omejena in vedno povezana s ponovno oceno rane.
- Ko se znaki okužbe zmanjšajo, je smiselno razmisliti o prehodu na oblogo, ki podpira naslednji cilj zdravljenja, na primer uravnavanje eksudata ali epitelizacijo.

M – Moisture balance (ravnovesje vlage)

Ravnovesje vlage ostaja eno osrednjih načel sodobne oskrbe ran. Preveč suho dno rane zavira migracijo celic in epitelizacijo, preveč eksudata pa povzroča maceracijo, poškodbo okolne

kože, večjo koncentracijo vnetnih mediatorjev in slabšo kohezijo novonastalega tkiva. Obloga mora ohranjati vlažno okolje, vendar mora vsrkati odvečen eksudat, zato se pri izbiri oblog odločamo predvsem glede na količino eksudata (Nguyen et al., 2023; Lagoa et al., 2024).

Pri ranah z večjo količino eksudata imajo pomembno vlogo pene, ki združujejo dobro vpojnost, ohranjanje ravnovesja vlage in zaščito dna rane. Pene so posebej učinkovite pri absorpciji eksudata, medtem ko hidrogeli vzdržujejo vlažno okolje pri suhih ranah (Alberts et al., 2025). Superabsorbentne obloge imajo jedro, ki veže velike količine tekočine in jo zadrži tudi pod pritiskom; primerne so za rane z zmernim do močnim izločanjem eksudata, saj imajo visoko sposobnost vpijanja, zmanjšujejo tveganje za iztekanje eksudata ter lahko zmanjšajo pogostost prevez in bolečino ob njih (Veličković et al., 2024).

Komponenta M je zato tesno povezana z izbiro pen, alginatov, hidrofiber ali superabsorbentnih oblog, kadar eksudat ogroža okolno kožo in upočasnjuje celjenje. Kadar je dno rane suho ali obloženo s fibrinom in nekrozami, so primernejše strategije, ki vlago dodajajo, na primer hidrogeli (Lagoa et al., 2024; Nguyen et al., 2023).

Suha ali preveč vlažna rana?

- Pri suhi rani ali rani z nekrozo je cilj dodajanje vlage in podpora avtolitičnemu debridementu.
- Pri zmerno do močno eksudirajoči rani je cilj nadzor eksudata in zaščita okolne kože.
- Primerne izbire so hidrogeli pri suhih ranah ter pene, alginati, hidrofiber ali superabsorbentne obloge pri eksudirajočih ranah.
- Napačna izbira lahko vodi v izsušitev dna rane ali maceracijo okolne kože.

E – Edge (rob rane)

Komponenta E opozarja na pomen ocene roba rane: ali rob napreduje proti sredini, je podminiran, zadebeljen, maceriran ali ne napreduje. Če robovi ne napredujejo, to ni le lokalni problem, temveč pogosto znak, da ena ali več predhodnih komponent TIMERS ni ustrezno obvladanih. V tej fazi je smisel oblog predvsem v tem, da ustvarijo pogoje za epitelizacijo: nadzorujejo vlago, zmanjšujejo vnetje, varujejo novo tkivo in ne poškodujejo rane ob odstranitvi. Polprepustni filmi so primerni pri ranah z malo eksudata ali brez njega in so posebej indicirani v končni fazi celjenja za podporo epitelizaciji. Hidrokoloidi dodatno podpirajo epitelizacijo in angiogenezo (Lagoa et al., 2024).

Za komponento E je zato pomembno, da obloga ne povzroča dodatne travme, ohranja uravnoteženo mikrookolje ter je izbrana glede na dejansko stanje roba rane in okolne kože (Atkin et al., 2019).

R – Repair/Regeneration (obnova oziroma regeneracija tkiva)

Dodana komponenta R usmerja pozornost na vprašanje, kako aktivno podpreti obnovo oziroma regeneracijo tkiva, kadar standardna oskrba ne zadostuje več. Prav na tem področju se v zadnjih letih najhitreje razvijajo nove obloge: hibridni hidrogeli, obloge z vgrajenimi rastnimi dejavniki, večslojne obloge in »pametne« obloge, ki rane ne le pokrivajo, temveč skušajo uravnavati mikrookolje in podpirati obnovo tkiva. Nove generacije hidrogelov vključujejo antimikrobne učinkovine, rastne dejavnike in odzivnost na pH, temperaturo, glukozo ali encime, s ciljem bolj usmerjenega zdravljenja in spodbujanja regeneracije (Alberts et al., 2025).

Kljub velikemu napredku je pomembno ohraniti kritično presojo. Novejše tehnologije so obetavne, vendar se kakovost dokazov med posameznimi vrstami naprednih oblog razlikuje, del dokazov pa še vedno izhaja iz predkliničnih raziskav, manjših kliničnih študij ali heterogenih populacij pacientov (Alberts et al., 2025; Moradifar et al., 2025). Uvajanje naprednih oblog v klinično prakso zato ne sme temeljiti le na tehnološki inovativnosti, temveč na jasni klinični indikaciji, varnosti, dostopnosti, stroškovni upravičenosti in rednem vrednotenju učinka. Komponenta R v klinični praksi pomeni predvsem razmislek, kdaj ob standardni oskrbi in pravilno izbrani oblogi razmisliti o naprednejših rešitvah ali napotitvi v specialistično obravnavo (Atkin et al., 2019).

S – Social factors (socialni in pacientovi dejavniki)

Komponenta S je ena najpomembnejših nadgradenj modela TIME. Vključenost pacienta, njegovo razumevanje navodil, obvladovanje bolečine, kakovost življenja, možnost samooskrbe in socialne okoliščine so ključni dejavniki uspeha oziroma neuspeha celjenja rane. Če pacient ne razume, zakaj ima nameščeno določeno oblogo ali kompresijo, je verjetnost neadherence večja, posledično pa so slabši tudi izidi zdravljenja (Atkin et al., 2019).

Izbira obloge je zato povezana tudi s socialnimi in organizacijskimi okoliščinami oskrbe. Pomembni dejavniki so pogostost prevez, udobje pacienta, prisotnost bolečine ob prevezi, možnost namestitve obloge v domačem okolju in finančna dostopnost. Superabsorbentne obloge lahko zmanjšajo pogostost prevez in bolečino, kar lahko pomembno vpliva na

vsakodnevno življenje pacienta in obremenitev zdravstvene nege (Veličković et al., 2024). Cilj uporabe sodobnih tehnologij sta večje udobje pacienta in individualizirana obravnava, ne le hitrejše celjenje (Moradifar et al., 2025; Alberts et al., 2025).

Ali bo pacient oblogo lahko uporabljal?

- Preverimo, ali pacient razume namen izbrane obloge.
- Ocenimo, ali bo oblogo mogoče varno uporabljati v domačem okolju.
- Upoštevamo pogostost prevez, bolečino, dostopnost materiala in možnost rednega izvajanja oskrbe.
- Klinično ustrezna obloga lahko postane neučinkovita, če pacient nima podpore, znanja ali možnosti za sodelovanje pri oskrbi.

OBLOGE ZA RANE

Obloge za rane lahko razvrstimo po več merilih, najpogosteje glede na izvor materiala, fizikalne lastnosti, sposobnost uravnavanja vlage, terapevtsko oziroma biološko delovanje ter indikacijo glede na fazo celjenja in stanje dna rane (Lagoa et al., 2024; Nguyen et al., 2023).

Idealna obloga mora imeti lastnosti, ki omogočajo varno in učinkovito celjenje rane: biti mora cenovno dostopna, nealergena, trpežna, fleksibilna, netoksična, nelepljiva, enostavna za nameščanje in odstranitev ter netravmatična. Poleg tega naj bi preprečevala prekomerno izgubo vode, se prilagajala nepravilnim površinam rane, omogočala izmenjavo plinov in odstranjevanje odvečnega eksudata, zagotavljala mehansko zaščito, ščitila pred kontaminacijo, bila biokompatibilna oziroma biorazgradljiva ter podpirala proces celjenja rane (Lagoa et al., 2024).

Lagoa et al. (2024) obloge razvrščajo na tradicionalne, sintetične, biološke oziroma nadomestke kože ter bioaktivne obloge. Med tradicionalne obloge sodi gaza, ki je v sodobni oskrbi kroničnih ran praviloma omejena na kratkotrajno uporabo ali vlogo sekundarne obloge, saj slabše vzdržuje vlažno okolje in se ob odstranjevanju lahko prilepi na rano. Med sintetične obloge spadajo pene, polprepustni filmi, hidrogeli in hidrokoloidi; njihova uporaba je povezana predvsem z uravnavanjem vlage, zaščito rane ter podporo avtolitičnemu debridementu ali epitelizaciji. Biološke obloge oziroma nadomestki kože so izdelani iz biopolimerov, kot so kolagen, želatina, alginat, hitosan, dekstran, celuloza in elastin, pri čemer je njihova uporaba odvisna od vrste rane, količine eksudata, tveganja za okužbo in ciljev zdravljenja. Bioaktivne obloge omogočajo lokalno sproščanje protimikrobnih, protivnetnih ali drugih bioaktivnih

učinkovin, vključno z rastnimi dejavniki, nanomateriali, medom, propolisom ali hitosanom; njihova izbira pa mora biti utemeljena s klinično indikacijo in razpoložljivimi dokazi (Lagoa et al., 2024; Nguyen et al., 2023).

Kako uporabiti tabelo pri izbiri obloge?

- Tabela je pripomoček za orientacijo, ne nadomestilo za klinično presojo.
- Pred izbiro obloge ocenimo etiologijo rane, vrsto tkiva, okužbo oziroma biofilm, eksudat in rob rane.
- Upoštevamo bolečino, okoliščine oskrbe in pacientovo zmožnost sodelovanja.
- Oblogo izberemo šele takrat, ko je jasno določen najpomembnejši cilj zdravljenja.

V tabeli 1 so prikazane posamezne vrste oblog in njihove značilnosti.

Tabela 1: Značilnosti in nameščanje posameznih vrst oblog za rane (prirejeno po Lagoa et al., 2024; Nguyen et al., 2023; Veličković et al., 2024)

Vrsta obloge	Ključne značilnosti	Indikacije za uporabo	Nameščanje in praktični vidiki
Hidrogeli	Visoka vsebnost vode; spodbujajo avtolitični debridement; imajo hladilni učinek	Suhe, nekrotične rane ali rane, obložene s fibrinom oziroma vlažno nekrozo, z malo eksudata	Nanašanje v sloju neposredno na dno rane; potrebna je sekundarna obloga; potreben je nadzor maceracije okolne kože
Pene	Visoka vpojnost, dobra zaščita dna rane, zmanjšujejo maceracijo okolne kože	Zmerno do močno eksudirajoče rane, npr. venske razjede goleni, poškodbe zaradi pritiska in pooperativne rane	Namestitev brez raztegovanja; obloga mora prekriti celotno dno rane in del okolne kože; pogostost prevez je odvisna od količine eksudata
Hidrokoloidi	Tvorijo gel v stiku z eksudatom in spodbujajo vlažno okolje	Površinske, neokužene rane z malo do zmerno količino eksudata	Namestitev na čisto in suho kožo; lahko ostanejo nameščeni več dni; potrebna je pozornost na vonj in prekomerno nabiranje eksudata
Superabsorbentne obloge	Zelo visoka vpojnost; vežejo tekočino in škodljive sestavine eksudata	Močno eksudirajoče kronične rane	Izbira pravilne velikosti glede na rano oziroma področje rane; zmanjšujejo pogostost prevez;

Vrsta obloge	Ključne značilnosti	Indikacije za uporabo	Nameščanje in praktični vidiki
			primerne so tudi pod kompresijo
Antimikrobne obloge	Vsebujejo protimikrobne učinkovine; zmanjšujejo mikrobno breme	Klinični znaki okužbe, povečano mikrobno breme ali visoko tveganje za okužbo	Časovno omejena uporaba; potrebna je redna ponovna ocena rane; niso namenjene rutinski dolgotrajni uporabi
Večfunkcionalne oziroma napredne obloge	Združujejo nadzor vlage, protimikrobni učinek in podporo regeneraciji	Težko zaceljive rane, kompleksne rane v specialistični obravnavi	Uporaba po protokolu; pogosto v specialističnem okolju; zahtevajo usposobljen kader
Gaza oziroma klasične obloge	Nizka sposobnost zadrževanja vlage; pasivna zaščita; lahko se prilepijo na rano	Kratkotrajna oskrba, sekundarna obloga ali posebne omejene okoliščine; praviloma niso prva izbira za sodobno oskrbo kroničnih ran	Potrebne so pogoste preveze; ob odstranitvi obstaja nevarnost poškodbe granulacijskega tkiva; priporočena je previdna odstranitev z vlaženjem
Polprepustni filmi	Tanki, prozorni, omogočajo izmenjavo plinov, ne absorbirajo eksudata	Površinske rane z malo eksudata ali brez njega, faza epitelizacije	Nanašanje na čisto in suho kožo; izogibanje gubam; primerni so za vizualni nadzor brez odstranitve

Praktično odločanje o izbiri obloge naj poteka po zaporedju: najprej je treba opredeliti etiologijo rane in odstraniti oziroma zmanjšati vzročne dejavnike; nato oceniti tkivo, okužbo oziroma biofilm, **količino** eksudata in stanje roba rane; zatem presoditi potrebo po dodatni regeneracijski podpori ali specialistični obravnavi; hkrati pa oceniti pacientovo bolečino, zmožnost samooskrbe, razumevanje navodil, dostopnost oblog in možnosti izvajanja prevez v domačem okolju. Tak pristop preprečuje rutinsko izbiro obloge ter usmerja v redno vrednotenje učinka in prilagajanje oskrbe glede na odziv rane (Atkin et al., 2019; IWII, 2022).

Klinični algoritem odločanja

- Najprej opredelimo etiologijo rane.
- Nato ocenimo tkivo, okužbo oziroma biofilm, količino eksudata in rob rane.
- Presodimo, ali je potrebna dodatna regeneracijska podpora ali specialistična obravnava.
- Ob vsakem koraku preverimo bolečino, razumevanje navodil, zmožnost samooskrbe, dostopnost oblog in možnosti izvajanja prevez.
- Načrt oskrbe redno vrednotimo in prilagajamo odzivu rane.

ZAKLJUČEK

Sodobna oskrba kroničnih ran zahteva več kot zgolj rutinsko izbiro in nameščanje oblog. Uspešno celjenje je mogoče le ob sistematičnem, strukturiranem in celostnem pristopu, ki združuje razumevanje patofiziologije rane, lokalnega stanja dna rane ter širšega konteksta pacienta. Koncept TIMERS predstavlja pomembno nadgradnjo prvotnega modela TIME, saj pripravo dna rane iz izključno lokalnega procesa razširi v klinični okvir, ki vključuje tudi obnovo oziroma regeneracijo tkiva ter socialne in vedenjske dejavnike pacienta.

V posameznih komponentah koncepta TIMERS je poudarjena vloga oblog kot terapevtskih pripomočkov, ki niso izbrani rutinsko, temveč ciljno glede na prevladujočo oviro za celjenje. Debridement, nadzor vnetja in okužbe, vzdrževanje ravnovesja vlage, zaščita in aktivacija roba rane ter podpora obnovi oziroma regeneraciji tkiva zahtevajo različne vrste oblog z natančno opredeljenim namenom. Univerzalne obloge za vse rane ni; optimalna izbira temelji na vrsti rane, količini eksudata, fazi celjenja, prisotnosti okužbe ter individualnih značilnostih pacienta.

Posebno dodano vrednost modela TIMERS predstavlja komponenta S (socialni dejavniki), ki opozarja, da tudi tehnično pravilno izbrana obloga ne more zagotoviti uspešnega celjenja brez pacientovega razumevanja, sodelovanja in zmožnosti samooskrbe. Pogostost prevez, bolečina, udobje, dostopnost oblog in življenjsko okolje pacienta pomembno vplivajo na adherenco in s tem na končni izid zdravljenja.

TIMERS ni le kontrolni seznam, ki določa, katero oblogo bomo uporabili, temveč dinamičen algoritem kliničnega odločanja. Uporaba oblog mora slediti redni ponavljajoči se oceni rane, saj zastoj celjenja pogosto pomeni, da ena ali več komponent TIMERS ni ustrezno obravnavanih. Kadar rana kljub ustrezni standardni oskrbi ne kaže pričakovanega napredka, TIMERS usmerja k razmisleku o naprednejših terapevtskih možnostih ali napotitvi v specialistično obravnavo.

Koncept TIMERS v povezavi s premišljeno izbiro oblog omogoča racionalno, individualizirano in klinično utemeljeno oskrbo kroničnih ran ter predstavlja pomembno orodje v sodobni zdravstveni negi. Njegova dosledna uporaba prispeva k boljšim izidom celjenja, zmanjševanju zapletov in izboljšanju kakovosti življenja pacientov s kroničnimi ranami.

VPRAŠANJA ZA RAZMISLEK

1. V katerih kliničnih okoliščinah lahko rutinska izbira obloge pri kronični rani vodi v neustrezno oskrbo?
2. Kako bi pri pacientu z rano, ki po štirih tednih ustrezne standardne oskrbe ne napreduje, ponovno uporabili koncept TIMERS za spremembo načrta oskrbe?
3. Kako bi uravnotežili strokovno najprimernejšo izbiro obloge z dostopnostjo oblog, bolečino, zmožnostjo samooskrbe in pacientovimi življenjskimi okoliščinami?
4. Kdaj bi bilo pri težko zaceljivi rani smiselno razmisliti o naprednih oblogah ali napotitvi v specialistično obravnavo?
5. Kako lahko medicinska sestra z edukacijo pacienta vpliva na pravilno uporabo obloge, sodelovanje pri zdravljenju in izid celjenja?

LITERATURA

1. Alberts, A., Tudorache, D.-I., Niculescu, A.-G., & Grumezescu, A. M. (2025). Advancements in wound dressing materials: Highlighting recent progress in hydrogels, foams, and antimicrobial dressings. *Gels, 11*(2), 123. https://doi.org/10.3390/gels11020123
2. Atkin, L., Bućko, Z., Conde Montero, E., Cutting, K., Moffatt, C., Probst, A., Romanelli, M., Schultz, G. S., & Tettelbach, W. (2019). Implementing TIMERS: The race against hard-to-heal wounds. *Journal of Wound Care, 28*(Suppl. 3a), S1–S50. https://doi.org/10.12968/jowc.2019.28.Sup3a.S1
3. International Wound Infection Institute. (2022). *Wound infection in clinical practice: Principles of best practice* (3rd ed.). Wounds International. https://woundsinternational.com/consensus-documents/wound-infection-in-clinical-practice-principles-of-best-practice/
4. Lagoa, T., Queiroga, M. C., & Martins, L. (2024). An overview of wound dressing materials. *Pharmaceuticals, 17*(9), 1110. https://doi.org/10.3390/ph17091110
5. Moradifar, F., Sepahdoost, N., Tavakoli, P., & Mirzapoor, A. (2025). Multi-functional dressings for recovery and screenable treatment of wounds: A review. *Heliyon, 11*(1), e41465. https://doi.org/10.1016/j.heliyon.2024.e41465
6. Nguyen, H. M., Le, T. T. N., Nguyen, A. T., Le, H. N. T., & Pham, T. T. (2023). Biomedical materials for wound dressing: Recent advances and applications. *RSC Advances, 13*(8), 5509–5528. https://doi.org/10.1039/D2RA07673J
7. Veličković, V. M., Macmillan, T., Lones, E., Arlouskaya, Y., Arija Prieto, P., Webb, N., Crompton, A., Munro, I., Fernandes Carvalho, V., Attila, S., Bárdos, D., Lin, Y., Chiao, H., & Probst, S. (2024). Systematic review and quality assessment of clinical and economic evidence for superabsorbent wound dressings in a population with chronic ulcers. *International Wound Journal, 21*(3), e14750. https://doi.org/10.1111/iwj.14750

POSEBNOSTI DERMATOLOGIJE PRI OTROCIH

doc. dr. Mateja Starbek Zorko, dr. med., specialistka dermatovenerologije

Dermatovenerološka klinika, Univerzitetni klinični center Ljubljana
Medicinska Fakulteta, Univerza v Ljubljani

UVOD

V članku so predstavljene pogostejše kožne bolezni in kožne spremembe, ki se pojavljajo v otroški dobi. Nekatere se lahko pojavijo tudi pozneje v življenju, druge pa so značilne predvsem za neonatalno obdobje oziroma otroštvo ter z rastjo in odraščanjem spontano izzvenijo. Poznavanje posebnosti otroške dermatologije je temelj za prepoznavanje tovrstnih obolenj, razlikovanje med akutnimi in kroničnimi stanji ter ustrezno pojasnjevanje narave bolezni, možnosti zdravljenja in potrebe po spremljanju.

BENIGNE KOŽNE SPREMEMBE PRI NOVOROJENČKU

V prvih tednih po rojstvu se lahko na koži novorojenčka pojavijo številne spremembe. Pomembno je prepoznati benigne in prehodne dermatoze, ki novorojenčka ne ogrožajo in praviloma ne zahtevajo specifičnega zdravljenja.

Hiperplazija lojnic (hyperplasia glandularum sebacearum)

V prvih tednih po rojstvu pri nekaterih novorojenčkih, predvsem na obrazu, opažamo rumenkasto rožnate, enakomerno razporejene bunčice, ki ustrezajo povečanim lojnicam. Gre za prehoden, normalen fiziološki odgovor lojnic na stimulacijo z materinimi androgenimi hormoni. Spremembe so benigne in spontano izzvenijo, zato zdravljenje ni potrebno (Dragoš et al., 2017; Dragoš, 2023; Harper et al., 2006; Starbek Zorko, 2019).

Milije (*milia*)

Približno polovica novorojenčkov ima v prvih tednih po rojstvu milije. Gre za drobne epidermalne ciste, ki nastanejo zaradi retence keratina v distalnem delu pilosebacealnih izvodil. Na obrazu, redkeje tudi na zgornjem delu trupa in okončinah, so vidne 1–2 mm velike belkaste ali rumenkaste bunčice. Redkeje so prisotne na spolovilu ali sluznicah. Lahko so posamezne ali se pojavljajo v skupkih. Spremembe so benigne, otroku ne povzročajo težav in večinoma spontano izzvenijo, zato zdravljenje ni potrebno (Dragoš et al., 2017; Dragoš, 2023; Harper et al., 2006; Starbek Zorko, 2019).

Miliarija (*miliaria*)

Na obrazu in zgornjem delu trupa se pojavijo številne rožnate bunčice, ki nastanejo zaradi zapore izvodil in rupture žlez znojnic. Vidne so pri novorojenčkih, zlasti nedonošenčkih, pogoste pa so tudi pri dojenčkih. Klinično ločimo miliarijo kristalino, pri kateri je izvodilo zamašeno v zgornjem delu in se kaže kot droben mehurček z bistro vsebino brez vnetja v okolici. Pri miliariji rubri je zapora izvodila globlje v dermisu, zato so vidne pordele bunčice ali bunčice z mehurčkom in značilno vneto okolico. Miliarija se pojavi tudi, kadar je otrok v pretoplem in prevlažnem okolju ter po pretirani uporabi mastnih negovalnih mazil ali oljnih kopeli. Izboljšanje dosežemo s primernim hlajenjem otroka ter opustitvijo okluzivnih negovalnih mazil in olj za nego (Dragoš et al., 2017; Dragoš, 2023; Harper et al., 2006; Starbek Zorko, 2019).

Neonatalni toksični eritem (*erythema toxicum neonatorum*)

V prvih dneh po rojstvu, redkeje vse do tretjega tedna, se po trupu, okončinah in obrazu, nikoli pa po dlaneh in podplatih, pojavijo številne drobne bunčice ter belkasto-rumenkaste pustule premera do 2 mm z okolnim eritematoznim halojem. Bolezen prizadene približno polovico novorojenčkov, je nejasne etiologije, benigna in asimptomatska. Spremembe spontano izzvenijo v nekaj dneh po rojstvu, izjemoma pa se pojavljajo več tednov; specifično zdravljenje ni potrebno. V diferencialni diagnostiki neonatalnega toksičnega eritema je treba upoštevati milije, miliarijo, ostiofolikulitis in neonatalno kandidozo. Za izključitev okužbe svetujemo

odvzem hemograma z diferencialno krvno sliko ter bris pustule (Dragoš et al., 2017; Dragoš, 2023; Harper et al., 2006; Starbek Zorko, 2019).

Seboroični dermatitis pri dojenčku (*dermatitis seborrhoica infantum*)

Seboroični dermatitis pri dojenčku se najpogosteje začne v prvih tednih življenja na seboroičnih predelih kože, kjer je največ žlez lojnic: v lasišču, na obrazu, za uhlji, presternalno, v intertriginoznih predelih, popku in pod plenico. Nastane zaradi prepletanja več dejavnikov, med drugim pospešenega izločanja loja kot odziva na zvišano raven transplacentarno prenesenih materinih androgenov ter prisotnosti lipofilnih kvasovk iz rodu *Malassezia* na seboroičnih mestih.

Pordeli plaki, prekriti z rumenimi luskami, se pojavijo v lasišču, na čelu in drugih seboroičnih predelih. Značilna je oranžno rdečkasta barva sprememb, ki so razmeroma ostro omejene od zdrave kože; luske so rumenkaste in mastne. Kljub obsežnim spremembam vnetje kože otroku običajno ne povzroča večjih težav. Bolezen je benigna in ob ustreznem zdravljenju v nekaj tednih oziroma mesecih izzveni. Če se vnetje razširi po koži celotnega telesa, ga klinično težko ločimo od atopijskega dermatitisa, diferencialnodiagnostično pa je treba upoštevati tudi nekatere redke bolezni, kot so psoriaza, histiocitoza in imunska pomanjkljivost.

Zdravljenje je simptomatsko in vključuje odstranjevanje luščečih se oblog, na primer v lasišču s hladilnim mazilom ali oljno kapo za 24 ur. Uporaba salicilne kisline se odsvetuje. Na vneta mesta svetujemo azolni antimikotik in ustrezno nego, ob izrazitem vnetju pa kratkotrajno uporabo srednje potentnih lokalnih kortikosteroidov (Dragoš et al., 2017; Dragoš, 2023; Harper et al., 2006; Starbek Zorko, 2019).

Nega kože pri benignih dermatozah

- Kožo čistimo nežno, brez grobega drgnjenja in nepotrebnega draženja.
- Pri negi se izogibamo pretirani uporabi mastnih in okluzivnih pripravkov, zlasti kadar lahko dodatno zapirajo izvodila žlez ali dražijo kožo.
- Pri luščečih se oblogah upoštevamo strokovna navodila za njihovo varno mehčanje in odstranjevanje.
- Staršem pojasnimo pričakovani potek sprememb in jih opozorimo, kdaj je potreben ponovni posvet.

Infantilne akne (*acne infantum*)

V prvih tednih in mesecih po rojstvu se zaradi stimulacije sebacealnih žlez z materinimi in neonatalnimi androgenimi hormoni poveča izločanje loja, čemur lahko sledi pojav neonatalnih ali infantilnih aken. Klinično predvsem na licih in čelu vidimo odprte in zaprte komedone, pordele papule in pustule; redko so prisotne cistične in nodularne spremembe.

Spremembe praviloma izzvenijo v prvem letu starosti oziroma do 18. meseca. Če akne vztrajajo daljše obdobje, je otroka treba napotiti na dodatno endokrinološko obravnavo.

Zdravljenje je podobno kot v adolescenci. Sprva svetujemo redno umivanje z blagim milom in vodo, glede na klinično sliko pa dodatno lokalno zdravljenje z azelainsko kislino in raztopino klindamicina. Sistemsko zdravljenje z antibiotiki ali retinoidi je potrebno zelo redko (Dragoš et al., 2017; Dragoš, 2023; Harper et al., 2006; Starbek Zorko, 2019).

Infantilne akne – kdaj je potreben dodaten posvet

- Spremembe praviloma izzvenijo v prvem letu oziroma do 18. meseca starosti.
- Pozorni smo na dolgotrajno vztrajanje sprememb.
- Dodaten posvet je smiseln ob cističnih ali nodularnih spremembah.
- Staršem pojasnimo, naj sprememb ne stiskajo ter naj se izogibajo uporabi dražečih pripravkov in zdravil brez predhodnega strokovnega posveta.

Benigne kožne spremembe pri novorojenčku in dojenčku

- Benigne kožne spremembe so pri novorojenčkih pogoste in praviloma spontano izzvenijo.
- Pomembno je opazovati videz kožnih sprememb, njihovo razširjenost in morebitne spremljajoče znake.
- Staršem je treba odsvetovati stiskanje, drgnjenje ali grobo odstranjevanje sprememb.
- Ob povišani telesni temperaturi, slabšem počutju, gnojenju ali hitrem širjenju je potrebna dodatna strokovna presoja.

PARAINFEKCIJSKI IZPUŠČAJI OTROŠKE DOBE

Ob virusnih okužbah se lahko poleg neposrednih virusnih eksantemov zaradi interakcij z imunskim sistemom pojavijo tudi t. i. parainfekcijski eksantemi. Gre za posebno skupino kožnih bolezni, kamor prištevamo papulovezikulozni akrodermatitis oziroma sindrom Gianotti-Crosti, asimetrični perifleksuralni eksantem otroške dobe oziroma sindrom APEC, ki sodita med najpogostejše parainfekcijske eksanteme v otroštvu, ter pityriasis rosea. Pojav teh bolezni ni odraz specifičnega povzročitelja, saj se lahko razvijejo ob prebolevanju številnih različnih okužb ali po njem.

Sindrom Gianotti-Crosti (SGC; acrodermatitis papulosa oziroma papulovesiculosa infantum)

Bolezen sta leta 1955 prvič opisala italijanska dermatologa kot sindrom, za katerega so značilni limfadenopatija, anikterični hepatitis ter papulozni, simetrično razporejeni izpuščaj po obrazu, zadnjici in okončinah.

SGC najpogosteje opažamo pri otrocih med 1. in 15. letom starosti, najpogosteje okrog drugega leta. Pogosteje se pojavlja v pomladnih in poletnih mesecih ter enakomerno prizadene dečke in deklice; otroci z atopijo zbolevajo pogosteje.

Sprožilci bolezni so najrazličnejši virusi, opisani pa so tudi primeri SGC, sproženi z okužbo z bakterijo *Mycoplasma pneumoniae* ali cepljenji.

Patofiziološki mehanizmi bolezni niso popolnoma pojasnjeni. Najverjetneje gre za imunski odgovor kože na prehodno viremijo oziroma bakteriemijo po tipu kasne preobčutljivostne reakcije ali zaradi odlaganja imunskih kompleksov v dermisu.

Za SGC je značilen akuten pojav nekaj milimetrov velikih rožnatih do rdečih papul ali papulovezikul na ekstenzornih delih okončin, zadnjici in obrazu. Značilna je simetrična razporeditev sprememb, lahko je prisoten tudi srbež. Po komolcih in kolenih lahko opažamo zlivanje sprememb, redko pa petehialne, urtikarielne ali purpurične spremembe. Koža trebuha, večjih pregibov in sluznice praviloma niso prizadete.

Izpuščaj se praviloma pojavi najprej na stegnih in zadnjici, nato se širi navzgor proti obrazu. Ob pojavu izpuščaja so splošni znaki navadno odsotni, možni pa sta limfadenopatija in blago povišana telesna temperatura. Ob okužbi z EBV ali HBV se lahko povišajo vrednosti jetrnih encimov, največkrat pa so osnovni laboratorijski izvidi normalni. Diagnozo navadno postavimo zgolj na podlagi značilne klinične slike. Pri večini pacientov SGC vztraja 3–6 tednov in nato spontano izzveni.

Čeprav je klinična slika SGC razmeroma značilna, lahko bolezen zaradi videza eflorescenc ali njihove razporeditve zamenjamo za druge dermatoze, kot so atopijski dermatitis, seboroični dermatitis, perioralni dermatitis, garje, papulozna urtikarija, alergid, bolezen rok, nog in ust ter parapsoriaza.

Zdravljenje SGC večinoma ni potrebno, saj je bolezen nenalezljiva, samoomejujoča in navadno v nekaj tednih spontano izzveni. Simptomatsko lahko po potrebi predpišemo antihistaminike, lokalne kortikosteroide ali tekoči puder. Pričakujemo popolno regresijo kožne bolezni (Dragoš et al., 2017; Harper et al., 2006; Starbek Zorko, 2019; Starbek Zorko, 2023).

Asimetrični perifleksuralni eksantem otroške dobe (APEC) oziroma unilateralni laterotorakalni eksantem otroštva

APEC je eksantem, ki se večinoma pojavi v otroški dobi, s prvimi spremembami v perifleksuralnem predelu in poznejšim asimetričnim širjenjem. Bolezen je leta 1962 prvič opisal Brunner, leta 1996 pa jo je Taieb poimenoval APEC.

Gre za bolezen mlajših otrok, najpogosteje jo opažamo med drugim in tretjim letom starosti, nekoliko pogosteje v pomladnih mesecih ter pri deklicah. Zaradi tipične klinične slike, sezonskega pojavljanja in prisotnosti prodromalnih simptomov je najverjetnejša infekcijska etiologija, vendar sprožilci bolezni kljub številnim raziskavam niso bili dokazani.

APEC se klinično kaže z drobnimi eritematoznimi makulami in papulami, redkeje so spremembe urtikarielnega ali purpuričnega videza. V začetku bolezni je izpuščaj lokaliziran v okolici večjih fleksur (aksilarno, ingvinalno, kubitalno, vrat), nato pa se v naslednjih dneh asimetrično razširi na trup in okončine. V naslednjih tednih se eksantem lahko nekoliko razširi še na drugo polovico telesa, vendar unilateralnost klinično ostaja očitna. APEC pri več kot 60 % pacientov srbi in spontano ter popolnoma izzveni v 6–8 tednih. Bolezen lahko spremljajo povišana telesna temperatura, diareja, izcedek iz nosu ter blagi znaki okužbe zgornjih dihal.

Diagnozo navadno postavimo na podlagi značilne klinične slike; patohistološke spremembe so nespecifične.

Klinična slika APEC je sicer razmeroma tipična, vendar nas lahko predvsem širjenje eksantema po celotnem telesu napelje k napačni diagnozi. Unilateralne spremembe nas lahko zmotno vodijo do diagnoze lichen striatusa, pozna oblika APEC pa je lahko podobna SGC, vendar je pri APEC obraz le redko prizadet. Pri razširjeni obliki bolezni je treba izključiti tudi druge infekcijske eksanteme, redkeje medikamentozni eksantem.

Tudi pri APEC zdravljenje praviloma ni potrebno, saj bolezen ni nalezljiva, je samoomejujoča in navadno izzveni v 6–8 tednih. Ob srbežu po potrebi svetujemo antihistaminike, lokalno tekoči puder, ob izrazitejšem vnetju pa kratkotrajno uporabo lokalnih kortikosteroidov v obliki krem, do umiritve vnetja (Dragoš et al., 2017; Harper et al., 2006; Starbek Zorko, 2019; Starbek Zorko, 2023).

Pityriasis rosea (PR)

PR je pogosta dermatoza predvsem pri mladostnikih in odraslih, pojavlja pa se tudi v otroštvu. Etiologija bolezni ni v celoti pojasnjena. Najpogosteje se pojavi po preboleli virozi, nekateri avtorji pa jo povezujejo tudi s piki žuželk, nošenjem neopranih oblačil, posebno avtoimunsko reakcijo na neznan alergen ali reakcijo ob stresu.

Bolezen se pojavi nenadno, sprva z enim, največkrat ovalnim svetlo rdečim žariščem z diskretnim luščenjem, ki ga imenujemo primarni medaljon in se najpogosteje pojavi na trupu. Po enem do dveh tednih sledi akuten pojav novih, manjših sprememb, podobnih primarnemu žarišču, tako po trupu kot po proksimalnih delih udov. Spremembe so na hrbtu tipično razporejene v poteku kožnih gub.

Diferencialno diagnostično je primarni medaljon lahko podoben povrhnji glivični okužbi kože, pri razširjeni obliki pa je bolezen klinično lahko podobna gutatni luskavici, pityriasis versicolor, medikamentoznemu eksantemu, sekundarnemu sifilisu ali SGC, pri unilateralni obliki pa moramo pomisliti na APEC.

PR navadno spontano izzveni v 3–12 tednih, zato zdravljenje večinoma ni potrebno. Ob srbežu svetujemo antihistaminik, lokalno zadostuje tekoči puder, pri iritirani obliki pa lahko za nekaj dni dodamo lokalni kortikosteroid. Dokler bolezen ne mine, odsvetujemo uporabo mastnih mazil, pretirano močenje, kopanje in miljenje sprememb (Dragoš et al., 2017; Harper et al., 2006; Starbek Zorko, 2019; Starbek Zorko, 2023).

Pityriasis rosea – praktična priporočila

- Bolezen praviloma spontano izzveni v nekaj tednih.
- Pri negi kože se izogibamo grobemu umivanju, intenzivnemu drgnjenju in pretirani uporabi mila.
- Odsvetujemo pretirano namakanje kože, pogosto kopanje in uporabo mastnih mazil, ki lahko dodatno dražijo spremembe.
- Staršem pojasnimo, da se lahko po primarnem žarišču pojavijo še manjše spremembe po trupu.

Izpuščaji ob okužbah

- Pri otroku z izpuščajem je pomemben podatek o nedavni okužbi, cepljenju ali jemanju zdravil.
- Opazujemo razporeditev izpuščaja, simetričnost, srbež in morebitne splošne znake.
- Večina parainfekcijskih eksantemov je samoomejujočih, vendar je pomembno spremljati širjenje izpuščaja in splošno počutje otroka.
- Ob slabšem splošnem stanju, vztrajni vročini ali hitro napredujočem izpuščaju je potrebna nadaljnja obravnava.

BOLEZNI NOHTOV V OTROŠKI DOBI

Nohtno enoto sestavljajo prozorna rožena nohtna plošča, nohtni matriks, ki leži ob proksimalnem delu nohta, proksimalna in lateralni nohtni gubi (*paronychium*), nohtna posteljica, na kateri noht leži, ter hiponihij. Noht oziroma nohtna plošča je 0,7–1,6 mm debela konveksna plošča prozorno rožnate barve, sestavljena iz med seboj tesno povezanih kompaktnih roženih celic. Lunula je svetlejši polmesečast del proksimalnega nohta in predstavlja del matriksa, ki proseva skozi nohtno ploščo. Nohtna posteljica sega od lunule do hiponihija, ki označuje mejo med nohtom in prstom (Dragoš et al., 2017; Harper et al., 2006).

Paronihija (*paronychia*)

Paronihija je vnetje proksimalne nohtne gube in/ali stranskih nohtnih gub, ki nastane po predhodni poškodbi, delu v vlažnem okolju ali pri sesanju palca. Akutna paronihija je največkrat posledica okužbe z bakterijami (najpogosteje stafilokoki, redkeje drugimi povzročitelji), kronična pa okužbe s kvasovkami. Prizadet je lahko en noht ali več nohtov.
Klinično so vidni vnetje nohtnih gub, eritem, edem in bolečina, pogosto tudi gnojni izcedek. Povzročitelja lahko opredelimo z mikrobiološko preiskavo.
V diferencialni diagnostiki moramo pomisliti na luskavico, vnetje obnohtja pri kroničnih dermatitisih in na možnost okužbe s HSV.
Zdravljenje vključuje lokalni antiseptik, glede na izvid brisa pa se odločimo še za specifično zdravljenje s sistemskim antibiotikom, antimikotikom ali protivirusnim zdravilom (Dragoš et al., 2017; Harper et al., 2006; Starbek Zorko, 2019; Starbek Zorko, 2023; Verbov, 2002).

Vraščen noht (unguis incarnatus)

Vraščeni nohti so pogosta težava mladostnikov. Najpogosteje nastanejo zaradi nepravilnega striženja nohtov, poškodbe ali ozke obutve. Noht vrašča v stransko nohtno gubo, običajno na palcu noge, kar povzroči vnetje in nastanek granulacijskega tkiva. Vraščene nohte in paronihijo pogosto opažamo tudi pri novorojenčkih, pri katerih stanje praviloma spontano izzveni.
Zdravimo z indiferentnimi ali antiseptičnimi obkladki, ob nastanku granulacijskega tkiva pa z lokalnimi kortikosteroidnimi pripravki za nekaj dni. Zdravljenje izbora pri ponavljajočem se

vnetju je klinasta ekscizija, ki jo opravi splošni kirurg (Dragoš et al., 2017; Harper et al., 2006; Starbek Zorko, 2019; Starbek Zorko, 2023; Verbov, 2002).

Luskavica nohtov (*psoriasis unguium*)

Pri otrocih z luskavico so nohti prizadeti v 25–50 %. Klinična slika je podobna luskavici nohtov pri odraslih, pogosteje pa so prizadeti nohti rok.
Za klinično sliko so značilne vdolbinice oziroma foveole (*nail pitting*), distalna oniholiza, oljni madeži, subungvalna hiperkeratoza in zelo redko tudi drobne krvavitve.
Ob tovrstno spremenjenih nohtih je treba diferencialnodiagnostično pomisliti na ekcematoidni ali atopijski dermatitis, glivične okužbe nohtov, parakeratosis pustulosa in druge redkejše dermatološke bolezni, pri katerih se pojavijo tudi spremembe nohtov. Potek bolezni in prizadetosti nohtov je nepredvidljiv in večinoma kroničen.
Zdravimo več mesecev z lokalnimi kortikosteroidnimi mazili in pripravki s kalcipotriolom. Če izboljšanja ni, pride v poštev uvedba sistemskega zdravljenja; kot najučinkovitejša za zdravljenje luskavice nohtov se je izkazala biološka terapija (Dragoš et al., 2017; Harper et al., 2006; Starbek Zorko, 2019; Starbek Zorko, 2023; Verbov, 2002).

Punktatna levkonihija (*leukonychia punctata*)

Punktatna levkonihija, pri kateri je prizadet eden ali več nohtov, se pri otrocih pojavlja pogosteje kot pri odraslih. Zaradi ponavljajočih se manjših poškodb nohtnega matriksa nastanejo motnje v keratinizaciji, kar se kaže kot bele lise pod nohtom, ki se z rastjo nohta pomikajo distalno. Bolezen ni povezana s pomanjkanjem kalcija ali drugih mineralnih snovi in navadno spontano izzveni. Zdravljenje ni potrebno (Dragoš et al., 2017; Harper et al., 2006; Starbek Zorko, 2019; Starbek Zorko, 2023; Verbov, 2002).

Trahionihija (distrofija dvajsetih nohtov; *angl. twenty-nail dystrophy*, TND)

TND je redka, prirojena distrofija nohtov, ki se deduje avtosomno dominantno. Nohti so hrapavi, neravni, razbrazdani in lomljivi. Bolezen se navadno pokaže v zgodnji mladosti oziroma otroštvu ter praviloma po več letih spontano izzveni. Lahko predstavlja del klinične

slike številnih vnetnih kožnih bolezni, kot so alopecia areata, lichen ruber planus, luskavica ali atopijski dermatitis. Pri otrocih je najpogosteje idiopatska in izolirana bolezen nohtov. Specifično zdravljenje idiopatske izolirane TND ni potrebno, nohtno lomljivost pa lahko izboljšamo z lokalnimi negovalnimi pripravki (Dragoš et al., 2017; Harper et al., 2006; Starbek Zorko, 2019; Starbek Zorko, 2023; Verbov, 2002).

Beaujeve brazde (*Beau's lines*)

Beaujeve brazde so prečne oziroma transverzalne linije ali brazde na enem ali več nohtih; vidne so lahko na nohtih rok in nog. Vzroki za nastanek so številni, od poškodbe, kroničnega dermatitisa in sistemskih bolezni do zdravil. V otroški dobi se najpogosteje pojavijo po večjem stresnem dejavniku, kot je akutna okužba. Pogosto jih opažamo tudi pri novorojenčkih v prvih tednih po porodu, saj se zaradi stresnega dejavnika začasno ustavi rast nohta. Brazde se z rastjo nohta pomikajo distalno in navadno spontano izzvenijo. Zdravljenje ni potrebno; po prenehanju sprožilnega dejavnika noht raste normalno (Dragoš et al., 2017; Harper et al., 2006; Starbek Zorko, 2019; Starbek Zorko, 2023; Verbov, 2002).

Opazovanje sprememb nohtov

- Pri spremembah nohtov opazujemo barvo, obliko, površino, vraščanje in morebitno bolečino.
- Pomembni so podatki o poškodbah, sesanju palca ali drugih prstov, pogostem stiku z vodo in predhodnih okužbah.
- Rdečina, oteklina, bolečina ali gnojni izcedek ob nohtu lahko kažejo na potrebo po dodatni obravnavi.
- Pri otrocih je treba upoštevati tudi možnost spontanega izboljšanja nekaterih sprememb.

NAJPOGOSTEJŠI KOŽNI TUMORJI OTROŠKE DOBE

V otroški dobi se pojavljajo številni kožni tumorji, večinoma benigni. Nekateri so prisotni že ob rojstvu ali se pojavijo kmalu po njem, drugi pa nastanejo na novo v otroštvu ali mladostništvu. Med pogostejše benigne kožne tumorje sodijo spremembe, ki jih povzročajo nekateri najpogostejši epidermotropni virusi in pogosto spontano izzvenijo. Redkejši so prirojeni tumorji, ki lahko vztrajajo vse življenje, navadno rastejo sorazmerno z rastjo otroka, nekateri pa lahko sčasoma spontano izzvenijo. V nadaljevanju so predstavljeni najpogostejši

tumorji, ki ne sodijo med okužbe in v predhodnem besedilu še niso bili obravnavani. Med njimi so najpogostejše žilne lezije, ki jih delimo v dve veliki skupini: žilne tumorje, med katerimi največjo skupino predstavljajo infantilni hemangiomi, in žilne malformacije (ŽM).

Infantilni hemangiomi (IH; *haemangioma infantile*)

So benigni žilni tumorji in najpogostejši tumorji neonatalnega obdobja. Ob rojstvu so praviloma odsotni, pojavijo se lahko v prvih tednih po rojstvu in s starostjo otroka izzvenijo. Žilne malformacije (*naevi flammei*, *naevi teleangiectatici*) so svetlo rdeče površine na koži, ki so posledica somatskih mutacij in so prisotne že ob rojstvu. Lahko ostajajo nespremenjene, z leti pa se nekoliko zadebelijo in potemnijo. Zlasti tiste znotraj mediane črte z leti praviloma spontano izzvenijo, na primer štorkljino znamenje. Vztrajajoče žilne malformacije se lahko uspešno zdravijo z vaskularnimi laserji (Dragoš et al., 2017; Harper et al., 2006; Starbek Zorko, 2019; Točkova, 2023; Verbov, 2002).

Pojavnost IH znaša med 4 in 10 %. Pogostejši so pri svetlopoltih otrocih, deklicah, nedonošenčkih z nizko porodno težo, otrocih starejših mater ter otrocih mater s preeklampsijo ali predležečo posteljico. Večinoma so solitarni, površinski, omejeni in locirani na obrazu ali vratu. Potekajo skozi fazo proliferacije, ko navadno nekaj mesecev rastejo hitreje kot otrok, sledi faza involucije, ko se začnejo zmanjševati, pojavijo se sivkasta področja, barva pa bledi. Na koncu sledi postinvolutivna faza, v kateri IH večinoma popolnoma izzveni. Praviloma so IH asimptomatski in spontano regredirajo, med zapleti pa se lahko predvsem v fazi rasti pojavijo ulceracije, pritisk na okolne strukture in/ali motnje funkcije posameznih organov. Klinično so IH rdeče ali rdečkasto-vijoličaste papule ali plaki različnih velikosti in oblik, katerih površina je lahko gladka, zrnata ali lobularna; na otip so topli, lahko tudi pulzirajo.
K zdravljenju pristopamo zadržano. Namen je preprečiti zaplete, zdraviti ulceracije, zmanjšati bolečino, preprečiti brazgotine in deformacije ter zmanjšati psihološko obremenitev otroka oziroma njegove družine. IH lahko zdravimo s sistemskimi zdravili (propranolol), lokalnimi zdravili (lokalni propranolol), kirurško, predvsem pri rezidualnih spremembah, in z laserji (Dragoš et al., 2017; Harper et al., 2006; Starbek Zorko, 2019; Točkova, 2023; Verbov, 2002).

Infantilni hemangiomi – kaj opazujemo

- Opazujemo velikost, barvo, površino in hitrost rasti spremembe.
- Posebej smo pozorni na ulceracije, krvavitev, bolečino ali znake okužbe.
- Pri spremembah v bližini očesa, ust, nosu ali drugih funkcionalno pomembnih mest je potreben pravočasen posvet.
- Pomembno je opazovati, ali sprememba vpliva na hranjenje, vid, dihanje ali gibanje.

Nevus araneus (spider nevus ali nevus v obliki pajka)

Je pogosta sprememba, ki se pri otrocih pogosto pojavi po piku ali poškodbi kože, najpogosteje na obrazu. Praviloma je solitaren; če so spremembe številne, so lahko znak bolezni jeter. Klinično centralno vidimo temno rdečo papulo, iz katere se vejijo drobne kapilare, podobne pajkovim nogam, zato tudi takšno poimenovanje. Gre za benigno žilno spremembo, zdravljenje pa je preprosto, z elektrokoagulacijo ali laserjem (Dragoš et al., 2017; Harper et al., 2006; Starbek Zorko, 2019; Ponorac, 2023; Verbov, 2002).

Piogeni granulom (granuloma teleangiectaticum)

Je na novo nastala rdeča papula, ki največkrat zraste v pecljato spremembo velikosti graha. Značilno je, da spontano ali ob najmanjšem dotiku zakrvavi. V otroški dobi najpogosteje nastane po poškodbi na prstih rok, lahko pa se pojavi tudi na obrazu ali drugje po telesu. Večinoma spontano izzveni, zaradi pogostega krvavenja in zaskrbljenosti staršev pa je možna odstranitev z elektrokoagulacijo ali kirurško (Dragoš et al., 2017; Harper et al., 2006; Starbek Zorko, 2019; Ponorac, 2023; Verbov, 2002).

Epidermalni nevusi (EN; *naevi epidermales*)

So hamartomi oziroma prirojene malformacije, ki nastanejo kot posledica mutacije. Lahko so sestavljeni iz ene ali več vrst celic, povezanih z epidermisom: keratinocitov, celic kožnih priveskov (dlačnih mešičkov, lojnic, znojnic in apokrinih žlez) ter gladkomišičnih celic. Vedno so prisotni ob rojstvu, vendar pogosto postanejo očitni šele v otroštvu ali med puberteto. Rastejo sorazmerno z rastjo osebe, se po obliki ne spreminjajo, spontane regresije pa ni pričakovati (Dragoš et al., 2017; Harper et al., 2006; Starbek Zorko, 2019; Ponorac, 2023; Verbov, 2002).

Keratinocitni epidermalni nevus (KEN; *naevus epidermalis verrucosus*)

Je značilno prisoten ob rojstvu ali se izrazi v prvem letu življenja kot linearna, rumenkasto rjava pigmentirana makula ali tanek plak, najpogosteje na trupu ali udih. Med puberteto postane

debelejši, bolj verukozen in temneje pigmentiran. Če se linearno potekajočemu nevusu pridruži vnetje, govorimo o inflamatornem linearnem verukoznem epidermalnem nevusu (ILVEN).
Zdravljenje EN ni potrebno. Odstranitev je možna, če je sprememba estetsko moteča, vendar jo lahko v celoti odstranimo le z ekscizijo, ki je zaradi pričakovane estetske motnje po posegu primerna le za majhne nevuse. Lokalno zdravljenje z retinoidi, krioterapija, elektrodesikacija ali laserski poseg lahko začasno izboljšajo videz, vendar običajno pride do ponovitve (Dragoš et al., 2017; Harper et al., 2006; Starbek Zorko, 2019; Ponorac, 2023; Verbov, 2002).

Nevus sebaceus (NS)

Je pogost hamartom, saj predstavlja približno polovico vseh EN. Imenujemo ga tudi organoidni EN, saj vključuje več vrst celic, povezanih z epidermisom (keratinocite, lasne mešičke in žleze lojnice). Vidimo ga že ob rojstvu kot nekaj centimetrov velik rumeno-oranžen do rožnat, alopetičen in tanek plak v lasišču, ki med puberteto zaradi vpliva androgenih hormonov postane verukozen z mastno površino.
Včasih so ga povezovali z večjo verjetnostjo za maligno alteracijo v odrasli dobi (BCC), danes pa velja, da je tveganje zanj zelo majhno, manjše od 1 %. Neredko pa se razvijejo sekundarni benigni tumorji, med njimi je najpogostejši trihoblastom. Potrebno je klinično spremljanje in biopsija morebitnih novih tvorb ali ulceracij.
Dokončno zdravljenje NS je kirurška ekscizija, vendar glede na majhno verjetnost maligne alteracije profilaktična ekscizija ni potrebna. Površinsko-destruktivne metode odstranjevanja niso primerne, ker globokih komponent NS ne odstranijo in se nevus ponovi (Dragoš et al., 2017; Harper et al., 2006; Starbek Zorko, 2019; Ponorac, 2023; Verbov, 2002).

Melanocitni nevusi (*naevi melanocytici*)

So benigni kožni tumorji, sestavljeni iz melanocitov – pigmentnih celic, ki jih normalno najdemo v bazalni plasti epidermisa. Število melanocitnih nevusov narašča v prvih dveh desetletjih življenja in po četrtem desetletju upada. Otrok jih ima do pubertete povprečno do 15, odrasli pa med 15 in 40.
Melanociti izvirajo iz nevralnega grebena in med embriogenezo potujejo do nekaterih ektodermalnih tkiv, predvsem v kožo in osrednje živčevje. V koži so prisotni v bazalnem sloju epidermisa. Vzrok nastanka melanocitnih nevusov ni popolnoma znan; najverjetneje gre za kombinacijo dednih dejavnikov in dejavnikov iz okolja. Genetski dejavniki določajo barvo polti in las ter nagnjenost k sončnim opeklinam. Najpomembnejši zunanji dejavnik za nastanek

pridobljenih nevusov je izpostavljenost UV-sevanju, zato največjo gostoto nevusov najdemo na delih telesa, ki so pogosto izpostavljeni soncu.

Melanocitne nevuse najpogosteje razdelimo na kongenitalne oziroma prirojene in pridobljene nevuse. Lahko jih razdelimo tudi glede na mesto, kjer se v koži nahajajo gnezda melanocitov; tako govorimo o junkcijskih, intradermalnih in mešanih (*compound*) nevusih (Dragoš et al., 2017; Harper et al., 2006; Starbek Zorko, 2019; Ponorac, 2023; Verbov, 2002).

Melanocitni nevusi – pomen opazovanja in zaščite pred UV-sevanjem

- Opazujemo spremembe velikosti, oblike, barve in površine nevusa.
- Pozorni smo na krvavitev, ranico, hitro rast ali novo nastale težave.
- Pomembno je spremljati število in razporeditev pigmentnih sprememb.
- Otroka je treba zaščititi pred pretiranim UV-sevanjem.
- Ob spremembah velikosti, oblike, barve ali površine nevusa je potreben pravočasen posvet.

Kongenitalni melanocitni nevus (*naevus melanocyticus congenitus*)

Pri 1–2 % novorojenčkov je lahko prisoten že ob rojstvu ali kmalu zatem. Gre za hamartom, ki nastane kot posledica anomalije v embriogenezi. Običajno je rjave barve, v ravni kože ali rahlo dvignjen in navadno manjši od 1,5 cm. Z leti postane dvignjen nad raven kože, papilomatozne površine in pogosto poraščen z dlakami. Glede na velikost jih razdelimo na majhne (<1,5 cm), srednje velike (1,5–19,9 cm) in velike (≥20 cm), pri tem pa upoštevamo velikost, ki jo nevus doseže v odrasli dobi: npr. 12 cm velik nevus na glavi in 7 cm velik nevus na trupu novorojenčka v odrasli dobi dosežeta velikost 20 cm. Gigantski nevusi prekrivajo veliko površino kože telesa, so pogosto obkroženi z manjšimi satelitskimi nevusi in lahko predstavljajo del nevrokutane melanoze, redkega sindroma s številnimi melanocitnimi nevusi in melanocitnimi spremembami v osrednjem živčevju (Dragoš et al., 2017; Harper et al., 2006; Starbek Zorko, 2019; Ponorac, 2023; Verbov, 2002).

Kožni tumorji in žilne spremembe pri otrocih

- Večina kožnih tumorjev v otroštvu je benignih, vendar je pomembno opazovati njihovo rast, barvo, površino in morebitne spremljajoče težave.
- Pri žilnih spremembah smo pozorni na ulceracijo, krvavitev, bolečino, znake okužbe in vpliv na funkcijo bližnjih struktur.
- Pri hitro rastočih, krvavečih, bolečih ali ulceriranih spremembah je potreben pravočasen posvet.
- Staršem pojasnimo pomen opazovanja sprememb in pravočasnega ukrepanja ob poslabšanju ali novih težavah.

ZAKLJUČEK

V članku so predstavljena pogostejša dermatološka obolenja in kožne spremembe v otroški dobi, s katerimi se dermatologi in dermatološke medicinske sestre pogosto srečujejo v klinični praksi. Pri obravnavi otroka sta pomembna prvi stik in umirjen pristop do otroka ter njegovih staršev oziroma spremljevalcev. Tak pristop omogoča zmanjšanje zaskrbljenosti, ustrezno pojasnitev narave bolezni, predstavitev možnosti zdravljenja ter opredelitev potrebe po spremljanju.

VPRAŠANJA ZA RAZMISLEK

1. Kateri podatki o nastanku, trajanju, širjenju in spremljajočih znakih kožnih sprememb so pomembni pri začetni obravnavi otroka z izpuščajem?
2. Katere benigne in prehodne kožne spremembe se najpogosteje pojavljajo pri novorojenčku?
3. Kateri ukrepi pri negi kože so pomembni pri otroku z benignimi kožnimi spremembami?
4. Na katere opozorilne znake na koži je treba biti pozoren pri otroku s kožnimi spremembami?

LITERATURA

1. Dragoš, V. (2023). Benigne kožne spremembe v otroški dobi. V *Izbrana poglavja iz otroške dermatologije: zbornik*. Dermatovenerološka klinika, Univerzitetni klinični center Ljubljana.
2. Dragoš, V., Starbek Zorko, M., & Točkova, O. (2017). Otroške kožne bolezni. V A. Kansky, J. Miljković, & M. Dolenc-Voljč (ur.), *Kožne in spolne bolezni* (3., dopolnjena izd., str. 471–482). Medicinska fakulteta; Združenje slovenskih dermatovenerologov.
3. Harper, J., Oranje, A., & Prose, N. (2006). *Textbook of pediatric dermatology* (2. izd.). Blackwell Publishing.
4. Ponorac, S. (2023). Epidermalni nevusi. V *Izbrana poglavja iz otroške dermatologije: zbornik*. Dermatovenerološka klinika, Univerzitetni klinični center Ljubljana.
5. Ponorac, S. (2023). Melanocitni nevusi. V *Izbrana poglavja iz otroške dermatologije: zbornik*. Dermatovenerološka klinika, Univerzitetni klinični center Ljubljana.
6. Starbek Zorko, M. (2023). Eritematoskvamozne dermatoze. V *Izbrana poglavja iz otroške dermatologije: zbornik*. Dermatovenerološka klinika, Univerzitetni klinični center Ljubljana.
7. Starbek Zorko, M. (2023). Pogoste bolezni nohtov. V *Izbrana poglavja iz otroške dermatologije: zbornik*. Dermatovenerološka klinika, Univerzitetni klinični center Ljubljana.
8. Starbek Zorko, M. (ur.). (2019). *Osnove otroške dermatologije za pediatre: zbornik 1 in 2*. Dermatovenerološka klinika, Univerzitetni klinični center Ljubljana.

9. Točkova, O. (2023). Infantilni hemangiomi. V *Izbrana poglavja iz otroške dermatologije: zbornik*. Dermatovenerološka klinika, Univerzitetni klinični center Ljubljana.
10. Verbov, J. L. (2002). *Handbook of paediatric dermatology*. Martin Dunitz.

AKUTNA DERMATOLOŠKA STANJA PRI OTROCIH

Dr. Olga Točkova, dr. med., specialistka dermatovenerologije

Dermatovenerološka klinika, Univerzitetni klinični center Ljubljana

Prim. doc. dr. Tanja Planinšek Ručigaj, dr. med., višja svetnica, specialistka dermatovenerologije in EFWH

Dermatovenerološka klinika, Univerzitetni klinični center Ljubljana

UVOD

Koža donošenega, zdravega novorojenčka in otroka je po osnovni histološki in funkcionalni zgradbi primerljiva s kožo odraslega, vendar zlasti v zgodnjem poporodnem obdobju še ni popolnoma razvita (Burdick et al., 2022). V prvih tednih in mesecih življenja se intenzivno prilagaja zunanjim okoljskim dejavnikom, kasneje pa se njene zaščitne, presnovne, imunološke in regulacijske funkcije dodatno razvijajo (Torrelo, 2023). Zaradi nezrelosti posameznih kožnih struktur, razvijajoče se epidermalne pregrade in specifičnega imunskega odziva je koža novorojenčkov in otrok občutljivejša; okužbe, vnetja in preobčutljivostne reakcije zato lahko potekajo hitreje, izraziteje ali z manj značilno klinično sliko kot pri odraslih (Snyder & Voelckers, 2024).

Pri novorojenčkih in otrocih so kožne spremembe pogoste; številne so prehodne, benigne in ne zahtevajo specifičnega zdravljenja. Akutno nastale ali hitro napredujoče kožne spremembe pa so lahko prvi znak okužbe, preobčutljivostne reakcije na zdravilo, poslabšanja kronične vnetne dermatoze, vaskulitisa ali druge sistemske bolezni. Pri otroku z akutno nastalimi kožnimi spremembami je treba ob upoštevanju starosti sistematično oceniti splošno stanje, razporeditev in morfologijo sprememb, prisotnost srbenja ali bolečine, vročine, prizadetosti sluznic, oči ali notranjih organov ter možne sprožilce, kot so okužbe, zdravila, alergeni, dražilci in stik z obolelimi osebami (Torrelo, 2023).

Posebej pomembno je pravočasno razlikovanje med pogostimi benignimi dermatozami in stanji, ki zahtevajo takojšnje ukrepanje. Hitro širjenje eflorescenc, boleča koža, prizadetost sluznic ali oči, bulozne, purpurične ali nekrotične spremembe, vročina, letargija, dehidracija,

znaki sekundarne okužbe, nevrološki simptomi ter znaki ledvične, srčno-žilne, prebavne ali druge sistemske prizadetosti so opozorilni znaki, ob katerih sta potrebni zgodnja dodatna diagnostika in specialistična oziroma bolnišnična obravnava (Torrelo, 2023).

Opozorilni znaki pri akutnem pojavu sprememb na koži

- Hitro širjenje eflorescenc, boleča koža, bulozne, purpurične ali nekrotične spremembe zahtevajo takojšnjo klinično presojo.
- Prizadetost sluznic ali oči, vročina, letargija, dehidracija in nevrološki simptomi so pomembni opozorilni znaki sistemske prizadetosti ali težjega poteka bolezni.
- Pri novorojenčkih, dojenčkih in imunsko oslabelih otrocih je prag za dodatno diagnostiko in napotitev nižji.

BAKTERIJSKE OKUŽBE KOŽE

Bakterijske okužbe kože so v otroški dobi pogoste, zlasti kadar je kožna pregrada okvarjena zaradi drobnih poškodb, praskanja, atopijskega dermatitisa, pikov žuželk ali drugih vnetnih dermatoz. Pri otrocih so klinično pomembne predvsem zaradi nalezljivosti, hitrega lokalnega širjenja in možnosti zapletov, zato je ključna pravočasna prepoznava akutnih oblik, ki zahtevajo zdravljenje oziroma dodatno obravnavo (Glennon et al., 2025; Scharschmidt & Segre, 2025).

Impetigo contagiosa

Impetigo contagiosa je najpogostejša površinska bakterijska okužba kože pri otrocih. Povzročata jo predvsem *Staphylococcus aureus* in betahemolitični streptokok skupine A. Zaradi velike nalezljivosti se pogosto pojavlja v vrtcih, šolah, družinah in drugih otroških kolektivih, zlasti ob tesnem stiku, praskanju, pikih žuželk, atopijskem dermatitisu ali slabši higieni kože. Spremembe najpogosteje nastanejo na odkritih delih telesa, predvsem na obrazu, okoli nosu in ust, na vratu, rokah in v lasišču (Glennon et al., 2025; Točkova, 2023b; Trang et al., 2026).

Klinično se impetigo najpogosteje kaže z eritematoznimi makulami ali papulami, vezikulami oziroma pustulami, ki hitro počijo in se prekrijejo z značilnimi medeno rumenimi krustami. Pri bulozni obliki, ki jo praviloma povzroča *Staphylococcus aureus*, nastanejo večji ohlapni mehurji, po razpoku pa erozije in kruste. Splošni znaki praviloma niso prisotni; nanje moramo biti pozorni pri razširjeni bolezni, hitrem širjenju sprememb, bolečnosti, celulitisu ali regionalnem limfadenitisu (Točkova, 2023b; Trang et al., 2026).

Diagnoza je praviloma klinična. Pri obsežnih, ponavljajočih se, netipičnih ali na zdravljenje neodzivnih spremembah ter ob sumu na zaplete je smiseln mikrobiološki bris kože, po potrebi tudi bris nosu oziroma žrela zaradi kolonizacije s *Staphylococcus aureus*. Pri omejeni bolezni zdravljenje temelji na lokalnih antiseptičnih ukrepih in lokalnem antibiotičnem zdravljenju, pri razširjenih spremembah, sistemskih znakih ali zapletih pa je potrebno sistemsko antibiotično zdravljenje (Točkova, 2023b; Trang et al., 2026).

Stafilokokni sindrom luščenja kože

Stafilokokni sindrom luščenja kože (angl. *staphylococcal scalded skin syndrome*, SSSS) je akutna, s toksini posredovana stafilokokna bolezen kože, ki najpogosteje prizadene novorojenčke, dojenčke in mlajše otroke; pri novorojenčkih se tradicionalno uporablja tudi poimenovanje Ritterjeva bolezen. Povzročajo jo eksfoliativni toksini sevov *Staphylococcus aureus*, ki hematogeno dosežejo kožo in povzročijo površinsko intraepidermalno cepitev. Klinično so značilni difuzen eritem, boleča koža, občutljivost na dotik, ohlapni mehurji, pozitiven Nikolskyjev znak in površinsko luščenje, pogosto ob vročini, razdražljivosti in slabšem hranjenju. Sluznice praviloma niso prizadete, kar pomaga pri razlikovanju od Stevens-Johnsonovega sindroma oziroma toksične epidermalne nekrolize (Handler & Schwartz, 2014; Leung et al., 2018; Liy-Wong et al., 2021).

Diagnoza je večinoma klinična. Brise odvzamemo iz možnega primarnega žarišča okužbe, na primer iz nosu, žrela, očesne veznice, popka ali drugih gnojnih žarišč; mehurji so pogosto sterilni. Diferencialno diagnostično upoštevamo bulozni impetigo, toksično epidermalno nekrolizo, epidermolysis bullosa, kongenitalne okužbe in opekline. Otrok s sumom na SSSS praviloma potrebuje hospitalno obravnavo, sistemsko antistafilokokno antibiotično zdravljenje in podporne ukrepe, vključno z nadzorom hidracije, elektrolitov, telesne temperature, bolečine in preprečevanjem sekundarnih okužb. Ob pravočasnem zdravljenju je prognoza pri otrocih praviloma dobra, celjenje pa poteka brez brazgotinjenja (Handler & Schwartz, 2014; Leung et al., 2018; Liy-Wong et al., 2021).

Celulitis in erizipel

Celulitis in erizipel sta globlji bakterijski okužbi kože in podkožja, ki se pri otrocih običajno kažeta z bolečo, toplo, pordelo in otečeno kožo, pogosto ob vročini ali regionalnem limfadenitisu. Ker ni zanesljivega diagnostičnega testa in ker lahko zgodnja klinična slika posnema lokalno alergijsko ali vnetno reakcijo, je pri otroku pomembna ocena hitrosti širjenja,

bolečine, sistemskih znakov, vstopnega mesta okužbe ter morebitnega abscesa. Zdravljenje je usmerjeno predvsem proti streptokokom in meticilin občutljivemu *Staphylococcus aureus*, pri purulentnih oblikah ali dejavnikih tveganja pa je treba upoštevati tudi možnost MRSA glede na lokalno epidemiologijo (Glennon et al., 2025; Principi et al., 2020; Raff & Kroshinsky, 2016).

Nekrotizirajoča okužba mehkih tkiv

Nekrotizirajoča okužba mehkih tkiv je pri otrocih redka, vendar življenje ogrožajoča okužba, na katero moramo pomisliti pri bolečini, ki je nesorazmerna s kožnimi spremembami, hitrem napredovanju eritema ali edema, sistemski prizadetosti, hipotenziji, buloznih, purpuričnih ali nekrotičnih spremembah ter znakih sepse. Za izid sta ključni zgodnja prepoznava in urgentna kirurška obravnava ob takojšnjem širokospektralnem antibiotičnem zdravljenju in intenzivnem podpornem zdravljenju (Dauger et al., 2021; Principi et al., 2020).

Kdaj pri okužbi kože lokalno zdravljenje ni dovolj?

- Sistemsko zdravljenje je potrebno pri razširjenih spremembah, sistemskih znakih, celulitisu, limfadenitisu ali hitrem napredovanju okužbe.
- Pri sumu na SSSS otrok praviloma potrebuje hospitalno obravnavo, sistemski antibiotik in podporno zdravljenje.
- Pri ponavljajočih se, netipičnih ali na zdravljenje neodzivnih spremembah je smiseln mikrobiološki odvzem.

VIRUSNE OKUŽBE KOŽE

Virusne okužbe kože pri otrocih so pogoste, za akutno obravnavo pa so posebej pomembne tiste, ki lahko potekajo razširjeno, prizadenejo novorojenčke ali otroke z okvarjeno kožno pregrado oziroma imunsko oslabelostjo. Pri otrocih moramo biti pozorni na hitro širjenje vezikul, prizadetost oči ali sluznic, sistemske znake in nevrološke simptome (Melvin et al., 2022; Pinninti & Kimberlin, 2018).

Neonatalni herpes

Neonatalni herpes je redka, vendar potencialno življenje ogrožajoča okužba novorojenčka z virusom herpes simpleks (HSV) tipa 1 ali 2. Okužba se najpogosteje prenese perinatalno, redkeje intrauterino ali postnatalno ob stiku z aktivnimi herpetičnimi spremembami. Klinično

se lahko kaže kot oblika, omejena na kožo, oči in sluznice, kot okužba osrednjega živčevja ali kot diseminirana bolezen z znaki sepse, hepatitisom, koagulopatijo, pnevmonitisom ali prizadetostjo več organskih sistemov. Kožne spremembe so vezikule, pustule, erozije ali kruste; lahko so posamične, grupirane ali zlivajoče se, vendar odsotnost kožnih sprememb neonatalnega herpesa ne izključuje (Melvin et al., 2022; Pinninti & Kimberlin, 2018).

Na neonatalni herpes pomislimo pri vsakem novorojenčku ali dojenčku do šestega tedna starosti z neznačilnimi vezikulopustuloznimi spremembami, vročino ali hipotermijo, letargijo, razdražljivostjo, slabim hranjenjem, krči, hepatitisom, koagulopatijo, znaki sepse ali nepojasnjeno prizadetostjo osrednjega živčevja. Diagnostika vključuje odvzem brisov kožnih, očesnih in sluzničnih sprememb za PCR na HSV, PCR krvi in likvorja, osnovne laboratorijske preiskave z jetrnimi testi ter po potrebi dodatno mikrobiološko in slikovno diagnostiko. Ob kliničnem sumu je treba intravenski aciklovir uvesti takoj, še pred potrditvijo diagnoze; nadaljnje trajanje zdravljenja je odvisno od klinične oblike bolezni in izvidov diagnostičnih preiskav (Melvin et al., 2022; Pinninti & Kimberlin, 2018).

Novorojenček z vezikulami

- Razmišljaj urgentno
- Neonatalni herpes lahko poteka brez značilnih kožnih sprememb, zato odsotnost vezikul diagnoze ne izključuje.
- Vročina ali hipotermija, letargija, slabše hranjenje, krči, hepatitis ali znaki sepse zahtevajo takojšnjo obravnavo.
- Ob kliničnem sumu je treba intravenski aciklovir uvesti pred dokončno potrditvijo diagnoze.

GLIVIČNE OKUŽBE KOŽE

Glivične okužbe kože so pri otrocih pogoste in se lahko kažejo kot povrhnje ali globlje okužbe kože, lasišča in nohtov. Najpogostejši povzročitelji so dermatofiti, redkeje kvasovke in plesni. V otroški dobi so klinično pomembne predvsem okužbe lasišča in zoofilne okužbe, povezane s stikom z okuženimi živalmi, saj lahko potekajo izrazito vnetno in zahtevajo sistemsko zdravljenje (Leung et al., 2020; Zabłotna et al., 2025).

Tinea profunda

Tinea profunda je globoka vnetna oblika dermatofitne okužbe kože ali lasišča, ki je pri otrocih najpogosteje povezana z zoofilnimi dermatofiti in stikom z okuženimi živalmi. Zaradi izrazitega vnetnega odziva, možnosti sekundarne bakterijske okužbe in tveganja za trajno brazgotinsko alopecijo ob prizadetosti lasišča jo obravnavamo kot akutno dermatološko stanje (Ion et al., 2024; Mayser et al., 2020; Točkova, 2023a).

Pri otrocih je posebej pomembna prizadetost lasišča, kjer nastanejo izrazito vneta žarišča s folikularnimi pustulami, krustami, odlomljenimi lasmi in lahko tudi iztekanjem gnoja ob pritisku. Na neporasli koži se lahko kaže z bolečimi, infiltriranimi vnetnimi plaki ali nodusi, pogosto s pustulami. Pridruženi so lahko regionalni limfadenitis, bolečina, subfebrilnost ali vročina (Khosravi et al., 2024; Točkova, 2023a).

Diagnoza temelji na anamnezi o stiku z živalmi, klinični sliki in mikološki diagnostiki. Za mikološki pregled odvzamemo luske, lase oziroma dlake s prizadetega mesta ter opravimo nativni mikroskopski pregled in kultivacijo. Pri sistemskih znakih, izrazitem vnetju ali sumu na sekundarno bakterijsko okužbo so smiselne tudi osnovne laboratorijske preiskave (Ion et al., 2024; Mayser et al., 2020; Točkova, 2023a).

Tinea profunda pri otrocih praviloma zahteva sistemsko antimikotično zdravljenje, zlasti ob prizadetosti lasišča. Izbira zdravila, na primer terbinafina, itrakonazola ali grizeofulvina, je odvisna od povzročitelja, starosti otroka, telesne teže, razširjenosti sprememb in kliničnega poteka bolezni (Mayser et al., 2020).

Kot dodatno zdravljenje uporabljamo lokalni antimikotik in antimikotične šampone, predvsem za zmanjšanje kužnosti in širjenja okužbe. Otrok potrebuje specialistično obravnavo pri obsežnih ali hitro napredujočih spremembah, sistemskih znakih, prizadetosti lasišča, sumu na sekundarno bakterijsko okužbo ali tveganju za trajno alopecijo (Mayser et al., 2020).

KOŽNE PARAZITOZE

Kožne parazitoze pri otrocih so infestacije z ektoparaziti, med katerimi so v klinični praksi najpomembnejše garje. Pomembne so zaradi izrazitega srbenja, nalezljivosti, hitrega širjenja v družinah in kolektivih ter možnosti sekundarne bakterijske okužbe (Salavastru et al., 2017; Uzun et al., 2024).

Garje

Garje so nalezljiva parazitarna dermatoza, ki jo povzroča pršica *Sarcoptes scabiei* var. *hominis*. Pri otrocih sta klinično pomembna predvsem intenzivno nočno srbenje in možnost hitrega širjenja okužbe med družinskimi člani, sorojenci ter otroki v vrtcih ali šolah. Spremembe se kažejo kot papule, ekskoriacije, kruste in drobni rovčki; zaradi praskanja pa so pogoste tudi sekundarna bakterijska okužba, impetiginizacija in ekcematizacija (Uzun et al., 2024).

Pri dojenčkih in majhnih otrocih je razporeditev sprememb pogosto drugačna kot pri odraslih: poleg trupa in okončin so lahko prizadeti obraz, lasišče, dlani in podplati. Klinična slika je lahko bolj ekcematizirana, vezikulopustulozna ali difuzna, zato jo v tej starostni skupini lažje zamenjamo z atopijskim dermatitisom, bakterijsko okužbo, urtikarijo ali drugimi srbečimi dermatozami (Salavastru et al., 2017; Uzun et al., 2024).

Za otroško populacijo so značilni tudi skabični granulomi, ki se lahko pojavijo zlasti pri manjših otrocih v pazduhah, dimljah, na skrotumu ali penisu. Kažejo se kot rdečkastorjave papule ali vozliči in lahko vztrajajo več tednov tudi po uspešno zdravljeni okužbi, zato jih ne smemo samodejno enačiti z neuspehom zdravljenja (Salavastru et al., 2017; Uzun et al., 2024).

Diagnoza je pri otrocih pogosto klinična, dodatno pa jo lahko potrdimo z dermoskopijo ali mikroskopskim dokazom pršice, jajčec oziroma iztrebkov v skarifikatu kožnih sprememb. Potrditev je posebej koristna pri netipični klinični sliki, pri dojenčkih, ob ponavljajočih se izbruhih ali pred uvedbo sistemskega zdravljenja (Salavastru et al., 2017; Uzun et al., 2024).

Zdravljenje prilagodimo starosti otroka, telesni teži, lokalizaciji, razširjenosti sprememb in morebitnim zapletom. Pri otrocih se najpogosteje uporablja lokalni skabicid, predvsem 5% permetrin in žveplo v mazilni podlagi, pri čemer je treba pri dojenčkih in majhnih otrocih natančno upoštevati starostne omejitve, navodila za nanos, trajanje učinkovanja in potrebo po ponovitvi zdravljenja (Salavastru et al., 2017; Uzun et al., 2024).

Sistemsko zdravljenje z ivermektinom pri otrocih pride v poštev le pri izbranih primerih, na primer pri razširjenih, ponavljajočih se, krustoznih ali na lokalno zdravljenje neodzivnih garjah. O njem odloča specialist ob upoštevanju starosti, telesne teže, klinične slike, pridruženih bolezni in kontraindikacij (Salavastru et al., 2017; Uzun et al., 2024).

Za uspešno zdravljenje je nujna sočasna obravnava vseh tesnih kontaktov, vključno z družinskimi člani in osebami v otroškem kolektivu, kadar je to epidemiološko utemeljeno. Pomembni so tudi higienski ukrepi za preprečevanje ponovne okužbe. Srbenje lahko po

uspešnem zdravljenju vztraja več tednov in samo po sebi ne pomeni nujno neuspeha zdravljenja (Salavastru et al., 2017; Uzun et al., 2024).

Dojenčke, otroke do drugega leta starosti, otroke z razširjeno ali netipično klinično sliko, prizadetostjo dlani, podplatov, obraza ali lasišča, izrazitimi granulomi, sekundarno bakterijsko okužbo, sumom na krustozne garje ali neodzivnostjo na zdravljenje je smiselno napotiti na specialistično, po potrebi pa tudi bolnišnično obravnavo (Salavastru et al., 2017; Uzun et al., 2024).

Tinea profunda in garje

- Pri tinea profunda je prizadetost lasišča pomembna zaradi tveganja za trajno brazgotinsko alopecijo.
- Stik z okuženimi živalmi je pomemben anamnestični podatek pri vnetnih dermatofitnih okužbah.
- Pri garjah so pri dojenčkih in majhnih otrocih lahko prizadeti obraz, lasišče, dlani in podplati.

VNETJE KOŽE POD PLENICO

Vnetje kože pod plenico oziroma plenični dermatitis je pogosta dermatoza dojenčkov in majhnih otrok. Nastane zaradi kombinacije vlage, urina, blata, trenja in okluzije, zapletejo pa ga lahko sekundarne glivične ali bakterijske okužbe. Pri otrocih je klinično pomembno razlikovanje med iritativno obliko, kandidamicetičnim dermatitisom, bakterijsko superinfekcijo, alergijskim kontaktnim dermatitisom ter redkejšimi sistemskimi ali vnetnimi boleznimi (Chiriac & Wollina, 2024; Točkova, 2015).

Klinična slika je odvisna od vzroka. Pri iritativnem dermatitisu je rdečina običajno omejena na konveksne predele perigenitalno, glutealno in po notranjih straneh stegen, kožne gube pa so praviloma manj prizadete. Pri kandidamicetični okužbi so pogosto prizadete tudi kožne gube, značilne pa so satelitne papule ali pustule. Pri alergijskem kontaktnem dermatitisu so spremembe vezane na mesta stika z robovi plenic, lepilnimi trakovi, negovalnimi pripravki ali vlažilnimi robčki (Chiriac & Wollina, 2024; Točkova, 2015).

Diagnoza je najpogosteje klinična. Mikološki ali mikrobiološki odvzem je smiseln pri izrazitem vnetju, pustulah, erozijah, krustah, neodzivnosti na začetno zdravljenje, ponavljajočem se poteku ali sumu na sekundarno okužbo. Pri trdovratnem, razširjenem ali atipičnem dermatitisu pod plenico moramo pomisliti tudi na luskavico, herpetično okužbo, histiocitozo, pomanjkanje

cinka in druge redkejše dermatoze. Pri pomanjkanju cinka so lahko značilne periorificialne, anogenitalne in akralne eritematozne, erozivne ali luščeče se spremembe (Chiriac & Wollina, 2024; Točkova, 2015).

Zdravljenje temelji na pogosti menjavi plenic, nežnem čiščenju kože, izogibanju dražečim pripravkom in redni uporabi bariernih mazil, na primer mazil s cinkom. Pri izrazitem vnetju je za kratek čas možna uporaba nizkopotentnega lokalnega kortikosteroida, pri kandidamicetični okužbi lokalni antimikotik, pri bakterijski okužbi pa antiseptični ukrepi ter lokalno ali, pri razširjenih oblikah, sistemsko antibiotično zdravljenje. Pri klinični sliki impetiga v predelu plenic je obravnava enaka kot pri drugih lokalizacijah impetiga (Chiriac & Wollina, 2024; Točkova, 2015; Trang et al., 2026).

NEŽELENI UČINKI ZDRAVIL NA KOŽI

Neželeni učinki zdravil na koži pri otrocih so lahko posledica imunskih ali neimunskih mehanizmov. Najpogosteje se kažejo kot medikamentozni eksantemi, urtikarija ali angioedem, redkeje pa kot hude kožne neželene reakcije na zdravila, kot so Stevens-Johnsonov sindrom, toksična epidermalna nekroliza, DRESS in akutna generalizirana eksantematozna pustuloza. Pri otroku je ključno razlikovati blage, spontano izzvenevajoče reakcije od hudih kožnih neželenih reakcij na zdravila, saj te zahtevajo urgentno obravnavo (Bettuzzi et al., 2024; Paster et al., 2025).

Posebnost pediatrične obravnave je natančna anamneza vseh predpisanih zdravil, antibiotikov, analgetikov, antipiretikov, antiepileptikov, prehranskih dopolnil, zdravil brez recepta ter sočasnih virusnih okužb. Pomembni so čas uvedbe zdravila, trajanje zdravljenja, časovni odnos med zdravilom in pojavom sprememb na koži ter izboljšanje po ukinitvi zdravila. Dokazovanje alergije v akutni fazi praviloma ni smiselno; po izzvenetju je glede na težo reakcije smiselna alergološka obravnava (Bettuzzi et al., 2024; Dilek et al., 2014; Paster et al., 2025).

Medikamentozni eksantem

Medikamentozni eksantem se najpogosteje pojavi od 4 do 14 dni po začetku uživanja zdravila, pri predhodno senzibiliziranem otroku pa lahko tudi prej. Klinično se najpogosteje kaže kot makulopapulozni eksantem, ki se običajno začne na trupu in se simetrično širi na okončine, pogosto ob srbenju. Pri blagih in omejenih oblikah dodatne preiskave pogosto niso potrebne (Bettuzzi et al., 2024; Dilek et al., 2014; Paster et al., 2025).

Urtikarija in angioedem

Urtikarija in angioedem sta pri otrocih pogosta razloga za akutno obravnavo in se lahko pojavita kot kožni manifestaciji preobčutljivostne reakcije najpogosteje sproženih z okužbami, hrano ali zdravili. Posebno pozornost zahtevajo angioedem ustnic, jezika ali žrela, hripavost, dispneja, bruhanje, hipotenzija ali prizadetost splošnega stanja, saj lahko kažejo na anafilaksijo in zahtevajo takojšnje ukrepanje. Pri urtikariji brez sistemskih znakov je obravnava praviloma klinična, pomembno pa je razlikovanje od urtikarijskega vaskulitisa, reakcij, podobnih serumski bolezni, in drugih sistemskih bolezni, kadar posamezne spremembe vztrajajo več kot 24 ur, so boleče, purpurične ali puščajo hiperpigmentacijo (Ferrante et al., 2015; Sekerel et al., 2023).

Hude kožne neželene reakcije na zdravila

Med hude kožne neželene reakcije na zdravila prištevamo predvsem Stevens-Johnsonov sindrom oziroma toksično epidermalno nekrolizo (SJS/TEN), DRESS in akutno generalizirano eksantematozno pustulozo (AGEP). AGEP je pri otrocih redek; poleg zdravil so v pediatrični populaciji lahko pomembni tudi infekcijski sprožilci, zato ga je treba razlikovati od pustulozne luskavice, infekcijskih pustuloznih sprememb in drugih hudih kožnih neželenih reakcij. Opozorilni znaki hude kožne neželene reakcije so prizadetost sluznic, boleča koža, bulozne ali nekrotične spremembe, hitro širjenje sprememb, zvišana telesna temperatura, limfadenopatija, edem obraza, eozinofilija ali znaki prizadetosti jeter, ledvic oziroma drugih organov. Pri razširjenih spremembah, sistemskih znakih ali sumu na hudo kožno neželeno reakcijo opravimo hemogram z diferencialno krvno sliko, CRP, elektrolite, sečnino, kreatinin in jetrne teste; pozorni smo na eozinofilijo, atipične limfocite, porast transaminaz in znake organske prizadetosti. Pri nejasni diagnozi ali sumu na hudo kožno neželeno reakcijo je lahko indicirana biopsija kože s histopatološko preiskavo (Bettuzzi et al., 2024; Dilek et al., 2014; Leung et al., 2025; Paster et al., 2025; Szatkowski & Schwartz, 2015).

Obravnava otroka pri neželenih učinkih zdravil na koži temelji na takojšnji ukinitvi najverjetnejšega sprožilnega zdravila in oceni tveganja za hudo kožno neželeno reakcijo na zdravila. Pri blagih oblikah zadostujejo podporni ukrepi za lajšanje simptomov, lokalni protivnetni pripravki, nega kože in po potrebi antihistaminiki. Otroci s prizadetostjo sluznic, buloznimi ali nekrotičnimi spremembami, bolečo kožo, sistemskimi znaki, hitro napredujočim pojavom eflorescenc ali sumom na Stevens-Johnsonov sindrom, toksično epidermalno

nekrolizo, DRESS oziroma drugo hudo kožno neželeno reakcijo na zdravila potrebujejo nujno bolnišnično obravnavo (Bettuzzi et al., 2024; Dilek et al., 2014; Paster et al., 2025).

Neželeni učinki zdravil na koži

- Ne spreglej težkega poteka!
- Prizadetost sluznic, boleča koža, bulozne ali nekrotične spremembe in hitro širjenje eflorescenc so opozorilni znaki.
- Pri sistemskih znakih odvzamemo kri za hemogram z diferencialno krvno sliko ter opravimo jetrne teste, oceno ledvične funkcije in oceno eozinofilije.
- Najverjetnejše sprožilno zdravilo je treba ob sumu na hudo kožno neželeno reakcijo na zdravila takoj ukiniti.

SISTEMSKE VNETNE BOLEZNI IN VASKULITISI S KOŽNIMI ZNAKI

Pri otrocih se sistemske vnetne bolezni in vaskulitisi pogosto najprej pokažejo s kožnimi znaki, zato je pri akutnem pojavu kožnih sprememb pomembno oceniti vročino, splošno stanje, bolečine v trebuhu, sklepne simptome, krvni tlak, urin in morebitne znake srčno-žilne ali ledvične prizadetosti (Jone et al., 2024; Oni et al., 2025; Vivarelli et al., 2025).

Kawasakijeva bolezen

Kawasakijeva bolezen je akutni sistemski vaskulitis srednje velikih žil, ki najpogosteje prizadene otroke, mlajše od pet let, in je eden najpomembnejših vzrokov pridobljene srčne bolezni v otroški dobi. Dermatološko je pomembna zaradi polimorfnega eksantema, ki praviloma ni vezikulozen ali krustozno spremenjen, ter zaradi izrazitih mukokutanih znakov: obojestranskega nepurulentnega konjunktivitisa, pordelih in razpokanih ustnic, malinastega jezika, difuzne rdečine ustne sluznice, edema in eritema dlani in podplatov ter kasnejšega luščenja prstov. Pogosta je tudi limfadenopatija na vratu. Na bolezen pomislimo pri otroku z dolgotrajno vročino in značilnimi mukokutanimi znaki, tudi kadar diagnostična merila niso v celoti izpolnjena, saj je možna nepopolna oblika bolezni (Jone et al., 2024; Yi et al., 2024).

Ob sumu na Kawasakijevo bolezen je potrebna takojšnja obravnava z laboratorijsko oceno sistemskega vnetja in ehokardiografijo, saj nezdravljena bolezen lahko vodi v dilatacije in anevrizme koronarnih arterij. Zdravljenje prve izbire vključuje intravenski imunoglobulin in acetilsalicilno kislino; pri pacientih z visokim tveganjem ali neodzivnostjo na začetno zdravljenje pa je potrebno intenzivirano protivnetno zdravljenje po presoji specializiranega tima (Jone et al., 2024; Yi et al., 2024).

IgA vaskulitis

IgA vaskulitis, prej imenovan Henoch-Schönleinova purpura, je najpogostejši sistemski vaskulitis otroške dobe. Ključni kožni znak je tipna purpura brez trombocitopenije ali koagulopatije, najpogosteje simetrično razporejena po spodnjih okončinah in zadnjici; spremljajo jo lahko tudi urtikarijske, makularne, hemoragične ali redkeje bulozne spremembe. Pogosti pridruženi znaki so artralgije ali artritis, difuzne oziroma krčevite bolečine v trebuhu, krvavitev iz prebavil, edem mehkih tkiv in ledvična prizadetost s hematurijo in/ali proteinurijo. Pri mlajših otrocih so lahko izrazitejši edemi obraza, uhljev, dlani, stopal ali genitalij (Oni et al., 2025; Vivarelli et al., 2025).

Diagnoza je praviloma klinična, obvezna pa sta ocena krvnega tlaka in urina ter spremljanje ledvične funkcije zaradi možne pozne ledvične prizadetosti. Dodatna obravnava je potrebna pri pomembni proteinuriji, makrohematuriji, hipertenziji, zmanjšani ledvični funkciji, hudih trebušnih bolečinah, krvavitvi iz prebavil, sumu na invaginacijo, prizadetosti testisov, atipičnem poteku ali sistemski prizadetosti. Večina otrok potrebuje podporno zdravljenje in spremljanje; kortikosteroidi ali imunosupresivno zdravljenje so indicirani pri izbranih pacientih z zapleti oziroma organ ogrožajočo boleznijo, v sodelovanju s pediatričnim nefrologom, revmatologom ali gastroenterologom (Oni et al., 2025; Vivarelli et al., 2025).

Meningokokna purpura fulminans je redka, vendar izjemno huda diferencialna diagnoza pri otroku z neiztisljivo purpuro, vročino in hitro slabšajočim se splošnim stanjem. Nastane zaradi invazivne okužbe z *Neisseria meningitidis*, diseminirane intravaskularne koagulacije in tromboze kožnih mikrovaskularnih žil, kar lahko hitro vodi v hemoragično nekrozo kože, šok, večorgansko odpoved in izgubo tkiva. Pri takšni klinični sliki je potrebna takojšnja urgentna pediatrična obravnava z empiričnim antibiotičnim zdravljenjem, hemodinamsko podporo in zgodnjim multidisciplinarnim spremljanjem kožnih in okončinskih zapletov (Lécuyer et al., 2017; Nectoux et al., 2010).

Purpura, vročina in sistemski znaki

- Pri purpuri je treba oceniti krvni tlak, urin, ledvično funkcijo, bolečine v trebuhu in sklepne simptome.
- Pri Kawasakijevi bolezni moramo biti posebej pozorni na dolgotrajno vročino, konjunktivitis, spremembe ustnic in jezika ter prizadetost dlani in podplatov.
- Ledvična prizadetost pri IgA vaskulitisu se lahko pokaže pozneje, zato je potrebno spremljanje urina in krvnega tlaka.

AKUTNA POSLABŠANJA KRONIČNIH VNETNIH DERMATOZ

Akutni zagon oziroma poslabšanje kronične vnetne ali imunsko pogojene dermatoze pomeni hitro povečanje obsega kožnih sprememb, intenzivnosti vnetja in subjektivnih težav. Pri vsakem otroku z akutnim poslabšanjem je treba oceniti obseg prizadetosti kože, splošno stanje, prisotnost bolečine, motnje spanja, znake sekundarne okužbe in morebitne sistemske znake. Obravnava vključuje ustrezno stopnjevanje lokalnega protivnetnega zdravljenja, zdravljenje morebitne sekundarne okužbe ter po potrebi uvedbo sistemskega zdravljenja v okviru specialistične obravnave (Nast et al., 2026a; Wollenberg et al., 2025).

Luskavica

Luskavica oziroma psoriaza je kronična, imunsko posredovana vnetna bolezen kože, ki se pri otrocih lahko kaže drugače kot pri odraslih. Značilne so ostro omejene eritematozne in luščeče papule ali plaki, vendar so pri otrocih spremembe pogosto tanjše, manj luščeče in pogosteje prizadenejo obraz, lasišče, pregibe, popek, perigenitalni predel ter predel pod plenico (Nast et al., 2026a, 2026b; Vicente et al., 2025).

Za otroško dobo je posebej značilna gutatna (kapljična) luskavica, ki se lahko nenadno pojavi po streptokokni okužbi zgornjih dihal in se kaže s številnimi drobnimi eritematoskvamoznimi žarišči po trupu in okončinah. Pomembni sta tudi inverzna luskavica s prizadetostjo pregibov ter perigenitalna oziroma plenična lokalizacija pri dojenčkih in majhnih otrocih, pri kateri je luščenje pogosto manj izrazito, klinična slika pa lahko posnema plenični, seboroični ali kandidamicetični dermatitis (Nast et al., 2026a, 2026b; Vicente et al., 2025).

Diagnoza je praviloma klinična. Pri otroku z luskavico je pomembno aktivno iskati sprožilce poslabšanja, predvsem streptokokno okužbo pri gutatni obliki, ter oceniti prizadetost nohtov, lasišča, pregibov in perigenitalnega predela. Ob bolečinah ali otekanju sklepov, jutranji okorelosti ali funkcionalnih težavah je zaradi suma na psoriatični artritis potrebna dodatna pediatrična revmatološka obravnava (Nast et al., 2026a, 2026b; Vicente et al., 2025).

Zdravljenje prilagodimo starosti otroka, lokalizaciji sprememb, razširjenosti bolezni in intenzivnosti vnetja (Nast et al., 2026a, 2026b; Vicente et al., 2025). Osnova so redna nega kože, obravnava sprožilnih dejavnikov in lokalno protivnetno zdravljenje. Pri otrocih je potrebna posebna previdnost pri izbiri jakosti lokalnih kortikosteroidov in trajanju zdravljenja, zlasti na obrazu, v pregibih, perigenitalno in pod plenico. Pri zmerni do hudi bolezni, večji prizadetosti kože, pomembnem vplivu na kakovost življenja ali nezadostnem odzivu na lokalno zdravljenje je potrebna presoja glede fototerapije ali sistemskega zdravljenja.

Dermatološka oziroma bolnišnična obravnava je potrebna pri akutnem razširjenem poslabšanju, eritrodermični ali pustulozni obliki, obsežni bolezni pri dojenčkih in majhnih otrocih, prizadetosti večje površine kože, pomembni bolečini ali sekundarni okužbi ter ob nezadostnem odzivu na ustrezno lokalno zdravljenje. Ob sumu na psoriatični artritis v obravnavo vključimo pediatričnega revmatologa (Nast et al., 2026a, 2026b; Vicente et al., 2025).

Atopijski dermatitis

Atopijski dermatitis je kronična, vnetna in izrazito srbeča dermatoza, za katero so značilne motnje kožne pregrade, vnetje in spremenjen kožni mikrobiom. Pri otrocih je ena najpogostejših kroničnih kožnih bolezni, klinična slika pa se spreminja glede na starost. Za akutno obravnavo so pomembni predvsem hitro poslabšanje srbenja, obsežno vnetje, rosenje, motnje spanja, sekundarne okužbe in znaki razširjene virusne okužbe (Točkova, 2021a, 2021b).

Pri dojenčkih in mlajših otrocih so spremembe pogoste na obrazu, lasišču, ekstenzornih delih okončin in trupu, pri večjih otrocih pa predvsem v pregibih, na vratu, zapestjih, gležnjih, vekah, rokah in ustnicah. Akutno poslabšanje se kaže z močno srbečimi, neostro omejenimi eritematoznimi papulami, vezikulami, ekskoriacijami, krastami in rosenjem. Zaradi praskanja se lahko hitro razvijeta impetiginizacija in ekcematizacija, bolezen pa pri otroku pogosto povzroča razdražljivost, motnje spanja in pomembno obremenitev vsakodnevnega življenja (Točkova, 2021a, 2021b).

Posebno pomemben zaplet pri otrocih z atopijskim dermatitisom je *eczema herpeticum* oziroma Kaposijev variceliformni izpuščaj. Gre za diseminirano okužbo kože z virusom herpes simpleks, ki se kaže z nenadnim izbruhom monomorfnih vezikul, pustul ali »izsekanih« erozij na ekcematozni ali tudi navidezno nespremenjeni koži, pogosto na obrazu, vratu in zgornjem delu trupa. Spremembe so boleče, lahko jih spremljajo vročina, slabo počutje in regionalna limfadenopatija; možni so bakterijska superinfekcija, keratokonjunktivitis, encefalitis ali diseminacija okužbe. Zaradi možnosti hitrega napredovanja gre za urgentno stanje, pri katerem je treba ob kliničnem sumu takoj uvesti sistemsko protivirusno zdravljenje in otroka napotiti na bolnišnično obravnavo (Aronson et al., 2011; Luca et al., 2012; Traidl et al., 2025).

Na *eczema herpeticum* moramo pomisliti, kadar se pri otroku z atopijskim dermatitisom nenadoma pojavijo boleče, monomorfne vezikule ali erozije, ki se hitro širijo in jih spremljajo vročina, slabo počutje ali prizadetost oči. Srbenje je lahko manj izrazito kot pri običajnem poslabšanju atopijskega dermatitisa, v ospredju pa sta bolečina in hitro slabšanje klinične slike. Zakasnitev protivirusnega zdravljenja lahko poveča tveganje za zaplete, zato sta pomembni

zgodnja uvedba aciklovirja in oftalmološka ocena ob prizadetosti kože okoli oči (Aronson et al., 2011; Luca et al., 2012; Traidl et al., 2025).

Eczema herpeticum

- Nenaden pojav bolečih, monomorfnih vezikul ali erozij pri otroku z atopijskim dermatitisom zahteva takojšnjo pozornost.
- Srbenje je lahko manj izrazito kot pri običajnem poslabšanju, v ospredju pa sta bolečina in hitro slabšanje klinične slike.
- Ob prizadetosti kože okoli oči je potrebna oftalmološka ocena.

Diagnoza atopijskega dermatitisa in njegovega poslabšanja je praviloma klinična. Pri akutnem poslabšanju ocenimo obseg prizadetosti kože, jakost srbenja, vpliv na spanje in hranjenje, znake sekundarne bakterijske okužbe, bolečino, vročino, prizadetost oči ter morebitne monomorfne vezikule ali erozije, ki lahko kažejo na herpetični ekcem. Dodatne preiskave so smiselne predvsem pri netipični klinični sliki, neodzivnosti na zdravljenje ali sumu na okužbo oziroma drugo pridruženo bolezen (Točkova, 2021a, 2021b; Wollenberg et al., 2025).

Zdravljenje akutnega poslabšanja prilagodimo starosti otroka, lokalizaciji sprememb in stopnji vnetja. Osnovni ukrepi so obnova kožne pregrade z redno uporabo indiferentnih mazil, nežno čiščenje kože, zmanjšanje vpliva sprožilnih dejavnikov in ustrezno lokalno protivnetno zdravljenje. Pri otrocih je potrebna posebna previdnost pri izbiri jakosti lokalnih kortikosteroidov, zlasti na obrazu, vekah, v pregibih, perigenitalno in pri dojenčkih. Ob sekundarni bakterijski okužbi uvedemo lokalno ali sistemsko protimikrobno zdravljenje glede na obseg sprememb in splošno stanje otroka (Wollenberg et al., 2025).

Nujna dermatološka oziroma bolnišnična obravnava je potrebna pri obsežnem difuznem poslabšanju z izrazitim rosenjem, pomembni prizadetosti splošnega stanja, dehidraciji, hitro napredujočih kožnih spremembah, boleči koži, razširjeni sekundarni bakterijski okužbi, prizadetosti oči, sumu na *eczema herpeticum* ali drugo razširjeno virusno okužbo ter pri neodzivnosti na ustrezno začetno zdravljenje. Pri zmerni do hudi bolezni, ki se ponavlja ali pomembno vpliva na spanje, rast, šolske aktivnosti in kakovost življenja, je potrebna načrtovana specialistična obravnava za dolgoročno vodenje bolezni (Wollenberg et al., 2025).

Eritrodermija

Eritrodermija je akutno dermatološko stanje z razširjeno pordelostjo, vnetjem, infiltracijo oziroma edemom in luščenjem kože, ki zajema večino telesne površine. Pri otrocih, zlasti pri

novorojenčkih in dojenčkih, je posebej pomembna zaradi nezrele kožne pregrade, večje relativne telesne površine, hitre izgube tekočin in toplote ter večjega tveganja za elektrolitske motnje, okužbe in sistemsko prizadetost (Cuperus et al., 2022; Kliniec et al., 2024).

Klinično je koža difuzno pordela, vneta, edematozna ali infiltrirana in se lušči. Otrok je lahko razdražljiv, febrilen, dehidriran ali splošno prizadet. Pri otrocih moramo posebej pomisliti na poslabšanje atopijskega dermatitisa, luskavico, seboroični dermatitis, ihtioze, genodermatoze, imunske pomanjkljivosti, presnovne in prehranske motnje, okužbe ter reakcije na zdravila. Boleča koža, prizadetost sluznic, bulozne spremembe ali nekroze so opozorilni znaki hude kožne neželene reakcije (Cuperus et al., 2022; Kliniec et al., 2024).

Diagnoza je klinična, vendar je pri otrocih pogosto potrebna dodatna opredelitev vzroka. Glede na starost in klinični sum opravimo osnovne laboratorijske preiskave, ocenimo hidracijo, elektrolite, vnetne kazalce ter jetrno in ledvično funkcijo, po potrebi pa opravimo tudi mikrobiološko, presnovno, imunološko ali genetsko diagnostiko. Pri nejasni etiologiji je indicirana biopsija kože s histopatološko preiskavo (Cuperus et al., 2022; Kliniec et al., 2024).

Otrok z eritrodermijo praviloma potrebuje hospitalno obravnavo. Zdravljenje je podporno in vzročno ter vključuje nadzor vitalnih funkcij, tekočinske bilance, elektrolitov in telesne temperature, intenzivno nego kože z indiferentnimi mazili, preprečevanje sekundarnih okužb, ustrezno prehransko podporo in zdravljenje osnovne bolezni oziroma takojšnjo ukinitev možnega sprožilnega zdravila. Pri psoriatični eritrodermiji sistemsko zdravljenje izberemo glede na težo bolezni, starost otroka, pridružene bolezni in predhodno zdravljenje (Cuperus et al., 2022; Kliniec et al., 2024; Mastorino et al., 2025).

ZAKLJUČEK

Akutna dermatološka stanja pri otrocih zahtevajo hitro, vendar premišljeno klinično presojo. Namen obravnave je zgodaj prepoznati tiste otroke, pri katerih kožne spremembe niso le omejena kožna bolezen, temveč znak okužbe, sistemske bolezni, hude reakcije na zdravilo ali poslabšanja kronične dermatoze.

Posebno pozornost zahtevajo hitro napredujoče bakterijske ali virusne okužbe, nekrotizirajoča okužba mehkih tkiv (Dauger et al., 2021; Principi et al., 2020), neonatalni herpes in *eczema herpeticum* (Melvin et al., 2022; Pinninti & Kimberlin, 2018; Traidl et al., 2025), SSSS (Handler & Schwartz, 2014; Leung et al., 2018; Liy-Wong et al., 2021), hude kožne neželene reakcije na zdravila (Bettuzzi et al., 2024; Paster et al., 2025), Kawasakijeva bolezen, IgA

vaskulitis in meningokokna purpura fulminans (Jone et al., 2024; Lécuyer et al., 2017; Nectoux et al., 2010; Oni et al., 2025; Vivarelli et al., 2025) ter eritrodermija in zapletena poslabšanja kroničnih vnetnih dermatoz (Cuperus et al., 2022; Nast et al., 2026a; Wollenberg et al., 2025). Odločitev za dodatno diagnostiko, specialistično napotitev ali hospitalno obravnavo mora temeljiti predvsem na hitrosti napredovanja, bolečini, prizadetosti sluznic ali oči, purpuričnih, buloznih ali nekrotičnih spremembah ter znakih sistemske prizadetosti.

Večino diagnoz sprva postavimo klinično, vendar mora biti prag za dodatno mikrobiološko, mikološko, laboratorijsko, histopatološko, imunološko ali slikovno diagnostiko pri otroku z atipičnim potekom, sistemskimi znaki ali sumom na zaplete nizek. Zdravljenje mora biti prilagojeno starosti otroka, lokalizaciji, obsegu in hitrosti napredovanja kožnih sprememb, spremljajočim boleznim ter tveganju za nalezljivost ali sistemsko prizadetost. Dojenčki, majhni otroci, imunsko oslabljeni otroci ter otroci z razširjenimi, bolečimi, hitro napredujočimi ali sistemsko spremljanimi spremembami potrebujejo zgodnjo specialistično oziroma bolnišnično obravnavo. Pravočasna prepoznava in ustrezno ukrepanje zmanjšata tveganje za zaplete in dolgoročne posledice (Cuperus et al., 2022; Paster et al., 2025; Torrelo, 2023; Wollenberg et al., 2025).

VPRAŠANJA ZA RAZMISLEK

1. Kateri opozorilni znaki pri otroku z akutnim pojavom sprememb na koži kažejo, da je potrebna takojšnja specialistična oziroma bolnišnična obravnava?
2. Kako pri otroku razlikujemo običajno poslabšanje atopijskega dermatitisa od suma na *eczema herpeticum*?
3. Zakaj so novorojenčki, dojenčki in majhni otroci pri obsežnih kožnih spremembah bolj ogroženi kot starejši otroci?
4. Na katere pridružene znake moramo biti pozorni pri otroku s purpuro, da ne spregledamo sistemske bolezni ali vaskulitisa?
5. Kdaj pri okužbi kože lokalno zdravljenje ni več zadostno in je potrebna dodatna diagnostika ali sistemsko zdravljenje?

LITERATURA

1. Aronson, P. L., Yan, A. C., Mittal, M. K., Mohamad, Z., & Shah, S. S. (2011). Delayed acyclovir and outcomes of children hospitalized with eczema herpeticum. *Pediatrics, 128*(6), 1161–1167. https://doi.org/10.1542/peds.2011-0948
2. Bettuzzi, T., Sanchez-Pena, P., & Lebrun-Vignes, B. (2024). Cutaneous adverse drug reactions. *Therapie, 79*(2), 239–270. https://doi.org/10.1016/j.therap.2023.09.011
3. Burdick, H. N., Wellman, A. A., & Anderson, K. M. (2022). A concise review of neonatal dermatology. *South Dakota Medicine, 75*(9), 419–424.
4. Chiriac, A., & Wollina, U. (2024). Diaper dermatitis: A narrative review of clinical presentation, subtypes, and treatment. *Wiener Medizinische Wochenschrift, 174*(11–12), 246–256. https://doi.org/10.1007/s10354-023-01024-6
5. Cuperus, E., Bygum, A., Boeckmann, L., Bodemer, C., Bolling, M. C., Caproni, M., Diociaiuti, A., Emmert, S., Fischer, J., Gostynski, A., Guez, S., van Gijn, M. E., Hannula-Jouppi, K., Has, C., Hernandez-Martín, A., Martinez, A. E., Mazereeuw-Hautier, J., Medvecz, M., Neri, I., . . . Pasmans, S. G. M. A. (2022). Proposal for a 6-step approach for differential diagnosis of neonatal erythroderma. *Journal of the European Academy of Dermatology and Venereology, 36*(7), 973–986. https://doi.org/10.1111/jdv.18043
6. Dauger, S., Blondé, R., Brissaud, O., Marcoux, M.-O., Angoulvant, F., Levy, M., Groupe Francophone de Réanimation et Urgences Pédiatriques (GFRUP), & Réseau Mères-Enfants de la Francophonie (RMEF). (2021). Necrotizing soft-tissue infections in pediatric intensive care: A prospective multicenter case-series study. *Critical Care, 25*, Article 139. https://doi.org/10.1186/s13054-021-03562-0
7. Dilek, N., Özkol, H. U., Akbaş, A., Kılınç, F., Dilek, A. R., Saral, Y., Metin, A., & Çalka, Ö. (2014). Cutaneous drug reactions in children: A multicentric study. *Postępy Dermatologii i Alergologii, 31*(6), 368–371. https://doi.org/10.5114/pdia.2014.43881
8. Ferrante, G., Scavone, V., Muscia, M. C., Adrignola, E., Corsello, G., Passalacqua, G., & La Grutta, S. (2015). The care pathway for children with urticaria, angioedema, mastocytosis. *World Allergy Organization Journal, 8*, Article 5. https://doi.org/10.1186/s40413-014-0052-x
9. Glennon, C. M., Kroshinsky, D., & Saleeby, C. E. (2025). A review of common pediatric skin infections. *Current Infectious Disease Reports, 27*(1). https://doi.org/10.1007/s11908-024-00853-9
10. Handler, M. Z., & Schwartz, R. A. (2014). Staphylococcal scalded skin syndrome: Diagnosis and management in children and adults. *Journal of the European Academy of Dermatology and Venereology, 28*(11), 1418–1423. https://doi.org/10.1111/jdv.12541
11. Ion, A., Popa, L. G., Porumb-Andrese, E., Dorobanțu, A. M., Tătar, R., Giurcăneanu, C., & Orzan, O. A. (2024). A current diagnostic and therapeutic challenge: Tinea capitis. *Journal of Clinical Medicine, 13*(2), Article 376. https://doi.org/10.3390/jcm13020376
12. Jone, P.-N., Tremoulet, A., Choueiter, N., Dominguez, S. R., Harahsheh, A. S., Mitani, Y., Zimmerman, M., Lin, M.-T., & Friedman, K. G. (2024). Update on diagnosis and management of Kawasaki disease: A scientific statement from the American Heart Association. *Circulation, 150*(23), e481–e500. https://doi.org/10.1161/CIR.0000000000001295
13. Khosravi, F., Parvizi, M. M., Sadati, M. S., Khosravi, M., & Ghahartars, M. (2024). Epidemiology, clinical features, and outcome of the hospitalized patients with kerion in Fars Province, Iran: An eleven-year retrospective study. *BMC Pediatrics, 24*, Article 694. https://doi.org/10.1186/s12887-024-05171-6

14. Kliniec, K., Snopkowska, A., Łyko, M., & Jankowska-Konsur, A. (2024). Erythroderma: A retrospective study of 212 patients hospitalized in a tertiary center in Lower Silesia, Poland. *Journal of Clinical Medicine, 13*(3), Article 645. https://doi.org/10.3390/jcm13030645
15. Leung, A. K. C., Barankin, B., & Leong, K. F. (2018). Staphylococcal-scalded skin syndrome: Evaluation, diagnosis, and management. *World Journal of Pediatrics, 14*(2), 116–120. https://doi.org/10.1007/s12519-018-0150-x
16. Leung, A. J., Wong, S. B. J., & Liau, M. M. (2025). Recurrent pediatric acute generalized exanthematous pustulosis with drug and infective precipitants. *JAAD Case Reports, 55*, 65–68. https://doi.org/10.1016/j.jdcr.2024.11.008
17. Lécuyer, H., Borgel, D., Nassif, X., & Coureuil, M. (2017). Pathogenesis of meningococcal purpura fulminans. *Pathogens and Disease, 75*(3), Article ftx027. https://doi.org/10.1093/femspd/ftx027
18. Leung, A. K. C., Lam, J. M., Leong, K. F., & Hon, K. L. (2020). Tinea corporis: An updated review. *Drugs in Context, 9*, Article 2020-5-6. https://doi.org/10.7573/dic.2020-5-6
19. Liy-Wong, C., Pope, E., Weinstein, M., & Lara-Corrales, I. (2021). Staphylococcal scalded skin syndrome: An epidemiological and clinical review of 84 cases. *Pediatric Dermatology, 38*(1), 149–153. https://doi.org/10.1111/pde.14470
20. Luca, N. J. C., Lara-Corrales, I., & Pope, E. (2012). Eczema herpeticum in children: Clinical features and factors predictive of hospitalization. *The Journal of Pediatrics, 161*(4), 671–675. https://doi.org/10.1016/j.jpeds.2012.03.037
21. Mastorino, L., Leo, F., Frigatti, G., Macagno, N., Dapavo, P., Quaglino, P., & Ribero, S. (2025). Management of erythrodermic psoriasis with systemic treatment: A systematic review. *American Journal of Clinical Dermatology, 26*, 877–893. https://doi.org/10.1007/s40257-025-00977-1
22. Mayser, P., Nenoff, P., Reinel, D., Abeck, D., Brasch, J., Daeschlein, G., Effendy, I., Ginter-Hanselmayer, G., Gräser, Y., Hipler, U.-C., Höger, P., Kolb-Mäurer, A., Ott, H., Schaller, M., & Zidane, M. (2020). S1 guidelines: Tinea capitis. *Journal der Deutschen Dermatologischen Gesellschaft, 18*(2), 161–180. https://doi.org/10.1111/ddg.14026
23. Melvin, A. J., Mohan, K. M., Vora, S. B., Selke, S., Sullivan, E., & Wald, A. (2022). Neonatal herpes simplex virus infection: Epidemiology and outcomes in the modern era. *Journal of the Pediatric Infectious Diseases Society, 11*(3), 94–101. https://doi.org/10.1093/jpids/piab105
24. Nectoux, E., Mezel, A., Raux, S., Fron, D., Maillet, M., & Herbaux, B. (2010). Meningococcal purpura fulminans in children: I. Initial orthopedic management. *Journal of Children's Orthopaedics, 4*(5), 401–407. https://doi.org/10.1007/s11832-010-0284-4
25. Nast, A., Altenburg, A., Augustin, M., Bachmann, F., Boehncke, W.-H., Cornberg, M., Geerdes-Fenge, H., Häcker, B., Härle, P., Klaus, J., Köhm, M., Köllner, A., Mrowietz, U., Ockenfels, H.-M., Pennitz, A., Philipp, S., Richter, T., Rosenbach, T., Schaberg, T., . . . Zeyen, C. (2026a). S3 guideline for the treatment of psoriasis vulgaris, adapted from EuroGuiDerm: Part 1: Treatment recommendations and monitoring. *Journal der Deutschen Dermatologischen Gesellschaft, 24*(1), 122–137. https://doi.org/10.1111/ddg.16002
26. Nast, A., Altenburg, A., Augustin, M., Bachmann, F., Boehncke, W.-H., Cornberg, M., Geerdes-Fenge, H., Häcker, B., Härle, P., Klaus, J., Köhm, M., Köllner, A., Mrowietz, U., Ockenfels, H.-M., Pennitz, A., Philipp, S., Richter, T., Rosenbach, T., Schaberg, T., . . . Zeyen, C. (2026b). S3 guideline for the treatment of psoriasis vulgaris, adapted from EuroGuiDerm: Part 2: Specific clinical and comorbid situations. *Journal der Deutschen Dermatologischen Gesellschaft, 24*(2), 270–282. https://doi.org/10.1111/ddg.16001
27. Oni, L., Platt, C., Marlais, M., McCann, L., Barakat, F., Hesseling, M., Cottis, H., Protheroe, S., Haigh, G., Nott, K., Marro, J., King, E., Kelly, J., Sussens, J., Mulvaney, S., Whitby, T., Morgan, I., Sharma, A., Al-Jayyousi, R., . . . Dudley, J. (2025). National recommendations for the management of children and young people with IgA vasculitis: A best available evidence, group agreement-

based approach. *Archives of Disease in Childhood, 110*(1), 67–76. https://doi.org/10.1136/archdischild-2024-327364

28. Paster, J., Hötzenecker, W., & Ahn, S. B. (2025). Cutaneous drug reactions: Classification, diagnosis, clinical and therapeutic consequences. *Allergo Journal International, 34*, 251–261. https://doi.org/10.1007/s40629-025-00350-y
29. Pinninti, S. G., & Kimberlin, D. W. (2018). Neonatal herpes simplex virus infections. *Seminars in Perinatology, 42*(3), 168–175. https://doi.org/10.1053/j.semperi.2018.02.004
30. Principi, N., Argentiero, A., Neglia, C., Gramegna, A., & Esposito, S. (2020). New antibiotics for the treatment of acute bacterial skin and soft tissue infections in pediatrics. *Pharmaceuticals, 13*(11), Article 333. https://doi.org/10.3390/ph13110333
31. Raff, A. B., & Kroshinsky, D. (2016). Cellulitis: A review. *JAMA, 316*(3), 325–337. https://doi.org/10.1001/jama.2016.8825
32. Salavastru, C. M., Chosidow, O., Boffa, M. J., Janier, M., & Tiplica, G. S. (2017). European guideline for the management of scabies. *Journal of the European Academy of Dermatology and Venereology, 31*(8), 1248–1253. https://doi.org/10.1111/jdv.14351
33. Scharschmidt, T. C., & Segre, J. A. (2025). Skin microbiome and dermatologic disorders. *Journal of Clinical Investigation, 135*(3), Article e184315. https://doi.org/10.1172/JCI184315
34. Sekerel, B. E., Gurel, D. I., Sahiner, U. M., Soyer, O., & Kocaturk, E. (2023). The many faces of pediatric urticaria. *Frontiers in Allergy, 4*, Article 1267663. https://doi.org/10.3389/falgy.2023.1267663
35. Snyder, K. A. M., & Voelckers, A. D. (2024). Newborn skin: Part I. Common rashes and skin changes. *American Family Physician, 109*(3), 212–216.
36. Točkova, O. (2015). Kandidoza perigenitalnega predela = Candidosis of the perigenital region. In M. Dolenc-Voljč & T. Planinšek Ručigaj (Eds.), *Dermatoze perigenitalnega predela: Strokovno srečanje z mednarodno udeležbo* (pp. 15–18). Dermatovenerološka klinika, Univerzitetni klinični center; Katedra za dermatovenerologijo, Medicinska fakulteta.
37. Točkova, O. (2021a). Atopijski dermatitis pri otrocih = Atopic dermatitis in children. *Farmacevtski vestnik, 72*(4), 291–298.
38. Točkova, O. (2021b). Zdravljenje atopijskega dermatitisa. In T. Battelino (Ed.), *Gensko zdravljenje v klinični praksi* (Izbrana poglavja iz pediatrije, 32, pp. 129–137). Medicinska fakulteta, Katedra za pediatrijo.
39. Točkova, O. (2023a). Glivične okužbe kože pri otrocih. In M. Starbek Zorko (Ed.), *Osnove otroške dermatologije za pediatre: Zbornik 1 in 2*. Dermatovenerološka klinika, Univerzitetni klinični center Ljubljana.
40. Točkova, O. (2023b). Piodermije. In M. Starbek Zorko (Ed.), *Osnove otroške dermatologije za pediatre: Zbornik 1 in 2*. Dermatovenerološka klinika, Univerzitetni klinični center Ljubljana.
41. Torrelo, A. (Ed.). (2023). *Schachner and Hansen's textbook of pediatric dermatology* (5th ed., pp. 133–161). Jaypee Brothers Medical Publishers.
42. Trang, D. T., Buck, E. C., & Schoenherr, D. T. (2026). Impetigo: Rapid evidence review. *American Family Physician, 113*(2), 175–180.
43. Traidl, S., Heratizadeh, A., & Werfel, T. (2025). Algorithms in allergy: Diagnosis and treatment of atopic dermatitis complicated by eczema herpeticum. *Allergy, 80*(8), 2417–2420. https://doi.org/10.1111/all.16632
44. Uzun, S., Durdu, M., Yürekli, A., Mülayim, M. K., Akyol, M., Velipaşaoğlu, S., Harman, M., Taylan-Özkan, A., Şavk, E., Demir-Dora, D., Dönmez, L., & Gazi, U. (2024). Clinical practice guidelines for the diagnosis and treatment of scabies. *International Journal of Dermatology, 63*(12), 1642–1656. https://doi.org/10.1111/ijd.17327

45. Vicente, A., Pérez-Ferriols, A., Batalla, A., García-Fernandez, L., Pérez, B., Eiris, N., de Lucas, R., De La Cueva, P., & Carrascosa, J. M. (2025). Consensus statement from the Spanish Academy of Dermatology and Venereology (AEDV) Psoriasis Working Group (SWG) and Pediatric Working Group (PWG) on the management of pediatric psoriasis. *Actas Dermo-Sifiliográficas, 116*, T254–T280. https://doi.org/10.1016/j.ad.2024.12.015

46. Vivarelli, M., Samuel, S., Coppo, R., Barratt, J., Bonilla-Felix, M., Hafner, D., Gibson, K., Haas, M., Abdel-Hafez, M. A., Adragna, M., Brogan, P., Kim, S., Liu, I., Liu, Z.-H., Mantan, M., Shima, Y., Shimizu, M., Shen, Q., Trimarchi, H., . . . Nakanishi, K. (2025). IPNA clinical practice recommendations for the diagnosis and management of children with IgA nephropathy and IgA vasculitis nephritis. *Pediatric Nephrology, 40*, 3–40. https://doi.org/10.1007/s00467-024-06502-6

47. Wollenberg, A., Kinberger, M., Arents, B., Aszodi, N., Barbarot, S., Bieber, T., Brough, H. A., Calzavara-Pinton, P., Christen-Zaech, S., Deleuran, M., Dittmann, M., Fosse, N., Gáspár, K., Gerbens, L. A. A., Gieler, U., Girolomoni, G., Gregoriou, S., Holland, S., Mortz, C. G., . . . Flohr, C. (2025). European guideline (EuroGuiDerm) on atopic eczema: Living update. *Journal of the European Academy of Dermatology and Venereology, 39*(9), 1537–1566. https://doi.org/10.1111/jdv.20639

48. Yi, X.-X., Zhang, W.-R., Wang, D.-M., Wang, X.-P., & Zhang, F.-X. (2024). Research perspective in the clinical management of Kawasaki disease. *Frontiers in Pediatrics, 12*, Article 1415941. https://doi.org/10.3389/fped.2024.1415941

49. Zabłotna, M., Nowicki, R. J., Bieniaszewski, L., & Purzycka-Bohdan, D. (2025). Superficial fungal infections in the pediatric dermatological population of Northern Poland. *Journal of Fungi, 11*(7), Article 533. https://doi.org/10.3390/jof11070533

FIZIKALNE IN INTERVENCIJSKE METODE ZDRAVLJENJA V DERMATOVENEROLOGIJI

[1]Prim. doc. dr. Tanja Planinšek Ručigaj, dr. med., višja svetnica, specialistka dermatovenerologije in EFWH

[1]Dermatovenerološka klinika, UKC Ljubljana

[2,3]Prof. dr. Igor Bartenjev, dr. med., specialist dermatovenerologije

[2]Medicinska fakulteta, Univerza v Ljubljani
[3]Dermatologija Bartenjev, d. o. o.

UVOD

Fizikalne in intervencijske metode zdravljenja imajo v dermatovenerologiji pomembno mesto, ker omogočajo lokalno, usmerjeno in pogosto tkivno selektivno zdravljenje kožnih bolezni. Njihov učinek temelji na nadzorovani uporabi fizikalnih dejavnikov, kot so svetloba, toplota, mraz, električni tok, elektromagnetno valovanje, ionizirajoče sevanje, mehanska energija, pritisk in kisik. Med te metode prištevamo postopke z uporabo različne temperature, svetlobe, laserje, intenzivno pulzirajočo svetlobo, radiofrekvenco, ultrazvok, kemično dermoabrazijo, brušenje kože, kirurške posege, botulinum toksin, polnila in postopke oksigenacije. Skupno jim je, da izbrani fizikalni dejavnik ali energijo pretvorijo v predvidljiv biološki učinek; pri destruktivnih, elektrokirurških, metodah z uporabo svetlobe in metodah z uporabo kisika pa so varnostne omejitve posebej pomembne (Taheri et al., 2014a; Wang et al., 2003; Zouboulis, 1998).

Prednost teh metod je možnost natančnega delovanja na površinske ali globlje kožne strukture, med njimi epidermis, dermis, žilje, pilosebacealno enoto, znojnice, pigmentne strukture, vnetni infiltrat, brazgotinsko tkivo, tumorske celice in kronične rane. Uporabljajo se pri vnetnih dermatozah, pigmentnih motnjah, okužbah, benignih in premalignih lezijah, nekaterih oblikah kožnega raka, brazgotinah, hiperhidrozi, kroničnih ranah, venskih boleznih, limfoproliferativnih boleznih kože in estetsko-dermatoloških indikacijah. Ker je terapevtsko okno pri nekaterih postopkih ozko, je za varno uporabo nujno poznavanje fizikalnih načel, indikacij, omejitev, fototipa kože, anatomije zdravljenega predela in možnih neželenih učinkov. Neustrezna izbira metode ali parametrov lahko povzroči opekline, brazgotinjenje, pigmentne

motnje, okužbe, zapoznelo celjenje, radiodermatitis, poškodbe živcev ali poslabšanje osnovne bolezni (Nguyen et al., 2026; O'Connor et al., 2018; Strickler et al., 2021a).

V sodobni dermatologiji imajo veliko praktično težo metode z uporabo svetlobe in temperature, lasersko in energijsko zdravljenje, elektrokirurgija, postopki za hiperhidrozo, dermatokirurgija, flebološke metode, polnila ter zdravljenje ran s kisikom. Pri vsaki metodi je treba individualno presoditi razmerje med pričakovano koristjo, invazivnostjo, možnostjo ponovitve bolezni, kozmetičnim rezultatom in tveganjem zapletov (Bittner et al., 2021; Grove et al., 2024; Myers et al., 2021).

Fizikalne metode lahko razvrstimo glede na prevladujoči terapevtski dejavnik. Metode z uporabo temperature vključujejo hlajenje, kriokirurgijo, lokalno gretje in hipertermijo. Metode z uporabo svetlobe obsegajo UV-fototerapijo, PUVA, ekscimerno svetlobo, PDT, fotobiomodulacijo, laserje in IPL. Električne, elektromagnetne in zvočne metode vključujejo elektroterapijo, elektrokirurgijo, radiofrekvenco, termolizo z mikrovalovi, HIFU in druge ultrazvočne metode. Invazivne in minimalno invazivne metode vključujejo kirurške posege, dermoabrazijo, kemični piling, polnila, botulinum toksin, karboksiterapijo in flebološke posege. Posebno skupino tvorijo metode, povezane z imunomodulacijo, onkologijo in celjenjem ran, kot so ekstrakorporalna fotofereza, radioterapija, elektrokemoterapija, zdravljenje z negativnim pritiskom in zdravljenje s kisikom.

METODE Z UPORABO TEMPERATURE

Nizke temperature, hladne obloge in krioterapija

Nizke temperature se v dermatologiji uporabljajo od preprostega hlajenja z ledenimi ali hladnimi oblogami do destruktivne kriokirurgije s tekočim dušikom. Pri hlajenju z ledom ali hladnimi oblogami želimo predvsem reverzibilen fiziološki učinek mraza: vazokonstrikcijo, zmanjšanje edema, blaženje lokalnega vnetja in začasno analgezijo. Takšno hlajenje je uporabno pri akutnih lokalnih vnetnih reakcijah, pikih žuželk, svežih manjših poškodbah, površinskem edemu in pekočem občutku. Za varnost je pomembno, da led ni v neposrednem ali predolgem stiku s kožo, saj lahko povzroči bolečino, ozeblino ali površinsko omrzlino, zlasti pri pacientih z moteno prekrvitvijo, Raynaudovim fenomenom, urtikarijo na hladno, krioglobulinemijo, periferno nevropatijo ali slabšim zaznavanjem mraza (Zouboulis, 1998).

Sneg ogljikovega dioksida

Sneg ogljikovega dioksida je starejša oblika lokalne krioterapije, ki se danes uporablja redkeje, ker je tekoči dušik učinkovitejši in omogoča bolj izrazito kriodestrukcijo. Ogljikov dioksid v trdni obliki doseže izrazito nizke temperature in povzroči lokalno ohlajanje ter pri daljšem stiku tudi destruktivne spremembe v tkivu. V preteklosti se je uporabljal pri različnih vnetnih nodusih, nekaterih oblikah alopecije areate in drugih lokaliziranih dermatozah, vendar so sodobne indikacije omejene. Glavna težava je slabša predvidljivost globine poškodbe v primerjavi z natančno odmerjeno kriokirurgijo s tekočim dušikom. Predolg stik s kožo lahko vodi v nekrozo, dolgotrajno hipopigmentacijo ali brazgotinjenje, zlasti pri posameznikih s temnejšim fototipom, pri katerih so pigmentne spremembe po hladni poškodbi izrazitejše in klinično bolj opazne (Zouboulis, 1998).

Kriokirurgija s tekočim dušikom

Kriokirurgija s tekočim dušikom je metoda nadzorovanega uničenja nenormalnega ali obolelega tkiva z ekstremnim mrazom. V dermatologiji se najpogosteje uporablja tekoči dušik, ki omogoča hitro zamrzovanje tkiva in nastanek intra- ter ekstracelularnih ledenih kristalov. Poškodba nastane zaradi osmotskih sprememb, okvare celičnih membran, žilne staze, ishemije in poznejšega vnetnega odziva. Učinkovitost je odvisna od hitrosti zamrzovanja, najnižje dosežene temperature, trajanja zamrznitve, hitrosti odtajanja in števila ciklov zamrzovanja in odtajanja. Benigne lezije običajno zahtevajo manj globoko zamrzovanje kot premaligne ali maligne lezije, pri katerih je potrebna večja globina destrukcije (Hundeiker et al., 2003; Zouboulis, 1998).

Indikacije za krioterapijo vključujejo virusne bradavice, aktinične keratoze, seboroične keratoze, molluscum contagiosum, akrohordone, nekatere benigne žilne lezije, hipertrofične brazgotine, keloide in izbrane nizkorizične površinske nemelanomske tumorje, kadar je diagnoza jasna ali histološko potrjena, lezija dobro omejena, ni suma na melanom ali invazivni tumor in ne gre za visokorizično lokalizacijo, agresiven histološki podtip ali recidivno bolezen. Zouboulis (1998) navaja kriokirurgijo kot uporabno metodo pri pogostih bradavicah, solarnih lentigih, aktiničnih keratozah, superficialnem bazalnoceličnem karcinomu, Kaposijevem sarkomu, hipertrofičnih brazgotinah, keloidih in granuloma annulare. Krioterapija ni primerna, kadar diagnoza ni jasna in je potrebna histološka potrditev, pri pigmentiranih lezijah s sumom na melanom, pri tumorjih z visokorizičnimi značilnostmi, pri lezijah z nejasnimi robovi in na

mestih, kjer bi poškodba živcev, tetiv ali nohtnega matriksa povzročila pomembno funkcionalno ali estetsko škodo (Zouboulis, 1998).

Neželeni učinki so bolečina med posegom in po njem, eritem, edem, mehurji, hemoragični mehurji, eksudacija, kruste, razjede, sekundarna okužba, prehodna parestezija, hipopigmentacija, hiperpigmentacija, alopecija na poraščenih predelih, atrofija in brazgotinjenje. Melanociti so posebej občutljivi na hladno poškodbo, zato je hipopigmentacija pogosta, zlasti pri posameznikih s temnejšim fototipom kože. Najpomembnejši varnostni ukrepi so pravilna diagnoza, izbira ustreznega časa zamrzovanja, omejitev zamrznitve na lezijo in primeren rob, previdnost na anatomskih mestih z večjim tveganjem za poškodbo živcev ter natančna razlaga pričakovanega poteka celjenja (Zouboulis, 1998).

Varna uporaba mraza

- Pred krioterapijo mora biti diagnoza jasna, zlasti pri pigmentiranih ali tumorskih lezijah.
- Globina poškodbe je odvisna od časa zamrzovanja, števila ciklov in anatomskega področja.
- Pri posameznikih s temnejšim fototipom kože je večje tveganje za hipopigmentacijo ali hiperpigmentacijo.
- Na mestih z večjim tveganjem za poškodbo živcev je potrebna posebno previdna izbira časa delovanja.

Visoke temperature, lokalno gretje in infrardeče sevanje

Visoke temperature se v dermatologiji uporabljajo predvsem kot podporna fizikalna metoda, kadar želimo povečati lokalno prekrvavitev, zmanjšati občutek bolečine ali doseči sprostitev tkiva. Toplotni učinek lahko vpliva na kožno perfuzijo, mikrocirkulacijo in senzorično zaznavanje, vendar je podpora v strokovni literaturi za nekatere tradicionalne dermatološke indikacije omejena. Zato toplota ne sme nadomestiti etiološkega zdravljenja okužbe, kirurške drenaže, kadar je indicirana, ali sistemskega zdravljenja osnovne bolezni. Posebna previdnost je potrebna pri pacientih z nevropatijo, moteno prekrvitvijo, slabšim zaznavanjem toplote ali aktivnim malignomom na mestu delovanja (Dover et al., 1989; van Kraaij et al., 2024).

Infrardeče sevanje je elektromagnetno sevanje z valovnimi dolžinami, daljšimi od vidne rdeče svetlobe, ki se v koži absorbira predvsem kot toplota. Glede na valovno dolžino ločimo kratkovalovno, srednjevalovno in dolgovalovno infrardeče območje, biološki učinek pa je odvisen od spektra, jakosti, trajanja izpostavljenosti, razdalje od vira in toplotne prevodnosti tkiva. V dermatologiji se infrardeče sevanje uporablja predvsem za nadzorovano lokalno

segrevanje, analgezijo, vpliv na mikrocirkulacijo in zmanjšanje občutka togosti tkiva. Prekomerna ali predolga izpostavljenost lahko povzroči eritem, opekline, poslabšanje pigmentnih sprememb in kronično toplotno poškodbo kože. Pri dolgovalovnem infrardečem sevanju so opisani kratkotrajni učinki na lokalno perfuzijo, mikrocirkulacijo, oksigenacijo in temperaturo kože, vendar je treba terapevtsko uporabo vedno presojati glede na napravo, odmerek in indikacijo (Dover et al., 1989; van Kraaij et al., 2024).

Posebna oblika terapevtske uporabe toplote je lokalna hipertermija pri virusnih bradavicah. Pri tem učinek ni nujno le posledica neposredne toplotne poškodbe, temveč tudi vpliva na lokalni protivirusni imunski odziv. V primerjavi s krioterapijo je lokalna hipertermija lahko alternativni pristop, zlasti kadar želimo zmanjšati bolečino in destruktivnost zdravljenja (Huo et al., 2022).

ZDRAVLJENJE Z UPORABO SVETLOBE

Za razumevanje fototerapije je koristno razlikovati med UVB, UVA in fotokemoterapijo. UVB deluje predvsem površinsko v epidermisu in zgornjem dermisu, zato je uporabna pri psoriazi, atopijskem dermatitisu, vitiligu in zgodnjih oblikah kožnega T-celičnega limfoma. UVA prodira globlje v dermis, zato ima posebno mesto pri sklerotičnih in globljih vnetnih dermatozah. PUVA združuje psoralen in UVA, zato je učinkovita, vendar zaradi sistemske fotosenzibilizacije in dolgoročnega tveganja zahteva strožjo selekcijo pacientov in natančno spremljanje kumulativne izpostavljenosti (Ling et al., 2016; Myers et al., 2021; Velasco-Amador et al., 2023).

Fototerapija z ozkopasovno UVB-svetlobo

Ozkopasovna UVB-fototerapija (NB-UVB), najpogosteje pri valovni dolžini 311 do 313 nm, je ena najpogosteje uporabljenih fizikalnih metod v dermatologiji. Gre za nadzorovano izpostavljanje kože izbranemu spektru ultravijolične svetlobe B z ugodnim razmerjem med terapevtskim učinkom in tveganjem za eritem. Deluje predvsem imunomodulatorno in antiproliferativno: zmanjša aktivnost T-limfocitov, vpliva na citokinsko okolje, spodbuja apoptozo vnetnih celic in zavira pretirano proliferacijo keratinocitov. Pri vitiligu dodatno spodbuja migracijo in proliferacijo melanocitov iz dlačnih foliklov in robov lezij, zato je repigmentacija najboljša na obrazu in vratu, slabša pa na akralnih predelih (Bae et al., 2017; Myers et al., 2021).

Glavne indikacije za ozkopasovno UVB-fototerapijo so luskavica, atopijski dermatitis, vitiligo, zgodnje oblike fungoidne mikoze in različne druge vnetne dermatoze (Myers et al., 2021). Pri

vitiligu je daljše zdravljenje z NB-UVB povezano z boljšim odzivom, pri čemer je odziv največji na obrazu in vratu (Bae et al., 2017).

Kontraindikacije za UVB-fototerapijo so predvsem bolezni s pomembno fotosenzitivnostjo, kot so lupus eritematozus, porfirije, xeroderma pigmentosum in druge motnje popravljanja DNA, aktivni ali številni pretekli kožni raki, predhodna izrazita fotokarcinogeneza, uporaba izrazito fotosenzibilizirajočih zdravil ter nezmožnost varnega sodelovanja pri zdravljenju. Neželeni učinki so najpogosteje eritem, pekoč občutek, srbenje, suhost kože in poslabšanje fotostaranja ob dolgotrajni kumulativni izpostavljenosti. NB-UVB-fototerapija je na splošno varna in jo pacienti dobro prenašajo, vendar je pri tistih, ki jemljejo fotosenzibilizirajoča zdravila, potrebna previdna individualna določitev odmerkov (Halupczok et al., 2024).

Kaj preveriti pred fototerapijo

- Pomembni so fototip, anamneza fotosenzitivnosti in podatki o preteklih kožnih rakih.
- Pred začetkom je treba preveriti zdravila, ki lahko povečajo občutljivost kože za svetlobo.
- Pri PUVA je posebej pomembna zaščita pred svetlobo po uporabi psoralena.
- Pri dolgotrajnem zdravljenju je treba spremljati kumulativni odmerek UV-sevanja, zlasti pri PUVA, zaradi tveganja kronične fotopoškodbe, fotostaranja in sekundarnih kožnih malignomov.

UVA1-fototerapija

UVA1-fototerapija uporablja dolgovalovno UVA-sevanje v območju 340 do 400 nm. Ker UVA1 prodira globlje v kožo kot UVB ali krajše UVA2-sevanje, vpliva predvsem na dermalne vnetne celice, fibroblaste, mastocite in kolagenski matriks. Zato ima posebno mesto pri dermalnih vnetnih in sklerotičnih boleznih, kot so atopijski dermatitis, lokalizirana sklerodermija oziroma morfea, nekatere druge sklerotične dermatoze, kronični ekcem in kožne manifestacije bolezni presadka proti gostitelju ob upoštevanju odmerkov in protokolov zdravljenja (Malinowska et al., 2020; Velasco-Amador et al., 2023).

Kontraindikacije so podobne kot pri drugih oblikah fototerapije, vendar je zaradi globljega prodiranja UVA1-sevanja in toplotne obremenitve potrebna posebna previdnost pri pacientih s fotosenzitivnostjo, anamnezo kožnih rakov, izrazitim fotostaranjem in pri tistih, ki slabo prenašajo toploto. Neželeni učinki so eritem, občutek toplote, suhost kože, srbenje, pigmentacija in ob dolgotrajni uporabi potencialno fotostaranje. V primerjavi z UVB je tveganje

za izrazit eritem manjše, vendar dolgoročna kumulativna UVA-izpostavljenost zahteva previdno indikacijo in dokumentiranje zdravljenja.

PUVA-fotokemoterapija

PUVA je fotokemoterapija, pri kateri pacient prejme psoralen, najpogosteje peroralno ali lokalno, nato pa je koža izpostavljena UVA-svetlobi. Psoraleni se vežejo na DNA in po aktivaciji z UVA povzročijo fotokemične reakcije, ki zmanjšajo proliferacijo keratinocitov in limfocitov ter spremenijo imunski odziv v koži. PUVA je zgodovinsko pomembna metoda pri zdravljenju psoriaze in kožnih T-celičnih limfomov, uporablja pa se tudi pri nekaterih oblikah ekcema, vitiliga in drugih fotoodzivnih dermatoz. Metoda zahteva dobro opredeljene indikacije, natančno odmerjanje, spremljanje kumulativne izpostavljenosti in oceno individualnega razmerja med koristjo in tveganjem (Ling et al., 2016).

PUVA je lahko zelo učinkovita metoda zdravljenja pri zadebeljenih psoriatičnih plakih in pri zgodnjih stadijih fungoidne mikoze. Pri zgodnjem kožnem T-celičnem limfomu so dolgoročni podatki pokazali, da PUVA lahko doseže popolne remisije, vendar so možni pozni relapsi, hkrati pa je treba upoštevati tveganje kronične fotopoškodbe in sekundarnih kožnih malignomov (Querfeld et al., 2005). Pri vitiligu je bila PUVA v preteklosti pomembna terapevtska možnost, vendar jo je v sodobni praksi večinoma nadomestila ozkopasovna UVB-fototerapija (NB-UVB), ki omogoča dobro repigmentacijo ob ugodnejšem varnostnem profilu in brez potrebe po sistemski ali lokalni fotosenzibilizaciji s psoralenom (Bae et al., 2017).

Neželeni učinki PUVA vključujejo akutno slabost po peroralnem psoralenu, eritem, pruritus, fototoksične reakcije, mehurje, hiperpigmentacije in suhost kože. Zaradi sistemske ali lokalne fotosenzibilizacije je tveganje za akutne fototoksične reakcije večje kot pri nekaterih drugih oblikah fototerapije. Dolgoročni zapleti so fotostaranje, lentiginoze, aktinična poškodba in povečano tveganje za ploščatocelični karcinom, zlasti pri velikem številu obsevanj in visokem kumulativnem UVA-odmerku. Zaradi izrazitejšega profila neželenih učinkov je lahko PUVA v primerjavi z nekaterimi drugimi oblikami fototerapije pogosteje razlog za prekinitev zdravljenja (Belinchón et al., 2020).

Ekscimerna svetloba in ekscimerni laser

Ekscimerna svetloba uporablja monokromatsko UVB-svetlobo valovne dolžine 308 nm, ki jo lahko dovajamo z ekscimernim laserjem ali ekscimerno svetilko. Njena glavna prednost je

možnost tarčnega obsevanja posameznih lezij brez izpostavljanja zdrave okoliške kože. Najbolj uveljavljeni in najbolje raziskani indikaciji sta lokalizirana psoriaza in vitiligo. 308-nm ekscimerni laser se lahko uporablja tudi pri atopijskem dermatitisu, alopeciji areati, lichen planusu, granuloma annulare, mycosis fungoides, palmoplantarni pustulozi, pityriasis alba, CD30-pozitivnih limfoproliferativnih boleznih, levkodermi, prurigo nodularis, lokalizirani sklerodermiji in genitalnem lichen sclerosusu, vendar je klinična podpora pri številnih teh indikacijah omejena na manjše opise, posamezne primere ali serije primerov, zato zahtevajo individualno presojo (Mehraban & Feily, 2014).

Mehanizem delovanja je podoben NB-UVB, vendar je zaradi tarčnega obsevanja lokalno intenzivnejši. Pri psoriazi povzroči apoptozo patogenih T-limfocitov in zmanjšanje epidermalne hiperproliferacije. Pri vitiligu zmanjšuje lokalno avtoimunsko aktivnost in spodbuja repigmentacijo. Indikacija je zlasti lokalizirana bolezen, kadar bi obsevanje celotnega telesa pomenilo nepotrebno izpostavljanje zdrave kože ali kadar so posamezne lezije odporne na lokalno zdravljenje. Kontraindikacije so enake kot pri UVB-fototerapiji; dodatna previdnost je potrebna na tanki koži, sluznicah, genitalnem predelu in pri pacientih s fotodermatozami. Neželeni učinki so lokalni eritem, pekoč občutek, mehurji, hiperpigmentacije ali hipopigmentacije, prehodno poslabšanje lezij in ob neustreznih odmerkih površinske opekline (Mehraban & Feily, 2014).

Fotodinamična terapija

Fotodinamična terapija (PDT) je neinvazivna ali minimalno invazivna metoda, pri kateri se na kožo nanese fotosenzibilizator, najpogosteje 5-aminolevulinska kislina ali metil-aminolevulinat, nato pa se področje po inkubaciji osvetli z ustrezno svetlobo. Fotosenzibilizator se v celicah presnovi v protoporfirin IX, ki po osvetlitvi sproži nastanek reaktivnih kisikovih spojin. Te selektivno poškodujejo patološke celice, žilne strukture in vnetno mikrookolje. Najmočnejša in najbolj uveljavljena dermatološka uporaba PDT je zdravljenje aktiničnih keratoz in zdravljenje širšega področja kronično UV-poškodovane kože z več aktiničnimi keratozami oziroma poljem kancerizacije, uporablja pa se tudi pri superficialnem bazalnoceličnem karcinomu in Bowenovi bolezni oziroma ploščatoceličnem karcinomu in situ. PDT se uporablja tudi pri aknah, nekaterih kožnih okužbah, fotostaranju, aktiničnem heilitisu, rozacei, mycosis fungoides in drugih izbranih indikacijah (Choudhary et al., 2009; Ericson et al., 2008; Wang et al., 2026).

Pri aktiničnih keratozah je PDT pomembna zlasti zato, ker zdravi širše področje kronično UV-poškodovane kože in ne le klinično vidnih lezij. Pri aktiničnih keratozah PDT pogosto doseže visoke stopnje kliničnega izboljšanja oziroma popolnega izginotja posameznih lezij, zlasti pri tankih, nemelanomskih in površinskih spremembah; pri superficialnem bazalnoceličnem karcinomu so stopnje popolnega odgovora praviloma dobre, vendar so odvisne od debeline tumorja, protokola, fotosenzibilizatorja in trajanja spremljanja. Ugodni so tudi kozmetični rezultati, posebno pri zdravljenju večjih področij polja kancerizacije, pri čemer je bolečina med osvetljevanjem glavni pomembnejši neželeni učinek (Ericson et al., 2008; Mpourazanis et al., 2022). Kontraindikacije za PDT so preobčutljivost na fotosenzibilizator, porfirija, druge pomembne motnje presnove porfirinov, kožne lezije, pri katerih je potrebna histološka diagnostika globine invazije, ter tumorji, pri katerih PDT ni ustrezna zaradi debeline, agresivnega histološkega podtipa ali lokalizacije z večjim tveganjem. Neželeni učinki vključujejo bolečino, pekoč občutek, eritem, edem, erozije, kruste, prehodno hiperpigmentacijo ali hipopigmentacijo, redkeje okužbo ali brazgotinjenje. Bolečina in nelagodje sta glavna akutna neželena učinka, ki ju je mogoče zmanjšati z modificiranimi režimi in nižjo obsevalno jakostjo; dolgoročna varnost je na splošno ugodna, vendar je treba indikacijo prilagoditi tipu lezije, protokolu in pacientovemu tveganju (Ibbotson et al., 2019).

Fotobiomodulacija, nizkoenergijski laserji, LED in polarizirana svetloba

Fotobiomodulacija pomeni uporabo nizkoenergijske svetlobe v vidnem in bližnjem infrardečem spektru za modulacijo celičnih funkcij brez pomembnega segrevanja ali ablacije. V dermatologiji se najpogosteje uporabljajo modra in rdeča svetloba ter svetloba v bližnjem infrardečem spektru. Modra svetloba deluje predvsem na porfirine *Cutibacterium acnes* in ima zato vlogo pri aknah. Rdeča svetloba in svetloba v bližnjem infrardečem spektru vplivata na mitohondrijske kromofore, vnetne mediatorje, mikrocirkulacijo, fibroblastno aktivnost in procese celjenja. LED-zdravljenje se uporablja pri blagih do zmernih aknah, celjenju ran, fotopomlajevanju oziroma izboljšanju teksture in znakov fotostaranja ter pri nekaterih izbranih premalignih, vnetnih ali estetskih indikacijah. Pri celjenju ran in fotopomlajevanju je treba učinkovitost presojati glede na valovno dolžino, napravo, odmerek, kombinacijo s PDT ali drugimi postopki in uporabljeni klinični protokol (Ablon, 2018; Noé et al., 2017).

Nizkoenergijski laserji in LED-diode se razlikujejo od visokoenergijskih laserjev, ker praviloma ne povzročajo ablacije ali selektivne termične destrukcije. Učinki so protivnetni, analgetični, biostimulacijski in povezani z modulacijo celičnih signalnih poti. Indikacije so predvsem

podporno zdravljenje aken, fotopomlajevanje, pospeševanje celjenja ran, zmanjševanje vnetja po posegih in nekatere eksperimentalne ali dopolnilne indikacije. Moč podatkov ni enaka za vse indikacije ali vse naprave. Kontraindikacije niso tako stroge kot pri UV-zdravljenju, vendar je potrebna previdnost pri fotosenzitivnih boleznih, uporabi fotosenzibilizirajočih zdravil, epilepsiji ob uporabi utripajočih svetlobnih virov ter pri obravnavi področij z nepojasnjenimi ali sumljivimi tumorskimi spremembami. Neželeni učinki so običajno blagi, kot so prehodni eritem, občutek toplote, suhost ali draženje (Ablon, 2018).

Polarizirana svetloba je oblika nekoherentne svetlobe, pri kateri svetlobni valovi nihajo pretežno v eni ravnini. Od laserjev se razlikuje po tem, da ni koherentna in praviloma nima ene same ozko določene valovne dolžine, od običajnih LED-sistemov pa po načinu urejenosti oziroma polarizacije svetlobnega valovanja. V dermatologiji se uporablja predvsem kot podporna nizkoenergijska svetlobna metoda pri celjenju ran, pooperativnem okrevanju, površinskih vnetnih spremembah, nekaterih bolečinskih ali regenerativnih indikacijah ter kot dopolnilo pri obravnavi kože po posegih. Predvideni biološki učinki se običajno razlagajo z vplivom na mikrocirkulacijo, lokalni vnetni odziv, presnovno aktivnost celic in procese reparacije tkiva, vendar je klinična podpora heterogena in odvisna od naprave, spektra, intenzivnosti, trajanja izpostavljenosti, števila ponovitev in indikacije. Zato polarizirane svetlobe ni smiselno obravnavati kot samostojno nadomestilo standardnega zdravljenja, temveč predvsem kot dopolnilno metodo v sklopu celostne dermatološke obravnave.

LASERSKE IN HIBRIDNE SVETLOBNO-ENERGIJSKE METODE

Lasersko zdravljenje

Laserji so naprave, ki oddajajo koherentno (prostorsko in časovno usklajeno), monokromatsko (svetlobo ene oziroma zelo ozkega razpona valovnih dolžin) in usmerjeno svetlobo. V dermatologiji njihovo delovanje temelji predvsem na selektivni fototermolizi: svetloba določene valovne dolžine prodre do tarčnega kromofora, kot so hemoglobin, melanin, voda ali eksogeni pigment tetovaže, kjer se absorbira in pretvori v toploto ali mehansko energijo. Klinični učinek je odvisen od valovne dolžine, energijske gostote oziroma fluence, trajanja pulza, velikosti žarka, hlajenja kože in lastnosti tkiva. Lasersko zdravljenje uporabljamo pri žilnih lezijah, pigmentnih lezijah, odstranjevanju tetovaž, epilaciji, ablativni obnovi površine kože, brazgotinah, fotostaranju, nekaterih benignih tumorjih, predrakavih spremembah in izbranih vnetnih boleznih (Hałasiński et al., 2023; Nguyen et al., 2026).

Vaskularni laserji, kot sta pulzni barvilni laser (angl. *pulsed dye laser*, PDL) in nekateri Nd:YAG-laserji, ciljajo hemoglobin ter se uporabljajo pri teleangiektazijah, rozacei z izraženo žilno komponento, venskih jezercih, pajkastih nevusih, znamenjih tipa port-wine, infantilnih hemangiomih in hipertrofičnih brazgotinah oziroma keloidih z izrazito eritematozno komponento. Q-switched laserji (laserji z zelo kratkimi, visokoenergijskimi nanosekundnimi pulzi) in pikosekundni laserji (laserji z izjemno kratkimi pulzi v območju pikosekund) za pigmentne lezije uporabljajo zelo kratke pulze, s katerimi povzročijo fotomehansko fragmentacijo pigmenta. Ti laserji se uporabljajo pri odstranjevanju tetovaž, nekaterih lentiginozah, dermalnih melanocitozah in izbranih pigmentnih lezijah, vendar je pred zdravljenjem vedno nujna pravilna diagnostika, saj lasersko odstranjevanje pigmentirane lezije brez izključitve melanoma ni dopustno (Hałasiński et al., 2023).

Laserji za odstranjevanje dlak ciljajo melanin v dlačnem mešičku. Uporabljajo se pri estetski epilaciji, hirzutizmu, psevdofolikulitisu barbae, ponavljajočih se folikulitisih in kot podporna metoda pri nekaterih pacientih s pilonidalno boleznijo. Med možnimi kožnimi zapleti so bolečina, opekline, folikulitis, levkotrihija, paradoksna hipertrihoza, pigmentne spremembe, spremembe nevusov, herpesna okužba in poškodbe zaradi hladilnih sistemov; poškodbe oči pa je mogoče sistematično preprečevati z ustrezno zaščito (Mallat et al., 2023).

Ablativni laserji, zlasti CO_2 in Er:YAG, ciljajo vodo v tkivu, kar povzroči hitro segrevanje, vaporizacijo vode in odstranitev površinskih plasti kože. Uporabljajo se za ablativno obnovo površine kože pri fotostaranju, atrofičnih brazgotinah po aknah, nekaterih benignih epidermalnih lezijah, rinofimi in izbranih kirurških indikacijah. Ablativni laserji s frakcioniranim delovanjem ustvarjajo mikroskopske cone poškodbe, med katerimi ostane zdrava koža, kar pospeši celjenje in zmanjša tveganje v primerjavi s popolno ablacijo. Pri tovrstnih laserjih so najpogostejši neželeni učinki eritem, bolečina in hiperpigmentacije (Nguyen et al., 2026).

Najpomembnejši varnostni ukrepi pri laserskem zdravljenju izhajajo iz načela selektivne fototermolize: valovna dolžina, energija, trajanje pulza in velikost žarka morajo biti prilagojeni tarčnemu kromoforu, fototipu in anatomski lokalizaciji. Za varno izvedbo so ključni tudi hlajenje epidermisa, zaščita oči, usposobljenost izvajalca, izogibanje zdravljenju porjavele kože in ustrezna pooperativna nega. Poškodbe oči sodijo med najresnejše zaplete laserskih posegov, zato sta ustrezna zaščitna očala ali intraokularni ščitnik pri periokularnih posegih obvezna (Bonińska, 2023; Glover & Richer, 2023).

Zaščita pri laserskih postopkih

- Valovna dolžina in energijska gostota morata biti prilagojeni tarčnemu kromoforu.
- Zaščita oči mora ustrezati vrsti laserja ali svetlobne naprave.
- Porjavela koža in višji fototipi povečajo tveganje za pigmentne zaplete.
- Hlajenje epidermisa zmanjša tveganje površinske toplotne poškodbe.

Intenzivna pulzirajoča svetloba

Intenzivna pulzirajoča svetloba (IPL) ni laser, ker ne oddaja ene same koherentne valovne dolžine, temveč širok spekter svetlobe, ki ga z različnimi filtri usmerimo k želenim tarčam. IPL deluje predvsem na melanin in hemoglobin, zato se uporablja pri fotostaranju, lentiginozah, teleangiektazijah, difuznem eritemu, rozacei, epilaciji in nekaterih oblikah aken. Njena prednost je obdelava večjih površin in hkratno delovanje na več kromoforov, slabost pa manjša selektivnost v primerjavi z nekaterimi laserji (Mallat et al., 2023).

Pri pacientih s temnejšim fototipom, svežo porjavitvijo ali melazmo je potrebna previdnost zaradi tveganja postinflamatorne hiperpigmentacije. Neželeni učinki so bolečina, eritem, edem, purpura, mehurji, opekline, hiperpigmentacije, hipopigmentacije in redko brazgotinjenje. Pri uporabi IPL je dobro poznavanje optike, filtrov, parametrov in kontraindikacij ključno za preprečevanje zapletov. Zapleti pri svetlobno podprtem odstranjevanju dlak so pogosto povezani s parametri naprave, lokalizacijo, fototipom in strokovno usposobljenostjo izvajalca (Mallat et al., 2023).

ELOS

Posebno skupino hibridnih energijskih naprav predstavljajo sistemi elektro-optične sinergije (ELOS), ki združujejo optično energijo, najpogosteje IPL ali diodni laser, z bipolarno radiofrekvenco. Optični del se absorbira v tarčnih kromoforih in povzroči selektivno začetno segrevanje, radiofrekvenčna energija pa dodatno segreva tkivo glede na njegovo električno upornost. Namen takšne kombinacije je doseči terapevtski učinek z nižjo optično energijsko gostoto, kar lahko zmanjša tveganje epidermalne poškodbe, zlasti pri temnejših fototipih. Varnost ostaja odvisna od izbire parametrov, hlajenja, fototipa, anatomskega področja in usposobljenosti izvajalca. Objavljeni klinični podatki opisujejo uporabo ELOS pri epilaciji in neablativnem pomlajevanju kože, vendar so rezultati po indikacijah heterogeni in tehnologija ne nadomešča pravilne izbire laserskega, IPL- ali radiofrekvenčnega postopka (El-Domyati et al., 2010; Hammes et al., 2006; Sadick & Shaoul, 2004).

ELEKTROTERAPEVTSKI IN ELEKTROMAGNETNI POSTOPKI

Postopki z električnim tokom in elektromagnetno energijo temeljijo na električni stimulaciji, elektrokemičnih učinkih, segrevanju tkiva zaradi električne upornosti ali nadzorovani termični poškodbi tkiva. Zato se njihovi varnostni poudarki razlikujejo od fototerapije in laserjev ter vključujejo poznavanje naprav, previdnost pri pacientih z implantiranimi elektronskimi napravami, nadzor nastale toplote in zaščito izvajalcev posega.

Elektroterapija in elektrokirurgija

Elektroterapija v dermatologiji vključuje uporabo enosmernega in izmeničnega električnega toka. Enosmerni tok se uporablja pri elektrolizi in iontoforezi, visokofrekvenčni izmenični tok pa pri elektrokoagulaciji, elektrodesikaciji, elektrofulguraciji in elektrotomiji. Elektrokirurgija uporablja visokofrekvenčni izmenični električni tok, ki ob prehodu skozi tkivo zaradi električne upornosti povzroči nastanek toplote. Glede na način dovajanja energije dosežemo elektrokoagulacijo, elektrodesikacijo, elektrofulguracijo ali rezanje tkiva. Pri počasnejšem segrevanju nastane koagulacija beljakovin, pri izsušitvi tkiva desikacija, pri hitrem segrevanju nad vrelišče vode pa eksplozivno izhlapevanje, ki omogoči rezanje (Taheri et al., 2014a, 2014b).

Elektrokirurgija se uporablja za hemostazo, odstranjevanje benignih kožnih sprememb, kot so seboroične keratoze, fibromi, sebacealna hiperplazija in angiomi, ter v kombinaciji s kiretažo pri izbranih nizkorizičnih nemelanomskih kožnih rakih. Tveganja vključujejo bolečino, opekline, brazgotine, pigmentne spremembe, zakasnelo celjenje, okužbo, elektromagnetne motnje pri implantiranih elektronskih napravah in nastanek kirurškega dima, tj. aerosola in hlapov, ki nastanejo pri termični poškodbi tkiva. V dermatološki elektrokirurgiji lahko vse modalitete povzročijo elektromagnetne motnje pri pacientih z implantiranimi elektronskimi napravami, kot so srčni spodbujevalniki, defibrilatorji, kohlearni vsadki in globoki možganski stimulatorji (Eginli et al., 2021).

Kirurški dim je pomemben varnostni problem za izvajalce posega, ker vsebuje hlapne organske spojine, policiklične aromatske spojine, virusne delce in ultrafine delce; zato se priporočajo previdnostni ukrepi, kot sta odsesavanje dima in ustrezna zaščita izvajalcev posega (Tyle et al., 2024).

Elektroliza

Elektroliza je metoda, pri kateri z enosmernim tokom in aktivno igelno elektrodo dosežemo lokalno elektrokemično poškodbo dlačnega folikla. Uporablja se predvsem za trajno odstranitev posameznih dlak, zlasti svetlih, belih ali sivih dlak, ki so slabše odzivne na lasersko epilacijo. Učinek je odvisen od natančne tehnike, pravilne vstavitve igle, jakosti toka in trajanja aplikacije. Dolgoletne klinične izkušnje z elektrolizo kažejo, da ustrezno izvedena elektroliza omogoča trajno odstranjevanje dlak, medtem ko so brazgotine povezane predvsem z nepravilno tehniko; sterilne posamezne igle zmanjšajo tveganja, povezana s postopkom (Richards & Meharg, 1995). Neželeni učinki lahko vključujejo bolečino, eritem, kruste, folikulitis, postinflamatorno hiperpigmentacijo, hipopigmentacijo in drobne brazgotine pri pregloboki ali predolgi aplikaciji. Varnostna načela so aseptična tehnika, pravilna globina, omejena energija in previdnost pri pacientih z nagnjenostjo k nastanku keloidov ali motenim celjenjem.

Iontoforeza

Iontoforeza je fizikalna metoda, pri kateri se uporablja blag električni tok za vnos ioniziranih snovi v kožo ali za funkcionalno zmanjšanje aktivnosti znojnic. V dermatologiji se najpogosteje uporablja pri primarni fokalni hiperhidrozi dlani in stopal, lahko tudi pazduh s prilagojenimi nastavki. Pri klasični iontoforezi pacient dlani ali stopala potopi v vodo, skozi katero teče nizko intenziven električni tok. Natančen mehanizem ni popolnoma pojasnjen, najverjetneje pa vključuje funkcionalno zaviranje izvodil ekrinih znojnic, spremembe ionskega transporta in prehodno zmanjšanje izločanja znoja. Pri primerjavi zdravljenja palmarne hiperhidroze je bila iontoforeza z aluminijevim kloridom opisana kot neinvazivna možnost, čeprav je bil učinek botulinum toksina izrazitejši in trajnejši (Rajagopal & Mallya, 2014).

Glavna indikacija je primarna palmarna in plantarna hiperhidroza, zlasti kadar lokalni antiperspiranti niso dovolj učinkoviti ali povzročajo draženje. Iontoforeze ne izvajamo pri pacientih s srčnim spodbujevalnikom ali drugimi implantiranimi elektronskimi napravami, kovinskimi vsadki v področju električnega toka, nosečnostjo, odprtimi ranami, izrazitim dermatitisom na mestu zdravljenja ali nezmožnostjo zaznavanja bolečine oziroma nelagodja. Neželeni učinki so suhost kože, draženje, eritem, pekoč občutek, parestezije, majhne erozije ali razpoke, redkeje mehurji. Pri pacientih z ekcemom rok lahko metoda poslabša iritativni dermatitis, zato je potrebna ustrezna nega kožne bariere (Rajagopal & Mallya, 2014).

Elektrokoagulacija, elektrotomija in elektrodesikacija

Elektrokoagulacija uporablja električno energijo za termično koagulacijo tkiva in hemostazo. Uporablja se pri verukah, ksantelazmah, piogenem granulomu, aktiničnih keratozah, teleangiektazijah, angiomatih in nekaterih površinskih tumorskih ali benignih spremembah. Elektrotomija je metoda rezanja z električnim tokom, ki omogoča incizijo tkiva, vendar je hemostatični učinek odvisen od nastavitev in oblike toka.

Elektrodesikacija je površinska dehidracija tkiva z visoko napetostjo in šibkim tokom; uporablja se pri površinskih epidermalnih lezijah, kot so aktinične keratoze, seboroične keratoze, lentiginozne spremembe, ploščate bradavice in ksantelazme (Taheri et al., 2014a, 2014b).

Kontraindikacije so diagnostično neopredeljene lezije, potreba po histološki oceni robov, sum na melanom, aktivna okužba ter neustrezno obravnavani pacienti z implantiranimi elektronskimi napravami.

Neželeni učinki so bolečina, opekline, kruste, brazgotine, pigmentne spremembe, zakasnelo celjenje in okužba. Poseben varnostni problem je kirurški dim, zato so priporočljivi odsesavanje dima, ustrezno prezračevanje in zaščita dihal, zlasti pri posegih z večjo tvorbo dima (Chapman et al., 2017; Tyle et al., 2024).

Električni postopki in varnost

- Pred postopkom preverimo prisotnost srčnega spodbujevalnika ali druge implantirane elektronske naprave.
- Pri igelnih postopkih sta ključni aseptična tehnika in pravilna globina delovanja.
- Kirurški dim zahteva odsesavanje in ustrezno zaščito dihal.
- Prevelika energija ali predolgo delovanje povečata tveganje za opekline in brazgotinjenje.

TENS in elektrostimulacija

Elektrostimulacija je širši pojem za terapevtsko uporabo električnih impulzov, s katerimi lahko dražimo periferno živčevje ali mišice ter vplivamo na bolečino, srbenje, mišično aktivacijo ali rehabilitacijo tkiv. V dermatologiji ima večinoma podporno vlogo, saj ne deluje destruktivno na kožne lezije, temveč modulira senzorične ali nevromišične odzive. Med najpogosteje

uporabljene oblike sodi transkutana električna živčna stimulacija (TENS), pri kateri se električni impulzi dovajajo prek površinskih elektrod na koži.

TENS ima v dermatologiji predvsem podporno ali rehabilitacijsko vlogo. Največ kliničnih podatkov v dermatološkem kontekstu je povezanih z uporabo električne nevrostimulacije pri kroničnem pruritusu, kjer se TENS opisuje kot najpogosteje raziskana oblika nevrostimulacije, vendar z izrazito heterogenimi protokoli in omejeno kakovostjo podatkov (Badwy et al., 2022). TENS se lahko uporablja kot dopolnilna nefarmakološka možnost pri akutni herpetični bolečini in postherpetični nevralgiji; pri akutnem herpes zostru je bil povezan predvsem z manjšo pojavnostjo subakutne herpetične nevralgije, pri postherpetični nevralgiji pa se obravnava kot dodatna možnost za lajšanje nevropatske bolečine po nezadostnem učinku standardnega zdravljenja (Kaye et al., 2024; Stepanović et al., 2015). Poleg herpetične bolečine se lahko uporabi tudi kot dopolnilni postopek pri izbranih bolečinskih sindromih in pruritusu nevrogenega izvora, vendar praviloma kot del širše obravnave. Uporabo TENS odsvetujemo pri pacientih s srčnim spodbujevalnikom ali drugimi implantiranimi elektronskimi napravami, pri nosečnicah ob aplikaciji na trebuh, ledveno-križni predel ali medenico, pacientih z epilepsijo, aktivnimi tumorji na mestu aplikacije, poškodovano kožo pod elektrodami ali nezmožnostjo zaznavanja draženja. Neželeni učinki so draženje kože, kontaktni dermatitis zaradi elektrod, neprijeten občutek, mišični krči ali poslabšanje bolečine ob neustreznih nastavitvah.

Radiofrekvenčno zdravljenje

Radiofrekvenčno (RF) zdravljenje uporablja elektromagnetno energijo v radiofrekvenčnem območju, ki v elektromagnetnem spektru obsega približno 3 kHz do 300 GHz; dermatološke naprave praviloma delujejo v megaherčnem območju, najpogosteje približno med 0,3 in 10 MHz, odvisno od naprave in indikacije. Elektromagnetna energija se v tkivu zaradi električne upornosti pretvori v toploto in omogoča nadzorovano segrevanje izbranih plasti kože. V dermatologiji se uporablja za rezanje, koagulacijo, ablacijo benignih sprememb, zdravljenje nekaterih žilnih ali fibroznih sprememb ter v estetski medicini za učvrstitev kože, zdravljenje aken, brazgotin in ohlapnosti kože. Segrevanje globljih plasti kože povzroči denaturacijo kolagena, krčenje kolagenskih vlaken in dolgoročno remodeliranje dermalnega matriksa. Učinek je odvisen od globine segrevanja, konfiguracije elektrod, jakosti energije in trajanja aplikacije. RF-zdravljenje na obrazu in vratu lahko izboljša ohlapnost in elastičnost kože, zgladi brazgotine ter omili nekatere znake staranja. Zapleti energijskih naprav so povezani predvsem

z neustrezno izbiro parametrov, oceno pacienta in izkušenostjo izvajalca (Austin et al., 2022; Nguyen et al., 2026).

Kontraindikacije so implantirane elektronske naprave, kovinski vsadki v predelu delovanja, nosečnost kot previdnostni dejavnik, aktivna okužba, diagnostično neopredeljene lezije in moteno zaznavanje toplote. Neželeni učinki so eritem, edem, bolečina, opekline, brazgotine, atrofija maščobe, pigmentne spremembe in redko poškodba živcev. Varnost temelji na natančnem nadzoru temperature, poznavanju anatomije in postopnem povečevanju energije (Nguyen et al., 2026).

Termoliza z mikrovalovi

Termoliza z mikrovalovi je neinvazivna metoda za zdravljenje primarne aksilarne hiperhidroze, pri kateri se energija mikrovalov uporablja za nadzorovano segrevanje dermalno-subkutanega področja aksile, kjer so znojnice. Najpogosteje se uporablja frekvenca 5,8 GHz. Nastalo segrevanje povzroči toplotno poškodbo ekrinih in apokrinih struktur, hkratno površinsko hlajenje pa ščiti epidermis. Pri primerjavi botulinum toksina A in termolize z mikrovalovi pri aksilarni hiperhidrozi sta obe intervenciji pomembno zmanjšali znojenje; po enem letu je bilo objektivno zmanjšanje znojenja primerljivo, termoliza z mikrovalovi pa je bila povezana tudi z dolgotrajnejšim zmanjšanjem neprijetnega vonja in vidnim zmanjšanjem poraščenosti (Grove et al., 2024).

Indikacija je primarna aksilarna hiperhidroza, zlasti pri pacientih, ki želijo trajnejši učinek ali se želijo izogniti ponavljajočim injekcijam botulinum toksina. Metoda je lahko koristna tudi pri sočasni bromhidrozi, saj apokrine strukture prispevajo k neprijetnemu vonju. Kontraindikacije vključujejo aktivno okužbo v aksili, motnje celjenja, prisotnost določenih kovinskih vsadkov ali implantiranih elektronskih naprav v področju zdravljenja, zelo tanko podkožje, nosečnost kot previdnostni dejavnik in nerealna pričakovanja. Neželeni učinki so bolečina, oteklina, modrice, zatrdline, začasna parestezija, spremenjen občutek v koži, zmanjšana poraščenost in redko poškodba živcev ali dolgotrajne senzorične motnje (Grove et al., 2024).

ULTRAZVOČNE METODE

HIFU

Visokointenzivni fokusirani ultrazvok (HIFU) je neinvazivna metoda, pri kateri se akustična energija fokusira v izbrano globino tkiva in tam povzroči lokalno termično koagulacijo, medtem

ko površina kože ostane relativno nepoškodovana. V estetski dermatologiji se HIFU uporablja za zategovanje kože obraza, vratu in dekolteja, dvig obrvi, izboljšanje kožne ohlapnosti in v nekaterih protokolih za oblikovanje telesa. Pri pacientih azijskega porekla je bil HIFU opisan kot varna, učinkovita in neinvazivna metoda za izboljšanje gub in ohlapnosti kože, pri čemer so bili neželeni učinki blagi in prehodni, najpogosteje eritem, oteklina, purpura in modrice (Park et al., 2015). Za optimalne rezultate sta potrebna standardizacija protokolov in ustrezen izbor pacientov (Haykal et al., 2025). Kontraindikacije so aktivna okužba, odprte rane, implantati na mestu delovanja, huda kožna ohlapnost, zelo tanek podkožni sloj, moteno zaznavanje bolečine, nosečnost kot previdnostni dejavnik in nerealna pričakovanja. Neželeni učinki so bolečina, občutek toplote, eritem, edem, modrice, parestezije, začasna občutljivost, redko maščobna atrofija, poškodba živcev ali nepravilnosti kožnega oziroma podkožnega reliefa (Haykal et al., 2025; Park et al., 2015). Poleg estetske dermatologije se HIFU v posameznih okoljih obravnava tudi kot možna zunajtelesna termična metoda pri izbranih venskih indikacijah, vendar je njegova uporaba odvisna od ustrezne izbire vene, ultrazvočnega vodenja, globine tarče in razpoložljivosti ustrezne naprave.

Nizkoenergijski ultrazvok, sonoforeza in ultrazvočno čiščenje ran

Poleg HIFU se v dermatologiji uporabljajo tudi ultrazvočne metode nižje energije. Pri terapevtskem ultrazvoku mehansko valovanje povzroča mikromasažo tkiva, lokalno segrevanje, spremembe mikrocirkulacije in vpliv na procese celjenja, zato ima predvsem podporno vlogo pri obravnavi brazgotin, vnetnih sprememb, bolečine in kroničnih ran. Sonoforeza pomeni uporabo ultrazvoka za povečanje prehajanja lokalno apliciranih učinkovin skozi roženo plast, predvsem zaradi začasnih sprememb v lipidni ureditvi epidermalne bariere in mikromehanskih učinkov ultrazvočnega valovanja. Ultrazvočno čiščenje kože in ran uporablja mehansko energijo za odstranjevanje površinskih oblog, detritusa ali biofilma, pri čemer mora biti uporaba prilagojena občutljivosti tkiva in globini okvare. Pri kroničnih ranah je nizkofrekvenčni ultrazvok opisan kot dopolnilna metoda, ki lahko pospeši zgodnje celjenje in zmanjšanje površine ran, vendar je kakovost podatkov odvisna od vrste naprave, načina aplikacije in protokola zdravljenja (Voigt et al., 2011). Te metode se po mehanizmu, globini delovanja in varnostnem profilu bistveno razlikujejo od HIFU, zato jih je treba obravnavati ločeno.

METODE V FLEBOLOGIJI

Endovenske termične in netermične metode ter flebektomije

V dermatologiji in flebologiji imajo pomembno mesto tudi endovaskularne metode zdravljenja venskih bolezni. Endovenske metode lahko delimo na termične, kamor sodijo laser, radiofrekvenca, para in mikrovalovi, ter netermične, kamor sodijo mehano-kemična ablacija (MOCA), sklerozacija s peno in zapora vene z lepilom oziroma cianoakrilatom.

Endovenska laserska ablacija in radiofrekvenčna ablacija sta minimalno invazivni termični metodi za zdravljenje insuficientnih velikih povrhnje ležečih ven. Delujeta s toplotno poškodbo venske stene, kar povzroči kolaps, fibrozo in zaprtje patološke vene. Pri primerjavi endovenske laserske ablacije z dvema oblikama radiofrekvenčne ablacije so vse tri intervencije po enem letu izboljšale klinično sliko varikoznih ven, pri čemer so se razlikovale v stopnji zapore vene in profilu neželenih dogodkov (Hamann et al., 2019).

Endovenska ablacija varic s paro je termična metoda, pri kateri se v insuficientno veno prek katetra dovajajo pulzi vodne pare. Para v veni kondenzira, pri tem sprosti toploto in povzroči poškodbo endotela ter venske stene, kar vodi v trombotično zaporo, fibrozo in postopno izključitev patološke vene iz obtoka. Zahteva ultrazvočno vodenje in praviloma tumescentno anestezijo, njena prednost pa je možnost toplotnega delovanja tudi v zavitih ali stranskih venskih segmentih (van den Bos et al., 2014; Woźniak et al., 2015).

Endovenska ablacija z mikrovalovi je termična metoda, pri kateri mikrovalovna energija segreje vensko steno in povzroči zaporo insuficientne vene; uporablja se v izbranih centrih, pogosto v kombinaciji s sklerozacijo pritokov. Klinični rezultati so primerljivi z radiofrekvenčno ablacijo v kratko- do srednjeročnem spremljanju, vendar je metoda manj razširjena in zahteva ustrezno ultrazvočno vodenje ter nadzor toplotnih zapletov (Yang et al., 2024).

MOCA oziroma mehano-kemična ablacija združuje mehansko poškodbo venske stene in vnos sklerozantnega sredstva. Cilj je doseči zaporo vene brez termične poškodbe, s čimer se lahko zmanjša tveganje bolečine in poškodbe živcev. Pri MOCA pri insuficienci debelnih ven so opisani kratkoročna učinkovitost in majhno število zapletov, vendar so razpoložljivi podatki heterogeni, njihova kakovost pa nizka oziroma zelo nizka (Sun et al., 2017).

Sklerozacija s peno je netermična metoda, pri kateri se v veno vbrizga sklerozant v obliki pene, ki poškoduje endotelij in povzroči zaporo vene; posebej uporabna je pri varikoznih pritokih, zavitih venah in recidivnih varicah.

Zapora vene z lepilom oziroma cianoakrilatom je prav tako netermična in praviloma ne zahteva tumescentne anestezije, saj lepilo mehansko zapre veno in sproži lokalno vnetno-fibrozno reakcijo (Bontinis et al., 2023; Fayyaz et al., 2024).

Flebektomije in kirurški postopki, kot je ambulantna odstranitev varikoznih pritokov, ostajajo pomembni pri simptomatskih varicah, estetsko motečih varikoznih venah in kot dopolnilo endovenskim metodam (Fayyaz et al., 2024).

Kontraindikacije so akutna globoka venska tromboza, huda periferna arterijska bolezen, nezmožnost kompresije, aktivna okužba, nosečnost za nekatere postopke in neustrezna anatomija. Neželeni učinki so bolečina, hematomi, pigmentacije, parestezije, flebitis, opekline pri termičnih metodah, tromboza, recidiv in redko poškodba globokega venskega sistema (Fayyaz et al., 2024; Hamann et al., 2019).

INVAZIVNI IN MINIMALNO INVAZIVNI POSTOPKI

Invazivni in minimalno invazivni postopki se od večine predhodno opisanih metod razlikujejo po tem, da tkivo neposredno odstranijo, preoblikujejo ali nadomestijo. Zato so zanje ključni pravilna indikacija, histološka diagnostika, aseptična tehnika, hemostaza, načrtovanje zapiranja rane in obvladovanje pooperativnih zapletov.

Kirurški posegi

Kirurški posegi v dermatologiji so namenjeni odstranitvi, rekonstrukciji ali histološki oceni kožnih in podkožnih sprememb. Uporabljajo se pri benignih spremembah, pigmentnih znamenjih, prekancerozah in kožnih tumorjih, posebej kadar je potrebna histološka ocena celotne spremembe ali robov.

Najpogostejši poseg je preprosta ekscizija z direktnim šivom, po potrebi pa rano zapremo z lokalnimi režnji ali transplantati; pri melanomu ter visokorizičnih bazalnoceličnih in ploščatoceličnih karcinomih je kirurški pristop temelj zdravljenja (Strickler et al., 2021a).

Mohsova mikrografska kirurgija je posebej indicirana pri tumorjih z visokim tveganjem, recidivnih tumorjih, slabo omejenih tumorjih in tumorjih na funkcionalno ali estetsko pomembnih lokalizacijah. Od klasične ekscizije se razlikuje po tem, da se robovi tumorja mikroskopsko ocenjujejo sproti, med posegom, in ne šele po zaključeni odstranitvi. Kirurg zato dodatno odstrani tkivo samo tam, kjer so še prisotne tumorske celice, kar omogoča natančnejši nadzor robov in večje ohranjanje zdravega tkiva. Metoda je specializirana oblika kirurgije

kožnega raka z zelo visokimi stopnjami ozdravitve, ker omogoča popolno mikroskopsko oceno robov in maksimalno ohranitev zdravega tkiva (Bittner et al., 2021). Mohsova kirurgija se pogosto uporablja pri visokorizičnem bazalnoceličnem in ploščatoceličnem karcinomu na glavi in vratu, akralnih predelih ter golenih, pa tudi pri nekaterih redkejših kožnih tumorjih (Charalambides et al., 2022).

Pri hiperhidrozi se poleg konzervativnih, električnih, injekcijskih in mikrovalovnih metod izjemoma uporabljajo tudi kirurški posegi. Pri aksilarni hiperhidrozi pridejo v poštev lokalni postopki, kot so ekscizija znojnic, kiretaža, liposukcijska kiretaža in druge metode odstranitve ali poškodbe znojnic. Pri hudi palmarni ali aksilarni hiperhidrozi se lahko izjemoma uporabi endoskopska simpatektomija. Ti postopki so praviloma rezervirani za hude, refraktarne oblike bolezni, pri katerih so izčrpane manj invazivne možnosti; neželeni učinki vključujejo brazgotinjenje, okužbo, hematom, serom, senzorične motnje, nepopoln učinek, recidiv in pri simpatektomiji kompenzacijsko potenje, Hornerjev sindrom (ptoza, mioza in anhidroza zaradi okvare simpatičnega živčevja), nevralgije ali pnevmotoraks. Odločitev zahteva individualizirano tehtanje med učinkovitostjo, invazivnostjo in možnostjo neželenih učinkov posameznih metod (Nawrocki & Cha, 2020).

Kontraindikacije za kirurški poseg so relativne in vključujejo neurejeno antikoagulacijo, hude komorbidnosti, aktivno okužbo, neustrezno splošno stanje ali nezmožnost pooperativne oskrbe. Neželeni učinki so krvavitev, hematom, okužba, dehiscenca, nekroza režnja, brazgotinjenje, bolečina, senzorične motnje in funkcionalne posledice, odvisne od lokalizacije. Pri preprečevanju zapletov v dermatokirurgiji so ključni predoperativna ocena, antiseptična priprava, pravilna uporaba lokalnih anestetikov, obravnava antikoagulacijskih zdravil, preprečevanje napačnega mesta posega in ustrezna pooperativna oskrba (Strickler et al., 2021a, 2021b).

Dermoabrazija

Dermoabrazija je metoda mehanske obnove površine kože. Kemični piling in laserska ablativna obnova kože sta sorodna postopka površinske obnove, vendar sta tehnično ločena od mehanske dermoabrazije. Vsem trem pristopom je skupna nadzorovana poškodba epidermisa in dela dermisa, ki ji sledita reepitelizacija in remodeliranje kolagena. Klasična mehanska dermoabrazija se uporablja pri izbranih atrofičnih brazgotinah, posttravmatskih brazgotinah, rinofimi, površinskih nepravilnostih in drugih indikacijah, pri katerih želimo mehansko odstranitev površinskih plasti kože in nadzorovano preoblikovanje dermisa. Pri uporabi

postopkov površinske obnove je potrebna previdna izbira indikacije, globine delovanja in pooperativne oskrbe (Nguyen et al., 2026; O'Connor et al., 2018; Smith, 2014).

Kontraindikacije vključujejo aktivne okužbe, herpes simplex brez profilakse pri ustreznih primerih, nagnjenost h keloidom, neurejeno sladkorno bolezen, diagnostično neopredeljene pigmentne lezije, nedavno izrazito izpostavljenost soncu in nezmožnost izvajanja pooperativne nege. Neželeni učinki so eritem, edem, bolečina, krvavitev, okužba, milije, akneiformni izbruhi, hiperpigmentacije, hipopigmentacije in brazgotine. Varnost je odvisna predvsem od globine posega, aseptične tehnike, fotoprotekcije in pravilne pooperativne nege (Smith, 2014; Strickler et al., 2021b).

Mehanska dermoabrazija

Pri mehanski dermoabraziji uporabimo hitro vrtečo se brusilko ali drugo abrazivno napravo za nadzorovano odstranitev površinskih plasti kože. Metoda je tehnično zahtevna, saj je globina obdelave odločilen dejavnik tako za učinkovitost kot za varnost. Površinska dermoabrazija je varnejša, globlja pa učinkovitejša, vendar povezana z večjim tveganjem brazgotinjenja in pigmentnih motenj. Pri temnejših fototipih je potrebna posebna previdnost zaradi postinflamatorne hiperpigmentacije. Učinek dermoabrazije temelji na mehanski poškodbi epidermisa in dermisa, ki spodbuja reepitelizacijo, remodeliranje kolagena in izboljšanje teksture kože, vendar je rezultat odvisen od globine posega, anatomskega področja in sposobnosti celjenja (Smith, 2014).

Kemična dermoabrazija oziroma kemično luščenje

Kemični piling oziroma kemično luščenje uporablja kemične učinkovine za nadzorovano koagulacijsko ali keratolitično poškodbo kože. Globina delovanja je odvisna od učinkovine, koncentracije, pH, časa delovanja, predhodne priprave kože, anatomske lokalizacije in individualnih lastnosti kože. Metoda se uporablja pri fotostaranju, aknah, melazmi, postinflamatornih hiperpigmentacijah, aktiničnih keratozah, epidermalnih proliferacijah, vnetnih dermatozah, pigmentnih motnjah in brazgotinah ter sodi med postopke obnove površine kože (O'Connor et al., 2018).

Zapleti so odvisni od globine. Površinski pilingi so praviloma varnejši, srednje globoki in globoki pa imajo večje tveganje. Pri srednje globokih in globokih pilingih so zapleti pogostejši pri temnejših tipih kože, določenih agensih in izpostavljenosti soncu, obsegajo pa od iritacije

in neenakomerne pigmentacije do trajnega brazgotinjenja (Nikalji et al., 2012). Kontraindikacije so aktivna okužba, herpes simplex brez ustrezne profilakse, nagnjenost k brazgotinjenju, nedavna izpostavljenost soncu, nosečnost pri uporabi nekaterih učinkovin, nedavna uporaba izotretinoina kot relativna kontraindikacija predvsem pri srednje globokih in globokih pilingih, neurejena pričakovanja ter nezmožnost stroge fotoprotekcije (Nikalji et al., 2012; O'Connor et al., 2018).

Laserska dermoabrazija

Laserska dermoabrazija oziroma laserska ablativna obnova površine kože uporablja ablativne laserje, najpogosteje CO_2 ali Er:YAG. Oba laserja ciljata vodo v tkivu in povzročita izhlapevanje iz zgornjih plasti kože. Glavne indikacije so brazgotine po aknah ali poškodbah, rinofima, klimatsko-degenerativne spremembe kože, gube, površinske prekanceroze in nekatere teksturne nepravilnosti. Frakcionirani ablativni laserji zmanjšajo površino poškodbe in lahko skrajšajo celjenje, vendar ne odpravijo tveganja za okužbo, pigmentne spremembe in brazgotinjenje. Najpogostejši neželeni učinki so eritem, bolečina in hiperpigmentacije (Nguyen et al., 2026).

Kontraindikacije so aktivna okužba, aktivni herpes brez profilakse pri ustrezni indikaciji, nagnjenost k keloidom, nedavna uporaba zdravil ali prisotnost stanj, ki motijo celjenje, neurejene sistemske bolezni, nerealna pričakovanja in nezmožnost stroge fotoprotekcije. Neželeni učinki vključujejo dolgotrajen eritem, edem, izcedek, okužbe, milije, akneiformne izbruhe, hiperpigmentacije, hipopigmentacije, ektropij pri periokularnem zdravljenju in brazgotinjenje (Nguyen et al., 2026).

Polnila

Polnila so intervencijska metoda za korekcijo volumna, gub, brazgotin, kontur obraza in nekaterih atrofičnih sprememb. V ožjem pomenu ne sodijo med fizikalne energijske metode. Njihov osnovni učinek je mehanski nadomestek volumna; nekatera polnila dodatno vežejo vodo ali spodbujajo nastajanje kolagena. Najpogosteje se uporabljajo hialuronskokislinska polnila, ker jih je ob zapletih mogoče razgraditi s hialuronidazo (Chakhachiro & Waseem, 2025; Loyal et al., 2022).

Indikacije so starostna izguba volumna, statične gube, atrofične brazgotine, korekcija kontur in rekonstrukcijske indikacije. Kontraindikacije so aktivna okužba, vnetna dermatoza na mestu

aplikacije, preobčutljivost na pripravek, nerealna pričakovanja, neurejene avtoimunske bolezni kot relativni dejavnik in nosečnost kot previdnostni dejavnik. Neželeni učinki so hematom, edem, bolečina, noduli, granulomi, okužba, Tyndallov fenomen, migracija polnila, vaskularna okluzija, nekroza kože in redko izguba vida pri intravaskularni aplikaciji v nevarnih anatomskih področjih. Za varno izvedbo sta potrebna anatomska natančnost ter hitro prepoznavanje in takojšnje ukrepanje ob zapletu; pri hialuronskokislinskih polnilih ima hialuronidaza ključno vlogo pri zdravljenju okluzije (Chakhachiro & Waseem, 2025; Loyal et al., 2022).

Prepoznavanje resnih zapletov pri polnilih

- Nenadna bolečina, bledica ali livedoidna obarvanost kože lahko nakazujejo vaskularno okluzijo.
- Pri hialuronskokislinskih polnilih je hialuronidaza pomembna pri zgodnjem ukrepanju.
- Anatomsko nevarna področja zahtevajo posebno natančno razlago tveganj pacientu in opazovanje po aplikaciji.
- Pri motnjah vida, izraziti bolečini, bledici ali livedoidni obarvanosti kože je treba takoj prekiniti aplikacijo, ukrepati po protokolu za vaskularno okluzijo in pri vidnih simptomih urgentno vključiti oftalmologa.

Botulinum toksin

Botulinum toksin je biološki nevrotoksin oziroma zdravilo, vendar je v dermatologiji pogosto obravnavan kot intervencijska metoda, zlasti pri zdravljenju fokalne hiperhidroze. Deluje tako, da zavre sproščanje acetilholina iz holinergičnih živčnih končičev in s tem začasno zmanjša stimulacijo ekrinih znojnic. Metoda je ena najučinkovitejših oblik zdravljenja primarne hiperhidroze in se pogosto uporablja kot druga linija po neuspehu lokalnih ukrepov (Nawrocki & Cha, 2020).

Pri aksilarni hiperhidrozi se običajno uporabi intradermalna aplikacija po predhodni opredelitvi prizadetega področja z jod-škrobnim testom. Pri palmarni hiperhidrozi je zdravljenje učinkovito, vendar tehnično zahtevnejše zaradi bolečine in možnosti prehodne šibkosti mišic roke. Abobotulinum toksin A, ena od farmacevtskih oblik botulinum toksina tipa A, zmanjša potenje pri več oblikah hiperhidroze, v doslej objavljenih kliničnih študijah pa niso bili opisani resni neželeni dogodki (Galadari et al., 2021). Kontraindikacije so preobčutljivost na pripravek, okužba na mestu injiciranja, motnje živčno-mišičnega prenosa, nosečnost in dojenje kot previdnostni dejavnik ter sočasna zdravila, kot so aminoglikozidni antibiotiki, nekateri mišični relaksanti, magnezij in druga zdravila, ki vplivajo na živčno-mišični prenos. Neželeni učinki so

bolečina, hematomi, lokalna šibkost mišic, suha koža, kompenzacijsko potenje in redko sistemski učinki, kot so prehodna generalizirana mišična šibkost, utrujenost, gripi podobni simptomi, glavobol ali znaki oddaljenega učinka botulinum toksina (Galadari et al., 2021; Nawrocki & Cha, 2020).

ZDRAVLJENJE Z NEGATIVNIM PRITISKOM

Zdravljenje z negativnim pritiskom (angl. *negative pressure wound therapy*, NPWT) je fizikalna metoda, pri kateri zaprt sistem z oblogo, peno ali gazo, neprepustno folijo, cevjo in črpalko ustvarja nadzorovan podtlak na površini tkivne okvare. Negativni pritisk odstranjuje eksudat, zmanjšuje edem, spodbuja kontrakcijo rane, nastanek granulacijskega tkiva in pripravo ležišča za nadaljnje celjenje ali kirurško zapiranje. Uporablja se kot dopolnilo standardni oskrbi pri izbranih akutnih, pooperativnih, travmatskih in kroničnih tkivnih okvarah, zlasti kadar je prisoten obilen izcedek ali je potrebna priprava dna rane za presadek, reženj ali sekundarno celjenje (Li & Zheng, 2024; Peinemann & Sauerland, 2011).

Metoda ne nadomesti debridementa, nadzora okužbe, razbremenitve, kompresije ali izboljšanja prekrvitve, temveč je učinkovita le kot del celostne obravnave. Ni primerna pri prisotni nekrozi, nezdravljeni okužbi, neustrezno oskrbljeni krvavitvi, izpostavljenih večjih žilah ali organih, malignomu v področju tkivne okvare in neocenjeni ali nezadostni prekrvitvi. Možni zapleti so bolečina, krvavitev, maceracija okolne kože, vraščanje granulacijskega tkiva v peno, draženje zaradi adhezivov, puščanje sistema in poslabšanje okužbe ob nepravilni uporabi. Klinični učinek je odvisen od vrste tkivne okvare, priprave dna rane, režima podtlaka, vrste obloge in rednega spremljanja (Li & Zheng, 2024; Peinemann & Sauerland, 2011).

KARBOKSITERAPIJA

Karboksiterapija je minimalno invazivni postopek, pri katerem se medicinski ogljikov dioksid intradermalno ali subkutano aplicira v izbrano področje kože oziroma podkožja. Lokalno povečanje koncentracije CO_2 povzroči vazodilatacijo, izboljšanje mikrocirkulacije, spremembo tkivnega pH in posredno večjo sprostitev kisika iz hemoglobina, kar lahko vpliva na presnovo tkiva, aktivnost fibroblastov, preoblikovanje kolagena in videz kože. V dermatologiji in estetski medicini se uporablja predvsem pri celulitu, strijah, lokaliziranih maščobnih oblogah, brazgotinah, periorbitalni hiperpigmentaciji, izbranih oblikah alopecije in kot dopolnilna

metoda pri nekaterih kroničnih ranah, vendar je kakovost kliničnih podatkov po indikacijah različna (Bagherani et al., 2023; Kroumpouzos et al., 2022).

Najpogostejši neželeni učinki so prehodna bolečina ali občutek pritiska med aplikacijo, eritem, edem, modrice, krepitacije oziroma občutek podkožnega plina in kratkotrajno nelagodje. Potrebna je previdnost pri motnjah strjevanja krvi, aktivni okužbi na mestu aplikacije, neurejenih sistemskih boleznih, nosečnosti kot previdnostnem dejavniku in pri nerealnih pričakovanjih. Ker lahko pride do neželene lipolize, podkožnega emfizema ali neenakomernega učinka, morajo biti indikacija, globina aplikacije, količina plina in število ponovitev skrbno izbrani (Kroumpouzos et al., 2022).

ZDRAVLJENJE S KISIKOM

Hiperbarična oksigenacija, lokalno zdravljenje s kisikom in transdermalni kisik

Kisik ima osrednjo vlogo pri celjenju ran, sintezi kolagena, angiogenezi, delovanju levkocitov in nadzoru okužbe. Hiperbarična oksigenacija (HBO) pomeni vdihavanje 100 % kisika v hiperbarični komori pri tlaku, višjem od atmosferskega. Kot dopolnilno zdravljenje se uporablja pri izbranih kroničnih ranah, zlasti diabetičnih razjedah, ishemičnih ranah, kompromitiranih presadkih, radionekrozi, nekaterih okužbah in poškodbah zaradi obsevanja, pri čemer obstaja možnost resnih neželenih dogodkov, kot so krči in barotravma (Wang et al., 2003).

Podatki o zdravljenju kroničnih ran s kisikom se razlikujejo glede na način dovajanja kisika. Pri različnih oblikah zdravljenja s kisikom so opisani ugodni kratkoročni kazalniki celjenja, vključno z zmanjšanjem površine razjede, nižjo stopnjo amputacij, krajšim časom celjenja in višjim transkutanim parcialnim tlakom kisika ($TcPO_2$) po zdravljenju, medtem ko dolgoročno celjenje ni bilo statistično značilno boljše (Du et al., 2024).

Kontraindikacije HBO vključujejo nezdravljeni pnevmotoraks, določene pljučne bolezni, nekatere kemoterapevtike, težave z izenačevanjem tlaka, klaustrofobijo in nestabilno splošno stanje. Neželeni učinki so barotravma ušesa ali sinusov, kisikova toksičnost, krči, hipoglikemija pri diabetikih, začasne spremembe vida in redko pljučni zapleti.

Lokalno dovajanje kisika poteka pri normobaričnem ali blago povišanem tlaku v posebni lokalni komori in se razlikuje od HBO, ker ne poveča sistemskega parcialnega tlaka kisika, temveč deluje neposredno na področje rane. Metaanaliza je pokazala, da lahko poveča delež zaceljenih ran v primerjavi s standardno oskrbo, vendar je učinek odvisen od ustrezne izbire pacienta, vrste rane in sočasne osnovne oskrbe (Putri et al., 2024).

Transdermalno oziroma kontinuirano dovajanje kisika uporablja prenosno napravo, ki prek posebne obloge ali difuzijskega sistema neprekinjeno dovaja visoko koncentracijo kisika na površino rane. Namen je povečati lokalno razpoložljivost kisika v hipoksičnem tkivu ter podpreti delovanje levkocitov, angiogenezo, sintezo kolagena in epitelizacijo. Pri diabetičnih razjedah stopala je bilo povezano z večjim zmanjšanjem površine rane in spremembami vnetnih mediatorjev (Driver et al., 2013).

Tveganja lokalnih oblik zdravljenja s kisikom so manjša kot pri HBO, vendar vključujejo maceracijo, draženje kože, težave s tesnjenjem sistema in napačno pričakovanje učinkovitosti, kadar rana ni ustrezno etiološko obravnavana. Zato mora biti uporaba vedno vključena v načrt zdravljenja rane, ki obravnava razbremenitev, prekrvitev, okužbo in druge ključne vzroke za moteno celjenje (Du et al., 2024; Putri et al., 2024).

Zdravljenje ran s kisikom

- Zdravljenje s kisikom je dopolnilno zdravljenje v okviru celostne oskrbe rane, ne njeno nadomestilo.
- Pri HBO je treba upoštevati tveganje barotravme, kisikove toksičnosti in težav z izenačevanjem tlaka.
- Pri lokalnem zdravljenju s kisikom sta pomembna preprečevanje maceracije in dobro tesnjenje sistema.
- Brez razbremenitve, kompresije, debridementa in nadzora okužbe je učinek omejen.

ONKOLOŠKE IN IMUNOMODULATORNE FIZIKALNE METODE

Radioterapija in ionizirajoče sevanje

Ionizirajoče sevanje se je v preteklosti uporabljalo pri številnih kožnih boleznih, danes pa je njegova uporaba zaradi poznih posledic omejena predvsem na izbrane onkološke indikacije. Radioterapija ima pomembno vlogo pri zdravljenju nemelanomskih kožnih rakov, zlasti kadar kirurško zdravljenje ni mogoče, ni zaželeno ali bi povzročilo nesprejemljivo funkcionalno ali estetsko okvaro. Benkhaled et al. (2022) poudarjajo vlogo radioterapije kot tkivno varčne možnosti pri nemelanomskih kožnih rakih, različne modalitete, kot so kontaktna hipofrakcionirana radioterapija, brahiterapija in elektronska brahiterapija, ter potrebo po multidisciplinarnem razumevanju prednosti in omejitev posameznih tehnik. Yosefof in sodelavci pa posebej obravnavajo radioterapijo pri definitivnem in dopolnilnem zdravljenju, zlasti pri visokorizičnih primerih, kadar je operacija neizvedljiva ali je pacient ne želi (Benkhaled et al., 2022; Yosefof et al., 2023).

Radioterapija vključuje zunanje obsevanje, površinsko rentgensko zdravljenje, brahiterapijo in elektronsko brahiterapijo. Indikacije vključujejo izbrane bazalnocelične in ploščatocelične karcinome, zlasti pri starejših pacientih, pacientih z večjimi kirurškimi tveganji ali pri lezijah na anatomsko zahtevnih področjih. Neželeni učinki so akutni radiodermatitis, eritem, suho ali vlažno luščenje, bolečina in erozije, dolgoročno pa atrofija, teleangiektazije, pigmentne spremembe, fibroza, kronični radiodermatitis, radionekroza in redko sekundarni tumorji. Pri izbranih oblikah nemelanomskega kožnega raka je radioterapija lahko učinkovita možnost zdravljenja, kadar kirurški poseg ni primeren ali bi povzročil nesprejemljivo funkcionalno oziroma estetsko okvaro; pri visokorizičnem ploščatoceličnem karcinomu pa se lahko uporablja tudi kot dopolnilno zdravljenje po operaciji (Benkhaled et al., 2022; Yosefof et al., 2023).

Elektrokemoterapija

Elektrokemoterapija je metoda, ki združuje kemoterapevtik in električne impulze za povečanje prepustnosti celične membrane. Električni impulzi povzročijo reverzibilno elektroporacijo, zaradi katere citostatik lažje vstopi v tumorske celice. Najpogosteje uporabljena zdravila so bleomicin in cisplatin. Pri bleomicinu se lahko citotoksični učinek po elektroporaciji močno poveča, ker zdravilo sicer slabo prehaja skozi celično membrano, kar predstavlja ključen mehanizem za lokalno učinkovitost elektrokemoterapije (Matthiessen et al., 2011).

Elektrokemoterapija se uporablja predvsem pri kožnih in podkožnih metastazah različnih tumorjev, zlasti kadar povzročajo bolečino, krvavitev, ulceracijo, izcedek ali estetsko in funkcionalno obremenitev (Bastrup et al., 2022). Kontraindikacije so odvisne od kemoterapevtika in električnega postopka ter vključujejo preobčutljivost na zdravilo, pomembno pljučno bolezen ali drugo povečano tveganje za toksičnost pri bleomicinu, nosečnost, neustrezno strjevanje krvi, neurejene sistemske bolezni, implantirane elektronske naprave v bližini polja in nezmožnost anestezije ali analgezije. Neželeni učinki so bolečina, mišične kontrakcije med impulzi, edem, eritem, kruste, ulceracija, depigmentacija, lokalna nekroza in pri sistemskem bleomicinu možnost sistemskih neželenih učinkov (Bastrup et al., 2022; Matthiessen et al., 2011).

Ekstrakorporalna fotofereza

Ekstrakorporalna fotofereza (ECP) je posebna imunomodulatorna fizikalna metoda, pri kateri se iz pacientove krvi z aferezo izolirajo mononuklearne celice, obdelajo s psoralenom in UVA-

svetlobo ter nato ponovno vrnejo pacientu. Metoda združuje fotokemični učinek psoralena in UVA z imunološko modulacijo. Eksperimentalni podatki kažejo, da imajo lahko pomembno vlogo apoptoza limfocitov, spremembe antigene predstavitve in indukcija regulatornih T-celic, medtem ko klinična uporaba temelji predvsem na izkušnjah pri eritrodermičnih oblikah kožnega T-celičnega limfoma, Sézaryjevem sindromu in bolezni presadka proti gostitelju (Alfred et al., 2017; Gatza et al., 2008).

ECP se uporablja pri zdravljenju kožnega T-celičnega limfoma (CTCL), bolezni presadka proti gostitelju in zavrnitvi presajenega organa, pri čemer so potrebni natančna izbira pacientov, ustrezna shema zdravljenja in spremljanje odziva (Alfred et al., 2017).
Indikacije v dermatologiji so predvsem napredovali ali eritrodermični CTCL z dokazano prizadetostjo krvi in kožne manifestacije kronične bolezni presadka proti gostitelju. Kontraindikacije vključujejo nezmožnost varne afereze, hemodinamsko nestabilnost, hudo anemijo ali trombocitopenijo, preobčutljivost na psoralen, nezmožnost zaščite pred svetlobo po postopku in težave z žilnim dostopom. Neželeni učinki so običajno povezani z aferezo in uporabo psoralena, kot so hipotenzija, slabost, utrujenost, anemija zaradi ponavljajočih postopkov, težave z venskim pristopom in prehodna fotosenzitivnost. V primerjavi s številnimi sistemskimi imunosupresivi jo pacienti praviloma bolje prenašajo, vendar zahteva specializiran center, časovno zahtevne postopke in skrbno spremljanje (Alfred et al., 2017).

VARNOSTNA NAČELA PRI UPORABI FIZIKALNIH METOD

Ne glede na izbrano metodo sta za varnost ključni pravilna diagnoza in izbira primernega postopka ter ocena fototipa, anatomije, komorbidnosti in pričakovanj pacienta. Pri destruktivnih metodah mora biti diagnoza jasna; kadar obstaja sum na melanom, invazivni tumor ali diagnostično neopredeljeno lezijo, je pred ablacijo potrebna histološka diagnostika. Pri metodah z uporabo svetlobe je treba oceniti fotosenzitivnost, pridobiti podatke o zdravilih, predhodnih kožnih rakih in kumulativni UV-izpostavljenosti. Pri uporabi laserjev in IPL so odločilni zaščita oči, pravilno hlajenje, izogibanje zdravljenju porjavele kože in dokumentiranje parametrov. Pri izvajanju elektrokirurgije je treba upoštevati prisotnost implantiranih elektronskih naprav, kot so srčni spodbujevalniki, implantabilni kardioverterji-defibrilatorji, kohlearni vsadki ali nevrostimulatorji, ter kirurški dim in požarno varnost ob uporabi kisika ali vnetljivih razkužil. Pri uporabi krioterapije je treba oceniti tveganje za nastanek pigmentnih motenj, poškodbe živcev in brazgotinjenja, pri termolizi z mikrovalovi in iontoforezi pa

kontraindikacije, povezane z implantiranimi elektronskimi napravami, nevropatijo ali motenim zaznavanjem (Nguyen et al., 2026; Strickler et al., 2021a; Taheri et al., 2014a; Zouboulis, 1998).

Posebno pomembno je informirano soglasje, v katerem pacient razume namen in način izvedbe metode, predvideni potek zdravljenja oziroma okrevanja, število potrebnih zdravljenj, možne neželene učinke, morebitna tveganja in zaplete, možnost nepopolnega odziva ter tveganje ponovitve bolezni.

Fizikalne metode pogosto niso enkratna dokončna rešitev, temveč del širšega terapevtskega načrta, ki vključuje lokalno zdravljenje, sistemsko zdravljenje, fotoprotekcijo, nego kožne bariere, zdravljenje okužb, spremljanje predrakavih sprememb in dolgoročno kontrolo kroničnih dermatoz (Tabela 1).

Tabela 1: Varnostni poudarki po skupinah fizikalnih in intervencijskih metod v dermatologiji

Skupina metod	Primeri metod	Glavni varnostni ukrepi	Ključna tveganja in klinični poudarek
Temperatura	Hladne obloge, led, sneg CO_2, kriokirurgija s tekočim dušikom, lokalno gretje, IR-sevanje in lokalna hipertermija.	Nadzor temperature, časa aplikacije in globine delovanja; zaščita kože; previdnost pri moteni prekrvitvi, nevropatiji ter občutljivosti na mraz ali toploto.	Omrzline, opekline, bolečina, mehurji, pigmentne spremembe in brazgotine. Kriokirurgija zahteva jasno diagnozo, lokalna hipertermija pa je manj destruktivna možnost pri izbranih bradavicah.
Metode z uporabo svetlobe	NB-UVB, UVA1, PUVA, ekscimerno UVB-zdravljenje, PDT, fotobiomodulacija, LED in LLLT.	Individualno odmerjanje, zaščita oči, ocena fotosenzitivnosti, beleženje kumulativnih odmerkov ter zaščita pred svetlobo po psoralenu ali fotosenzibilizatorju.	Eritem, fototoksičnost, bolečina pri PDT, pigmentne spremembe in fotostaranje. PUVA ima največ dolgoročnih omejitev, NB-UVB pa ugodnejši varnostni profil.
Laserske in hibridne svetlobno-energijske metode	Laserji, IPL in ELOS oziroma hibridne optično-radiofrekvenčne naprave.	Pravilna izbira valovne dolžine, energijske gostote, optične in RF-energije, trajanja pulza, globine delovanja in hlajenja; zaščita oči; prilagoditev fototipu; izogibanje zdravljenju	Opekline, poškodbe oči, brazgotine in pigmentne spremembe. Pri ELOS je varnost odvisna od pravilnega razmerja med optično in RF-energijo, hlajenja, fototipa in

Skupina metod	Primeri metod	Glavni varnostni ukrepi	Ključna tveganja in klinični poudarek
		porjavele kože; poznavanje anatomije.	usposobljenosti izvajalca.
Elektroterapevtski in elektromagnetni postopki	Elektroliza, iontoforeza, elektrokoagulacija, elektrotomija, elektrodesikacija, TENS, elektrostimulacija, RF in termoliza z mikrovalovi.	Izključitev implantiranih elektronskih naprav, pravilna nastavitev toka in energije, sterilna tehnika pri igelnih postopkih, odsesavanje kirurškega dima, nadzor toplote in pravilna namestitev elektrod.	Opekline, brazgotine, pigmentne spremembe, draženje kože, elektromagnetne motnje pri implantiranih elektronskih napravah, kirurški dim, parestezije ter poškodba živcev. TENS in elektrostimulacija sta podporni, ne destruktivni metodi.
Ultrazvočne metode	HIFU, terapevtski ultrazvok, sonoforeza in ultrazvočno čiščenje kože oziroma ran.	Pravilna izbira globine delovanja, jakosti, načina aplikacije in indikacije; previdnost pri implantatih, tankem podkožju, motenem zaznavanju bolečine in občutljivem tkivu.	Bolečina, eritem, edem, modrice, parestezije, maščobna atrofija, poškodba živcev ali draženje tkiva. HIFU se razlikuje od nizkoenergijskih ultrazvočnih metod po globini in termičnem učinku.
Metode v flebologiji	Termične metode: endovenska laserska ablacija, radiofrekvenčna ablacija, endovenska ablacija s paro in mikrovalovi. Netermične metode: MOCA, sklerozacija s peno, cianoakrilatno lepilo in flebektomije.	Ultrazvočno vodenje, izključitev globoke venske tromboze, pravilna izbira vene in sklerozanta, tumescentna anestezija pri termičnih metodah ter kompresija po posegu.	Opekline, parestezije, tromboza, flebitis, pigmentacije in recidiv. Termične metode zahtevajo tumescentno anestezijo in nadzor toplotnih zapletov, netermične metode pa ustrezno izbiro vene, sklerozanta ali lepila ter spremljanje uspešnosti zapore.
Invazivni in minimalno invazivni postopki	Kirurški posegi, Mohsova kirurgija, dermoabrazija, kemični piling, laserska	Jasna diagnoza, histološka ocena pri sumljivih lezijah, asepsa, hemostaza, načrtovanje reza ali globine	Krvavitev, okužba, dehiscenca, brazgotine, pigmentne spremembe, vaskularna okluzija pri polnilih in lokalna

Skupina metod	Primeri metod	Glavni varnostni ukrepi	Ključna tveganja in klinični poudarek
	dermoabrazija, polnila in botulinum toksin.	poškodbe, poznavanje anatomije nevarnih področij, fotoprotekcija in pooperativna nega.	šibkost pri botulinum toksinu. Mohsova kirurgija je tkivno varčna pri izbranih tumorjih, polnila pa imajo redke, a lahko hude vaskularne zaplete.
Negativni pritisk	Zdravljenje z negativnim pritiskom (NPWT) z oblogo, peno ali gazo, neprepustno folijo, cevjo in črpalko.	Priprava dna rane, nadzor okužbe in krvavitve, ocena prekrvitve, zaščita okolne kože, pravilna nastavitev podtlaka in redno spremljanje.	Bolečina, krvavitev, maceracija, vraščanje granulacijskega tkiva v peno, puščanje sistema in poslabšanje okužbe ob nepravilni uporabi. Metoda je dopolnilo celostni oskrbi, ne nadomestilo debridementa, razbremenitve, kompresije ali izboljšanja prekrvitve.
Karboksiterapija	Intradermalna ali subkutana aplikacija medicinskega ogljikovega dioksida pri izbranih estetskih in dermatoloških indikacijah.	Ustrezna izbira indikacije, globine aplikacije, količine plina in števila ponovitev; previdnost pri motnjah strjevanja krvi, aktivni okužbi, neurejenih sistemskih boleznih, nosečnosti kot previdnostnem dejavniku in nerealnih pričakovanjih.	Bolečina, občutek pritiska, eritem, edem, modrice, krepitacije oziroma občutek podkožnega plina, podkožni emfizem, neenakomeren učinek in neželena lipoliza.
Kisik	HBO, lokalno zdravljenje s kisikom in transdermalno oziroma kontinuirano lokalno dovajanje kisika.	Izključitev pnevmotoraksa pri HBO, nadzor tlaka, spremljanje diabetikov, nadzor maceracije ter kombinacija z osnovno oskrbo rane.	Barotravma, krči, hipoglikemija, klaustrofobija, maceracija, težave s tesnjenjem sistema in neučinkovitost brez celostne oskrbe. Metode zdravljenja s kisikom dopolnjujejo osnovno oskrbo rane,

Skupina metod	Primeri metod	Glavni varnostni ukrepi	Ključna tveganja in klinični poudarek
			vendar je ne nadomeščajo.
Onkološke in imunomodulatorne fizikalne metode	Radioterapija, elektrokemoterapija in ekstrakorporalna fotofereza.	Onkološka indikacija, multidisciplinarna obravnava, analgezija ali anestezija, upoštevanje toksičnosti zdravila, nadzor kumulativne doze in izvedba v specialističnem centru.	Bolečina, nekroza, depigmentacija, sistemska toksičnost, radiodermatitis, radionekroza in sekundarni tumorji. Ekstrakorporalna fotofereza je praviloma bolje prenašana kot številni sistemski imunosupresivi, vendar je časovno in organizacijsko zahtevna.

Opomba: Povzeto po Bae et al., 2017; Badwy et al., 2022; Bagherani et al., 2023; Bastrup et al., 2022; Benkhaled et al., 2022; Bittner et al., 2021; Chakhachiro & Waseem, 2025; Chapman et al., 2017; Driver et al., 2013; Du et al., 2024; Eginli et al., 2021; Fayyaz et al., 2024; Galadari et al., 2021; Grove et al., 2024; Hamann et al., 2019; Huo et al., 2022; Kaye et al., 2024; Kroumpouzos et al., 2022; Li & Zheng, 2024; Nawrocki & Cha, 2020; Nguyen et al., 2026; Peinemann & Sauerland, 2011; Putri et al., 2024; Stepanović et al., 2015; Strickler et al., 2021a, 2021b; Taheri et al., 2014a, 2014b; Voigt et al., 2011; Wang et al., 2003; Zouboulis, 1998.

Ključna varnostna vprašanja pred postopkom

- Ali je diagnoza dovolj jasna, zlasti pri pigmentirani, ulcerirani ali hitro rastoči leziji?
- Ali izbrana metoda ustreza anatomskemu področju, fototipu in pričakovanemu kozmetičnemu rezultatu?
- Ali so znana zdravila, implantirane elektronske naprave, motnje celjenja, okužbe ali fotosenzitivnost?
- Ali pacient razume potek celjenja, možnost nepopolnega odziva in tveganje zapletov?

ZAKLJUČEK

Fizikalne metode zdravljenja v dermatologiji povezujejo klinično dermatologijo, kirurgijo, fotobiologijo, onkologijo, imunologijo, flebologijo, zdravljenje ran in estetsko medicino. Njihova glavna prednost je lokalno usmerjeno in pogosto tkivno selektivno zdravljenje, ki lahko dopolni ali v izbranih primerih zmanjša potrebo po sistemskem zdravljenju. Varna in uspešna uporaba zahteva individualizirano izbiro metode glede na diagnozo, lokalizacijo, pacientove dejavnike tveganja, pričakovani kozmetični rezultat, razpoložljivost opreme, podporo v strokovni literaturi, poznavanje postopka, njegove omejitve in dolgoročni cilj zdravljenja

(Benkhaled et al., 2022; Grove et al., 2024; Myers et al., 2021; Nguyen et al., 2026; Putri et al., 2024; Strickler et al., 2021a; Taheri et al., 2014a).

VPRAŠANJA ZA RAZMISLEK

1. Kateri podatki o koži, osnovni bolezni in spremljajočih dejavnikih so pomembni pred izbiro fizikalne metode zdravljenja?

2. Kako bi prepoznali zgodnje znake neželenega učinka po svetlobnem, laserskem postopku ali postopku z uporabo toplote oziroma električnega toka?

3. Zakaj je pri destruktivnih metodah pomembno, da je diagnoza pred posegom jasna in da so sumljive pigmentne ali tumorske lezije ustrezno opredeljene?

4. Katere informacije je treba pacientu razumljivo razložiti pred postopkom, da bo znal realno pričakovati potek zdravljenja, celjenja in možne zaplete?

5. Kako se varnostni ukrepi razlikujejo med fototerapijo, laserji, krioterapijo, elektrokirurgijo in postopki zdravljenja ran s kisikom?

LITERATURA

1. Ablon, G. (2018). Phototherapy with light emitting diodes: Treating a broad range of medical and aesthetic conditions in dermatology. *The Journal of Clinical and Aesthetic Dermatology*, *11*(2), 21–27.
2. Alfred, A., Taylor, P. C., Dignan, F., El-Ghariani, K., Griffin, J., Gennery, A. R., Bonney, D., Das-Gupta, E., Lawson, S., Malladi, R. K., Douglas, K. W., Maher, T., Guest, J., Hartlett, L., Fisher, A. J., Child, F., & Scarisbrick, J. J. (2017). The role of extracorporeal photopheresis in the management of cutaneous T-cell lymphoma, graft-versus-host disease and organ transplant rejection: A consensus statement update from the UK Photopheresis Society. *British Journal of Haematology*, *177*(2), 287–310. https://doi.org/10.1111/bjh.14537
3. Austin, G. K., Struble, S. L., & Quatela, V. C. (2022). Evaluating the effectiveness and safety of radiofrequency for face and neck rejuvenation: A systematic review. *Lasers in Surgery and Medicine*, *54*(1), 27–45. https://doi.org/10.1002/lsm.23506
4. Bae, J. M., Jung, H. M., Hong, B. Y., Lee, J. H., Choi, W. J., Lee, J. H., & Kim, G. M. (2017). Phototherapy for vitiligo: A systematic review and meta-analysis. *JAMA Dermatology*, *153*(7), 666–674. https://doi.org/10.1001/jamadermatol.2017.0002
5. Badwy, M., Baart, S. J., Thio, H. B., Huygen, F. J. P. M., & de Vos, C. C. (2022). Electrical neurostimulation for the treatment of chronic pruritus: A systematic review. *Experimental Dermatology*, *31*(3), 280–289. https://doi.org/10.1111/exd.14468
6. Bagherani, N., Tavoosidana, G., Ghanadan, A., Smoller, B. R., Wollina, U., & Lotti, T. (2023). An overview of the role of carboxytherapy in dermatology. *Journal of Cosmetic Dermatology*, *22*(9), 2402–2409. https://doi.org/10.1111/jocd.15741

7. Bastrup, F. A., Vissing, M., & Gehl, J. (2022). Electrochemotherapy with intravenous bleomycin for patients with cutaneous malignancies, across tumour histology: A systematic review. *Acta Oncologica*, *61*(9), 1093–1104. https://doi.org/10.1080/0284186X.2022.2110385
8. Belinchón, I., Sánchez-Pujol, M. J., Docampo, A., Cuesta, L., Schneller-Pavelescu, L., & Ramos-Rincón, J. M. (2020). Adverse events leading to discontinuation of phototherapy: An observational study. *Acta Dermato-Venereologica*, *100*(6), adv00089. https://doi.org/10.2340/00015555-3453
9. Benkhaled, S., Van Gestel, D., Gomes da Silveira Cauduro, C., Palumbo, S., Del Marmol, V., & Desmet, A. (2022). The state of the art of radiotherapy for non-melanoma skin cancer: A review of the literature. *Frontiers in Medicine*, *9*, 913269. https://doi.org/10.3389/fmed.2022.913269
10. Bittner, G. C., Cerci, F. B., Kubo, E. M., & Tolkachjov, S. N. (2021). Mohs micrographic surgery: A review of indications, technique, outcomes, and considerations. *Anais Brasileiros de Dermatologia*, *96*(3), 263–277. https://doi.org/10.1016/j.abd.2020.10.004
11. Bonińska, K. (2023). Dermatologic laser-induced ocular and periocular complications: A review. *BMC Ophthalmology*, *23*(1), 419. https://doi.org/10.1186/s12886-023-03159-x
12. Bontinis, V., Bontinis, A., Koutsoumpelis, A., Chorti, A., Rafailidis, V., Giannopoulos, A., & Ktenidis, K. (2023). A network meta-analysis on the efficacy and safety of thermal and nonthermal endovenous ablation treatments. *Journal of Vascular Surgery: Venous and Lymphatic Disorders*, *11*(4), 854–865.e5. https://doi.org/10.1016/j.jvsv.2023.03.011
13. Chakhachiro, A., & Waseem, M. (2025). Risk factor analysis for vascular occlusions after dermal filler injections: A systematic review and meta-analysis. *Cureus*, *17*(4), e82800. https://doi.org/10.7759/cureus.82800
14. Chapman, L. W., Korta, D. Z., Lee, P. K., & Linden, K. G. (2017). Awareness of surgical smoke risks and assessment of safety practices during electrosurgery among US dermatology residents. *JAMA Dermatology*, *153*(5), 467–468. https://doi.org/10.1001/jamadermatol.2016.5899
15. Charalambides, M., Yannoulias, B., Malik, N., Mann, J. K., Celebi, P., Veitch, D., & Wernham, A. (2022). A review of Mohs micrographic surgery for skin cancer. Part 1: Melanoma and rare skin cancers. *Clinical and Experimental Dermatology*, *47*(5), 833–849. https://doi.org/10.1111/ced.15081
16. Choudhary, S., Nouri, K., & Elsaie, M. L. (2009). Photodynamic therapy in dermatology: A review. *Lasers in Medical Science*, *24*(6), 971–980. https://doi.org/10.1007/s10103-009-0716-x
17. Dover, J. S., Phillips, T. J., & Arndt, K. A. (1989). Cutaneous effects and therapeutic uses of heat with emphasis on infrared radiation. *Journal of the American Academy of Dermatology*, *20*(2), 278–286. https://doi.org/10.1016/S0190-9622(89)70034-7
18. Driver, V. R., Yao, M., Kantarci, A., Gu, G., Park, N., & Hasturk, H. (2013). A prospective, randomized clinical study evaluating the effect of transdermal continuous oxygen therapy on biological processes and foot ulcer healing in persons with diabetes mellitus. *Ostomy/Wound Management*, *59*(11), 19–26.
19. Du, X., Zhang, X., Liu, J., & Wang, Z. (2024). Effects of oxygen therapy on patients with a chronic wound: A systematic review and meta-analysis. *Advances in Skin & Wound Care*, *37*(5), 1–9. https://doi.org/10.1097/ASW.0000000000000131
20. Eginli, A., Haidari, W., Farhangian, M., & Williford, P. M. (2021). Electrosurgery in dermatology. *Clinics in Dermatology*, *39*(4), 573–579. https://doi.org/10.1016/j.clindermatol.2021.03.004
21. El-Domyati, M., El-Ammawi, T. S., Medhat, W., Moawad, O., Mahoney, M. G., & Uitto, J. (2010). Electro-optical synergy technique: A new and effective nonablative approach to skin aging. *The Journal of Clinical and Aesthetic Dermatology*, *3*(12), 22–30.
22. Ericson, M. B., Wennberg, A. M., & Larkö, O. (2008). Review of photodynamic therapy in actinic keratosis and basal cell carcinoma. *Therapeutics and Clinical Risk Management*, *4*(1), 1–9.
23. Fayyaz, F., Vaghani, V., Ekhator, C., Abdullah, M., Alsubari, R. A., Daher, O. A., Bakht, D., Batat, H., Arif, H., Bellegarde, S. B., Bisharat, P., & Faizullah, M. (2024). Advancements in varicose vein treatment: Anatomy, pathophysiology, minimally invasive techniques, sclerotherapy, patient satisfaction, and future directions. *Cureus*, *16*(1), e51990. https://doi.org/10.7759/cureus.51990

24. Galadari, H., Galadari, I., Smit, R., Prygova, I., & Redaelli, A. (2021). Treatment approaches and outcomes associated with the use of abobotulinumtoxinA for the treatment of hyperhidrosis: A systematic review. *Journal of the American Academy of Dermatology*, *85*(5), 1121–1129. https://doi.org/10.1016/j.jaad.2020.07.123
25. Gatza, E., Rogers, C. E., Clouthier, S. G., Lowler, K. P., Tawara, I., Liu, C., Reddy, P., & Ferrara, J. L. (2008). Extracorporeal photopheresis reverses experimental graft-versus-host disease through regulatory T cells. *Blood*, *112*(4), 1515–1521. https://doi.org/10.1182/blood-2007-11-125542
26. Glover, C., & Richer, V. (2023). Preventing eye injuries from light and laser-based dermatologic procedures: A practical review. *Journal of Cutaneous Medicine and Surgery*, *27*(5), 509–515. https://doi.org/10.1177/12034754231191064
27. Grove, G. L., Togsverd-Bo, K., Zachariae, C., & Haedersdal, M. (2024). Botulinum toxin A versus microwave thermolysis for primary axillary hyperhidrosis: A randomized controlled trial. *JAAD International*, *15*, 91–99. https://doi.org/10.1016/j.jdin.2023.12.011
28. Halupczok, A. M., Bohne, A. S., Gerdes, S., Weidinger, S., & Weichenthal, M. (2024). Tolerability of narrow-band ultraviolet-B phototherapy for different dermatological diseases in relation to co-medications. *Acta Dermato-Venereologica*, *104*, adv35215. https://doi.org/10.2340/actadv.v104.35215
29. Hałasiński, P., Lubarska, M., Lubarski, K., & Jałowska, M. (2023). Lasers' Q-switched treatment in skin and subcutaneous lesions: Review. *Postępy Dermatologii i Alergologii*, *40*(2), 181–186. https://doi.org/10.5114/ada.2023.127636
30. Hamann, S. A. S., Timmer-de Mik, L., Fritschy, W. M., Kuiters, G. R. R., Nijsten, T. E. C., & van den Bos, R. R. (2019). Randomized clinical trial of endovenous laser ablation versus direct and indirect radiofrequency ablation for the treatment of great saphenous varicose veins. *British Journal of Surgery*, *106*(8), 998–1004. https://doi.org/10.1002/bjs.11187
31. Hammes, S., Greve, B., & Raulin, C. (2006). Electro-optical synergy (ELOS) technology for nonablative skin rejuvenation: A preliminary prospective study. *Journal of the European Academy of Dermatology and Venereology*, *20*(9), 1070–1075. https://doi.org/10.1111/j.1468-3083.2006.01702.x
32. Haykal, D., Sattler, S., Verner, I., Madhumita, M., & Cartier, H. (2025). A systematic review of high-intensity focused ultrasound in skin tightening and body contouring. *Aesthetic Surgery Journal*, *45*(7), 690–698. https://doi.org/10.1093/asj/sjaf053
33. Hundeiker, M., Sebastian, G., Bassukas, D., & Ernst, K. (2003). Kryotherapie in der Dermatologie [Cryotherapy in dermatology]. *Journal der Deutschen Dermatologischen Gesellschaft*, *1*(4), 322–327. https://doi.org/10.1046/j.1610-0387.2003.t01-1-02511.x
34. Huo, W., Gao, Y. L., Wang, H. Y., Bi, G. J., Qiao, S., Cai, Y. F., Qi, R. Q., Yang, Y., Lan, J., Yao, Z. R., Han, X. P., Zhang, J. Z., Gao, T. W., Yang, S., Gu, H., Wu, R. N., Lu, H. G., Zeng, F. Q., Chen, X., Qiao, Y., … Gao, X. H. (2022). Local hyperthermia versus cryotherapy for treatment of plantar warts: A prospective multi-centre non-randomized concurrent controlled clinical trial. *Acta Dermato-Venereologica*, *102*, adv00655. https://doi.org/10.2340/actadv.v102.1082
35. Ibbotson, S. H., Wong, T. H., Morton, C. A., Collier, N. J., Haylett, A., McKenna, K. E., Mallipeddi, R., Moseley, H., Rhodes, L. E., Seukeran, D. C., Ward, K. A., Mohd Mustapa, M. F., & Exton, L. S. (2019). Adverse effects of topical photodynamic therapy: A consensus review and approach to management. *British Journal of Dermatology*, *180*(4), 715–729. https://doi.org/10.1111/bjd.17131
36. Kaye, A. D., Islam, R. K., Tong, V. T., Tynes, B. E., Sala, K. R., Abbott, B., Patel, C. R., Lentz, I. B., Behara, R., Patil, S., Wasif, U., Shekoohi, S., & Varrassi, G. (2024). Transcutaneous electrical nerve stimulation for prevention and treatment of post-herpetic neuralgia: A narrative review. *Cureus*, *16*(11), e74416. https://doi.org/10.7759/cureus.74416
37. Kroumpouzos, G., Arora, G., Kassir, M., Galadari, H., Nayak, C. S., Grabbe, S., & Goldust, M. (2022). Carboxytherapy in dermatology. *Clinics in Dermatology*, *40*(3), 305–309. https://doi.org/10.1016/j.clindermatol.2021.08.010

38. Li, W., & Zheng, J. (2024). Negative pressure wound therapy for chronic wounds. *Annals of Plastic Surgery*, *93*(2S Suppl 1), S19–S26. https://doi.org/10.1097/SAP.0000000000003891
39. Ling, T. C., Clayton, T. H., Crawley, J., Exton, L. S., Goulden, V., Ibbotson, S., McKenna, K., Mohd Mustapa, M. F., Rhodes, L. E., Sarkany, R., & Dawe, R. S. (2016). British Association of Dermatologists and British Photodermatology Group guidelines for the safe and effective use of psoralen-ultraviolet A therapy 2015. *British Journal of Dermatology*, *174*(1), 24–55. https://doi.org/10.1111/bjd.14317
40. Loyal, J., Hartman, N., Fabi, S. G., Butterwick, K. J., & Goldman, M. P. (2022). Cutaneous vascular compromise and resolution of skin barrier breakdown after dermal filler occlusion: Implementation of evidence-based recommendations into real-world clinical practice. *Dermatologic Surgery*, *48*(6), 659–663. https://doi.org/10.1097/DSS.0000000000003452
41. Mallat, F., Chaaya, C., Aoun, M., Soutou, B., & Helou, J. (2023). Adverse events of light-assisted hair removal: An updated review. *Journal of Cutaneous Medicine and Surgery*, *27*(4), 375–387. https://doi.org/10.1177/12034754231174852
42. Malinowska, K., Woźniacka, A., & Bogaczewicz, J. (2020). The impact of medium dose UVA1 phototherapy on pruritus, DLQI and SCORAD index in patients with atopic dermatitis. *Postępy Dermatologii i Alergologii*, *37*(6), 962–967. https://doi.org/10.5114/ada.2019.88465
43. Matthiessen, L. W., Chalmers, R. L., Sainsbury, D. C., Veeramani, S., Kessell, G., Humphreys, A. C., Bond, J. E., Muir, T., & Gehl, J. (2011). Management of cutaneous metastases using electrochemotherapy. *Acta Oncologica*, *50*(5), 621–629. https://doi.org/10.3109/0284186X.2011.573626
44. Mehraban, S., & Feily, A. (2014). 308-nm excimer laser in dermatology. *Journal of Lasers in Medical Sciences*, *5*(1), 8–12.
45. Mpourazanis, G., Konschake, W., Vogiatzis, R., Papalexis, P., Georgakopoulou, V. E., Ntritsos, G., Sklapani, P., & Trakas, N. (2022). The role and effectiveness of photodynamic therapy on patients with actinic keratosis: A systematic review and meta-analysis. *Cureus*, *14*(6), e26390. https://doi.org/10.7759/cureus.26390
46. Myers, E., Kheradmand, S., & Miller, R. (2021). An update on narrowband ultraviolet B therapy for the treatment of skin diseases. *Cureus*, *13*(11), e19182. https://doi.org/10.7759/cureus.19182
47. Nawrocki, S., & Cha, J. (2020). Botulinum toxin: Pharmacology and injectable administration for the treatment of primary hyperhidrosis. *Journal of the American Academy of Dermatology*, *82*(4), 969–979. https://doi.org/10.1016/j.jaad.2019.11.042
48. Noé, C., Pelletier-Aouizerate, M., & Cartier, H. (2017). LED lights in dermatology. *Annales de Dermatologie et de Vénéréologie*, *144*(4), 301–314. https://doi.org/10.1016/j.annder.2016.10.009
49. Nguyen, L., Kimmig, W., Hammes, S., Schneider, S. W., & Seeber, N. (2026). Complications of laser and energy-based procedures in dermatology: Classification, management, and prevention. *Journal der Deutschen Dermatologischen Gesellschaft*, *24*(3), 372–381. https://doi.org/10.1111/ddg.70102
50. Nikalji, N., Godse, K., Sakhiya, J., Patil, S., & Nadkarni, N. (2012). Complications of medium depth and deep chemical peels. *Journal of Cutaneous and Aesthetic Surgery*, *5*(4), 254–260. https://doi.org/10.4103/0974-2077.104913
51. O'Connor, A. A., Lowe, P. M., Shumack, S., & Lim, A. C. (2018). Chemical peels: A review of current practice. *Australasian Journal of Dermatology*, *59*(3), 171–181. https://doi.org/10.1111/ajd.12715
52. Park, H., Kim, E., Kim, J., Ro, Y., & Ko, J. (2015). High-intensity focused ultrasound for the treatment of wrinkles and skin laxity in seven different facial areas. *Annals of Dermatology*, *27*(6), 688–693. https://doi.org/10.5021/ad.2015.27.6.688
53. Peinemann, F., & Sauerland, S. (2011). Negative-pressure wound therapy: Systematic review of randomized controlled trials. *Deutsches Ärzteblatt International*, *108*(22), 381–389. https://doi.org/10.3238/arztebl.2011.0381
54. Putri, I. L., Alyssa, A., Aisyah, I. F., Permatasari, A. A. I. Y., Pramanasari, R., & Wungu, C. D. K. (2024). The efficacy of topical oxygen therapy for wound healing: A meta-analysis of randomized

controlled trials and observational studies. *International Wound Journal*, *21*(7), e14960. https://doi.org/10.1111/iwj.14960
55. Rajagopal, R., & Mallya, N. B. (2014). Comparative evaluation of botulinum toxin versus iontophoresis with topical aluminium chloride hexahydrate in treatment of palmar hyperhidrosis. *Medical Journal, Armed Forces India*, *70*(3), 247–252. https://doi.org/10.1016/j.mjafi.2014.01.008
56. Richards, R. N., & Meharg, G. E. (1995). Electrolysis: Observations from 13 years and 140,000 hours of experience. *Journal of the American Academy of Dermatology*, *33*(4), 662–666. https://doi.org/10.1016/0190-9622(95)91290-8
57. Sadick, N. S., & Shaoul, J. (2004). Hair removal using a combination of conducted radiofrequency and optical energies: An 18-month follow-up. *Journal of Cosmetic and Laser Therapy*, *6*(1), 21–26. https://doi.org/10.1080/14764170410029013
58. Smith, J. E. (2014). Dermabrasion. *Facial Plastic Surgery*, *30*(1), 35–39. https://doi.org/10.1055/s-0033-1363759
59. Stepanović, A., Kolšek, M., Kersnik, J., & Erčulj, V. (2015). Prevention of post-herpetic neuralgia using transcutaneous electrical nerve stimulation. *Wiener Klinische Wochenschrift*, *127*(9–10), 369–374. https://doi.org/10.1007/s00508-014-0669-3
60. Strickler, A. G., Shah, P., Bajaj, S., Mizuguchi, R., Nijhawan, R. I., Odueyungbo, M., Rossi, A., & Ratner, D. (2021a). Preventing complications in dermatologic surgery: Presurgical concerns. *Journal of the American Academy of Dermatology*, *84*(4), 883–892. https://doi.org/10.1016/j.jaad.2020.10.099
61. Strickler, A. G., Shah, P., Bajaj, S., Mizuguchi, R., Nijhawan, R. I., Odueyungbo, M., Rossi, A., & Ratner, D. (2021b). Preventing and managing complications in dermatologic surgery: Procedural and postsurgical concerns. *Journal of the American Academy of Dermatology*, *84*(4), 895–903. https://doi.org/10.1016/j.jaad.2021.01.037
62. Sun, J. J., Chowdhury, M. M., Sadat, U., Hayes, P. D., & Tang, T. Y. (2017). Mechanochemical ablation for treatment of truncal venous insufficiency: A review of the current literature. *Journal of Vascular and Interventional Radiology*, *28*(10), 1422–1431. https://doi.org/10.1016/j.jvir.2017.07.002
63. Taheri, A., Mansoori, P., Sandoval, L. F., Feldman, S. R., Pearce, D., & Williford, P. M. (2014a). Electrosurgery: Part I. Basics and principles. *Journal of the American Academy of Dermatology*, *70*(4), 591.e1–591.e14. https://doi.org/10.1016/j.jaad.2013.09.056
64. Taheri, A., Mansoori, P., Sandoval, L. F., Feldman, S. R., Pearce, D., & Williford, P. M. (2014b). Electrosurgery: Part II. Technology, applications, and safety of electrosurgical devices. *Journal of the American Academy of Dermatology*, *70*(4), 607.e1–607.e12. https://doi.org/10.1016/j.jaad.2013.09.055
65. Tyle, M. R., Olafson, A., Hiro, M. E., & Payne, W. G. (2024). Clearing the smoke: The evidence behind risk of electrocautery smoke and mitigation strategies. *Plastic and Reconstructive Surgery Global Open*, *12*(8), e6039. https://doi.org/10.1097/GOX.0000000000006039
66. van den Bos, R. R., Malskat, W. S. J., De Maeseneer, M. G. R., de Roos, K. P., Groeneweg, D. A. G., Kockaert, M. A., Neumann, H. A. M., & Nijsten, T. (2014). Randomized clinical trial of endovenous laser ablation versus steam ablation (LAST trial) for great saphenous varicose veins. *British Journal of Surgery*, *101*(9), 1077–1083. https://doi.org/10.1002/bjs.9580
67. van Kraaij, S. J. W., Hamblin, M. R., Pickering, G., Giannokopoulos, B., Kechemir, H., Heinz, M., Igracki-Turudic, I., Yavuz, Y., Rissmann, R., & Gal, P. (2024). A phase 1 randomized, open-label clinical trial to evaluate the effect of a far-infrared emitting patch on local skin perfusion, microcirculation and oxygenation. *Experimental Dermatology*, *33*(1), e14962. https://doi.org/10.1111/exd.14962
68. Velasco-Amador, J. P., Linares-Gonzalez, L., & De la Torre-Gomar, F. J. (2023). Efficacy and satisfaction of low doses UVA1 phototherapy: A Spanish experience from a single centre. *Life*, *13*(3), 669. https://doi.org/10.3390/life13030669

69. Voigt, J., Wendelken, M., Driver, V., & Alvarez, O. M. (2011). Low-frequency ultrasound (20–40 kHz) as an adjunctive therapy for chronic wound healing: A systematic review of the literature and meta-analysis of eight randomized controlled trials. *The International Journal of Lower Extremity Wounds*, *10*(4), 190–199. https://doi.org/10.1177/1534734611424648
70. Wang, C., Schwaitzberg, S., Berliner, E., Zarin, D. A., & Lau, J. (2003). Hyperbaric oxygen for treating wounds: A systematic review of the literature. *Archives of Surgery*, *138*(3), 272–280. https://doi.org/10.1001/archsurg.138.3.272
71. Wang, J. Y., Zeitouni, N., Austin, E., Jagdeo, J., Lim, H. W., & Ozog, D. M. (2026). Photodynamic therapy: Clinical applications in dermatology. *Journal of the American Academy of Dermatology*, *94*(6), 1635–1650. https://doi.org/10.1016/j.jaad.2024.12.050
72. Woźniak, W., Mlosek, R. K., & Ciostek, P. (2015). Assessment of the efficacy and safety of steam vein sclerosis as compared to classic surgery in lower extremity varicose vein management. *Videosurgery and Other Miniinvasive Techniques*, *10*(1), 15–24. https://doi.org/10.5114/wiitm.2015.48573
73. Yang, X., Li, J., Bai, X., Zhou, L., & Xu, W. (2024). Endovenous microwave ablation versus radiofrequency ablation for the treatment of lower limb varicose veins. *Annals of Vascular Surgery*, *98*, 301–308. https://doi.org/10.1016/j.avsg.2023.09.023
74. Yosefof, E., Kurman, N., & Yaniv, D. (2023). The role of radiation therapy in the treatment of non-melanoma skin cancer. *Cancers*, *15*(9), 2408. https://doi.org/10.3390/cancers15092408
75. Zouboulis, C. C. (1998). Cryosurgery in dermatology. *European Journal of Dermatology*, *8*(7), 466–474.

ESTETSKI POSTOPKI V DERMATOLOGIJI

[1,2]Prof. dr. Igor Bartenjev, dr. med., specialist dermatovenerologije

[1]Medicinska fakulteta, Univerza v Ljubljani
[2]Dermatologija Bartenjev, d. o. o.

[3]Prim. doc. dr. Tanja Planinšek Ručigaj, dr. med., višja svetnica, specialistka dermatovenerologije in EFWH

[3]Dermatovenerološka klinika, UKC Ljubljana

UVOD

V zadnjih letih se estetska medicina vse bolj usmerja v varne, postopne in kombinirane pristope, pri katerih ni v ospredju le korekcija posamezne gube ali nepravilnosti, temveč celostna presoja staranja kože, izgube volumna ter sprememb teksture in videza kože. Kombinacije biostimulatorjev, botulinum toksina, polnil in naprav, ki delujejo z energijo, omogočajo večplastno načrtovanje estetskih postopkov, pri katerem so ključni individualna presoja indikacij, realna pričakovanja in ocena tveganj.

Estetski dermatološki postopki so namenjeni izboljšanju videza kože in podkožnih struktur. Pri načrtovanju morajo ostati v ospredju ustrezna izbira pacienta, realna pričakovanja, poznavanje anatomije in preprečevanje zapletov. Posamezni postopki se pogosto dopolnjujejo: botulinum toksin vpliva na mimiko, dermalna polnila in biostimulatorji na volumen in podporo tkiva, naprave, ki delujejo z energijo, ter pilingi na površino in teksturo kože, regenerativni postopki pa predvsem na kakovost kože. Takšna večplastna obravnava je smiselna le, kadar temelji na klinični indikaciji in strokovni presoji.

NAJPOGOSTEJŠI ESTETSKI POSTOPKI

1. **Botulinum toksin za estetske indikacije.** Botulinum toksin tipa A začasno zavre sproščanje acetilholina na živčno-mišičnem stiku, zato zmanjša krčenje izbranih mimičnih mišic. V estetski dermatologiji se najpogosteje uporablja za dinamične gube glabele, čela in lateralnega periorbitalnega predela, lahko pa tudi za korekcijo položaja obrvi, pretirano vidnih dlesni ob nasmehu (angl. gummy smile), hipertrofije masetra,

spuščenih ustnih kotov in navpičnih vratnih gub oziroma trakov platizme. Učinek nastopi postopno, običajno v nekaj dneh, največji pa je po približno dveh tednih in je prehoden. Za varen rezultat so ključni natančna analiza mimike, poznavanje anatomije, individualno odmerjanje in izogibanje pretirani imobilizaciji obraza (Mehdizadeh et al., 2026; Sundaram et al., 2016).

2. **Dermalna polnila s hialuronsko kislino.** Dermalna polnila s hialuronsko kislino se v estetski dermatologiji uporabljajo za nadomeščanje volumna, mehčanje statičnih gub, poudarjanje kontur obraza, oblikovanje ustnic in skrbno korekcijo solznega žleba. Estetski učinek je odvisen od izbire pripravka, elastičnosti in kohezivnosti polnila, anatomske ravnine vnosa ter razumevanja žilnih in podpornih struktur obraza. Najpomembnejša varnostna vidika sta prepoznavanje zgodnjih znakov žilnega zapleta in izogibanje pretiranemu volumnu, ki lahko vodi v nenaraven videz ali dolgotrajno oteklino (Goodman et al., 2020; Murray et al., 2021).
3. **Biostimulatorji kolagena.** Biostimulatorji, kot so poli-L-mlečna kislina, kalcijev hidroksiapatit, polikaprolakton in sorodne učinkovine, ne delujejo predvsem kot klasična dermalna polnila, temveč sprožijo aktivnost fibroblastov in postopno nastajanje novega kolagena. Primerni so za izboljšanje čvrstosti, teksture, opore in kakovosti kože, zlasti pri pacientih z začetno ali zmerno izgubo dermalne opore. Rezultat se razvija počasneje kot pri hialuronskih polnilih, je pa lahko bolj naraven in difuzen. Pomembni so pravilna izbira ravnine vnosa, enakomerna porazdelitev pripravka in poznavanje možnih zapletov, kot sta nastanek vozličev in nepravilna razporeditev pripravka (Rodríguez et al., 2026).
4. **Intradermalni pripravki za izboljšanje kakovosti kože (skin boosterji) oziroma intradermalna hidracija.** Intradermalni pripravki za izboljšanje kakovosti kože so pripravki, najpogosteje na osnovi hialuronske kisline, ki se površinsko injicirajo v dermis s serijo drobnih vbodov. Njihov cilj ni izrazito nadomeščanje volumna, temveč izboljšanje hidratacije, elastičnosti, sijaja, drobnih linij in površinske teksture kože. Uporabni so pri začetnih znakih staranja, dehidrirani koži, drobnih gubah obraza, vratu, dekolteja in hrbtišč rok. Učinek je praviloma subtilen in zahteva ponovitvene ali vzdrževalne postopke; pri neustrezni globini injiciranja se lahko pojavijo vidne papule, zatrdline ali Tyndallov učinek, tj. modrikasto prosevanje površinsko injiciranega pripravka skozi kožo (Iranmanesh et al., 2022; Lee et al., 2024).

Pred izbiro postopka

- Realna pričakovanja pacienta so enako pomembna kot tehnična izvedba postopka.
- Pred postopkom je treba preveriti anamnezo, uporabo zdravil ter nagnjenost k modricam, pigmentacijam, brazgotinjenju in ponavljajočim se okužbam.
- Pri postopkih z injiciranjem sta ključna poznavanje anatomije in pravilna izbira ravnine vnosa.
- Estetski rezultat mora biti prilagojen posamezniku, ne zgolj izbranemu postopku.

5. **Mezoterapija.** Mezoterapija v estetski dermatologiji najpogosteje pomeni intradermalno ali zelo površinsko subkutano injiciranje majhnih količin pripravkov na osnovi hialuronske kisline, samostojno ali v kombinaciji z izbranimi dodatnimi učinkovinami. Uporablja se predvsem za izboljšanje hidracije, sijaja, elastičnosti in splošne kakovosti kože. Rezultat in varnost sta močno odvisna od sestave pripravka, sterilnosti, globine injiciranja in izkušenosti izvajalca (Iranmanesh et al., 2022; Scarano et al., 2025).
6. **Mikroneedling oziroma iglična stimulacija kože.** Mikroneedling je postopek, pri katerem z drobnimi iglicami ustvarimo nadzorovane mikrokanale v koži. Ti sprožijo proces celjenja, nastajanje novega kolagena in elastina ter postopno izboljšanje teksture kože. Uporablja se pri drobnih gubah, razširjenih porah, brazgotinah po aknah, strijah, neenakomerni teksturi kože in kot dopolnilo regenerativnim postopkom, na primer s trombocitno bogato plazmo. Po postopku so pričakovani prehodna rdečina, pekoč občutek in blaga oteklina; pri globljem postopku je potrebna skrbna antiseptična priprava kože in ustrezna nega po postopku (Jaiswal & Jawade, 2024; Mujahid et al., 2020).
7. **Trombocitno bogata plazma.** Trombocitno bogata plazma (angl. platelet-rich plasma, PRP) je avtologni pripravek iz pacientove krvi, v katerem so koncentrirani trombociti in rastni dejavniki. Po aktivaciji lahko vpliva na angiogenezo, proliferacijo celic, sintezo zunajceličnega matriksa in remodeliranje tkiva. V estetski dermatologiji se uporablja pri pomlajevanju kože, brazgotinah po aknah in androgenetični alopeciji, pogosto kot dopolnilo zdravljenja z laserjem, mikroneedlingom ali drugim regenerativnim postopkom. Prednost je avtologni izvor, pomembni pa sta pravilna priprava in ustrezno načrtovano število ponovitev (Gentile & Garcovich, 2020; Hesseler & Shyam, 2019).
8. **Trombocitno bogat fibrin.** Trombocitno bogat fibrin (angl. platelet-rich fibrin, PRF) je avtologni pripravek, ki se od PRP razlikuje po fibrinski mreži in počasnejšem sproščanju trombocitnih dejavnikov. V regenerativni estetiki se uporablja kot biološko

usmerjen postopek za podporo obnovitvenim procesom v tkivih in izboljšanje kakovosti kože. Ker je učinek praviloma postopen in volumen omejen, ni nadomestilo za klasična polnila pri izraziti izgubi volumna. Prednost PRF je biokompatibilnost (Santos et al., 2024).

9. **Kemični pilingi.** Kemični pilingi so estetski postopki, pri katerih s kemično učinkovino povzročimo nadzorovano luščenje kože in s tem obnovo površinskih ali srednje globokih plasti kože. Uporabljajo se za izboljšanje sijaja in teksture kože, drobnih gub, fotostaranja, izbranih pigmentnih nepravilnosti ter površinskih brazgotin. Glede na globino delovanja jih delimo na površinske, srednje globoke in globoke pilinge; globina delovanja vpliva na učinek, čas okrevanja in tveganje za pigmentne spremembe ali brazgotinjenje (Lee et al., 2019; O'Connor et al., 2018).

Regenerativni postopki in kakovost kože

- Učinek regenerativnih postopkov se razvija postopno, saj je njihov cilj spodbuda obnovitvenih procesov v koži.
- Pri PRP in PRF je pomembno razlikovati med izboljšanjem kakovosti kože in nadomeščanjem volumna, ki ga ti postopki ne morejo v celoti nadomestiti.
- Po postopkih so pogosti prehodna rdečina, občutljivost, papule ali drobne modrice, ki jih je treba ločiti od znakov okužbe ali pretiranega vnetnega odziva.
- Ustrezna priprava kože in pravilna nega po postopku pomembno vplivata na celjenje in končni videz kože.

10. **Laserji in intenzivna pulzna svetloba v estetski dermatologiji.** Laserji in intenzivna pulzna svetloba (angl. intense pulsed light, IPL) sodijo med naprave, ki delujejo z energijo, izbira posamezne naprave pa je odvisna od ciljne strukture v koži, na primer vode, melanina, hemoglobina ali dlačnega mešička. V estetski dermatologiji se uporabljajo za izboljšanje teksture kože, drobnih gub, brazgotin, strij, pigmentnih in žilnih sprememb, fotostaranja ter zmanjševanje neželenih dlak. Posebno pomembni so ustrezna izbira valovne dolžine, globine delovanja, jakosti energije, trajanja pulza, fototipa kože in pričakovanega časa okrevanja. Kratek pregled najpogostejših laserskih in svetlobnih metod ter njihove estetske uporabe je prikazan v Tabeli 1 (Babilas et al., 2010; Wat et al., 2014).

Izbira laserske ali svetlobne metode

- Pri laserskih postopkih in postopkih z uporabo svetlobe je treba najprej določiti ciljno strukturo v koži: pigment, žile, vodo v tkivu ali dlačni mešiček.
- Fototip kože pomembno vpliva na izbiro parametrov in tveganje za neželene pigmentne spremembe.
- Ablativni postopki praviloma zahtevajo daljši čas okrevanja kot neablativni postopki ali postopki z uporabo svetlobe.
- Pri pigmentnih spremembah in melazmi je potrebna posebna previdnost, ker lahko preintenzivni postopki poslabšajo pigmentacijo.

Tabela 1: Laserske in svetlobne metode v estetski dermatologiji

Vrsta naprave	Glavna ciljna struktura	Estetska uporaba
Ablativni CO_2 laser	Voda v tkivu	Obnova površine kože, drobne in globlje gube, brazgotine po aknah, aktinično spremenjena tekstura kože.
Er:YAG laser	Voda v tkivu	Površinska obnova kože, drobne gube, neenakomerna tekstura kože, izbrane površinske brazgotine.
Frakcionirani laserji	Mikrotermalne cone v koži	Brazgotine po aknah, strije, fotostaranje, tekstura kože, razširjene pore in drobne gube.
Žilni laserji, npr. pulzni barvilni laser	Hemoglobin	Teleangiektazije, eritem, rozacea z žilno komponento, izbrane rdeče brazgotine.
Nd:YAG laser	Globlja žilna tarča in dlačni mešiček	Odstranjevanje dlak, globlje žilne spremembe, izbrane indikacije za izboljšanje teksture kože.
Q-switched in pikosekundni laserji	Pigment in delci tetovaže	Rjave pigmentne lise, zlasti solarni lentigi, izbrane pigmentacije, odstranjevanje tetovaž, izbrani postopki fotopomlajevanja.
Intenzivna pulzna svetloba (IPL)	Več ciljnih struktur, odvisno od filtra	Fotopomlajevanje, rjave pigmentne lise, zlasti solarni lentigi, eritem, teleangiektazije, nekatere pigmentne in žilne spremembe, neželene dlake.

11. **Radiofrekvenca in radiofrekvenčni mikroneedling.** Radiofrekvenca deluje z nadzorovanim segrevanjem dermisa in podkožja, radiofrekvenčni mikroneedling pa združuje mehansko iglično stimulacijo kože z dovajanjem radiofrekvenčne energije v izbrano globino. V estetski dermatologiji se uporablja za izboljšanje čvrstosti kože, drobnih gub, razširjenih por, brazgotin po aknah, strij, teksture kože in blage ohlapnosti. Prednost postopka je možnost ciljanega delovanja v globljih plasteh kože ob razmeroma

ohranjeni površini kože, pomembni pa so pravilna izbira nastavitev, fototip kože in pričakovani čas okrevanja (Hendricks & Farhang, 2022; Tan et al., 2021).

12. **Plazemska energija (plasma pen).** Plazemske naprave ustvarijo ioniziran plin oziroma plazmo, ki povzroči površinsko toplotno poškodbo, sublimacijo epidermisa in krčenje kolagenskih vlaken. Uporabljajo se pri izbranih oblikah blage ohlapnosti kože in drobnih gubah, kadar želimo površinsko, minimalno invazivno obravnavo brez kirurškega posega. Po postopku nastanejo drobne krastice, eritem in prehodna oteklina, čas okrevanja pa je odvisen od intenzivnosti obdelave in lokacije. Zaradi možnosti pigmentnih sprememb, brazgotinjenja in okužb je potrebna previdnost, posebno pri temnejših fototipih in pri obravnavi periorbitalnega predela (Nipshagen et al., 2020; Paganelli et al., 2020).
13. **TCA CROSS.** TCA CROSS pomeni chemical reconstruction of skin scars oziroma točkasti vnos visoko koncentrirane trikloroocetne kisline v posamezne atrofične brazgotine. Najprimernejša je za ozke luknjičaste brazgotine tipa ice-pick in nekatere širše ugreznjene brazgotine z ostro omejenimi robovi tipa boxcar, kjer želimo sprožiti nadzorovano kemično poškodbo, koagulacijo beljakovin in poznejše remodeliranje kolagena. Postopek se izvaja natančno, samo v brazgotinsko vdolbino, da se zmanjša tveganje poškodbe okolne kože. Po postopku nastaneta prehodna pobelitev obdelanega mesta in krasta, pogosti zapleti pa so prehodna hiperpigmentacija, eritem ali, redkeje, razširitev brazgotine (Stratman & He, 2026).
14. **Subcizija.** Subcizija je minimalno invaziven postopek, pri katerem z iglo ali kanilo prekinemo fibrozne trakove, ki vlečejo atrofične brazgotine navzdol in ustvarjajo ugreznjen videz kože. Najpogosteje se uporablja pri valovito ugreznjenih, atrofičnih brazgotinah po aknah, kjer je vezivni pritrdilni trak glavni razlog za vdrtino. Po sprostitvi se lahko prostor delno zapolni s krvjo in novim vezivom, pogosto pa se postopek kombinira s polnili, PRP, laserji ali mikroneedlingom. Pričakovani so modrice, oteklina in občutljivost, redkeje nastanejo hematom, okužba ali nepravilnosti površine (Ahramiyanpour et al., 2023; Chandrashekar & Nandini, 2010).
15. **Korekcija brazgotin z injekcijskimi ali kombiniranimi metodami.** Brazgotine po aknah in drugih vnetnih ali poškodbenih procesih so morfološko različne, zato jih je treba najprej razvrstiti na luknjičaste brazgotine tipa ice-pick, širše ugreznjene brazgotine z ostro omejenimi robovi tipa boxcar, valovito ugreznjene atrofične brazgotine tipa rolling, hipertrofične ali mešane oblike. Posamezen postopek redko popravi vse komponente brazgotine, zato se pogosto kombinirajo subcizija, TCA

CROSS, dermalna polnila, PRP, frakcionirani laserji, radiofrekvenčni mikroneedling, kemični pilingi in kirurške tehnike. Cilj je izboljšati globino, robove, teksturo in kontrast brazgotine s postopnim remodeliranjem tkiva. Pacient mora razumeti, da gre praviloma za večstopenjsko zdravljenje z izboljšanjem, ne pa popolno odstranitvijo brazgotin (Bhargava et al., 2019; Kim et al., 2023; Rullan et al., 2020).

16. **Zdravljenje strij.** Strije so linearne dermalne atrofične spremembe, ki nastanejo zaradi raztezanja kože, hormonskih vplivov in sprememb v kolagensko-elastični mreži. Sveže strije so lahko rdečkaste ali vijolične, starejše pa svetlejše, atrofične in manj odzivne. Uporabljajo se frakcionirani laserji, radiofrekvenčni mikroneedling, PRP, karboksiterapija, kemični pilingi in lokalni retinoidi, odvisno od faze strij, fototipa in tolerance za okrevanje. Cilj je izboljšanje barve, teksture in širine, medtem ko popolna odstranitev praviloma ni realna (Ahmed & Mostafa, 2019; El-Domyati et al., 2024).

Brazgotine in strije

- Pred izbiro postopka je treba najprej opredeliti vrsto brazgotine, njeno globino, robove, barvo in vpliv na teksturo kože.
- Atrofične brazgotine pogosto zahtevajo kombinacijo metod, ker posamezen postopek redko popravi vse nepravilnosti.
- Pri strijah je cilj predvsem izboljšanje barve, širine in teksture, ne pa popolna odstranitev sprememb.
- Fototip kože in nagnjenost k hiperpigmentacijam pomembno vplivata na izbiro postopka in navodila po njem.

17. **Lasersko ali kemično zdravljenje melazme kot estetske indikacije.** Melazma je kronična, recidivna hiperpigmentacija, povezana z ultravioletnim sevanjem, vidno svetlobo, hormonskimi dejavniki in vnetnim odzivom kože. Ker se melazma pogosto ponavlja in se lahko po postopkih, ki povzročijo izrazitejše vnetje kože, dodatno poslabša, mora biti osnova zdravljenja dosledna fotoprotekcija, pogosto z zaščito pred vidno svetlobo, ter lokalno zdravljenje. Kemični pilingi, laserji in intenzivna pulzna svetloba se uporabljajo kot dopolnilne metode pri izbranih pacientih, vendar previdno, zlasti pri temnejših fototipih. Cilj ni le posvetlitev lis, temveč dolgoročno vzdrževanje in zmanjšanje ponovitev (Campos et al., 2026; Liu et al., 2021).

Pigmentacije in fotoprotekcija

- Zdravljenje melazme in drugih pigmentnih sprememb mora biti postopno in previdno, saj lahko preintenzivni postopki povzročijo vnetni odziv kože in dodatno poglobijo pigmentacijo.
- Postopki, ki povzročijo izrazitejše vnetje kože, lahko pri pacientih, ki so nagnjeni k hiperpigmentacijam, povečajo tveganje za dodatno pigmentacijo.
- Fotoprotekcija vključuje zaščito pred ultravijolično svetlobo in, kadar je potrebno, tudi pred vidno svetlobo.
- Pacient mora razumeti, da je vzdrževanje rezultata pri pigmentacijah pogosto dolgotrajno.

18. **Neinvazivno zdravljenje podočnjakov.** Podočnjaki so klinični znak z različnimi vzroki; nastanejo lahko zaradi pigmentacije, poudarjene žilne komponente, tanke kože, izgube volumna, izraženega solznega žleba oziroma infraorbitalne vdolbine, edema ali senčenja zaradi anatomskih značilnosti periorbitalnega predela. Zato mora biti pred izbiro postopka opravljena natančna ocena vzroka, saj lahko neustrezno izbran postopek stanje poslabša. Pri volumskem vzroku se lahko uporabljajo skrbno injicirana dermalna polnila, pri tanki koži ali slabši kakovosti kože PRP, PRF ali intradermalni pripravki za izboljšanje kakovosti kože, pri pigmentaciji kemični pilingi, laserji ali lokalno zdravljenje. Zaradi občutljivosti periorbitalnega predela je potrebna posebna previdnost, zlasti pri dermalnih polnilih, kjer so možni edem, Tyndallov učinek ali žilni zapleti (Michelle et al., 2021; Sarkar et al., 2016; Vrcek et al., 2016).
19. **Injekcijska lipoliza.** Injekcijska lipoliza je namenjena zmanjševanju manjših, dobro omejenih maščobnih oblog z injiciranjem lipolitičnih učinkovin v podkožje. Najpogosteje se uporablja pri podbradku ali manjših lokaliziranih maščobnih blazinicah, kjer kirurški postopek ni prva izbira ali ga pacient ne želi. Po injiciranju nastaneta lokalno vnetje in postopna razgradnja adipocitov, zato so pričakovani oteklina, bolečina, zatrdlina in prehodna občutljivost. Postopek ni namenjen zdravljenju debelosti, generaliziranemu hujšanju ali nadomeščanju zdravih življenjskih navad (Ascher et al., 2014; Humphrey et al., 2016).
20. **Kriolipoliza.** Kriolipoliza je neinvazivni postopek oblikovanja telesa, pri katerem nadzorovano hlajenje povzroči selektivno poškodbo adipocitov v podkožju, medtem ko je koža ob pravilni izvedbi razmeroma zaščitena. Po postopku se maščobne celice postopno odstranijo prek vnetnega in presnovnega odziva, zato se rezultat razvija v tednih do mesecih. Najprimernejši kandidati so pacienti z normalno ali rahlo povišano telesno maso in jasno omejenimi maščobnimi blazinicami. Najpogostejši neželeni učinki so prehodna rdečina, modrice, parestezije in občutljivost; redkejši, a pomemben

zaplet je paradoksna adipozna hiperplazija (Ingargiola et al., 2015; Kania & Goldberg, 2023).

21. **Neinvazivno oblikovanje telesa z elektromagnetno stimulacijo mišic.** Visokointenzivna fokusirana elektromagnetna stimulacija (angl. high-intensity focused electromagnetic stimulation, HIFEM) sproži supramaksimalne mišične kontrakcije, ki jih pacient voljno ne more doseči. Uporablja se za izboljšanje tonusa trebuha, zadnjice, stegen, nadlahti ali meč, lahko tudi v kombinaciji z radiofrekvenco za sočasno segrevanje podkožja. Postopek je primeren kot dopolnilo pri oblikovanju telesa, ne pa kot nadomestilo za telesno vadbo ali zdravljenje debelosti. Pri izbiri pacienta so ključni njegovo splošno zdravstveno stanje, morebitne kontraindikacije, realna pričakovanja ter jasno opredeljen cilj obravnave (Kohan et al., 2024; Swanson, 2025).
22. **Karboksiterapija.** Karboksiterapija pomeni intradermalni ali subkutani vnos medicinskega ogljikovega dioksida. Predlagani mehanizmi vključujejo vazodilatacijo, izboljšanje mikrocirkulacije, spremembe oksigenacije, mehansko raztezanje tkiva in remodeliranje zunajceličnega matriksa. V estetski dermatologiji se uporablja pri celulitu, strijah, podočnjakih, brazgotinah, lokaliziranih maščobnih oblogah in izboljšanju kakovosti kože. Med postopkom so pogosti občutek pritiska, pekočina in kratkotrajna oteklina; učinek je odvisen od indikacije, števila ponovitev in kombiniranja z drugimi metodami (Kroumpouzos et al., 2022).
23. **Zdravljenje celulita.** Celulit je multifaktorska sprememba podkožja, pri kateri sodelujejo fibrozni septi, maščobni lobuli, mikrocirkulacija, limfni zastoj, hormonski vplivi in debelina kože. Zato se kaže kot pomarančasta koža, vdolbine ali neravna površina, najpogosteje na stegnih in zadnjici. Zdravljenje lahko vključuje subcizijo fibroznih sept, radiofrekvenco, uporabo akustičnih valov, karboksiterapijo, injekcijske postopke za sproščanje fibroznih sept ali zmanjševanje manjših lokaliziranih maščobnih oblog in programe za izboljšanje telesne sestave. Ker je učinek pogosto časovno omejen, je nujno poudariti vzdrževalno naravo obravnave in realna pričakovanja (LaTowsky et al., 2023; Menon et al., 2023).
24. **Akustična oziroma udarnovalovna terapija.** Akustična oziroma udarnovalovna terapija uporablja mehanske valove, ki se prenašajo v kožo in podkožje ter lahko vplivajo na strukturo podkožnega tkiva, mikrocirkulacijo in videz celulita. Najpogosteje se uporablja kot neinvazivna dopolnilna metoda pri celulitu in programih oblikovanja telesa. Postopek običajno zahteva serijo ponovitev, učinek pa je postopen in pogosto

bolj opazen pri blagih do zmernih spremembah. Prednost je kratko okrevanje, omejitev pa potreba po vzdrževalnih obravnavah (Hexsel et al., 2017; Luebberding et al., 2015).

25. **Minimalno invazivni lifting z nitmi.** Lifting z nitmi uporablja resorbilne ali neresorbilne niti, ki se vstavijo v podkožje z namenom mehanskega dviga tkiva in delne biostimulacije. Niti lahko tkivo začasno podprejo, hkrati pa zaradi lokalnega tkivnega odziva spodbudijo nastajanje kolagena okoli niti. Postopek je primeren predvsem za blago do zmerno ptozo mehkih tkiv obraza, čeljustne linije in vratu, ni pa nadomestilo za kirurški lifting pri izraziti ohlapnosti. Pomembni so pravilna ocena smeri vleka in povešanja tkiv, aseptična tehnika in realna razlaga trajanja učinka ter možnih zapletov, kot so lokalne nepravilnosti po poteku niti, bolečina, vnetje, vidnost niti ali asimetrija (Tong & Rieder, 2019).
26. **Trajna ličila in medicinska mikropigmentacija.** Mikropigmentacija je vnos inertnega pigmenta v dermis z iglami, podobno kot pri tetoviranju, vendar z estetskim ali medicinsko-rekonstrukcijskim namenom. Uporablja se za oblikovanje obrvi, trajne očesne črte, ustnic, rekonstrukcijo areole po kirurških posegih, kamuflažo stabilnega vitiliga, brazgotin ali nekaterih oblik alopecije. Za dober rezultat so nujni poznavanje barvne teorije, pravilna globina vnosa pigmenta, sterilnost in ocena stabilnosti bolezni pri medicinskih indikacijah. Možni zapleti vključujejo okužbe, alergijske ali granulomatozne reakcije, spremembo barve pigmenta, nezadovoljiv estetski rezultat in težave pri odstranjevanju pigmenta (Garg & Thami, 2005; Kerure et al., 2023).
27. **Trikološki estetski postopki.** Trikološki estetski postopki so namenjeni izboljšanju gostote, debeline in kakovosti las ter videza lasišča. Najpogosteje vključujejo PRP pri androgenetični alopeciji, mezoterapijo lasišča, mikroneedling oziroma iglično stimulacijo kože in zdravljenje z nizkoenergijsko lasersko oziroma svetlečo diodno tehnologijo (angl. light-emitting diode, LED). PRP lahko s sproščanjem rastnih dejavnikov vpliva na lasni mešiček, podaljšanje anagene faze in izboljšanje debeline las. Pred začetkom je treba opredeliti tip alopecije, izključiti vnetne ali brazgotinske vzroke in pacientu predstaviti potrebo po ponovitvah ter vzdrževalnem zdravljenju (Gentile & Garcovich, 2020).
28. **Presaditev las.** Presaditev las je kirurški postopek, pri katerem se lasni mešički iz donorskega predela, najpogosteje zatilja, prenesejo na področja z redčenjem ali izgubo las. Najpogosteje se uporablja pri androgenetični alopeciji, kadar so prisotne stabilna donorska regija, ustrezna gostota las in realna pričakovanja pacienta. Postopek se lahko izvede z odvzemom posameznih folikularnih enot ali z odvzemom kožnega traku z

lasnimi mešički, nato pa se presadki vstavijo v pripravljena sprejemna mesta. Končni videz je odvisen od načrtovanja lasne linije, smeri rasti las, gostote presadkov in kakovosti donorskega področja (Garg & Garg, 2021).

29. **Kombinirani estetski protokoli.** Sodobna estetska dermatologija pogosto uporablja kombinirane protokole, ker staranje obraza in telesa ni posledica ene same spremembe. Botulinum toksin vpliva na dinamiko mišic, dermalna polnila na volumen, biostimulatorji na kakovost kože, laserji, IPL in druge naprave, ki delujejo z energijo, pa na površino kože, teksturo in čvrstost. Prednost kombiniranja je celostna obravnava, vendar morajo biti postopki časovno in anatomsko pravilno načrtovani, da se zmanjša tveganje zapletov. Ključni so individualna ocena, postopnost in dokumentiranje izhodiščnega stanja (Fabi et al., 2016; Tam et al., 2025).

Za hiter pregled izbire postopkov glede na namen obravnave so postopki najprej razvrščeni v Tabeli 2.

Tabela 2: Estetski postopki glede na namen obravnave

Namen	Najpogosteje uporabljeni postopki	Klinični poudarek
Mimika in dinamične gube	Botulinum toksin	Učinek je odvisen od natančne analize mimike, anatomije in individualnega odmerjanja.
Volumen, opora in kontura	Dermalna polnila s hialuronsko kislino, biostimulatorji kolagena, lifting z nitmi	Pomembni so pravilna izbira ravnine vnosa, naraven rezultat in prepoznavanje žilnih ali vnetnih zapletov.
Kakovost kože	Intradermalni pripravki za izboljšanje kakovosti kože, mezoterapija, PRP, PRF, mikroneedling, kemični pilingi, radiofrekvenca in radiofrekvenčni mikroneedling	Cilj je izboljšanje hidracije, tekstura, sijaja, čvrstosti in regenerativnega odziva kože.
Brazgotine in strije	Subcizija, TCA CROSS, mikroneedling, PRP, frakcionirani laserji, radiofrekvenčni mikroneedling, kemični pilingi, karboksiterapija	Izbira postopka je odvisna od vrste brazgotine ali strij, fototipa kože in pričakovanega časa okrevanja.
Pigmentacije in melazma	Kemični pilingi, laserji, intenzivna pulzna svetloba, lokalno zdravljenje, fotoprotekcija	Ključni sta previdna izbira postopka in dolgoročna zaščita pred ultravijolično ter vidno svetlobo.

Namen	Najpogosteje uporabljeni postopki	Klinični poudarek
Oblikovanje telesa	Kriolipoliza, injekcijska lipoliza, elektromagnetna stimulacija, akustična terapija, karboksiterapija	Postopki so namenjeni lokaliziranim spremembam in ne nadomeščajo zdravljenja debelosti ali sprememb življenjskega sloga.
Lasje in lasišče	PRP, mezoterapija lasišča, mikroneedling, nizkoenergijsko lasersko oziroma LED-zdravljenje, presaditev las	Pred izbiro postopka je treba opredeliti vrsto alopecije, stabilnost procesa in kakovost donorskega področja.

Po izbiri postopka je treba pacienta seznaniti tudi s pričakovanimi prehodnimi odzivi in opozorilnimi znaki, ki zahtevajo dodatno pozornost; najpomembnejši poudarki so povzeti v Tabeli 3.

Tabela 3: Kaj je pomembno spremljati po estetskih postopkih

Postopek	Pričakovani prehodni odzivi	Znaki, ki zahtevajo dodatno pozornost	Navodila pacientu
Botulinum toksin	Blaga bolečina na mestu injiciranja, drobne modrice, občutek napetosti.	Izrazita asimetrija, ptoza veke ali obrvi, motnje vida, težave pri požiranju.	Obravnavanega predela naj ne masira, izogiba naj se intenzivni telesni aktivnosti na dan postopka in naj počaka na polni učinek več dni.
Intradermalni pripravki, mezoterapija, PRP in PRF	Rdečina, papule, blaga oteklina, občutljivost, drobne modrice.	Stopnjujoča se bolečina, izrazita oteklina, znaki okužbe, dolgotrajne zatrdline.	Kožo naj ohranja čisto, naj se začasno izogiba savni, bazenu, intenzivnemu soncu in dražečim kozmetičnim izdelkom.
Mikroneedling in TCA CROSS	Rdečina, pekoč občutek, luščenje, kraste, prehodna občutljivost.	Gnojni izcedek, širjenje rdečine, izrazita bolečina, dolgotrajna hiperpigmentacija ali brazgotinjenje.	Naj ne odstranjuje krast, izvaja naj le blago, nedražečo nego kože in dosledno fotoprotekcijo.
Biostimulatorji, polnila in lifting z nitmi	Oteklina, modrice, občutek napetosti, prehodna občutljivost ali zatrdline.	Močna bolečina, bledica ali livedoidne spremembe kože, motnje vida, izrazita asimetrija, znaki okužbe.	Naj opazuje spremembe barve kože in stopnjo bolečine, naj se izogiba pritisku na obravnavani predel in se ob nenavadnih

Postopek	Pričakovani prehodni odzivi	Znaki, ki zahtevajo dodatno pozornost	Navodila pacientu
			znakih takoj ponovno oglasi.
Kriolipoliza, elektromagnetna stimulacija in akustična terapija	Prehodna rdečina, občutljivost, modrice, mravljinčenje, utrujenost mišic.	Dolgotrajna bolečina, izrazita oteklina, motnje občutka, povečanje obsega obravnavanega področja po kriolipolizi.	Pričakuje naj postopen učinek, skrbi naj za ustrezno hidracijo in se oglasi ob dolgotrajnih ali nenavadnih spremembah.
Plazemska energija, laserji, IPL, radiofrekvenca, radiofrekvenčni mikroneedling in kemični pilingi	Eritem, oteklina, luščenje, občutek zategovanja, drobne kraste, prehodno potemnenje pigmentnih sprememb po postopkih z uporabo svetlobe.	Mehurji, okužba, izrazita bolečina, neželene pigmentne spremembe, brazgotinjenje ali znaki opeklinske poškodbe.	Priporočajo se blaga, nedražeča nega kože, izogibanje mehanskemu draženju in dosledna zaščita pred soncem.

Ob pojavu zapletov ali izrazitejših neželenih učinkov je pomembno hitro prepoznavanje, ustrezna začetna obravnava in pravočasna napotitev; osnovni ukrepi so prikazani v Tabeli 4.

Tabela 4: Ukrepanje ob zapletih oziroma neželenih učinkih estetskih postopkov

Postopek oziroma zaplet	Časovni okvir in opozorilni znaki za nujno ukrepanje/napotitev	Režim ukrepanja
Dermalna polnila s hialuronsko kislino: sum na žilno zaporo	Najpogosteje takoj ali v prvih minutah po injiciranju; lahko tudi v prvih urah, če se ishemija razvija postopno. **Nujno:** livedoidna obarvanost, bledica, močna bolečina, slab kapilarni povratek, napredovanje ishemije ali kakršne koli motnje vida.	1. Takoj prekiniti injiciranje in ne dodajati polnila v prizadeto področje. 2. Oceniti bolečino, bledico, livedoidni vzorec, kapilarni povratek, temperaturo kože in vid. 3. Prizadeto področje označiti, fotografirati in pričeti s toplimi obkladki ter nežno masažo. 4. Pri polnilih s hialuronsko kislino takoj aplicirati hialuronidazo v celotno ishemično področje in vzdolž poteka prizadete žile; zdravljenje ponavljati, dokler se bolečina, barva kože in kapilarni povratek ne izboljšajo. 5. Ponovno ocenjevati vsakih 30–60 minut v akutni fazi in nato zagotoviti kontrolo v 24 urah. 6. Če je dostopen ultrazvok, ga uporabiti za opredelitev lokacije polnila in usmerjanje aplikacije hialuronidaze. 7. Ob motnjah vida ali periorbitalnih ishemičnih znakih

Postopek oziroma zaplet	Časovni okvir in opozorilni znaki za nujno ukrepanje/napotitev	Režim ukrepanja
		pacienta takoj napotiti k oftalmologu oziroma v urgentno oftalmološko službo; ob napredujoči kožni ishemiji ali nekrozi pa k dermatologu oziroma plastičnemu kirurgu.
Polnila, biostimulatorji in niti: vozliči, zatrdline ali vnetje	Zgodnje zatrdline se lahko pojavijo v prvih dneh; vnetni vozliči ali zapozneli odzivi se lahko pojavijo po tednih ali mesecih. **Nujno:** hitro naraščajoča oteklina, izrazita bolečina, absces, vročina, širjenje rdečine ali sum na nekrozo.	1. Oceniti, ali gre za nebolečo zatrdlino, vnetni vozlič, absces, biofilm ali nepravilno razporeditev materiala. 2. Zabeležiti čas nastanka, velikost, globino, bolečino, rdečino, toploto, fluktuacijo in morebitno vročino. 3. Pri nebolečih zgodnjih zatrdlinah: kratkotrajno opazovanje, kontrola in nežna masaža samo, če je skladna z vrsto uporabljenega materiala. 4. Pri polnilih s hialuronsko kislino in vztrajnih ali vidnih zatrdlinah: razmisliti o hialuronidazi. 5. Pri znakih okužbe: ne masirati, odvzeti bris ali aspirat, uvesti antiseptično obravnavo in antibiotično zdravljenje po klinični presoji oziroma lokalnem protokolu. 6. Pri fluktuaciji ali abscesu: razmisliti o inciziji, drenaži in mikrobiološki diagnostiki. 7. Pri vztrajnih zapoznelih vozličih, sumu na biofilm ali nejasni reakciji pacienta napotiti k dermatologu z izkušnjami z zapleti po polnilih; pri abscesu, nekrozi ali potrebi po kirurški drenaži pa h kirurgu oziroma plastičnemu kirurgu.
Botulinum toksin: asimetrija ali ptoza	Asimetrija se lahko pokaže v nekaj dneh; največja je navadno po 10–14 dneh. Ptoza se najpogosteje pojavi v 2–10 dneh po aplikaciji. **Nujno:** motnje vida, dvojne slike, izrazita ptoza, prizadetost očesne površine ali težave pri požiranju oziroma dihanju.	1. Primerjati fotografije pred postopkom in po njem ter oceniti položaj obrvi, veke, čelne mišice in simetrijo nasmeha. 2. Če gre za blago asimetrijo v prvih dneh, počakati do polnega nastopa učinka, običajno 10–14 dni, razen če je funkcionalno moteča. 3. Po 10–14 dneh po potrebi izvesti zelo previdno korekcijo z majhnim dodatnim odmerkom v ustrezno izbrano mišico. 4. Pri ptozi veke oceniti vidno polje, dvojne slike, očesno površino in stopnjo prekrivanja zenice. 5. Za začasno izboljšanje ptoze se lahko po presoji uporabi adrenergične očesne kapljice, npr. apraklonidin 0,5 % ali drugo ustrezno zdravilo po lokalni dostopnosti in kontraindikacijah. 6. Pacienta opozoriti, da je učinek prehoden in se praviloma postopno izboljšuje v tednih; zagotoviti kontrolni pregled. 7. Pri motnjah vida, dvojnih slikah, izraziti ptozi ali prizadetosti očesne površine pacienta napotiti k oftalmologu; pri težavah s požiranjem,

Postopek oziroma zaplet	Časovni okvir in opozorilni znaki za nujno ukrepanje/napotitev	Režim ukrepanja
		dihanjem ali generalizirani mišični oslabelosti pa v urgentno službo.
Laserji, IPL, radiofrekvenca, plazemska energija in kemični pilingi: opeklina, mehurji ali izrazito vnetje	Eritem in oteklina se pojavita takoj ali v prvih urah. Mehurji in močnejše vnetje se lahko razvijejo v 24–72 urah. Pigmentne spremembe so pogostejše po dneh do tednih. **Nujno:** obsežni mehurji, nekroza, hude bolečine, znaki okužbe, periorbitalna prizadetost ali sum na brazgotinjenje.	1. Takoj prekiniti postopek in odstraniti aktivno učinkovino oziroma dražeči pripravek s kože. 2. Predel hladiti s hladnimi obkladki, ne z ledom neposredno na kožo. 3. Oceniti globino poškodbe, obseg eritema, prisotnost mehurjev, erozij, nekroze, bolečine in periorbitalne prizadetosti. 4. Pri površinski poškodbi: uvesti blago čiščenje, vlažilno obnavljanje kožne pregrade, neokluzivno zaščito in analgezijo po potrebi. 5. Pri erozijah ali mehurjih: mehurjev ne trgati rutinsko, uporabiti antiseptično nego in sterilno oziroma neadherentno oblogo po presoji. 6. Pri sumu na bakterijsko ali herpetično okužbo: odvzeti ustrezen bris in uvesti protimikrobno oziroma protivirusno zdravljenje po klinični presoji. 7. Kontrola je priporočljiva v 24–48 urah, pri napredovanju prej. 8. Pigmentne spremembe zdraviti šele po umiritvi vnetja; osnovni ukrep je stroga fotoprotekcija. 9. Pri globlji opeklini, nekrozi, obsežnih mehurjih ali sumu na brazgotinjenje pacienta napotiti k dermatologu oziroma plastičnemu kirurgu; pri periorbitalni prizadetosti ali očesnih simptomih k oftalmologu.
Mikroneedling, PRP, PRF, mezoterapija in intradermalni pripravki: okužba ali dolgotrajne papule	Rdečina in papule so pričakovane prvi dan do nekaj dni. Okužba se najpogosteje pokaže v 2–7 dneh. Dolgotrajne papule ali zatrdline lahko vztrajajo več tednov. **Nujno:** širjenje rdečine, gnojni izcedek, vročina, močna bolečina, nekroza ali hitro napredujoča oteklina.	1. Preveriti, ali je potek skladen s pričakovanim okrevanjem: prehodna rdečina, občutljivost in papule naj se postopno umirjajo. 2. Do umiritve kože svetovati nežno čiščenje, vlaženje, izogibanje retinoidom, kislinam, pilingom, savni, bazenu, intenzivni vadbi in soncu. 3. Če papule vztrajajo ali so izrazite: oceniti globino aplikacije, vrsto pripravka in možnost površinsko odloženega materiala; pri pripravkih s hialuronsko kislino po presoji razmisliti o hialuronidazi. 4. Pri sumu na okužbo: opraviti pregled, ne izvajati dodatnih estetskih postopkov, odvzeti bris ali aspirat, uvesti antiseptično obravnavo in po potrebi antibiotično zdravljenje. 5. Pri herpetiformnih spremembah ali bolečih veziklih: pomisliti na reaktivacijo herpesa in uvesti protivirusno zdravljenje po klinični presoji. 6. Če se stanje ne izboljša v 48–72 urah ali se slabša, je potrebna ponovna kontrola oziroma napotitev k

Postopek oziroma zaplet	Časovni okvir in opozorilni znaki za nujno ukrepanje/napotitev	Režim ukrepanja
		dermatologu; pri abscesu, nekrozi ali potrebi po drenaži pa k kirurgu oziroma plastičnemu kirurgu.
Kriolipoliza in postopki oblikovanja telesa: dolgotrajna bolečina, parestezije ali povečanje obsega	Rdečina, občutljivost in parestezije se pojavijo takoj ali v prvih dneh. Nevropatska bolečina lahko traja več tednov. Paradoksna adipozna hiperplazija se praviloma pokaže po več tednih do mesecih. **Nujno:** vztrajno povečevanje obsega, dolgotrajna nevropatska bolečina, izrazita asimetrija, funkcionalne težave ali sum na paradoksno adipozno hiperplazijo.	1. Dokumentirati izhodiščno stanje: fotografije, obseg, simetrijo, bolečino, občutek in funkcionalne težave. 2. Pri običajni prehodni rdečini, modricah, občutljivosti ali parestezijah: razložiti pričakovani potek, svetovati spremljanje, po potrebi analgezijo in kontrolni pregled. 3. Pri bolečini ali parestezijah, ki trajajo več tednov ali se stopnjujejo: opraviti klinični pregled, oceniti nevropatsko komponento bolečine in pacienta napotiti k nevrologu oziroma v ambulanto za zdravljenje bolečine, če simptomi vztrajajo ali so izraziti. 4. Pri povečanju obsega po kriolipolizi: ponoviti meritve, fotografirati, primerjati z izhodiščem in spremljati dinamiko spremembe. 5. Pri sumu na paradoksno adipozno hiperplazijo: ne ponavljati kriolipolize na istem predelu, pacienta napotiti k plastičnemu kirurgu za nadaljnjo oceno in načrt korekcije. 6. Pri izraziti asimetriji, trdovratni bolečini ali funkcionalnih težavah zagotoviti zgodnejšo kontrolo in specialistično mnenje.

Opomba: Povzeto po Goodman et al., 2020; Hamilton & Kao, 2020; Ingargiola et al., 2015; Kania & Goldberg, 2023; Lee et al., 2019; Murray et al., 2021; Scheinfeld, 2005; Sundaram et al., 2016; Wijemanne et al., 2017.

Varna in celostna estetska obravnava

- Pri estetskih postopkih je treba vedno povezati klinično indikacijo, pričakovanja pacienta, anatomijo in tveganje za zaplete.
- Kombinirani protokoli so smiselni le, kadar se postopki med seboj dopolnjujejo in so časovno pravilno načrtovani.
- Pri vsakem postopku je treba ločiti pričakovani prehodni odziv od znaka, ki zahteva dodatno pozornost.
- Jasna navodila pred postopkom in po njem pomembno prispevajo k varnosti, sodelovanju pacienta in zadovoljstvu z izidom.

ZAKLJUČEK

Estetska dermatologija obsega širok nabor postopkov, ki se razlikujejo po mehanizmu delovanja, invazivnosti, trajanju učinka in pričakovanem času okrevanja. Najboljši rezultati so

praviloma doseženi z individualno izbiro postopkov, jasno razlago realnih pričakovanj, doslednim poznavanjem anatomije in skrbnim preprečevanjem zapletov. Klinična uporaba mora biti strokovno utemeljena, varna, postopna in prilagojena posameznemu pacientu; varna estetska dermatologija zato temelji na postopnosti, individualni presoji in pravočasnem prepoznavanju tveganj.

VPRAŠANJA ZA RAZMISLEK

1. Pred izbiro estetskega postopka opredelite ključne podatke iz anamneze in značilnosti kože, ki lahko vplivajo na varnost postopka.
2. Pojasnite, kako razlikujemo med pričakovanimi prehodnimi odzivi po postopku in znaki, ki zahtevajo dodatno pozornost.
3. Utemeljite, zakaj morajo biti pričakovanja pacienta realna in jasno opredeljena že pred začetkom obravnave.
4. Naštejte dejavnike, ki lahko povečajo tveganje za pigmentne spremembe, okužbo, brazgotinjenje ali podaljšano celjenje po estetskem postopku.
5. Oblikujte razlago pacientu o pomenu nege kože, fotoprotekcije in pravočasnega odziva ob nenavadnih znakih po postopku.

LITERATURA

1. Ahmed, N. A., & Mostafa, O. M. (2019). Comparative study between: Carboxytherapy, platelet-rich plasma, and tripolar radiofrequency, their efficacy and tolerability in striae distensae. *Journal of Cosmetic Dermatology, 18*(3), 788–797. https://doi.org/10.1111/jocd.12685
2. Ahramiyanpour, N., Rastaghi, F., Parvar, S. Y., Sisakht, A. K., Hosseini, S. A., & Amani, M. (2023). Subcision in acne scarring: A review of clinical trials. *Journal of Cosmetic Dermatology, 22*(3), 744–751. https://doi.org/10.1111/jocd.15480
3. Ascher, B., Hoffmann, K., Walker, P., Lippert, S., Wollina, U., & Havlickova, B. (2014). Efficacy, patient-reported outcomes and safety profile of ATX-101, an injectable drug for the reduction of unwanted submental fat: Results from a phase III, randomized, placebo-controlled study. *Journal of the European Academy of Dermatology and Venereology, 28*(12), 1707–1715. https://doi.org/10.1111/jdv.12377
4. Babilas, P., Schreml, S., Szeimies, R. M., & Landthaler, M. (2010). Intense pulsed light (IPL): A review. *Lasers in Surgery and Medicine, 42*(2), 93–104. https://doi.org/10.1002/lsm.20877
5. Bhargava, S., Kumar, U., & Varma, K. (2019). Subcision and microneedling as an inexpensive and safe combination to treat atrophic acne scars in dark skin: A prospective study of 45 patients at a tertiary care center. *Journal of Clinical and Aesthetic Dermatology, 12*(8), 18–22.
6. Campos, V., Kalil, C., & Zagonel, L. (2026). Lasers for melasma. *Dermatologic Clinics, 44*(3), 453–462. https://doi.org/10.1016/j.det.2026.02.004

7. Chandrashekar, B. S., & Nandini, A. S. (2010). Acne scar subcision. *Journal of Cutaneous and Aesthetic Surgery, 3*(2), 125–126. https://doi.org/10.4103/0974-2077.69029
8. El-Domyati, M., Hosam El-Din, W., Medhat, W., Khaled, Y., & Ibrahim, M. R. (2024). Carboxytherapy versus its combination with fractional CO_2 laser for the treatment of striae distensae: An objective, right-to-left, comparative study. *Journal of Clinical and Aesthetic Dermatology, 17*(10), E69–E75.
9. Fabi, S. G., Burgess, C., Carruthers, A., Carruthers, J., Day, D., Goldie, K., Kerscher, M., Nikolis, A., Pavicic, T., Rho, N. K., Rzany, B., Sattler, S., Seo, K., Werschler, W. P., & Sattler, G. (2016). Consensus recommendations for combined aesthetic interventions using botulinum toxin, fillers, and microfocused ultrasound in the neck, décolletage, hands, and other areas of the body. *Dermatologic Surgery, 42*(10), 1199–1208. https://doi.org/10.1097/DSS.0000000000000869
10. Garg, A., & Garg, S. (2021). Overview of follicular extraction. *Indian Journal of Plastic Surgery, 54*(4), 456–462. https://doi.org/10.1055/s-0041-1739244
11. Garg, G., & Thami, G. P. (2005). Micropigmentation: Tattooing for medical purposes. *Dermatologic Surgery, 31*(8 Pt 1), 928–931. https://doi.org/10.1097/00042728-200508000-00007
12. Gentile, P., & Garcovich, S. (2020). Systematic review of platelet-rich plasma use in androgenetic alopecia compared with minoxidil®, finasteride®, and adult stem cell-based therapy. *International Journal of Molecular Sciences, 21*(8), 2702. https://doi.org/10.3390/ijms21082702
13. Goodman, G. J., Liew, S., Callan, P., Hart, S., & Facoump, J. (2020). Facial aesthetic injections in clinical practice: Pretreatment and posttreatment consensus recommendations to minimise adverse outcomes. *Australasian Journal of Dermatology, 61*(3), 217–225. https://doi.org/10.1111/ajd.13273
14. Hamilton, M. M., & Kao, R. (2020). Recognizing and managing complications in laser resurfacing, chemical peels, and dermabrasion. *Facial Plastic Surgery Clinics of North America, 28*(4), 493–501. https://doi.org/10.1016/j.fsc.2020.06.008
15. Hendricks, A. J., & Farhang, S. Z. (2022). Facial applications of Morpheus8 fractional radiofrequency microneedling. *Journal of Cosmetic Dermatology, 21*(11), 5659–5664. https://doi.org/10.1111/jocd.15231
16. Hesseler, M. J., & Shyam, N. (2019). Platelet-rich plasma and its utility in the treatment of acne scars: A systematic review. *Journal of the American Academy of Dermatology, 80*(6), 1730–1745. https://doi.org/10.1016/j.jaad.2018.11.029
17. Hexsel, D., Camozzato, F. O., Silva, A. F., & Siega, C. (2017). Acoustic wave therapy for cellulite, body shaping and fat reduction. *Journal of Cosmetic and Laser Therapy, 19*(3), 165–173. https://doi.org/10.1080/14764172.2016.1269928
18. Humphrey, S., Sykes, J., Kantor, J., Bertucci, V., Walker, P., Lee, D. R., Beddingfield, F. C., & Avelar, R. L. (2016). ATX-101 for reduction of submental fat: A phase III randomized controlled trial. *Journal of the American Academy of Dermatology, 75*(4), 788–797.e7. https://doi.org/10.1016/j.jaad.2016.04.028
19. Ingargiola, M. J., Motakef, S., Chung, M. T., Vasconez, H. C., & Sasaki, G. H. (2015). Cryolipolysis for fat reduction and body contouring: Safety and efficacy of current treatment paradigms. *Plastic and Reconstructive Surgery, 135*(6), 1581–1590. https://doi.org/10.1097/PRS.0000000000001236
20. Iranmanesh, B., Khalili, M., Mohammadi, S., Amiri, R., & Aflatoonian, M. (2022). Employing hyaluronic acid-based mesotherapy for facial rejuvenation. *Journal of Cosmetic Dermatology, 21*(12), 6605–6618. https://doi.org/10.1111/jocd.15341
21. Jaiswal, S., & Jawade, S. (2024). Microneedling in dermatology: A comprehensive review of applications, techniques, and outcomes. *Cureus, 16*(9), e70033. https://doi.org/10.7759/cureus.70033
22. Kania, B., & Goldberg, D. J. (2023). Cryolipolysis: A promising nonsurgical technique for localized fat reduction. *Journal of Cosmetic Dermatology, 22*(Suppl. 3), 1–7. https://doi.org/10.1111/jocd.16039
23. Kerure, A. S., Marwah, M., Deshmukh Wagh, N., & Udare, S. (2023). Micropigmentation. *Indian Dermatology Online Journal, 14*(5), 605–610. https://doi.org/10.4103/idoj.idoj_767_21

24. Kim, E. Y., Wong, J. H., Hussain, A., & Khachemoune, A. (2023). Evidence-based management of cutaneous scarring in dermatology part 2: Atrophic acne scarring. *Archives of Dermatological Research, 316*(1), 19. https://doi.org/10.1007/s00403-023-02737-9
25. Kohan, J., Vyas, K., Erotocritou, M., Khajuria, A., & Tehrani, K. (2024). High-intensity focused electromagnetic (HIFEM) energy with and without radiofrequency for noninvasive body contouring: A systematic review. *Aesthetic Plastic Surgery, 48*(6), 1156–1165. https://doi.org/10.1007/s00266-023-03730-3
26. Kroumpouzos, G., Arora, G., Kassir, M., Galadari, H., Wollina, U., Lotti, T., Grabbe, S., & Goldust, M. (2022). Carboxytherapy in dermatology. *Clinics in Dermatology, 40*(3), 305–309. https://doi.org/10.1016/j.clindermatol.2021.08.020
27. LaTowsky, B., Jacob, C., Hibler, B. P., Lorenc, P. Z., Petraki, C., & Palm, M. (2023). Cellulite: Current treatments, new technology, and clinical management. *Dermatologic Surgery, 49*(4S), S8–S14. https://doi.org/10.1097/DSS.0000000000003747
28. Lee, J. H., Kim, J., Lee, Y. N., Choi, S., Lee, Y. I., Suk, J., & Lee, J. H. (2024). The efficacy of intradermal hyaluronic acid filler as a skin quality booster: A prospective, single-center, single-arm pilot study. *Journal of Cosmetic Dermatology, 23*(2), 409–416. https://doi.org/10.1111/jocd.15944
29. Lee, K. C., Wambier, C. G., Soon, S. L., Sterling, J. B., Landau, M., Rullan, P., & Brody, H. J. (2019). Basic chemical peeling: Superficial and medium-depth peels. *Journal of the American Academy of Dermatology, 81*(2), 313–324. https://doi.org/10.1016/j.jaad.2018.10.079
30. Liu, Y., Wu, S., Wu, H., Liang, X., Guo, D., & Zhuo, F. (2021). Comparison of the efficacy of melasma treatments: A network meta-analysis of randomized controlled trials. *Frontiers in Medicine, 8*, 713554. https://doi.org/10.3389/fmed.2021.713554
31. Luebberding, S., Krueger, N., & Sadick, N. S. (2015). Cellulite: An evidence-based review. *American Journal of Clinical Dermatology, 16*(4), 243–256. https://doi.org/10.1007/s40257-015-0129-5
32. Mehdizadeh, M., Shariati, K., Cordero, J. J., Pan, K. C., Trahan, M., Kuba, J. O., Escobar-Domingo, M. J., Lee, D., Foppiani, J. A., & Lin, S. J. (2026). Beyond wrinkles: A systematic review and meta-analysis of off-label aesthetic uses of botulinum neurotoxin. *Annals of Plastic Surgery, 96*(4S Suppl. 4), S124–S133. https://doi.org/10.1097/SAP.0000000000004662
33. Menon, A., Shauly, O., Marxen, T., Losken, A., & Faulkner, H. R. (2023). A clinical guide to the treatment of cellulite and comprehensive review of the etiology, pathophysiology, and utility of intervention. *Aesthetic Plastic Surgery, 48*(10), 1985–1992. https://doi.org/10.1007/s00266-023-03762-9
34. Michelle, L., Pouldar Foulad, D., Ekelem, C., Saedi, N., & Atanaskova Mesinkovska, N. (2021). Treatments of periorbital hyperpigmentation: A systematic review. *Dermatologic Surgery, 47*(1), 70–74. https://doi.org/10.1097/DSS.0000000000002484
35. Mujahid, N., Shareef, F., Maymone, M. B. C., & Vashi, N. A. (2020). Microneedling as a treatment for acne scarring: A systematic review. *Dermatologic Surgery, 46*(1), 86–92. https://doi.org/10.1097/DSS.0000000000002020
36. Murray, G., Convery, C., Walker, L., & Davies, E. (2021). Guideline for the management of hyaluronic acid filler-induced vascular occlusion. *Journal of Clinical and Aesthetic Dermatology, 14*(5), E61–E69.
37. Nipshagen, M. D., Velthuis, P. J., & Mosmuller, D. G. M. (2020). Periorbital postinflammatory hyperpigmentation after plasma exeresis. *Dermatologic Therapy, 33*(3), e13404. https://doi.org/10.1111/dth.13404
38. O'Connor, A. A., Lowe, P. M., Shumack, S., & Lim, A. C. (2018). Chemical peels: A review of current practice. *Australasian Journal of Dermatology, 59*(3), 171–181. https://doi.org/10.1111/ajd.12715
39. Paganelli, A., Mandel, V. D., Pellacani, G., & Rossi, E. (2020). Synergic effect of plasma exeresis and non-cross-linked low and high molecular weight hyaluronic acid to improve neck skin laxities. *Journal of Cosmetic Dermatology, 19*(1), 55–60. https://doi.org/10.1111/jocd.12976

40. Rodríguez, J. C. F., Rosengaus Leizgold, F. E., Cárdenas Sicilia, N., Porras Zamora, B. M., Merino Arellano, R., Rico Macías, N. M., & Cabello Martínez, S. S. (2026). Mechanisms of cytokine modulation and inflammatory cascade in bio-stimulatory skin rejuvenation: A comprehensive literature review of poly-L-lactic acid, calcium hydroxyapatite, polycaprolactone, and poly-D,L-lactic acid. *Cureus, 18*(4), e107800. https://doi.org/10.7759/cureus.107800
41. Rullan, P. P., Olson, R., & Lee, K. C. (2020). A combination approach to treating acne scars in all skin types: Carbolic chemical reconstruction of skin scars, blunt bi-level cannula subcision, and microneedling—A case series. *Journal of Clinical and Aesthetic Dermatology, 13*(5), 19–23.
42. Santos, L. C., Lana, G. L., Santos, G. S., Visoni, S. B. C., Brigagão, R. J., Santos, N., Sobreiro, R., Reis, A. C. S., Rodrigues, B. L., Ferrari, S., Tambeli, C. H., & Lana, J. F. (2024). The biological role of platelet derivatives in regenerative aesthetics. *International Journal of Molecular Sciences, 25*(11), 5604. https://doi.org/10.3390/ijms25115604
43. Sarkar, R., Ranjan, R., Garg, S., Garg, V. K., Sonthalia, S., & Bansal, S. (2016). Periorbital hyperpigmentation: A comprehensive review. *Journal of Clinical and Aesthetic Dermatology, 9*(1), 49–55.
44. Scarano, A., Qorri, E., Sbarbati, A., Desiderio, V., & Amuso, D. (2025). Mesotherapy with HA and choline against facial skin aging: An open-label uncontrolled, monocentric study. *Journal of Clinical Medicine, 14*(7), 2303. https://doi.org/10.3390/jcm14072303
45. Scheinfeld, N. (2005). The use of apraclonidine eyedrops to treat ptosis after the administration of botulinum toxin to the upper face. *Dermatology Online Journal, 11*(1), 9.
46. Stratman, S., & He, H. (2026). The use of chemical reconstruction of skin scars (CROSS) method with trichloroacetic acid (TCA) for atrophic scars: A comprehensive review on application techniques, adjunct therapies, and complications. *Journal of Clinical and Aesthetic Dermatology, 19*(6), 52–67.
47. Sundaram, H., Signorini, M., Liew, S., de Almeida, A. R. T., Wu, Y., Braz, A. V., Fagien, S., Goodman, G. J., Monheit, G., Raspaldo, H., & Global Aesthetics Consensus Group. (2016). Global aesthetics consensus: Botulinum toxin type A—evidence-based review, emerging concepts, and consensus recommendations for aesthetic use, including updates on complications. *Plastic and Reconstructive Surgery, 137*(3), 518–529. https://doi.org/10.1097/01.prs.0000475758.63709.23
48. Swanson, E. (2025). Body contouring with electromagnetic treatment plus radiofrequency: A review. *Annals of Plastic Surgery, 94*(2), 250–256. https://doi.org/10.1097/SAP.0000000000004155
49. Tam, E., Choo, J. P. S., Rao, P., Webb, W. R., Carruthers, J. D. A., & Rahman, E. (2025). A systematic review on the effectiveness and safety of combining biostimulators with botulinum toxin, dermal fillers, and energy-based devices. *Aesthetic Plastic Surgery, 49*(10), 2809–2833. https://doi.org/10.1007/s00266-024-04627-5
50. Tan, M. G., Jo, C. E., & Chapas, A. (2021). Radiofrequency microneedling: A comprehensive and critical review. *Dermatologic Surgery, 47*(6), 755–761. https://doi.org/10.1097/DSS.0000000000002972
51. Tong, L. X., & Rieder, E. A. (2019). Thread-lifts: A double-edged suture? A comprehensive review of the literature. *Dermatologic Surgery, 45*(7), 931–940. https://doi.org/10.1097/DSS.0000000000001921
52. Vrcek, I., Ozgur, O., & Nakra, T. (2016). Infraorbital dark circles: A review of the pathogenesis, evaluation and treatment. *Journal of Cutaneous and Aesthetic Surgery, 9*(2), 65–72. https://doi.org/10.4103/0974-2077.184046
53. Wat, H., Wu, D. C., Rao, J., & Goldman, M. P. (2014). Application of intense pulsed light in the treatment of dermatologic disease: A systematic review. *Dermatologic Surgery, 40*(4), 359–377. https://doi.org/10.1111/dsu.12424
54. Wijemanne, S., Vijayakumar, D., & Jankovic, J. (2017). Apraclonidine in the treatment of ptosis. *Journal of the Neurological Sciences, 376*, 129–132. https://doi.org/10.1016/j.jns.2017.03.025

FOTOTERAPIJA V DERMATOVENEROLOGIJI

Klara Pilko, dipl. fizioterapevt s specialnimi znanji, mag. poslov. in ekon. ved

Dermatovenerološka klinika, Univerzitetni klinični center Ljubljana

UVOD

Fototerapija je fizikalna, neinvazivna metoda zdravljenja kožnih bolezni z uporabo nadzorovanega ultravijoličnega (UV) sevanja. V sodobni dermatovenerologiji predstavlja pomemben terapevtski steber, zlasti pri obravnavi kroničnih, vnetnih in avtoimunskih dermatoz. Mehanizem delovanja temelji na interakciji UV-fotonov s celicami v koži, kjer sprožijo fotokemične reakcije, ki vodijo do imunosupresije, zmanjšanja ravni vnetnih citokinov ter zaviranja čezmerne proliferacije keratinocitov. Metoda je varna in učinkovita alternativa ali dopolnilo sistemskemu zdravljenju, saj omogoča ciljno delovanje neposredno na prizadeta območja kože (Wang, 2025).

Najpogosteje se uporablja za zdravljenje bolezni, kot so luskavica, atopijski dermatitis, vitiligo, T-celični limfomi kože in različne oblike fotodermatoz. Glavni cilj fototerapije je doseganje čim daljše remisije bolezni ob hkratnem zmanjševanju tveganja za pojav akutnih in kroničnih neželenih učinkov, kar zahteva visoko stopnjo strokovnega znanja in individualno prilagojene protokole odmerjanja (Zagoričnik, 2001).

Ključna opredelitev fototerapije

- Fototerapija je nadzorovana uporaba ultravijoličnega (UV) sevanja za zdravljenje kožnih bolezni.
- Najpogosteje se uporablja pri kroničnih vnetnih in avtoimunskih dermatozah.
- Učinek temelji na imunomodulaciji, zmanjšanju vnetja in zaviranju čezmerne proliferacije keratinocitov.
- Za varno izvajanje so ključni individualno odmerjanje, spremljanje odziva kože in ustrezno izobražen pacient.

OSNOVE ULTRAVIJOLIČNEGA SEVANJA

V naravi razlikujemo tri osnovne skupine ultravijoličnega (UV) sevanja glede na valovno dolžino:

- UVA (315–380 nm; angl. aging) povzroča staranje kože, dobro prehaja skozi oblake in steklo, njegova intenzivnost pa je čez dan razmeroma konstantna. Prodira globoko v dermis, povzroča blag eritem in dolgotrajno pigmentacijo. UVA-sevanje je nevarno tudi za oči, saj se absorbira v leči, kar lahko poveča tveganje za nastanek sive mrene.
- UVB (280–315 nm; angl. burning) povzroča sončne opekline, slabše prehaja skozi oblake in steklo, njegova intenzivnost pa je najvišja opoldne, ko je sonce najvišje na nebu. Deluje predvsem na ravni povrhnjice (epidermisa), kjer povzroči eritem po 12–24 urah ter pigmentacijo po 48–72 urah. UVB-sevanje je nevarno tudi za oči, saj lahko draži veznico in roženico.
- UVC (pod 280 nm; angl. cytotoxic) je izrazito citotoksično sevanje, vendar se v celoti absorbira v ozonski plasti. V zdravstvu se umetni viri UVC-sevanja uporabljajo izključno za dezinfekcijo, na primer zraka ali vode.

V dermatovenerologiji se za zdravljenje kožnih bolezni uporabljata natančno določena spektra UVA- in UVB-sevanja. Fototerapijo najpogosteje delimo glede na uporabljeno valovno območje: na UVB-terapijo, zlasti ozkopasovno UVB-terapijo pri valovni dolžini 311 nm, ter na PUVA-terapijo, pri kateri se psoralen kombinira z UVA-sevanjem. Terapevtski učinek obsevanja z UVB 311 se izraža predvsem v epidermisu in zgornjem dermisu, medtem ko PUVA-terapija prodira globlje v kožo in učinkoviteje zavira proliferacijo celic (Akyol, 2022; Wang, 2025).

Zapomni si razliko med UVA, UVB in UVC

- UVA-sevanje prodira globlje v dermis in je povezano s fotostaranjem kože.
- UVB-sevanje deluje predvsem v epidermisu in je ključno za ozkopasovno UVB-terapijo pri 311 nm.
- UVC-sevanje se v naravi absorbira v ozonski plasti in se v zdravstvu uporablja predvsem za dezinfekcijo.
- V dermatovenerološki fototerapiji se uporabljata predvsem UVA- in UVB-sevanje.

INDIKACIJE ZA FOTOTERAPIJO

Fototerapija je izjemno učinkovita metoda za obravnavo kroničnih vnetnih dermatoz, med katere uvrščamo:

- Luskavica (psoriasis vulgaris) je najpogostejša indikacija za fototerapijo. Uporablja se pri zmernih do hudih oblikah bolezni, kadar lokalno zdravljenje ne zadošča. Pri pacientih opažamo postopno luščenje plakov, zmanjšanje infiltracije in umirjanje eritema. Terapija UVB 311 je prva izbira za stabilno luskavico v plakih, medtem ko je PUVA-terapija primernejša za debelejše plake ali za luskavico na dlaneh in podplatih.
- Pri atopijskem dermatitisu fototerapija deluje predvsem z imunosupresivnim in antibakterijskim učinkom. Zmanjšuje kolonizacijo z bakterijo Staphylococcus aureus, kar pogosto vodi do izboljšanja klinične slike in zmanjšanja potrebe po topikalnih kortikosteroidih.
- Pri vitiligu z obsevanjem stimuliramo melanocite v lasnih mešičkih, da migrirajo v depigmentirana področja. Terapija UVB 311 velja za eno najučinkovitejših metod za doseganje repigmentacije, vendar zahteva dolgotrajno in dosledno zdravljenje.
- Pri T-celičnih limfomih kože (mycosis fungoides) fototerapija neposredno učinkuje na maligne T-limfocite v koži.

Poleg naštetih indikacij se fototerapija uporablja tudi pri pruritusu različnih etiologij, na primer ob ledvični ali jetrni odpovedi, lihen planusu, granulomu annulare in nekaterih fotodermatozah, kjer se uporablja z namenom desenzibilizacije (Akyol, 2022).

Najpogostejše indikacije

- Luskavica je ena najpogostejših indikacij za fototerapijo.
- Pri atopijskem dermatitisu fototerapija zmanjšuje vnetje in kolonizacijo z bakterijo Staphylococcus aureus.
- Pri vitiligu je cilj zdravljenja spodbujanje repigmentacije.
- Pri T-celičnih limfomih kože fototerapija deluje na maligne T-limfocite v koži.

ZDRAVLJENJE IN TERAPEVTSKI PROTOKOLI

Zdravljenje s fototerapijo poteka po vnaprej določenih protokolih, ki temeljijo na medicinskih smernicah in individualnih značilnostih pacienta. Običajno vključuje več zaporednih obiskov, pogosto do 30 obsevanj, ki se izvajajo 2- do 3-krat tedensko. Trajanje zdravljenja ni enako pri vseh pacientih, temveč je odvisno od diagnoze, fototipa kože, odziva na zdravljenje, kumulativnega odmerka UV-sevanja in pojava morebitnih neželenih učinkov. Po zaključeni seriji je potrebno nadaljnje dermatološko spremljanje, zlasti pri pacientih, ki so bili večkrat zdravljeni s fototerapijo.

- Določanje začetnega odmerka: Začetni odmerek se določi s testiranjem minimalnega eritemskega odmerka (MED). Če testiranje ni na voljo, se začetni odmerek določi empirično glede na pacientov fototip kože.
- Stopnjevanje odmerka: Odmerek se ob vsakem obisku povečuje za določen odstotek, običajno za 10–20 %, pod pogojem, da pacient nima neželenih reakcij, zlasti eritema. Če se pojavi rdečina, se odmerek začasno ne povečuje ali se zmanjša (Bartenijev, 2017).

UVB 311 IN LOKALNO OBSEVANJE

Fototerapijo delimo na UVB-terapijo in PUVA-terapijo. Izpostavljenost UVB-sevanju se lahko izvaja v obsevalni kabini za celotno telo ali lokalno, na manjših omejenih predelih oziroma na lasišču z uporabo SUP-glavnika.

- Terapija UVB 311 je običajno prva izbira pri fototerapiji. Izvaja se 2- do 3-krat tedensko ali vsak dan, če koža to dopušča. Pacienti morajo na terapijo priti s čisto in suho kožo ter brez nanosa topikalnih pripravkov. Terapija UVB 311 ne zahteva sistemskih zdravil, je praviloma varnejša, predstavlja manjše tveganje za nastanek kožnega raka kot PUVA-terapija in po zaključenem obsevanju ne zahteva zaščite oči. Pacienti jo na splošno lažje prenašajo. SUP-glavnik se uporablja za obsevanje manjših dermatoz in lasišča; z razčesavanjem omogočimo, da UVB-sevanje prodre do kože, saj lasje v klasični kabini delujejo kot mehanska ovira.

PUVA TERAPIJA

PUVA terapija (psoralen + UVA) se izvaja na več načinov, odvisno od oblike aplikacije psoralena:

- Sistemska PUVA-terapija: Pacient zaužije psoralen v obliki tablete (Meladinine) 2 uri pred obsevanjem. Ker gre za izpostavitev celotnega telesa UVA-sevanju, se morajo pacienti po terapiji strogo zadrževati v zaprtih prostorih in dosledno zaščititi oči s sončnimi očali, saj zaradi izrazite fotosenzibilnosti obstaja tveganje za okvaro mrežnice in leče. Pri pacientih, ki peroralni psoralen slabo prenašajo, se lahko uporabi kopelna PUVA-terapija; peroralni psoralen namreč lahko povzroča slabost, slinjenje in vrtoglavico (Carrascosa et al., 2013; Deng et al., 2025).
- Kopelna PUVA-terapija: Pacient se pred obsevanjem 20 minut namaka v vodi s psoralenom (7 ml psoralena na 100 litrov vode). Pri tej metodi se običajno obseva telo, glava pa je iz obsevanja izključena, zato so pacienti po terapiji sistemsko manj fotosenzibilni (Rodríguez-Granados et al., 2007).
- Lokalna PUVA-terapija: Uporablja se le na omejenih področjih, najpogosteje na dlaneh in podplatih. Psoralen se aplicira lokalno v obliki kreme, po terapiji pa je zaščita pred svetlobo potrebna le na mestih aplikacije (Carrascosa et al., 2013).

Obsevalne kabine so varne, saj so opremljene z dozimetričnimi senzorji, ki nenehno merijo jakost sevanja (iradianco) in samodejno izklopijo svetlobne vire, ko je dosežena želena energijska gostota (J/cm^2). Pacient mora biti med obsevanjem pod stalnim nadzorom zdravstvenega delavca.

Ključni ukrepi za varno izvajanje fototerapije

- Pred začetkom zdravljenja je treba preveriti indikacijo, kontraindikacije, fototip kože in zdravila, ki povečujejo fotosenzibilnost.
- Odmerek UV-sevanja se prilagaja odzivu kože in morebitnemu pojavu eritema.
- Pacient mora razumeti pomen zaščite oči, rednega prihajanja na terapijo in poročanja o neželenih učinkih.
- Med obsevanjem je potreben stalni nadzor ustrezno usposobljenega zdravstvenega delavca.

VARNOST, NEŽELENI UČINKI IN KONTRAINDIKACIJE

Kljub visoki učinkovitosti je fototerapija povezana z določenimi tveganji, ki jih morata zdravstveni tim in pacient poznati, spremljati in ustrezno obvladovati. Za preglednejšo

obravnavo jih lahko razdelimo na akutne neželene učinke, kronične neželene učinke in kontraindikacije.

- **Akutni neželeni učinki:** Najpogostejši akutni neželeni učinek je fototoksični eritem oziroma opeklina, ki se običajno pojavi 12–24 ur po obsevanju. Pojavijo se lahko tudi suhost kože, pruritus, mehurji in reaktivacija virusa herpes simplex. Pri sistemski PUVA-terapiji sta možna tudi slabost in vrtoglavica.
- **Kronični neželeni učinki:** Kronični neželeni učinki so povezani z dolgotrajno oziroma ponavljajočo se izpostavljenostjo UV-sevanju. Vključujejo fotostaranje kože, ki se kaže z gubami, izgubo elastičnosti oziroma elastofibrozo in pigmentnimi madeži. Najresnejše dolgoročno tveganje predstavlja povečana pojavnost kožnega raka, vključno z bazalnoceličnim karcinomom, ploščatoceličnim karcinomom in melanomom. Pri dolgotrajni ali ponavljajoči se izpostavljenosti NB-UVB je zato pomembno redno dermatološko spremljanje pacienta (Fowler et al., 2025).
- **Absolutne kontraindikacije:** Fototerapija je kontraindicirana pri genetskih sindromih s pomanjkljivim popravljanjem DNK, na primer pri xeroderma pigmentosum, pri sistemskem lupusu eritematozusu zaradi izrazite fotosenzibilnosti in pri aktivnem melanomu.
- **Dodatne kontraindikacije pri PUVA-terapiji:** PUVA-terapija je kontraindicirana pri nosečnicah, doječih materah in otrocih, mlajših od 12–16 let. Pred začetkom obravnave mora biti vsak pacient izčrpno informiran o koristih, tveganjih in varnostnih ukrepih, obravnava pa mora potekati pod nadzorom ustrezno usposobljenega zdravstvenega osebja in dermatovenerologa (Zagoričnik, 2001).

Spremljanje pacienta in varnostna navodila

- Akutni neželeni učinki se običajno pokažejo v prvih 12–24 urah po obsevanju.
- Pri dolgotrajnem ali ponavljajočem se zdravljenju z UV-sevanjem je potrebno redno dermatološko spremljanje pacienta.
- Pri PUVA-terapiji je zaradi fotosenzibilnosti potrebna dosledna zaščita oči in izogibanje dodatni izpostavljenosti svetlobi.
- Pacient mora biti pred zdravljenjem jasno seznanjen s koristmi, tveganji in varnostnimi navodili.

ZAKLJUČEK

Fototerapija je učinkovita metoda pri obravnavi kroničnih vnetnih in avtoimunskih kožnih bolezni, predvsem kadar lokalno zdravljenje ne dosega več zadostnega terapevtskega učinka.

Glavni izziv ostaja doseganje čim daljših obdobij remisije bolezni, kot so luskavica, atopijski dermatitis in vitiligo, ob hkratnem zmanjševanju tveganja za neželene učinke. Uspešnost zdravljenja je zato neločljivo povezana z visoko stopnjo strokovnega znanja terapevtov, natančnim odmerjanjem sevanja ter individualnim pristopom do pacienta.

V prihodnosti bo ključnega pomena nadaljnji razvoj tehnologije svetlobnih kabin in natančnejših dozimetričnih protokolov, kar bo pacientom omogočilo varnejšo in dolgoročno stabilnejšo obravnavo. Pri uvajanju fototerapije zunaj bolnišničnega okolja bodo potrebni jasni, standardizirani protokoli za izbor pacientov, izobraževanje, spremljanje neželenih učinkov in redno dermatološko kontrolo.

VPRAŠANJA ZA RAZMISLEK

1. Kakšna je razlika med UVB 311 in PUVA-terapijo?
2. Katera oblika fototerapije je običajno prva izbira?
3. Ali se lahko pacienti po PUVA-terapiji izpostavljajo soncu?
4. Zakaj je pri ponavljajočem se zdravljenju s fototerapijo pomembno redno dermatološko spremljanje pacienta?

LITERATURA

1. Akyol, M. (2022). Phototherapy. *Turkderm-Turkish Archives of Dermatology and Venereology, 56*(Suppl 1), 10–16. https://doi.org/10.4274/turkderm.galenos.2022.56313
2. Bartenijev, I. (2017). Fizikalne metode zdravljenja. V A. Kansky, J. Miljković in M. Dolenc-Voljč (ur.), *Kožne in spolne bolezni* (3., dopolnjena izd., str. 65–71). Medicinska fakulteta, Univerza v Mariboru; Medicinska fakulteta, Univerza v Ljubljani; Združenje slovenskih dermatovenerologov.
3. Carrascosa, J. M., Plana, A., & Ferrándiz, C. (2013). Effectiveness and safety of psoralen-UVA (PUVA) topical therapy in palmoplantar psoriasis: A report on 48 patients. *Actas Dermo-Sifiliográficas, 104*(5), 418–425. https://doi.org/10.1016/j.adengl.2013.04.005
4. Deng, Y., Wang, X., & Li, M. (2025). Bath-PUVA versus oral PUVA in the treatment of severe palmoplantar psoriasis: A multicenter randomized controlled trial. *Journal of Dermatological Treatment, 36*(1), 214–223. https://doi.org/10.1080/09546634.2024.2401102
5. Rodríguez-Granados, M. T., Carrascosa, J. M., Gárate, T., Gómez-Díez, S., & Guimaraens-Juantorena, D. (2007). Consensus document on therapy with bath psoralen-UV-A. *Actas Dermo-Sifiliográficas, 98*(3), 164–170. https://doi.org/10.1016/S1578-2190(07)70420-1
6. Fowler, J. C., Sood, R. K., Coltart, G., Lai, C., Nadarajah, N., Holloway, J. W., Rose-Zerilli, M. J. J., Diffey, B., Jones, P. H., & Healy, E. (2025). Mutation burden of narrowband ultraviolet B

phototherapy (NB-UVB) in human skin: Relevance to NB-UVB lifetime exposures and skin cancer surveillance. *British Journal of Dermatology, 193*(4), 718–728. https://doi.org/10.1093/bjd/ljaf173

7. Wang, E. (2025). Phototherapy in dermatology: Mechanisms, efficacy, and safety considerations. *Research in Clinical Dermatology, 8*(2), 253. https://doi.org/10.35841/aarcd-8.2.253
8. Zagoričnik, B. (2001). Fototerapija in fotokemoterapija v dermatologiji. *Medicinski razgledi, 40*(2), 191–197.

FOTODINAMSKA TERAPIJA V DERMATOLOGIJI

Anita Jelen, dipl. m. s., mag. zdr. nege, ET, QM

Dermatovenerološka klinika, Univerzitetni klinični center Ljubljana

UVOD

Fotodinamska terapija (angl. photodynamic therapy, PDT) je uveljavljena dermatološka metoda, ki združuje lokalno nanašanje fotosenzibilizatorja oziroma njegovega prekurzorja (tj. predhodne snovi, ki se v celicah pretvori v aktivno obliko), čas inkubacije in osvetlitev z ustrezno valovno dolžino vidne svetlobe. Selektivni učinek temelji na tem, da se aktivni fotosenzibilizator v patološko spremenjenih celicah kopiči izraziteje kot v zdravi okolni koži. Ob osvetlitvi v prisotnosti kisika nastanejo reaktivne kisikove spojine, ki povzročijo poškodbo tarčnih kožnih sprememb (Austin et al., 2026; Wang et al., 2026).

PDT je v dermatologiji pomembna, ker omogoča zdravljenje vidnih lezij in širšega območja kronično s soncem poškodovane kože. Pri pacientih z več aktiničnimi keratozami je to zelo pomembno, saj govorimo o polju kancerizacije, tj. območju kronično fotopoškodovane kože, v katerem so poleg vidnih sprememb lahko prisotne tudi subklinične, še nevidne predrakave spremembe. Zdravljenje celotnega polja lahko zmanjša nastajanje novih lezij in izboljša kozmetični izid (Kandolf et al., 2024; Sotiriou et al., 2025).

Namen prispevka je predstaviti klinične indikacije, izvedbo PDT, varnostne vidike in organizacijske posebnosti PDT v dermatologiji. Poudarek je na varnosti pacienta, razumevanju zdravniške indikacije, pripravi na obravnavo, prepoznavanju pričakovanih in neželenih reakcij ter jasnih navodilih, ki vplivajo na sodelovanje pacienta, izid zdravljenja in kakovost zdravstvene obravnave.

MEHANIZEM DELOVANJA PDT

PDT temelji na treh nujnih elementih: fotosenzibilizatorju, svetlobi ustrezne valovne dolžine in kisiku v tkivu. V dermatološki lokalni PDT se najpogosteje uporabljata 5-aminolevulinska kislina (ALA) in metil-aminolevulinat (MAL). Obe učinkovini sta prekurzorja v biosintezni poti hema in se v celicah pretvorita v protoporfirin IX (PpIX), ki je dejanski fotosenzibilizator (Wang et al., 2026; Kwiatkowski et al., 2018).

Ko PpIX absorbira svetlobno energijo, preide v vzbujeno stanje. Energija se nato prenese na molekularni kisik, pri čemer nastanejo reaktivne kisikove spojine, predvsem singletni kisik. Te poškodujejo celične membrane, mitohondrije, endotelij drobnih žil in druge celične strukture. Posledica je apoptoza ali nekroza patoloških celic, del učinka pa je povezan tudi z lokalnim vnetnim in imunskim odzivom (Wang et al., 2026; Kwiatkowski et al., 2018).

Za uspešnost zdravljenja je pomembna ustrezna priprava površine kože. Luske, kraste in hiperkeratoza ovirajo prodiranje fotosenzibilizatorja, zato se pred nanosom po potrebi izvede nežno odstranjevanje hiperkeratoz, kiretaža ali druga oblika površinske priprave. Pri debelejših lezijah je lahko učinkovitost manjša, zato je potrebna presoja dermatologa o predhodni ablaciji, krioterapiji, biopsiji ali drugi terapevtski možnosti (Kandolf et al., 2024; Morton et al., 2015).

Svetlobni vir je lahko nadzorovana luč s svetlečo diodo (angl. light-emitting diode, LED), najpogosteje rdeča svetloba, modra svetloba ali dnevna svetloba. Rdeča svetloba prodira globlje v kožo kot modra, zato je uporabna pri nekoliko globljih površinskih lezijah. Daylight PDT uporablja naravno dnevno svetlobo za postopno aktivacijo PpIX, kar praviloma povzroči manj bolečine kot konvencionalna PDT (Morton et al., 2015; Okhovat et al., 2022).

INDIKACIJE

Raziskave kažejo, da je PDT v dermatologiji najbolje raziskana in najpogosteje uporabljena pri zdravljenju aktiničnih keratoz, bazalnoceličnega karcinoma ter ploščatoceličnega karcinoma in situ oziroma Bowenove bolezni. Metoda ima ugoden varnostni profil, vendar se obseg kliničnih izkušenj, uveljavljenost posameznih indikacij in kakovost razpoložljivih dokazov med dermatološkimi področji razlikujejo (Wang et al., 2026).

Aktinične keratoze (AK) so najpogostejša indikacija. PDT je predvsem primerna za več lezij na obrazu in lasišču ter za zdravljenje fotopoškodovanega kožnega polja. Uporablja se predvsem pri nehiperkeratotičnih, tankih do zmernih lezijah. Pri posameznih hiperkeratotičnih lezijah je pogosto potrebna predhodna odstranitev keratoze ali druga metoda, saj debelejši roženi sloj zmanjša penetracijo fotosenzibilizatorja (Kandolf et al., 2024; Sotiriou et al., 2025; Morton et al., 2015).

Pri Bowenovi bolezni oziroma ploščatoceličnem karcinomu in situ (angl. squamous cell carcinoma in situ, SCC in situ) je PDT možnost zdravljenja zlasti pri obsežnih lezijah, multiplih žariščih ali spremembah na kozmetično občutljivih mestih. PDT lahko omogoča dober kozmetični izid, vendar je treba pri sumu na invazivni ploščatocelični karcinom izbrati

diagnostično in terapevtsko pot, ki omogoča histološko opredelitev in radikalnejše zdravljenje (Wang et al., 2026; Sharma et al., 2023).

Pri bazalnoceličnem karcinomu (angl. basal cell carcinoma, BCC) je PDT primerna za izbrane neagresivne površinske in nizkorizične nodularne lezije. Ni primerna za infiltrativne, morfeiformne, ponavljajoče se ali anatomsko visokorizične BCC, pri katerih ostaja kirurško zdravljenje praviloma zanesljivejša izbira. PDT je pri BCC lahko povezana z dobrim kozmetičnim izidom, vendar je pri nekaterih oblikah bolezni dolgoročna kontrola slabša kot pri kirurškem zdravljenju (Wang et al., 2026; Peris et al., 2023).

Pri drugih indikacijah, kot so akne, aktinični heilitis, virusne bradavice, rozacea, fotostaranje in nekatere okužbe, so dokazi o učinkovitosti manj enotni, zato se te indikacije praviloma obravnavajo v okviru specializiranih protokolov ali kot uporaba izven osnovnih registriranih indikacij. V dermatologiji je zato smiselno jasno ločiti standardne onkološko-prekancerozne indikacije od izbranih dodatnih indikacij, ki zahtevajo individualno zdravniško presojo. Ključne indikacije, vloga PDT in posebna opozorila so povzeti v Tabeli 1 (Wang et al., 2026).

Tabela 1: Indikacije za PDT in posebna opozorila

Indikacija	Vloga PDT	Posebna opozorila
Aktinične keratoze in fotopoškodovano kožno polje	Zelo pomembna metoda za več tankih lezij in kronično fotopoškodovano polje.	Pri debelejših hiperkeratotičnih lezijah je potrebna predhodna priprava ali druga metoda.
Bowenova bolezen / SCC in situ	Možnost za izbrane lezije, zlasti na kozmetično občutljivih mestih.	Izključiti je treba invazivno rast; potreben je načrt spremljanja.
Površinski BCC	Primerna za izbrane nizkorizične, neagresivne lezije.	Ni za infiltrativne, ponavljajoče se ali visokorizične lezije.
Druge indikacije	Uporaba po individualni presoji in lokalnem protokolu.	Dokazi o učinkovitosti in dostopnost protokolov so med indikacijami različni.

Opomba: Prirejeno po Wang et al., 2026.

KONVENCIONALNA PDT IN DAYLIGHT PDT

Organizacija konvencionalne PDT se med zdravstvenimi sistemi razlikuje; v Sloveniji se praviloma izvaja v okviru hospitalne oziroma dnevnobolnišnične obravnave, v nekaterih tujih okoljih pa kot ambulantni postopek. Po čiščenju in pripravi lezije se nanese fotosenzibilizator, predel pa se praviloma prekrije oziroma zaščiti za čas inkubacije. Po nanosu kreme ali gela inkubacija običajno traja približno tri ure, nato se pripravek odstrani in predel osvetli z

nadzorovanim svetlobnim virom, pogosto z rdečo svetlobo, približno 10 do 15 minut, odvisno od uporabljenega svetlobnega vira (British Association of Dermatologists, 2023).

Daylight PDT skrajša čas zdravstvene obravnave in uporablja naravno dnevno svetlobo. Po nanosu kemičnega zaščitnega sredstva brez mineralnih filtrov, pripravi kože in nanosu fotosenzibilizatorja mora pacient v približno 30 minutah oditi na dnevno svetlobo ter ostati zunaj približno dve uri. Nato se pripravek odstrani, predel pa se zaščiti pred nadaljnjo svetlobo do konca dneva (Morton et al., 2015; British Association of Dermatologists, 2023).

Raziskave kažejo, da je daylight PDT pri aktiničnih keratozah primerljivo učinkovita kot konvencionalna PDT, pri čemer je povezana z manj neželenimi dogodki in večjim zadovoljstvom pacientov (Okhovat et al., 2022). Uporabna je predvsem pri nehiperkeratotičnih AK in fotopoškodovanem kožnem polju, vendar je njena izvedba odvisna od vremenskih razmer, temperature, letnega časa in pacientove zmožnosti varne izpostavitve dnevni svetlobi (Sotiriou et al., 2025; Morton et al., 2015).

Izbira med konvencionalno in daylight PDT naj zato ne temelji le na organizacijskih možnostih, temveč tudi na debelini lezij, pričakovani bolečini, vremenskih razmerah, pacientovi zmožnosti sodelovanja in potrebi po nadzorovani svetlobni dozi. Pri tankih aktiničnih keratozah in fotopoškodovanem kožnem polju je daylight PDT lahko zelo primerna, pri zahtevnejših ali debelejših spremembah pa je pogosto potrebna konvencionalna izvedba oziroma predhodna priprava lezije. Primerjava ključnih značilnosti obeh načinov izvedbe je prikazana v Tabeli 2 (Morton et al., 2015; Okhovat et al., 2022; Sotiriou et al., 2025; British Association of Dermatologists, 2023).

Tabela 2: Primerjava konvencionalne PDT in daylight PDT

Značilnost	Konvencionalna PDT	Daylight PDT
Aktivacija	Nadzorovan svetlobni vir, najpogosteje LED.	Naravna dnevna svetloba; lahko tudi umetna daylight različica.
Bolečina	Pogostejša in izrazitejša med osvetlitvijo.	Praviloma manjša zaradi postopne aktivacije PpIX.
Organizacija	Daljši ambulantni čas in potreba po opremi.	Manj opreme; večji pomen pravilnih navodil in vremena.
Učinkovitost pri AK	Zelo dobra, tudi pri nekaterih debelejših lezijah po pripravi.	Primerljiva pri tankih AK; slabša pri hiperkeratotičnih lezijah.
Primernost	Kadar želimo nadzorovano dozo svetlobe ali daylight ni izvedljiv.	Pri več tankih AK na obrazu/lasišču in dobri zmožnosti sodelovanja.

Opomba: Prirejeno po British Association of Dermatologists, 2023, Morton et al., 2015, Okhovat et al., 2022 in Sotiriou et al., 2025.

IZVEDBA FOTODINAMSKE TERAPIJE

Pred postopkom

Zdravstvena obravnava se začne z zdravniško indikacijo, opredelitvijo diagnoze in izključitvijo sprememb, ki zahtevajo biopsijo ali kirurško zdravljenje. Medicinska sestra preveri identiteto pacienta, lokacijo zdravljenja, dokumentacijo, alergije, predhodne reakcije, morebitno nosečnost, fotosenzitivne bolezni in zdravila, ki lahko povečajo občutljivost na svetlobo. Pomembno je tudi preverjanje preobčutljivosti na fotosenzibilizator ali pomožne sestavine pripravka, saj lahko neprepoznana alergija povzroči lokalno ali sistemsko preobčutljivostno reakcijo. Pri nekaterih formulacijah, zlasti pri pripravkih z metil-aminolevulinatom, je zato treba preveriti tudi morebitno alergijo na arašide ali sojo (Wang et al., 2026; British Association of Dermatologists, 2023).

Koža mora biti čista, suha in ustrezno pripravljena. Odstranijo se ličila, kreme in zaščitni pripravki, ki niso del protokola. Luske in kraste se po navodilu zdravnika nežno odstranijo, ker izboljšana penetracija fotosenzibilizatorja vpliva na uspešnost zdravljenja. Pacient mora razumeti potek, pričakovano bolečino ali pekoč občutek, normalen vnetni odziv ter pomen zaščite pred svetlobo po postopku.

Med postopkom

Pri konvencionalni PDT izvajalec postopka po lokalnem protokolu poskrbi za pravilen nanos pripravka, označitev in zaščito obravnavanega predela, natančno upoštevanje inkubacijskega časa ter varno osvetlitev. Med osvetlitvijo spremlja bolečino, pekoč občutek, slabost, tesnobo in morebitne vazovagalne znake. Uporabljajo se zaščitna očala ali neprosojna zaščita za oči, prilagojena valovni dolžini svetlobe (Wang et al., 2026).

Pri daylight PDT je pomembna jasna in razumljiva edukacija pacienta. Pacient mora natančno vedeti, kdaj mora oditi na dnevno svetlobo, koliko časa mora ostati zunaj, kako ravnati ob dežju, mrazu ali pretirani vročini, kateri zaščitni pripravek je dovoljen in kako se po koncu postopka odstrani fotosenzibilizator. Pisna navodila so pomembna, ker mora pacient razumeti razliko med konvencionalno in daylight PDT, predvideno trajanje izpostavitve, pričakovane lokalne reakcije ter ukrepe za zaščito tretiranega predela po terapiji (British Association of Dermatologists, 2023; Morton et al., 2015).

Organizacija izvedbe PDT je odvisna od zdravstvenega sistema, kadrovskih kompetenc in lokalnega protokola. Ponekod v tujini PDT izvajajo usposobljene dermatološke medicinske sestre s specialnimi znanji oziroma medicinske sestre, usposobljene za PDT, pri čemer

dermatolog postavi diagnozo in indikacijo, medicinska sestra pa po protokolu sodeluje pri pripravi, nanosu fotosenzibilizatorja, spremljanju, edukaciji in dokumentiranju. Ponekod je PDT organizirana kot usklajena timska obravnava, v katero so vključeni dermatolog, usposobljena medicinska sestra za PDT, medicinski fizik in pacient (British Association of Dermatologists, 2023).

Na Dermatovenerološki kliniki Univerzitetnega kliničnega centra Ljubljana je organizacija drugačna: celotno neposredno tehnično izvedbo PDT izvajajo fizioterapevti po protokolu in v sodelovanju z dermatologom. Medicinske sestre so vključene predvsem v dermatološki ambulanti pred napotitvijo pacienta na fotodinamsko terapijo in pri kasnejših kontrolnih pregledih v ambulanti. Njihova vloga je zato usmerjena v pripravo pacienta, preverjanje dokumentacije in razumevanja navodil, prepoznavanje morebitnih nejasnosti pred napotitvijo, zdravstvenovzgojno podporo ter spremljanje izida zdravljenja in morebitnih zapletov ob kontrolah.

Po postopku

Po PDT se pričakuje lokalna vnetna reakcija: eritem, oteklina, pekoč občutek, srbenje, luščenje, kraste ali blag izcedek. Pacientu razložimo, da je tak odziv pogosto del terapevtskega učinka, vendar mora ob izraziti bolečini, širjenju rdečine, gnojnem izcedku, vročini ali znakih okužbe kontaktirati zdravstveni tim. Večina reakcij je samoomejujočih in se umiri v nekaj dneh do tednih (Wang et al., 2026; British Association of Dermatologists, 2023).

Tretirani predel je treba zaščititi pred neposredno svetlobo skladno s protokolom, pogosto vsaj do konca dneva oziroma 48 ur, odvisno od uporabljenega pripravka. Svetuje se nežno umivanje, izogibanje drgnjenju, uporaba blagih čistil, vlažilnih pripravkov in dosledna fotoprotekcija. Dolgoročno je nujna zaščita pred ultravijoličnim (UV) sevanjem: klobuk, zaščitna oblačila, izogibanje opoldanskemu soncu in ustrezna krema z visokim zaščitnim faktorjem. Naloge posameznih članov zdravstvenega tima pri PDT se razlikujejo glede na organizacijo dela; v Tabeli 3 so povzete naloge zdravstvene nege v ambulantni obravnavi in naloge usposobljenega izvajalca tehničnega postopka (fizioterapevta).

Tabela 3: Razmejitev nalog pri izvajanju PDT na Dermatovenerološki kliniki

Področje	Naloge glede na organizacijo dela na Dermatovenerološki kliniki
Varnost	V ambulanti medicinska sestra pred napotitvijo preveri identiteto, dokumentacijo, razumevanje navodil in morebitne nejasnosti; fizioterapevt pred izvedbo preveri varnostne pogoje za postopek.

Področje	Naloge glede na organizacijo dela na Dermatovenerološki kliniki
Priprava kože	Neposredno pripravo kože, nanos pripravka in tehnično izvedbo PDT na kliniki izvaja fizioterapevt po protokolu.
Spremljanje	Med tehnično izvedbo fizioterapevt spremlja potek postopka, bolečino, lokalno reakcijo in počutje pacienta; ob kontrolah v ambulanti medicinska sestra sodeluje pri prepoznavi zapletov.
Edukacija	Medicinska sestra v ambulanti pacientu dodatno pojasni namen napotitve, pričakovane reakcije, fotoprotekcijo in pomen kontrolnega pregleda; fizioterapevt poda neposredna navodila, vezana na izvedeni postopek.
Dokumentiranje	Fizioterapevt dokumentira izvedbo postopka; ambulantna dokumentacija vključuje napotitev, kontrolni pregled, izid zdravljenja in morebitne zaplete.

NEŽELENI UČINKI IN KONTRAINDIKACIJE

Najpogostejši neželeni učinki so bolečina, pekoč občutek, eritem, edem, srbenje, luščenje, kraste, pustule in izcedek. Redkeje se pojavijo mehurji, razjede, okužba, kontaktna alergija, brazgotinjenje in pigmentne spremembe. Paciente s temnejšimi fototipi kože je treba seznaniti z možnostjo nastanka postinflamatorne hiper- ali hipopigmentacije. Pri PDT niso bili ugotovljeni pomembni dolgoročni fotokarcinogeni učinki. Ne glede na fototip je treba med postopkom zagotoviti ustrezno zaščito oči in dosledno upoštevati kontraindikacije (Wang et al., 2026).

Kontraindikacije vključujejo znano preobčutljivost na fotosenzibilizator ali njegove sestavine, porfirijo, izrazite fotodermatoze in sistemski lupus eritematozus. British Association of Dermatologists opozarja tudi, da PDT ni priporočena v nosečnosti in da mora pacient zdravstvenemu osebju povedati za alergijo na arašide ali druge sestavine pripravka (British Association of Dermatologists, 2023). Pri imunosupresiji, transplantiranih pacientih, obsežnih lezijah ali sumu na invazivni tumor je potrebna individualna dermatološka presoja.

KLINIČNO ODLOČANJE IN ZDRAVSTVENOVZGOJNA OBRAVNAVA PRI PDT

Prednosti PDT so neinvazivnost, možnost sočasnega zdravljenja več sprememb in praviloma dober kozmetični izid. Poleg tega v nasprotju z nekaterimi drugimi oblikami zdravljenja ni potrebno večtedensko vsakodnevno nanašanje zdravila. Hkrati je treba upoštevati omejitve: bolečino pri konvencionalni PDT, potrebo po tehnični opremi, vremensko odvisnost daylight PDT, manjšo učinkovitost pri hiperkeratotičnih spremembah in potrebo po doslednem spremljanju (Sotiriou et al., 2025; Wang et al., 2026; Okhovat et al., 2022).

Uspešnost postopka je odvisna od ustrezne izbire pacienta, priprave lezije, doslednega upoštevanja protokola in jasnih navodil. Pacientu je treba potek zdravljenja, pričakovano bolečino in lokalni vnetni odziv pojasniti razumljivo, konkretno ter v skladu z njegovimi potrebami. Tako se lahko zmanjšata strah in negotovost, izboljša sodelovanje ter omogoči pravočasno prepoznavanje zapletov (Wang et al., 2026; British Association of Dermatologists, 2023).

Pri odločanju o PDT je treba upoštevati indikacijo, debelino in klinične značilnosti lezije, pričakovano toleranco pacienta ter možnost nadaljnjega spremljanja. PDT je najbolj uveljavljena pri aktiničnih keratozah in fotopoškodovanem kožnem polju, uporablja pa se tudi pri izbranih površinskih BCC in Bowenovi bolezni. Pri dodatnih indikacijah je potrebna previdnejša presoja zaradi razlik v protokolih in manj enotnih dokazov o učinkovitosti (Kandolf et al., 2024; Peris et al., 2023; Sharma et al., 2023; Wang et al., 2026).

Praktični algoritem odločanja

Pri pacientu z aktiničnimi keratozami je prva naloga klinična razvrstitev sprememb. Posamezne tanke, nehiperkeratotične lezije in difuzno fotopoškodovano polje so najprimernejši kandidati za PDT. Pri debelejših, hitro rastočih, bolečih, ulceriranih ali krvavečih spremembah je potrebna dodatna zdravniška presoja, pogosto biopsija, saj mora biti invazivni tumor izključen pred izbiro neinvazivnega zdravljenja (Kandolf et al., 2024; Sotiriou et al., 2025; Eisen et al., 2021).

Pri površinskem BCC in Bowenovi bolezni mora biti pacient seznanjen, da PDT ni univerzalna zamenjava za kirurško zdravljenje. Največjo vrednost ima pri izbranih nizkorizičnih lezijah, pri pacientih, za katere operacija ni najprimernejša možnost, ter v primerih, ko je dober kozmetični izid zelo pomemben. Odločitev mora biti dokumentirana skupaj z diagnozo, lokacijo, velikostjo lezije, uporabljenim protokolom in načrtom kontrolnega pregleda (Peris et al., 2023; Sharma et al., 2023; Wang et al., 2026).

V vsakodnevni praksi je smiselno uporabljati kratek algoritem: najprej diagnoza in ocena tveganja, nato priprava površine, izbira med konvencionalno in daylight PDT, izvedba z nadzorom bolečine, pisna navodila po posegu ter kontrola učinkovitosti. Če po zdravljenju lezija vztraja, se povečuje ali klinično spremeni, sta potrebni ponovna dermatološka ocena in praviloma histološka potrditev (Kandolf et al., 2024; Peris et al., 2023; Sharma et al., 2023; Wang et al., 2026). Praktični algoritem odločanja je prikazan v Tabeli 4.

Tabela 4: Praktični algoritem odločanja pri PDT

Korak	Ključna odločitev	Razmejitev nalog glede na organizacijo dela
1. Ocena lezije	Ali gre za tanko AK/polje, SCC in situ ali izbran nizkorizični BCC?	Dermatolog opredeli diagnozo in indikacijo. Medicinska sestra v ambulanti pred napotitvijo preveri dokumentacijo, razumevanje navodil in morebitne nejasnosti.
2. Priprava	Ali so prisotne luske, kraste ali hiperkeratoza?	Dermatolog presodi potrebo po pripravi lezije. Neposredno pripravo kože in izvedbene korake po lokalnem protokolu izvaja fizioterapevt.
3. Izbira protokola	Konvencionalna PDT ali daylight PDT?	Dermatolog določi protokol. Fizioterapevt organizira in izvede tehnični del postopka; medicinska sestra v ambulanti pacientu dodatno pojasni namen napotitve in potek obravnave.
4. Izvedba	Pravilni čas nanosa, inkubacija in osvetlitev oziroma izpostavitev dnevni svetlobi.	Fizioterapevt izvede nanos, inkubacijo, osvetlitev oziroma daylight izpostavitev ter spremlja bolečino, počutje in varnostne ukrepe.
5. Spremljanje	Ali se lezija celi pričakovano in ali je potreben ponovni poseg?	Fizioterapevt dokumentira izvedbo in poda neposredna navodila po postopku. Medicinska sestra ob kontrolah v ambulanti sodeluje pri oceni izida, prepoznavi zapletov in usmerjanju pacienta.

Opomba: Prirejeno po Kandolf et al., 2024, Peris et al., 2023, Sharma et al., 2023 in Wang et al., 2026.

Zdravstvenovzgojna navodila za pacienta

Pacient mora pred odhodom domov razumeti, da je rdečina pričakovana, da zdravljenje ni končano v trenutku osvetlitve in da je po posegu ključno varovanje pred svetlobo. Razlaga naj bo konkretna: tretiranega predela naj ne drgne, naj ne odstranjuje krast, uporablja naj blage čistilne pripravke in po navodilu vlažilno oziroma negovalno kremo. Pacienta je treba vnaprej seznaniti, da se lahko na obravnavanem predelu po posegu pojavijo rdečina, luščenje in kraste. Pri daylight PDT je treba pacientu pojasniti razliko med zaščito pred ultravijoličnim sevanjem in prepustnostjo za vidno svetlobo, ki aktivira fotosenzibilizator. Pred začetkom postopka se na kožo nanese krema za zaščito pred soncem z zaščitnim faktorjem najmanj 30, ki ščiti pred ultravijoličnim sevanjem in hkrati omogoča prehod vidne svetlobe. Pacient ne sme samovoljno podaljševati izpostavljenosti dnevni svetlobi, saj daljša izpostavljenost ne izboljša nujno učinka zdravljenja, lahko pa okrepi lokalni vnetni odziv (Morton et al., 2015; Gracia-Cazaña et al., 2025).

Ob znakih okužbe, izraziti bolečini, hitro napredujoči oteklini, gnojnem izcedku, vročini, izrazitem poslabšanju ali če se zdravljena lezija po predvidenem času ne izboljša, mora pacient takoj kontaktirati ambulanto oz. zdravstveno osebje. Zdravstvenovzgojna navodila morajo vključevati tudi dolgoročno fotoprotekcijo, saj PDT zdravi obstoječe spremembe, ne odpravi pa osnovnega tveganja zaradi kronične UV-poškodbe kože.

Praktični poudarki za ustna in pisna navodila:

- 48 ur dosledne zaščite tretiranega predela pred intenzivno svetlobo po lokalnem protokolu;
- nežno umivanje brez drgnjenja;
- krast naj ne odstranjuje;
- uporaba vlažilnega pripravka po navodilu;
- takojšen kontakt ob znakih okužbe ali nenavadno hudi bolečini;
- dolgoročna fotoprotekcija z oblačili, pokrivalom in zaščitno kremo.

Praktična ustna in pisna navodila pacientu omogočijo, da po odpustu pravilno neguje kožo, pravočasno prepozna zaplete in razume, da dolgoročna fotoprotekcija ostaja ključna tudi po uspešno izvedeni PDT.

KONTROLNI SEZNAM ZA IZVEDBO PDT

Ker se izvedba PDT razlikuje glede na izbrani protokol, organizacijo dela in način dokumentiranja, je kontrolni seznam uporaben pripomoček za poenoteno preverjanje ključnih varnostnih korakov. Prilagoditi ga je treba razmejitvi nalog med dermatologom, fizioterapevtom in zdravstveno nego ter dogovorjenemu načinu dokumentiranja. Pomemben je zlasti tam, kjer se izvajata konvencionalna in daylight PDT, saj se postopka razlikujeta v času izpostavitve, zaščiti pred svetlobo in organizaciji odpusta (British Association of Dermatologists, 2023; Morton et al., 2015; Wang et al., 2026).

Za sledljivost postopka je smiselno, da zapis vključuje ključne podatke o indikaciji, lokaciji in obsegu obravnavanega področja, pripravi kože, uporabljenem fotosenzibilizatorju, času nanosa in inkubacije, načinu osvetlitve oziroma daylight izpostavitve, bolečini, lokalni reakciji, podanih navodilih in dogovorjeni kontroli (British Association of Dermatologists, 2023; Morton et al., 2015; Wang et al., 2026).

Tabela 6: Kontrolni seznam za izvedbo PDT

Pred postopkom	Med postopkom	Po postopku
Identiteta, diagnoza, lokacija in privolitev so preverjene.	Čas nanosa, inkubacija in osvetlitev se izvajajo po protokolu.	Fotosenzibilizator je odstranjen, predel očiščen in zaščiten.
Preverjene alergije, porfirija, fotodermatoze, nosečnost in zdravila.	Pacient ima zaščitene oči; osebje uporablja predpisano zaščito.	Ocenjena je bolečina in lokalna reakcija.
Koža je očiščena, luske/kraste pripravljene po navodilu.	Spremljajo se bolečina, pekoč občutek, slabost in tesnoba.	Pacient prejme ustna in pisna navodila.
Pacient razume razliko med konvencionalno PDT in daylight PDT.	Pri daylight PDT so preverjeni čas odhoda na dnevno svetlobo, vreme in trajanje izpostavitve.	Dogovorjena je kontrola in ukrepanje ob zapletih.

Opomba: Prirejeno po British Association of Dermatologists, 2023), Morton et al., 2015 in Wang et al., 2026.

ZAKLJUČEK

Fotodinamska terapija je učinkovita in varna metoda za zdravljenje določenih dermatoloških predrakavih in nizkorizičnih tumorskih sprememb. Najpomembnejše mesto ima pri zdravljenju aktiničnih keratoz in fotopoškodovanega kožnega polja, pomembna pa je tudi pri nekaterih primerih Bowenove bolezni in površinskega bazalnoceličnega karcinoma. PDT z dnevno svetlobo je za paciente praviloma manj boleča in organizacijsko prijaznejša, medtem ko konvencionalna PDT omogoča večji nadzor nad svetlobnimi parametri. Klinična odločitev mora zato vedno upoštevati indikacijo, značilnosti lezije, varnost pacienta, izvedljivost postopka in načrt spremljanja.

Na Dermatovenerološki kliniki Univerzitetnega kliničnega centra Ljubljana neposredno tehnično izvedbo PDT izvajajo fizioterapevti, medicinske sestre pa sodelujejo predvsem v ambulantni obravnavi pred napotitvijo in pri kontrolnih pregledih po zdravljenju. V tem okviru prispevajo k varnosti in kontinuiteti obravnave s pripravo pacienta na napotitev, preverjanjem razumevanja navodil, zdravstvenovzgojno podporo, prepoznavanjem morebitnih zapletov ob kontrolah ter usklajevanjem podatkov med pacientom, dermatologom in izvajalcem postopka. Za klinično prakso so zato pomembni jasni pisni protokoli, razmejitev odgovornosti med člani tima, sledljivo dokumentiranje in enotna navodila pacientu.

VPRAŠANJA ZA RAZMISLEK

1. Katere klinične značilnosti kožne spremembe bi vas opozorile, da je pred neinvazivnim zdravljenjem s PDT potrebna dodatna dermatološka presoja ali biopsija?
2. Kako bi pacientu razložili razliko med konvencionalno PDT in daylight PDT, da bi razumel pomen pravilnega sodelovanja pri postopku?
3. Katere informacije mora pacient prejeti pred napotitvijo na fotodinamsko terapijo in katere po izvedenem postopku?
4. Kateri znaki po PDT bi zahtevali takojšnji kontakt z ambulanto ali ponovni dermatološki pregled?

LITERATURA

1. Austin, E., Wang, J. Y., Ozog, D. M., Zeitouni, N., Lim, H. W., & Jagdeo, J. (2026). Photodynamic therapy: Overview and mechanism of action. *Journal of the American Academy of Dermatology, 94*(6), 1619–1632. https://doi.org/10.1016/j.jaad.2025.02.037
2. British Association of Dermatologists. (2023). Photodynamic therapy: *Patient* information leaflet.
3. Eisen, D. B., Asgari, M. M., Bennett, D. D., Connolly, S. M., Dellavalle, R. P., Freeman, E. E., et al. (2021). Guidelines of care for the management of actinic keratosis: Executive summary. *Journal of the American Academy of Dermatology, 85*, 945–955.
4. Gracia-Cazaña, T., Sánchez-Cano, A., Aporta, J., & Gilaberte, Y. (2025). Spectral transmittance analysis of different sunscreens used in daylight photodynamic therapy. *Photodermatology, Photoimmunology & Photomedicine, 41*(5), e70040. https://doi.org/10.1111/phpp.70040
5. Kandolf, L., Peris, K., Malvehy, J., Mosterd, K., Heppt, M. V., Fargnoli, M. C., et al. (2024). European consensus-based interdisciplinary guideline for diagnosis, treatment and prevention of actinic keratoses, epithelial UV-induced dysplasia and field cancerization. *Journal of the European Academy of Dermatology and Venereology, 38*, 1024–1047.
6. Kwiatkowski, S., Knap, B., Przystupski, D., et al. (2018). Photodynamic therapy—mechanisms, photosensitizers and combinations. *Biomedicine & Pharmacotherapy, 106*, 1098–1107.
7. Morton, C. A., Wulf, H. C., Szeimies, R. M., Gilaberte, Y., Basset-Seguin, N., Sotiriou, E., et al. (2015). Practical approach to the use of daylight photodynamic therapy with topical methyl aminolevulinate for actinic keratosis: A European consensus. *Journal of the European Academy of Dermatology and Venereology, 29*, 1718–1723.
8. Okhovat, J. P., Shumaker, P., & Lee, K. C. (2022). Comparison of the safety and efficacy of daylight photodynamic therapy and conventional photodynamic therapy for actinic keratoses: A systematic review demonstrating noninferiority. *Journal of the American Academy of Dermatology, 86*(6), 1444–1446.
9. Peris, K., Fargnoli, M. C., Kaufmann, R., et al. (2023). European consensus-based interdisciplinary guideline for diagnosis and treatment of basal cell carcinoma—update 2023. *European Journal of Cancer, 192*, 113254.

10. Sharma, A., Birnie, A. J., Bordea, C., et al. (2023). British Association of Dermatologists guidelines for the management of people with cutaneous squamous cell carcinoma in situ (Bowen disease) 2022. *British Journal of Dermatology, 188*, 186–194.
11. Sotiriou, E., Kiritsi, D., Chaitidis, N., Arabatzis, M., Lallas, A., & Vakirlis, E. (2025). Daylight photodynamic therapy for actinic keratosis and field cancerization: A narrative review. *Cancers, 17*(6), 1050.
12. Wang, J. Y., Zeitouni, N., Austin, E., Jagdeo, J., Lim, H. W., & Ozog, D. M. (2026). Photodynamic therapy: Clinical applications in dermatology. *Journal of the American Academy of Dermatology, 94*(6), 1635–1650. https://doi.org/10.1016/j.jaad.2024.12.050

NUJNA STANJA V DERMATOLOGIJI

asist. Hrvatin Stančič Bor, dr. med., specialist dermatovenerolog

Dermatovenerološka klinika, Univerzitetni klinični center Ljubljana
Medicinska fakulteta, Univerza v Ljubljani

UVOD

Dermatološka nujna stanja predstavljajo razmeroma majhen, vendar klinično pomemben del dermatovenerološke in splošne medicinske obravnave. Lahko izvirajo iz primarnih bolezni kože ali pa so kožne manifestacije sistemskih, infekcijskih, imunoloških, neoplastičnih ali z zdravili povzročenih stanj. Njihovo pravočasno prepoznavanje je pomembno, ker lahko nekatera stanja hitro napredujejo, povzročijo prizadetost sluznic in notranjih organov, porušijo zaščitno funkcijo kože ter pomembno povečajo tveganje za zaplete in smrtnost (Almazan et al., 2016; Bolognia et al., 2018; Nguyen & Freedman, 2002).

Klinična obravnava pacienta z akutnim eksantemom zahteva sistematično oceno morfologije kožnih lezij, njihove razširjenosti, hitrosti napredovanja, prisotnosti bolečine, prizadetosti sluznic, splošnega stanja pacienta in morebitnih znakov sistemske prizadetosti. Posebno pozornost je treba nameniti opozorilnim znakom, kot so povišana telesna temperatura, boleča koža, purpura, pustule, vezikule ali bule, erozije, hitro širjenje eksantema, dehidracija, motnje termoregulacije ter laboratorijski kazalniki vnetja ali okvare organov (Almazan et al., 2016; Coltart & Fityan, 2021; Nguyen & Freedman, 2002).

Pri obsežnih ali hitro napredujočih kožnih spremembah je treba kožo obravnavati kot organ s pomembno zaščitno, termoregulacijsko in homeostatsko funkcijo. Izguba ali huda okvara kožne pregrade lahko vodi v izgubo tekočin in toplote, elektrolitske motnje, sekundarne okužbe, bolečino in hemodinamsko nestabilnost. Zato začetna obravnava poleg dermatološkega pregleda vključuje oceno vitalnih funkcij, hidracije, bolečine, obsega prizadete telesne površine, prizadetosti sluznic, izpostavljenosti zdravilom in morebitnih pridruženih bolezni (Almazan et al., 2016; Coltart & Fityan, 2021; Mistry et al., 2015).

Ključni poudarki: opozorilni znaki

- hitro širjenje eksantema ali nenadno poslabšanje kožnih lezij;
- bolečina kože, purpura, pustule, vezikule, bule ali erozije;
- prizadetost sluznic;
- febrilno stanje ali hemodinamska nestabilnost;
- laboratorijski kazalniki sistemskega vnetja ali okvare organov.

MAKULOPAPULOZNI EKSANTEMI

Makulopapulozni oziroma morbiliformni eksantemi so pogosta morfološka oblika kožnih lezij in zato vključujejo širok spekter diferencialnih diagnoz Makulopapulozni eksantemi so, kot pove že njihovo ime, sestavljeni iz makul in papul. Makule predstavljajo spremembe v ravnini kože, medtem ko so segajo nad raven kože.. (Bolognia et al., 2018; Nguyen & Freedman, 2002). Morbiliformni eksantemi se najpogosteje pojavljajo pri virusnih okužbah (zlasti pri otrocih), redkeje pri bakterijskih okužbah, pri odraslih pa so najpogosteje posledica reakcij na zdravila.

Pri začetni klinični oceni makulopapuloznega eksantema je treba razlikovati med nezapletenim eksantemom in zgodnjimi znaki hude kožne neželene reakcije na zdravilo oziroma SCAR (angl. *severe cutaneous adverse reaction*) npr. DRESS ali SJS/TEN. Na resnejše stanje opozarjajo bolečina kože, povišana telesna temperatura, edem obraza, purpura, vezikule, bule, erozije, prizadetost sluznic, limfadenopatija ter laboratorijski znaki sistemskega vnetja ali organsko-specifične prizadetosti (Awad et al., 2023; Bolognia et al., 2018; Coltart & Fityan, 2021; Husain et al., 2013).

Ključni poudarki: makulopapulozni eksantem

- vedno preverimo časovno povezavo z novo uvedenimi zdravili ali predhodno/aktivno okužbo;
- opredelimo prisotnost pruritusa, bolečine kože in povišane telesne temperature;
- aktivno iščemo edem obraza, purpuro, vezikule, pustule, bule in prizadetost sluznic;
- pri sumu na SCAR je potrebna takojšnja nadaljnja klinična ocena.

ERITRODERMIJA

Eritrodermija označuje difuzen eritem, ki prizadene večino kožne površine, praviloma več kot 80–90 % kože, najpogosteje kot posledica poslabšanja kronične vnetne dermatoze. Gre za potencialno življenjsko ogrožajoče stanje, ki lahko vodi v sekundarne okužbe, dehidracijo, elektrolitsko neravnovesje, motnje termoregulacije in srčno-žilno dekompenzacijo. Klinična slika se lahko razvija postopoma ali nastopi nenadno. Med pogostejše vzroke sodijo poslabšanja že obstoječih dermatoz, predvsem psoriaze in atopijskega dermatitisa, reakcije na zdravila ter kožni limfomi; v posameznih primerih vzrok ostane neopredeljen (Almazan et al., 2016; Bolognia et al., 2018; Nguyen & Freedman, 2002).

Pri eritrodermiji je koža funkcionalno prizadeta kot organ, zato mora klinična obravnava poleg etiološke opredelitve vključevati tudi oceno tveganja za sistemske zaplete. Potrebno je spremljanje telesne temperature, vnosa in izločanja tekočin, elektrolitov, znakov okužbe, prehranskega stanja ter srčno-žilne obremenitve, zlasti pri starejših pacientih in pacientih s pridruženimi boleznimi (Albalawi et al., 2024; Coltart & Fityan, 2021; Mistry et al., 2015).

Zdravljenje je usmerjeno v vzrok eritrodermije in preprečevanje zapletov. Podporna obravnava vključuje vzdrževanje kožne pregrade, uporabo emolientov, preprečevanje mehanskih poškodb kože, spremljanje znakov morebitne sekundarne okužbe ter pravočasno ukrepanje ob poslabšanju splošnega stanja. Pri nejasni etiologiji so za opredelitev vzroka potrebne laboratorijske preiskave, natančen pregled uvedenih zdravil in biopsija kože (Albalawi et al., 2024; Mistry et al., 2015; Ruenger & Merola, 2025).

Ključni poudarki: eritrodermija

- ocenimo obseg prizadete kožne površine in splošno stanje pacienta;
- spremljamo hidracijo, telesno temperaturo, elektrolite in znake okužbe;
- temeljita anamneza nedavno uvedenih zdravil in znane kronične dermatoze;
- pri nejasni etiologiji je lahko potrebna biopsija kože.

AKUTNA FEBRILNA NEVTROFILNA DERMATOZA (SWEETOV SINDROM)

Sweetov sindrom je vnetna bolezen, za katero je značilna nevtrofilna infiltracija kože. Klinično se kaže z bolečimi, edematoznimi in eritematoznimi papulami, plaki ali nodusi, pogosto ob sistemskih znakih, kot so vročina, utrujenost, artralgije in mialgije. Lahko je povezan z

malignimi boleznimi, okužbami, vnetnimi boleznimi ali izpostavljenostjo zdravilom (Cohen, 2007; Dabade & Davis, 2011; Sweet, 1964).

Kožne spremembe so pogosto asimetrično razporejene, zaradi edema v dermisu pa lahko dobijo vezikulozen ali bulozen videz. Laboratorijski izvidi pogosto pokažejo nevtrofilno levkocitozo in povišane vnetne parametre. Zaradi raznolike klinične slike je bolezen lahko napačno prepoznana kot okužba,vaskulitis,reakcija na zdravilo,druge vnetne ali nefrofilne dermatoze (Cohen, 2007; Voelter-Mahlknecht et al., 2005).

Diagnoza Sweetovega sindroma temelji na povezavi klinične slike, laboratorijskih izvidov in histopatološkega izvida, pri katerem je značilen gost nevtrofilni infiltrat v dermisu brez dokazov primarne okužbe. Pomembno je iskanje morebitnih sprožilcev, kot so okužbe, zdravila, vnetne bolezni in maligna obolenja, saj ima lahko Sweetov sindrom tudi paraneoplastično etiologijo znak (Cohen, 2007; Dabade & Davis, 2011).

SINDROM DRESS

Sindrom DRESS (angl. *drug reaction with eosinophilia and systemic symptoms*) je potencialno življenjsko ogrožajoča huda kožna neželena reakcija na zdravilo oziroma SCAR, za katero so značilne kožne lezije, hematološke nepravilnosti in organsko-specifična prizadetost. Smrtnost znaša približno do 10 % (Awad et al., 2023; Husain et al., 2013).

Sindrom DRESS se običajno pojavi 2–6 tednov po uvedbi zdravila, redkeje kasneje, ob ponovni izpostavitvi pa lahko nastopi hitreje in v težji obliki. Ključna je natančna anamneza uvedenih zdravil. Najpogostejši simptomi in znaki so vročina, pruritus ter razširjen makulopapulozen eksantem, ki se običajno začne na obrazu, zgornjem delu trupa in zgornjih okončinah ter se nato razširi. Eksantem lahko postane infiltriran, edematozen ali preide v eritrodermijo. Prisotne so lahko tudi vezikule, pustule, bule, purpura in prizadetost sluznic (Awad et al., 2023; Husain et al., 2013).

Laboratorijski izvidi pogosto pokažejo levkocitozo, eozinofilijo in atipično limfocitozo. Zaradi raznolike klinične slike je za pravočasno diagnozo potreben visok klinični sum, predvsem pri febrilnem pacientu z makulopapuloznim eksantemom in eozinofilijo. Pomemben diferencialno diagnostični znak je tudi izrazit edem obraza, ki je prisoten pri približno četrtini pacientov (Awad et al., 2023; Husain et al., 2013).

Pri sumu na sindrom DRESS je treba takoj pregledati vsa zdravila, uvedena v zadnjih tednih, in prekiniti zdravilo, ki bi lahko bilo sprožilec. Diagnozo lahko podprejo diagnostična merila

RegiSCAR, ki vključujejo vročino, razširjenost eksantema, hematološke nepravilnosti, organsko-specifično prizadetost, limfadenopatijo, potek bolezni in izključevanje drugih možnih vzrokov (Husain et al., 2013; Kardaun et al., 2007; Kim & Koh, 2014).

Ker se organsko-specifična prizadetost lahko razvija postopno, obravnava vključuje ponavljajoče spremljanje laboratorijskih kazalnikov, zlasti krvne slike z diferencialno krvno sliko, jetrnih encimov, ledvične funkcije in vnetnih parametrov. Potrebno je tudi klinično spremljanje poteka bolezni, vitalnih funkcij, kožnih in mukoznih lezij ter novih simptomov, saj je pri sindromu DRESS možen dolgotrajen potek z zapleti ali ponovitvami ob prehitrem zmanjševanju zdravljenja oziroma ponovni izpostavitvi sprožilnemu zdravilu (Awad et al., 2023; Husain et al., 2013; Kim & Koh, 2014).

Ključni poudarki: sindrom DRESS

- latenca po uvedbi zdravila je pogosto 2–6 tednov;
- značilni so makulopapulozen eksantem +/- edem obraza, febrilno stanje, eozinofilija in organsko-specifična prizadetost;
- pomembna je takojšnja prekinitev možnega sprožilnega zdravila;
- potrebno je ponavljajoče spremljanje krvne slike, jetrnih encimov in ledvične funkcije.

AKUTNE GENERALIZIRANE PUSTULOZNE ERUPCIJE - AKUTNA GENERALIZIRANA EKSANTEMATOZNA PUSTULOZA IN GENERALIZIRANA PUSTULOZNA LUSKAVICA

Akutne generalizirane pustulozne erupcije predstavljajo heterogeno skupino redkih, vendar klinično pomembnih dermatoz z različnimi patogenetskimi mehanizmi, za katere je značilen nenaden pojav številnih sterilnih pustul.

Med najpomembnejšimi predstavniki sta akutna generalizirana eksantematozna pustuloza (AGEP), ki je najpogosteje posledica zdravil, in generalizirana pustulozna luskavica (GPP), ki predstavlja posebno obliko luskavice. Povezujemo ju predvsem zaradi podobne klinične slike in potrebe po hitrem razlikovanju, saj lahko obe bolezni povzročita obsežno kožno prizadetost in sistemske znake. Za pravilno diagnozo je pomembna natančna anamneza, predvsem podatki o predhodnih zdravilih, okužbah, luskavici, družinski anamnezi luskavice ter poteka bolezni.

AGEP je akutna, večinoma z zdravili povzročena nevtrofilna dermatoza, za katero je značilen hiter razvoj številnih drobnih, nefolikularnih, sterilnih pustul, pogosto na eritematozni podlagi.

Najpogostejši povzročitelji so antibiotiki, predvsem betalaktamski antibiotiki, pa tudi druga zdravila, kot so antimalariki. Bolezen se običajno pojavi akutno, pogosto v nekaj dneh po uvedbi zdravila, spremljata pa jo lahko vročina in levkocitoza z nevtrofilijo. Spremembe se pogosto začnejo na intertriginoznih predelih, se hitro generalizirajo in nato postopoma izzvenijo v tednu ali dveh po ukinitvi vzročnega zdravila (Parisi et al., 2023).

Generalizirana pustulozna luskavica je redka in huda oblika pustulozne luskavice. Zanjo so značilni izbruhi razširjenih sterilnih pustul na eritematozni podlagi, kot prikazujeta fotografiji 1 in 2. Povezujejo jo s številnimi sprožilnimi dejavniki, na primer z okužbami, nosečnostjo, nenadno ukinitvijo sistemskih kortikosteroidov ali drugimi zdravili. Klinično se lahko kaže z vročino, mrzlico, splošnim slabim počutjem in laboratorijskimi znaki sistemskega vnetja, kot so povišani vnetni parametri in levkocitoza (Rivera-Díaz et al., 2023).



Slika 1: Generalizirana pustulozna luskavica (Hrvatin Stančič Bor, 2026)



Slika 2: Številne pustule na eritematozni podlagi pri generalizirani pustulozni luskavici (Hrvatin Stančič Bor, 2026)

Razlikovanje med AGEP in GPP je lahko zahtevno, saj se histološke in klinične značilnosti pogosto prekrivajo. Za AGEP so bolj značilni nenaden začetek po uvedbi zdravila, kratka anamneza bolezni in hitro izboljšanje po ukinitvi zdravila. Generalizirana pustulozna luskavica pa pogosteje poteka v ponavljajočih se zagonih ter je lahko povezana z osebno ali družinsko anamnezo luskavice (Parisi et al., 2023; Rivera-Díaz et al., 2023).

Za pravilno diagnozo je potrebna integracija temeljite anamneze, klinične slike, laboratorijskih izvidov in histopatoloških značilnosti (Parisi et al., 2023; Rivera-Díaz et al., 2023).

STEVENS-JOHNSONOV SINDROM IN TOKSIČNA EPIDERMALNA NEKROLIZA

Stevens-Johnsonov sindrom (SJS) in toksična epidermalna nekroliza (TEN) sta redki, akutni in potencialno življenjsko ogrožajoči mukokutani reakciji oziroma obliki SCAR, za kateri sta značilni epidermalna nekroliza in odstop epidermisa ter prizadetost sluznic. Najpogosteje nastaneta kot zaplet zdravljenja z zdravili, redkeje v povezavi z okužbami (AlFada et al., 2025; Bolognia et al., 2018; Chang et al., 2022).

SJS in TEN sodita v spekter iste bolezni, ki jo opredeljujemo glede na obseg odstopa epidermisa: pri prizadetosti do 10 % telesne površine govorimo o SJS, pri več kot 30 % o TEN, med 10 in 30 % pa o prekrivanju SJS/TEN (AlFada et al., 2025; Chang et al., 2022).

Najpogostejši sprožilci so zdravila, uvedena 1–3 tedne pred pojavom simptomov in znakov, predvsem antikonvulzivi, alopurinol, sulfonamidi, antibiotiki in nesteroidni antirevmatiki (Bolognia et al., 2018; Chang et al., 2022).

Začetek bolezni pogosto spremljajo nespecifični prodromalni simptomi in znaki, kot so vročina, slabo počutje, kašelj, rinitis, konjunktivitis in mialgije. Nato se razvije boleč, pekoč makulozen ali tarčast eksantem, ki napreduje v bule, erozije in odstop epidermisa. Pogosto so prizadete tudi sluznice ust, oči, genitalij, prebavil in zgornjih dihal (Bolognia et al., 2018; Chang et al., 2022).

Prognozo pri TEN ocenjujemo s točkovnikom SCORTEN (*Score of Toxic Epidermal Necrolysis*), ki je namenjen oceni resnosti bolezni in napovedi izida. Vključuje več kliničnih in laboratorijskih dejavnikov, med njimi starost, obseg odstopa epidermisa, srčno frekvenco, prisotnost malignoma ter izbrane laboratorijske vrednosti (AlFada et al., 2025; Chang et al., 2022).

Zdravljenje temelji na takojšnji ukinitvi vzročnega zdravila, oceni resnosti bolezni, podporni terapiji, lokalni obravnavi kožnih in mukoznih lezij ter preprečevanju okužb. Pri obsežni prizadetosti kože je priporočljivo zdravljenje na oddelku za opekline ali v enoti z ustreznimi izkušnjami; odločitev o sistemskem zdravljenju pa je odvisna od klinične presoje, obsega prizadetosti terpridruženih bolezni (AlFada et al., 2025; Chang et al., 2022).

Pri SJS/TEN je potrebna zgodnja ocena prizadetosti sluznic, predvsem ustne, očesne, genitalne in sluznice dihal, saj lahko zapleti povzročijo pomembno kratkoročno in dolgoročno obolevnost. Očesna prizadetost zahteva zgodnjo oftalmološko obravnavo, ker lahko akutno vnetje očesne površine vodi v brazgotinjenje, kronično suho oko, okvaro roženice in izgubo vida (Chang et al., 2022; Metcalfe et al., 2021; Sawires et al., 2025).

Podporna obravnava pri SJS/TEN vključuje nežno ravnanje s kožo, preprečevanje dodatnega odstopa epidermisa, aseptično lokalno obravnavo erozij, nadzor bolečine, prehranska podpora, spremljanje vnosa tekočin, znakov sekundarne okužbe in telesne temperature ter dokumentiranje napredovanja kožnih in mukoznih lezij. Zaradi možne hitre klinične destabilizacije je potrebna multidisciplinarna obravnava, ki lahko vključuje dermatologa,

internista oziroma intenzivista, oftalmologa, specialista za zdravljenje opeklin in druge strokovnjake glede na klinično stanje pacienta (AlFada et al., 2025; Chang et al., 2022; Metcalfe et al., 2021).

Ključni poudarki: SJS/TEN

- boleča koža, mukozne lezije in odstop epidermisa zahtevajo takojšnjo obravnavo;
- ocenimo obseg prizadete telesne površine in prizadetost sluznic;
- zgodnja oftalmološka ocena je pomembna pri očesni prizadetosti;
- potrebna je multidisciplinarna obravnava in skrbno spremljanje zapletov.
- Podporno zdravljenje igra temeljno vlogo pri obravnavi pacientov in pomembno vpliva na preživetje

KUTANI VASKULITIS

Vaskulitis označuje vnetje krvnih žil zaradi infiltracije vnetnih celic v žilno steno, kar vodi v poškodbo žile, ekstravazacijo krvi in lahko tudi v moteno prekrvavitev tkiva. Gre za potencialno resno stanje, pri katerem je zgodnje prepoznavanje klinično pomembno. Vaskulitise običajno razvrščamo glede na velikost prizadetih žil; pri kutanem vaskulitisu so najpogosteje prizadete male in/ali srednje velike žile v dermisu in/ali hipodermisu (Bolognia et al., 2018; Frumholtz et al., 2021).

Kožne lezije pri vaskulitisu imajo širok spekter kliničnih manifestacij, pri čemer je klinična slika odvisna predvsem od lokacije in velikosti prizadetih žil. Prizadetost majhnih žil se najpogosteje kaže z urtikarielnimi lezijami, petehijami, purpuro ali značilno palpabilno purpuro, prizadetost večjih žil v globokem dermisu ali hipodermisu pa lahko povzroči razjede, nekrozo, noduse ali livedo reticularis. Med pogostejše vzroke sodijo okužbe, zdravila, sistemske bolezni veziva oziroma sistemske avtoimunske bolezni in maligna obolenja (Frumholtz et al., 2021).

Pomembni so podatki o nedavni uporabi zdravil, okužbi ali pridruženih avtoimunskih boleznih (Frumholtz et al., 2021).

Za dokončno opredelitev diagnoze je ključna biopsija prizadetega tkiva. Direktna imunofluorescenca je pomembna predvsem pri dokazovanju imunskih kompleksov, na primer depozitov IgA pri IgA-vaskulitisu oziroma Henoch-Schönleinovi purpuri (Frumholtz et al., 2021).

Pri kutanem vaskulitisu je treba oceniti, ali gre za kožno omejeno bolezen ali za manifestacijo sistemskega vaskulitisa. Zato je treba pridobiti podatke o vročini, utrujenost, hujšanju, artralgijah, mialgijah, bolečinah v trebuhu, hematuriji, meleni, sveži krvi na blatu, temen ali krvav urin, zmanjšano uriniranje, dispneji, nevroloških simptomih, nedavni okužbi in uvedbi novih zdravil. Osnovna laboratorijska ocena pogosto vključuje krvno sliko, ledvično funkcijo, jetrne teste, urin skupaj s sedimentom in vnetne parametre, nadaljnje preiskave pa se usmerijo glede na klinični sum (Frumholtz et al., 2021; Micheletti, 2022).

Biopsija je najbolj povedna, kadar je odvzeta iz sveže lezije, direktna imunofluorescenca pa lahko pomaga opredeliti vrsto imunskih depozitov in s tem razlikovati med posameznimi oblikami vaskulitisa. Pri palpabilni purpuri na spodnjih okončinah je treba oceniti možnost ledvične ali gastrointestinalne prizadetosti, zlasti kadar so prisotni sistemski simptomi ali odstopanja v izvidu urina (Frumholtz et al., 2021; Micheletti, 2022; Poornimambaa et al., 2017).

Ključni poudarki: kutani vaskulitis

- palpabilna purpura je značilen klinični znak prizadetosti malih žil;
- vedno ocenimo možnost sistemskega vaskulitisa;
- pomembni so podatki o okužbah, zdravilih in sistemskih avtoimunskih boleznih;
- biopsija sveže lezije in direktna imunofluorescenca lahko pomembno prispevata k diagnozi.

ZAKLJUČEK

Dermatološka nujna stanja zahtevajo visoko stopnjo klinične pozornosti, saj so lahko akutne kožne in mukozne lezije prvi znak sistemske bolezni ali hitro napredujoče, potencialno življenjsko ogrožajoče reakcije. Pri pacientu z generaliziranim ali hitro napredujočim eksantemom, bolečo kožo, prizadetostjo sluznic, vezikulami, pustulami, bulami ali erozivnimi spremembami, purpuro, febrilnim stanjem, hemodinamsko nestabilnostjo ali laboratorijskimi kazalniki organsko-specifične prizadetosti je potrebna takojšnja klinična ocena, usmerjena diferencialna diagnostika in pravočasna odločitev o nadaljnji obravnavi oziroma zdravljenju (Almazan et al., 2016; Bolognia et al., 2018; Coltart & Fityan, 2021; Nguyen & Freedman, 2002).

Učinkovita obravnava temelji na zgodnjem prepoznavanju opozorilnih kliničnih znakov, natančni anamnezi z oceno izpostavljenosti zdravilom in okužbam, opredelitvi morfologije, razširjenosti in dinamike kožnih sprememb, presoji o prizadetosti sluznic ter oceni morebitne

sistemske oziroma organsko-specifične prizadetosti. Pravočasna ukinitev sprožilnega zdravila, uvedba podpornega in po potrebi etiološko usmerjenega zdravljenja, multidisciplinarno sodelovanje, kontinuirano spremljanje kliničnega poteka in dosledno dokumentiranje sprememb so ključni za zmanjšanje tveganja zapletov, izboljšanje varnosti pacienta in ugodnejši izid zdravljenja (AlFada et al., 2025; Chang et al., 2022; Frumholtz et al., 2021; Metcalfe et al., 2021; Mistry et al., 2015).

VPRAŠANJA ZA RAZMISLEK

1. Katere morfološke značilnosti kožnih in mukoznihlezij bi vas opozorile na možnost življenjsko ogrožajočega dermatološkega stanja?
2. Zakaj je pri pacientu z obsežno prizadetostjo kožne površine pomembno redno spremljanje vitalnih funkcij, hidracije in znakov okužbe?
3. Kateri anamnestični, klinični in laboratorijski podatki so ključni za pravočasno prepoznavanje nujnega dermatološkega stanja?

LITERATURA

1. Albalawi, H. H., Altemani, A. T., Alhweiti, A. S., Alatawi, M. H., Albalawi, A. A., Alharthi, F. S., Alatawi, S. S., Alghamdi, M. A., Alamrani, B. A., & Algrani, M. S. (2024). Diagnosis and management of erythroderma: A systematic review. *International Journal of Medicine in Developing Countries, 8*(1), 387–395. https://doi.org/10.24911/IJMDC.51-1700391422
2. AlFada, M., Alotaibi, H., Alsharif, S., Alani, A. H., Andrade-Miranda, A., Montesinos Guevara, C., Chen, Y., Lei, R., Acosta-Reyes, J., Velásquez-Salazar, P., El-Malky, A., & Amer, Y. S. (2025). Systematic review, methodological appraisal, and recommendation mapping of clinical practice guidelines for managing patients with Stevens-Johnson syndrome and toxic epidermal necrolysis. *Journal of Dermatological Treatment, 36*(1), 2467751. https://doi.org/10.1080/09546634.2025.2467751
3. Almazan, T., Cotliar, J., & Jung, J. Y. (2016). Dermatologic emergencies. In Y. Fong, A. McFadden, C. R. Scoggins, & J. F. E. Leal (Eds.), *Surgical emergencies in the cancer patient* (pp. 303–321). Springer. https://doi.org/10.1007/978-3-319-44025-5_22
4. Awad, A., Goh, M. S., & Trubiano, J. A. (2023). Drug reaction with eosinophilia and systemic symptoms: A systematic review. *The Journal of Allergy and Clinical Immunology: In Practice, 11*(6), 1856–1868. https://doi.org/10.1016/j.jaip.2023.02.035
5. Bolognia, J. L., Schaffer, J. V., & Cerroni, L. (2018). *Dermatology* (4th ed.). Elsevier.
6. Chang, H.-C., Wang, T.-J., Lin, M.-H., & Chen, T.-J. (2022). A review of the systemic treatment of Stevens–Johnson syndrome and toxic epidermal necrolysis. *Biomedicines, 10*(9), 2105. https://doi.org/10.3390/biomedicines10092105
7. Cohen, P. R. (2007). Sweet's syndrome—A comprehensive review of an acute febrile neutrophilic dermatosis. *Orphanet Journal of Rare Diseases, 2*, 34. https://doi.org/10.1186/1750-1172-2-34
8. Coltart, G., & Fityan, A. (2021). Acute dermatological emergencies. *Medicine, 49*(3), 173–178. https://doi.org/10.1016/j.mpmed.2020.12.008

9. Dabade, T. S., & Davis, M. D. P. (2011). Diagnosis and treatment of the neutrophilic dermatoses (pyoderma gangrenosum, Sweet's syndrome). *Dermatologic Therapy, 24*(2), 273–284.
10. Frumholtz, L., Laurent-Roussel, S., Lipsker, D., & Terrier, B. (2021). Cutaneous vasculitis: Review on diagnosis and clinicopathologic correlations. *Clinical Reviews in Allergy & Immunology, 61*(2), 181–193. https://doi.org/10.1007/s12016-020-08788-4
11. Hrvatin Stančič, B. (2026). Osebni arhiv fotografij.
12. Husain, Z., Reddy, B. Y., & Schwartz, R. A. (2013). DRESS syndrome: Part I. Clinical perspectives. *Journal of the American Academy of Dermatology, 68*(5), 693.e1–693.e14. https://doi.org/10.1016/j.jaad.2013.01.033
13. Kardaun, S. H., Sidoroff, A., Valeyrie-Allanore, L., Halevy, S., Davidovici, B. B., Mockenhaupt, M., & Roujeau, J.-C. (2007). Variability in the clinical pattern of cutaneous side-effects of drugs with systemic symptoms: Does a DRESS syndrome really exist? *British Journal of Dermatology, 156*(3), 609–611. https://doi.org/10.1111/j.1365-2133.2006.07704.x
14. Kim, D.-H., & Koh, Y.-I. (2014). Comparison of diagnostic criteria and determination of prognostic factors for drug reaction with eosinophilia and systemic symptoms syndrome. *Allergy, Asthma & Immunology Research, 6*(3), 216–221. https://doi.org/10.4168/aair.2014.6.3.216
15. Metcalfe, D., Iqbal, O., Chodosh, J., Bouchard, C. S., & Saeed, H. N. (2021). Acute and chronic management of ocular disease in Stevens Johnson syndrome/toxic epidermal necrolysis in the USA. *Frontiers in Medicine, 8*, 662897. https://doi.org/10.3389/fmed.2021.662897
16. Micheletti, R. G. (2022). Cutaneous small vessel vasculitis: A practical guide to diagnosis and management. *American Journal of Clinical Dermatology, 24*(1), 89–95. https://doi.org/10.1007/s40257-022-00736-6
17. Mistry, N., Gupta, A., Alavi, A., & Sibbald, R. G. (2015). A review of the diagnosis and management of erythroderma (generalized red skin). *Advances in Skin & Wound Care, 28*(5), 228–236. https://doi.org/10.1097/01.ASW.0000463573.40637.73
18. Nguyen, T., & Freedman, J. (2002). Dermatologic emergencies: Diagnosing and managing life-threatening rashes. *Emergency Medicine Practice, 4*(9).
19. Parisi, R., Shah, H., Navarini, A. A., Muehleisen, B., Ziv, M., Shear, N. H., & Dodiuk-Gad, R. P. (2023). Acute generalized exanthematous pustulosis: Clinical features, differential diagnosis, and management. *American Journal of Clinical Dermatology, 24*(4), 557–575. https://doi.org/10.1007/s40257-023-00779-3
20. Poornimambaa, M., Asokan, N., & Augustine, J. (2017). Utility of direct immunofluorescence in the diagnosis of small vessel vasculitis of the skin: A cross-sectional study. *Indian Dermatology Online Journal, 8*(6), 515–517. https://doi.org/10.4103/idoj.IDOJ_298_16
21. Rivera-Díaz, R., Daudén, E., Carrascosa, J. M., de la Cueva, P., & Puig, L. (2023). Generalized pustular psoriasis: A review on clinical characteristics, diagnosis, and treatment. *Dermatology and Therapy, 13*(3), 673–688. https://doi.org/10.1007/s13555-022-00881-0
22. Ruenger, T. M., & Merola, J. F. (2025). Erythroderma. In *MSD Manual Professional Edition*. MSD Manuals.
23. Sawires, K., Tao, B. K., Nithianandan, H., Menant-Tay, L., O'Connor, M., Yan, P., & Arjmand, P. (2025). Stevens–Johnson syndrome and toxic epidermal necrolysis: A systematic review of ophthalmic management and treatment. *Vision, 9*(3), 78. https://doi.org/10.3390/vision9030078
24. Sweet, R. D. (1964). An acute febrile neutrophilic dermatosis. *British Journal of Dermatology, 76*(8–9), 349–356. https://doi.org/10.1111/j.1365-2133.1964.tb14541.x
25. Voelter-Mahlknecht, S., Bauer, J., Metzler, G., Fierlbeck, G., & Rassner, G. (2005). Bullous variant of Sweet's syndrome. *International Journal of Dermatology, 44*(11), 946–947. https://doi.org/10.1111/j.1365-4632.2004.02287.x

POVEZAVA MED ATOPIJSKIM DERMATITISOM IN ALERGIJO NA HRANO

Špela Goljuf, mag. inž. preh.

Služba bolniške prehrane in dietoterapije, Univerzitetni klinični center Ljubljana

UVOD

Povezava med atopijskim dermatitisom (AD) in alergijo na hrano je eno najpogosteje napačno razumljenih področij pri obravnavi pacientov z AD, zlasti v zgodnjem otroštvu (Suh, 2010). Ker se bolezen pogosto pojavi v obdobju uvajanja novih živil, starši nemalokrat domnevajo, da so določena živila neposreden vzrok za nastanek ali poslabšanje kožnih sprememb. Takšna prepričanja lahko vodijo v neupravičene prehranske omejitve, ki niso podprte z dokazi ter lahko negativno vplivajo na rast, razvoj in kakovost življenja pacientov (Singh et al., 2022). Razumevanje dejanske vloge alergije na hrano pri AD je zato ključno za ustrezno svetovanje in podporo pacientom ter njihovim družinskim članom.

ČASOVNO PREKRIVANJE AD Z UVAJANJEM GOSTE HRANE PRI DOJENČKIH

Atopijski dermatitis se pogosto začne v zgodnjem otroštvu, v času, ko se v prehrano postopno uvaja širši nabor živil. Potek bolezni je značilno nihajoč, z obdobji spontanih poslabšanj in izboljšanj, ki niso nujno povezani z alergijo na hrano. Poslabšanje kožnih sprememb se lahko časovno ujame z zaužitjem določenega živila, kar ustvari lažen vtis vzročne povezave med zaužitjem hrane in poslabšanjem AD (Singh et al., 2022).

Na potek bolezni pomembno vplivajo tudi drugi sprožilni dejavniki, kot so okužbe, suha koža, mehanski dražljaji, spremembe temperature in vlažnosti zraka ter stres. Zaradi njihove številčnosti je prepoznavanje dejanskega vzroka poslabšanja pogosto oteženo, kar prispeva k napačni razlagi alergije na hrano kot glavnega sprožilca bolezni (Suh, 2010).

RAZLIKOVANJE MED SENZIBILIZACIJO IN ALERGIJO NA HRANO

Alergija na hrano je opredeljena kot preobčutljivostna reakcija na živilo, ki je posredovana z imunološkimi mehanizmi. Kadar je v nastanku reakcije poudarjena vloga protiteles IgE, govorimo o IgE-posredovani alergiji na hrano. Ta oblika alergije je klinično najpogosteje

prepoznana in se lahko kaže s takojšnjimi ali zgodnjimi simptomi po zaužitju živila, vključno s kožnimi, prebavnimi, dihalnimi ali sistemskimi znaki (Suh, 2010).

Senzibilizacija na hrano pomeni nastanek specifičnih protiteles IgE proti posameznemu alergenu v živilu, vendar sama po sebi še ne pomeni alergije na hrano. Posameznik je lahko senzibiliziran na določeno živilo, ne da bi ob njegovi izpostavitvi razvil kakršnekoli klinične simptome (Eller et al., 2009). Senzibilizacija je torej nujen pogoj za razvoj IgE-posredovane alergije na hrano, vendar z njo ni sinonimna. Klinična reakcija ob zaužitju živila ostaja ključni kriterij za postavitev diagnoze alergije na hrano (Gupta et al., 2016).

Kožne reakcije po zaužitju določenih živil so pri AD razmeroma pogoste, vendar niso nujno posledica alergije na hrano. Nekatera živila, kot so kislo sadje ali začimbe, lahko delujejo kot nespecifični kožni dražljaji in pri posameznikih z občutljivo ali vneto kožo povzročijo lokalne izpuščaje ali prehodno poslabšanje AD. Takšne reakcije so pogosto napačno interpretirane kot alergijska reakcija na hrano, čeprav niso imunološko pogojene (Singh et al., 2022).

Pri pacientih z AD je senzibilizacija na živila pogostejša kot v splošni populaciji, kar dodatno otežuje razlago alergoloških testov. Poleg IgE-posredovane alergije na hrano so pri teh pacientih opisane tudi ne-IgE-posredovane in mešane oblike alergije. Tudi te lahko prispevajo k poslabšanju kožnih sprememb ali večji obolevnosti, kar dodatno zapleta razumevanje odnosa med AD in alergijo na hrano (Spergel et al., 2015).

VLOGA ATOPIJSKEGA DERMATITISA PRI SENZIBILIZACIJI NA ALERGENE IZ ŽIVIL

Senzibilizacija na alergene iz živil lahko poteka po različnih vstopnih poteh, vključno s prebavili, ustno votlino, kožo in redkeje dihali. V zadnjih letih se vse bolj uveljavlja spoznanje, da imata pri razvoju alergije na hrano ključno vlogo način in mesto prve izpostavljenosti alergenu. Zlasti pri otrocih z AD lahko zgodnja izpostavljenost alergenom prek kože spodbuja senzibilizacijo, zgodnja oralna izpostavljenost pa razvoj tolerance (Renz et al., 2018).

Okvara kožne bariere je temeljna značilnost patogeneze AD in pomembno prispeva k razvoju vnetja ter kliničnih simptomov bolezni. Zaradi okvarjene in vnete epidermalne bariere lahko okoljski alergeni, vključno z alergeni iz živil, lažje prodirajo skozi kožo in sprožijo proces senzibilizacije (Brough et al., 2020).

Čeprav je v preteklosti prevladovalo prepričanje, da senzibilizacija na alergene iz živil poteka predvsem prek prebavil, sodobni dokazi kažejo, da se pri pacientih z AD pogosto začne prek

kože. Posebej izrazita je ob vnetju in motenem delovanju epidermalne bariere, ki sta značilna za AD (Brough et al., 2015). Genetska nagnjenost, okvara kožne bariere in kronično vnetje tako skupaj ustvarjajo pogoje, ki povečujejo tveganje za razvoj senzibilizacije na alergene iz živil (Langan et al., 2020).

IZLOČITVENE DIETE IN SODOBNA PREHRANSKA PRIPOROČILA

Izločitvene diete se v klinični praksi pogosto uporabljajo zaradi domnevne povezave med AD in alergijo na hrano. Smernice za obravnavo AD, objavljene leta 2024, pa njihovo uporabo kot terapevtskega ukrepa odsvetujejo (Chu et al., 2024).

Takšno priporočilo temelji na ugotovitvah, da izključevanje živil, zlasti v zgodnjem otroštvu, ne prinaša klinično pomembnega izboljšanja poteka bolezni. Poleg tega neupravičeno izločanje različnih skupin živil povečuje tveganje za podhranjenost, lahko neugodno vpliva na otrokovo rast in razvoj ter poveča tveganje za razvoj IgE-posredovane alergije na hrano, hkrati pa predstavlja dodatno breme za paciente in njihove družine (Oykhman et al., 2022).

Za ustrezno obravnavo pacientov je ključno razumeti, da ima izločitvena dieta svoje mesto le pri klinično jasno potrjeni alergiji na hrano. Temelj zdravljenja alergije na hrano je izogibanje sprožilnemu živilu, vendar je tak pristop upravičen le pri dokazani alergiji (Suh, 2010).

Sodobna preventivna priporočila zato poudarjajo pomen zgodnjega uvajanja potencialno alergenih živil, kot so arašidi in jajca, tudi pri otrocih z AD. Njihovo zgodnje in redno uvajanje spodbuja razvoj imunološke tolerance ter zmanjšuje tveganje za razvoj alergije na hrano, zato je pomemben del sodobnega preventivnega pristopa (Trogen et al., 2022).

ZAKLJUČEK

Povezava med AD in alergijo na hrano je kompleksna in pogosto napačno razumljena. Atopijski dermatitis, zlasti zmerna do huda oblika v zgodnjem otroštvu, je pomemben dejavnik tveganja za razvoj alergije na hrano. Pri tem imajo ključno vlogo moteno delovanje epidermalne bariere in vnetni procesi, ki omogočajo vstop alergenov skozi kožo ter posledično senzibilizacijo. Klinična praksa in sodobne smernice poudarjajo pomen natančne diagnostike ter previdnosti pri prehranskih ukrepih, saj neupravičeno izločanje živil pogosto prinaša več tveganj kot koristi. Iz prehrane izključujemo le živila, za katera je jasno dokazano, da povzročajo znake takojšnje alergijske reakcije ali ponavljajoče se poslabšanje kožnih simptomov. Multidisciplinarni pristop k zdravljenju in obvladovanju AD omogoča varno in učinkovito obravnavo pacientov ter pomembno prispeva k izboljšanju kakovosti njihovega življenja.

VPRAŠANJA ZA RAZMISLEK

1. Zakaj je pri pacientih z atopijskim dermatitisom pomembno razlikovati med senzibilizacijo na hrano in klinično izraženo alergijo na hrano ter kakšne so lahko posledice napačne interpretacije alergoloških testov?
2. Na kakšen način okvara kožne bariere pri atopijskem dermatitisu prispeva k razvoju senzibilizacije na alergene iz živil in kakšen pomen ima pri tem zgodnja oralna izpostavljenost alergenom?
3. Zakaj sodobne klinične smernice ne priporočajo izločitvenih diet kot terapevtskega ukrepa pri zdravljenju atopijskega dermatitisa in v katerih primerih je izločitev posameznega živila kljub temu upravičena?

LITERATURA

1. Brough, H. A., Liu, A. H., Sicherer, S., Makinson, K., Douiri, A., Brown, S. J., Stephens, A. C., McLean, W. H. I., Turcanu, V., Wood, R. A., Jones, S. M., Burks, W., Dawson, P., Stablein, D., Sampson, H. A., & Lack, G. (2015). Atopic dermatitis increases the effect of exposure to peanut antigen in dust on peanut sensitization and likely peanut allergy. *Journal of Allergy and Clinical Immunology, 135*(1), 164–170.e4. https://doi.org/10.1016/j.jaci.2014.10.007
2. Brough, H. A., Nadeau, K. C., Sindher, S. B., Alkotob, S. S., Chan, S., Bahnson, H. T., Leung, D. Y. M., & Lack, G. (2020). Epicutaneous sensitization in the development of food allergy: What is the evidence and how can this be prevented? *Allergy, 75*(9), 2185–2205. https://doi.org/10.1111/all.14304
3. Chu, D. K., Schneider, L., Asiniwasis, R. N., Boguniewicz, M., De Benedetto, A., Ellison, K., Frazier, W. T., Greenhawt, M., Huynh, J., Kim, E., LeBovidge, J., Lind, M. L., Lio, P., Martin, S. A., O'Brien, M., Ong, P. Y., Silverberg, J. I., Spergel, J. M., Wang, J., … Abrams, E. M. (2024). Atopic dermatitis (eczema) guidelines: 2023 American Academy of Allergy, Asthma and Immunology/American College of Allergy, Asthma and Immunology Joint Task Force on Practice Parameters GRADE– and Institute of Medicine–based recommendations. *Annals of Allergy, Asthma & Immunology, 132*(3), 274–312. https://doi.org/10.1016/j.anai.2023.11.009
4. Eller, E., Kjaer, H. F., Høst, A., Andersen, K. E., & Bindslev-Jensen, C. (2009). Food allergy and food sensitization in early childhood: Results from the DARC cohort. *Allergy, 64*(7), 1023–1029. https://doi.org/10.1111/j.1398-9995.2009.01952.x
5. Gupta, R. S., Walkner, M. M., Greenhawt, M., Lau, C. H., Caruso, D., Wang, X., Pongracic, J. A., & Smith, B. (2016). Food allergy sensitization and presentation in siblings of food allergic children. *The Journal of Allergy and Clinical Immunology: In Practice, 4*(5), 956–962. https://doi.org/10.1016/j.jaip.2016.04.009
6. Langan, S. M., Irvine, A. D., & Weidinger, S. (2020). Atopic dermatitis. *The Lancet, 396*(10247), 345–360. https://doi.org/10.1016/S0140-6736(20)31286-1
7. Oykhman, P., Dookie, J., Al-Rammahy, H., De Benedetto, A., Asiniwasis, R. N., LeBovidge, J., Wang, J., Ong, P. Y., Lio, P., Gutierrez, A., Capozza, K., Martin, S. A., Frazier, W., Wheeler, K., Boguniewicz, M., Spergel, J. M., Greenhawt, M., Silverberg, J. I., Schneider, L., & Chu, D. K. (2022). Dietary elimination for the treatment of atopic dermatitis: A systematic review and meta-analysis. *The Journal of Allergy and Clinical Immunology: In Practice, 10*(10), 2657–2666.e8. https://doi.org/10.1016/j.jaip.2022.06.044

8. Renz, H., Allen, K. J., Sicherer, S. H., Sampson, H. A., Lack, G., Beyer, K., & Oettgen, H. C. (2018). Food allergy. *Nature Reviews Disease Primers, 4*, Article 17098. https://doi.org/10.1038/nrdp.2017.98
9. Singh, A. M., Anvari, S., Hauk, P., Lio, P., Nanda, A., Sidbury, R., & Schneider, L. (2022). Atopic dermatitis and food allergy: Best practices and knowledge gaps—A work group report from the AAAAI Allergic Skin Diseases Committee and Leadership Institute Project. *The Journal of Allergy and Clinical Immunology: In Practice, 10*(3), 697–706. https://doi.org/10.1016/j.jaip.2021.12.037
10. Spergel, J. M., Boguniewicz, M., Schneider, L., Hanifin, J. M., Paller, A. S., & Eichenfield, L. F. (2015). Food allergy in infants with atopic dermatitis: Limitations of food-specific IgE measurements. *Pediatrics, 136*(6), e1530–e1538. https://doi.org/10.1542/peds.2015-1444
11. Suh, K.-Y. (2010). Food allergy and atopic dermatitis: Separating fact from fiction. *Seminars in Cutaneous Medicine and Surgery, 29*(2), 72–78. https://doi.org/10.1016/j.sder.2010.03.007
12. Trogen, B., Jacobs, S., & Nowak-Wegrzyn, A. (2022). Early introduction of allergenic foods and the prevention of food allergy. *Nutrients, 14*(13), Article 2565. https://doi.org/10.3390/nu14132565

VLOGA PREHRANE PRI HIDRADENITIS SUPPURATIVA

Špela Goljuf, mag. inž. preh.

Služba bolniške prehrane in dietoterapije, Univerzitetni klinični center Ljubljana

UVOD

Prehrana je pomemben okoljski dejavnik, ki vpliva na presnovne in imunske procese v organizmu ter lahko prispeva k razvoju in poteku kroničnih vnetnih bolezni. V zadnjih letih se vse več pozornosti namenja vlogi prehranskih vzorcev in posameznih hranil pri kožnih boleznih, pri katerih imajo presnovni in vnetni mehanizmi ključno vlogo. Hidradenitis suppurativa (HS) je kronična vnetna kožna bolezen, pri kateri se presnovne motnje, hormonski dejavniki in sistemsko vnetje prepletajo s patogenezo bolezni. Vedno več dokazov kaže, da lahko prehrana vpliva na zgodnje faze razvoja HS in na potek bolezni, zlasti prek vpliva na folikularno okluzijo, vnetne procese in hormonsko signalizacijo. Razumevanje vloge prehrane pri HS je zato pomembno za celostno obravnavo pacientov, saj je ustrezno prehransko svetovanje lahko pomemben nefarmakološki ukrep pri obvladovanju bolezni.

ZAZNAVE PACIENTOV O VPLIVU PREHRANE NA HIDRADENITIS SUPPURATIVA

Zaradi zahtevnega obvladovanja HS pacienti pogosto raziskujejo vpliv prehrane na potek bolezni. Da bi ublažili simptome, skušajo prepoznati posamezna živila kot morebitne sprožilce ter preizkušajo različne spremembe prehrane in prehranskih navad. To odraža iskanje individualno prilagojenih rešitev na podlagi lastnih izkušenj (Vural et al., 2024).

Raziskave kažejo, da je do 90 % pacientov s hidradenitis suppurativa poskušalo bolezen obvladovati s spremembami prehrane, približno 65 % pa jih je poročalo o koristih teh sprememb (Price et al., 2020). Kot koristne za lajšanje simptomov HS so navajali različne pristope, med drugim zmanjšanje ali izključitev sladkorja, mleka in mlečnih izdelkov ter ogljikovih hidratov, brezglutensko ali ketogeno prehrano, zmanjšanje telesne mase in opustitev kajenja. Med posameznimi živili so kot najpogostejši dejavnik poslabšanja simptomov HS navajali mleko in mlečne izdelke, sledila pa so živila z visokim glikemičnim indeksom (Vural et al., 2024).

Kljub pogostemu poročanju o koristih takšnih prehranskih sprememb je potrebna previdna razlaga ugotovitev, saj te večinoma temeljijo na subjektivnih izkušnjah pacientov. Izkušnje pacientov so kljub temu pomemben vir informacij, ki lahko prispeva k boljšemu razumevanju bolezni ter usmerja prihodnje raziskave in razvoj kliničnih priporočil (Vural et al., 2024).

VPLIV PREHRANE NA POTEK HIDRADENITIS SUPPURATIVA

Čeprav prehrana ni primarni vzrok za nastanek HS, vse več dokazov kaže, da lahko vpliva na potek bolezni in pogostost poslabšanj. Deluje kot modulator presnovnih, hormonskih in vnetnih poti, ki so vključene v patogenezo HS, zlasti v zgodnjih fazah bolezni (Maarouf et al., 2019). Predlagani mehanizmi vpliva prehrane na HS večinoma izhajajo iz ugotovitev raziskav o aknah, saj imata bolezni sorodno patogenezo, zlasti glede folikularne okluzije, hormonskih vplivov in vnetnih procesov (Danby, 2015).

Prehrana z visoko vsebnostjo rafiniranih ogljikovih hidratov ter mleka in mlečnih izdelkov vpliva na povečano izločanje inzulina in inzulinu podobnega rastnega faktorja 1 (IGF-1). Povečane ravni inzulina v krvi povzročijo premik jedrnega androgenega represorja FOXO1 iz jedra v citoplazmo, kar vodi v aktivacijo signalne poti mTORC1. Aktivacija mTORC1 spodbuja proliferacijo folikularnega epitela, lipogenezo in kopičenje keratina, kar prispeva k folikularni okluziji, ki je osrednji patogenetski dogodek tako pri aknah kot pri HS (Maarouf et al., 2019).

Beljakovine kravjega mleka, predvsem kazein in sirotkine beljakovine, dodatno spodbujajo izločanje inzulina in IGF-1 ter prispevajo k stanju relativnega hiperandrogenizma. Takšen presnovno-hormonski odziv je povezan s težjim kliničnim potekom bolezni in lahko pojasni pogosta poročanja pacientov o poslabšanju simptomov po uživanju mleka in mlečnih izdelkov (Maarouf et al., 2019).

Poleg hormonskih vplivov ima prehrana pomembno vlogo tudi pri uravnavanju sistemskega vnetja. Hiperglikemija, ki nastane ob prekomernem vnosu ogljikovih hidratov, je povezana s povečanim sproščanjem vnetnih citokinov in prispeva k vzdrževanju kroničnega vnetnega odziva (Maarouf et al., 2019). Neuravnoteženo razmerje med omega-6 in omega-3 maščobnimi kislinami lahko dodatno spodbuja nastanek prostaglandinov, tromboksanov in levkotrienov preko arahidonske kisline, medtem ko visok vnos nasičenih maščob negativno vpliva na delovanje imunskih celic in okrepi vnetne procese (Ricker & Haas, 2017).

Prehrana z visoko vsebnostjo maščob lahko hkrati vpliva na črevesno mikrobioto, saj prispeva k disbiozi in povečani črevesni prepustnosti. Posledično pride do povečanega prehoda vnetnih

mediatorjev v sistemski obtok, kar vodi v kronično vnetje, ki lahko dodatno poslabša vnetne procese v koži in negativno vpliva na potek bolezni (Molnár et al., 2020).

VPLIV TELESNE MASE, SLADKORNE BOLEZNI IN METABOLNEGA SINDROMA

Hidradenitis suppurativa je tesno povezan s presnovnimi motnjami, zlasti z debelostjo, sladkorno boleznijo tipa 2 in metabolnim sindromom. Ta stanja so povezana s kroničnim nizkointenzivnim sistemskim vnetjem, ki pomembno prispeva k razvoju in vzdrževanju vnetnih procesov pri HS. Pri pacientih z metabolnim sindromom so pogosto prisotne inzulinska rezistenca, dislipidemija in hormonska neravnovesja, ki lahko dodatno poslabšajo potek bolezni (Mintoff et al., 2022).

Debelost je eden ključnih dejavnikov tveganja za težji klinični potek HS in je med pacienti zelo razširjena; več kot polovica jih ima prekomerno telesno maso ali debelost (Schrader et al., 2014). Povezana je z inzulinsko rezistenco in kroničnim nizkointenzivnim vnetjem, ki je posledica povečanega izločanja provnetnih citokinov. Pri debelosti maščobno tkivo deluje kot aktiven endokrini organ, saj povečano število adipocitov spodbuja nastajanje vnetnih mediatorjev, ki imajo pomembno vlogo tudi v patogenezi HS (Caër et al., 2017). Poleg sistemskih vnetnih mehanizmov debelost povečuje trenje v predelih kožnih gub in dovzetnost za bakterijsko kolonizacijo, kar lahko dodatno poslabša klinično sliko bolezni (Mintoff et al., 2022).

Sladkorna bolezen tipa 2 in metabolni sindrom pogosto spremljata HS. Delež pacientov s sočasno sladkorno boleznijo se giblje med 5 % in 20 % (Kohorst et al., 2015), približno 40 % pacientov pa izpolnjuje diagnostična merila za metabolni sindrom (Sabat et al., 2012). Debelost in sladkorna bolezen prispevata k hiperinzulinemiji, ki spodbuja lipogenezo in lahko vodi v folikularno okluzijo, s čimer dodatno vplivata na potek bolezni (Danby, 2015).

Zaradi navedenih mehanizmov je zmanjšanje telesne mase pomemben nefarmakološki ukrep pri obravnavi pacientov s HS. Razpoložljivi podatki kažejo povezavo med zmanjšanjem telesne mase ter večjo verjetnostjo remisije in manjšo pogostostjo oziroma izrazitostjo poslabšanj bolezni (Vural et al., 2024).

PREHRANSKA PRIPOROČILA PRI HIDRADENITIS SUPPURATIVA

Čeprav enotna in splošno veljavna dieta za HS ne obstaja, imajo lahko prehranske spremembe podporno vlogo pri obvladovanju bolezni. Na podlagi razpoložljivih dokazov in kliničnih

opažanj je pri nekaterih pacientih smiselno omejiti živila, ki lahko spodbujajo presnovne in vnetne mehanizme, povezane s poslabšanjem bolezni. Med pomembnejše prehranske dejavnike sodijo rafinirani ogljikovi hidrati in živila z visokim glikemičnim indeksom, saj povečujejo izločanje inzulina, prispevajo k hiperinzulinemiji ter aktivaciji signalne poti mTOR, ki ima pomembno vlogo v patogenezi HS (Maarouf et al., 2019).

Med najpogosteje poročanimi prehranskimi sprožilci so tudi mleko in mlečni izdelki. Njihov vpliv je povezan z delovanjem mlečnih beljakovin na izločanje inzulina in inzulinu podobnega rastnega faktorja 1 (IGF-1) ter s posledičnim relativnim hiperandrogenizmom. Pri izbranih pacientih je zato smiselno preizkusiti omejitev ali izključitev mleka in mlečnih izdelkov, pri čemer je nujno zagotoviti ustrezen vnos kalcija in drugih esencialnih hranil (Maarouf et al., 2019; Vural et al., 2024).

Posebno pozornost je smiselno nameniti tudi živilom, ki vsebujejo kvasovko Saccharomyces cerevisiae (pivski kvas). Pri delu pacientov s HS je izključitev kvasa iz prehrane povezana z izboljšanjem kožnih sprememb in manjšo pogostostjo poslabšanj bolezni. Pri tem ima lahko vlogo imunski odziv, saj so pri nekaterih pacientih prisotna protitelesa proti S. cerevisiae (ASCA IgG), njihova prisotnost pa je lahko povezana s stopnjo sistemskega vnetja, izraženo s povišanimi vrednostmi C-reaktivnega proteina (Cannistrà et al., 2013).

Ob omejevanju morebitnih sprožilcev je pomembno spodbujati prehranske vzorce s protivnetnimi in presnovno ugodnimi učinki. Pri HS se kot možna podporna izbira kaže mediteranski način prehranjevanja, ki temelji na uživanju kompleksnih ogljikovih hidratov, sadja, zelenjave, rib, oreščkov in rastlinskih olj ter na omejevanju rdečega mesa, mlečnih izdelkov in alkohola. Večja skladnost z mediteranskim načinom prehranjevanja je bila v presečni raziskavi povezana z manjšo aktivnostjo in nižjo stopnjo izraženosti bolezni, vendar takšna zasnova raziskave ne omogoča sklepanja o vzročnosti (Lorite-Fuentes et al., 2022).

Pomemben del prehranske obravnave predstavlja tudi spodbujanje zadostnega vnosa prehranskih vlaknin, redno uživanje rib in drugih virov omega-3 maščobnih kislin ter vzdrževanje ustrezne hidracije. Takšen prehranski pristop podpira presnovno ravnovesje, ugodno vpliva na črevesno mikrobioto in prispeva k dolgoročno vzdržnemu obvladovanju HS (Molnár et al., 2020).

ZAKLJUČEK

Prehrana je pomemben spremenljiv dejavnik pri obravnavi HS, saj lahko vpliva na presnovne, hormonske in vnetne mehanizme, vključene v patogenezo bolezni. Ključne prehranske

usmeritve vključujejo omejevanje živil, ki spodbujajo hiperinzulinemijo in sistemsko vnetje, zlasti rafiniranih ogljikovih hidratov, mleka in mlečnih izdelkov ter živil s pivskim kvasom, ter spodbujanje protivnetnih prehranskih vzorcev, predvsem mediteranskega načina prehranjevanja. Takšne prehranske spremembe lahko podprejo obvladovanje bolezni z zmanjševanjem sistemskega vnetja, uravnavanjem telesne mase in izboljšanjem presnovnega ravnovesja. Prehranska obravnava naj bo individualizirana in vključena v celostno multidisciplinarno obravnavo pacientov.

VPRAŠANJA ZA RAZMISLEK

1. Kako prehrana vpliva na patogenezo in potek hidradenitis suppurativa ter kateri presnovni in vnetni mehanizmi so pri tem ključni?
2. Katera živila ali prehranski dejavniki so najpogosteje povezani s poslabšanjem hidradenitis suppurativa in zakaj jih je pri izbranih pacientih smiselno omejevati?
3. Zakaj debelost predstavlja pomemben dejavnik tveganja za težji potek hidradenitis suppurativa in kakšen pomen ima izguba telesne mase pri obravnavi pacientov?
4. Zakaj je pri prehranski obravnavi pacientov s hidradenitis suppurativa pomemben individualiziran in multidisciplinaren pristop?

LITERATURA

1. Caër, C., Rouault, C., Le Roy, T., Poitou, C., Aron-Wisnewsky, J., Torcivia, A., Bichet, J., Clément, K., Guerre-Millo, M., & André, S. (2017). Immune cell-derived cytokines contribute to obesity-related inflammation, fibrogenesis and metabolic deregulation in human adipose tissue. *Scientific Reports, 7*(1), Article 3000. https://doi.org/10.1038/s41598-017-02660-w
2. Cannistrà, C., Finocchi, V., Trivisonno, A., & Tambasco, D. (2013). New perspectives in the treatment of hidradenitis suppurativa: Surgery and brewer's yeast–exclusion diet. *Surgery, 154*(5), 1126–1130. https://doi.org/10.1016/j.surg.2013.04.018
3. Danby, F. W. (2015). Diet in the prevention of hidradenitis suppurativa (acne inversa). *Journal of the American Academy of Dermatology, 73*(5, Suppl. 1), S52–S54. https://doi.org/10.1016/j.jaad.2015.07.042
4. Kohorst, J. J., Kimball, A. B., & Davis, M. D. P. (2015). Systemic associations of hidradenitis suppurativa. *Journal of the American Academy of Dermatology, 73*(5, Suppl. 1), S27–S35. https://doi.org/10.1016/j.jaad.2015.07.055
5. Lorite-Fuentes, I., Montero-Vilchez, T., Arias-Santiago, S., & Molina-Leyva, A. (2022). Potential benefits of the Mediterranean diet and physical activity in patients with hidradenitis suppurativa: A cross-sectional study in a Spanish population. *Nutrients, 14*(3), Article 551. https://doi.org/10.3390/nu14030551
6. Maarouf, M., Platto, J. F., & Shi, V. Y. (2019). The role of nutrition in inflammatory pilosebaceous disorders: Implication of the skin–gut axis. *Australasian Journal of Dermatology, 60*(2), e90–e98. https://doi.org/10.1111/ajd.12909

7. Mintoff, D., Benhadou, F., Pace, N. P., & Frew, J. W. (2022). Metabolic syndrome and hidradenitis suppurativa: Epidemiological, molecular, and therapeutic aspects. *International Journal of Dermatology, 61*(10), 1175–1186. https://doi.org/10.1111/ijd.15910
8. Molnar, J., Mallonee, C. J., Stanisic, D., Homme, R. P., George, A. K., Singh, M., & Tyagi, S. C. (2020). Hidradenitis suppurativa and 1-carbon metabolism: Role of gut microbiome, matrix metalloproteinases, and hyperhomocysteinemia. *Frontiers in Immunology, 11*, Article 1730. https://doi.org/10.3389/fimmu.2020.01730
9. Price, K. N., Thompson, A. M., Rizvi, O., Hendricks, A. J., Alavi, A., Hsiao, J. L., & Shi, V. Y. (2020). Complementary and alternative medicine use in patients with hidradenitis suppurativa. *JAMA Dermatology, 156*(3), 345–348. https://doi.org/10.1001/jamadermatol.2019.4595
10. Ricker, M. A., & Haas, W. C. (2017). Anti-inflammatory diet in clinical practice: A review. *Nutrition in Clinical Practice, 32*(3), 318–325. https://doi.org/10.1177/0884533617700353
11. Sabat, R., Chanwangpong, A., Schneider-Burrus, S., Metternich, D., Kokolakis, G., Kurek, A., Philipp, S., Uribe, D., Wolk, K., & Sterry, W. (2012). Increased prevalence of metabolic syndrome in patients with acne inversa. *PLoS ONE, 7*(2), Article e31810. https://doi.org/10.1371/journal.pone.0031810
12. Schrader, A. M., Deckers, I. E., van der Zee, H. H., Boer, J., & Prens, E. P. (2014). Hidradenitis suppurativa: A retrospective study of 846 Dutch patients to identify factors associated with disease severity. *Journal of the American Academy of Dermatology, 71*(3), 460–467. https://doi.org/10.1016/j.jaad.2014.04.001
13. Vural, S., Baskurt, D., Yıldırıcı, Ş., Rasulova, G., Danacı, S., & Botsalı, A. (2024). Evaluating dietary considerations in hidradenitis suppurativa: A critical examination of existing knowledge. *International Journal of Dermatology, 63*(8), 987–998. https://doi.org/10.1111/ijd.17101

VPLIV PREHRANE NA POJAVNOST AKEN

Špela Goljuf, mag. inž. preh.

Služba bolniške prehrane in dietoterapije, Univerzitetni klinični center Ljubljana

UVOD

Akne (acne vulgaris) so ena najpogostejših kroničnih vnetnih kožnih bolezni. Prizadenejo predvsem mladostnike, pogosto pa se pojavljajo tudi v odrasli dobi. Dolgo je veljalo, da prehrana nima pomembne vloge pri njihovem nastanku, vendar sodobne raziskave vse bolj potrjujejo, da prehranski dejavniki lahko vplivajo na pojavnost, izrazitost in potek bolezni. Zlasti prehranski vzorci, značilni za zahodni način prehranjevanja, so povezani s presnovnimi, hormonskimi in vnetnimi spremembami, ki imajo ključno vlogo v patogenezi aken (Ryguła et al., 2024).

ZAZNAVE IN PREPRIČANJA POSAMEZNIKOV O VPLIVU PREHRANE NA POJAVNOST AKEN

Velik delež oseb z aknami meni, da prehrana pomembno vpliva na pojavnost in potek bolezni. Posamezniki pogosto poročajo, da nekatera živila prispevajo k poslabšanju kožnih sprememb, druga pa prepoznavajo kot koristna za izboljšanje stanja kože. S poslabšanjem aken najpogosteje povezujejo sladkarije in čokolado, sadje in zelenjavo pa večinoma ocenjujejo kot živila z ugodnim vplivom. Kot možne sprožilce poslabšanj pogosto navajajo tudi prigrizke, ocvrto in mastno hrano, začimbe ter oreščke. Prepričanja o vplivu prehrane na akne se med posamezniki razlikujejo ter so močneje povezana z resnostjo aken in tipom kože. Starost, spol, indeks telesne mase in stopnja izobrazbe pa praviloma nimajo odločilnega vpliva na splošna prepričanja o vlogi prehrane (Salemi et al., 2025).

Pogostost teh prepričanj poudarja pomen ustreznega in strokovno utemeljenega prehranskega svetovanja, saj lahko pomaga pri razumevanju dejanskega vpliva prehrane na akne ter preprečuje neupravičene ali pretirano omejujoče prehranske ukrepe.

VPLIV PREHRANE NA PATOGENEZO AKEN

Nastanek aken je povezan s štirimi ključnimi patogenetskimi dejavniki: povečanim izločanjem sebuma, hiperkeratinizacijo pilosebacealnih mešičkov, razmnoževanjem bakterije Cutibacterium acnes in razvojem vnetnih procesov (Kircik, 2016). Ti mehanizmi so med seboj tesno prepleteni, v veliki meri pa jih uravnavajo hormonski in presnovni dejavniki. Prehrana ima pomembno vlogo pri njihovi aktivaciji in modulaciji (Slika 1).

Epidemiološki podatki kažejo, da je pojavnost aken v zahodnih družbah večja kot v nezahodnih populacijah, kar pogosto pripisujejo razlikam v prehranskih navadah. Za zahodni način prehranjevanja so značilni visok vnos mleka in mlečnih izdelkov, rafiniranih ogljikovih hidratov, nasičenih maščob in živil z visokim glikemičnim indeksom ter nizek vnos dolgoverižnih maščobnih kislin omega-3 in prehranskih vlaknin (Khan & Chang, 2022).

Prehranski vzorci z visokim glikemičnim indeksom so povezani s povišanimi postprandialnimi koncentracijami inzulina in inzulinu podobnega rastnega faktorja 1 (IGF-1), medtem ko prehrana z nizkim glikemičnim indeksom prispeva k nižjim bazalnim ravnem IGF-1 (Meixiong et al., 2022). Podobno tudi večji vnos mleka in mlečnih izdelkov vpliva na povišane serumske koncentracije inzulina in IGF-1, pri čemer imajo pomembno vlogo beljakovine sirotke in kazeina (Dall'Oglio et al., 2021).

Povišane ravni inzulina in IGF-1 spodbujajo delovanje androgenov ter povečujejo izločanje sebuma, hkrati pa vplivajo na znotrajcelične signalne poti. Prehransko pogojena hiperinzulinemija ima pri tem ključno vlogo, saj zmanjša zaviralno delovanje transkripcijskega faktorja FOXO1 in omogoči aktivacijo signalne poti mTORC. Signalna pot mTORC1 je osrednji regulator celične rasti, proliferacije in presnove lipidov. Pri razvoju akenskih kožnih sprememb spodbuja proliferacijo lojnic, lipogenezo in hiperkeratinizacijo (Melnik, 2012).

K prehransko pogojeni aktivaciji signalne poti mTORC1 poleg ogljikovih hidratov in mlečnih izdelkov prispevajo tudi nekatere aminokisline, zlasti levcin. Ta je v večjih količinah zastopan v beljakovinah živalskega izvora, predvsem v mesu, mleku in mlečnih izdelkih. Dolgotrajna aktivacija signalne poti mTORC1 lahko zmanjša inzulinsko občutljivost ter vzpostavi začarani krog hiperinzulinemije, kar dodatno prispeva k poslabšanju aken (Melnik, 2012).

Pomembno vlogo pri nastanku vnetnih sprememb imajo tudi maščobne kisline. Neuravnoteženo razmerje med maščobnimi kislinami omega-6 in omega-3, značilno za zahodno prehrano, spodbuja nastanek provnetnih eikozanoidov. Nasičene maščobne kisline

lahko dodatno okrepijo vnetni odziv z aktivacijo prirojenega imunskega sistema, kar prispeva k prekomerni proliferaciji keratinocitov in razvoju vnetnih sprememb pri aknah (Agamia et al., 2016).

V zadnjih letih se vse več pozornosti namenja tudi vlogi črevesne mikrobiote pri patogenezi aken. Neuravnotežena prehrana lahko povzroči disbiozo črevesnega mikrobioma, poveča prepustnost črevesne pregrade ter sproži sistemske vnetne in presnovne odzive, vključno z aktivacijo signalne poti mTOR. Ti mehanizmi pomembno prispevajo k razvoju presnovnih in vnetnih kožnih bolezni, med katere sodijo tudi hude vnetne oblike aken (Chilicka et al., 2022).

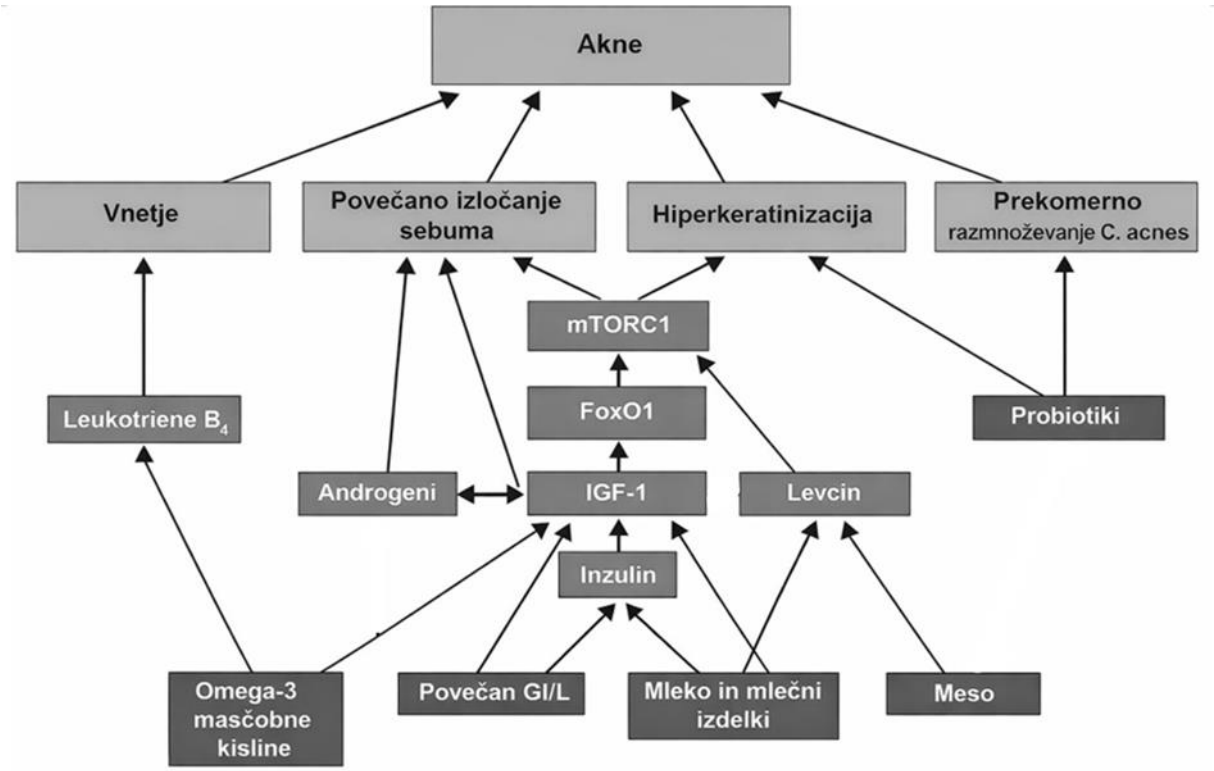

Slika 1: Signalne poti in prehranski dejavniki, vključeni v nastanek aken (prirejeno po Baldwin & Tan, 2021)

PREHRANSKA PRIPOROČILA PRI AKNAH

Na podlagi boljšega razumevanja patogenetskih mehanizmov aken se v zadnjih letih povečuje zanimanje za vlogo prehrane kot podpornega dejavnika pri obvladovanju bolezni. Razpoložljivi znanstveni dokazi kažejo, da je vpliv posameznih prehranskih dejavnikov na pojavnost in potek aken kompleksen, pogosto neenoten in v veliki meri odvisen od individualnih presnovnih, hormonskih ter vnetnih odzivov posameznika.

Med prehranskimi dejavniki je največ pozornosti namenjene živilom z visokim glikemičnim indeksom. Prehrana z visokim deležem rafiniranih ogljikovih hidratov, sladkanih pijač in močno predelanih živil je bila v nekaterih kliničnih raziskavah povezana z izrazitejšimi akenskimi spremembami (Meixiong et al., 2022). Nasprotno pa je mediteranski način prehranjevanja, ki temelji na vnosu kompleksnih ogljikovih hidratov z večjo vsebnostjo prehranskih vlaknin, povezan z ugodnejšimi presnovnimi in vnetnimi odzivi, kar lahko prispeva k stabilnejšemu poteku bolezni (Petkoska et al., 2025).

Čeprav nekatere raziskave nakazujejo možno povezavo med uživanjem mleka in mlečnih izdelkov ter pojavnostjo aken, so razpoložljivi dokazi neenotni in omejeni, zato rutinsko izločanje teh živil ni utemeljeno (Meixiong et al., 2022). Mleko in mlečni izdelki so pri številnih posameznikih pomemben del uravnotežene prehrane, saj so vir beljakovin ter ključnih vitaminov in mineralov. Če posameznik omeji ali izključi njihov vnos, je treba izbrati ustrezne prehranske alternative, ki omogočajo zadosten vnos potrebnih hranil (Pratelli et al., 2024).

Tudi vpliv čokolade na akne ni enoznačen. Razpoložljivi podatki kažejo, da čisti kakav verjetno nima pomembnega vpliva na nastanek aken, medtem ko lahko sladkor in mlečne sestavine v mlečni čokoladi pri nekaterih posameznikih prispevajo k poslabšanju stanja. Zato je priporočljiva zmernost, pri prehranski obravnavi pa naj bo poudarek na celotnem prehranskem vzorcu in ne na popolni izključitvi posameznih živil (Caperton et al., 2014).

Mastna hrana sama po sebi ni neposreden vzrok za nastanek aken, vendar lahko prehrana z visokim deležem nasičenih in transmaščob prispeva k sistemskemu vnetju in s tem poslabša vnetno komponento bolezni (Agamia et al., 2016). Nasprotno imajo nenasičene maščobne kisline, zlasti maščobne kisline omega-3, protivnetne učinke in so del uravnoteženega prehranskega vzorca, ki podpira splošno zdravje kože (Petkoska et al., 2025).

Klinične smernice za obravnavo aken navajajo, da razpoložljivi dokazi trenutno ne zadostujejo za oblikovanje jasnih priporočil glede vnosa mleka in mlečnih izdelkov, sirotkinih beljakovin, maščobnih kislin omega-3 ali čokolade kot samostojnega terapevtskega ukrepa pri zdravljenju aken (Reynolds et al., 2024). Sodobna prehranska obravnava aken je zato zmerna in individualizirana; temelji na splošnih načelih zdravega prehranjevanja ter opazovanju individualnega odziva kože (Ryguła et al., 2024).

ZAKLJUČEK

Prehrana ima pomembno, vendar kompleksno in individualno vlogo pri pojavnosti in poteku aken. Obstoječi dokazi kažejo, da lahko prek presnovnih, hormonskih in vnetnih mehanizmov vpliva na ključne patogenetske procese bolezni, vendar zaradi neenotnih rezultatov praviloma ni zadostna kot samostojni terapevtski ukrep. Prehranske prilagoditve pri aknah naj bodo zato zmerne, prilagojene posamezniku in vključene v celostno obravnavo pacienta. Njihov cilj ni popolna izključitev posameznih živil, temveč spodbujanje uravnoteženega odnosa do prehrane in spremljanje odziva kože. Takšen pristop zmanjšuje tveganje za neupravičene prehranske omejitve in podpira dolgoročno vzdržno obvladovanje bolezni.

VPRAŠANJA ZA RAZMISLEK

1. Kako lahko prehrana prek presnovnih, hormonskih in vnetnih mehanizmov vpliva na nastanek in potek aken?
2. Kakšna je vloga zahodnega načina prehranjevanja pri pojavnosti aken?
3. Kateri prehranski vzorci in živila so v raziskavah najpogosteje povezani z neugodnim potekom aken in kateri se kažejo kot potencialno ugodnejši?

LITERATURA

1. Agamia, N. F., Abdallah, D. M., Sorour, O., Mourad, B., & Younan, D. N. (2016). Skin expression of mammalian target of rapamycin and forkhead box transcription factor O1, and serum insulin-like growth factor-1 in patients with acne vulgaris and their relationship with diet. *British Journal of Dermatology, 174*(6), 1299–1307. https://doi.org/10.1111/bjd.14409
2. Baldwin, H., & Tan, J. (2021). Effects of diet on acne and its response to treatment. *American Journal of Clinical Dermatology, 22*(1), 55–65. https://doi.org/10.1007/s40257-020-00542-y
3. Caperton, C., Block, S., Viera, M., Keri, J., & Berman, B. (2014). Double-blind, placebo-controlled study assessing the effect of chocolate consumption in subjects with a history of acne vulgaris. *Journal of Clinical and Aesthetic Dermatology, 7*(5), 19–23.
4. Chilicka, K., Dzieńdziora-Urbińska, I., Szyguła, R., Asanova, B., & Nowicka, D. (2022). Microbiome and probiotics in acne vulgaris—A narrative review. *Life, 12*(3), 422. https://doi.org/10.3390/life12030422
5. Dall'Oglio, F., Nasca, M. R., Fiorentini, F., & Micali, G. (2021). Diet and acne: Review of the evidence from 2009 to 2020. *International Journal of Dermatology, 60*(6), 672–685. https://doi.org/10.1111/ijd.15390
6. Khan, A., & Chang, M. W. (2022). The role of nutrition in acne vulgaris and hidradenitis suppurativa. *Clinics in Dermatology, 40*(2), 114–121. https://doi.org/10.1016/j.clindermatol.2022.04.001
7. Kircik, L. H. (2016). Advances in the understanding of the pathogenesis of inflammatory acne. *Journal of Drugs in Dermatology, 15*(1 Suppl. 1), s7–s10.
8. Meixiong, J., Ricco, C., Vasavda, C., & Ho, B. K. (2022). Diet and acne: A systematic review. *JAAD International, 7*, 95–112. https://doi.org/10.1016/j.jdin.2022.02.012

9. Melnik, B. C. (2012). Dietary intervention in acne. *Dermato-Endocrinology, 4*(1), 20–32. https://doi.org/10.4161/derm.19828
10. Pratelli, G., Tamburini, B., Badami, G. D., Lo Pizzo, M., De Blasio, A., Carlisi, D., & Di Liberto, D. (2024). Cow's milk: A benefit for human health? Omics tools and precision nutrition for lactose intolerance management. *Nutrients, 16*(2), 320. https://doi.org/10.3390/nu16020320
11. Reynolds, R. V., Yeung, H., Cheng, C. E., Cook-Bolden, F., Desai, S. R., Druby, K. M., Freeman, E. E., Keri, J. E., Stein Gold, L. F., Tan, J. K. L., Tollefson, M. M., Weiss, J. S., Wu, P. A., Zaenglein, A. L., Han, J. M., & Barbieri, J. S. (2024). Guidelines of care for the management of acne vulgaris. *Journal of the American Academy of Dermatology, 90*(5), 1006.e1–1006.e30. https://doi.org/10.1016/j.jaad.2023.12.017
12. Ryguła, I., Pikiewicz, W., & Kaminiów, K. (2024). Impact of diet and nutrition in patients with acne vulgaris. *Nutrients, 16*(10), 1476. https://doi.org/10.3390/nu16101476
13. Salemi, M., Dadkhahfar, S., Tehranchinia, Z., Razzaghi, Z., & Ghalamkarpour, F. (2025). Evaluating the association between acne vulgaris and diet: An exploratory study on patient beliefs and perceptions. *Journal of Cosmetic Dermatology, 24*(7), e70285. https://doi.org/10.1111/jocd.70285
14. Trajkovska Petkoska, A., Ognenoska, V., & Trajkovska-Broach, A. (2025). Mediterranean diet: From ancient traditions to modern science—A sustainable way towards better health, wellness, longevity, and personalized nutrition. *Sustainability, 17*(9), 4187. https://doi.org/10.3390/su17094187

PREHRANSKA PODPORA PRI PACIENTIH S KRONIČNO RANO S POUDARKOM NA VENSKI GOLENJI RAZJEDI

Anita Jelen, dipl. m. s., mag. zdr. nege, ET, QM

Dermatovenerološka klinika, Univerzitetni klinični center Ljubljana

UVOD

Zdravljenje pacienta s kronično rano je pogosto dolgotrajno, zahtevno in povezano z visokimi materialnimi stroški, zato zahteva celosten, interdisciplinaren in individualno prilagojen pristop. Pomemben del osnovnega zdravljenja sta primerna in uravnotežena prehrana, saj ustrezno prehransko stanje podpira obnovo tkiva in celjenje rane. Pri kroničnih ranah se z izločkom izgubljajo beljakovine, elektroliti in tekočina, zato se povečajo potrebe po energiji, beljakovinah in nekaterih mikrohranilih. Izguba telesne mase, podhranjenost in dehidracija lahko zavirajo celjenje, zato je prehranska podpora pomemben del preventive in zdravljenja kronične rane (Jelen, 2016; Ju et al., 2023; Rotovnik Kozjek et al., 2023).

Standardna obravnava pacientov z vensko golenjo razjedo (VGR) temelji na odpravi venske hipertenzije, predvsem s kompresijsko terapijo, ter na sistematični lokalni oskrbi rane. Kljub temu so izidi zdravljenja pogosto različni. Med pomembnimi sistemskimi dejavniki, ki vplivajo na celjenje VGR, je prehransko stanje pacienta, saj je povezano z velikostjo rane, hitrostjo celjenja in tveganjem za ponovitev razjede (Oo et al., 2025; Hart et al., 2025; Mościcka et al., 2022).

Celjenje rane zahteva zadosten vnos energije, beljakovin in mikrohranil. Kronične rane povečajo presnovne potrebe, hkrati pa lahko bolečina, zmanjšana mobilnost, depresivnost in socialni dejavniki zmanjšajo vnos hrane ter poglobijo tveganje za podhranjenost tudi pri pacientih z debelostjo (Nair et al., 2024; Mościcka et al., 2022).

Prehranski status je mogoče spremljati tudi z izbranimi indeksnimi kazalniki, na primer s prognostičnim prehranskim indeksom (angl. Prognostic Nutritional Index – PNI). Slabši prehranski in imunološki status je povezan z večjo začetno površino razjede, počasnejšim celjenjem in pogostejšimi ponovitvami VGR (Hart et al., 2025).

Namen poglavja je predstaviti sodobne dokaze o vlogi prehrane pri zdravljenju VGR, opredeliti praktične prehranske ukrepe ter opisati vlogo diplomirane medicinske sestre (DMS) pri presejanju, načrtovanju, izvedbi in spremljanju prehranske podpore v okviru celostne obravnave pacientov z VGR ali drugimi kroničnimi ranami.

Ključno sporočilo

- Prehrana pri pacientu z vensko golenjo razjedo ni dodatek, temveč pomemben del celostnega zdravljenja.
- Ustrezno prehransko stanje podpira obnovo tkiva, imunski odziv in celjenje rane.
- Podhranjenost, izguba telesne mase in dehidracija lahko upočasnijo celjenje ter povečajo tveganje za zaplete.

CELOSTNA OCENA PACIENTA IN PREHRANSKO TVEGANJE

Celostna ocena pacienta z VGR je temelj kakovostne, varne in učinkovite zdravstvene obravnave. Poleg ocene rane in njene okolice vključuje sistematično vrednotenje splošnega zdravstvenega stanja, pridruženih bolezni, vaskularnega statusa, bolečine, funkcionalne zmožnosti, psihosocialnih dejavnikov in prehranskega stanja pacienta. Posebno pomembna je vaskularna ocena spodnjih okončin, ki omogoča varno uporabo kompresijske terapije. Ker VGR pomembno vpliva na kakovost življenja in ima visoko tveganje za ponovitev, mora biti celostna ocena dinamičen in ponavljajoč se proces. Predstavlja osnovo za individualno prilagojen načrt zdravstvene nege, interdisciplinarno sodelovanje in dolgoročno uspešno obravnavo pacienta (Nair et al., 2024).

Diagnostika VGR mora vključevati opredelitev etiologije, oceno venskega sistema z dupleks ultrazvočno preiskavo ter arterijsko oceno, saj je kompresijska terapija varna le ob zadostni arterijski prekrvavitvi spodnjih okončin (Oo et al., 2025; Weller et al., 2019).

Poleg etiološke opredelitve je potrebna dosledna uporaba standardiziranih orodij za klasifikacijo in dokumentiranje ter redno spremljanje rane ob vsaki prevezi, saj to omogoča pravočasno prilagoditev načrta oskrbe (Nair et al., 2024).

Prehranska obravnava naj sledi zaporedju kliničnih korakov: najprej prehransko presejanje z validiranim orodjem, nato poglobljena ocena prehranjenosti pri ogroženih pacientih, opredelitev prehranskih ciljev, izvedba prehranske intervencije ter redno spremljanje prehranskega stanja in izidov celjenja rane (Volkert et al., 2019; Cederholm et al., 2019).

Za diagnostično opredelitev podhranjenosti se priporoča okvir GLIM (angl. Global Leadership Initiative on Malnutrition), ki se uporablja po pozitivnem prehranskem presejanju z validiranim presejalnim orodjem. Diagnoza podhranjenosti temelji na kombinaciji fenotipskega kriterija, kot so izguba telesne mase, nizek indeks telesne mase (ITM) ali zmanjšana mišična masa, in etiološkega kriterija, kot sta zmanjšan vnos oziroma absorpcija hranil ali prisotno vnetje oziroma bolezensko breme (Cederholm et al., 2019).

Pri VGR je smiselno dopolniti oceno s funkcionalnimi kazalniki (npr. moč stiska roke) ter z indeksi, ki združujejo prehranski in imunološki vidik (PNI) (Hart et al., 2025; Melo et al., 2022).

V sodobnih programih obravnave VGR je prehranska podpora vključena kot del kompleksnega zdravljenja, skupaj s kompresijsko terapijo in lokalno oskrbo rane. Njen cilj je doseči ustrezen energijski in beljakovinski vnos ter zagotoviti ključna mikrohranila, potrebna za celjenje (Mościcka et al., 2022; Melo et al., 2022).

Celostna ocena pacienta

- Pri pacientu z VGR ne ocenjujemo samo rane, temveč pacienta kot celoto.
- V oceno vključimo prekrvavitev, bolečino, mobilnost, prehranski vnos, pridružene bolezni in psihosocialne dejavnike.
- Celostna ocena je osnova za individualno prilagojen načrt zdravstvene nege in interdisciplinarno sodelovanje.

PREHRANSKO PRESEJANJE, OCENA PREHRANJENOSTI IN PREHRANSKI CILJI

Prehransko presejanje

Prehransko presejanje je začetni sistematični postopek za prepoznavanje pacientov s tveganjem za podhranjenost ali že prisotno neustrezno prehranjenostjo. Pri pacientih s kroničnimi ranami, vključno z VGR, je ključen del celostne obravnave, saj je slabo prehransko stanje povezano s podaljšanim vnetnim odzivom, počasnejšim celjenjem, večjo pojavnostjo okužb in večjim tveganjem za ponovitev razjede. Presejanje ne nadomešča poglobljene prehranske ocene, temveč omogoča zgodnje prepoznavanje ogroženih pacientov in pravočasno vključitev dodatnih diagnostičnih ter terapevtskih ukrepov (Arensberg et al., 2024; Hart et al., 2025).

Presejalno orodje mora biti hitro, enostavno za uporabo, zanesljivo in primerno za klinično okolje. Izbira orodja je odvisna od značilnosti populacije, kliničnega okolja in namena obravnave. Kadar je pacient s kronično rano opredeljen kot podhranjen ali prehransko ogrožen,

sledijo celostna ocena prehranjenosti, opredelitev prehranskih ciljev in po potrebi vključitev dietetika oziroma kliničnega nutricionista v načrt prehranske obravnave (Arensberg et al., 2024).

V klinični praksi se najpogosteje uporabljajo naslednja orodja za prehransko presejanje:

- MUST (angl. Malnutrition Universal Screening Tool) vključuje oceno indeksa telesne mase (ITM), nenamernega hujšanja v zadnjih 3–6 mesecih in vpliva akutne bolezni na vnos hrane.
- NRS-2002 (angl. Nutritional Risk Screening) je pogosto uporabljeno presejalno orodje v bolnišničnem okolju. Vključuje oceno stanja prehranjenosti, resnosti bolezni in starostni dejavnik pri pacientih, starejših od 70 let.
- MNA (angl. Mini Nutritional Assessment) je orodje, razvito za oceno prehranskega tveganja pri starejših osebah, ki predstavljajo pomemben delež pacientov z VGR. Vključuje antropometrične meritve, oceno vnosa hrane, splošno in subjektivno oceno zdravja ter funkcionalno zmožnost.
- PNI (angl. Prognostic Nutritional Index) temelji na laboratorijskih podatkih, predvsem na vrednosti serumskega albumina in skupnem številu limfocitov. Pri pacientih z VGR se uporablja kot dopolnilo prehranskemu presejanju in poglobljeni prehranski oceni, saj slabši PNI nakazuje počasnejše celjenje in večje tveganje za ponovitev razjede.

Diplomirana medicinska sestra ima pomembno vlogo pri izvedbi presejanja, prepoznavi prehranskega tveganja, dokumentiranju ugotovitev in sprožitvi nadaljnjih ukrepov v sodelovanju z interdisciplinarnim timom. V tabeli 1 so predstavljena izbrana presejalna orodja za oceno tveganja podhranjenosti pri pacientih s kroničnimi ranami (Serón-Arbeloa et al., 2022).

Razmislek

- Katero presejalno orodje bi izbrali pri starejšem pacientu z VGR v ambulantni obravnavi?
- Katero presejalno orodje bi bilo primernejše pri hospitaliziranem pacientu?
- Pri izbiri orodja upoštevamo starost pacienta, klinično okolje, namen presejanja in razpoložljive podatke.

Tabela 1: Presejalna orodja za oceno tveganja podhranjenosti pri pacientih s kroničnimi ranami (Serón-Arbeloa et al., 2022).

Orodje	Ciljna populacija	Kaj ocenjuje	Prednosti	Omejitve	Uporabnost pri kroničnih ranah
MUST (Malnutrition Universal Screening Tool)	Odrasli v bolnišničnem, ambulantnem in skupnostnem okolju	ITM, nenamerno hujšanje, vpliv akutne bolezni na vnos hrane	Enostavno, hitro, široko uveljavljeno	Manj zanesljivo pri edemih in debelosti; ne ocenjuje kakovosti vnosa	Primerno za začetno presejanje pri pacientih z VGR
NRS-2002 (Nutritional Risk Screening)	Hospitalizirani odrasli	Stanje prehranjenosti, resnost bolezni, starost	Dobro povezano s kliničnimi izidi; primerno za akutno okolje	Manj primerno za dolgotrajno spremljanje	Primerno pri hospitaliziranih pacientih s kroničnimi ranami
MNA (Mini Nutritional Assessment)	Starejši (≥ 65 let)	Antropometrija, prehranski vnos, funkcionalnost, splošno zdravje	Visoka občutljivost za zgodnje tveganje	Časovno zahtevnejše; manj primerno za akutne obravnave	Zelo primerno za starejše paciente z VGR
MNA-SF (kratka oblika MNA)	Starejši	Osnovni presejalni kazalci (6 vprašanj)	Hitro, enostavno, dobro presejanje	Ne nadomešča celotne MNA	Primerno za rutinsko ambulantno prakso
PNI (Prognostic Nutritional Index)	Odrasli s kroničnimi boleznimi	Albumin + število limfocitov	Napoveduje celjenje in ponovitve	Zahteva laboratorijske podatke	Zelo uporabno kot dopolnilo pri pacientih z VGR
NRI (Nutritional Risk Index)	Odrasli s kroničnimi boleznimi	Albumin + telesna masa	Dobro korelira z velikostjo in globino rane	Odvisen od laboratorijev; ne zajame vnosa hrane	Uporabno pri kroničnih ranah z zapleti
SNAQ (Short Nutritional Assessment Questionnaire)	Odrasli v bolnišnicah	Hujšanje, apetit, vnos hrane	Zelo hitro presejanje	Nizka specifičnost	Manj pogosto uporabljeno pri pacientih z ranami

V tabeli 2 je prikazan klinični algoritem prehranske obravnave pacienta z vensko golenjo razjedo, ki vključuje prehransko presejanje, celostno oceno, opredelitev prehranskih ciljev, izvedbo intervencij in spremljanje izidov.

Tabela 2: Klinični algoritem prehranske obravnave pacienta z vensko golenjo razjedo

Korak	Postopek obravnave	Spremljani kazalniki
1. Presejanje	Izvedemo presejanje prehranskega tveganja z validiranim orodjem in osnovno oceno vnosa hrane.	Validirano orodje; nenamerna izguba telesne teže; apetit/vnos (Volkert et al., 2019; Cederholm et al., 2019).
2. Celostna ocena	Pri ogroženih pacientih izvedemo celostno prehransko oceno in opredelimo prehranske cilje.	Mišična masa/funkcija; CRP ob interpretaciji laboratorija (Cederholm et al., 2019; Skórka et al., 2024).
3. Cilji	Določimo okvirne energijske in beljakovinske potrebe: 30–35 kcal/kg/dan in do 1,5 g beljakovin/kg/dan, individualno prilagojeno.	Telesna masa, toleranca, ledvična funkcija (Mościcka et al., 2022).
4. Intervencije	Optimizacija prehrane → obogatitev obrokov → oralna prehranska dopolnila (OPD) med obroki, kadar so klinično indicirana.	Adherenca; GI toleranca; izid celjenja (Mościcka et al., 2022; Melo et al., 2022).
5. Spremljanje	Tedensko spremljamo telesno maso in celjenje rane, po možnosti s planimetrijo.	Površina rane, bolečina in kakovost življenja (Mościcka et al., 2022; Melo et al., 2022).

Zaporedje prehranske obravnave

- Prehranska obravnava se začne s presejanjem prehranskega tveganja.
- Pri ogroženih pacientih sledi poglobljena ocena prehranjenosti.
- Nato določimo prehranske cilje, izvedemo intervencije in redno spremljamo izide.
- Pomembno je sprotno prilagajanje prehranskega načrta glede na potek celjenja in klinično stanje pacienta.

Ocena stanja prehranjenosti

Ocena prehranjenosti je celovito ovrednotenje prehranskega stanja pacienta, ki vključuje enega ali več naslednjih pristopov:

- z anamnezo,
- prehranskimi podatki,
- kliničnim pregledom,
- antropometričnimi meritvami in
- laboratorijskimi izvidi.

Pri pacientih s kroničnimi ranami je treba zagotoviti zadosten energijski in beljakovinski vnos. Priporočen okvirni energijski vnos za podporo anabolizmu med celjenjem je 30–35 kcal/kg telesne mase na dan, beljakovinski vnos pa do 1,5 g/kg telesne mase na dan. Cilje je treba vedno prilagoditi kliničnemu stanju pacienta, ledvični funkciji, toleranci hranil in prisotnim komorbidnostim (Mościcka et al., 2022).

Klinični opomnik

- Priporočila 30–35 kcal/kg/dan in do 1,5 g beljakovin/kg/dan so okvirna.
- Vnos je treba vedno prilagoditi ledvični funkciji, komorbidnostim, toleranci hranil in prehranskemu vnosu pacienta.
- Če energijske potrebe niso pokrite, se beljakovine porabljajo kot vir energije in ne za obnovo tkiva.

Če pacient s kronično rano povečanih potreb ne doseže z običajno prehrano, se priporočajo oralna prehranska dopolnila (OPD), še posebej pri starejših pacientih (Mościcka et al., 2022; Volkert et al., 2019).

Pri pacientih z VGR je pogosto prisoten obilen izloček iz rane, ki lahko povzroči večje izgube beljakovin in tekočine. To je treba upoštevati pri oceni hidracije ter načrtovanju energijsko-beljakovinske podpore (Mościcka et al., 2022; Nair et al., 2024).

Večja površina rane in večja količina izločka sta povezani z nižjimi vrednostmi hemoglobina, albumina in indeksa prehranskega tveganja (angl. Nutritional Risk Index – NRI), kar potrjuje povezavo med obsežnejšo rano in slabšim prehranskim statusom pacienta (Skórka et al., 2024).

V raziskavi, v kateri so pacienti z VGR med obroki prejemali energijsko gosto, visoko beljakovinsko formulo z argininom, cinkom in vitamini (3 × 200 mL/dan), se je površina razjede zmanjšala s 26,5 cm² na 14,8 cm² (p = 0,0001). Pri šestih pacientih je prišlo do popolne zacelitve, največjo hitrost celjenja pa so opazili v prvih 6–8 tednih (Mościcka et al., 2022).

Podobne ugotovitve izhajajo iz raziskave, v kateri so pacienti z VGR prejemali visokoenergijsko in visoko beljakovinsko oralno prehransko dopolnilo, obogateno z argininom, cinkom ter vitamini A, C in E. Po uvedbi dopolnila so se izboljšali antropometrični in funkcionalni kazalniki, kot so telesna masa, ITM in moč stiska roke, hkrati pa se je zmanjšala površina razjede (Melo et al., 2022).

Prehranska intervencija pri VGR je zato najbolj smiselna, kadar je usmerjena v doseganje celotnih prehranskih potreb, vključno z energijo, beljakovinami in ključnimi mikrohranili, ter kadar se njeni učinki spremljajo z merljivimi kliničnimi izidi, kot so površina rane, bolečina in kakovost življenja (Mościcka et al., 2022; Melo et al., 2022).

Prehranska podpora

Prehranska podpora predstavlja sklop načrtovanih ukrepov za izboljšanje ali vzdrževanje prehranskega stanja pacienta in podporo celjenju rane. V praksi vključuje individualno prilagoditev obrokov, energijsko in beljakovinsko obogatitev hrane, spremljanje dejanskega vnosa, edukacijo pacienta ter po potrebi vključitev oralnih prehranskih dopolnil in kliničnega nutricionista. Diplomirana medicinska sestra mora prehransko tveganje, dejanski vnos hrane in tekočine, uvedbo oralnih prehranskih dopolnil, njihovo toleranco ter spremembe rane sistematično dokumentirati, saj to omogoča kontinuiteto obravnave in pravočasno prilagajanje prehranskega načrta. Tak pristop omogoča prilagajanje prehranske obravnave glede na potek celjenja, toleranco hranil in prisotne komorbidnosti (Lavrinec et al., 2007; Jelen, 2024).

V vsakodnevno prehrano je smiselno vključiti energijsko in beljakovinsko bogata živila ter obroke prilagoditi pacientovim potrebam, zmožnostim vnosa in morebitnim omejitvam. Kadar ustreznega vnosa ni mogoče zagotoviti z običajno prehrano, se lahko uvedejo oralna prehranska dopolnila. Dopolnila z argininom, glutaminom, vitaminom C in cinkom se uporabljajo predvsem pri pacientih s povečanim tveganjem ali dokazanim pomanjkanjem, pri čemer je treba upoštevati klinično stanje, laboratorijske kazalnike in priporočila interdisciplinarnega tima (Jelen, 2016; Jelen, 2024).

Vloga diplomirane medicinske sestre

- DMS prepozna prehransko tveganje in spremlja dejanski vnos hrane ter tekočine.
- Sistematično dokumentira prehransko stanje, uvedbo OPD, toleranco in spremembe rane.
- Pacienta spodbuja k sodelovanju, razumevanju pomena prehrane in vztrajanju pri dogovorjenih ukrepih.
- Ob tveganju ali poslabšanju pravočasno vključi interdisciplinarni tim.

Vključevanje makrohranil

Energija in ogljikovi hidrati

Glavni vir energije za človeško telo so ogljikovi hidrati (OH) in maščobe. Med celjenjem rane se povečata presnovna aktivnost in potreba po energiji, pri čemer so potrebe odvisne od velikosti, globine in kompleksnosti rane. Pri pacientih z moteno toleranco za glukozo se priporoča uživanje sestavljenih OH, enakomerno razporejenih čez dan, saj izrazita nihanja krvnega sladkorja lahko upočasnijo celjenje rane in oslabijo imunski odziv (Inštitut za nutricionistiko, 2021; Arensberg et al., 2024).

Beljakovine

Pri ranah se beljakovine izgubljajo z izločkom, zato je njihov zadosten vnos pomemben za obnovo tkiva, sintezo kolagena in imunski odziv. Prehranska intervencija mora zagotoviti zadosten energijski vnos in toliko beljakovin, da podpira pozitivno dušikovo ravnovesje. V klinični praksi se pogosto priporoča od 1,0 do 2,0 g beljakovin na kilogram telesne mase na dan, pri čemer je treba vnos prilagoditi kliničnemu stanju pacienta. Če energijske potrebe niso pokrite, se beljakovine porabljajo predvsem kot vir energije in ne za celjenje (Inštitut za nutricionistiko, 2021; Arensberg et al., 2024).

Maščobe

Maščobe imajo pomembno vlogo v zgradbi in delovanju celičnih membran. Nekatere maščobne kisline so esencialne, ker jih človeški organizem ne more tvoriti sam, zato jih je treba zagotoviti s prehrano. Sodelujejo pri nastajanju novih celic in obnovi tkiva, njihovo pomanjkanje pa lahko prispeva k počasnejšemu celjenju rane. Omega-3 maščobne kisline imajo protivnetne učinke, vendar je treba upoštevati tudi njihov možen vpliv na strjevanje krvi (Inštitut za nutricionistiko, 2021; Arensberg et al., 2024).

Vključevanje mikrohranil

V kompleksnem zdravljenju VGR imajo pomembno podporno vlogo arginin, vitamina A in C ter minerali, kot so cink, selen in železo. Sodelujejo pri imunskem odzivu, sintezi kolagena, delovanju fibroblastov, uravnavanju vnetja in obnovi tkiva. Kljub biološki utemeljenosti njihove uporabe je treba prehranska dopolnila uvajati premišljeno, predvsem ob utemeljenem sumu ali dokazanem pomanjkanju ter ob upoštevanju laboratorijskih kazalnikov, vnetnega stanja in komorbidnosti pacienta (Mościcka et al., 2022; Melo et al., 2022).

Smernice opozarjajo, da je raven dokazov o prehranski podpori pri VGR še vedno manj obsežna kot pri nekaterih drugih kroničnih ranah, zlasti poškodbah zaradi pritiska (PZP). Zato je klinično najprimerneje, da mikrohranila prvenstveno zagotavljamo z uravnoteženo prehrano, dopolnila pa uvajamo individualno, ob jasni klinični indikaciji in spremljanju učinkov (Weller et al., 2019; Skórka et al., 2024).

Mikrohranila v praksi

- Mikrohranila naj se prvenstveno zagotavljajo z uravnoteženo prehrano.
- Prehranska dopolnila uvajamo individualno, ob klinični indikaciji ali dokazanem pomanjkanju.
- Pri odločanju upoštevamo laboratorijske kazalnike, vnetno stanje, komorbidnosti in priporočila interdisciplinarnega tima.
- Namen dopolnil ni nadomestiti celostne prehranske obravnave, temveč jo po potrebi podpreti.

Arginin in glutamin

Arginin in glutamin sta aminokislini s pomembno vlogo pri celjenju ran. Arginin sodeluje pri sintezi beljakovin, tvorbi kolagena in imunskem odzivu. Med celjenjem rane se potrebe po nekaterih sicer neesencialnih aminokislinah povečajo, zato lahko arginin v določenih kliničnih okoliščinah postane pogojno esencialna aminokislina (Arensberg et al., 2024; Melo et al., 2022).

Vitamini in minerali

Vitamini in minerali, zlasti vitamina A in C, cink ter železo, sodelujejo pri obnovi poškodovanega tkiva, zmanjševanju tveganja za okužbo in ohranjanju integritete kože.

- Vitamin C oziroma askorbinska kislina je vodotopen antioksidant, ki sodeluje v številnih bioloških procesih. Pomemben je za sintezo kolagena in imunski odziv. Pomanjkanje vitamina C je povezano s slabšim celjenjem ran in večjim tveganjem za okužbo (Inštitut za nutricionistiko, 2021; Arensberg et al., 2024).
- Vitamin A podpira imunski odziv, sodeluje pri celični rasti in diferenciaciji epitelnega tkiva ter pri tvorbi kolagena. Pomanjkanje vitamina A je lahko povezano s podaljšanim celjenjem rane in večjo dovzetnostjo za okužbo (Inštitut za nutricionistiko, 2021; Arensberg et al., 2024).
- Cink je sestavni del številnih encimov, ki sodelujejo pri sintezi beljakovin, celični delitvi in imunskem odzivu. Pomemben je za celjenje ran in delovanje imunskega sistema, zato je njegovo pomanjkanje klinično pomembno pri pacientih s kroničnimi ranami (Inštitut za nutricionistiko, 2021; Arensberg et al., 2024).
- Železo je esencialen element, ki sodeluje pri prenosu in shranjevanju kisika. Ustrezna preskrba z železom podpira oskrbo tkiv s kisikom, njegovo pomanjkanje pa lahko poslabša celjenje rane in sintezo kolagena (Inštitut za nutricionistiko, 2021; Arensberg et al., 2024).

Hidracija

Voda je osnovna sestavina človeškega telesa in je nujna za vzdrževanje normalne napetosti tkiv, ustreznega krvnega obtoka ter prenosa hranil in kisika do celic. Zadostna hidracija podpira presnovne procese, odstranjevanje odpadnih produktov in obnovo tkiva. Pri pacientih z obilnim izločkom iz rane je treba izgube tekočine dodatno upoštevati pri načrtovanju prehranske in hidracijske podpore.

Dehidracija zmanjša volumen krvi, poslabša prekrvavitev tkiv in lahko omeji dostavo kisika ter hranil, ki so potrebni za celjenje rane. Zato je redno spremljanje hidracijskega stanja pomemben del celostne obravnave pacienta s kronično rano (Volkert et al., 2019; Arensberg et al., 2024).

Sladkorna bolezen in celjenje rane

Ustrezno uravnavanje krvnega sladkorja je med celjenjem rane zelo pomembno. Stabilne vrednosti glukoze v krvi prispevajo k učinkovitejšemu celjenju in zmanjšujejo tveganje za okužbo. Pri pacientih z nihanjem vrednosti krvnega sladkorja je potreben posvet z zdravnikom, dietetikom ali kliničnim nutricionistom ter prilagoditev prehranske obravnave individualnemu stanju pacienta (Ju et al., 2023; Arensberg et al., 2024).

ZAKLJUČEK

Zdravljenje VGR je kompleksno in dolgotrajno, uspeh pa je odvisen od sočasnega obvladovanja lokalnih, vaskularnih in sistemskih dejavnikov. Čeprav kompresijska terapija ostaja temelj zdravljenja VGR, sodobni znanstveni dokazi potrjujejo, da prehranski status pacienta pomembno vpliva na velikost razjede, hitrost celjenja in tveganje za ponovitev bolezni. Neustrezna prehranska preskrba, zlasti pomanjkanje energije, beljakovin in ključnih mikrohranil, prispeva k podaljšanemu vnetnemu odzivu, slabši regeneraciji tkiva in večji dovzetnosti za zaplete.

Rezultati kliničnih raziskav kažejo, da zgodnje prehransko presejanje, dopolnjeno s celostno prehransko oceno in ciljno usmerjeno prehransko podporo, pomembno izboljša izide zdravljenja VGR. Kot klinično smiselna se posebej izkazujeta uporaba strukturiranih presejalnih orodij ter vključevanje energijsko in beljakovinsko bogatih prehranskih intervencij, po potrebi dopolnjenih s specifičnimi hranili, kot so arginin, cink in vitamini, ob hkratnem upoštevanju vnetnega stanja in komorbidnosti pacienta.

Diplomirana medicinska sestra ima pri tem ključno vlogo ne le pri zgodnjem prepoznavanju prehranskega tveganja, temveč tudi pri koordinaciji interdisciplinarne obravnave, kontinuiranem spremljanju kliničnih kazalnikov in sistematični edukaciji pacienta. Vključevanje prehranske podpore v standardne klinične protokole obravnave VGR predstavlja pomemben korak k učinkovitejšemu celjenju, zmanjšanju ponovitev ter izboljšanju kakovosti življenja pacientov.

VPRAŠANJA ZA RAZMISLEK

1. Zakaj je prehransko presejanje nujen prvi korak v obravnavi pacienta z vensko golenjo razjedo in kakšna je pri tem vloga diplomirane medicinske sestre?
2. Kateri klinični znaki in kazalniki bi vas najbolj opozorili na povečano tveganje za počasno celjenje ali ponovitev VGR?
3. Kako lahko diplomirana medicinska sestra z vidika prehranske obravnave prispeva k preprečevanju ponovitve venske golenje razjede po njeni zacelitvi?

LITERATURA

1. Arensberg, M. B., Phillips, B. E., & Kerr, K. W. (2024). Nutrition for healing acute and chronic wounds: Current practice and recent research findings. *Recent Progress in Nutrition, 4*(3), 14. https://doi.org/10.21926/rpn.2403014

2. Cederholm, T., Jensen, G. L., Correia, M. I. T. D., Gonzalez, M. C., Fukushima, R., Higashiguchi, T., Baptista, G. A., Barazzoni, R., Blaauw, R., Coats, A. J. S., Crivelli, A., Evans, D. C., Gramlich, L., Fuchs-Tarlovsky, V., Keller, H., Llido, L., Malone, A., Mogensen, K. M., Morley, J. E., . . . Compher, C. (2019). GLIM criteria for the diagnosis of malnutrition: A consensus report from the global clinical nutrition community. *Clinical Nutrition, 38*(1), 1–9. https://doi.org/10.1016/j.clnu.2018.08.002
3. Hart, J., Li, M., & Davies, M. (2025). Impact of nutrition and immunocompetence on primary venous leg ulcer healing and recurrence. *Journal of Vascular Surgery: Venous and Lymphatic Disorders, 13*(2), 102090. https://www.jvsvenous.org/article/S2213-333X(24)00510-9/fulltext
4. Inštitut za nutricionistiko. (2021). *Sestavine živil*. *Prehrana.si*. https://prehrana.si/sestavine-zivil
5. Jelen, A. (2016). Vpliv prehrane na zacelitev kronične rane. V D. Tomc (ur.), *Novosti pri zdravljenju kroničnih ran: Dvodnevno strokovno srečanje z mednarodno udeležbo, Portorož, februar 2016: Zbornik predavanj z recenzijo*. Društvo za oskrbo ran Slovenije – DORS.
6. Jelen, A. (2024). Uporaba sodobnih oblog in pomen prehrane pri atipičnih ranah. V A. Jelen (ur.), *Dermatovenerologija v Sloveniji danes – sodobni pristopi in izzivi: Rimske Toplice, 5. in 6. april 2024: Zbornik prispevkov z recenzijo* (str. 29–38). Zbornica zdravstvene in babiške nege Slovenije – Zveza strokovnih društev medicinskih sester, babic in zdravstvenih tehnikov Slovenije; Sekcija medicinskih sester in zdravstvenih tehnikov v dermatovenerologiji. https://www.zbornica-zveza.si/wp-content/uploads/2024/04/SEKCIJA-V-DERMATOLOGIJI-2024.pdf
7. Ju, M., Kim, Y., & Seo, K. W. (2023). Role of nutrition in wound healing and nutritional recommendations for promotion of wound healing: A narrative review. *Annals of Clinical Nutrition and Metabolism, 15*(3), 67–71. https://doi.org/10.15747/ACNM.2023.15.3.67
8. Lavrinec, P., Pandel Mikuš, R., Mihelič Zajec, A., & Lavrinec, J. (2007). Prehranska podpora pri pacientih s kronično rano in razjedo zaradi pritiska. *Obzornik zdravstvene nege, 41*, 111–124.
9. Melo, P. G., Mota, J. F., Nunes, C. A. B., Malaquias, S. G., Coelho, A. S. G., Verdú Soriano, J., & Bachion, M. M. (2022). Effects of oral nutritional supplementation on patients with venous ulcers: A clinical trial. *Journal of Clinical Medicine, 11*(19), 5683. https://doi.org/10.3390/jcm11195683
10. Mościcka, P., Cwajda-Białasik, J., Jawień, A., & Szewczyk, M. T. (2022). Complex treatment of venous leg ulcers including the use of oral nutritional supplementation: Results of 12-week prospective study. *Advances in Dermatology and Allergology/Postępy Dermatologii i Alergologii, 39*(2), 336–346. https://doi.org/10.5114/ada.2021.104730
11. Nair, H. K. R., Mosti, G., Atkin, L., Aburn, R., Ali Hussin, N., Govindarajanthran, N., Narayanan, S., Ritchie, G., Samuriwo, R., Sandy-Hodgetts, K., Smart, H., Sussman, G., Ehmann, S., Lantis, J., Moffatt, C., Naude, L., Probst, S., & White, W. (2024). Leg ulceration in venous and arteriovenous insufficiency: Assessment and management with compression therapy as part of a holistic wound-healing strategy. *Journal of Wound Care, 33*(Sup10b), S1–S31. https://doi.org/10.12968/jowc.2024.33.sup10b.s1
12. Oo, M. Z., Siribumrungwong, B., Orrapin, S., Sermsathanasawadi, N., Papanas, N., & Rerkasem, K. (2025). Comprehensive management of venous leg ulcers: Evidence-based strategies and treatment options. *The International Journal of Lower Extremity Wounds, 24*(2), 257–259. https://doi.org/10.1177/15347346251333202
13. Rotovnik Kozjek, N., Tonin, G., Puzigaća, L., Veninšek, G., Pirkmajer, S., Košir Božič, T., Mlakar Mastnak, D., Košir, J. A., Petrica, L., Berlec, K., Kogovšek, K., Marš, T., Jordan, T., Lainščak, M., Farkaš Lainščak, J., Poličnik, R., Peklaj, E., Majdič, N., Brecelj, E., . . . Blaž Kovač, M. (2023). Terminology of clinical nutrition: Nutritional care – nutritional risk screening and nutritional assessment. *Zdravniški vestnik, 92*(11–12), 442–455. https://doi.org/10.6016/ZdravVestn.3447
14. Serón-Arbeloa, C., Labarta-Monzón, L., Puzo-Foncillas, J., Mallor-Bonet, T., Lafita-López, A., Bueno-Vidales, N., & Montoro-Huguet, M. (2022). Malnutrition screening and assessment. *Nutrients, 14*(12), 2392. https://doi.org/10.3390/nu14122392
15. Skórka, M., Bazaliński, D., Więch, P., Kłęk, S., Kozieł, D., & Sierżantowicz, R. (2024). Nutritional status in a group of patients with wounds due to diabetic foot disease and chronic venous insufficiency. *Journal of Clinical Medicine, 14*(1), 43. https://doi.org/10.3390/jcm14010043

16. Volkert, D., Beck, A. M., Cederholm, T., Cruz-Jentoft, A., Goisser, S., Hooper, L., Kiesswetter, E., Maggio, M., Raynaud-Simon, A., Sieber, C. C., Sobotka, L., van Asselt, D., Wirth, R., & Bischoff, S. C. (2019). ESPEN guideline on clinical nutrition and hydration in geriatrics. *Clinical Nutrition, 38*(1), 10–47. https://doi.org/10.1016/j.clnu.2018.05.024
17. Weller, C. D., Team, V., Ivory, J. D., Crawford, K., & Gethin, G. (2019). ABPI reporting and compression recommendations in global clinical practice guidelines on venous leg ulcer management: A scoping review. *International Wound Journal, 16*(2), 406–419. https://doi.org/10.1111/iwj.13048

PSIHOLOŠKI VIDIKI KOŽNIH BOLEZNI

Taja Žnidarič, mag. psihologije

Služba za korporativno varnost, Univerzitetni klinični center Ljubljana

UVOD

Psihodermatologija je področje medicine, ki povezuje telesno in psihično delovanje posameznika. Je relativno novo področje v sodobni medicini, ki šele v zadnjem času pridobiva raziskovalno in klinično vrednost. Najsodobnejše raziskave s področja psihodermatologije izpostavljajo povezavo med kroničnim stresom ter nevrološkimi, endokrinološkimi in imunološkimi telesnimi odzivi, ki se odražajo tudi v kontekstu nastanka, poslabšanja in vzdrževanja nekaterih kožnih bolezni. V prispevku sta podrobneje razložena vpliv kroničnega stresa na kožna obolenja in obratno vpliv kožnih obolenj na psihološko blagostanje posameznika. Opredeljene in prikazane so najpogostejše psihodermatološke bolezni, s katerimi se srečujemo v klinični praksi, ter priporočila za njihovo obravnavo. Smernice obravnave psihodermatoloških bolezni gredo v smer multidisciplinarnosti, pri čemer ima pomembno vlogo strokovnjak s področja psihologije, klinične psihologije ali psihiatrije. Pri določenih skupinah pacientov s kožnimi boleznimi se lahko za zgodnjo prepoznavo in preprečevanje kronificiranja psiholoških težav oblikujejo preventivne psihosocialne dejavnosti.

KAJ JE PSIHODERMATOLOGIJA?

Psihodermatologija je področje medicine, ki ima dolgo zgodovino, a kratko preteklost. Že v antičnem obdobju so filozofi poudarjali, da obstaja povezava med telesnim in duševnim, čeprav to področje v sodobni medicini pridobiva prepoznavnost šele v zadnjih 20 letih (Jafferany & Franca, 2016).

Psihodermatologija povezuje več pomembnih področij medicine: psihiatrijo, psihologijo, pediatrijo in dermatologijo (Jafferany & Franca, 2016; Marshall et al., 2016), zato je obravnava psihodermatoloških bolezni izredno kompleksna. Marshall et al. (2016) psihodermatološke bolezni opredeljujejo kot bolezni, pri katerih se pacienti soočajo s simptomi, ki zajemajo tako psihiatrična kot kožna obolenja.

Koža je naš največji in najbolj viden telesni organ (Marshall et al., 2016), ki ves čas komunicira z zunanjim okoljem, ga zaznava in se mu prilagaja. Na ta način aktivno ščiti naše notranje organe pred patogeni, toksini in bolečino ter skrbi za uravnavanje temperature (Jafferany & Franca, 2016). Koža s svojo zaščitno in regulativno funkcijo pomembno prispeva k našemu dobremu počutju in psihološkemu blagostanju (Zhang et al., 2024).

Naše psihofizično blagostanje velikokrat zamajejo stresorji, ki porušijo naše psihofizično ravnovesje. S stresorji izzvani telesni procesi se odvijajo v skorji velikih možganov, limbičnem sistemu ter v hipotalamusu v notranjosti velikih možganov. Hipotalamus nadzira endokrini sistem v organizmu. Če stresna reakcija traja dlje časa, se to odrazi v spremenjenem delovanju telesnih žlez in hormonov. Endokrine spremembe posledično vplivajo na spremembe v imunološkem aparatu (Rakovec-Felser, 2009). Kot ugotavljajo Zhang et al. (2024), koža predstavlja pomemben del nevrološkega, endokrinega in imunološkega odziva na stresorje.

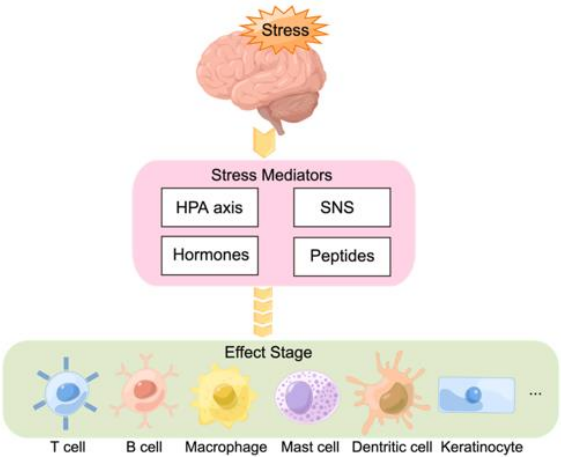

Slika 1: Vpliv stresa na spremenjeno delovanje kožnih celic (Zhang et al., 2024)

Iz Slike 1 je razvidno, da obstaja kompleksna, vzajemna povezava med psihološkim stresom, živčnim, nevroendokrinim in imunskim sistemom ter kožnimi boleznimi. Ko možgani zaznajo stres, telo povečano sprošča hormone (npr. kortizol, norepinefrin, adrenalin) ter nevropeptide, ki se vežejo tudi na receptorje imunskih celic v koži (npr. mastocitov, dendritičnih celic, keratinocitov), ki sodelujejo pri imunskem odzivu. Stres, predvsem kronični, poruši ravnovesje imunskih celic in vnetnih mediatorjev v koži (citokinov), kar povečuje tveganje za številna kožna obolenja, tudi maligna. Koža se lažje vname, postane bolj ranljiva za okužbe, alergije in

ekceme ter se počasneje celi oziroma obnavlja. Poslabša se zaščitna funkcija kože in poveča izguba vode, zato ta postane bolj občutljiva, suha, prepustna in razdražljiva (Zhang et al., 2024).

Zhang et al. (2024) ugotavljajo, da stres povratno vpliva na živčni sistem in s tem povezane spremembe v zaznavanju, npr. povečan srbež, pekoč občutek ali bolečino na koži, kar vzdržuje že v osnovi poškodovana stanja kože. Kot pomemben dejavnik tveganja izpostavljajo socialno stigmo kožnih bolezni, ki dodatno poveča psihološko breme pacientov ter s tem tveganje za poslabšanje kožnih bolezni. Pri kroničnih vnetnih boleznih, kot sta psoriaza in atopijski dermatitis, je tako povečano tveganje za pridružene psihiatrične bolezni, kot so anksioznost, depresija in samomorilno vedenje (Marshall et al., 2016). Tudi Yadav et al. (2013) ugotavljajo, da ima približno 30–40 % pacientov s kožnimi boleznimi pridruženo psihiatrično bolezen, ki vpliva na izbruh ali poslabšanje težav s kožo.

PSIHODERMATOLOŠKE BOLEZNI

Delovna skupina Britanske zveze dermatologov je ugotovila, da je kar 85 % pacientov s kožnimi boleznimi bolj obremenjenih s psihološkimi vidiki teh bolezni. 3 % pacientov se primarno sooča s psihiatrično boleznijo, 8 % s poslabšanjem psihiatričnih simptomov zaradi kožne bolezni, 14 % s poslabšanjem kožnih bolezni zaradi psiholoških stanj, 17 % pa potrebuje psihološko podporo pri obvladovanju stresa zaradi kožne bolezni (Marshall et al., 2016).

Tabela 1: Klasifikacija psihodermatoloških bolezni (prirejeno po Jafferany & Franca, 2016)

Skupina	Opredelitev	Primeri
Psihodermatoze	Na izbruh ali poslabšanje kožnih bolezni pomembno vpliva psihološki stres.	• atopični dermatitis • akne • alopecia areata • psoriaza • psihogena purpura (Gardner-Diamondov sindrom) • rozacea • seboroični dermatitis • urtikarija
Primarne psihiatrične motnje	Psihopatološki procesi vplivajo na to, da si pacient povzroči okvare kože.	• telesna disforična motnja • blodnje parazitoze • motnje hranjenja • dermatitis artefacta • nevrotične eksforiacije

Skupina	Opredelitev	Primeri
		• obsesivno kompulzivne motnje • trihotilomanija *podrobneje opisane v nadaljevanju
Sekundarne psihiatrične motnje	Kožna obolenja vplivajo na nastanek psihiatričnih motenj.	• alopecia areata • albinizem • kronični ekcem • hemangiom • ihtioza • psoriaza • rinofima • vitiligo
Razno	Neželeni učinki psihiatričnih ali dermatoloških zdravil.	• psihogeni sindrom purpure • kožni senzorični sindrom • uživanje litija je lahko povezano s psoriazo • raba izotretinoina je lahko povezana s samomorilnimi ideacijami

V Tabeli 1 vidimo eno izmed najpogosteje uporabljenih klasifikacij psihodermatoloških bolezni. Različne skupine psihodermatoloških bolezni so v nadaljevanju, z namenom lažje prepoznave in zagotovitve ustrezne zdravstvene obravnave, podrobneje pojasnjene.

Za obravnavo **psihodermatoz** je pomembno prepoznati psihosocialne stresorje v ozadju ter se usmeriti v konstruktivno obvladovanje teh stresorjev. Pacienti težko prepoznajo vpliv psiholoških dejavnikov na svojo kožno bolezen, zato jim je pri tem treba pomagati. Kot učinkoviti se izkažejo tako nefarmakološki kot farmakološki pristopi (Yadav et al., 2013).

Yadav et al. (2013) ugotavljajo, da je v primeru **primarnih psihiatričnih motenj** v ozadju kožnih težav psihološka funkcionalna motnja, ki mora biti pravočasno prepoznana in psihiatrično obravnavana. Pred postavitvijo diagnoze je treba izključiti somatske ali sistemske vzroke. V primeru pomanjkljivega uvida pacientov je ključno vzpostaviti dober odnos, izvesti več obravnav pacienta ter ob psihiatričnem farmakološkem zdravljenju zagotoviti podporno dermatološko terapijo. Kot učinkovita podpora zdravljenju se izkažejo psihoedukacija in

podpora svojcev ter suportivna in vedenjsko-kognitivna terapija. Med najpogostejše primarne psihiatrične motnje v kontekstu kožnih bolezni sodijo:

- pacienti z *blodnjami parazitoze*, ki so prepričani, da je telo okuženo s paraziti, zato so pogoste ekskoriacije kože;
- pacienti s *telesno disforično motnjo*, ki nerealno zaznavajo lastno telo;
- pacienti s *trihotilomanijo* si z namenom zmanjševanja tesnobe pulijo lase, kar vodi v alopecijo;
- *nevrotske ekskoriacije* pomenijo zavestno in kompulzivno praskanje ter stiskanje kože kot posledico psihosocialnega stresorja;
- kot posledica nevrotske ekskoriacije lahko pri pacientu nastopijo *akne*, najpogosteje na bradi, čelu in lasišču;
- *dermatitis artefacta* je bolezen, pri kateri si pacient poškoduje kožo, lase, nohte ali sluznico z namenom prevzemanja vloge pacienta (pogoste so vnetne reakcije na koži zaradi kemičnih opeklin, ugašanja cigaret, edemi okončin zaradi vezanja s pasovi, dermalna induracija in nekroza zaradi injiciranja mleka, olja ali maščobe v prsi, stegna, trebuh in penis ter simulacija kožne bolezni z ličili);
- *psihogeni pruritus* pomeni stalno srbečico, pogosto nog, rok, hrbta in genitalij, brez telesnega vzroka;
- *disociativna somatizacija* se nanaša na simptome brez telesne patologije (npr. senzorne kožne senzacije, pruritus, urtikarija ali angioedem kot posledica posttravmatske stresne motnje).

V nadaljevanju so z namenom lažjega prepoznavanja in zagotovitve ustreznega zdravljenja prikazane nekatere primarne psihiatrične motnje, ki se odražajo na pacientovi koži.



Slika 2: Trihotilomanija (Yadav et al., 2013)

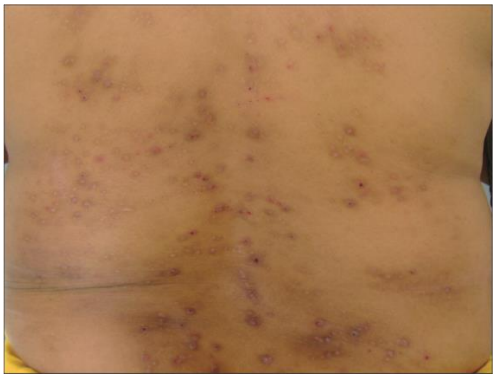

Slika 3: Nevrotske ekskoriacije (Yadav et al., 2013)



Slika 4: Akne (Yadav et al., 2013)

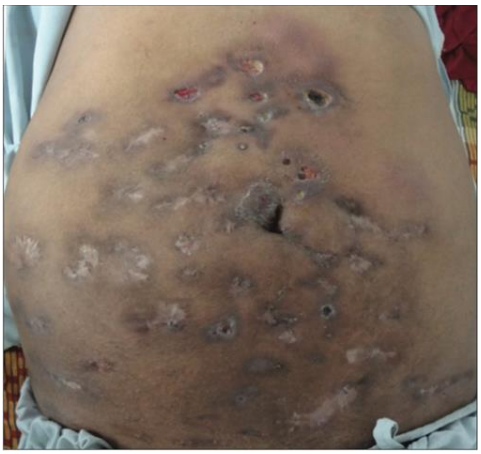

Slika 5: Dermatitis artefacta (Yadav et al., 2013)

Na Sliki 2 je prikaz trihotilomanije, na Sliki 3 nevrotskih ekskoriacij na hrbtu, na Sliki 4 aken kot posledice nevrotskih ekskoriacij in na Sliki 5 dermatitis artefacta po subkutanih injekcijah pentazocina, ki posnema atipično mikobakterijsko okužbo.

Sekundarne psihiatrične motnje nastopijo kot posledica kožnih bolezni, še posebej če so te kronične in prizadenejo vidne telesne predele. Pacienti imajo nizko samopodobo in doživljajo občutke sramu, depresivnosti in anksioznosti s pridruženimi samomorilnimi ideacijami, kar vodi v socialno diskriminacijo in izolacijo. Zaradi velikega čustvenega stresa, povezanega s temi boleznimi, je treba pacientom ponuditi učinkovita dermatološka zdravila, pridružene psihiatrične motnje pa ustrezno psihiatrično obravnavati (Yadav et al., 2013).

PSIHOLOŠKE POSLEDICE KOŽNIH BOLEZNI

Kožne bolezni lahko negativno vplivajo na pacientovo samopodobo in zaznano socialno oporo (Costeris et al., 2021), ki predstavljata pomembna varovalna dejavnika pri preprečevanju in obvladovanju duševnih motenj (Muller & Lemieux, 2000).

Samopodoba se nanaša na posameznikovo mnenje o samem sebi, ki se oblikuje v odvisnosti od njemu pomembnih oseb (Rakovec-Felser, 2009; Zeigler-Hill, 2011). V razvoju samopodobe je še posebej kritično obdobje mladostništva oz. pubertete, ki pa prinaša številne telesne in hormonske spremembe, ki se odrazijo tudi na mladostnikovi koži (Orth & Robins, 2014).

Kronične kožne bolezni, kot so akne, luskavica in ekcemi, običajno nastopijo v zgodnjem otroštvu ali mladostništvu ter vplivajo na posameznikov videz, kar vpliva na to, kako posamezniki zaznavajo sebe in kako vzpostavljajo odnose z drugimi (Costeris et al., 2021). Izkušnja zmerjanja s strani vrstnikov (*angl.* bullying) vodi v umikanje iz socialnih stikov in predstavlja dejavnik tveganja pri oblikovanju zdrave samopodobe. Tudi Rakovec-Felser (2009) ugotavlja, da je s pojavom kronične bolezni navadno prizadeta posameznikova telesna samopodoba. Še posebej so ranljivi mlajši posamezniki, prej ženske kot moški, in ljudje, ki svoje samopotrjevanje gradijo na zunanjem videzu ter so s svojim videzom poklicno izpostavljeni. Bolj kot je kožna bolezen locirana na vidnem mestu (npr. na obrazu), v večji meri vpliva na posameznikovo doživljanje samega sebe v odnosih z drugimi. Posamezniki se namreč zaradi svojih vidnih bolezenskih znakov v socialnih interakcijah pogosteje osredotočajo na svoj videz. Ko lahko znake kožne bolezni zakrijejo (npr. z oblačili), se ta negativni učinek zmanjša (Costeris et al., 2021).

Pacienti s kožnimi boleznimi, kot so akne, luskavica in ekcemi, v primerjavi z zdravimi posamezniki poročajo o nižji stopnji zaznane socialne opore in več težavah s samopodobo, ki se tudi po zaključenem dermatološkem zdravljenju ne izboljšajo (Costeris et al., 2021). Akne, ki prizadenejo slabih 10 % splošne populacije (Zhang et al., 2024), za paciente predstavljajo travmatski dejavnik pri vzpostavljanju odnosa do sebe in do drugih. Bolj kot je bolezen intenzivna, več negativnih psiholoških posledic prinaša. Pri pacientih z aknami, luskavico in ekcemi v otroštvu lahko bolezen negativno vpliva na samopodobo v smislu občutkov sramu, socialne stigme in izolacije ter depresivne simptomatike (Costeris et al., 2021).

Socialna opora, ki lahko izhaja iz prijateljskega, družinskega ali delovnega kroga, vzdržuje posameznikovo psihološko in telesno blagostanje, saj je povezana z boljšim zdravjem in lažjim spoprijemanjem z vsakodnevnimi obremenitvami. Posamezniki s kožnimi obolenji, ki imajo na voljo več virov socialne opore, pri sebi zaznavajo boljše splošno zdravje. Pacienti s pomanjkljivo socialno oporo zaznavajo slabšo kakovost življenja in doživljajo več negativnega stresa. To lahko pri nekaterih kožnih boleznih, kot je luskavica, pospeši zagon bolezni. Pacienti se lahko začnejo izogibati telesni aktivnosti, socialnim aktivnostim in spolnim odnosom, kar bolezen dodatno vzdržuje (Costeris et al., 2021).

PRIPOROČILA ZA OBRAVNAVO PSIHODERMATOLOŠKIH BOLEZNI

Obravnava pacientov s psihodermatološkimi boleznimi mora biti celostna in multidisciplinarna, kar na dolgi rok na makroravni prinaša večjo ekonomsko učinkovitost. Multidisciplinarni tim naj vključuje dermatologe, psihiatre ali psihologe, zdravstvene tehnike s specialnimi znanji s področja dermatologije, socialne delavce, strokovnjake s področja pediatrije in pedopsihiatrije, geriatrije ter gerontopsihiatrije. Za zagotavljanje konsistentne obravnave pomemben doprinos predstavlja tudi sodelovanje z družinskimi zdravniki, pacienti samimi in njihovimi zastopniki (npr. starši pri obravnavi otrok) (Jafferany & Franca, 2016; Marshall et al., 2016).

Prvi pogoj je vzpostavitev dobrega odnosa med pacientom in zdravstvenim delavcem. Ta mora temeljiti na spoštljivem in empatičnem odnosu do pacienta (Jafferany & Franca, 2016), kar je lahko v primeru primarnih psihiatričnih motenj oteženo zaradi pomanjkljivega uvida pacienta (Yadav et al., 2013). Pri tem nam lahko pomaga tehnika aktivnega poslušanja, za katero si moramo vzeti dovolj časa in zagotoviti miren prostor. Poleg pacientove telesne anamneze in preiskave kože je treba preveriti pacientov mentalni status (videz in vedenje, govor, razpoloženje, mišljenje, zaznavanje, kognicija, uvid). Pred tem je ključno, da pacientu pojasnimo vpliv kožnih bolezni na njegovo psihosocialno blagostanje. Preverimo tudi tveganje

za samomorilno ogroženost, ogroženost drugih ter ranljivost za zlorabo ali zanemarjanje (Marshall et al., 2016).

Pri tem so učinkoviti tako farmakološki kot nefarmakološki pristopi. Uporabljeni so lahko individualno ali kombinirano, odvisno od ocene zdravstvenega stanja pacienta ter ciljev obravnave. Pri obravnavi kožnih bolezni bi si morali prizadevati za celostno izboljšanje pacientovega funkcioniranja (Jafferany & Franca, 2016):

- obravnava motenj spanja,
- zmanjšanje neprijetnih učinkov kožnih bolezni (npr. srbež, bolečina),
- obravnava psihopatološke simptomatike (npr. anksioznost, depresija),
- preprečevanje socialne izolacije,
- krepitev samopodobe.

Farmakološki pristopi vključujejo uporabo zdravil, npr. antidepresivov, anksiolitikov, antipsihotikov, antihistaminikov in oralnih kortikosteroidov, ter lokalnih zdravil (npr. krem). Izbira psihofarmakološkega sredstva je odvisna od narave psihopatologije. Najpogosteje so uporabljeni selektivni zaviralci ponovnega privzema serotonina (SSRI), zaviralci ponovnega privzema serotonina in noradrenalina (SNRI), stabilizatorji razpoloženja in antipsihotiki. V primeru primarnih in sekundarnih psihiatričnih motenj je poleg dermatološke obravnave ključna psihiatrična obravnava pacienta (Yadav et al., 2013).

Nefarmakološki pristopi vključujejo psihoedukacijo, psihološko podporo, skupine za samopomoč, učenje konstruktivnih tehnik za obvladovanje stresa (npr. tehnike sproščanja, biofeedback), hipnozo, trening socialnih veščin, čuječnost in meditacijo (Yadav et al., 2013; Zhang et al., 2024) ter kompleksnejše oblike, kot je vedenjsko-kognitivna terapija, ki temelji na prepoznavanju manj funkcionalnih oblik mišljenja in vedenja ter učenju bolj funkcionalnih alternativ (Jafferany & Franca, 2016; Marshall et al., 2016). Pri zagotavljanju psihoterapevtske obravnave pacientom s kožnimi boleznimi ima osrednjo vlogo krepitev zdrave in realne samopodobe (Zeigler-Hill, 2011).

V kombinaciji s farmakološkim zdravljenjem, okrepljeno socialno oporo in samopodobo se lahko pacienti s kožnimi boleznimi (npr. pacienti z aknami) z vključitvijo v psihoterapevtsko obravnavo lažje prilagodijo svoji bolezni. Poznavanje kompleksnosti psiholoških posledic kožnih bolezni je pomembno predvsem za mladostnike, pri katerih lahko te posledice vodijo v kronične težave pri oblikovanju osebnosti, zaradi česar so lahko v odraslosti manj funkcionalni na pomembnih življenjskih področjih (Costeris et al., 2021).

Glede na poznavanje dejavnikov tveganja za razvoj pridruženih čustvenih in socialnih težav bi bilo pri pacientih s kožnimi boleznimi smiselno zgodnje odkrivanje ranljivih pacientov, ki se soočajo s pomanjkljivo socialno oporo in nizko samopodobo. Ključno je, da bi pri tej skupini pacientov ob dermatološkem zdravljenju zagotovili tudi psihosocialne intervencije, usmerjene v zagotavljanje socialne opore in skrb za dobro počutje (Costeris et al., 2021).

Pomembne svetovne organizacije, ki se ukvarjajo z raziskovalnim in kliničnim delom na področju psihodermatologije ter z usposabljanjem zdravstvenih delavcev za to področje dela, so (Jafferany & Franca, 2016; Marshall et al., 2016):

- Association for Psychoneurocutaneous Medicine of North America (APMA),
- The European Society for Dermatology and Psychiatry (ESDaP),
- Psychodermatology UK in
- Japanese Society of Psychosomatic Dermatology (JPSD).

ZAKLJUČEK

Psihološko blagostanje posameznika pomembno prispeva k preprečevanju nekaterih kožnih bolezni in ohranjanju zdravja kože. Obratno pa zdrava koža vpliva na pozitiven odnos, ki ga imamo do sebe, ter na ohranjanje zadovoljivih medosebnih odnosov, kar prispeva k notranjemu ravnovesju in dobremu počutju. V kontekstu kožnih bolezni je zato ključno pravočasno prepoznati in obvladovati psihološke dejavnike, ki lahko prispevajo k nastanku, poslabšanju ali vzdrževanju kožnih bolezni. Obravnava mora vključevati različne strokovnjake, ki delujejo tako na področju somatske kot psihiatrične medicine. Obravnavo je treba prilagoditi potrebam pacienta ter poleg farmakološkega zdravljenja zagotoviti nefarmakološke oblike pomoči, kot so psihoedukacija, učenje konstruktivnih načinov obvladovanja stresa in psihoterapija.

VPRAŠANJA ZA RAZMISLEK

1. Opišite vzajemno sistemsko povezavo med kroničnim stresom in psoriazo.
2. Katere so najpogostejše pridružene psihiatrične bolezni v kontekstu kožnih bolezni in zakaj?
3. Kaj bi svetovali pacientu, ki se že več let sooča z aknami, ima zaradi bolezni slabo mnenje o sebi in se je začel umikati iz socialnih stikov?

LITERATURA

1. Costeris, C., Petridou, M., & Ioannou, Y. (2021). Psychological impact of skin disorders on patients' self-esteem and perceived social support. *Journal of Dermatology and Skin Science, 3*(1), 14–22.
2. Jafferany, M., & Franca, K. (2016). Psychodermatology: Basic concepts. *Acta Dermato-Venereologica, 217*, 35–37. https://doi.org/10.2340/00015555-2378
3. Marshall, C., Taylor, R., & Bewley, A. (2016). Psychodermatology in clinical practice: Main principles. *Acta Dermato-Venereologica, 217*, 30–34.
4. Muller, R. T., & Lemieux, K. E. (2000). Social support, attachment, and psychopathology in high risk formerly maltreated adults. *Child Abuse & Neglect, 24*(7), 883–900. https://doi.org/10.1016/S0145-2134(00)00150-2
5. Orth, U., & Robins, R. W. (2014). The development of self-esteem. *Current Directions in Psychological Science, 23*(5), 381–387. https://doi.org/10.1177/0963721414547414
6. Rakovec-Felser, Z. (2009). *Psihologija telesnega pacienta in njegovega okolja: Razumeti in biti razumljen*. Založba Pivec.
7. Yadav, S., Narang, T., & Kumaran, M. S. (2013). Psychodermatology: A comprehensive review. *Indian Journal of Dermatology, Venereology and Leprology, 79*, 176–192.
8. Zhang, H., Wang, M., Zhao, X., Wang, Y., Chen, X., & Su, J. (2024). Role of stress in skin diseases: A neuroendocrine-immune interaction view. *Brain, Behavior, and Immunity, 116*, 286–302.
9. Zeigler-Hill, V. (2011). The connections between self-esteem and psychopathology. *Journal of Contemporary Psychotherapy, 41*, 157–164. https://doi.org/10.1007/s10879-010-9167-8

SODELOVANJE MEDICINSKIH SESTER V RAZISKAVAH IN KLINIČNIH ŠTUDIJAH: POMEN, IZZIVI IN RAZVOJNE PRILOŽNOSTI

mag. Franka Kulaš, dipl. m. s., univ. dipl. org., QM

Dermatovenerološka klinika, Univerzitetni klinični center Ljubljana

Anita Jelen, dipl. m. s., mag. zdr. nege, ET, QM

Dermatovenerološka klinika, Univerzitetni klinični center Ljubljana

UVOD

Raziskovanje je sistematičen proces pridobivanja novega znanja oziroma razreševanja problemov v določeni klinični ali strokovni situaciji (Polit & Beck, 2020). V zdravstveni negi je eden od temeljnih pogojev za razvoj sodobne stroke, saj omogoča oblikovanje novih znanj, kritično presojo obstoječih praks in uvajanje strokovno utemeljenih izboljšav v klinično okolje. Z naraščajočo kompleksnostjo zdravstvene obravnave se od medicinskih sester vse bolj pričakuje, da svoje delo izvajajo na podlagi znanstvenih dokazov, strokovnih smernic in preverjenih raziskovalnih rezultatov. Na dokazih temelječa praksa tako ni le strokovno izhodišče, temveč pomemben pogoj za kakovostno, varno in učinkovito obravnavo pacientov ter za krepitev profesionalne avtonomije medicinskih sester (Skela-Savič et al., 2022).

Diplomirane medicinske sestre z raziskovanjem prispevajo k odkrivanju novega znanja ter k preverjanju, dopolnjevanju in redefiniranju obstoječih strokovnih pristopov (Schmidt & Brown, 2019). Zdravstvena nega mora zato temeljiti na intervencijah, podprtih z znanstvenimi dokazi, saj pacienti potrebujejo zdravstveno obravnavo, ki je skladna z najnovejšimi dokazi in ni odvisna od posameznega izvajalca ali kraja obravnave (Rodica & Starc, 2017).

Kljub prepoznanemu pomenu raziskovanja ostaja razvoj raziskovalne kulture v zdravstveni negi povezan z več izzivi. Zaluberšek & Ličen (2021) ugotavljata, da zaposleni v zdravstveni negi izkazujejo pozitiven odnos do raziskovanja, vendar je ta povezan z naklonjenostjo delovnega okolja in s pogoji za vključevanje v raziskovalne dejavnosti. To kaže na potrebo po

nadaljnji krepitvi raziskovalnih kompetenc, kakovosti raziskovalnega poročanja in neposrednega prenosa raziskovalnih ugotovitev v klinično prakso.

Pomembno izhodišče za razvoj raziskovalno usmerjene zdravstvene nege je tudi izobraževanje. Mikec (2021) poudarja, da je treba že v dodiplomskem izobraževanju ustvarjati priložnosti za raziskovanje in prakso, temelječo na dokazih, spodbujati učenje tujih jezikov ter razvijati kritično mišljenje in vseživljenjsko učenje. Takšna usmeritev omogoča, da medicinske sestre raziskovanje razumejo kot sestavni del profesionalnega razvoja in kot nujno podlago za kakovostno, varno in učinkovito zdravstveno nego.

RAZVOJ RAZISKOVANJA IN VLOGA MEDICINSKIH SESTER V KLINIČNIH ŠTUDIJAH

Raziskovalna dejavnost v zdravstveni negi se v Sloveniji postopoma krepi z razvojem visokošolskega izobraževanja, magistrskih in doktorskih programov ter z uveljavljanjem na dokazih temelječe prakse. K razvoju raziskovalne kulture prispevajo tudi slovenske znanstvene in strokovne publikacije s področja zdravstvene nege, ki omogočajo objavljanje izvirnih raziskav, pregledov literature in strokovnih razprav. Kljub napredku raziskave še vedno opozarjajo na razkorak med pozitivnimi stališči medicinskih sester do raziskovanja in njihovo dejansko uporabo raziskovalnih ugotovitev v klinični praksi (Skela-Savič et al., 2022; Zaluberšek & Ličen, 2021).

Kljub postopnemu razvoju raziskovalne dejavnosti ostaja dejanska vključenost medicinskih sester v raziskovanje omejena. Krajnc & Kadivec (2019) ugotavljata, da se diplomirane medicinske sestre sicer strinjajo s pomenom na dokazih temelječe prakse, vendar jih pri vključevanju v raziskovanje omejujejo predvsem pomanjkanje časa, pomanjkanje znanja in nezadostna podpora sodelavcev. To kaže, da raziskovanje v številnih kliničnih okoljih še ni dovolj prepoznano kot sestavni del profesionalne vloge medicinskih sester. Roll et al. (2013) pri tem opozarjajo na primanjkljaj ozaveščenosti o pomenu raziskovanja, kar dodatno omejuje razvoj raziskovalne kulture v zdravstveni negi.

Podobne izzive potrjujejo tudi novejše mednarodne ugotovitve. Kerr et al. (2025) so v raziskavi med 186 medicinskimi sestrami v Avstraliji ugotovili, da imajo medicinske sestre pozitivna stališča do kliničnega raziskovanja in ga povezujejo z izboljševanjem izidov zdravljenja ter kakovosti zdravstvene obravnave. Kljub temu pa njihovo dejansko vključevanje v raziskovalne procese omejujejo pomanjkanje samozaupanja, nezadostne raziskovalne kompetence ter omejeni časovni in organizacijski viri. Te ugotovitve so primerljive s slovenskim prostorom,

kjer se medicinske sestre prav tako soočajo z ovirami pri prehodu od pozitivnega odnosa do raziskovanja k aktivnemu raziskovalnemu delu.

Vloga medicinskih sester v kliničnih študijah je pomembna tako z vidika razvoja stroke kot z vidika kakovosti in varnosti obravnave pacientov. Raziskovalno delo predstavlja enega od temeljev razvoja zdravstvene nege, zato je pomembno, da si zaposleni v zdravstveni negi kot najštevilčnejša poklicna skupina v zdravstvu prizadevajo za dosledno uvajanje znanja in na dokazih temelječih ugotovitev v klinično prakso (Grbec, 2012). Vloga medicinskih sester v kliničnih raziskavah je večplastna in presega zgolj izvajanje posameznih nalog po raziskovalnem protokolu. Sodelujejo lahko pri prepoznavanju in vključevanju potencialnih udeležencev, izvajanju raziskovalnih intervencij, spremljanju varnosti pacientov, zbiranju in dokumentiranju raziskovalnih podatkov ter zagotavljanju skladnosti raziskave s protokolom. Pomembno vlogo imajo tudi pri komunikaciji z udeleženci raziskave in njihovimi svojci ter pri povezovanju kliničnega in raziskovalnega tima. Za kakovostno izvajanje teh nalog potrebujejo jasno opredeljen obseg dela, ustrezne raziskovalne kompetence in organizacijsko podporo (Fisher et al., 2022; Xing et al., 2024).

V državah z daljšo tradicijo magistrskega in doktorskega izobraževanja so se medicinske sestre lažje uveljavile kot raziskovalke, pomembno prispevale k znanstvenemu razvoju stroke, sodelovale pri oblikovanju zdravstvenih politik in bile uspešnejše pri pridobivanju raziskovalnih sredstev (Chien, 2019).

V Sloveniji se kažejo pozitivni premiki, vendar polno vključevanje medicinskih sester v raziskovalno delo še vedno omejuje več sistemskih in organizacijskih dejavnikov. Med najpogostejšimi ovirami so pomanjkanje časa zaradi kadrovske podhranjenosti, visoke delovne obremenitve, omejeno financiranje raziskovalnih projektov ter pomanjkanje formalno opredeljenih raziskovalnih delovnih mest za medicinske sestre (Skela-Savič et al., 2022). Za nadaljnji razvoj raziskovanja v zdravstveni negi je zato ključno, da se raziskovalno delo prepozna kot sestavni del klinične prakse, ne zgolj kot dodatna dejavnost posameznih motiviranih medicinskih sester.

PRIMER IZ PRAKSE: SODELOVANJE MEDICINSKIH SESTER V KLINIČNIH ŠTUDIJAH NA DERMATOVENEROLOŠKI KLINIKI UKC LJUBLJANA

Primer Dermatovenerološke klinike UKC Ljubljana ponazarja vključevanje medicinskih sester v klinične študije in raziskovalne projekte v specialističnem kliničnem okolju. V tem poglavju je predstavljena predvsem njihova neposredna raziskovalna vloga, povezana z izvajanjem

raziskovalnih protokolov, spremljanjem pacientov, dokumentiranjem in zbiranjem raziskovalnih podatkov.

Na ravni UKC Ljubljana potekajo številne klinične študije, pri katerih se raziskovalna dejavnost povezuje z razvojem novih diagnostičnih, terapevtskih in organizacijskih pristopov. Sodelovanje medicinskih sester v takšnih procesih je pomembno, ker neposredno prispeva k varnosti pacientov, kakovosti zbiranja podatkov, doslednemu izvajanju raziskovalnih protokolov ter povezovanju raziskovalnega dela z vsakodnevno klinično prakso.

V kliničnih študijah in raziskovalnih projektih se medicinske sestre vključujejo predvsem kot članice raziskovalnih ekip, koordinatorke kliničnih študij ter sodelavke pri izvajanju raziskovalnih protokolov, spremljanju pacientov in zbiranju raziskovalnih podatkov. Njihova neposredna raziskovalna vloga je povezana z doslednim izvajanjem protokola, varnim spremljanjem pacientov, natančnim dokumentiranjem in pravočasnim prepoznavanjem morebitnih odstopanj ali neželenih dogodkov. Opisane naloge so skladne z mednarodno opredelitvijo klinične raziskovalne zdravstvene nege, ki vključuje skrb za udeležence raziskav, izvajanje raziskovalnih protokolov, varno izvedbo raziskovalnih postopkov, zbiranje kakovostnih podatkov ter usklajevanje kliničnih in raziskovalnih dejavnosti. Posebnost te vloge je hkratna odgovornost za dobrobit pacienta in za verodostojnost raziskovalnega procesa. Zato morajo biti naloge medicinskih sester v kliničnih študijah jasno opredeljene, podprte z ustreznim usposabljanjem in vključene v formalno organizacijo raziskovalnega dela (Fisher et al., 2022; Xing et al., 2024).

Na Dermatovenerološki kliniki v Ljubljani se medicinske sestre v raziskave najpogosteje vključujejo v sodelovanju z zdravniki, ki so nosilci raziskovalnih projektov. Njihovo sodelovanje obsega podporo pri raziskavah za doktorske disertacije zdravnikov specialistov, sodelovanje v multicentričnih, randomiziranih, dvojno slepih in s placebom nadzorovanih študijah za oceno učinkovitosti in varnosti novih bioloških zdravil, vključevanje v uvajanje novega genskega zdravila za zdravljenje bulozne epidermolize ter sodelovanje pri sodobnem zdravljenju atopijskega dermatitisa z biološkimi zdravili in zaviralci JAK.

Takšno interdisciplinarno sodelovanje je pomembno za kakovostno izvedbo kliničnih študij, hkrati pa odpira vprašanje nadaljnjega razvoja raziskovalne vloge medicinskih sester. Dolgoročni cilj stroke zdravstvene nege bi moral biti, da se medicinske sestre ne vključujejo le kot sodelavke v raziskavah, ki jih vodijo drugi strokovnjaki, temveč da postopoma razvijajo tudi samostojne raziskovalne projekte s področja zdravstvene nege. Za to so potrebni jasno

opredeljene raziskovalne vloge, čas za raziskovanje, podpora vodstva in organizacijski pogoji, ki raziskovalno delo prepoznavajo kot del profesionalne vloge medicinskih sester.

Poleg sodelovanja v kliničnih študijah medicinske sestre na Dermatovenerološki kliniki pomembno prispevajo tudi k zdravstvenovzgojnemu delu s pacienti in njihovimi svojci. Sodelujejo v šoli atopijskega dermatitisa za otroke in starše ter pri izvedbi šole za luskavico, vsakodnevno pa izvajajo tudi strukturirano edukacijo pacientov, pri katerih je na novo uvedeno podkožno oziroma subkutano biološko zdravilo. Te dejavnosti niso neposredno raziskovalni proces, vendar predstavljajo pomembno izhodišče za razvoj raziskovalnih vprašanj s področja zdravstvene nege, zlasti glede edukacije, adherence, zdravstvene pismenosti in samoobvladovanja kroničnih kožnih bolezni.

IZZIVI IN PRILOŽNOSTI RAZISKOVANJA V ZDRAVSTVENI NEGI V PRIHODNOSTI

Nadaljnji razvoj raziskovanja v zdravstveni negi zahteva več kot le individualno motivacijo medicinskih sester. Potrebni so organizacijski pogoji, ki omogočajo namenski čas za raziskovalno delo, dostop do mentorstva, podporo vodstva, povezovanje z visokošolskimi in raziskovalnimi ustanovami ter prepoznavanje raziskovanja kot sestavnega dela kakovostne klinične prakse.

Razvoj raziskovalnih kompetenc, priprava strokovnih prispevkov, sodelovanje v raziskovalnih projektih in samostojno raziskovalno delo zahtevajo čas, organizacijsko podporo in ustrezno razporeditev nalog znotraj tima. Izziv zato ni v tem, da bi bile klinične, izobraževalne, zdravstvenovzgojne ali organizacijske naloge manj pomembne, temveč v tem, da jih ob pomanjkanju kadra pogosto opravlja premajhno število zaposlenih. Pomemben pogoj za večjo raziskovalno vključenost medicinskih sester je zato tudi administrativna razbremenitev in jasnejša razmejitev med administrativnim, strokovnim in raziskovalnim delom.

V specialističnem dermatovenerološkem okolju se odpirajo številne možnosti za samostojno raziskovalno delo medicinskih sester. Prvi sklop raziskovalnih tem je lahko usmerjen v paciente in njihove svojce, predvsem na področjih, kjer so medicinske sestre v neposrednem in kontinuiranem stiku s pacienti. Raziskave bi lahko obravnavale izkušnje pacientov z biološkimi zdravili in zaviralci JAK, učinkovitost strukturirane edukacije ob uvedbi podkožnega biološkega zdravljenja, adherenco pacientov pri dolgotrajnem zdravljenju kroničnih kožnih bolezni, kakovost življenja pacientov z atopijskim dermatitisom, luskavico ali bulozno epidermolizo, zdravstveno pismenost pacientov in njihovih svojcev, obremenitve svojcev pri

skrbi za paciente s kroničnimi dermatološkimi boleznimi, zadovoljstvo pacientov z edukacijo in podporo medicinskih sester, obvladovanje srbenja, bolečine in stigme ter izkušnje pacientov po dermatokirurških posegih.

Drugi sklop raziskovalnih tem se lahko nanaša na delo medicinskih sester, organizacijo zdravstvene nege in razvoj strokovnih kompetenc. V tem okviru bi bilo smiselno raziskovati uvajanje novozaposlenih medicinskih sester, razvoj specialnih kompetenc v dermatovenerološki zdravstveni negi, učinkovitost mentorstva in praktičnega usposabljanja, dokumentiranje zdravstvenovzgojnih intervencij, preprečevanje okužb pri dermatoloških postopkih, zdravstveno nego pacientov s kroničnimi ranami, učinkovitost kompresijske terapije, organizacijo dela, administrativno razbremenitev, timsko sodelovanje ter vpliv kadrovskih razmer na kakovost in varnost dermatovenerološke zdravstvene nege. Takšne raziskave bi neposredno izhajale iz področja zdravstvene nege in bi lahko pomembno prispevale k izboljšanju kakovosti obravnave na Dermatovenerološki kliniki.

Ker ovire za raziskovanje niso le individualne, temveč tudi organizacijske in sistemske, je pomembno, da se medicinske sestre vključujejo v strokovne razprave o pogojih za razvoj zdravstvene nege. Pri tem ne gre za strankarsko politiko, temveč za sodelovanje pri oblikovanju sistemskih, organizacijskih, izobraževalnih in regulativnih pogojev, ki omogočajo kakovostno in varno klinično prakso ter razvoj raziskovalnega dela. Lekše & Peršolja (2025) ugotavljata, da vključevanje medicinskih sester v procese odločanja spodbujajo predvsem izobraževanje, organizacijska podpora, sodelovanje, opolnomočenje in podpora vodstva, med ovirami pa se pojavljajo pomanjkanje znanja, časovne omejitve in nezadostna podpora delovnega okolja. Zavzemanje za varno kadrovsko zasedbo, ustrezne pogoje dela, dostop do izobraževanja, etično izvajanje kliničnih raziskav in jasno opredeljene raziskovalne vloge je zato mogoče razumeti kot pomemben del strokovnega zagovorništva medicinskih sester (Cassar, 2025; Lekše & Peršolja, 2025).

Raziskovalna dejavnost medicinskih sester je odvisna tudi od značilnosti delovnega okolja. Pozitiven odnos do raziskovanja sam po sebi ne zagotavlja dejanskega vključevanja v raziskovalno delo, če zaposleni nimajo časa, mentorstva, dostopa do strokovne literature in podpore vodstva. Organizacije, ki želijo razvijati raziskovalno kulturo, morajo zato medicinskim sestram omogočiti namenski čas za raziskovanje, vključevanje v raziskovalne time, izobraževanje s področja raziskovalnih metod ter podporo pri pripravi in objavljanju raziskovalnih rezultatov. Takšna organizacijska ureditev omogoča, da raziskovanje ni razumljeno kot dodatna obremenitev, temveč kot sestavni del strokovnega dela in izboljševanja

kakovosti zdravstvene nege (Karkos & Peters, 2006; Krajnc & Kadivec, 2019; Zaluberšek & Ličen, 2021).

RAZVOJ STROKOVNIH KOMPETENC IN SPECIALIZACIJE KOT PODPORA RAZISKOVALNEMU DELU

Poleg raziskovalnega dela na kliniki potekajo tudi pomembne razvojne in izobraževalne dejavnosti. V letu 2026 so medicinske sestre na Dermatovenerološki kliniki uspešno izvedle prvo izobraževanje za pridobitev specialnih znanj za diplomirane medicinske sestre v dermatovenerologiji. V okviru Zbornice – Zveze, sekcije medicinskih sester in zdravstvenih tehnikov v dermatovenerologiji, se redno organizirajo tudi eno- in dvodnevna strokovna izobraževanja ter praktične delavnice, namenjene krepitvi strokovnih kompetenc in prenosu znanja v klinično prakso.

Razvoj pravnih in strokovnih podlag za specializacije na področju zdravstvene nege odpira priložnost za dolgoročno oblikovanje formalne specializacije iz dermatovenerološke zdravstvene nege. Takšna specializacija bi lahko nadgradila obstoječa specialna znanja, sistematično opredelila naprednejše kompetence medicinskih sester na dermatovenerološkem področju ter omogočila boljšo prepoznavnost njihove strokovne, izobraževalne, klinične in raziskovalne vloge.

V tujini so v nekaterih zdravstvenih sistemih že uveljavljene specializirane in napredne vloge medicinskih sester na dermatološkem področju, kot so dermatološke medicinske sestre specialistke, klinične specialistke zdravstvene nege in medicinske sestre napredne prakse na področju dermatologije. Njihove naloge so najpogosteje povezane s spremljanjem pacientov s kroničnimi kožnimi boleznimi, edukacijo in svetovanjem, podporo pri sistemskem in biološkem zdravljenju, triažo, zdravstveno nego ran, spremljanjem izidov zdravljenja ter sodelovanjem v multidisciplinarnih in raziskovalnih timih. V tujini razvoj dermatoloških medicinskih sester z naprednejšimi znanji temelji na strukturiranem izobraževanju, opredeljenih kompetencah in jasnem obsegu prakse, kar potrjuje potrebo po premišljenem razvoju podobnih strokovnih vlog tudi v slovenskem prostoru (Bobonich & Cooper, 2012; Wheeler et al., 2022). Razvoj podobne specializacije v Sloveniji bi bilo treba presojati v skladu z obstoječimi pravnimi, organizacijskimi in izobraževalnimi okviri ter jo uvajati premišljeno, z jasnimi izobraževalnimi standardi, zakonsko opredeljenimi kompetencami, strokovnimi smernicami, mentorstvom, kliničnim usposabljanjem ter varovali za kakovost in varnost pacientov (Wheeler et al., 2022).

Raziskave kažejo, da imajo dermatološke medicinske sestre specialistke pomembno vlogo pri edukaciji pacientov, podpori pri samostojnem obvladovanju kroničnih kožnih bolezni, izboljševanju adherence ter krepitvi kakovosti življenja pacientov in njihovih družin. Pregled literature o edukaciji pacientov s kroničnimi kožnimi boleznimi kaže, da lahko strukturirani edukacijski programi prispevajo k izboljšanju kakovosti življenja in zmanjšanju zaznane resnosti bolezni (de Bes et al., 2011), medtem ko raziskava o vlogi medicinskih sester pri atopijskem dermatitisu poudarja pomen specializirane dermatološke zdravstvene nege, individualne edukacije, podpore družinam in spodbujanja samovodenja bolezni (van Os-Medendorp et al., 2020). Zato bi moral nadaljnji razvoj dermatovenerološke zdravstvene nege v Sloveniji temeljiti na načrtnem razvoju kompetenc, jasnih strokovnih standardih, kontinuiranem izobraževanju in prenosu dokazov v klinično prakso.

ZAKLJUČEK

Raziskovanje je temeljni pogoj za razvoj sodobne zdravstvene nege, saj omogoča uvajanje na dokazih temelječe prakse, izboljševanje kakovosti in varnosti obravnave pacientov ter krepitev strokovne avtonomije medicinskih sester. Pregled obravnavane literature kaže, da medicinske sestre raziskovanje večinoma prepoznavajo kot pomemben del razvoja stroke, vendar njihovo dejansko vključevanje še vedno omejujejo pomanjkanje časa, raziskovalnega znanja, kadrovska podhranjenost, administrativne obremenitve in nezadostna organizacijska podpora.

Za večjo raziskovalno vključenost medicinskih sester je zato nujno oblikovati delovna okolja, ki raziskovanje prepoznavajo kot sestavni del klinične prakse, zagotavljajo čas in vire za raziskovalno delo ter spodbujajo povezovanje med kliničnim, izobraževalnim in raziskovalnim okoljem. Pomembno je, da se medicinske sestre ne vključujejo le kot sodelavke v raziskavah drugih strokovnjakov, temveč da postopoma razvijajo tudi samostojna raziskovalna vprašanja, ki izhajajo iz zdravstvene nege, neposrednega dela s pacienti, edukacije, kakovosti obravnave in organizacije dela.

Primer Dermatovenerološke klinike UKC Ljubljana kaže, da imajo medicinske sestre pomemben potencial za sodelovanje v kliničnih študijah, razvoj raziskovalnih tem s področja dermatovenerološke zdravstvene nege ter prenos raziskovalnih spoznanj v prakso. Nadaljnji razvoj tega področja zahteva sistemsko podporo, administrativno razbremenitev, razvoj raziskovalnih kompetenc, dostop do mentorstva, formalno priznane raziskovalne vloge ter dolgoročni razvoj specialnih znanj in specializacije iz dermatovenerološke zdravstvene nege. Le z usklajenim delovanjem zdravstvenih zavodov, visokošolskih institucij, strokovnih

združenj in odločevalcev bo mogoče ustvariti pogoje, v katerih bodo medicinske sestre lahko aktivno prispevale k razvoju raziskovalne kulture, izboljšanju klinične prakse in večji kakovosti zdravstvene obravnave.

VPRAŠANJA ZA RAZMISLEK

1. Kako pri svojem vsakodnevnem delu uporabljam na dokazih temelječo prakso in strokovno literaturo pri načrtovanju, izvajanju ter vrednotenju zdravstvene nege?
2. Katere ovire in spodbudni dejavniki v mojem delovnem okolju vplivajo na sodelovanje medicinskih sester v raziskovalnih projektih in kliničnih študijah?
3. Katera raziskovalna vprašanja iz dermatovenerološke zdravstvene nege bi lahko izhajala iz neposrednega dela s pacienti in njihovimi svojci?
4. Kako bi lahko razvoj specialnih znanj in prihodnje specializacije iz dermatovenerološke zdravstvene nege prispeval k večji raziskovalni, klinični in izobraževalni vlogi medicinskih sester?
5. Katere organizacijske spremembe bi bile potrebne, da bi medicinske sestre imele več časa, podpore in možnosti za samostojno raziskovalno delo?

LITERATURA

1. Bobonich, M., & Cooper, K. D. (2012). A core curriculum for dermatology nurse practitioners: Using Delphi technique. *Journal of the Dermatology Nurses' Association, 4*(2), 108–120. https://doi.org/10.1097/JDN.0b013e31824ab94c
2. Cassar, M. (2025). The political imperative of nurse education. *Slovenian Nursing Review, 59*(4), 228–231. https://doi.org/10.14528/snr.2025.59.4.3358
3. Chien, L. Y. (2019). Evidence-based practice and nursing research. *The Journal of Nursing Research, 27*(4), Article e29. https://doi.org/10.1097/JNR.0000000000000346
4. de Bes, J., Legierse, C. M., Prinsen, C. A. C., & de Korte, J. (2011). Patient education in chronic skin diseases: A systematic review. *Acta Dermato-Venereologica, 91*(1), 12–17. https://doi.org/10.2340/00015555-1022
5. Fisher, C. A., Griffith, C. A., Lee, H., Smith, H. A., Jones, C. T., Grinke, K. A., Keller, R., Cusack, G., Browning, S., & Hill, G. (2022). Extending the description of the clinical research nursing workforce. *Journal of Research in Nursing, 27*(1–2), 102–113. https://doi.org/10.1177/17449871211068631
6. Grbec, V. (2012). Iz preteklosti v prihodnost – pogumno z raziskovalnim delom. V T. Štemberger Kolnik, S. Majcen Dvoršak, D. Klemenc, J. Ramšak-Pajk, & I. Trobec (ur.), *Z dokazi v prakso: Zbornik predavanj z recenzijo: 13. simpozij zdravstvene in babiške nege, Ljubljana, 9. maj 2012* (str. 11–15). Zbornica zdravstvene in babiške nege Slovenije – Zveza strokovnih društev medicinskih sester, babic in zdravstvenih tehnikov Slovenije.
7. Karkos, B., & Peters, K. (2006). A magnet community hospital: Fewer barriers to nursing research utilization. *The Journal of Nursing Administration, 36*(7), 377–382. https://doi.org/10.1097/00005110-200607000-00011

8. Kerr, D., Alice, A., Giddings, W., & Wynne, R. (2025). Nurses' opinions about clinical nursing research: A cross-sectional study. *Journal of Advanced Nursing*. Advance online publication. https://doi.org/10.1111/jan.70227
9. Krajnc, F., & Kadivec, S. (2019). Odnos diplomiranih medicinskih sester, zaposlenih v zdravstveni dejavnosti na primarni in terciarni ravni, do raziskovanja v zdravstveni negi. *Obzornik zdravstvene nege, 53*(4), 300–308. https://doi.org/10.14528/SNR.2019.53.4.2971
10. Lekše, R., & Peršolja, M. (2025). Pojasnjevalni dejavniki politične aktivnosti medicinskih sester: sistematični pregled literature. *Slovenian Nursing Review, 59*(4), 241–253. https://doi.org/10.14528/snr.2025.59.4.3308
11. Mikec, A. (2021). *Študenti zdravstvene nege o na dokazih temelječi praksi in o raziskovanju v zdravstveni negi* (Magistrsko delo). Univerza v Ljubljani, Zdravstvena fakulteta. Repozitorij Univerze v Ljubljani. COBISS.SI-ID 78553091.
12. Mrayyan, M. T., Abunab, H. Y., Abu Khait, A., Rababa, M. J., Al-Rawashdeh, S., Algunmeeyn, A., & Abu Saraya, A. (2023). Competency in nursing practice: A concept analysis. *BMJ Open, 13*(6), Article e067352. https://doi.org/10.1136/bmjopen-2022-067352
13. Polit, D. F., & Beck, C. T. (2020). *Nursing research: Generating and assessing evidence for nursing practice* (11th ed.). Wolters Kluwer.
14. Rodica, B., & Starc, J. (2017). Vpliv raziskovanja medicinskih sester na dvig kakovosti zdravstvene nege. V N. Kregar Velikonja (ur.), *Celostna obravnava pacienta: Zbornik prispevkov mednarodne znanstvene konference, Novo mesto, 10. november 2016* (str. 417–427). Fakulteta za zdravstvene vede.
15. Roll, L., Stegenga, K., Hendricks-Ferguson, V., Barnes, Y. J., Cherven, B., Docherty, S. L., Robb, S. L., & Haase, J. E. (2013). Engaging nurses in research for a randomized clinical trial of a behavioral health intervention. *Nursing Research and Practice, 2013*, Article 183984. https://doi.org/10.1155/2013/183984
16. Schmidt, N. A., & Brown, J. M. (2019). *Evidence-based practice for nurses: Appraisal and application of research* (4th ed.). Jones & Bartlett Learning.
17. Skela-Savič, B., Bole, U., & Lobe, B. (2022). Evidence-based practice beliefs and implementation among nurses with a higher education degree in Slovenia (1. Part): A psychometric analysis of instruments. *Slovenian Nursing Review, 56*(3), 184–193. https://doi.org/10.14528/snr.2022.56.3.3116
18. van Os-Medendorp, H., Deprez, E., Maes, N., Ryan, S., Jackson, K., Winders, T., De Raeve, L., De Cuyper, C., & Ersser, S. (2020). The role of the nurse in the care and management of patients with atopic dermatitis. *BMC Nursing, 19*, Article 102. https://doi.org/10.1186/s12912-020-00494-y
19. Wheeler, K. J., Miller, M., Pulcini, J., Gray, D., Ladd, E., & Rayens, M. K. (2022). Advanced practice nursing roles, regulation, education, and practice: A global study. *Annals of Global Health, 88*(1), Article 42. https://doi.org/10.5334/aogh.3698
20. Xing, Y., Wang, X., Zhang, C., Yuan, W., Chen, X., & Luan, W. (2024). Characteristics and duties of clinical research nurses: A scoping review. *Frontiers in Medicine, 11*, Article 1333230. https://doi.org/10.3389/fmed.2024.1333230
21. Zaluberšek, J., & Ličen, S. (2021). Odnos in stališča medicinskih sester do raziskovanja v klinični praksi zdravstvene nege: kvantitativna opisna raziskava. *Obzornik zdravstvene nege, 55*(3), 148–157. https://doi.org/10.14528/snr.2021.55.3.3074

univerzitetni klinični center ljubljana
University Medical Centre Ljubljana

ZAHVALA SPONZORJEM

Iskreno se zahvaljujemo vsem sponzorjem, ki so s podporo omogočili izvedbo specialnih znanj in izdajo učbenika.

abbvie	diaFit	MEDIS Therape
100 let TOSAMA	BELUPO	Mitral
KEFO	SimpsiS medicinski pripomočki	LR People.Health.Care.
STADA	OKTAL PHARMA	BD
MEDIASi		ABENA

Hvala, ker podpirate razvoj znanja in kakovost zdravstvene nege.