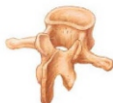



**Zbornica zdravstvene in babiške nege Slovenije
ZSDMSBZTS**



Založba

Zbornica - Zveza
Sekcija reševalcev v zdravstvu
Vidovdanska 9, Ljubljana

April, 2008

Glavni urednik

Igor Crnić

Uredniški odbor

Darko Čander
Andrej Fink
Branko Kešpert
Janez Kramer
Anton Posavec
Jože Prestor

Naklada: 120

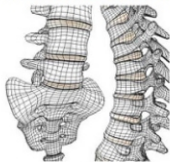


ISBN 961-92063-2-4



9 789619 206324 >

IMOBILIZACIJA HRBTENICE



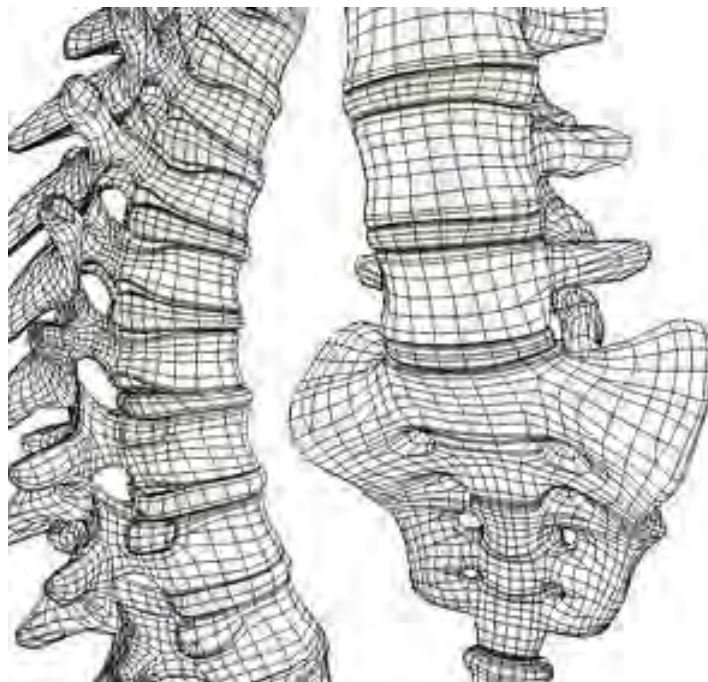
- PRIROČNIK -



*Zbornica zdravstvene in babiške nege Slovenije
Zveza strokovnih društev medicinskih sester, babic in zdravstvenih tehnikov Slovenije*



Sekcija reševalcev v zdravstvu



IMOBILIZACIJA HRBTENICE - **PRIROČNIK**

ELEKTRONSKA PUBLIKACIJA IZDANA OB IZVEDBI UČNE DELAVNICE S PREVERJANJEM ZNANJA

MORAVSKE TOPLICE, 19. APRIL 2008

IMOBILIZACIJA HRBTENICE - PRIROČNIK

Založnik:

Zbornica zdravstvene in babiške nege Slovenije - ZSDMSBZTS

Sekcija reševalcev v zdravstvu

Vidovdanska 9, Ljubljana

April, 2008

Glavni urednik:

Igor Crnić

Uredniški odbor:

Darko Čander

Andrej Fink

Branko Kešpert

Janez Kramar

Anton Posavec

Jože Prestor

Tehnični urednik in oblikovanje:

Igor Crnić

Natis, priprava in izdaja zgoščenk:

Sekcija reševalcev v zdravstvu ob izvedbi učne delavnice s preverjanjem znanja

Moravske toplice, 19. april 2008

Število izvodov:

120 zgoščenk

CIP - Kataložni zapis o publikaciji
Narodna in univerzitetna knjižnica,

Ljubljana 616.711-001-089.22(086.034.4)

IMOBILIZACIJA hrbtenice [Elektronski vir] : priročnik / glavni urednik Igor Crnić. - Ljubljana : Zbornica zdravstvene in babiške nege Slovenije - ZSDMSBZTS, Sekcija reševalcev v zdravstvu, 2008

ISBN 978-961-92063-2-4

1. Crnić, Igor

238342656

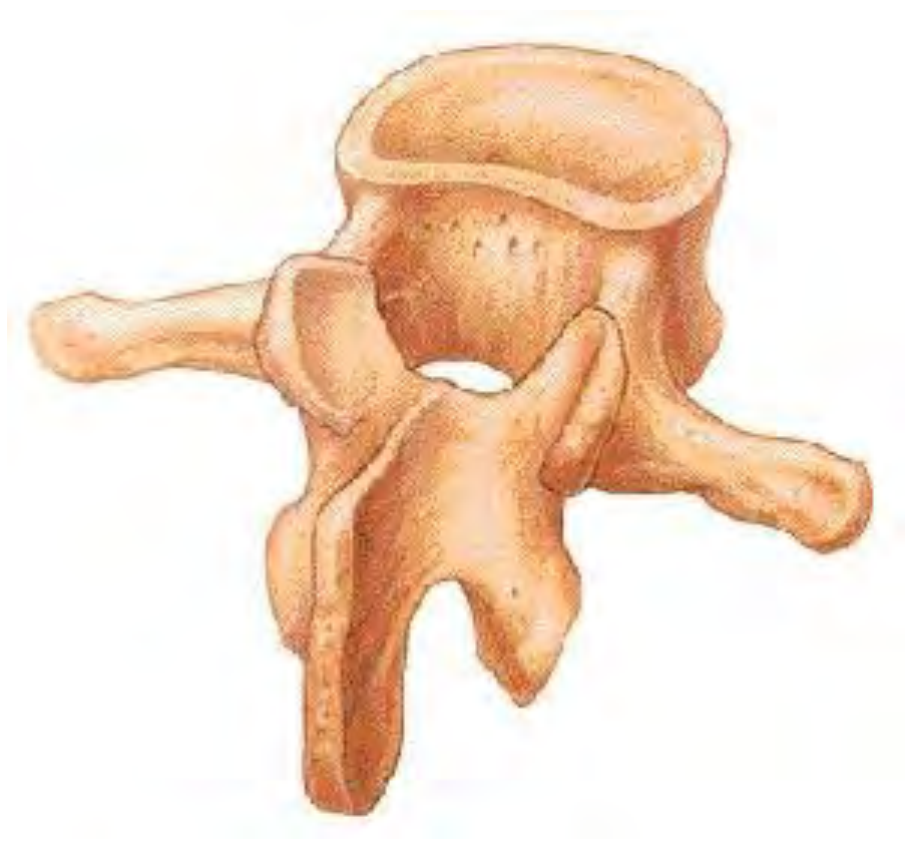I. del - **Članki**

POMEN IMOBILIZACIJE - PRISTOP POŠKODOVANCU NA TERENU	05
<i>Štefek Grmec</i>	
SPLOŠNE INDIKACIJE ZA IMOBILIZACIJO HRBTENICE	15
<i>Sekcija reševalcev v zdravstvu, Podskupina za izobraževanje</i>	
VRATNE OPORNICE	17
<i>Darko Čander</i>	
VAKUUMSKA BLAZINA	27
<i>Branko Kešpert</i>	
ZAJEMALNA NOSILA Z OPORO ZA GLAVO	39
<i>Jože Prestor</i>	
DOLGA DESKA ZA IMOBILIZACIJO HRBTENICE	57
<i>Andrej Fink</i>	
STEZNIK ZA IMOBILIZACIJO HRBTENICE PRI SEDEČEM POŠKODOVANCU	64
<i>Janez Kramar</i>	
DESKA ZA IMOBILIZACIJO OTROK	73
<i>Andrej Fink</i>	

II. del - **Priloga (izročki prezentacij)**

SPLOŠNE INDIKACIJE ZA IMOBILIZACIJO HRBTENICE	83
<i>Sekcija reševalcev v zdravstvu, Podskupina za izobraževanje</i>	
VRATNA OPORNICA	94
<i>Darko Čander</i>	
VAKUUMSKA BLAZINA	111
<i>Branko Kešpert</i>	
ZAJEMALNA NOSILA IN OPORTA ZA GLAVO	127
<i>Jože Prestor</i>	
STEZNIK ZA IMOBILIZACIJO SEDEČEGA POŠKODOVANCA	155
<i>Janez Kramar</i>	
POSEBNOSTI IMOBILIZACIJE HRBTENICE PRI OTROCIH	171
<i>Branko Kešpert</i>	
POSEBNOSTI IMOBILIZACIJE POŠKODOVANE NOSEČNICE	190
<i>Branko Kešpert</i>	
POSEBNOSTI IMOBILIZACIJE POŠKODOVANCA S HUDO POŠKODBO GLAVE	196
<i>Branko Kešpert</i>	

Noben del vsebine tega priročnika ni lektoriran.



I. del - **Članki**

POMEN IMOBILIZACIJE - PRISTOP POŠKODOVANCU NA TERENU

Štefek Grmec

Center za nujno medicinsko pomoč in reševalne prevoze Maribor, ZD Maribor

Osnove pristopa poškodovancu v predbolnišničnem okolju so povzete v med seboj podobnih oblikah s strani različnih združenj. V svetu najbolj razširjen in sprejet sistem je tako imenovani Advanced Trauma Life Support (ATLS), ki ga je oblikoval Committee on Trauma - American College of Surgeons.

Po ATLS-u ima oskrba poškodovanca naslednje korake:

1. priprava za oskrbo,
2. **triaža**,
3. primarna oskrba po ABCDE protokolu,
4. **oživljanje** ABC,
5. dodatni posegi in diagnostika pri primarni oskrbi,
6. sekundarna oskrba in diagnostika,
7. **nadaljevalni diagnostični** postopki,
8. kontinuirano postresuscitacijsko spremljanje in reevaluacija,
9. definitivna oskrba.

Primarna in sekundarna obravnava se mora ponavljati pri vsaki spremembi ali poslabšanju stanja poškodovanca.

V aktualni klinični situaciji se vsi koraki največkrat dogajajo istočasno in vzporedno oziroma se med seboj prepletajo.

PRIPRAVA ZA OSKRBO

Dobra priprava temelji na dobrem informacijskem dispečerskem sistemu. Zajema kvaliteten sprejem klica, pravočasno aktivacijo vseh potrebnih služb (policija, gasilci, potapljači, velika dvigala ipd.), pripravo diagnostičnih in terapevtskih pripomočkov (naprave, imobilizacijska sredstva), zdravil in segretil infuzijskih tekočin, protokolov, sredstev za osebno zaščito ipd. Priprava obsega tudi smotrno koordinacijo služb na terenu ter pravočasno in smotrno obveščanje bolnišnice o številu in stanju poškodovancev ki jih mislimo pripeljati v bolnišnico.

TRIAŽA

Triaža pomeni razvrstitev bolnikov na osnovi prizadetosti in sredstev ki jih imamo za nudenje pomoči oz. oskrbo poškodovancev ter odločanje o nujnosti in načinu prevoza poškodovanca z mesta dogodka do bolnišnice. Triaža se izvaja na osnovi medicinskih (fizioloških) kriterijev (vitalni znaki in stanje zavesti, tip poškodbe, mehanizem poškodbe) ter zunanjih dejavnikov. Za hitro oceno stanja zavesti je primerna lestvica Glasgow Coma Scale (GCS) ali AVPU-sistem ter za hitro ocenitev statusa poškodovanca lestvica Revised Trauma Score (RTS) in Mainz Evaluation Emergency System (MEES). Po ATLS-u načrt triožnega odločanja zajema naslednje korake:

NAČRT TRIAŽNEGA ODLOČANJA

(izmeri vitalne znake in stopnjo zavesti)

1. KORAK:

GCS < 14, sistolični arterijski tlak < 90 mmHg, dihanje < 10 ali > 29, RTS < 9 ali PTS < 9

⌚
DA
⌚
Prevoz v **bolnišnico**
Obvestiti ekipo v **bolnišnici**

⌚
NE
⌚
POIŠČI POŠKODBE

**2. KORAK:**

plapolajoči prsni koš, paraliza udov, zlom medenice, dva ali več zlomov dolgih kosti, vse penetrantne poškodbe glave, vratu, prsnega koša in udov proksimalno od komolca ali kolena, amputacije proksimalno od zapestja ali stopala, kombinacija poškodbe z opeklino

⌚
DA
⌚
Prevoz v **bolnišnico**
Obvestiti ekipo v **bolnišnici**

⌚
NE
⌚
ponovna ocena stanja

**3. KORAK:****ocenjevanje mehanizma poškodbe (velika energija pri poškodbi)**

katapultiran iz vozila, mrtev sovoznik, pešec, velika hitrost (velike deformacije vozila), motorist ali kolesar, čas izvlečenja > 20 min, prevračanje, padec > 6 m;

⌚
DA
⌚
Opazovanje, prevoz v bolnišnico

⌚
NE
⌚

**4. KORAK:**

anamneza, heteroanamneza, dokumentacija

starost < 5 let ali > 55 let, nosečnost, imunosupresija, srčne ali pljučne bolezni, diabetes, motnje strjevanja krvi, trombolitična terapija

Mehanizem poškodbe in mogoče pridružene poškodbe

Čelno trčenje: poškodba vratne hrbtenice, sprednje - stenski plapolajoči prsni koš, udarnina srčne mišice, pnevmotoraks, poškodbe aorte, poškodbe vranice ali jeter, frakture ali izpahi kolka in kolena;

Bočno trčenje: kontralateralni nategi vratnih mišic, poškodba vratne hrbtenice, lateralnostenski plapolajoči prsni koš, pnevmotoraks, ruptura aorte, ruptura diafragme, ruptura vranice ali jeter, zlomi medenice ali acetabuluma;

Trčenje od zadaj: poškodbe vratne hrbtenice.

Katapultiran voznik: kombinacija različnih mehanizmov, visoka smrtnost.

Pešec: poškodbe glave, poškodbe prsnega koša ali abdomna, zlomi spodnjih udov.

PRIMARNA OSKRBA PO ABCDE PROTOKOLU IN OŽIVLJANJE PO ABC SISTEMU

A (airway) = zagotovitev proste dihalne poti z zaščito vratne hrbtenice

B (breathing + ventilation) = dihanje, predihavanje in oksigenacija

C (circulation) = krvni obtok s kontrolo krvavitve

D (disability) = hiter (orientacijski) nevrološki pregled

E (exposure/enviromental) = poškodovanca sleči, opraviti celotni pregled s kontrolo in ohranjanjem telesne temperature

Zagotovitev proste dihalne poti

Ko pristopimo k poškodovancu, ga ogovorimo. Če nam ne odgovori, ga previdno tudi stresemo. Če se nam bolnik odzove, si na osnovi orientacijskih vprašanj in okoliščin nesreče (mehanizem) lahko ustvarimo sliko njegovega stanja. Bolnik s spremembo stanja zavesti, nezavesten bolnik pri poškodbi glave, bolnik otopele zavesti pri zlorabi alkohola in/ali drugih sredstev ali zaradi hipoglikemije, poškodovanec s hudo poškodbo prsnega koša ali hudimi poškodbami obraza in vratu (larinks ali sapnik) so posebna skupina ki zahtevajo takojšnjo pozornost in oskrbo dihalne poti. Zato opazuj ali je bolnik agitiran (hipoksija) ali otopel (hiperkarbija) ali cianotičen (hipoksemija). Definiraj retrakcijo medrebrnih prostorov in uporabo pomožnih mišic. Poslušaj in evidentiraj nenormalne zvoke (glasno hropeče dihanje, stridor, disfonija). Če pa je poškodovanec nezavesten ali celo apnoičen, nemudoma pristopimo k ABC programu. Pri oskrbi dihalnih poti si je potrebno zapomniti, da morajo vsi poškodovanci dobiti kisik in da so dihalne poti in predihavanje prioriteta v oskrbi.

Sprostitev dihalne poti na terenu izvajamo z modificiranim trojnim manevrom (dvig brade in premik spodnje čeljusti naprej in navzgor). Ves čas oskrbe dihalne poti mora hrbtenica ostati v nevtralnem položaju in poškodovanca premikamo v osi (log - roll).

Ročno imobilizacijo glave (kot prvi in začasni ukrep) naredimo s fiksacijo glave na processus-*u* zygomaticus-*u* in processus-*u* mastoideus-*u* s prsti, pri tem komolce prislonimo na svoj prsni koš ali na prsni koš poškodovanca.

Za imobilizacijo in premikanje poškodovanca je najbolje uporabljati KED, polovično desko in standardizirane vratne opornice oz. vakuumsko blazino ali imobilizacijsko desko (za dvig poškodovanca pa zajemalna nosila).

Metoda selektivne imobilizacije hrbtenice oz. kriteriji za imobilizacijo hrbtenice so:

1. politravma,
2. bolečina v vratu ali predelu hrbta (z ali brez gibanja),
3. občutljivost v vratu ali predelu hrbta,
4. nevrološki izpadi (oslabelost, mravljinčenje, neobčutljivost),
5. nezanesljivi anamnestični podatki (zmedenost, spremenjeno psihično stanje, očitna intoksikacija, jezikovne ovire, visoka starost),
6. če obstaja dvom - imobilizacija vedno.

Bodi previden in opazuj poškodovanca (stranski učinki imobilizacije): povečano delo dihalnih mišic in respiratornega sistema, ishemija kože, dodatna bolečina, nelagodje, zvišanje znotrajlobanjskega tlaka, nepotrebno podaljševanje časa za vitalne posege in oskrbo poškodovanca!

Po sprostitvi dihalne poti moramo iz dihalne poti odstraniti tujke (trde predmete z Magillovo prijemalko, tekočino z aspiracijo). Zaradi ohranjanja pravilnega položaja jezika lahko vstavimo ustno žrelni ali nosno žrelni tubus. Pri poškodovancih z ohranjenim refleksom požiranja lahko tubusi izzovejo napenjanje, bruhanje, aspiracijo, premike vratu, laringospazem in zvišanje znotrajlobanjskega tlaka. Če ni znakov za frakturo baze lobanje ali čeljustno - obraznih poškodb, damo prednost nosno žrelnim tubusom. Dokončno oskrbo dihalne poti predstavlja tubus v sapniku z napolnjenim mešičkom ter zunanjo fiksacijo tubusa. Definitivna dihalna pot ima tri alternative: orotrahealno intubacijo, nazotrahealno intubacijo in konikotomijo ali traheostomijo. Indikacije za intubacijo pri poškodovancih so: apnoa, zapora zgornjih dihalnih poti oziroma nezmožnost zavarovanja proste dihalne poti na drug način, zaščita spodnjih dihalnih poti od aspiracije krvi in želodčne vsebine, dihalna stiska, grozeča ali mogoča kompromitacija dihalne poti (inhalacijske poškodbe, frakture in poškodbe obraza, poškodbe vratu), poškodba glave z naraščajočim znotrajlobanjskim tlakom, neprimerna oksigenacija z masko.

Nazotrahealna intubacija je kontraindicirana pri čeljustno - obraznih poškodbah ter pri suspekti frakturi lobanjskega dna. Urgentna intubacija naj bi praviloma bila orotrahealna intubacija. Pomočnik naj bi pri intubaciji izvajal Sellickov manever (pritisk na krikoidni hrustanec s posledično kompresijo požiralnika med sapnik in hrbtenico; cilj je preprečitev Mendelsonovega sindroma). Potrditev položaja tubusa je potrebno opraviti klinično in s kapnometrijo.

Neizvedljivost endotrahealne intubacije je jasna indikacija za vzpostavitev kirurške dihalne poti. Kirurška dihalna pot je lahko klasična traheostoma ali pa konikotomija. Konikotomija je lahko igelna (že tovarniško prirejeni seti po Seldingerjevi metodi, tipa Trachecut ali Tracheoquick) ali pa prava kirurška z incizijo (vstavitev kanile ali tubusa). Zaradi zaščite dihalne poti pred aspiracijo krvi ali želodčne vsebine je primernejša druga varianta.

Najbolj pogoste napake pri oskrbi dihalne poti so spregledani tujek v dihalnih poteh, spregledana fraktura čeljusti ali/ in obraza ali poškodba larinksa in/ ali traheje in spregledana poškodba vratne hrbtenice.

Dihanje, predihavanje in oksigenacija

Proste dihalne poti same po sebi pogosto niso dovolj za zadostno dihanje in oksigenacijo organizma. Primarni cilj dihanja je optimalna oksigenacija celic. Dihanje vključuje zadostno funkcijo pljuč, prsnega koša in diafragme. Vsako komponento je potrebno dobro pregledati in pravočasno oskrbeti. Inspekcija in palpacija prsnega koša ter avskultacija in perkusija pljuč nam omogočajo hitro orientacijo o statusu.

Usodne napake so spregledan ali pozno oskrbljen tenzijski pnevmotoraks (igelna dekompresija v 2. ali 3. interkostalnem prostoru v medioklavikularni liniji), plapolajoči - nestabilni prsni koš (analgezija in intubacija), odprti pnevmotoraks (pokriti in oskrbeti eventualni novonastali tenzijski pnevmotoraks) ter masivni hematotoraks - več kot 1500 ml krvi in izguba 200 ali več ml/uro (s torakalno drenažo v 5. interkostalnem prostoru v sprednji ali srednji aksilarni liniji na prizadeti strani).

Oksigenacijo lahko izvajamo na različne načine, vendar če želimo realizirati pretok 10 - 12 l/minuto, je nujno uporabljati maske z rezervoarjem (OHIO maske). Spremembe v oksigenaciji je najenostavneje spremljati s pulzno oksimetrijo. Ta metoda predstavlja kontinuirano in neinvazivno merjenje nasičenosti arterijske krvi s kisikom. Z njo ne merimo delni tlak kisika, vendar vrednosti SaO₂ 95% in več kažejo na zadostno periferno arterijsko oksigenacijo (PaO₂ je v tem primeru večji od 70 mmHg). Hipovolemija, anemija, hipotermija, periferna vazokonstrikcija nam onemogočajo določanje realnih vrednosti. Prav tako oksimetrija ne razlikuje oksihemoglobina od karboksihemoglobina in methemoglobina. Na splošno velja, da nam kontinuirana oksimetrija (posebej v kombinaciji s kapnometrijo/kapnografijo) omogoča registracijo sprememb in takojšnje ukrepanje.

Krvni obtok s kontrolo krvavitev

Krvavitev oziroma hemoragični šok predstavlja drugi pomemben vzrok smrtnosti pri poškodovancih. Hitri pregled poškodovanca oziroma ocenitev stopnje zavesti, barve kože in kvalitete pulza omogočajo orientacijski vpogled v stopnjo hemoragičnega šoka. Vsako zunanjo krvavitev je nujno potrebno oskrbeti s hemostazo (v začetku z ročno kompresijo in potem z definitivno oskrbo). Napake, ki se pojavljajo v tej fazi oskrbe, so spregledane intraabdominalne ali intratorakalne poškodbe s krvavitvijo, frakture stegenice in medenice, penetratne poškodbe z arterijsko-venoznimi poškodbami ali neprimerno oskrbljene zunanje krvavitve. Klinične stopnje hemoragičnega šoka so prikazane v Tabeli 1. Na splošno velja da se volumsko oživljanje začne z 2000 ml segrete tekočine oziroma pri otroku 20 ml/kg TT.

Tabela 1: Ocena izgube krvi na osnovi kliničnih parametrov.

	1.stopnja	2.stopnja	3.stopnja	4.stopnja
Izguba krvi (ml)	< 750 ml	750 - 1500 ml	1500 - 2000	> 2000
Izguba krvi (%)	< 15%	15 - 30	30 - 40	> 40
Pulz (minuto)	< 100	100 - 120	120 - 140	> 140
Sistolični tlak	normalen	normalen	znižan	močno znižan
Diastolični tlak	normalen	zvišan	znižan	znižan, nemerljiv
Frekvenca dihanja (/min)	14 - 20	20 - 30	30 - 40	> 40
Izločanje urina (ml/h)	> 30	20 - 30	10 - 20	0 - 10
CŽS - status	živahen	anksiozen ali agresiven	anksiozen ali zmeden	letargija, nezavest
Okončine	normalne barve	bledica	bledica	bledi, mrzli, vlažni
Polt	normalna	bledica	bledica	pepelnata
Volumen Pravilo 3:1*	kristaloidi	kristaloidi	kristaloidi, koloidi, kri	kristaloidi, koloidi, kri

* Dobesedna uporaba pravila, da za eno enoto izgubljenega volumna nadomeščamo s tremi enotami tekočine, lahko pripelje do prekomernega nadomeščanja tekočine. Potrebno je zelo previdno spremljati odgovor na začetno volumno resuscitacijo in prilagajati nadomeščanje!

Nadomeščanje volumna zahteva takojšnjo vzpostavitev intravenske poti oziroma nemudoma postavljanje najmanj 2 široki i.v.poti (G12 ali G14). Postavljamo periferno ali centralno pot oziroma intraosnalno pot (posebej pri otrocih).

Pri ocenjevanju volumna izgube in njegovem nadomeščanju je potrebno upoštevati vpliv starosti (slabša toleranca krvavitve in predoziranja tekočin zaradi srčnih ali možgansko-žilnih bolezni), vpliv treniranosti pri športnikih (bradikardija pri hujši izgubi volumna), vpliv nekaterih zdravil (beta - blokatorji, antagonisti kalcijevih kanalov), vpliv hipotermije, opeklin in srčnega spodbujevalca. Volumna resuscitacija je pomemben dejavnik v oskrbi poškodovanca, čeprav so stališča kontraverzna. Pred vzpostavitvijo kontrole nad krvavitvijo ni jasna korist agresivnega nadomeščanja tekočine. Agresivno nadomeščanje tekočine je smotno pri hemodinamski kompromitaciji oziroma zastoju zaradi hipovolemije. Nadomeščanje tekočine pri hipovolemičnem šoku je pogojeno z vrsto poškodbe (tope vs. penetrantne) in okolju kjer ekipa deluje (urbano vs. ruralno). Obsežna volumska resuscitacija s ciljem sistoličnega tlaka = ali > kot 100 mmHg je edino priporočljiva pri poškodovancih z izolirano poškodbo glave ali udov ne glede na tip poškodbe. V urbanem okolju pri penetratnih poškodbah ni priporočljivo agresivno predbolnišnično nadomeščanje volumna (odlašanje prevoza, zvišan pritisk poslabša krvavitev, odlašanje z kirurško intervenco) ter je pri teh bolnikih sprejemljiva permisivna hipotenzija. Če je poškodba nastala v ruralnem okolju in bo prevoz do bolnišnice daljši je pri topih in penetratnih poškodbah priporočljivo ohranjati sistolični pritisk okrog 90 mmHg. Pri nadomeščanju volumna naj koloidi ne bi imeli nobene prednosti pred kristaloidi. Koliko je najbolj mogoče je potrebno z poškodovancem postopati previdno in nežno ter imobilizirati in kompresivno oskrbeti vse dostopne krvavitve. Pri izgubi utripa je potrebno takoj začeti s kompresijami po protokolu za zastoj in iskati reverzibilne vzroke zastoja (čeprav morda masaža pri hipovolemiji in tamponadi srca ne bo tako učinkovita kot pri primarnem srčnem zastoj). Najpogostejši terminalni ritem ki ga zasledimo pri poškodbah je PEA in temu sledijo bradiastolija in VF/VT. Pri pojavu PEA-e bodi previden in oskrbi: hipovolemijo, hipoksijo, hipotermijo, tamponado srca ali tenzijski pnevmotoraks. Pojav bradiastolije najverjetneje nakazuje na hudo hipovolemijo, hipoksemijo ali srčno - pljučno popuščanje. Pri hudi hipovolemiji adrenalin morda ne bo tako učinkovit kot sicer pri oskrbi drugih oblik srčnega zastoja. Odprto je vprašanje uporabe vazopresina pri KPO travmatskega srčnega zastoja in hudega hemoragičnega šoka.

Nevrološka ocena

Nevrološko oceno je potrebno opraviti tudi po primarni oskrbi. Enostaven opis stanja zavesti omogoča AVPU metoda:

A	<i>alert</i>	živahen
V	<i>vocali</i>	odgovor na vokalne dražljaje, glasove
P	<i>painful</i>	odgovor na bolečinske dražljaje
U	<i>unresponsive</i>	nič, brez odgovora

Glasgow Coma Scale je bolj natančna, enostavna in hitra metoda za evaluacijo stanja zavesti in ima napovedno vlogo (Tabela 2).

Tabela 2. Glasgow Coma Scale

<u>Odpiranje oči</u>		<u>Verbalni odgovor</u>		<u>Motorični odgovor</u>	
Spontano	4	Orientiran	5	Uboga ukaze	6
Na zvok	3	Zmeden	4	Smisleni gibi	5
Na bolečino	2	Neustrezne besede	3	Reakcija umika	4
Nič	1	Nerazumljivi glasovi	2	Refl. Fleksija	3
		Nič	1	Refl. Ekstenzija	2
				Nič	1

DODATNI POSEGI IN DIAGNOSTIKA PRI PRIMARNI OSKRBI

- a) urinski kateter (PREVIDNOST !!!) - kontraindikacije: kri na zunanjem meatusu uretre; kri v skrotumu; visok položaj prostate in netipna prostata. S pregledom rektuma in genitalij je potrebno izključiti vsako poškodbo tega področja.
- b) Nazogastrična sonda - zmanjša distenzijo želodca in nevarnost aspiracije; kri v sondi pomeni kri iz orofarinksa, travmatsko aplikacijo sonde ali poškodbo želodec. Pri maksilofacialnih frakturah in pri frakturi lobanjskega dna je potrebna orofaringealna aplikacija.
- c) Obvezen monitoring: pulzna oksimetrija, kapnometrija, frekvenca dihanja, krvi tlak, temperatura, urin, EKG.

SEKUNDARNA OSKRBA IN DIAGNOSTIKA

A) anamneza, heteroanamneza, dokumentacija

- **AMPLE** metoda: alergije, medikamenti, prejšnje bolezni, last meal, events/enviromental, ki so v povezavi s poškodbo;
- Mehanizem poškodbe;
- **Vrsta poškodbe:** topa, penetrantna, opekline, hipotermija;
- Nevarno okolje: kemikalije, toksini, sevanje.

B) podrobni pregled poškodovanca***GLAVA (poglej še dodaten prispevek o poškodbah glave)**

Natančni pregled skalpa za laceracije, kontuzije ali frakture; likvor; pregled oči (vid, velikost in reakcija pupil, krvavitve v veznico in v fundus, penetrantne poškodbe, kontaktne leče, dislokacija leč); nevrološki status (GCS, pregled okončin, pregled po dermatomih, senzibiliteta, motorika); fraktura lobanjskega dna; oftalmoskopski in otoskopski pregled. Napake ki se pojavljajo so spregledana hifema, poškodbe optičnega živca, penetrantne poškodbe oči, poškodbe glave in laceracije zadnjega dela lasišča.

***MAKSILOFACIALNE POŠKODBE**

Če ta poškodba ne povzroča obstrukcije dihalne poti ali velike krvavitve, se oskrbijo po primarni oskrbi poškodovanca (La Forte frakture). Pogoste napake so spregledana nevarnost zapore dihalnih poti, spremembe v statusu dihalnih poti, pridružene poškodbe vratne hrbtenice, neoskrbljene hude krvavitve obraza, poškodbe n. facialis.

***VRATNA HRBTENICA IN VRAT**

Poškodovanci s poškodbo glave oziroma maksilofacialno poškodbo morajo imeti vratno hrbtenico imobilizirano do slikovne diagnostike hrbtenice ne glede na nevrološki status. Pregled vratu vključuje inspekcijo, palpacijo in avskultacijo. Bolečnost vratne hrbtenice, subkutani emfizem, trahealna devijacija ali laringealna fraktura zahtevajo natančno opredelitev poškodbe. Zaradi okluzije ali disekcije karotidnih arterij moramo obvezno palpirati ali avskultirati to področje. Penetrantne poškodbe platizme lahko ocenimo žele v operacijski dvorani. Čelado na terenu smemo sneti le previdno po protokolu. Napake ki se pojavijo, je neupoštevanje možnosti poškodbe vratne hrbtenice, poškodbe požiralnika in sapnika oz. spregledane laringealne poškodbe s kompromitacijo dihalnih poti ter tope in penetrantne poškodbe karotid.

***TORAKALNE POŠKODBE**

Inspekcija prsnega koša sprednje in zadnje stene nam lahko odkrije odprti pnevmotoraks ali plapolajoči prsni koš. S palpacijo lahko odkrijemo subkutani emfizem ali frakturo reber in klavikule. Sternalni pritisk nas opozori na bolečnost pri frakturi sternuma ali kostohondralnih

sklepov. Kontuzije in laceracije v tem področju opozarjajo na možnost prikritih poškodb. Klinično pomembne poškodbe tega področja se kažejo z bolečino in težavami z dihanjem. Z avskultacijo in perkusijo lahko opredelimo vrsto dogodka. Sprednjo stran avskultiramo zaradi izključitve pnevmotoraksa in zadnjo stran bazalno zaradi izključitve hematotoraksa. Tihi srčni toni in šibak utrip s hipotenzijo lahko kažejo na srčno tamponado. Razširjene jugularne vene kažejo na obstruktivni šok oziroma na tenzijski pnevmotoraks ali tamponado srca (previdnost: pri hemoragičnem šoku so kljub vsemu jugularne vene prazne!). Oslabeli šum dihanja in šok sta lahko edina znamenja tenzijskega pnevmotoraksa. Napake: neprepoznan tenzijski pnevmotoraks, spregledane odprte poškodbe toraksa, plapolajoči prsni koš, tamponada srca in ruptura aorte. Potencialno smrtne poškodbe prsnega koša so še: kontuzija pljuč, kontuzija miokarda, ruptura diafragme, poškodbe traheobronhialnega pleteža ter raztrganine požiralnika.

***POŠKODBE TREBUHA**

Potrebno jih je nujno identificirati in hitro oskrbeti. Opazujemo popolnoma slečenega poškodovanca. Iščemo abrazije, kontuzije, laceracije in penetrantne poškodbe. Obvezno pregledamo lumbalne lože in presredek. Avskultiramo peristaltiko (ileus!). S perkusijo ugotovimo občutljivost abdomna na rebound fenomen. Palpacija nam da informacijo o bolečini. Takojšnja bolečina je najpogosteje visceralnega tipa in jo je zelo težko lokalizirati. Voljno napenjanje trebušne miškulature pri palpaciji je najverjetneje posledica strahu pred bolečinami in ne predstavlja simptom poškodbe. Nevoljna, nenamerna napetost trebušnih mišic je znak peritonealnega draženja. Rektalni in vaginalni pregled s pregledom zunanjega meatusa uretre sodita v rutinski pregled. Pri frakturah kosti je vedno potrebno razmišljati o pridruženih poškodbah notranjih organov (npr. frakture spodnjega rebrnega loka - vranica in jetra; frakture torakalne hrbtenice - slinavka in tanko črevesje; fraktura ledvene hrbtenice - ledvice, frakture medenice - medenični organi in ožilje ter retroperitonealni prostor). Pogoste napake so spregledana ruptura vranice ali jeter, poškodbe ledvene hrbtenice, poškodbe pankreasa, poškodbe ledvic in frakture medenice, intraabdominalne vaskularne poškodbe, ureteralne in rektalne poškodbe ter poškodbe sečnega mehurja in vaginalne laceracije.

OSTEOMUSKULARNE POŠKODBE

Okončine je potrebno pregledati zaradi kontuzij, odrgnin in deformacij. Palpacija kosti, pregled na občutljivost in bolečino. Krepitacije, abnormalno gibljivost nam omogočajo identifikacijo okultnih fraktur. Pregled obsega tudi pregled medenice. Kontroliraj vse periferne pulze zaradi izključitve pridruženih žilnih poškodb ter oceni senzorično in motorično funkcijo zaradi eventualne poškodbe perifernih živcev. Pogoste napake so spregledane prikrita frakture in pridružene poškodbe ožilja ter frakture prstov. Bodi pozoren na crush in compartment sindrom. Previdnost pri poškodbah medenice posebej z razvojem šoka - imobilizacija!!!

Indikacije za imobilizacijo: Zlom + Izpah + Zvin + Opeklina + Rana + Crush.

Ne spreglej poškodb mišic - imobilizacija - compartment sindrom!!!

KOMPLETNI NEVROLOŠKI PREGLED

Motorično - senzorična ocena, kontroliranje stanja zavesti (GCS) in spremljanje simptomatologije za zvišanje ICP ali subduralnega ali epiduralnega hematoma.

LITERATURA

1. Shimazu S, Shatney CH. Outcomes of trauma patients with no vital signs on hospital admission. *J Trauma* 1983; 23:213-6.
2. The American College of Surgeons. Advanced Trauma Life Support for Doctors, Student Course Manual - 7th Edition, American College of Surgeons Committee on Trauma, Chicago, 2004.
3. Stockinger ZT, McSwain Jr NE. Additional evidence in support of withholding or terminating cardiopulmonary resuscitation for trauma patients in the field. *J Am Coll Surg* 2004; 198: 227 -31.
4. Durham LA, Richardson RJ, Wall MJ, Jr, Pepe PE, Mattox KL. Emergency center thoracotomy: impact of prehospital resuscitation. *J Trauma* 1992; 32: 775-9.
5. Kloeck W. Prehospital advanced CPR in the trauma patient. *Trauma Emerg Med* 1993; 10: 772 -6.
6. Schmidt U, Frame SB, Nerlich ML, et al. On scene helicopter transport of patients with multiple injuries - comparison of a German and an American system. *J Trauma* 1992; 33: 548 - 53.
7. Cera SM, Mostafa G, Sing RF, Sarafin JL, Matthews BD, Heniford BT. Physiologic predictors of survival in post-traumatic arrest. *Am Surg* 2003; 69:140 -4.
8. Pickens JJ, Copass MK, Bulgar EM. Trauma patients receiving CPR: predictors of survival. *J Trauma*, 2005; 58: 951 -8.
9. Fialka C, Sebok C, Kemetzhofer P, Kwasny O, Sterz F, Vecsei V. Open-chest cardiopulmonary resuscitation after cardiac arrest in cases of blunt chest or abdominal trauma: a consecutive series of 38 cases. *J Trauma* 2004; 57: 809 - 14.
10. Di Bartolomeo S, Sanson G, Nardi G, Michelutto V, Scian F. HEMS vs. Ground-BLS care in traumatic cardiac arrest. *Prehosp Emerg Care*, 2005; 9: 79 -84.
11. Hopson LR, Hirsh E, Delgado J, et al. Guidelines for withholding or termination of resuscitation in prehospital traumatic cardiopulmonary arrest: joint position statement of the National association of EMS Physicians and the American College of Surgeons Committee on Trauma. *J Am Coll Surg* 2003;196:106-12.
12. Maron BJ, Gohman TE, Kyle SB, Estes NA, Link MS. Clinical profile and spectrum of commotio cordis. *JAMA* 2002; 287: 1142 -6.
13. Maron BJ, Estes NA, Link MS. Task Force 11: commotio cordis. *J Am Coll Cardiol* 2005; 45: 1371 -3.
14. Confalone DL. Recognition and prevention of commotio cordis. *Heart Rhythm* 2005; 2: 449 -50.
15. Geddes LA, Roeder RA. Evolution of our knowledge of sudden death due to commotio cordis. *Am J Emerg Med*, 2005; 23:67 -75.
16. Link MS, Estes M, Maron BJ. Sudden death caused by chest wall trauma (commotio cordis). In: Kohl P, Sachs F, Franz MR, editors. Cardiac mechano-electric feedback and arrhythmias: from pipette to patient. Philadelphia: Elsevier Saunders; 2005. p 270 -6.
17. Martin SK, Shatney CH, Sherck JP, et al. Blunt trauma patients with prehospital pulseless electrical activity (PEA): poor ending assured. *J Trauma* 2002; 53: 876 - 80.
18. Branney SW, Moore EE, Feldhaus KM, Wolfe RE. Critical analysis of two decades of experience with postinjury emergency department thoracotomy in a regional trauma center. *J Trauma* 1998; 45: 87 - 94.
19. Powell DW, Moore EE, Cothren CC, et al. Is emergency department resuscitative thoracotomy futile care for the critically injured patient requiring prehospital cardiopulmonary resuscitations? *J Am Coll Surg* 2004; 199:211 - 5.
20. Wise D, Davies G, Coats T, Lockey D, Hyde J, Good A. Emergency thoracotomy: » how do **it**«. *Emerg Med J* 2005; 22: 22 -4.
21. Voiglo EJ, Coats TJ, Baudoin YP, Davies GD, Wilson AW. Resuscitative transverse thoracotomy. *Ann Chir* 2003; 128: 728 - 33.
22. Practice management guidelines for emergency department thoracotomy. Working Group, Ad Hoc Subcommittee on Outcomes, American College of Surgeons - Committee on Trauma. *J Am Coll Surg* 2001; 193:303 - 9.
23. Grmec Š, Kupnik D. Use of mediastinotomies for airway management in trauma victims in prehospital setting. In: Bručan A, Gričar M, Vajd R. Emergency Medicine - Selected Topics - 10th International Symposium on emergency Medicine, Proceedings, **Portorož, 2003:97** -103.
24. Klemen P, Grmec Š. Effect of prehospital advanced life support with rapid sequence intubation (RSI) on outcome of severe traumatic brain injury. *Acta Anaesthesiologica Scandinavica* 2006.
25. Grmec Š, Mally Š. Prehospital determination of tracheal tube placement in severe head injury. *Emerg Med J*, 2004; 21: 518-20.

26. Grmec Š. Comparison of three different methods to confirm tracheal tube placement in emergency intubation. *Intensiv Med Care* 2002; 28: 701-4.
27. Grmec Š. Interventions on-site of the accident after head trauma. In: **košorok V**, Grabljevec K. **Poškodba glave - vpliv celovite nevrorehabilitacijske obravnave na funkcijski izid**, Zbornik **predavanj**, Inštitut RS za rehabilitacijo, Ljubljana 2005: 19-30.
28. Grmec Š. Pristop **poškodovancu** na terenu. In: Kersnik J: Zdravnikovo delo izven **ambulante**. **Združenje zdravnikov družinske medicine**, Ljubljana 2001:43-50.
29. Stroh G, Braude D. Can an out-of-hospital cervical spinal clearance protocol identify all patients with injuries? An argument for selective immobilization. *Ann Emerg Med* 2001; 37(6): 609-615.
30. Braude D, Jaramillo A. selective spinal immobilization. *J Emerg Med Serv* 2002; 27(9): 71-81.
31. Krell JM, McCoy M, Sparto PJ, Fisher GL, Stoy WA, Hostler DP. Comparison of the ferno scoop stretcher with the long back board for spinal immobilization. *Prehosp Emerg Care* 2006; 10:46-51.
32. Baez AM, Schiebel N. Evidence based -emergency medicine/ systematic review abstract - is routine spinal immobilization an effective intervention for trauma patients? *Ann Emerg Med* 2006; 42:110-2.!!!
33. Yeung JH, Cheing NK, Graham CA, Rainer TH. Reduced time on the spinal board- effects of guidelines and education for emergency department staff. *Injury* 2006; 37:53-6.!!!
34. Dommer RM, Frederiksen SM, Welch K. Prospective performance assessment of an out-of-hospital protocol for selective spine immobilization using clinical spine clearance criteria. *Ann Emerg Med* 2005; 46: 123-31.
35. Friese G, La May G. Emergency stabilization of instable pelvic fractures. *Emerg med serv* 2005; 34: 65,67-71.
36. Bernhard M, Gries A, Kremer P, **Böttiger** BW. Spinal cord injury (SCI) - prehospital management. *Resuscitation*, 2005; 66:127-39.
37. **Järvinen** TA, **Järvinen** TL, **Kaariäinen** M, Kalemeo H, **Järvinen** M. Muscle injuries: biology and treatment. *Am J Sports Med* 2005; 33:745-64.
38. Kwan I, Bunn F. Effects of prehospital spinal immobilization a systematic review of randomized trials on health subjects. *Prehosp Disaster Med* 2005; 20: 47-53.!!!
39. Morris CG, McCoy EP, Lavery GC, McCoy E. Spinal immobilization of unconscious patients with multiple injuries. *BMJ* 2004; 329:495-9.
40. Miller J. Pelvic trauma. *Emerg Med Serv* 2003; 32: 65-71, 73.
41. Colwel C, Murphy P, Bryan T. Pediatric immobilization. *Emerg Med Serv* 2002; 31: 59-63, 74.
42. Starr AJ. Factors predictive of immobilization complications in pediatric polytrauma. *J Orthop Trauma* 2001; 15: 591-3.
43. Deakin CD, Davies G, Wilson A. Simple thoracotomy avoids chest drain insertion in prehospital trauma. *J trauma* 1995; 39: 373-4.
44. Kwan I, Bunn F, Roberts I. Timing and volume of fluid administration for patients with major trauma. *Prehosp Emerg Care* 2002; 6: 81-91.
45. Pepe PE, Mosesso VN, Falk JL. Prehospital fluid resuscitation of the patient with major trauma. *Prehosp Emerg Med* 2002; 6: 81-91.
46. Bickell WH, Wall Jr MJ, Pepe PE, et al . Immediate versus delayed fluid resuscitation for hypotensive patients with penetrating torso injuries. *N Engl J Med* 1994; 331: 1105-9.
47. Solomonov E, Hirsh M, Yahiya A, Krausz MM. The effect of vigorous fluid resuscitation in uncontrolled hemorrhagic shock after massive splenic injury. *Crit Care Med* 2000; 28: 749-754.
48. Moore FA, McKinley BA, Moore EE. The next generation in shock resuscitation. *Lancet* 2004; 363: 1988-1996.
49. Luna GK, Pavlin EG, Kirkman T, Copass MK, Rice CL. Hemodynamic effects of exeternal cardiac massage in trauma shock. *J Trauma* 1989; 29:1430-3.
50. Grmec Š, Strnad M, **Čander** D, **Vidovič** D. Does vasopressin improve the outcome in traumatic out-of-hospital arrest from pulseless electrical activity (TOOHCA - PEA)? *Crit Care Med* 2005, December, Suppl 1.
51. Grmec Š, Mally Š. Vasopressin improves outcome in out-of-hospital cardiopulmonary resuscitation of ventricular fibrillation and pulseless ventricular tachycardia: a observational cohort study. *Crit Care* 2006; 10: R13.
52. Krismer AC, Wenzel V, Voelckel WG, et al. Employing vasopressin as an adjunct vasopressor in uncontrolled traumatic hemorrhagic shock. Three cases and a brief analysis of the literature. *Anaesthetist*. 2005; 54: 220-4.
53. Walcher F, Weinlich M, Conrad G, Schweigkofler U, Breitskreutz R, Kirschning T, Marzi I. Prehospital ultrasound imaging improves management of abdominal trauma. *Br J Surg* 2005.

SPLOŠNE INDIKACIJE ZA IMOBILIZACIJO HRBTENICE

Darko Čander, Andrej Fink, Branko Kešpert, Janez Kramar, Anton Posavec, Jože Prestor
Podskupina za izobraževanje, Sekcije reševalcev v zdravstvu, Zbornice - Zveze

Priporočila predbolnišničnih urgentnih služb v svetu navajajo, da je potrebno vsakega poškodovanca s sumom na poškodbo hrbtenice obravnavati tako, kot da ima nestabilno poškodbo hrbtenice. Zavedati se moramo dejstva, da vsi poškodovanci neposredno po dogodku ob kliničnem pregledu ne kažejo tipičnih simptomov ali znakov poškodbe hrbtenice, vendar pa moramo glede na mehanizem nastanka poškodbe na to posumiti. Pozitivni mehanizem poškodbe hrbtenice je precej nedoločen strokovni izraz, ki skupaj s klinično obravnavo poškodovanca predstavlja popolno oceno možnosti poškodbe hrbtenice na mestu dogodka. V medicinski literaturi navajajo, da posebna klinična obravnava poškodovanca zagotavlja varno, natančno in zanesljivo oceno možne poškodbe hrbtenice zlasti še, če je le ta neposredno po poškodbi umirjen, kooperativen in pri zavesti. Akutna stresna reakcija (strah, zmedenost, odziv na poškodbo), ki nastopi neposredno po poškodbi, vpliva na različen bolečinski odgovor poškodovanca in s tem lahko tudi na primarno oceno poškodbe hrbtenice. Zaradi tega razloga, morajo biti vsi poškodovanci s pozitivnim mehanizmom poškodbe hrbtenice v celoti imobilizirani.

Na poškodbo hrbtenice lahko sumimo:

- pri padcih z višine (pri odraslih z višine večje od 3× višine poškodovanca, pri otrocih padci z višine večje od 2× višine poškodovanca),
- pri prometnih nezgodah s sproščeno visoko kinetično energijo,
- pri poškodbah z eksplozivnimi telesi in blast poškodbah,
- pri topih ali penetracijskih poškodbah v bližini hrbtenice,
- pri drugih poškodbah, ki nastanejo zaradi delovanja velikih sil na telo (akceleracije, deceleracije, rotacija, bočni upogib).

Da je prišlo do poškodbe hrbtenice, je manj verjetno pri:

- silah oz. trkih za katere je znano, da so bili zelo majhni,
- silah oz. trkih, ki so delovali le na določen in omejen del telesa in ne vključujejo glave, vratu in hrbta.

Simptomi oz. znaki, ki kažejo na verjetnost poškodbe hrbtenice so tudi:

- bolečine, oteklina ali deformacija v predelu hrbtenice,
- bolečine pri premikanju,
- občutljivost na dotik,
- motnje v motoriki in senzibiliteti.

Ocena poškodbe hrbtenice je otežena pri:

- poškodbah glave,
- zastrupitvah,
- politravmah,
- pri spremenjenem mentalnem stanju ali motnjah zavesti poškodovanca,
- pri akutnih stresnih reakcijah in pri prikritosti bolečine neposredno po poškodbi.

Vsem poškodovancem s sumom na poškodbo hrbtenice je potrebno v celoti imobilizirati hrbtenico.

Poškodbo hrbtenice lahko izključimo le če je poškodovanec pri zavesti, če ni prisotnega mehanizma poškodbe, v primeru, da nima subjektivnih težav in ne kaže objektivnih znakov poškodbe hrbtenice. Seveda moramo imeti ustrezen odgovor na vse štiri dejavnike hkrati. Če eden od njih manjka, poškodbe ne moremo izključiti. V vseh drugih primerih ravnamo, kot da gre za poškodbo hrbtenice. Tudi kadar ni prisotnih nevroloških izpadov, ne smemo izključiti možnosti za poškodbo hrbtenice. Čeprav ima poškodovanec dobro motoriko in senzibiliteto, obstaja možnost, da so poškodovana vretenca, mišice ali vezi, ki dajejo oporo hrbtenici, do same poškodbe hrbtenjače pa do tistega trenutka še ni prišlo. Če opustimo pravilno obravnavo takega poškodovanca, lahko pride do poškodbe hrbtenjače zelo hitro.

Splošne indikacije za imobilizacijo hrbtenice:

- bolečina, oteklina, zavrta gibljivost ali deformacija hrbtenice, ki je povzročena zaradi zloma, zvina ali nestabilnosti ligamentov,
- bolečina, oteklina ali deformacija stegenice, ki je povzročena zaradi zloma ali tope poškodbe,
- bolečina, oteklina ali deformacija medenice, ki je povzročena zaradi zloma ali tope poškodbe,
- bolečina, oteklina ali deformacija kolka, ki je povzročena zaradi zloma, zvina ali nestabilnih ligamentov,
- pasasta bolečina preko prsnega koša in trebuha,
- nevrološki izpadi, ki bi lahko bili povezani s poškodbo hrbtenice,
- vsi poškodovanci, ki so nezavestni ali imajo motnje zavesti povzročene zaradi poškodbe glave ter poškodovanci, kjer s pregledom ni mogoče izključiti poškodb hrbtenice.

VRATNE OPORNICE

Darko Čander

Center za nujno medicinsko pomoč in reševalne prevoze Maribor, ZD Maribor

UVOD

Poškodbe hrbtenice, še posebej vratnega dela, lahko puščajo zaradi nepravilne oskrbe hude posledice. Gre predvsem za različne oblike in stopnje invalidnosti, ki se poleg osebnih travm odražajo tudi kot ekonomsko-finančni problem celotne družbe. Z relativno majhnimi sredstvi, ki jih potrebujemo za nabavo primerne opreme in izobraževanjem izvajalcev prve in nujne medicinske pomoči, lahko posledice tovrstnih poškodb spravimo na razumno mejo. Vsekakor pa moramo pri tem dosledno upoštevati priporočila in poskrbeti za poenotenje postopkov na področju vseh služb, ki se ukvarjajo z oskrbo poškodovancev.

Po podatkih iz ZDA (domačih žal še nimamo) je poškodba vratne hrbtenice prisotna v 3-5% primerov težjih poškodb (politravma, multitravma). Približno polovica poškodb je nestabilnih in zahteva natančne ukrepe pri obravnavi v predbolnišničnem okolju. V Sloveniji imamo po približni oceni okoli 100 primerov poškodb vratne hrbtenice letno. Največja problema sta neprepoznavanje poškodbe vratne hrbtenice na kraju dogodka ter nepravilna oskrba in transport.

NAMEN IN CILJ NAVODIL

Namen navodil je podati osnovni opis neposrednih in posrednih postopkov pri oskrbi poškodb vratne hrbtenice ter opozoriti na napake, ki se dogajajo pri obravnavi na terenu, med transportom in pri sprejemu v bolnišnico.

Ob tem želimo podati priporočilo, katera sredstva so primerna za imobilizacijo vratne hrbtenice na terenu neposredno po poškodbi!

Cilj navodil je:

- doseči v čim krajšem času uveljavitev standardov za imobilizacijo;
- poenotiti pripomočke za imobilizacijo, ki so na voljo v našem okolju;
- izobraževanje vseh izvajalcev PP in NMP po pravilnih postopkih;
- zmanjšanje možnosti invalidnosti zaradi napak pri oskrbi poškodovancev na kar najmanjšo možno mero!

PRIPOMOČKI ZA IMOBILIZACIJO VRATNEGA DELA HRBTENICE

Pripomočke za imobilizacijo vratnega dela hrbtenice bi lahko, izhajajoč iz vsakdanje prakse, razdelili na *ustrezne* in *neustrezne*. Med *ustrezne* uvrščamo trde vratne opornice, med *neustrezne* pa mehke vratne opornice, ki niso primerne za imobilizacijo vratne hrbtenice neposredno po poškodbi in bi jih morali izločiti iz standardne opreme reševalcev. Na tržišču opreme za reševanje so danes na voljo različne izvedbe trdih vratnih opornic.

Namembnost in učinkovitost je pri vseh bolj ali manj enaka, razlike so le v načinu namestitve. Tako poznamo enodelne in dvodelne trde vratne opornice. Poleg plastičnih, ki so namenjene večkratni rabi, obstajajo tudi vratne opornice iz trdega kartona za enkratno uporabo.



Slika 1: Mehka vratna opornica.

Opornice se delijo tudi po velikosti in so (odvisno od proizvajalca) različno poimenovane (npr. small, tall, no neck, ipd.), ločujejo pa se tudi vizuelno po različnih barvah trakov za pripenjanje. Standardni komplet bi naj vseboval vsaj štiri opornice različnih velikosti za odrasle in dve opornici različnih velikosti za otroke.

Ker pri izvajalcih imobilizacije izbira prave velikosti vratne opornice predstavlja včasih problem ali pa vedno ni na voljo dovolj kompletov vratnih opornic za oskrbo več poškodovancev hkrati, so se v zadnjem času pojavile univerzalne vratne opornice, ki jim je možno nastavljati velikost. Ustrezna vratna opornica mora ustrezati sledečim zahtevam:

- optimalna imobilizacija vratnega dela hrbtenice,
- hitra namestitev na **poškodovanca**,
- možnost nameščanja v različnih položajih,
- možnost vidne kontrole sapnika in tipanja pulza na vratni arteriji,
- možnost RTG in MR diagnostike,
- omogočeno čiščenje in vzdrževanje proste dihalne poti,
- enostavno vzdrževanje.



Slika 2: Trda enodelna (univerzalna) plastična vratna opornica.



Slika 3: Trda plastična dvodelna vratna opornica.

INDIKACIJE ZA IMOBILIZACIJO VRATNEGA DELA HRBTENICE

Vratno hrbtenico na terenu immobiliziramo vedno, **kadar obstaja najmanjši sum na poškodbo!** Pri tem se opiramo na **mehanizem poškodbe** in **klinični status** poškodovanca.

Poškodbo vratne hrbtenice lahko na terenu izključimo le pri zavestnih in orientiranih osebah, ki nimajo subjektivnih težav in objektivnih znakov poškodbe ter odsotnosti mehanizma poškodbe. Vendar ob tem velja opozoriti, da je bolje imeti konzervativen pristop, saj se na ta način lahko izognemo neljubim zapletom ter se pravno in poklicno zavarujemo. Dokončno se lahko izključi poškodba vratne hrbtenice samo z natančnim pregledom in moderno diagnostiko v bolnišnici!

POSTOPKI IMOBILIZACIJE VRATNEGA DELA HRBTENICE

Splošna priporočila

- Immobilizacijo vratnega dela hrbtenice izvajata **vedno dva reševalca**, ki sta za postopke ustrezno usposobljena.
- V optimalnih pogojih se postopek lahko izvede hitro, pri dodatnih postopkih obravnave poškodovanca pa moramo upoštevati tudi čas oskrbe in zaščite dihalne poti!
- Material za immobilizacijo mora biti v reševalnem vozilu na dostopnem mestu. Vratne opornice za večkratno uporabo, morajo biti očiščene, razkužene in zložene po velikosti (najbolje v zaščitni torbi).
- Pomembna je priprava izvajalcev (uporaba potrebnih zaščitnih sredstev) in poškodovanca (zavestnega), ki mu reševalec, ki izvaja ročno varovanje vratnega dela hrbtenice, sprti pojasnjuje postopke nameščanja opornice.

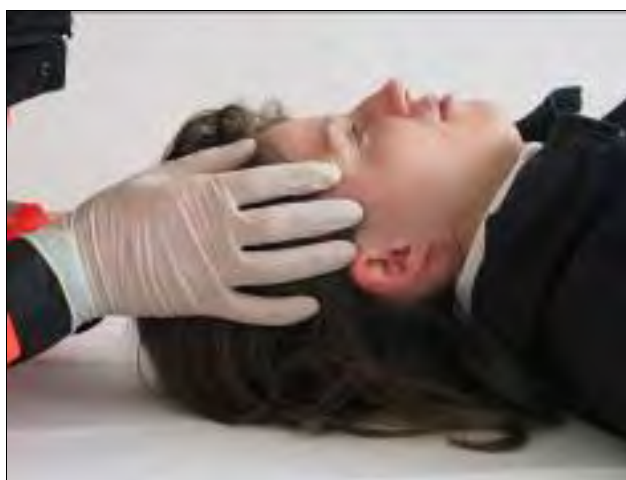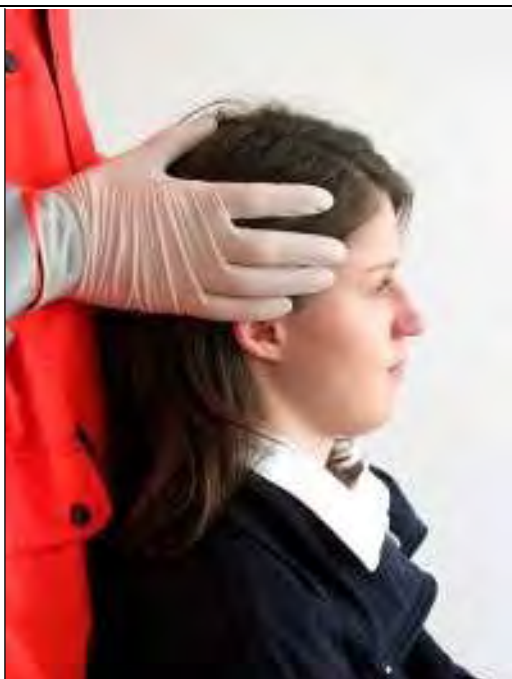Pri tem je potrebno poudariti, da se morajo izvajalci natančno držati navodil proizvajalca pripomočka in upoštevati vse morebitne posebnosti pri postopku immobilizacije.

Postopek imobilizacije vratnega dela hrbtenice

Ocena stanja in primarni pregled poškodovanca

Pristop k poškodovancu se vrši po protokolu ATLS (Advanced Trauma Life Support). Po oceni situacije (varnost na mestu dogodka, ugotavljanje mehanizma poškodbe) pričnemo primarni pregled poškodovanca. Način pristopa k zaščiti in oskrbi vratne hrbtenice je odvisen od situacije in položaja poškodovanca. V splošnem velja pravilo, da eden od reševalcev takoj pristopi k ročnemu varovanju vratne hrbtenice v nevtralnem položaju. To je položaj, ki ga človek zavzame, kadar stoji zravnin in gleda naravnost predse (pozorni bodite pri starih ljudeh).

Ročno varovanje vratne hrbtenice **se konča šele tedaj, ko je zaključen** postopek imobilizacije celotne hrbtenice s popolno fiksacijo glave!



Slike 4 - 7: Ročno varovanje vratne hrbtenice v različnih položajih.

Kadar traja ročno varovanje dalj časa, je dobro, da reševalec komolce nasloni na podlago, odvisno od položaja pristopa (na svoje telo ali na tla). Uporabimo lahko samo toliko sile, da teža glave ne pritiska navzdol (sedeči in stoječi položaj)! Glave ne smemo vleči.

Kontraindikacije za izvajanje ročnega varovanja vratne hrbtenice v nevtralnem položaju:

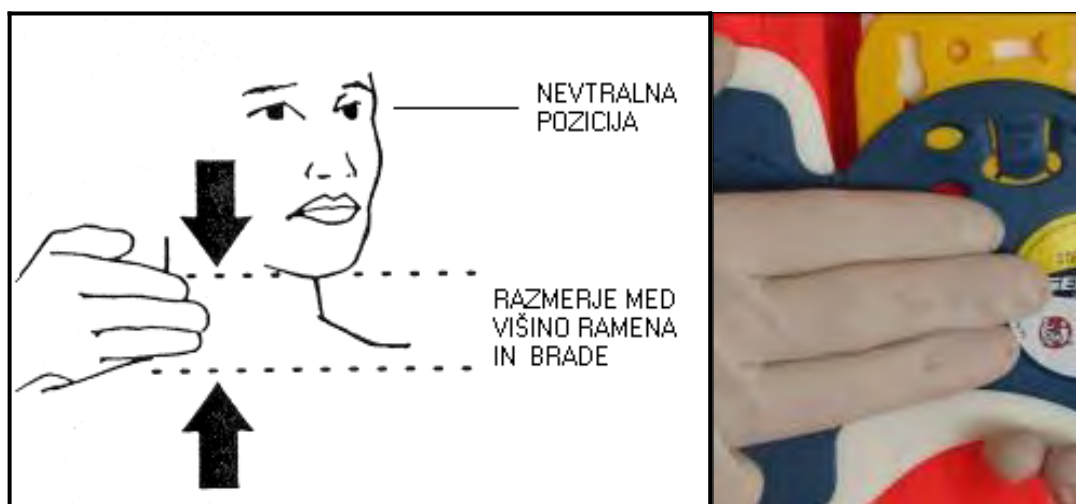
- veliki odkloni položaja glave izven normalne drže,
- odpor na premikanje,
- spazem vratnih mišic,
- povečanje bolečine ob poskusu premika,
- prisotnost ali povzročitev nevroloških izpadov ob premiku,
- ogrožanje ventilacije.

V vsakem od teh primerov prekinemo s poskusom namestitve glave in vratu v nevtralni položaj ter imobiliziramo vrat in hrbtenico v najdenem položaju! V nekaterih primerih moramo izvajati ročno varovanje vratne hrbtenice tudi med transportom.

Določitev ustrezne velikosti opornice

Večina opornic ima za orientacijo velikosti določeno točko na stranskem delu. Običajno je to odprtina za zatič, kjer se pripomoček sestavi, ali pa ena izmed točk (npr. spodnji rob označene odprtine), kjer se uravnava velikost univerzalne vratne opornice. Glede tega, moramo vedno natančno poznati navodila proizvajalca vratne opornice. Na poškodovancu izmerimo razdaljo med spodnjim robom brade in zgornjim robom ramena. Merimo s prsti svoje roke. Izmerjeno višino prenesemo na opornico, kjer se orientiramo po točki meritve in spodnjem, trdem plastičnem robu vratne opornice (ne po spodnjem robu pene)!

OPOZORILO: opisana meritev naj nam predstavlja zgolj okvirno orientacijo za izbiro primerne velikosti vratne opornice. Vsekakor je potrebno pred namestitvijo natančno preveriti ustreznost velikosti izbrane vratne opornice!



Sliki 8 in 9: Merjenje poškodovanca in ugotavljanje ustrezne velikosti vratne opornice.

Priprava vratne opornice

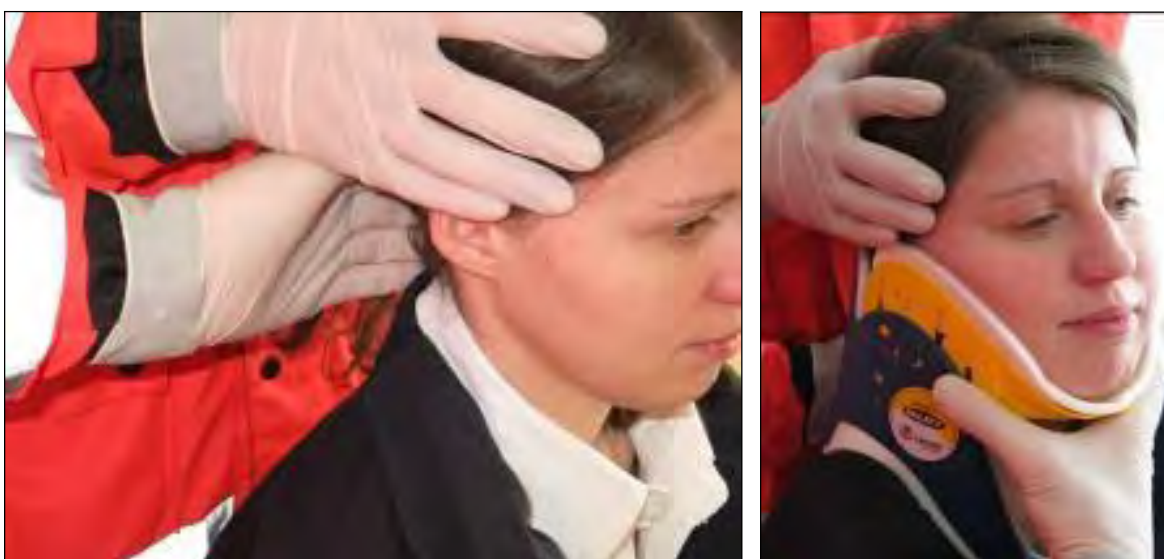
Vratne opornice, ki so v kompletu različnih velikosti, je običajno potrebno najprej sestaviti (sprednjo stran). Preverimo stanje pritrdilnega traku in prednji del vratne opornice oblikujemo tako, da jo upognemo v fiziološki položaj za lažjo namestitvev na poškodovanca.



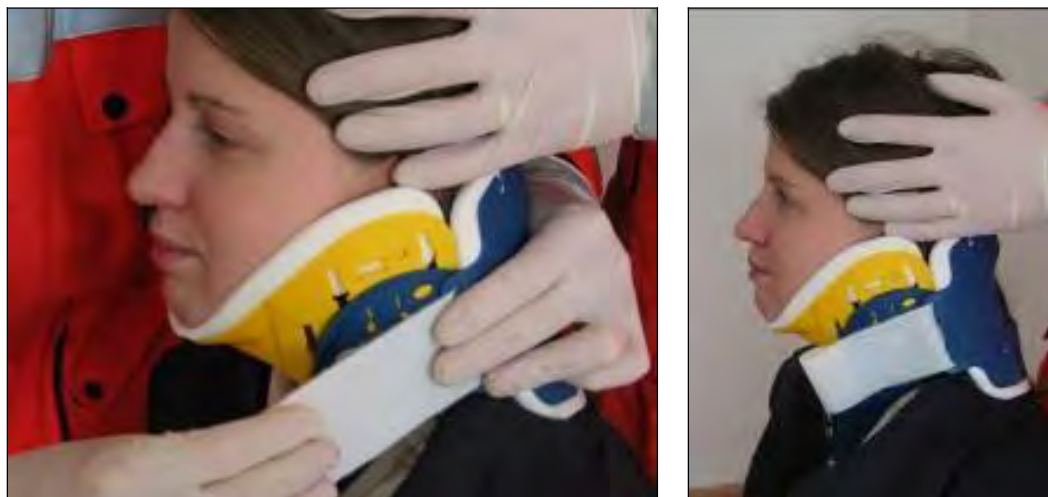Slika 10: Priprava vratne opornice.

Postopek nameščanja vratne opornice v sedečem ali stoječem položaju

- Prvi reševalec izvaja ročno varovanje vratne hrbtenice v nevtralnem položaju;
- Drugi reševalec nastavi z eno roko sprednji del opornice pod spodnjo čeljust, z drugo pa nastavi zadnji del in ga s pritrdilnim trakom fiksira na sprednji del;
- Prvi reševalec med tem manevrom po potrebi (če so v napoto) lahko nekoliko dvigne prste ter nadaljuje z ročnim varovanjem;
- Drugi reševalec preveri lego brade (prost prehod kazalca med robom opornice in brado), namestitvev zadnjega dela ter ustrezno namestitvev pritrdilnega traku.




Sliki 11 in 12: Postopek namestitve v. opornice v sedečem ali stoječem položaju.



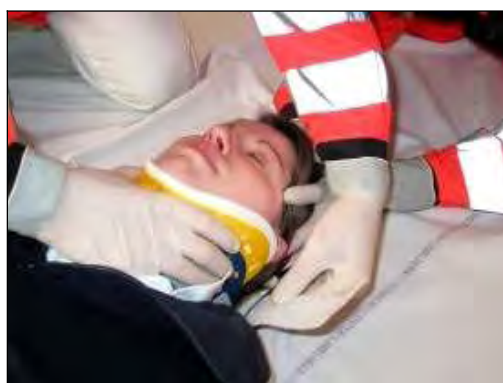Sliki 13 in 14: Postopek namestitve v. opornice v sedečem ali stoječem položaju.

Postopek nameščanja vratne opornice v ležečem položaju

- Prvi reševalec izvaja ročno varovanje vratne hrbtenice v nevtralnem položaju. Pri tem upošteva dvig glave od tal (odvisno od starosti poškodovanca);
- Drugi reševalec namesti najprej zadnji del vratne opornice med zatiljem in lopaticami. Pri tem je potrebno trak zavihati navznoter da se nam med nameščanjem ne spodvije pod vratno opornico (nanj se bo prilepila umazanija - težko zapenjanje). Z eno roko sprednji del vratne opornice namestimo pod spodnjo čeljust, z drugo pa primemo pritrtilni trak, ki se nahaja zadaj in ga pritrdimo na sprednji del opornice;
- Prvi reševalec med tem manevrom po potrebi lahko dvigne prste (>pete« dlani ostanejo na svojem mestu!) ter nadaljuje z ročnim varovanjem;
- Drugi reševalec preveri lego brade (prost prehod kazalca med robom opornice in brado), namestitev zadnjega dela ter ustrezno namestitev pritrtilnega traku.



Slike 15 - 17: Postopek namestitve vratne opornice v ležečem položaju.



Za imobilizacijo z vratno opornico veljajo sledeča pravila:

- Opornica ne sme ovirati odpiranja ust in čiščenja dihalne poti
- Ne sme ovirati normalne ventilacije in povzročati zapore dihalne poti
- Namestimo jo lahko samo v nevtralnem položaju glave
- Nameščena vratna opornica mora segati spredaj od brade do prsnice in zadaj od zatilja do višine lopatic.

Najpogostejše napake se pojavijo pri izbiri velikosti in pritrjevanju traku. Kadar je velikost opornice neustrezna, moramo postopek ponoviti. Lahko se zgodi, da zaradi prevelike vratne opornice brada zleze (ali jo poškodovanci potisnejo) v odprtino za vidni nadzor vratu.

OPOZORILO: Pri nameščeni vratni opornici v sedečem položaju in namestitvi poškodovanca v ležeči položaj, lahko zaradi spremembe razmerja višine ramen in spodnje čeljusti vratna opornica pritiska in utesnjuje poškodovanca.

Previdnost je potrebna pri imobilizaciji poškodovane osebe z dolgimi lasmi (lase zvijemo in dvignemo med postopkom - glej sliko 11) ter pri osebah, ki nosijo uhane in debele verižice okoli vratu.

Kadar je po namestitvi vratne opornice potrebna endotrahealna intubacija poškodovanca, je potrebno med postopkom odpeti zapenjalni trak in odstraniti sprednji del vratne opornice ter z ročnim manevrom varovati vratno hrbtenico med postopkom.



Slika 18: Bodimo pozorni na verižice in uhane.

O končni oskrbi vratne hrbtenice govorimo, ko imobiliziramo celotno hrbtenico in fpritrđimo glavo! Študije so namreč pokazale, da kadar namestimo samo vratno opornico le-ta vratne hrbtenice ne ščiti popolnoma pred premikanjem, saj zmanjša fleksijske in ekstenzijske gibe le za okoli 30%, rotacijske gibe pa za okoli 50%. Vratna opornica najbolj ščiti vratni del hrbtenice pred kompresijo. Kadar dodatno imobiliziramo še ostali del hrbtenice (npr. vakuumska blazina, zajemalna nosila) in uporabimo oporo za glavo, pa se omenjeni gibi zmanjšajo za 95 %.

TRANSPORT POŠKODOVANCA

V fazi transporta se izvaja rutinsko preverjanje stanja poškodovanca in ukrepanje glede na situacijo. Pri nameščeni trdi vratni opornici je poudarek na kontroli dihalne poti in odpravljanju težav, ki nam jih zavestni poškodovanec posreduje (tiščanje, bolečina). Poškodovanci velikokrat

tožijo, da jih vratna opornica utesnjujejo. Zato je pomembna stalna komunikacija in razložitev pomena postopka poškodovancu. Transport mora biti vedno prilagojen razmeram in čim bolj obziren za poškodovanca (glej zbornik predavanj Transport bolnika / poškodovanca, Ljubljana 2000).

PREDAJA POŠKODOVANCA V ZDRAVSTVENI USTANOVI

Ob predaji poškodovanca v zdravstveni ustanovi se pripomočki za imobilizacijo načeloma smejo odstraniti šele po izključitvi poškodbe! Snemanje vratne opornice se izvaja v obratnem vrstnem redu kot nameščanje, ob obveznem ročnem varovanju vratne hrbtenice. Po končanem postopku se plastična opornica umije s hladno oz. mlačno vodo in dodanim blagim čistilom. Nato jo moramo dobro osušiti, razkužiti in spraviti v zaščitno torbo, ki je vedno na določenem mestu v reševalnem vozilu. V primeru močne kontaminacije s krvjo in / ali izbruhanimi masami, vratno opornico nadomestimo z novo.

DOKUMENTIRANJE

Kot vse ostale postopke je potrebno tudi imobilizacijo ustrezno dokumentirati, saj pri morebitnih pravnih postopkih vedno velja pravilo: »Česar nisi zapisal, tega nisi naredil!«

ZAKLJUČEK

V prispevku so navedena splošna navodila za imobilizacijo vratnega dela hrbtenice z ustrezno vratno opornico. Glede na veliko število različnih modelov vratnih opornic, ki so dostopne uporabnikom, je vedno potrebno natančno proučiti navodila proizvajalca vratne opornice, četudi se nam morda na prvi pogled ne zdijo ravno pomembna. S tem se bomo izognili napačnemu ravnanju, kar lahko ima negativne posledice za poškodovanca.

LITERATURA

1. American College of Surgeons. Advanced Trauma Life Support, 6th ed. Chicago, 1997.
2. Bledsoe BE, Porter RS, Shade BR. Paramedic emergency care. Upper Saddle River, New Jersey: Brady Prentice Hall, 3rd ed, 1997: 432-45.
3. De Lorenzo R A. A review of spinal immobilization techniques, J Emerg Med 1996; 14: 603-13.
4. Mobbs RJ, Stoodley MA, Fuller J. Effect of cervical hard collar on intracranial pressure after head injury. ANZ J Surg 2002 ; 72: 389-91.
5. Sanders M.J, Paramedic Textbook. Saint Luis: Mosby inc, 2nd ed, 2000: 654-82.
6. Smrkolj V. in sod. Kirurgija. Ljubljana: 1995.
7. **Vlahovič D, Varovanje vratne hrbtenice pri oskrbi poškodovancev. In: Bručan A, Gričar M. Drugi mednarodni simpozij o urgentni medicini. Portorož, 1995: 174-82.**
8. Vnuk V. Urgentna medicina. Zagreb: Alfa, 1995: 298-314.
9. Webber-Jones JE, Thomas CA, Bordeaux RE Jr. The management and prevention of rigid cervical collar complications. Orthop Nurs 2002; 21:19-25.

VAKUUMSKA BLAZINA

*Branko Kešpert**PHE Celje, Zdravstveni dom Celje*

UVOD

Osnovno pravilo oskrbe poškodovanca s sumom na poškodbo ali dejansko poškodbo hrbtenice je pravilno dvigovanje in prenašanje, pravilna imobilizacija ter pravilen in obziren transport.

Osnovni ukrep pri poškodovancu, pri katerem sumimo na poškodbo hrbtenice, je imobilizacija v nevtralnem položaju. Upoštevati moramo prioriteto oskrbe poškodb in ostale okoliščine. Pri oskrbi vedno dajemo prednost najprej problemu varnosti, nato pa dejavnikom, ki ogrožajo življenje. Standardni pripomoček za imobilizacijo hrbtenice, ki se uporablja predvsem v evropskem prostoru in pogosto tudi pri nas je vakuumska blazina.

SESTAVNI DELI VAKUUMSKE BLAZINE



Slika 1: Sestavni deli vakuumske blazine

1. ročaji za prenos poškodovanca,
2. zaščitna podlaga,
3. telo blazine,
4. pasovi za pritrjanje,
5. ventil za **izčrpavanje** zraka.



Slika 2: Sestavni deli vakuumske blazine

3. telo blazine,
4. pasovi za pritrjanje,
5. ventil za **izčrpavanje** zraka.

Vakuumska blazina je blazina, ki je izdelana iz umetnega materiala (polyuretan, najlon), je zrakotesna in napolnjena s kroglicami (polystyrene), ki **ležijo prosto** ali pa so enakomerno razporejene v **manjših prekatih**. Na blazini se nahaja ventil za izsesavanje in **prepuščanje zraka**. Ob stranskih robovih blazine so **ročaji za prenos poškodovanca** z blazino in pasovi namenjeni za pritrditev **poškodovanca** na blazino (slika 1 in 2).

SPECIFIČNE INDIKACIJE ZA UPORABO VAKUUMSKE BLAZINE

- vsi politravmatizirani **poškodovanci**,
- vsak nezavesten **poškodovanec**,
- **poškodovanci z obsežno poškodbo glave ali obraza**,
- **poškodbe povzročene s streljo, eksplozivnimi telesi, blast poškodbe**,
- **poškodba hrbtenice, hrbtenjače, medenice ali spodnjih okončin ali sum na poškodbo le teh, kjer se pričakuje transport daljši od 20 minut**,
- **dokončna imobilizacija in priprava za transport ob uporabi steznika za imobilizacijo hrbtenice pri sedečem poškodovancu, zajemalnih nosil ali drugih rigidnih imobilizacijskih sredstev.**

Vakuumska blazina je v vseh omenjenih primerih namenjena samo za imobilizacijo poškodovanca med transportom in **nikakor ne za prenos poškodovanca!**

UPORABA VAKUUMSKE BLAZINE PRI OTROCIH

Vakuumska blazina za imobilizacijo celega telesa odraslih ni primerna za imobilizacijo otrok, zato **poznamo tudi otroško vakuumsko blazino, ki je standardni pripomoček za imobilizacijo otrok**. Vakuumska blazina za imobilizacijo otrok ima enake sestavne dele kot za odrasle, le da je po velikosti manjša. Dobra stran imobilizacije otrok z vakuumsko blazino je, da se popolnoma prilagodi vsem oblikam otroškega telesa, ne glede na starost in velikost, hkrati pa naredi idealne bočne opore, kar zagotavlja popolno negibnost otroka.

PRIPOMOČKI ZA IMOBILIZACIJO Z VAKUUMSKO BLAZINO



Slika 3: Pripomočki za imobilizacijo poškodovanca z vakuumsko blazino.

- Vakuumska blazina,
- komplet trdih vratnih opornic različnih velikosti,
- ročna ali električna črpalka za izčrpavanje zraka iz blazine,
- čista rjuha ter po potrebi odeja in zaščitna folija (slika 3).

PRIPRAVA VAKUUMSKE BLAZINE ZA IMOBILIZACIJO

Za delo z vakuumsko blazino so potrebni vsaj štirje reševalci. Glavna nosila položimo v bližino poškodovanca.

- Vakuumsko blazino vzamemo iz predala ali vreče.
- Položimo jo na ravno in gladko podlago ob poškodovančev bok z gladko stranjo obrnjeno navzgor in z ročaji ter pasovi na spodnji strani. Veliko bolj priporočamo, sploh na neravnem terenu, da položimo vakuumsko blazino na glavna nosila, poškodovanca pa prenesemo do tako pripravljenih nosil. Če imamo možnost se v takšnem primeru raje poslužujemo drugih pripomočkov za imobilizacijo (zajemalna nosila).
- Pod blazino je priporočljivo položiti ponjavo ali podobno podlogo, da jo zaščitimo pred poškodbo, če blazina takšne zaščite še nima.
- Izpod blazine izvlečemo pasove za pritrditev poškodovanca ter potisnemo zaponke na konec pasov.
- Ventil povsem odpremo in kroglice (polystyrene) enakomerno razporedimo po površini blazine, pri prekatni izvedbi vakuumske blazine so kroglice že enakomerno porazdeljene.
- Na zgornji del vakuumske blazine položimo dvoplastno zloženo rjuho. Preko nje lahko, kadar je to potrebno, položimo razprto zaščitno folijo (slika 4).



Slika 4: Vakuumska blazina pripravljena za imobilizacijo.

OCENA STANJA, PRIMARNO PREGLED IN PRIPRAVA POŠKODOVANCA NA IMOBILIZACIJO

Najprej poskrbimo za lastno varnost in varnost poškodovanca. Če obstaja ta nevarnost ali če je poškodovanec neposredno življenjsko ogrožen in je čas reševanja ključnega pomena, uporabimo metodo hitrega izvlečenja. Glavo in vrat ročno vzdržujemo v nevtralnem položaju in poškodovanca prenesemo oz. izvlečemo na varno do pripomočka za imobilizacijo.

Preden pričnemo s postopki imobilizacije poškodovanca z vakuumsko blazino, ga je potrebno psihično in fizično pripraviti. Zavestni osebi kratko pojasnimo postopek ter ga vzpodbudimo k sodelovanju.

S pomočjo primarne ocene stanja poškodovanca moramo identificirati probleme, ki ogrožajo ali bi lahko ogrozili življenje poškodovanca in jih skušamo odpraviti. Sledi priprava poškodovanca na imobilizacijo in njena izvedba.

Poškodovanca lahko najdemo v različnih položajih: sede, leže - bočno, leže - hrbtno, leže - trebušno. Preden pričnemo poškodovanca premikati, je potrebno začeti izvajati ročno varovanje glave in vratne hrbtenice v nevtralnem položaju in namestiti trdo vratno opornico.

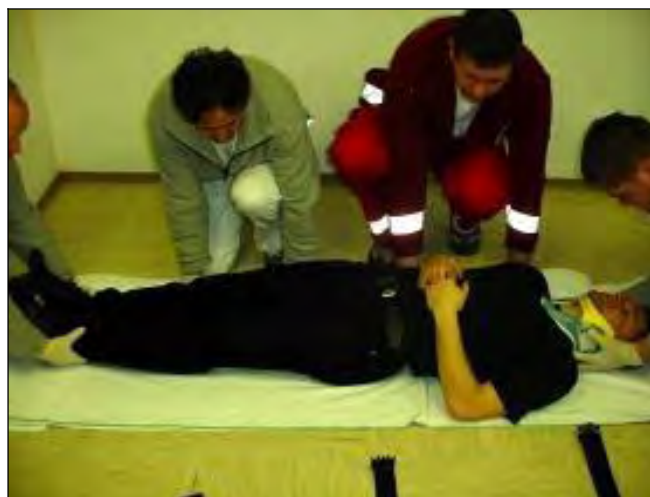Za imobilizacijo z vakuumsko blazino je najlažje, če poškodovanec leži na hrbtu. Poškodovanca, ki leži na trebuhu ali na boku obrnemo na hrbet v eni osi, to pomeni, da glavo in noge vzdržujemo v isti osi in jih istočasno s trupom premikamo.

Ker je po imobilizaciji večji del telesa pokrit z blazino, še posebej tu mislimo na hrbet, je pred njo potreben temeljiti klinični pregled poškodovanca in izvedba vseh postopkov in posegov, ki jih kasneje ne bi mogli več izvesti (npr. oskrba ran, vzpostavitev proste i.v. poti...).

IZVEDBA IMOBILIZACIJE Z VAKUUMSKO BLAZINO

- Pri sumu na poškodbo hrbtenice, najprej prvi reševalec drži glavo v nevtralnem položaju ves čas imobilizacije.
- Drugi reševalec namesti trdo vratno opornico.
- Poškodovanca s sumom na poškodbo hrbtenice morajo dvigovati in prenašati najmanj štirje reševalci. Pri tem pazimo na pravilno tehniko dvigovanja poškodovanca in skrbimo za lastno varnost in varnost poškodovanca. Prvi reševalec vodi postopek in poškodovancu drži glavo ter jo vzdržuje v nevtralnem položaju. Drugi reševalec drži noge pri gležnjih. Oba hkrati izvajata in vzdržujeta enakomeren vlek. Tretji reševalec previdno prime poškodovanca v višini hrbta, četrti pa v predelu medenice in stegen (slika 5). Veliko boljše je, če pri prenosu sodeluje šest reševalcev. Vsi z eno nogo čepijo in na drugi klečijo. Navodila za prenos, ki jih daje vodja, morajo biti razumljiva in odločna. Nato ga previdno, vsi hkrati na ukaz vodje ekipe, ki je pri glavi, dvignejo v eni osi in prenesejo ter položijo na vakuumsko blazino z nogami pri ventilu blazine. Med premikom mora biti poškodovanec ves čas v vodoravni legi (slika 6, 7 in 8).
- Ponovno preverimo tiste dele telesa, ki so poškodovani ali smo na njih izvedli določene postopke in posege, ker bodo po imobilizaciji pokriti z blazino.
- Poškodovanca po potrebi zaščitimo z zaščitno folijo, ki jo dobro zatesnimo in ga pokrijemo z odejo (slika 9).
- Robove blazine dvignemo na obeh straneh okoli poškodovanca.
- Roke morajo biti imobilizirane ob telesu (lahko so tudi zunaj blazine zaradi nadzora I.V. poti) in fiksirane, ker ob premikanju ramenskega obroča prihaja do premikov v predelu vratne hrbtenice.

- Spnemo vse pasove in z njimi pritrdimo blazino ob **poškodovanca** (Slika 10 in 11). Pasove spenjamo tako, da si jih **reševalca** podajata in delo poteka usklajeno (ne vsak **reševalec** pri svojem pasu).
- Blazino prilagodimo glavi in jo do otrditve pritiskamo k njej in nogam (slika 12 in 13).
- **Črpalko** za **izčrpavanje** zraka **priključimo** s sesalno cevjo na sesalni ventil in **začnemo** z **izčrpavanjem** zraka iz blazine (slika 14 in 15). Pri tem **moramo upoštevati**, da se ob **izčrpavanju** zraka vakuumska **blazina skrajša**. To je problem predvsem pri **starejših modelih vakuumskih blazin**. Pri **novejših** je to **krčenje** veliko **manjše**. Če obstaja neugoden vpliv na **poškodovanca** zaradi **krčenje blazine**, lahko med **izčrpavanjem** zraka le tega **preprečimo** z rahlim dvigom njegovih **poškodovančevih** pet na nogah.
- **Poškodovanec** je imobiliziran, ko blazina dovolj otrdi, oziroma ko izčrpavanje ni več možno, na koncu zapremo ventil (slika 16). Ob dvigu **poškodovanca** z vakuumsko blazino, se le ta ne sme upogibati na sredini. Na to vpliva pravilna razporeditev reševalcev, usklajenost in odločno vodenje izvedbe postopka.
- Imobiliziranega **poškodovanca** po potrebi pokrijemo še z odejo.



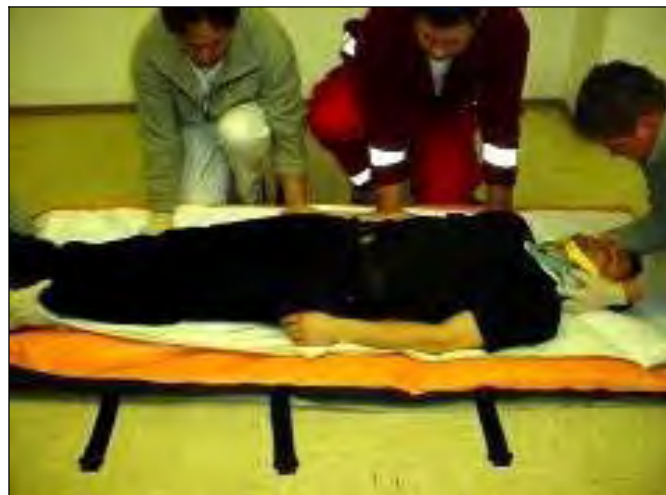Slika 5: Pravilna razporeditev reševalcev ob dvigovanju poškodovanca.



Slika 6: Premeščanje poškodovanca s pomočjo štirih oseb na vakuumsko blazino.



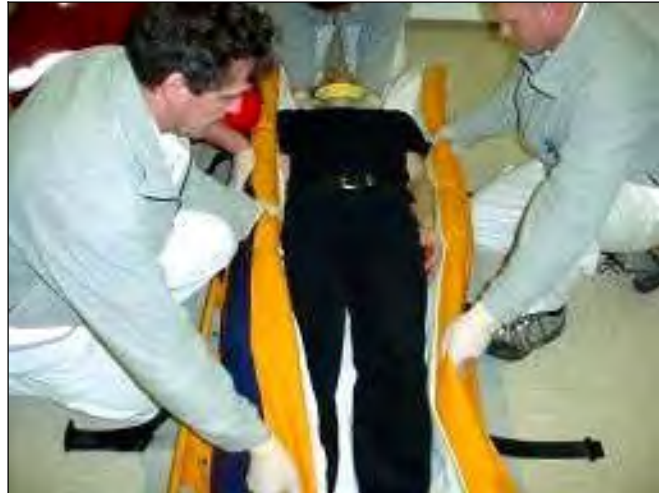Slika 7: Premeščanje poškodovanca s pomočjo štirih oseb na vakuumsko blazino.



Slika 8: Premeščanje poškodovanca s pomočjo štirih oseb na vakuumsko blazino.



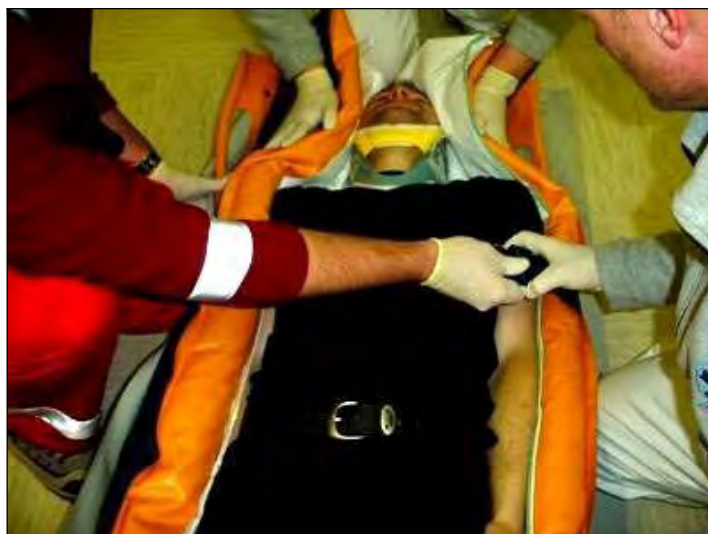Slika 9: Uporaba zaščitne folije med imobilizacijo.



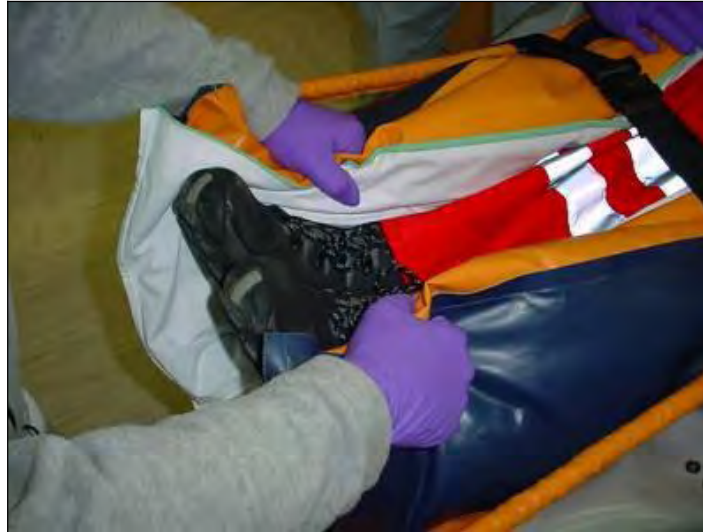Slika 10: Dvigovanje robov in pripenjanje pasov vakuumske blazine.



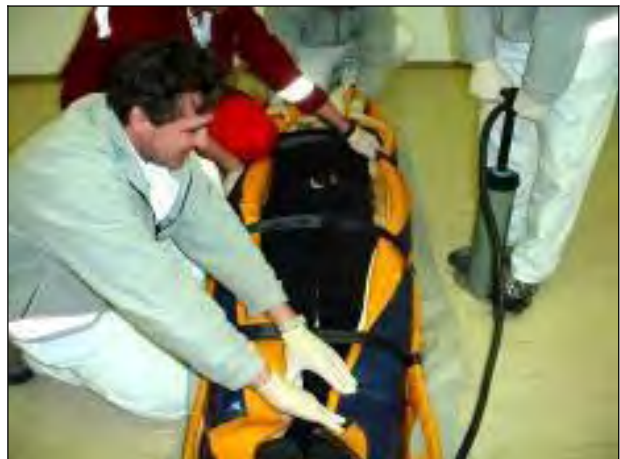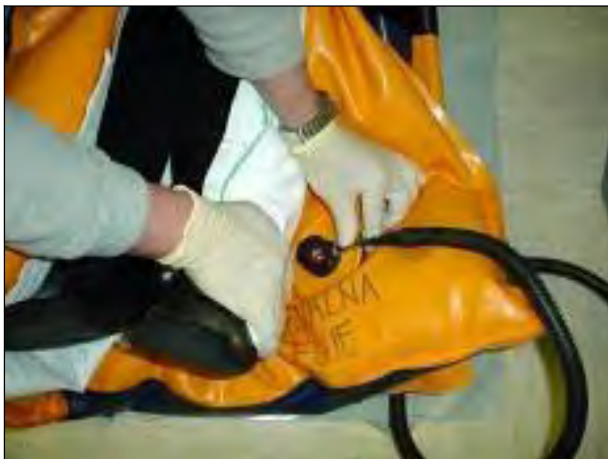Slika 11: Dvigovanje robov in pripenjanje pasov vakuumske blazine.



Slika 12: Pritisk robov vakuumske blazine ob poškodovanca pri glavi.



Slika 13: Pritisk robov vakuumske blazine ob poškodovanca pri nogah.



Sliki 14 in 15: Priključitev črpalke in izčrpavanje zraka iz vakuumske blazine.



Slika 16: Dokončna imobilizacija poškodovanca z vakuumsko blazino.

PRENOS IN TRANSPORT POŠKODOVANCA

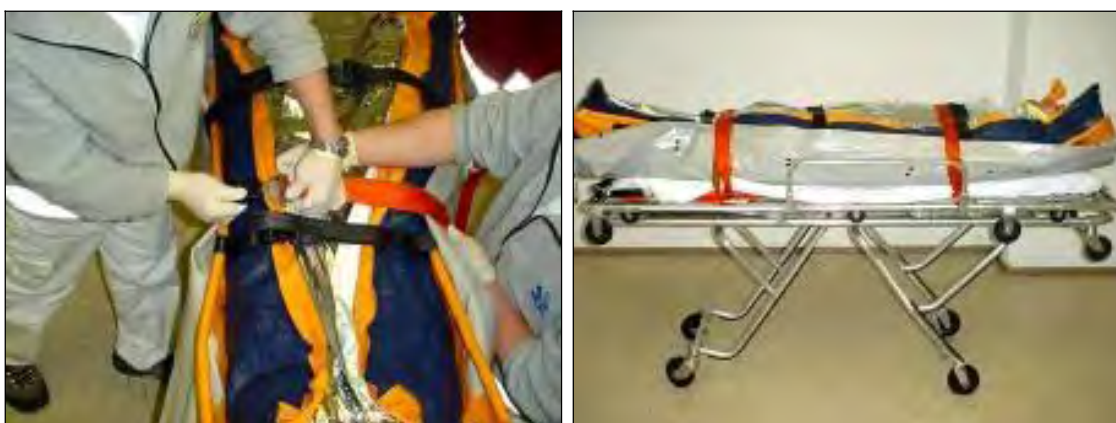Vakuumska blazina ima vgrajene ročaje za dvigovanje poškodovanca. Poškodovanca imobiliziranega z vakuumsko blazino dvigujejo najmanj štirje reševalci - dva na vsaki bočni strani blazine, da se sile enakomerno porazdelijo in se zagotavlja **ravnotežje** (slika 17 in 18).

Poškodovanca imobiliziranega v blazini dvignemo na pripravljena nosila in ga skupaj z blazino pritrdimo nanje s pomočjo varnostnih pasov (slika 19 in 20). Še enkrat poudarjamo, da prenašanje poškodovanca z blazino ni dovoljeno.

- Imobilizacija poškodovanca z vakuumsko blazino zahteva **obziren transport**.
- Ves **čas** transporta poškodovanca opazujemo in izvajamo nadzor nad izvedenimi postopki in posegi.
- **Izvedene postopke in posege pri poškodovancu dokumentiramo**.



Sliki 17 in 18: Pravilno dvigovanje imobiliziranega poškodovanca s pomočjo štirih oseb



Sliki 19 in 20: Prenos imobiliziranega poškodovanca s pomočjo štirih oseb in pripenjanje z varnostnimi pasovi na nosila.

MOŽNI ZAPLETI MED IMOBILIZACIJO IN TRANSPORTOM

- Bruhanje - v primeru zapleta poškodovanca skupaj z blazino obrnemo na bok (slika 21). Pri tem je **potrebno še posebej paziti na glavo poškodovanca**.
- **Poslabšanje zdravstvenega stanja poškodovanca** zaradi slabega primarnega pregleda, neustrezne imobilizacije, pomanjkljive pritrditve imobilizacijskega sredstva na nosila in neprimerne transporta - zaplet **preprečimo** z strokovnim pristopom in izvedbo postopka.

- Občutek utesnjenosti - pri tem zelo pomaga umirjen pogovor s poškodovancem.
- Ob potrebi po defibrilaciji, nameščanju EKG elektrod ali merjenju krvnega tlaka odpnemo na blazini zgornja dva pasova.



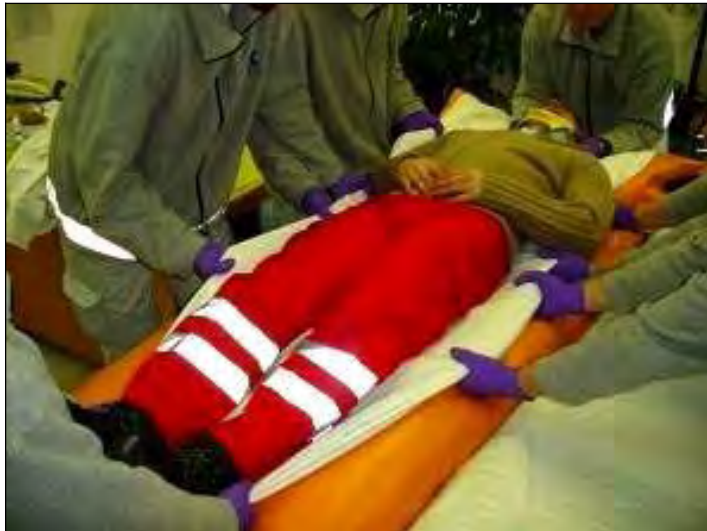Slika 21: Obračanje imobiliziranega poškodovanca na bok.

PREDAJA POŠKODOVANCA IN ODSTRANJEVANJE IMOBILIZACIJSKEGA SREDSTVA

Ob prihodu v zdravstveno ustanovo poškodovanca predamo zdravstvenemu timu v bolnišnici skupaj s pripadajočo dokumentacijo, torej ustno in pisno.. Premeščanje poškodovanca iz vakuumske blazine je dovoljeno šele po zdravnikovem naročilu tj. v primeru, če je bila z diagnostičnimi postopki poškodba izključena ali želi zdravnik izvesti klinični pregled. Vakuumska blazina je izdelana iz materialov, ki dovoljujejo izvedbo sodobnih slikovnih rentgenskih metod.

POSTOPEK ODSTRANJEVANJA VAKUUMSKE BLAZINE

- Prvi reševalec drži glavo poškodovanca v nevtralnem položaju,
- odpremo pasove za pripenjanje na vakuumsko blazino,
- odpremo ventil, da se vakuumska blazina zmehta,
- vakuumsko blazino poravnamo,
- poškodovanca premestimo s pomočjo spodaj ležeče dvoplastno zložene rjuhe in šestih pomočnikov na ravno in trdo podlago,
- ob premeščanju poškodovanca iz vakuumske blazine se po dva pomočnika razporedita na vsaki bočni strani blazine (torej skupaj štirje), po eden pa pri glavi in pri nogah (slika 22),
- po uporabi vakuumske blazine čistimo z mlačno vodo, kateri lahko dodamo blago čistilno sredstvo in jo obrišemo z mehko krpo ter dobro osušimo. Osušeno blazino po potrebi lahko razkužimo še z razkužilom. Vakuumsko blazino skladiščimo tako, da trakove spnemo, jo zložimo na tretjine in jo položimo na ustrezno mesto (slika 23 in 24). Nikoli je ne shranjujemo tako, da je med skladiščenjem iz nje izčrpan zrak.



Slika 22: Razporeditev osebja ob premeščanju poškodovanca iz vakuumske blazine.



Sliki 23 in 24: Vakuumska blazina zložena in pripravljena za skladiščenje.

PREDNOSTI IN POMANJKLJIVOSTI UPORABE VAKUUMSKE BLAZINE

Prednosti

- enostavna uporaba,
- **enostavno čiščenje in razkuževanje,**
- **omogoča sodobno diagnostiko (RTG, CT...),**
- dobra lateralna imobilizacija telesa,
- **je udobnejša od rigidnih imobilizacijskih sredstev,**
- zelo primerna za transport **poškodovanca,**
- **ščiti telo pred podhladitvijo.**

Slabosti

- slaba imobilizacija glave,
- **otežen nadzor in opazovanje poškodovanca ter izvajanje invazivnih postopkov,**
- **ni možna trakcija spodnjih okončin,**
- visoka nabavna cena,
- primerna za imobilizacijo le na ravnih terenih,
- **možnost poškodb in uničenja pripomočka,**
- gorljivi materiali,
- **pri skladiščenju v reševalnem vozilu zavzame veliko prostora,**
- **imobilizacija zahteva veliko število pomočnikov.**

ZAKLJUČEK

Razen priporočil proizvajalcev ni opravljeno veliko raziskav ali primerjalnih študij na področju uporabe vakuumske blazine. V eni izmed opravljenih študij so primerjali vakuumsko blazino in dolgo desko za imobilizacijo hrbtenice (8). Kot vzorec so uporabili prostovoljce z nameščeno trdo vratno opornico, kvantitativno podobno oblečene in imobilizirane v skladu s standardi uporabe posameznega pripomočka. Imobilizirane prostovoljce so nato nagibali za 45° z glavo ali nogami navzdol, bočno levo ali desno ter ugotavljali udobnost posameznega pripomočka in merili premike posameznih delov telesa v različnih legah. Raziskava je pokazala, da vakuumska blazina ob stranskem in vzdolžnem nagibanju bolje ščiti poškodovanca pred premiki kot dolga deska. Premiki telesa in udobje ter boleči pritiski na telo so bili v blazini statistično pomembno manjši kot ob uporabi dolge deske. Podobne študije nimajo namena favorizirati posameznega pripomočka za imobilizacijo ampak opozarjajo na dejstvo, da je najboljši tisti sistem, ki uporablja različne pripomočke za imobilizacijo, odvisno od namena njihove uporabe in okoliščin na mestu dogodka.

LITERATURA

1. Delbridge TR, Auble TE, Garrison HG. Discomfort in Healthy Volunteers Immobilized on Vooden Backboards and Vacuum Mattress Splints. The Ninth Annual Conference and Scientific Assembly of the national Association of EMS Physicians, 10-13 June 1993, Minneapolis.
2. **Fink A. Imobilizacija poškodovanega otroka. V: Urgentna medicina - izbrana poglavja 8. Ljubljana: Slovensko združenje za urgentno medicino, 2002: 299 - 304.**
3. Fink A. Osnutek standarda za imobilizacijo hrbtenice. V: Imobilizacija hrbtenice. Velenje: Zbornica zdravstvene nege, Sekcija zdravstvenih tehnikov in medicinskih sester - **reševalcev**, 1995: 11 - 15.
4. Hamilton RS, Pons PT. The efficacy and comfort of full body vacuum splints for cervical spine immobilisation. *J Emerg Med* 1996;14:553-9.
5. M, Hsu M, Stockoff C. Maximising comfort and minimising ischaemia: a comparison of four methods of spinal immobilisation. *Prehosp Emerg Care* 2000;4:250 - 2.
6. **Hrovat V. Transport kirurškega bolnika in poškodovanca. V: Transport bolnika /poškodovanca. Ljubljana: Zbornica zdravstvene nege, Sekcija zdravstvenih tehnikov in medicinskih sester - reševalcev, 2000: 23 - 25.**
7. <http://www.hartwellmedical.com/clinical.html>
8. <http://www.trauma.org/archives/trnsfr.html>
9. http://en.wikipedia.org/wiki/Vacuum_mattress
10. Johnson DR, Hauswald M, Stockhoff C. Comparison of a Vacuum Splint Device to a rigid Backboard for Spinal Immobilization. *Am J Med* 1996 Jul.14: 369 - 72.
11. Kwan I, Bunn F, Roberts I. Spinal immobilisation for trauma patients (Cochrane Review) *The Cochrane Library* Issue 3, 2004.
12. **Posavec A. Poškodbe hrbtenice. V: Politravma v bolnišničnem in predbolnišničnem okolju. Debeli Rtič: Zbornica zdravstvene nege, Sekcija zdravstvenih tehnikov in medicinskih sester - reševalcev, 2001.**
13. **Prinčič J, Smrkolj V. Poškodbe hrbtenice. V: Kirurgija. Ljubljana: Sledi, 1995: 648 - 651.**
14. **Žura M. Imobilizacija poškodovanca. V: Oskrba poškodovancev na terenu. Kranj: Slovensko združenje za urgentno medicino, 1999: 50 - 52.**

ZAJEMALNA NOSILA Z OPORO ZA GLAVO

Jože Prestor

PHE Kranj, Zdravstveni dom Kranj

UVOD

Imobilizacija je eden od pomembnih postopkov pri nujenju nujne medicinske pomoči (NMP) poškodovancu na terenu. Izvajamo jo po tem, ko smo poskrbeli za vzpostavitev in ohranitev življenjskih funkcij.

Najzahtevnejši postopek imobilizacije v predbolnišničnem okolju je oskrba poškodovanca s sumom na poškodbo hrbtenice. Po veljavni doktrini pri nas in v svetu, mora ekipa NMP izvajati postopke na način, ki bo preprečeval nepotrebne premike poškodovanca. Premikanje poškodovane hrbtenice lahko povzročijo pri poškodovancu dodatne bolečine ter poškodbe hrbtenjače, hrbtenjačnih živcev, ožilja in mišičja. Imobilizacija poškodovanih delov telesa ali celega telesa mora biti primerna tudi za transport. Poleg ustreznega položaja in udobnosti je pomembna tudi funkcionalnost pripomočka, ki bo med prevozom zagotavljal kar najmanjše premike hrbtenice.

Neustrezna izbira imobilizacijskih pripomočkov in nestrokovno nameščanje na poškodovanca lahko bistveno poslabšajo poškodovančevo zdravstveno stanje in povzročijo trajne okvare živčnega in lokomotornega sistema.

OPIS

V Sloveniji službe nujne medicinske pomoči v predbolnišničnem okolju uporabljajo v glavnem dva pripomočka za imobilizacijo cele hrbtenice pri odraslih. Prvi pripomoček je vakuumska blazina, kar je tudi značilno za večino Evropskih držav. V nekaterih službah so vakuumske blazine povsem zamenjale zajemalna nosila, ki jih nekateri avtorji imenujejo tudi pobiralna ali lopatasta nosila (orig. *scoop stretcher* [sku:p] *zajemalka*, *lopata*, *zajemanje* z *zajemalko* ali *lopatico*). Zajemalna nosila in podobna specialna nosila (plavajoče deske, ...) so modifikacije dolge deske za imobilizacijo hrbtenice (long backboard), ki je še vedno najbolj razširjen pripomoček v ta namen po svetu. Uporabljajo jo predvsem v ZDA in ostalih ameriških državah, Avstraliji ter Veliki Britaniji in skandinavskih državah.

Pri oskrbi poškodovancev v predbolnišničnem okolju se pogosto srečamo s pomanjkanjem usposobljenega in usklajenega kadra. Ekipo NMP sestavljata dva zdravstvena tehnika (ponekod še voznik in zdravstveni tehnik) in zdravnik. Za pravilno namestitev poškodovanca na pripomoček za imobilizacijo pa potrebujemo vsaj štiri člane (log-roll na dolgo desko) ali celo več (prenos poškodovanca na vakuumsko blazino).

Zajemalna nosila so razvili zaradi posebne lastnosti razklapljanja po dolžini. S tem patentom je mogoče poškodovanca, ki leži na hrbtu, namestiti na nosila brez nepotrebne premikanja, potrebna pa sta samo dva ustrezno usposobljena reševalca. Prva zajemalna nosila so poznali v ZDA že v 60. letih, vendar so trg zaradi nizke cene preplavile lesene dolge deske. Aluminijasta zajemalna nosila so v Sloveniji najpogostejši model, v zadnjem času pa na teren prihajajo zajemalna nosila narejena iz umetnih mas.

KOVINSKA ZAJEMALNA NOSILA

Nosila (slika 1 - levo) so izdelana iz lahke aluminijeve zlitine in metalnih zatičev. Nosila so primerna tudi za rentgensko slikanje poškodovanca v vertikalni projekciji, ker so vse metalne sponke in zatiči nameščeni na nosilih ob strani, na okvirju.



Slika 1

Priprava nosil

Nosila lahko skladiščimo v dveh položajih pozicijah, preklopljena ali iztegnjena. V iztegnjeni poziciji jih lahko dodatno naravnamo v skrajno iztegnjeno položaj pozicijo, skrajno skrčeno in dve vmesni poziciji. Prilagajanje dolžine nosil izvajamo s pomočjo dveh zatičev na spodnjem delu nosilne plošče za telo. Zatiča sprostimo tako, da odmaknemo poklop zatiča. Ko iztegnemo nosila do zelene dolžine, primaknemo poklopa zatičev in rahlo premaknemo spodnji del nosil toliko, da se zatiča trdno zaskočita v ležišču na okvirju nosil. Nosila se razpirajo tudi po dolžini. S pritiskom na zaklepa pri glavi in vnožju se sprostí mehanizem in dobimo dve polovici nosil. Za nameščanje poškodovanca na nosila uporabljamo naslednje tehnike:

- klasičen prenos poškodovanca,
- obračanje v osi,
- zajemanje (»V« in »bočna« tehnika),
- tehnike imobilizacije stoječega poškodovanca.

NOSILA IZ UMETNIH SNOVI

Nosila (slika 1 - desno in slika 2) so narejena iz umetne snovi (polimer), ki je rentgensko translucenčna. Nosila so primerna za rentgensko slikanje poškodovanca v vseh projekcijah, saj so iz metala le končni deli okvirja in dvojni varnostni mehanizem pri glavi in vnožju.



Slika 2

Priprava nosil

Različica nosil iz umetnih snovi (slika 2) ima podobne funkcijske lastnosti kot starejši kovinski model. Oblika nosil je še bolj prilagojena anatomiji človeka, ročaji so oblikovani ergonomsko, material je prijetnejši za poškodovanca na dotik (ni hladen). Manjša sprememba je pri zatiču za uravnavanje dolžine nosil, ki nima več poklopa, temveč je oblikovan kot vzvod (slika 3).



Slika 3

Pomembnejša novost je nov dvojni zaklep (slika 4) za vzdolžno razklapljanje nosil. To pomeni večjo varnost pri prenašanju poškodovanca.



Slika 4

OPORA ZA GLAVO

Opora za glavo je namenjena dokončni imobilizaciji pri sumu na poškodbo hrbtenice. Velikost je univerzalna in je primerna za odrasle in otroke, čeprav je veliko avtorjev mnenja, da so za dokončno imobilizacijo otroka primernejši drugi pripomočki ali celo alternativne metode (Mazolewski 1994).

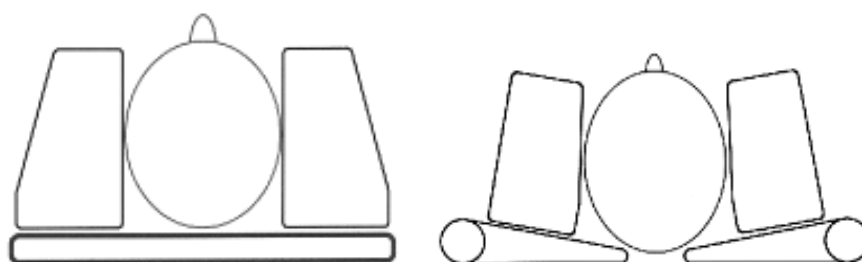
Komplet opore za glavo (slika 5) sestavljajo podloga s pritrdilnimi trakovi, dve blazinici za fiksacijo glave ter dva trakova za pritrditev glave **poškodovanca**.



Slika 5

Pravilna namestitvev opore za glavo

Danes poznamo več različnih uzvedb blazinic za fiksacijo glave. Opisana je opora, ki jo srečamo najpogosteje. Oblika blazinic je prirejena za dokončno imobilizacijo glave pri poškodovancu, ki je že nameščen na dolgo desko oz. v zajemalna nosila. Ob poškodovančevo glavo se blazinici postavita tako, da je ne glede na podlago notranja stran blazinice postavljena vertikalno glede na poškodovančevo glavo in se skozi odprtini blazinic vidita vhoda v poškodovančeva sluhovoda (sliki 6 in 7).



Sliki 6 in 7

SPLOŠNE INDIKACIJE ZA UPORABO

Mehanizem poškodbe

Sile, ki so udeležene pri poškodbi in mehanizem delovanja sil nam velikokrat pomagajo pri ocenitvi poškodbe hrbtenice. Najpogostejši dogodki so trki motornih vozil z veliko hitrostjo, padci z višine, ki je večja kot trikratna višina odraslega poškodovanca (pri otrocih dvakratna), nasilna dejanja, tope in penetrantne rane v bližini hrbtenice, nenadni in močni odkloni hrbtenice v vse smeri.

Klinični znaki

Klinični znaki, ki kažejo na možnost poškodbe hrbtenice so poškodbe glave, nezavest, nevrološki izpadi, omejena gibljivost, bolečine, otekline ali deformacije hrbtenice.

SPECIFIČNE INDIKACIJE ZA UPORABO

Zajemalna nosila so pripomoček za imobilizacijo celega telesa. Njene pglavitne prednosti so v enostavni uporabi, poškodovancu primernim načinom nameščanja, ki ne potrebuje nepotrebne premikanja. Za imobilizacijo poškodovanca na zajemalna nosila sta potrebna vsaj dva reševalca.

Sum na poškodbo hrbtenice potrebuje imobilizacijo celega telesa, ne glede na to, kateri del hrbtenice je poškodovan. Imobilizacija celega telesa pomeni imobilizacija tudi zgornjih okončin, saj se premiki rok preko ramenskega obroča prenašajo na vratno hrbtenico (Houghton 1999). Tudi sum na prelom stegenice ali katere od kosti medenice zahteva imobilizacijo celega telesa.

Zajemalna nosila so primerna za prenos bolnikov s težko dostopnih krajev. Kar nekaj lastnosti je, ki jim dajejo prednost pred podobnimi pripomočki. Med drugim so nosila ozka in imajo prilagodljivo dolžino (ozki hodniki), z vseh strani imajo veliko prijemašč, bolnika se z tremi pasovi varno pritrdi na nosila. Tudi v najdaljši poziciji se zajemalna nosila prilegajo vsem izvedbam koritastih nosil, ki so narejena za prenos s težko dostopnih mest in se lahko prenašajo tudi s pomočjo vrvi in sidrišč.

Zajemalna nosila so primerna tudi za tehnično reševanje poškodovanca npr. iz razbitine vozila, ko uporabljamo tehniko hitrega izvlačanja (rapid extrication).

POSTOPEK NAMEŠČANJA PRIPOMOČKA

Za pravilno nameščanje poškodovanca na nosila sta potrebna vsaj dva usposobljena reševalca, pri sumu na poškodbo vratne hrbtenice pa trije zaradi stalnega ročnega varovanja vratne hrbtenice. Z nepravilno uporabo pripomočka se lahko dodatno poškoduje ponesrečenca ali pa se poškodujejo reševalci sami.

Priprava poškodovanca na nameščanje pripomočka

Predno se lotimo same imobilizacije, moramo vedno najprej poskrbeti za varnost, takoj zatem pa iščemo in skušamo odpraviti dejavnike, ki ogrožajo ali pa bi lahko ogrožali življenje poškodovanca.

Pri poškodovancih je zelo pomembna priprava poškodovanca na intervencijo.

Fizična priprava obsega natančen pregled celotnega poškodovanca od glave do nog. Pri pregledu iščemo poškodbe in znake poškodb (odrgnine, podplutbe, stanje prekrvavitve, prisotnost bolečine in nevroloških izpadov) brez nepotrebne premikanja. Po končanem pregledu pripravimo bolnika za nameščanje na zajemalna nosila. Pregledamo podlago pod hrbtom poškodovanca in odstranimo vse predmete. Prav tako odstranimo predmete iz poškodovančevih žepov in obleke ter zgladimo gube oblačil.

Za psihično pripravo zavestnega poškodovanca je najpomembnejša komunikacija. Poškodovanca skušamo pomiriti. Brez zadržkov mu razložimo cel postopek in namen imobilizacija. Pripravimo ga na možne bolečine, ki jih bo utrpel med nameščanjem pripomočka in ga seznanimo s ciljem imobilizacije. Imobilizacija poškodovanih delov telesa v fiziološkem položaju bo preprečila premikanje, zmanjšala bolečino in omogočila poškodovancu boljše počutje.

Imobilizacija poškodovanca v ležečem položaju

Če je poškodovanec v ležečem položaju, ga morajo reševalci namestiti na hrbet. Prvi reševalec skrbi za pravilni položaj glave in vratu, ki ju drži v nevtralnem »in line« položaju (slika 8). In line ali nevtralni položaj glave in vratu različni avtorji različno tolmačijo. Po merilu večine je to položaj glave in vratu v ravni, srednji medialni liniji, krivina vratu antero- posteriorno pa je fiziološko različna. Za ležeči položaj velja, da je pri odraslih osebah okcipitalni del glave dvignjen od 1,3 - 5,1 centimetra. Zopet po merilih večine velja, da je »in line« položaj pri odraslem človeku za 2 centimetra podložen zatilnični del glave (DeLorenzo 1996).



Slika 8

Poškodovancu namestita reševalca vratno opornico ustrezne velikosti. Prvi reševalec tudi po namestitvi vratne opornice nadaljuje z ročnim varovanjem vratne hrbtnice in sicer do dokončne imobilizacije (z oporo za glavo). Drugi reševalec iztegnjena nosila postavi poškodovancu ob bok in prilagodi njihovo dolžino. Ko se mehanizem za nastavljanje dolžine zaskoči, vedno preverimo ali je bilo to narejeno učinkovito.



Slika 9

Nameščanje poškodovanca s tehniko vzdolžnega obračanja (log roll)

Najboljši način nameščanja poškodovanca s poškodovano hrbtenico je v obliki vzdolžnega obračanja poškodovanca na bok. Če ima poškodovanec poleg hrbtenice še kakšne druge poškodbe, obračamo poškodovanca na manj poškodovano stran. Pred obračanjem prvi reševalec ročno imobilizira vratno hrbtenico v nevtralnem položaju, medtem ko drugi reševalec namesti vratno opornico. Pred obračanjem poškodovanca na bok za 90° moramo upoštevati fiziološko večjo širino ramenskega obroča od medeničnega, zato roke poškodovanca predročimo. Prvi reševalec še vedno drži glavo v nevtralnem položaju in skrbi, da se med obračanjem vratna hrbtenica obrača v isti osi kot ostala hrbtenica. En reševalec skrbi za obračanje ramenskega obroča, eden pa medeničnega. Na znak reševalca pri glavi poškodovanca v eni potezi obrnejo na bok. Reševalca pri ramenih in boku pregledata hrbet poškodovanca in približata pripravljena zajemalna nosila, na katerih je že pritrjena podloga za univerzalno oporo za glavo. Nosila prislonita na poškodovančev hrbet tako, ga je glava nameščena va ustrezno višino. Reševalci skušajo čimbolj pritrčiti poškodovanca ob nosila in na znak reševalca pri glavi v eni potezi spustijo poškodovanca na hrbet. Reševalca pri ramenih in medenici ob tem z zgornjo roko držita poškodovanca ob nosila, s spodnjo roko pa potiskata težo telesa poškodovanca na nosila, da ob obračanju ne zdrsne z njih. Ko je poškodovanec spet na hrbtu, ga reševalci ponovno na znak reševalca pri glavi v eni osi premaknejo in namestijo v središčno linijo nosil. Nato poškodovanca pritrdijo s trakovi na nosila in na koncu pritrdijo tudi glavo.

Način vzdolžnega obračanja ima prednost pred ostalimi načini nameščanja ležečih poškodovancev, ker se ob tej tehniki podrobno pregleda tudi poškodovančev hrbet.

Nameščanje nosil z bočno tehniko

Drugi reševalec popolnoma razpne nosila in loči desno polovico od leve. Nato vsako polovico previdno potiska pod poškodovanca do polovice (sliki 9 in 10). Pri tem pazi, da se poškodovanec ne premika. Ko se obe polovici nosil dovolj približata, reševalec spne obe polovici pri vznožju in glavi poškodovanca. Pri spenjanju obeh polovic pazi, da pri tem v mehanizem ne vpne poškodovančevih oblačil, kože ali las. Pred premikanjem nosil s poškodovancem mora preveriti učinkovitost zaskočenega mehanizma.



Slika 10

Nameščanje nosil z »V« tehniko

Če sta na voljo samo dva usposobljena reševalca, drugi reševalec najprej popolnoma razpne nosil in loči levo polovico od desne. Obe polovici nosil položi ob poškodovanca in jih spne za poškodovančevo glavo.



Slika 11

Nato obe polovici **istočasno** previdno potiska pod **poškodovanca**, ki ga kot **škarje** pobirajo s podlage (slika 11). Pri potiskanju pazi, da se **poškodovanec** ne premika in da z nosili ne gubamo **oblačil** pod **poškodovančev hrbet**. Postopek lažje opravijo trije usposobljeni reševalci.



Slika 12

Imobilizacija stoječega poškodovanca

V nekaterih primerih naletimo na poškodovance s sumom na poškodbo hrbtenice, ki stojijo ali celo hodijo na kraju dogodka (npr. potniki pri avtomobilskih nesrečah, ki sami izstopijo iz vozila). Takega poškodovanca je potrebno imobilizirati v zatečenem položaju in ga s pomočjo nameščenih pripomočkov položiti v ležeč položaj ter tako preprečiti dodatne premike hrbtenice. Glede na dejstvo, da je v Sloveniji v uporabi zelo malo dolgih desk, so pripomoček prvega izbora ravno zajemalna nosila.

Za ta poseg potrebujemo tri usposobljene reševalce. Prvi reševalec do popolne imobilizacije z oporo za glavo ročno varuje poškodovančev vrat in glavo. Namesti se za poškodovančev hrbet.



Slika 13

Druga dva reševalca namestita poškodovancu vratno opornico in pripravita zajemalna nosila. Ko prilagodita dolžino nosil, jih previdno namestita za poškodovančev hrbet med roke prvega reševalca, ki varuje glavo poškodovanca (slika 14). Poškodovanca, ki so mu izpraznili predmete z oblačil in poravnali oblačila, rahlo prislonijo ob nosila.



Slika 14

Reševalca z eno roko pod poškodovančevima pazduhama primeta ročaj zajemalnih nosil, z drugo roko pa pridržita poškodovančevi zgornji okončini ob njegovo telo. S tem prijemom preprečijo, da bi poškodovanec med polaganjem zdrsnil z zajemalnih nosil. Pred spuščanjem nosil, reševalca ki sta ob strani, podstavita vsak eno nogo (bližja noga) pod spodnji del nosil in s tem preprečita zdrs nosil, še posebej na spolzki podlagi. Nato reševalci usklajeno položijo poškodovanca, naslonjenega in delno stabiliziranega, z nosili na tla.



Slika 15

Pritrditev poškodovanca na nosila

Ko reševalca namestita poškodovanca na nosila, preverita njegov položaj. Poškodovanec mora biti nameščen na sredini nosil, glava naj leži na ustreznem mestu, dolžina nosil mora biti daljša, kot je velikost poškodovanca. Preverimo počutje poškodovanca in poravnamo gube njegovih oblačil. Prvi reševalec še vedno ročno varuje glavo in vrat poškodovanca v ustreznem položaju (slika 16).



Slika 16

Na nosila vedno najprej pritrdita s pasovi trup poškodovanca. Če bi bilo potrebno poškodovanca pred dokončno oskrbo premikati (npr. zaradi bruhanja), bosta reševalca lažje skrbela za primeren položaj glave kot pa trupa, ki je najtežji del telesa. Zato drugi reševalec najprej namesti prvi pas pod pazduhama poškodovanca, najbolj na način, da imobilizira tudi rame oziroma zgornji okončini (slika 17).



Slika 17



Slika 18

Drugi pas namesti v **predelu pasu poškodovanca**, tretji poteka v **višini kolkov** in **četrti** nad kolena. S petim pasom k nosilom pritrdi še **poškodovančeve gležnje**, najbolj z izvedbo t.im. osmice (slika 18).

Zajemalna nosila so standardno opremljena s tremi dvodelnimi pasovi s plastičnimi sponkami, kar naj bi zadostovalo za varno pritrditev poškodovanca na nosila. Težave lahko nastopijo že pri imobilizaciji obilnejših poškodovancev. Za učinkovito imobilizacijo celega telesa poškodovanca je potrebno najmanj pet pasov. Dodatne pasove, ki so možni v več različicah (s kovinskimi ali plastičnimi sponkami, v enodelni ali dvodelni izvedbi), lahko zagotovi dobavitelj zajemalnih nosil. Enodelni pasovi z avtomobilskimi kovinskimi sponkami sponkami (slika 24) so veliko bolj uporabni in zanesljivejši od dvodelnih s plastičnimi sponkami. Pritrditev je možna tudi s tovarniško pripravljenimi »velcro« trakovi (Spider Net). Ti morajo biti pred uporabo skrbno

pripravljeni, ker imajo to slabost, da se radi zapletajo. Reševalci si pri pritrjevanju poškodovanca lahko pomagajo tudi s trikotnimi rutami (slika 19).



Slika 19

Poznamo **več načinov primerne pritrditve** trupa na zajemalna nosila. S **študijami** so dokazali, da niti pritrditev s petimi pasovi ne more povsem omejiti premikanja **najtežjega** dela telesa, ki v **povprečju** niha v vse smeri **5 centimetrov** (Mazolewski 1994). **Najpogostejša napaka** je premalo imobiliziran trup za **vzdolžne premike**, zato je pri sumu na **poškodbo hrbtenice** potrebno prsni koš pritrčiti **še z dvema pasovoma**, ki sta na prsih **prekrižana** in potekata preko obeh ram na nasprotno stran trupa **poškodovanca** (slika 20).



Slika 20

FIKSACIJA VRATNE HRBTENICE Z OPORO ZA GLAVO

Prvi reševalec **še vedno ročno varuje glavo** in vrat v nevtralnem, »in line« položaju, medtem drugi reševalec pripravi **posamezne dele opore za glavo**. Glava **poškodovanca** mora biti **pravilno nameščena** na delu zajemalnih nosil namenjenih glavi, v **srednji vzdolžni liniji** nosil. Drugi reševalec s **poškodovančeve** leve strani previdno potisne podlogo za blazinice pod **poškodovančevo glavo**. Prvi reševalec skrbi, da se glava **poškodovanca** ne premika (slika 21).



Slika 21

Osnovno podlogo pritrđita na zajemalna nosila s temu namenjenima trakovoma in sicer okoli okvirja nosil. Nato ob **poškodovančevu** glavo **položita** na podlogo oporni blazinici z zunanje strani tako, da sta uhlja in vhoda v **sluhovoda** poškodovanca vidna skozi odprtino blazin (slika 22).



Slika 22

Sledi **dokončna pritrđitev** glave poškodovanca ob nosila z dvema trakovoma. Reševalca prvega namestita preko čela poškodovanca, drugi trak pa lahko namestita preko **spodnje čeljustnice** oz. brade. Po mnenju **večine** avtorjev pa je **najprimernejše** mesto za drugi trak ob **upoštevanju dogovorjene** doktrine (**nameščena** vratna opornica), preko nosilca za poškodovančevu brado na vratni opornici (slika 23). Oba trakova sta na podlogo pritrđena preko za to namenjenih **obročkov** na **podlogi**. Ustrezna obročka za posamezen pas izberemo glede na velikost poškodovanca.



Slika 23

VREDNOTENJE OPRAVLJENE IMOBILIZACIJE

Med samim izvajanjem imobilizacije in tudi, ko je ta zaključena, je potrebno ugotoviti stanje poškodovanca in učinek opravljenih postopkov. Pasovi naj bodo primerno zategnjeni, da čimbolj omejijo premikanje poškodovanca, a ne prečvrsto, da se poškodovanec ne počuti neudobno. Pri zategovanju pasov si reševalci pomagajo tako, da pod pasom držijo prste druge roke, s katerimi ocenjujejo tesnost pasov (slika 24).



Slika 24

POSEBNOSTI PRI IMOBILIZACIJI Z ZAJEMALNIMI NOSILI

Priporočila za pravilno uporabo in namestitev pripomočka veljajo za večino odraslih poškodovancev. Pri imobilizaciji na zajemalna nosila moramo upoštevati značilnosti posameznega poškodovanca in njegovo zdravstveno stanje.

Imobilizacija otrok

Ob sumu na **poškodovano hrbtenico** pri otroku mora **reševalec poznati posebnosti** pri obravnavi otroka. Pomemben je predvsem pristop k **poškodovancu**, ki je **prestrašen**, ne zna si razlagati **težav**, jezik **reševalcev (zdravnikov, zdravstvenih tehnikov)** je **zanje pogosto nerazumljiv**. Reševalec, ki je **vešč** tehnik imobilizacije se mora zavedati, da bo **nameščanje pripomočkov** na nepripravljenega otroka poglobilo njegovo **stisko**. **Običajno** se bo upiral postopkom za omejitev gibanja.

Za imobilizacijo poškodovane otroške hrbtenice obstajajo primernejši pripomočki, ki so prilagojeni anatomiji otrok. Če reševalci nimajo druge opreme in so prisiljeni otroka imobilizirati na zajemalna nosila, morajo pri majhnem otroku podložiti zgornji del trupa (pri zelo majhnih otrocih do stopal) s pribl. 2 centimetra debelo podlogo (lahko zložena rjuha). S tem postopkom bodo izničili razliko med veliko glavo in nesorazmerno manjšim trupom in omogočili pravilni položaj vratne hrbtenice otroka.

Poškodovane okončine

Poškodovanca, ki je utrpel multiple poškodbe, morajo reševalci skrbno pregledati in poiskati vse poškodbe. Nato naredijo načrt oskrbe, ki upošteva prioriteto oskrbe. Poleg postopkov za ohranjanje in vzdrževanje življenja je najpomembnejša skrb za hrbtenico. Če je dovolj usposobljenih reševalcev ob poškodovancu, se lahko več poškodb ali prelomov oskrbi istočasno. Praviloma morajo biti okončine imobilizirane posebej in nato pritrjene s trakovi oz. pasovi ob telo poškodovanca. Pri politravmatiziranemu poškodovancu, kjer so pomembnejši postopki za vzdrževanje življenja, lahko ob določenih pogojih imobiliziramo spodnje okončine tudi na zajemalna nosila. Med nogi mora biti po vsej dolžini vložiti zvitek (odeje ali rjuh) debel vsaj 4-5 centimetrov (slika 25). Nogi sta poravnani po vzdolžni liniji v fiziološkem položaju (stopala), preden jih nato z več pasovi ali trikotnimi rutami pritrđimo, eno ob drugo in ob nosila. Z namestitvijo osmice okrog gležnja lahko pripravimo tudi rahlo vzdolžno trakcijo spodnje okončine preko okvirja nosil ob **vznožju**.



Slika 25

Poškodovan prsni koš, trebuh

Pri poškodovancu z znaki poškodb prsnega koša ali trebuha reševalci spremenijo priporočilo o nameščanju pasov za pritrditev na trup poškodovanca. V vsakem primeru morajo čimbolj omejiti premikanje ramenskega obroča, ki neposredno vpliva na premike vratne hrbtenice. Pri poškodbi prsnega koša namestijo dva pasova, ki sta visoko na prsni prekržana in potekata preko obeh ram v nasprotni pazduhi. Prečni trak, ki poteka preko prsnega koša prestavijo nižje v predel poškodovančevega pasu. Ob znakih poškodbe trebuha, s trakovi dodatno pritrdijo prsni koš. Preko trebuha ni pritrjen noben trak. Spodnji trak poteka preko črevničnih trnov medenice. Dodatno lahko poteka še en trak preko proksimalnega predela stegenic. Velja pravilo, da morajo biti trakovi primerno zategnjeni, vendar ne smejo poslabšati poškodovančevega udobja, počutja.

Imobilizacija nosečnice

Ob sumu na poškodbo hrbtenice pri poškodovanki, ki je visoko noseča, so postopki imobilizacije enaki kot pri vseh odraslih poškodovancih. Podobno kot pri poškodbi trebuha namestijo reševalci pasove višje na prsni koš in nižje čez trne medenice. Ko poškodovanko popolnoma imobilizirajo na nosila, poskrbijo za pravilen položaj nosečnice med prevozom ali čakanjem na prevoz. Zajemalna nosila dvignejo na desni strani in jih podložijo z zvitkom (rjuhe) 5 do 10 centimetrom. S tem manevrom povzročijo, da se plod nosečnice preko hrbtenice premakne na poškodovankino levo stran. Na ta način zmanjšajo nevarnost nastanka *sindroma vene kave* pri poškodovanki, ki nastane zaradi pritiskanja (ploda) na veno kavo ob desni strani hrbtenice.

Ostale posebnosti

Posebnosti pri imobilizaciji ali nameščanju poškodovanca na zajemalna nosila so povezana še z izvajanjem drugih intervencij, ki so glede na njegovo zdravstveno stanje potrebni. Pri zunanji masaži srca, EKG spremljanju, kožni električni stimulaciji ali defibrilaciji, razbremenilni punkciji prsne votline in podobnih posegih, namestijo reševalci pritrdilne pasove podobno kot pri poškodbi prsnega koša.

OPOZORILA

Površina zajemalnih nosil je gladka (tako aluminijasta kot polimerna različica), zato ne bo odveč opozorilo reševalcem, da mora biti poškodovanec na nosilih dodatno čvrsto pritrjen na nosila v reševalnem vozilu. Zmanjšano trenje med zajemalnimi nosili in posteljo v reševalnem vozilu bi ob morebitnem zaviranju lahko močno ogrozilo varnost poškodovanca in ostalih potnikov.

Pri ravnanju z zajemalnimi nosili je potrebno upoštevati navodila proizvajalca opreme, posebno tista, ki vplivajo na varno uporabo pripomočka.

ODSTRANJEVANJE

Zajemalna nosila se odstranjujejo s poškodovanca vedno v ležečem položaju. Običajno leži poškodovanec na nosilih do pregleda pri specialistu in opravljenem preglednem RTG slikanju, ki je potrdil ali ovrgel sum na poškodbo hrbtenice.

Odstranjevanje zajemalnih nosil izpod poškodovanca poteka po obratnem vrstnem redu kot nameščanje. Najprej je potrebno odstraniti oporo za glavo. Ko se odpneta pasova za pritrditev glave in oporni blazinici, mora eden od prisotnih takoj zopet začeti ročno varovanje vratne hrbtenice. Ostalo osebje začne odstranjevati pritrilne pasove od nog do prsnega koša. Nato reševalec, ki je usposobljen za ravnanje z zajemalnimi nosili, sprosti zaskočni mehanizem na okvirju nosil pri poškodovančevi glavi in vznožju. Ko so nosila popolnoma razpeta, osebje istočasno z obeh stani previdno izvleče obe polovici nosil izpod poškodovanca.

Za stabilizacija poškodovanca na pregledni mizi poskrbi osebje sprejemne ustanove in reševalci jim pri tem lahko pomagajo. Najpogostejši pripomoček v Sloveniji in v svetu so še vedno usnjene vrečke z drobnim peskom.

ZAPLETI

Poškodba hrbtenice pri poškodovancu je pogosto povezana tudi s poškodbo glave. Zaplet, ki je lahko pogost pri imobilizaciji hrbtenice je bruhanje poškodovanca. Zato mora biti nameščanje poškodovanca na nosila v skladu s priporočili, da reševalca lahko v vsaki fazi intervencije obrneta poškodovanca na bok.

PREDNOSTI, POMANJKLJIVOSTI

Zajemalna nosila so konstruktorji zasnovali zaradi posebnih potreb, ki jih dolga deska za imobilizacijo ni nudila. Prednosti zajemalnih nosil so naslednje:

- ✘ vzdolžno se razpolovijo in pod poškodovancem zopet sklenejo v celoto - poškodovanca s sumom na poškodbo hrbtenice ni potrebno več premikati za imobilizacijo celega telesa (Houghton 1999);
- ✘ poškodovanca tudi za slikanje ni potrebno prestavljati z nosil, saj omogočajo RTG slikanje v vseh projekcijah, tudi bočnih - 96 % površine translucetne (Fickler 1992);
- ✘ nosilne plošče nosil so konkavne in se prilagodijo poškodovančevemu hrbtu - pritisk na izpostavljena mesta (zatilje, trtica, pete) se zmanjša zaradi porazdelitve pritiska na večjo površino (Cordell 1995);
- ✘ praktične za skladiščenje, saj se nosila vzdolžno preklopijo na polovico in potrebujejo manj prostora (Ferno 2000);
- ✘ primerne za prenos poškodovancev in bolnikov, ki se nahajajo na (izjemno) težko dostopnih mestih (Mackay 2000);
- ✘ ob pravilni imobilizaciji celega telesa z več pasovi in oporo za glavo predstavlja optimalno obravnavo poškodovane hrbtenice v predbolnišničnem okolju (DeLorenzo 1996);
- ✘ cenejša od vakuumske blazine;
- ✘ boljši nadzor nad poškodovancem v zajemalnih nosilih kot v vakuumski blazini;
- ✘ lažje izvajanje dodatnih posegov in postopkov oskrbe pri poškodovancu v zajemalnih nosilih kot v vakuumski blazini.

Kljub temu imajo nosila kar nekaj pomanjkljivosti:

- ✘ razmeroma visoka cen nosil - v primerjavi z dolgo desko (najbolj razširjenim pripomočkom) skoraj štirikratna vrednost;
- ✘ daljše ležanje na zajemalnih nosilih lahko prispeva k nastanku ran zaradi pritiska (preležanine) - vpliv se ob upoštevanju previdnostnih ukrepov (odstranitev predmetov iz žepov, ravnanje gub oblačil) močno zmanjša;

/ Po protokolih v ZDA ostane poškodovanec s poškodovano hrbtenico na nosilih ali deski do sprejema na oddelek. S študijami so ugotovili, da je čas od prihoda v bolnišnico do sprejema na oddelek več kot dvakrat daljši od časa poškodbe do prihoda v bolnišnico. Avtorji opozarjajo, da bi zaradi zmanjšanja vpliva (ležanja na trdi podlagi) na nastanek preležanin morali nujno skrajšati čas do sprejema na oddelek (DeLorenzo 1996) /

LITERATURA

1. Cordell WH et al. Pain and tissue interface pressure during spine-board immobilization, *Ann Emerg Med* 1995 Jul; 26(1): 31-6
2. **Crnič I. Hamersak B. Alternativne metode imobilizacije otrok, Debeli Rtič, v Crnič I. Pirjevec I. Politravma v predbolnišničnem in bolnišničnem okolju - zbornik, ZZNS - Sekcija ZT in MS reševalcev 2001: 131-44**
3. De Lorenzo R A. A review of spinal immobilization techniques, *J Emerg Med* 1996; 14: 603-13
4. Dworkin G M, Spinal immobilization procedures by lifeguard personnel, Washington, Aquatics safety and water rescue ; Lifesaving resources 1997
5. Dyson-Hudson T A, Stein A B. Acute management of traumatic cervical spinal cord injuries, *The Mount Sinai Journal of Medicine* 1999; 66: 170-8
6. Ferno Washington Inc: Scoop EXL stretcher, Wilmington 2000, Users' Manual
7. Ferno Washington Inc: Scoop stretcher 65, Wilmington 1999, Users' Manual
8. Fickler H. Scoop litter to transport an injured person, Washington, United states patent 1992; 5.109.555
9. **Fink A. Imobilizacija poškodovanega otroka, Portorož, v Bručan A. Gričar M. Urgentna medicina - izbrana poglavja 8, Slovensko združenje za urgentno medicino 2002: 299-304**
10. Houghton L, Driscoll P. Cervical immobilization: are we achieving it? *Pre-hospital Immediate Care* 1999; 3: 17-21
11. **Kandido A. Crnič I. Hamersak B. Metode imobilizacije in izvlečenja pacienta, Debeli Rtič, v Crnič I. Pirjevec I. Politravma v predbolnišničnem in bolnišničnem okolju - zbornik, ZZNS - Sekcija ZT in MS reševalcev 2001: 100-10**
12. Karren K.J, Hafen B.Q, Limmer D. First responder a skills approach 5ed, New Jersey: Brady - Prentice Hall 1998: 382-99
13. Mackay C A, et al. One under: short report. *Pre-hospital Immediate Care* 2000; 4: 102-4
14. **Malek R. Crnič I. Odstranjevanje imobilizacijske opreme, kdaj in kako, Debeli Rtič, v Crnič I. Pirjevec I. Politravma v predbolnišničnem in bolnišničnem okolju - zbornik, ZZNS - Sekcija ZT in MS reševalcev 2001: 180-7**
15. Mazolewski P, Manix T H. The effectiveness of straping techniques in spinal immobilization, *Ann Emerg Med* 1994 jun; 23(6): 1290-5
16. National association of emergency medical technicians. PTHLS Basic and advanced prehospital trauma life support 4ed, New Jersey: Brady Prentice Hall 1999: 186-227
17. **O'Keffe M.F. Emergency care 8ed, New Jersey: Brady Prentice Hall 1998: 604-623**
18. **Prestor J. Pristop k poškodovancu v vozilu, Kranj, v Mohor M. IV. regijski seminar o urgentni medicini- zbornik predavanj, 1999: 30-6**
19. **Vidmar I. Prestor J. Poškodbe otrok in pristop h kritično poškodovanem otroku, Portorož, v Bručan A. Gričar M. Urgentna medicina - izbrana poglavja 8, Slovensko združenje za urgentno medicino 2002: 295-9**
20. **Žura M. Imobilizacija poškodovanca, Kranj, v Mohor M. IV. regijski seminar o urgentni medicini- zbornik predavanj, 1999: 36-59**

Vse fotografije so last PHE Kranj.

DOLGA DESKA ZA IMOBILIZACIJO HRBTENICE

Andrej Fink

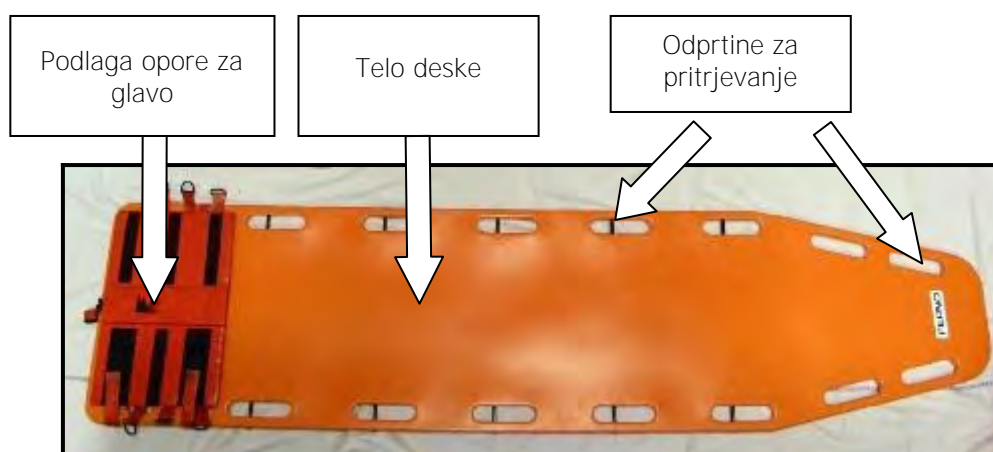
Reševalna postaja, PHE Ljubljana, Klinični center Ljubljana

UVOD

Imobilizacija hrbtenice v pred bolnišničnem za reševalce predstavlja velik izziv. Imobilizacijo hrbtenice otežujejo različne okoliščine, ki so povzročile nastanek poškodbe, stanje ter položaj poškodovanca in ne nazadnje tudi opremljenost, usposobljenost in izkušnost reševalcev. V stroki se še vedno odvija razprava kateri pripomoček za imobilizacijo hrbtenice je idealen in kot takšen edino primeren za izvedbo tako zahtevne in odgovorne naloge, kot je imobilizacija hrbtenice. Glede na to, da se v reševalni dejavnosti dolga deska za imobilizacijo hrbtenice, kot standardni pripomoček za imobilizacijo, ni uporabljala, imam namen s tem člankom odpraviti vsaj teoretično vrzel, če ne tudi praktično. Prepričan pa sem, da bo od sedaj naprej razprava o idealnem pripomočku za imobilizacijo celega telesa še bolj žgoča in pestra.

OPIS DOLGE DESKE ZA IMOBILIZACIJO HRBTENICE

Deska za imobilizacijo hrbtenice je standardni pripomoček za imobilizacijo celega telesa pri odraslih. Pripomoček je lahko izdelan iz različnih materialov (les, plastične mase, aluminij). Običajne mere pripomočka so okrog 210 cm x 60 cm, kar pa se lahko razlikuje od modela do modela oz. od proizvajalca do proizvajalca. Pripomoček ima ob straneh izdelane odprtine za lažje pritrdjevanje poškodovanca in lažji prenos. Poškodovanca se na pripomoček običajno pritrdi s pomočjo najmanj petih pasov oz. in s pomočjo standardne opore za glavo.



Slika 1: Deska za imobilizacijo celega telesa.

Indikacije za uporabo dolge deske za imobilizacijo hrbtenice

Splošne indikacije:

- bolečina, oteklina ali deformacija hrbtenice, ki je povzročena zaradi zloma, zvina ali nestabilnih ligamentov,
- bolečina, oteklina ali deformacija stegenice, ki je povzročena zaradi zloma ali tope poškodbe,

- bolečina, oteklina ali deformacija medenice, ki je povzročena zaradi zloma ali tope poškodbe,
- bolečina, oteklina ali deformacija kolka, ki je povzročena zaradi zloma, zvina ali nestabilnih ligamentov,
- nevrološki izpadi, ki bi lahko bili povezani s poškodbo hrbtenice,
- preprečitev nastanka nevroloških izpadov ali nadaljnjih poškodb pri poškodovancih s sumom oz. s poškodovano hrbtenico,
- pri vseh poškodovancih, ki so nezavestni ali z motnjami zavesti povzročenimi zaradi poškodbe glave ter pri poškodovancih, kjer s pregledom ni mogoče izključiti poškodb hrbtenice.

Specifične indikacije:

- pri vseh poškodovancih s strelnimi in/ali vbodnimi ranami v predelu glave, vratu, trupa in stegenice,
- prometne nesreče z obsežnim mehanizmom poškodbe,
- padci z višine večje od 3x višine poškodovanca,
- poškodbe pri skokih v vodo,
- poškodovanci z obsežno poškodbo glave ali obraza,
- poškodbe povzročene s strelo,
- vsak nezavesten poškodovanec,
- pri vseh politravmatiziranih poškodovancih.

UPORABA DOLGE DESKE ZA IMOBILIZACIJO HRBTENICE

Glede uporabe dolge deske za imobilizacijo hrbtenice bom najprej na splošno opisal postopek nameščanja in odstranjevanja ter nato v nadaljevanju podrobno opisal postopek nameščanja in odstranjevanja z dvema različnima načinoma pritrjevanja.

Splošni postopek nameščanja dolge deske za imobilizacijo hrbtenice (najmanj 4 reševalci so potrebni za namestitev poškodovanca na pripomoček za imobilizacijo):

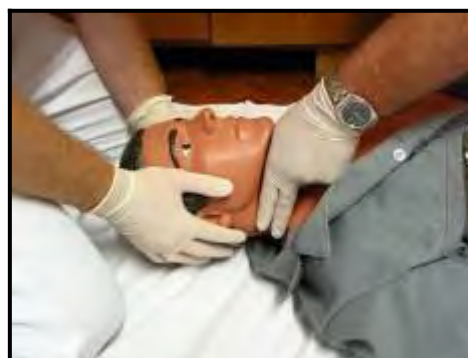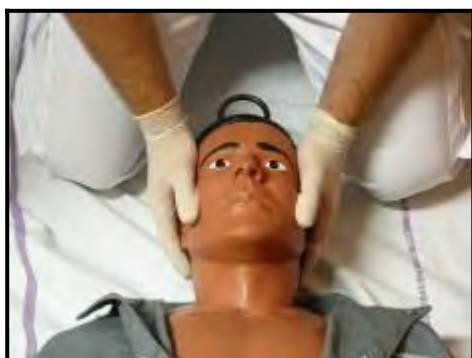1. Prvi reševalec z ročnim varovalnim prijemom zavaruje glavo in vratni del hrbtenice poškodovanca.
2. Drugi reševalec izmeri velikost vratu poškodovanca in namesti vratno opornico ustrezne velikosti.
3. Tretji in četrti reševalec pripravita (prineseta) dolgo desko za imobilizacijo hrbtenice in jo položita ob bok poškodovanca.
4. Prvi reševalec, ki izvaja ročni varovalni prijem glave, vodi postopek premeščanja poškodovanca na dolgo desko za imobilizacijo hrbtenice.
5. Vsi štirje reševalci s primerno tehniko namestijo poškodovanca na desko.
6. Drugi, tretji in četrti reševalec skupaj spenjajo pasove za pritrjevanje trupa in spodnjih ekstremitet v smeri od glave proti stopalom.
7. Nameščanje dolge deske za imobilizacijo hrbtenice se zaključi z namestitvijo leve in desne opore na podlago standardne opore za glavo in pritrditve najprej pasu čez čelo in nato še pasu čez brado poškodovanca.
8. Prvi reševalec preneha izvajati ročni varovalni prijem glave in vratu.

Ko je imobilizacija končana lahko najmanj dva reševalca imobiliziranega poškodovanca, s pomočjo ročajev za prenašanje, preneseta na nosila. Poškodovanca, imobiliziranega na dolgi deski za imobilizacijo hrbtenice, moramo primerno pritrčiti na nosila, da med reševalnim prevozom (nenadna zaviranja in pospeševanja) oz. med morebitno prometno nesrečo, v kateri je udeleženo reševalno vozilo, ne nastanejo dodatne poškodbe. To storimo tako, da dolgo desko za imobilizacijo hrbtenice s tremi pasovi pritrčimo na nosila.

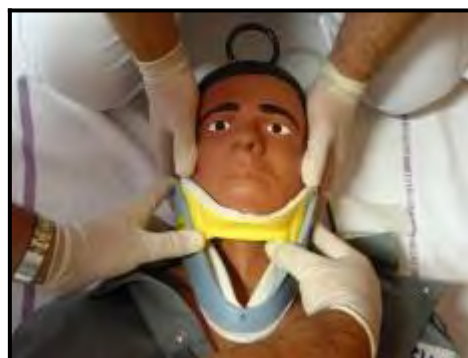Splošni postopek odstranjevanja dolge deske za imobilizacijo hrbtenice (najmanj 4 reševalci so potrebni za odstranitev pripomočka za imobilizacijo):

1. Prvi reševalec z ročnim varovalnim prijemom zavaruje glavo in vratni del hrbtenice poškodovanca.
2. Drugi reševalec odpne in odstrani pasova za pritrjevanje glave čez čelo in brado ter levo in desno oporo za glavo.
3. Tretji in četrti reševalec odpneta pasove za pritrjevanje trupa in spodnjih ekstremitet v smeri od stopal proti glavi.
4. Vsi štirje reševalci s primerno tehniko odstranijo desko.
5. Prvi reševalec izvaja ročni varovalni prijem za varovanje glave in vratu vse do končane predaje poškodovanca osebju bolnišnice.

POSTOPEK NAMEŠČANJA DOLGE DESKE ZA IMOBILIZACIJO HRBTENICE



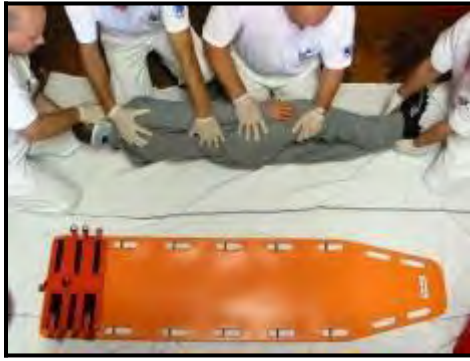Sliki 2 in 3: Ročni varovalni prijem glave in določanje velikosti vratne opornice.



Sliki 4 in 5: Namestitev vratne opornice ustrezne velikosti.

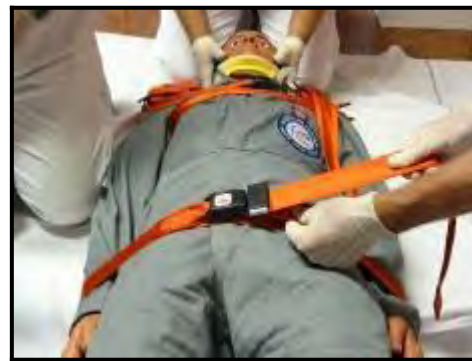
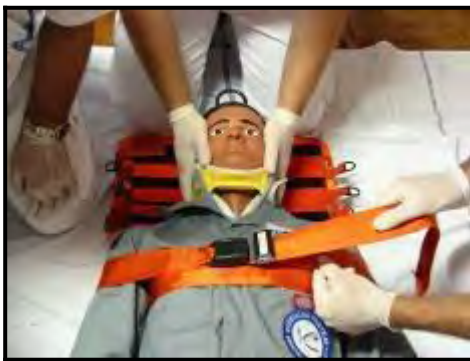
Sliki 6 in 7: Priprava deske in poškodovanca na premostitev.



Sliki 8 in 9: Tehnika nameščanja na desko z obračanjem na bok v eni osi.

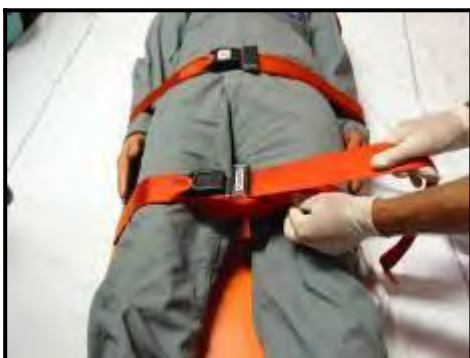A) Pritrjevanje s klasičnimi pasovi



Sliki 10 in 11: Pritrjevanje trupa - 1. varianta.

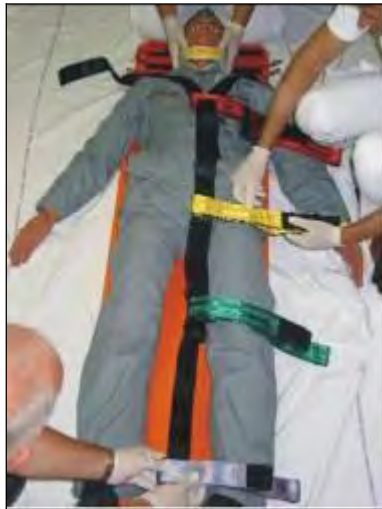

Sliki 12 in 13: Pritrjevanje trupa - 2. varianta (Farringtonova metoda).

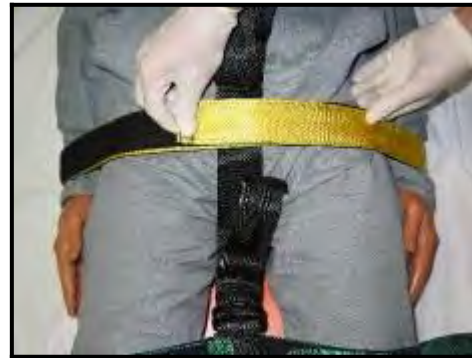
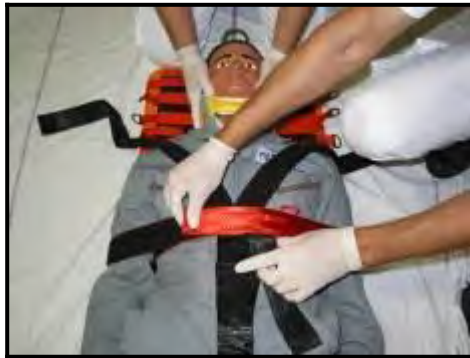
Sliki 14 in 15: Pritrjevanje spodnjega dela telesa

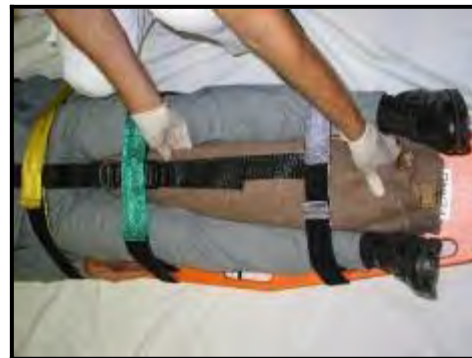B) Pritrjevanje z velcro trakovi («Spider Net» oz.»pajkova mreža«)



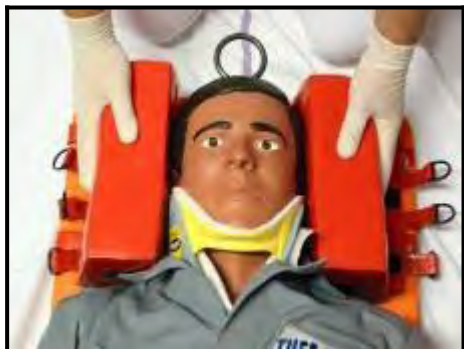Sliki 16 in 17: Priprava »pajkove mreže«.



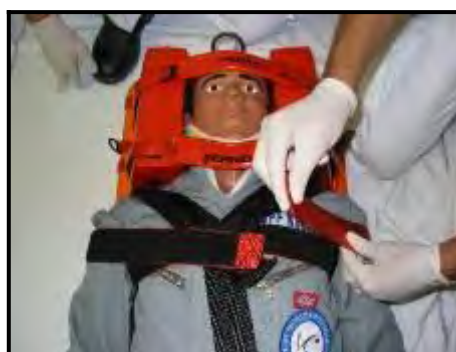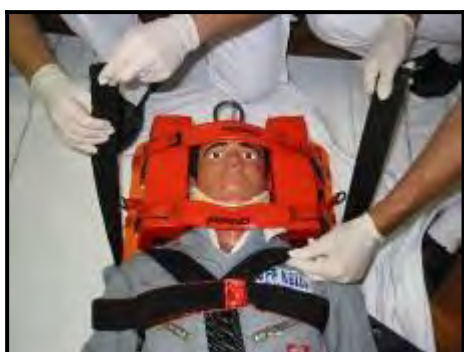Sliki 18 in 19: Pritrjevanje rdečega pasu pod pazduhami in prvega rumenega pasu nad zgornjim delom medenice.



Sliki 20 in 21: Pritrjevanje zelenega pasu tik nad koleni in modrega pasu nad gležnjema.



Sliki 22 in 23: Nameščanje standardne opore za glavo (postopek je isti za oba načina pritrjevanja)



Sliki 24 in 25: Pritrjevanje pasov za naramnici.



Sliki 26 in 27: Končani postopek imobilizacije s pomočjo deske za imobilizacijo celega telesa.

PREDNOSTI IN POMANJKLJIVOSTI DESKE ZA IMOBILIZACIJO CELEGA TELES

Prednosti deske za imobilizacijo celega telesa:

- nizka nabavna cena,
- enostavnost uporabe,
- pri shrambi v reševalnem vozilu zavzemajo malo prostora,
- omogoča RTG slikanje v vseh projekcijah,
- omogoča enostaven nadzor vitalnih funkcij,
- omogoča nemoteno izvajanje invazivnih postopkov,
- boljša fiksacija glave, kot pri vakuumski blazini,
- transport na deski lahko izvajata najmanj 2 reševalca,
- lažji in varnejši postopek reševanja poškodovanca iz razbitin vozila,
- zelo primeren pripomoček za reševanje ob masovnih nesrečah oz. prva izbira za rezervno opremo (prednost nizke cene in ugodnega skladiščenja).

Slabosti deske za imobilizacijo celega telesa:

- **problematično pritrjevanje poškodovanca; težko se prepreči prečno in vzdolžno premikanje na deski,**
- **manj primeren pripomoček za izvajanje transporta v vertikalnem položaju (zahteva dodatno pritrjevanje),**
- **obračanje nezavestnega poškodovanca na bok zahteva (potrebuje) 100% pritrditev,**
- **neudoben pripomoček, ki lahko pri dolgotrajni uporabi povzroči nastanek preležanin,**
- **zaradi uporabe določenih materialov (les, blago) mora biti pripomoček popolnoma suh preden se po čiščenju vrne v uporabo; drugače obstaja nevarnost preperelosti.**

LITERATURA

1. Crosby LA, Lewallen DG. Emergency Care and Transportation of the Sick and Injured. American Academy of Orthopaedic Surgeons 1995; 588-614.
2. Caroline NL. Emergency Medical Treatment. Little, Brown and company 1996; 563-569.245-341.
3. Fink A. Osnutek standarda za imobilizacijo hrbtenice. V: Imobilizacija hrbtenice. Strokovni seminar Imobilizacija hrbtenice; 1995 september 27; Velenje. Velenje: Zbornica zdravstvene nege Slovenije, Sekcija zdravstvenih tehnikov in medicinskih sester - reševalcev,. 1995; 19-23.
4. **Kalinšek I. Nujna medicinska pomoč. Državna založba Slovenije, 1987: 195-200.**
5. Munk MD. Maine Taps Medics, s Spinal Skills. Journal of Emergency Medical Services 1997; Vol 22, 3:76-83.
6. **Posavec A. Poškodbe hrbtenice. V: Politravma.. Strokovni seminar Politrauma; 2001 november 23. in 24.; Debeli rtič. Debeli rtič: Zbornica zdravstvene nege Slovenije, Sekcija zdravstvenih tehnikov in medicinskih sester - reševalcev,, 2001; 76-92.**
7. Vnuk V. Urgentna medicina - prehospitalni postopak. Alfa 1990; 257-269.

STEZNIK ZA IMOBILIZACIJO HRBTENICE PRI SEDEČEM POŠKODOVANCU

Janez Kramar

PHE Velenje, Zdravstveni dom Velenje

UVOD

Stezenik za imobilizacijo je pripomoček, namenjen za imobilizacijo hrbtenice v sedečem položaju, še posebej v prometnih nesrečah za varen izvek iz avtomobila. Imobilizira prsni koš, glavo, vrat, ob upoštevanju določenih specifičnosti, pa lahko z njim imobiliziramo tudi majhnega otroka, ki ne presega dolžine pripomočka. V Sloveniji je zaenkrat prisoten le en tip steznika za imobilizacijo, zato je opisan le-ta, prav tako so v prispevku opisane njegove faze nameščanja in odstranjevanja. Indikacije za uporabo steznika za imobilizacijo so seveda enake ne glede na izvedbo in model pripomočka.

OPIS PRIPOMOČKA

- Stezenik za imobilizacijo;
- blazina za podložitev vratu in glave;
- trakova za pričvrstitev glave, (čez čelo in brado);
- trije pasovi za pričvrstitev na prsni koš;
- dva pasova za nogi;
- velcro ježki;
- 3 ročaji za dvigovanje na zadnji strani;
- vreča za hrambo pripomočka;
- kratki pasovi z odgovarjočim delom sponke na nasprotnih straneh, kjer so pasovi.



Slika 1: Steznik za imobilizacijo.

Pasovi za pričvrstitev telesa morajo biti vedno zloženi »cik-cak« v svojih ležiščih. »Cikcak« shranjevanje pasov je izrednega pomena zaradi hitre in preproste uporabe. S tem se izognemo možnim zapletom (npr. da nam iztrga pas iz roke...). Paziti moramo tudi, da so sponke na pasovih pravilno obrnjene (če niso, se lahko pojavijo težave pri zategovanju pasov). Sponki se spneta skupaj z glasnim klikom. Odpneta se tako, da stisnemo gumba na obeh straneh sponke. Pasovi se lahko skrajšajo ali podaljšajo. Za čiščenje uporabljamo vodo oz. blago raztopino detergenta. Kadar je to potrebno, lahko steznik tudi prebršemo z razkužilom, vendar ga moramo pred tem dobro posušiti. Če steznik uporabimo v dežju ali je moker iz kakršnihkoli razlogov, ga je prav tako potrebno dobro osušiti na zraku. Pripomoček ne ovira sodobnih preiskav (RTG, CT...).



Slika 2: Zlaganje pasov v »cik-cak« položaj.

SPECIFIČNE INDIKACIJE

- Bolečina, oteklina ali deformacija hrbtenice;
- Nevrološki izpadi za katere sumimo, da bi bili lahko posledica poškodbe hrbtenice;
- Vkleščeni poškodovanci v prometnih nesrečah;
- Nezavestni poškodovanci, ki sicer niso vkleščeni, vendar so ob prihodu reševalne ekipe v avtomobilu;
- Otroci, ki ne presegajo dolžino steznika za imobilizacijo, upoštevajoč njihove telesne značilnosti.

Pri vseh navedenih indikacijah se steznik za imobilizacijo uporablja kadar je poškodovanec v sedečem položaju, razen pri otroku, kadar steznik uporabljamo za imobilizacijo celotne hrbtenice. Posebej je potrebno poudariti, da za reševanje poškodovancev, ki so življenjsko ogroženi (npr. politravmatizirani), ne uporabljamo steznika za imobilizacijo sedečega poškodovanca temveč se moramo odločiti za metodo hitrega izvlačanja (rapid extrication). Razlog je v tem, da z nameščanjem steznika porabimo preveč dragocenega časa, ki ga pri življenjsko ogroženem poškodovancu zagotovo nimamo.

Pomembno

- **Pred vsakim nameščanjem steznika za imobilizacijo vedno najprej imobiliziramo vratno hrbtenico (vratna opornica);**
- **Imobilizacija z metodo kratke deske ni dokončna imobilizacija. Postopek imobilizacije moramo nadaljevati z enim izmed standardnih pripomočkov za imobilizacijo celega telesa (vakuumsko blazino, zajemalnimi nosili...);**
- **Dokončna, vendar improvizirana, je samo imobilizacija celotne hrbtenice pri otrocih, ki ne presegajo dolžine kratke deske.**

POSTOPEK NAMEŠČANJA:

Opisane faze so postopki nameščanja steznika za imobilizacijo, ki ga uporabljajo praktično vse reševalne službe v Sloveniji. **Za nameščanje imobilizacijskega steznika so vedno potrebni trije reševalci.**

Predno začnemo nameščati steznik, moramo vedno najprej namestiti vratno opornico. Nato namestimo steznik.

- 1) **Vzemi steznik iz vreče in ga razvij;**
- 2) **Posebej položi trakove za pritrditev čez čelo in čeljust in blazino za podložitev traku;**
- 3) **Ob minimalni premaknitvi poškodovanca se steznik namesti za poškodovančev hrbet, s širšim delom navzdol, trakovi so na zunanji strani steznika;**
- 4) **Sredina steznika za imobilizacijo se namesti vzporedno s poškodovančevo hrbtenico;**
- 5) **Potegni črne pasove za pritrditev nog (bele sponke) izza hrbta poškodovanca in jih pusti ležati ob strani (zaradi boljšega pregleda jih lahko položimo preko stegen poškodovanca, vsakega na svojo stran);**
- 6) **Pritrdi najprej spodnji (rdeči) in nato srednji (rumeni) pas za pritrditev preko prsnega koša, vendar ju ne zategni do konca;**
- 7) **Uporabi ročaja na zadnji strani steznika in ga dvigni dokler rob opor za prsni koš ne seže do poškodovančevih pazduh. Nato oba prej omenjena pasova zategni (med pasom in poškodovancem mora biti prostora za dlan!);**
- 8) **Za poškodovančevo glavo in vrat, v prostor med poškodovancem in steznikom, vstavi blazinico za podložitev in zapolni prazen prostor. Blazinico lahko prilagodimo z večkratnim prepogibanjem;**
- 9) **Opori za glavo ovij ob glavo poškodovanca ter ju pritrdi s trakom. En trak gre preko čela, drugi pa preko brade. Trakova potekata križno. Blazinici moramo razpreti tako, da gumiran del blazinice pride na kožo čela oz. preko brade;**
- 10) **Spni zgornji (zeleni) pas preko prsnega koša in ga enako kot prva dva primerno zategni;**
- 11) **Namesti pasova za pritrditev nog pod nogama in ju spni ter zategni (glej »pomembno«);**
- 12) **Preveri namestitev steznika in stanje poškodovanca;**
- 13) **Pazljivo ustrezno obrni poškodovanca. Največkrat to naredimo tako, da ga obrnemo za 90° proti najbližjim vratom vozila, kjer sedi. Glede na okoliščine lahko to storimo tudi drugače. Nato ga prenesemo na vakuumsko blazino oz. zajemalna nosila. Pri tem z eno roko primemo za ročaj na zadnji strani steznika, z drugo pa primemo poškodovanca pod kolenom. Na zajemalnih nosilih oz. vakuumski blazini črna pasova za noge takoj odpnemo (še predno poškodovanca poležemo).**

Pomembno

Kadar gre za **poškodbo mednožja** ali obstaja sum na to ter **pri ženskah v zadnjem mesecu nosečnosti, se v fazi nameščanja (točka 11) pasova za nogi namestita okrog noge ter se pritrdira na isti strani steznika za imobilizacijo. Pri poškodbah medenice in stegenice se pasova za noge spneta na nasprotni strani in potekata križno.**

Poškodovanca imobiliziranega s steznikom je vedno potrebno še dodatno imobilizirati na pripomočku za imobilizacijo celega telesa (npr. vakuumška blazina oz. zajemalna nosila).

ODSTRANITEV STEZNIKA ZA IMOBILIZACIJO

- 1) Odpnite vse pasove;
- 2) Odstranite trakova za pritrditev glave in **takoj ponovno začnite ročno varovanje vratne hrbtenice;**
- 3) Odstranite blazino za podlaganje vratu in glave in poravnajte vse opore;
- 4) **Steznik za imobilizacijo izvalcite izpod poškodovanca z kar najmanjšim premikanjem poškodovanca.**

POSEBNE OKOLIŠČINE

Imobilizacija nosečnice

Ko nameščamo steznik pri nosečnici, se na oporah za trup prepogneta oba razdelka tako, da je trebuh dostopen. Pasovi so lahko nameščeni pod prsmi in nad trebuhom nosečnice. Uporabimo lahko dva načina nameščanja pasov:

- Uporaba dveh pasov:
Spodnji pas spnemo na nasprotni strani s srednjim pasom, srednji pas pa na nasprotni strani s spodnjim pasom.
- Uporaba treh pasov:
Srednji pas se spne kot običajno. Spodnji pas se spne z zgornjim, zgornji pas pa z spodnjim na nasprotni strani.

Imobilizacija otrok

Steznik za imobilizacijo je primeren za imobilizacijo celega telesa otrok, ki niso večji od dolžine le-tega. Velikost se prilagodimo tako, da na otrokov prsni koš položimo odejo ali blazino. Prav tako je potrebno podložiti zgornji del trupa otroka, da se izenači nesorazmerje med velikostjo otrokove glave in trupa.

Uporaba steznika za imobilizacijo kolka ali medenice

Uporablja se v izjemnih okoliščinah in vsekakor ni prva izbira. Kolk mora biti na sredini steznika. Na podoben način lahko imobiliziramo tudi medenico.

PREDNOSTI IN POMANJKLJIVOSTI PRIPOMOČKA TER MOŽNI ZAPLETI

Prednosti

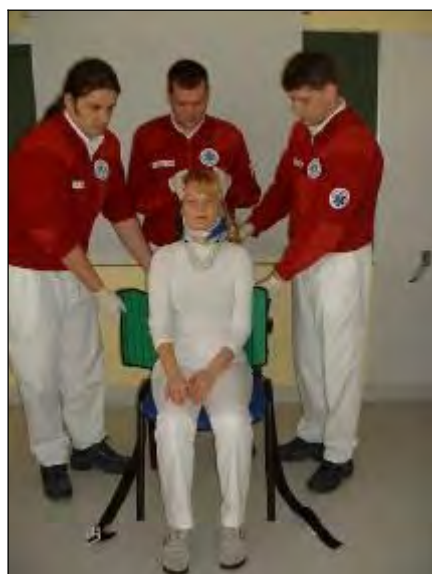- Enostaven za uporabo z že fiksiranimi trakovi;
- **Kratek čas namestitve pripomočka;**
- Lahek;
- V avtomobilu zavzame malo prostora.

Pomanjkljivosti

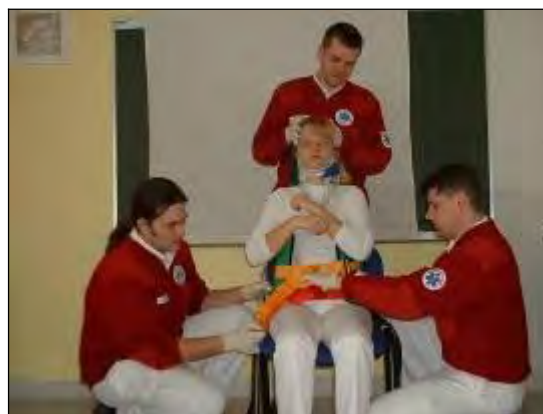- **Ni najboljši za debelejšje ljudi;**
- Ni primeren za male otroke;
- **Ni primeren za »velike« ljudi.**

Možni zapleti

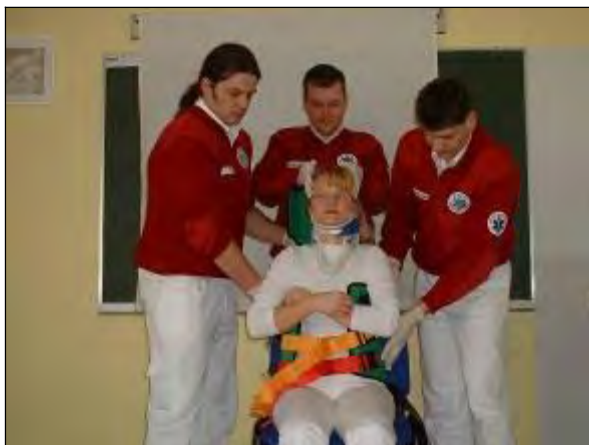- **Ob neupoštevanju navodil se lahko zapletejo pasovi za pritrditev telesa;**
- **Ob nepopolni fiksaciji lahko steznik za imobilizacijo zdrsne po telesu.**



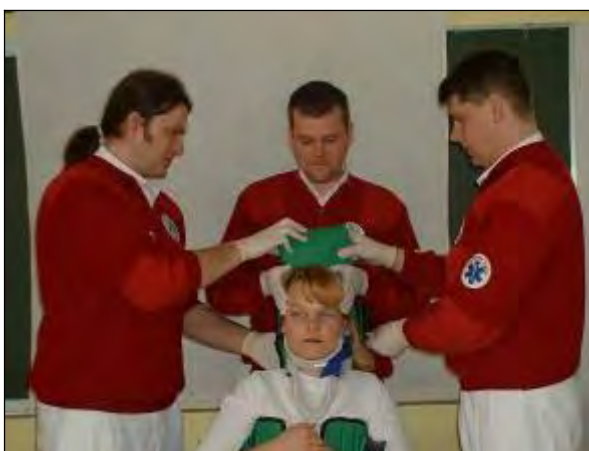Slika 3: Ob kar **najmanjšem premikanju poškodovanca steznik** namestimo za **poškodovančev hrbet s širšim delom navzdol**, trakovi pa so na zunanji strani steznika. Sredino steznika namestimo vzporedno s **poškodovančevo hrbtenico**. Izvlečemo črna pasova za pritrditev nog (bele sponke) izza hrbta **poškodovanca in ju pustimo ležati ob strani oz. položimo preko stegen**.



Slika 4: Nato pritrdimo spodnji (rdeči) pas in nato srednji (rumeni) pas za pritrditev preko prsnega koša, vendar ju ne zategnemo do konca.



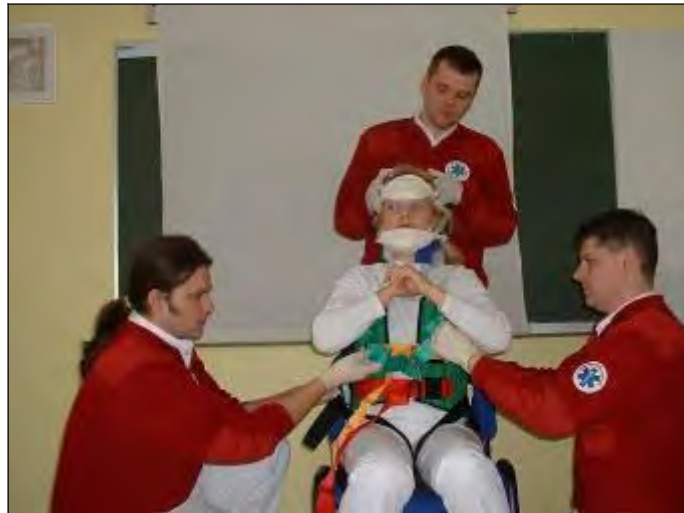Slika 5: Uporabimo ročaja na zadnji strani in dvignemo steznik, dokler rob opor za prsni koš ne seže do poškodovančevih pazduh. Nato oba pasova zategnemo.



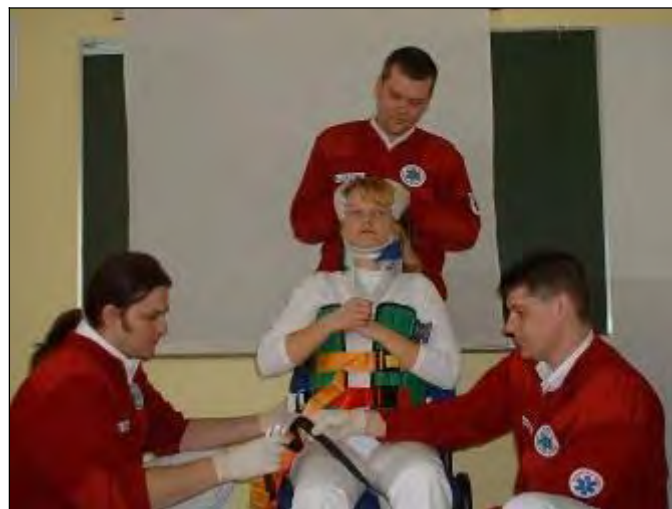Slika 6: V prostor med poškodovančevo glavo in steznikom, podložimo blazinico. Prilagodimo jo lahko z večkratnim prepogibanjem. Nameščanje poškodovanca čim bolj ob hrbtno stran steznika, zmanjšuje potrebo po podlaganju. Pozor - nekaterih poškodovancev ne moremo namestiti popolnoma ob hrbtno stran steznika za imobilizacijo.



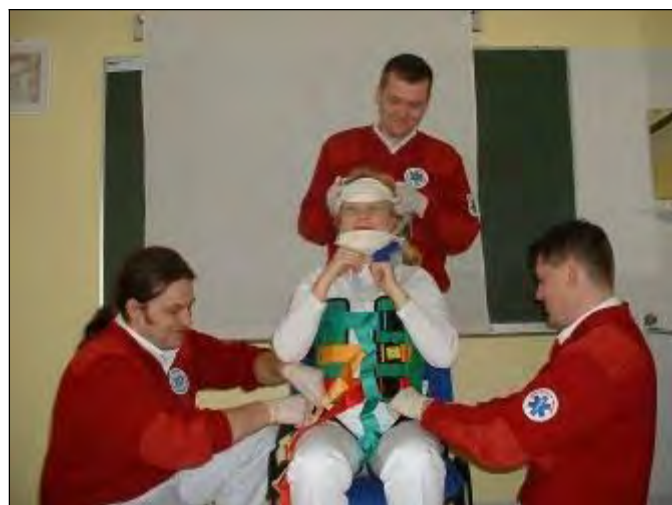Slika 7: Opori za glavo ovijemo poškodovancu ob glavo ter ju pritrdimo s trakovima. En trak poteka preko čela, drugi pa preko brade. Moramo ju razpreti!



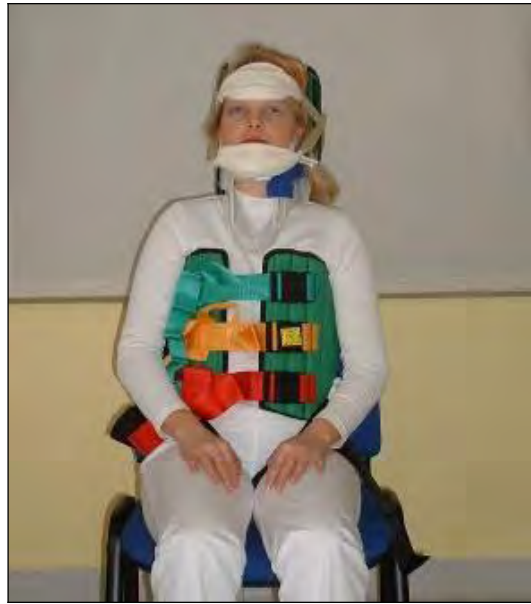Slika 8: Nato spnemo zgornji (zeleni) pas preko prsnega koša.



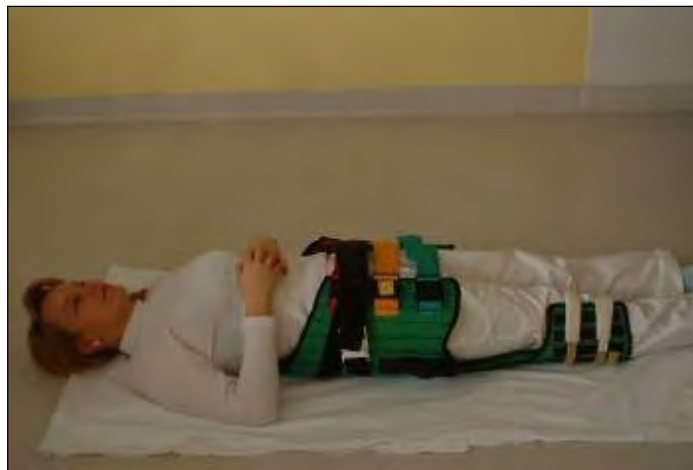Slika 9: Namestimo **oba črna pasova** za pritrnitev nog pod obema nogama in ju spnemo. Pazimo, da lepo potekata! Oba pasova nato zategnemo. Kako to naredimo, je odvisno od **poškodbe**.



Slika 10: Preverimo namestitev steznika in stanje poškodovanca.



Slika 11: Nameščen steznik za imobilizacijo.



Slika 12: Imobilizacija kolka.



Slika 13: Imobilizacija otroka.

LITERATURA

1. **Fink A.** Imobilizacija poškodovanega otroka. *Urgentna medicina - izbrana poglavja 8*. Portorož 2002: 299-304.
2. Ferno Washington Inc. Kendrix extrication device, model 125. Users manual.
3. **Kramar J.** Pripomočki za imobilizacijo. *Urgentna medicina. Izbrana poglavja. 2. mednarodni simpozij o urgentni medicini*. Ljubljana 1995:214-221.

DESKA ZA IMOBILIZACIJO OTROK

Andrej Fink

Reševalna postaja, PHE Ljubljana, Klinični center Ljubljana

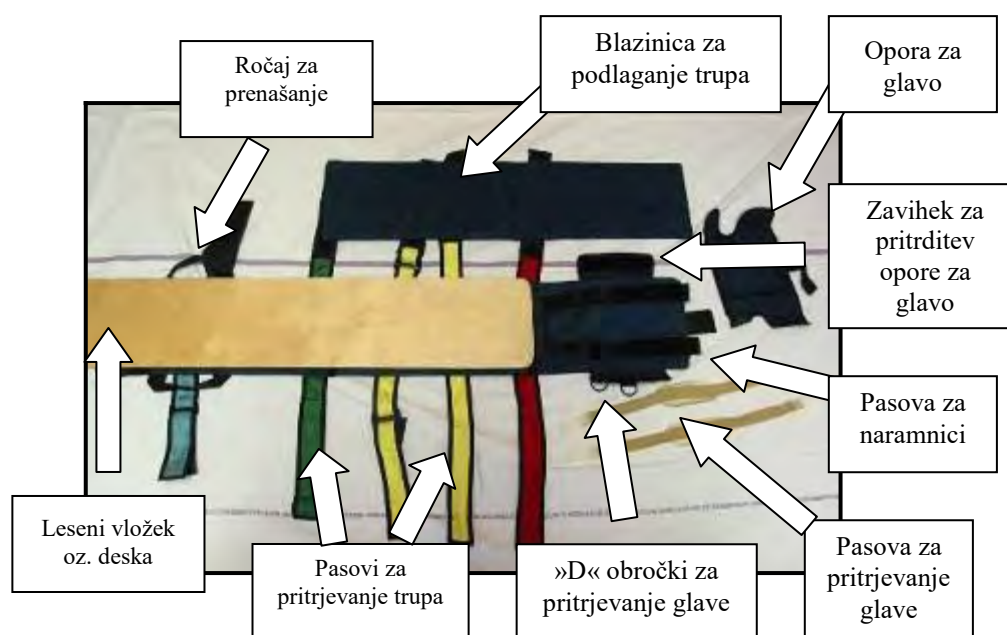
UVOD

Imobilizacija otrok v pred bolnišničnem okolju je zahtevna naloga. Poleg emocionalnih ovir s katerimi se srečujemo pri reševanju otrok, nas pri delu pogostokrat ovirajo še neustrezni pripomočki za imobilizacijo, ki so večinoma tipizirani za odrasle. Pri imobilizaciji poškodovanih okončin si delno lahko pomagamo s standardnimi pripomočki za imobilizacijo. Povsem drugačna situacija pa je pri imobilizaciji otrokovega celega telesa (npr. sum na poškodbo hrbtenice, politravma, poškodbe medenice ipd.) s pomočjo standardnih pripomočkov za imobilizacijo celega telesa, kot so npr. vakuumska blazina, zajemalna nosila, dolga deska za imobilizacijo hrbtenice itn. Najpogostejše težave se pojavljajo pri ustrezni fiksaciji otrokovega telesa na pripomoček za imobilizacijo celega telesa, ko le tega nikakor ne moremo zadovoljivo fiksirati. Poleg tega pa se majhno otroško telo v tem pripomočku lahko popolnoma »izgubi« in je po izvedeni imobilizaciji nedostopno za izvajanje kakršnih koli intervencij. Zaradi tega se priporoča uporaba posebnih pripomočkov za imobilizacijo otrok tako za imobilizacijo posameznih ekstremitet, kot tudi za imobilizacijo celega telesa. Enega izmed njih, desko za imobilizacijo otrok bom predstavil v članku.

OPIS DESKE ZA IMOBILIZACIJO OTROK

Deska za imobilizacijo otrok je standardni pripomoček za imobilizacijo celega telesa pri otrocih.. To je v bistvu deska iz različnih materialov (naravni les, vezana plošča, plastične mase..), ki je oblečena v vrečo iz pralnega materiala. Pripomoček vsebuje še oporo za glavo, pasove za pritrjevanje, blazinico za podlaganje ter ročaje za prenašanje. Na trgu obstaja več proizvajalcev otroških deska za imobilizacijo celega telesa in temu primerno imamo tudi več različnih izvedb, ki med seboj bistveno ne odstopajo. Na slovenske trgu imamo na razpolago dve različici:

A) Različica 1

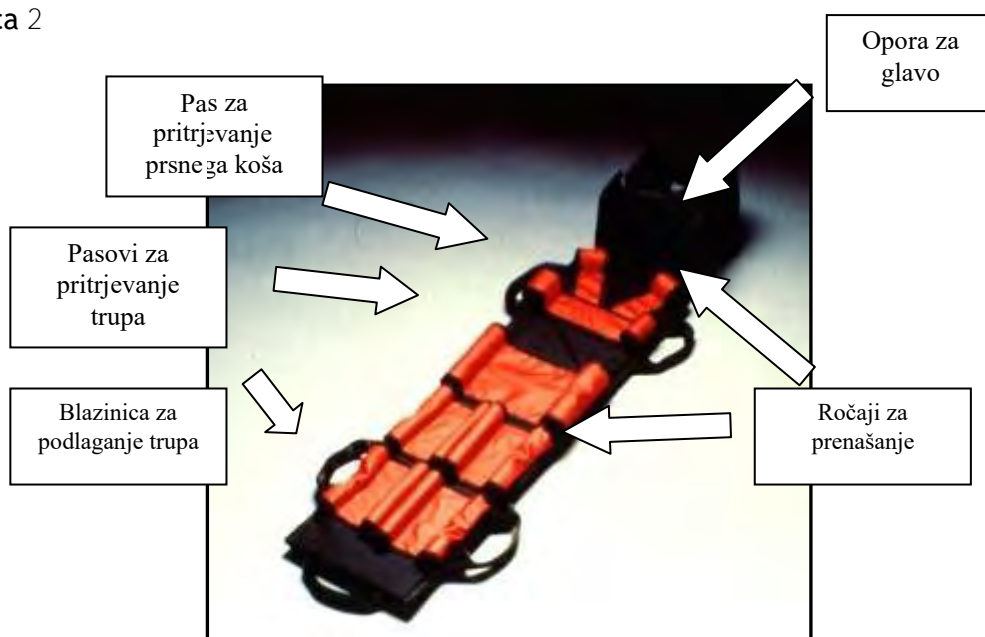


Slika 1: Različica 1. - sestavni deli.



Slika 2: Različica 1. - deska pripravljena za uporabo.

B) Različica 2



Slika 3: Različica 2. - deska pripravljena za uporabo.

INDIKACIJE ZA UPORABO DESKE ZA IMOBILIZACIJO OTROK

Deska za imobilizacijo otrok je namenjena za imobilizacijo otrok starosti do 10 let oz. do največ 40 kg telesne teže in pri katerih obstajajo naslednje indikacije:

Splošne indikacije:

- bolečina, oteklina ali deformacija hrbtenice, ki je povzročena zaradi zloma, zvina ali nestabilnih ligamentov,
- bolečina, oteklina ali deformacija stegenice, ki je povzročena zaradi zloma ali tope poškodbe,
- bolečina, oteklina ali deformacija medenice, ki je povzročena zaradi zloma ali tope poškodbe,
- bolečina, oteklina ali deformacija kolka, ki je povzročena zaradi zloma, zvina ali nestabilnih ligamentov,
- nevrološki izpadi, ki bi lahko bili povezani s poškodbo hrbtenice,
- preprečitev nastanka nevroloških izpadov ali nadaljnjih poškodb pri poškodovancih s sumom oz. s poškodovano hrbtenico,

- pri vseh poškodovancih, ki so nezavestni ali z motnjami zavesti povzročeni zaradi poškodbe glave ter pri poškodovancih, kjer s pregledom ni mogoče izključiti poškodb hrbtenice.

Specifične indikacije:

- pri vseh poškodovancih s strelnimi in/ali vbodnimi ranami v predelu glave, vratu, trupa in stegenice,
- prometne nesreče z obsežnim mehanizmom poškodbe,
- padci z višine večje od 2x višine poškodovanca,
- poškodbe pri skokih v vodo,
- poškodovanci z obsežno poškodbo glave ali obraza,
- poškodbe povzročene s strelom,
- vsak nezavesten poškodovanec,
- pri vseh politravmatiziranih poškodovancih.

UPORABA DESKE ZA IMOBILIZACIJO OTROK

Glede deske za imobilizacijo otrok bom najprej na splošno opisal postopek nameščanja in odstranjevanja ter nato v nadaljevanju podrobno opisal postopek nameščanja in odstranjevanja pri nas najpogosteje uporabljene deske za imobilizacijo otrok.

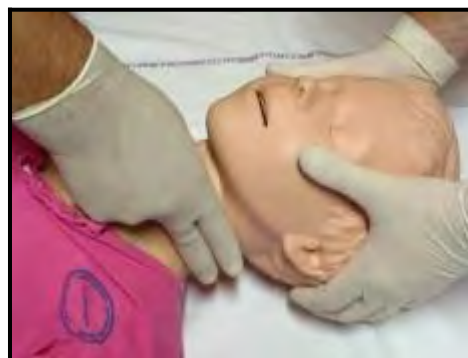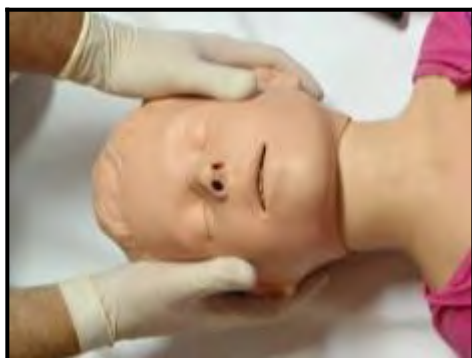Splošni postopek nameščanja deske za imobilizacijo otrok (najmanj 4 reševalci so potrebni za namestitvev poškodovanca na pripomoček za imobilizacijo):

1. Prvi reševalec z ročnim varovalnim prijemom zavaruje glavo in vratni del hrbtenice poškodovanega otroka.
2. Drugi reševalec izmeri velikost vratu poškodovanega otroka in namesti vratno opornico ustrezne velikosti.
3. Tretji reševalec odstrani desko iz torbe za shranjevanje in jo položi ob bok poškodovanega otroka.
4. Drugi, tretji in četrti reševalec skupaj prilagodijo desko velikosti otroka (prilagoditev pasov, blazinice za podlaganje in opore za glavo).
5. Prvi reševalec, ki izvaja ročni varovalni prijem glave, vodi postopek premeščanja poškodovanega otroka na desko.
6. Vsi štirje reševalci s primerno tehniko namestijo poškodovanega otroka na desko.
7. Drugi, tretji in četrti reševalec skupaj spenjajo pasove za pritrjevanje trupa in spodnjih ekstremitet v smeri od glave proti stopalom.
8. Po pritrditvi trupa in spodnjih ekstremitet drugi in tretji reševalec na prsnem košu spneta pasova za naramnice.
9. Nameščanje otroške deske za imobilizacijo celega telesa se zaključi s pritrditvijo, najprej pasu čez čelo in nato še pasu čez brado poškodovanega otroka.
10. Prvi reševalec preneha izvajati ročni varovalni prijem glave in vratu.

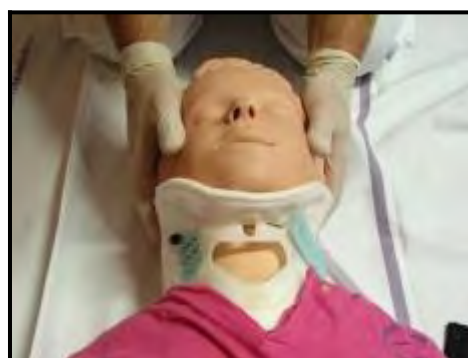Ko je imobilizacija poškodovanega otroka končana lahko dva reševalca imobiliziranega otroka, s pomočjo ročajev za prenašanje, preneseta na nosila. Otroka imobiliziranega na deski za imobilizacijo otroka moramo primerno pritrčiti na nosila, da med reševalnim prevozom (nenadna zaviranja in pospeševanja) oz. med morebitno prometno nesrečo, v kateri je udeleženo reševalno vozilo, ne nastanejo dodatne poškodbe. To storimo tako, da desko za imobilizacijo otrok s tremi pasovi pritrčimo na nosila. Splošni postopek odstranjevanja otroške deske za imobilizacijo celega telesa (najmanj 4 reševalci so potrebni za odstranitev pripomočka za imobilizacijo):

1. Prvi reševalec z ročnim varovalnim prijemom zavaruje glavo in vratni del hrbtenice poškodovanega otroka.
2. Drugi reševalec odpne in odstrani pasova za pritrjevanje glave čez čelo in brado.
3. Tretji in četrti reševalec odpneta pasova za pritrjevanje trupa in spodnjih ekstremitet v smeri od stopal proti glavi.
4. Vsi štirje reševalci s primerno tehniko odstranijo desko.
5. Prvi reševalec izvaja ročni varovalni prijem za varovanje glave in vratu vse do končane predaje poškodovanca osebju bolnišnice.

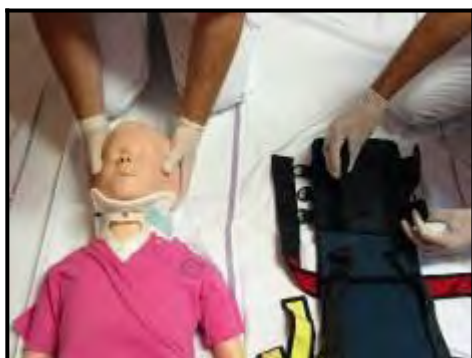POSTOPEK NAMEŠČANJA DESKE ZA IMOBILIZACIJO OTROK



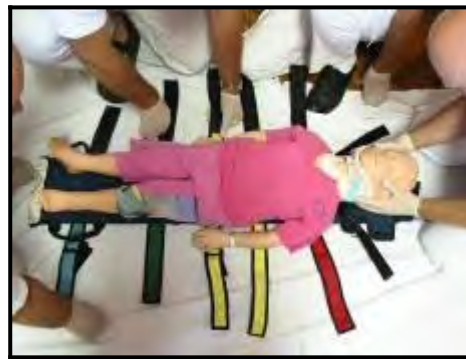Sliki 4 in 5: Ročni varovalni prijem glave in določanje velikosti vratne opornice.



Sliki 6 in 7: Namestitev vratne opornice ustrezne velikosti.



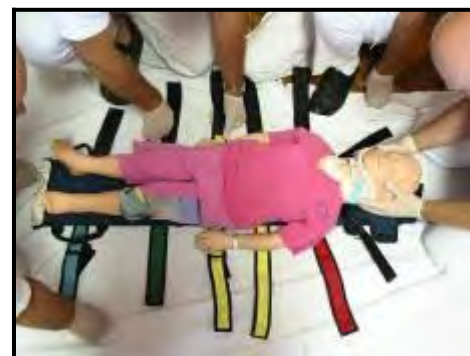Sliki 8 in 9: Prilaganje deske velikosti otroka.



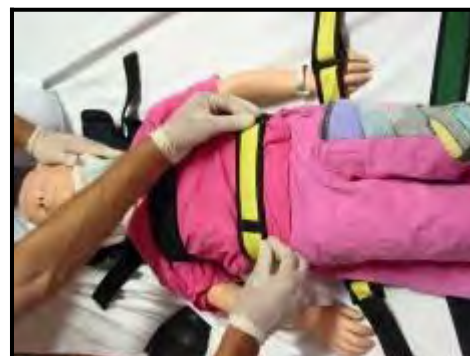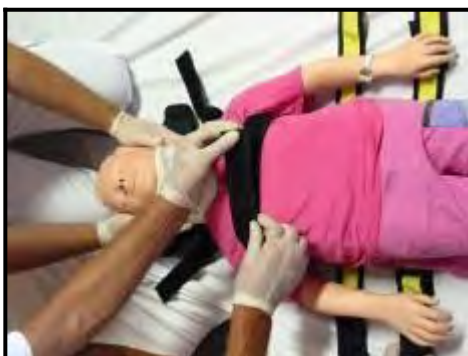Sliki 10 in 11: Tehnika nameščanja na desko s prenosom oz. potiskanjem deske pod otroka.



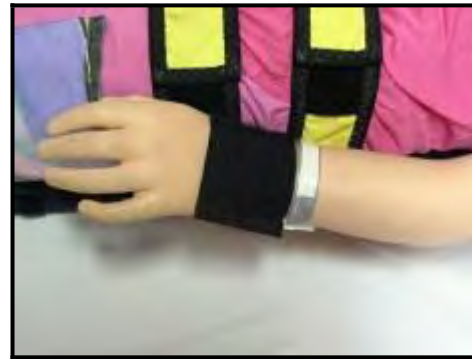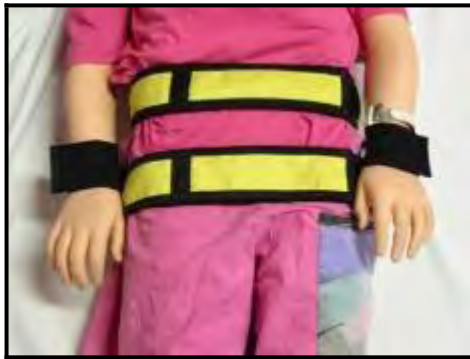Sliki 12 in 13: Tehnika nameščanja na desko z obračanjem na bok v eni osi 1. del.



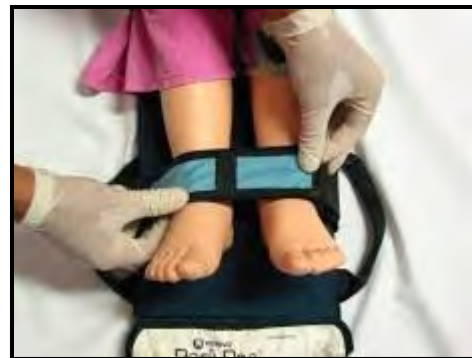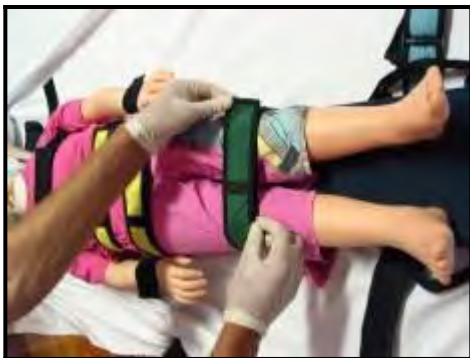Sliki 14 in 15: Tehnika nameščanja na desko z obračanjem na bok v eni osi 2. del.



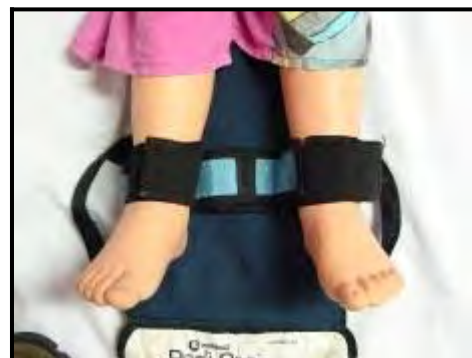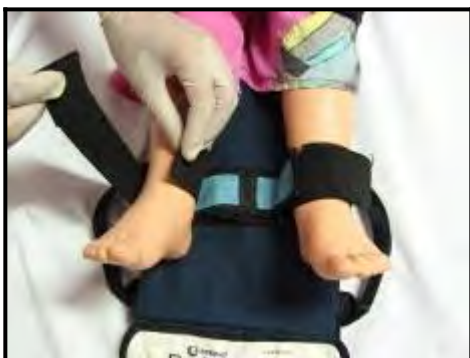Sliki 16 in 17: Pritrjevanje rdečega pasu pod pazduhami in prvega rumenega pasu nad zgornjim delom medenice.



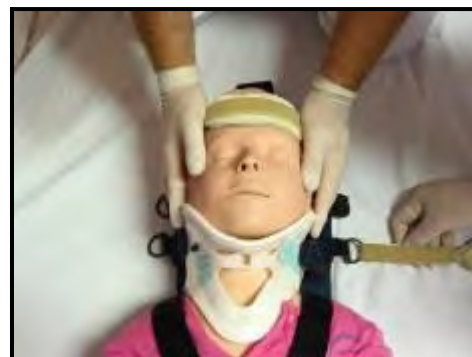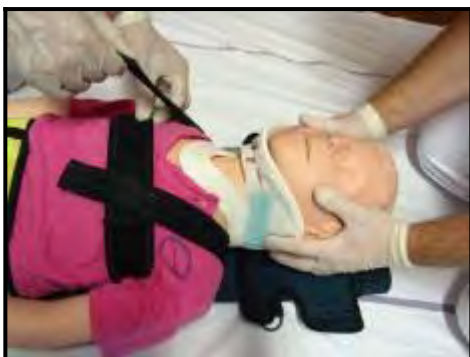Sliki 18 in 19: Pritrjevanje drugega rumenega pasu pod spodnjim delom medenice in pritrnitev zapestij.



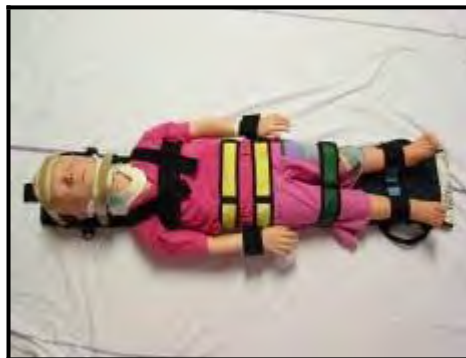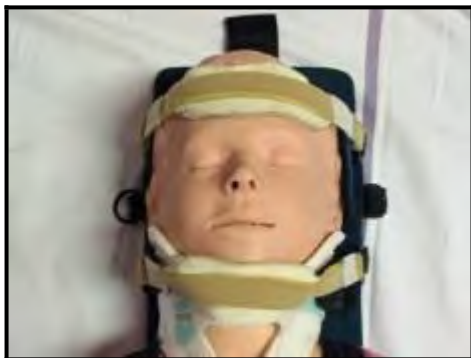Sliki 20 in 21: Pritrjevanje zelenega pasu tik nad kolena in modrega pasu nad gležnja.



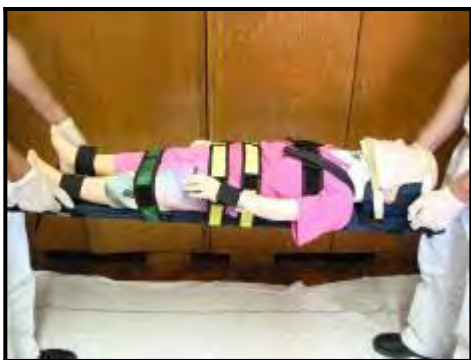Sliki 22 in 23: Alternativno pritrjevanje modrega pasu v primeru dodatnih poškodb spodnjih okončin.



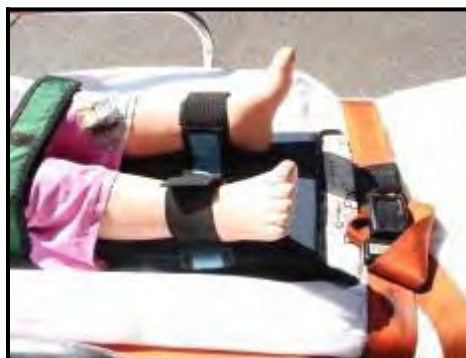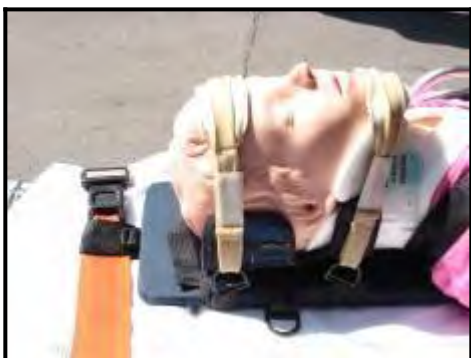Sliki 24 in 25: Pritrjevanje pasov za naramnici in pasov za pritrnitev glave čez čelo in brado.



Sliki 26 in 27: Postopek imobilizacije poškodovanega otroka je končan.



Sliki 28 in 29: Prenos imobiliziranega otroka in pritrnitev na nosila.



Sliki 30 in 31: Pritrditev Pedi-Pac deske na nosila pri glavi in nogah.

ODSTRANJEVANJE PRIPOMOČKA

Odstranjevanje deske za imobilizacijo otrok poteka v skladu s predhodno opisanim splošnim postopkom odstranjevanja dolge deske za imobilizacijo hrbtenice. Pred začetkom postopka odstranjevanja deske za imobilizacijo otrok se izvede ročni varovalni prijem glave in vratu. Na začetku odstranjevanja se odpnejo pasovi za pritrnitev glave čez čelo in brado. Za tem sledi odstranjevanje pasov za pritrjevanje trupa in spodnjih ekstremitet v smeri od stopal proti glavi. Ko so vsi pasovi za pritrjevanje odpeti najmanj štirje reševalci izvedejo ustrezn postopek odstranitve deske za imobilizacijo otrok.

PREDNOSTI IN POMANJKLJIVOSTI DESKE ZA IMOBILIZACIJO OTROK

Prednosti deske za imobilizacijo otrok:

- enostavnost uporabe,
- **pri shrambi v reševalnem vozilu zavzemajo malo** prostora,
- vključena je blazina za podlaganje trupa,
- omogoča RTG slikanje v vseh projekcijah,
- omogoča varen transport v vertikalnem položaju (reševanje iz višine in globine),
- omogoča enostaven nadzor vitalnih funkcij,
- omogoča nemoteno izvajanje invazivnih postopkov,
- omogoča dobro bočno stabilnost ter varno obračanje na bok v primeru potrebe po naravni drenaži ustne votline,
- učinkovito pritrjevanje trupa in ekstremitet,
- absolutno najboljši pripomoček za imobilizacijo celega telesa otrok med 2 in 10 letom starosti,
- boljša fiksacija glave, kot pri otroški vakuumski blazini.

Slabosti deske za imobilizacijo otrok:

- relativno visoka cena,
- manj primerna za imobilizacijo otrok mlajših od 1 leta,
- opora za glavo je premajhna in nefunkcionalna pri večjih otrocih,
- dolgotrajno in zapleteno čiščenje,
- zaradi uporabe določenih materialov (les, blago) mora biti pripomoček popolnoma suh preden se po čiščenju vrne v uporabo; drugače obstaja nevarnost preperelosti,
- nizka frekvenca uporabe pripomočka v praksi zaradi majhne kazuistike, kar zahteva stalno preverjanje znanja in usposabljanja o uporabi tega pripomočka.

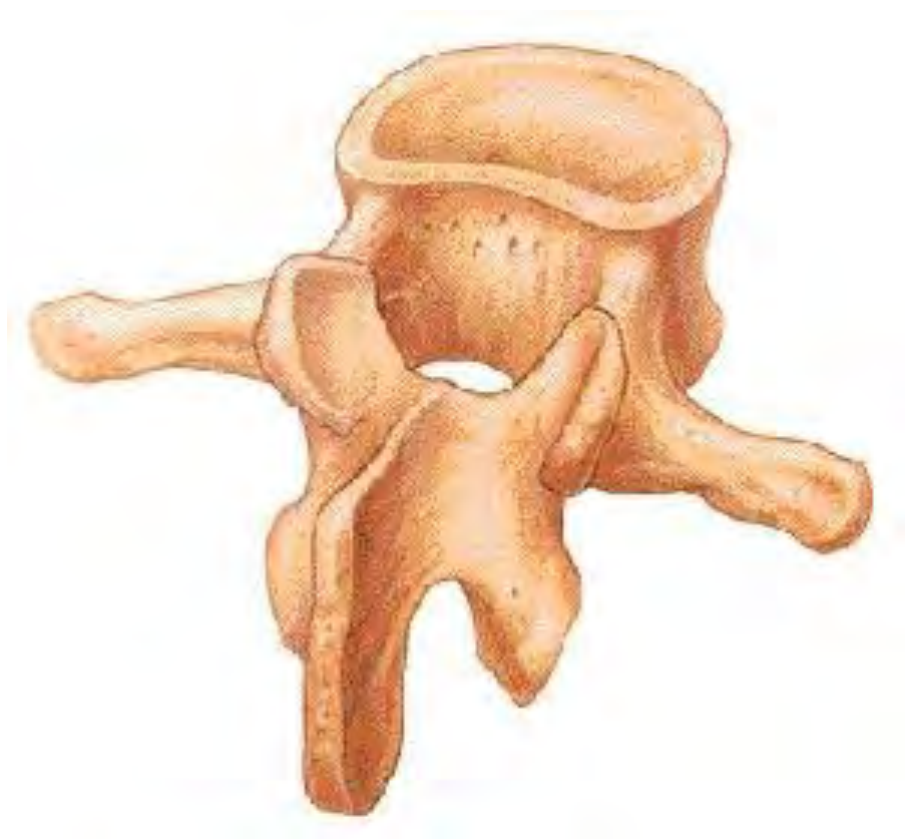MOŽNI ZAPLETI PRI UPORABI

Pri uporabi dolge deske za imobilizacijo hrbtenice in deske za imobilizacijo otrok se lahko pojavijo naslednji zapleti:

- slabost in bruhanje, kar predstavlja veliko nevarnost aspiracije oz. nastanka dodatnih poškodb, če imobilizacija ni pravilno izvedena,
- poslabšanje nevrološkega statusa zaradi nepravilne manipulacije s poškodovancem med postopkom nameščanja ali odstranjevanja dole deske za imobilizacijo hrbtenice oz. zaradi narave dogodka, ko je poškodovanec v takšnem položaju, kjer je premikanje hrbtenice neizogibno,
- spregledanje vitalno ogrožujočih stanj oz. poškodb, ki so zaradi poškodbe hrbtenice in nevroloških izpadov zamaskirane,
- nastanek dodatnih poškodb med izvajanjem reševalnega prevoza, kot posledica opustitve pritrditve na nosila oz. nepravilne pritrditve nanosila,
- neučinkovitost/neuporabnost deske za imobilizacijo celega telesa, kot posledica nekompletnosti oz. slabega vzdrževanja (npr. manjkajoči pasovi, preperelost pasov, preperelost deske...),
- pri otrocih lahko pride do težav pri dihanju ali celo do hipoksije zaradi preveč zategnjenih pasov preko prsnega koša.

LITERATURA

1. Crosby LA, Lewallen DG. Emergency Care and Transportation of the Sick and Injured. American Academy of Orthopaedic Surgeons 1995; 588-614.
2. Caroline NL. Emergency Medical Treatment. Little, Brown and company 1996; 563-569.245-341.
3. **Fink A. Imobilizacija poškodovanega otroka. V: Politravma.. Strokovni seminar Politrauma; 2001 november 23. in 24.; Debeli rtič. Debeli rtič: Zbornica zdravstvene nege Slovenije, Sekcija zdravstvenih tehnikov in medicinskih sester - reševalcev,. 2001;121-130.**
4. **Kalinšek I. Nujna medicinska pomoč. Državna založba Slovenije, 1987: 195-200.**
5. Merk T. Beyond the burns - Managing the pain & consequences of pediatric burns. Journal of emergency medical services 2001; Vol 26, 9: 24-3.
6. Munk MD. Maine Taps Medics, s Spinal Skills. Journal of Emergency Medical Services 1997; Vol 22, 3: 76-83.
7. **Peneš I, Mašera N, Bračko V. Opazovanje poškodovanega otroka. Urgentna medicina - izbrana poglavja 4. Slovensko združenje za urgentno medicino 1998; 4: 399-411.**
8. **Posavec A. Poškodbe hrbtenice. V: Politravma.. Strokovni seminar Politrauma; 2001 november 23. in 24.; Debeli rtič. Debeli rtič: Zbornica zdravstvene nege Slovenije, Sekcija zdravstvenih tehnikov in medicinskih sester - reševalcev,. 2001; 76-92.**
9. Romig EL. Prep for Peds - Size up & approach tips for pediatric calls. Journal of Emergency Medical Services 2001; Vol. 26, 5: 24-33.
10. **Tušek V. Poškodbe otrok. Urgentna medicina - izbrana poglavja 4. Slovensko združenje za urgentno medicino 1998; 4: 391-397.**
11. Vnuk V. Urgentna medicina - prehospitalni postopek. Alfa 1990; 257-269.



II. del - Priloga (**izročki** prezentacij)



Splošne indikacije za imobilizacijo hrbtenice

Sekcija reševalcev v zdravstvu
Podskupina za izobraževanje



Uvod

- Upoštevanje svetovnih priporočil urgentnih služb za obravnavo.
- Izkušnje iz terena (izraženi znaki?) neposredno po poškodbi.
- Upoštevati mehanizme poškodb!



Uvod

- Natančna klinična obravnava na terenu?
- Čas?
- Akutna stresna reakcija!
- Koristnost povratnih informacij o stanju poškodovancev po obravnavi v bolnišnici!



OTEŽENA OCENA

- ✓ Poškodba glave,
- ✓ zastrupitve,
- ✓ politravme, multitravme,
- ✓ motnje zavesti,
- ✓ akutne stresne reakcije,
- ✓ prikritost bolečine neposredno po poškodbi.



MEHANIZEM POŠKODBE

- 🔴 ZAPOSTAVLJEN
FAKTOR
- 🔴 MOČ, SMER IN
NARAVA SILE
- 🔴 KINETIKA
- 🔴 SUM NA
POŠKODBO

ROAD TRAFFIC ACCIDENT

Driver Passenger Pedestrian

M/ Cyc. Cyc. Car Truck Bus

Estimated Impact Force

M High Medium Low

Patient
X Initial
O On Arrival

→ Impact
R Damage
R Rollover

Ejected Self Removed Removed Trapped

Seat Belt
Worn Not Worn Not Known Not Appl.

Helmet
Worn Not Worn Not Known Not Appl.

CARE AT SCENE BY: N

	NO	NEED - NOT DONE	EFF.	INEFF.	INAPP.
CPR	<input type="checkbox"/> 1	<input type="checkbox"/> 2	<input type="checkbox"/> 3	<input type="checkbox"/> 4	<input type="checkbox"/> 5
FIRST AID	<input type="checkbox"/> 1	<input type="checkbox"/> 2	<input type="checkbox"/> 3	<input type="checkbox"/> 4	<input type="checkbox"/> 5



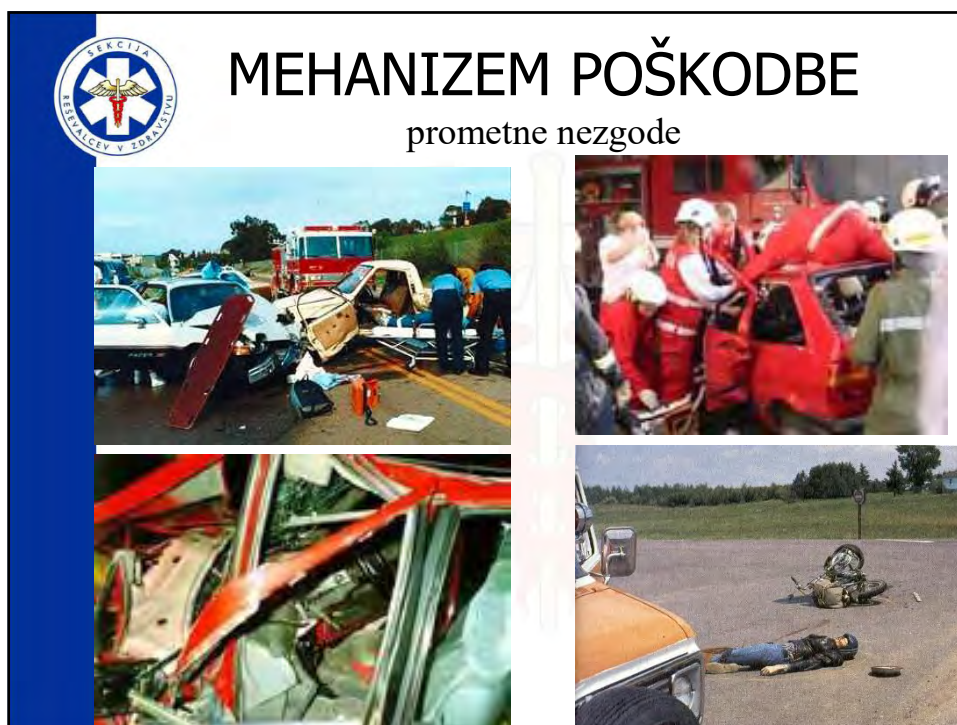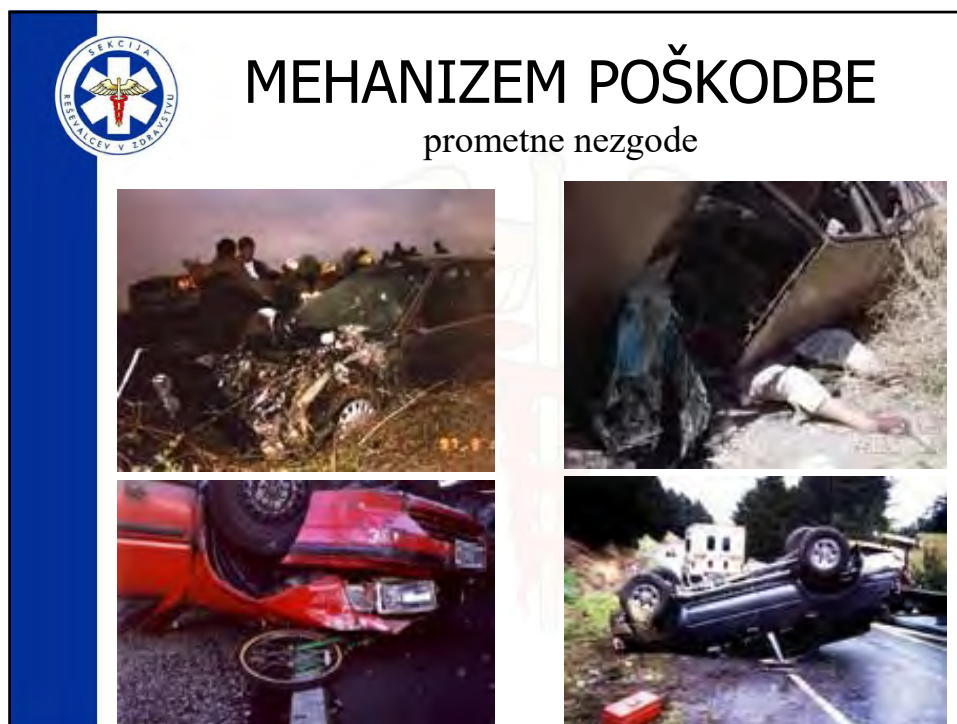MEHANIZMI-SUM NA POŠKODBO

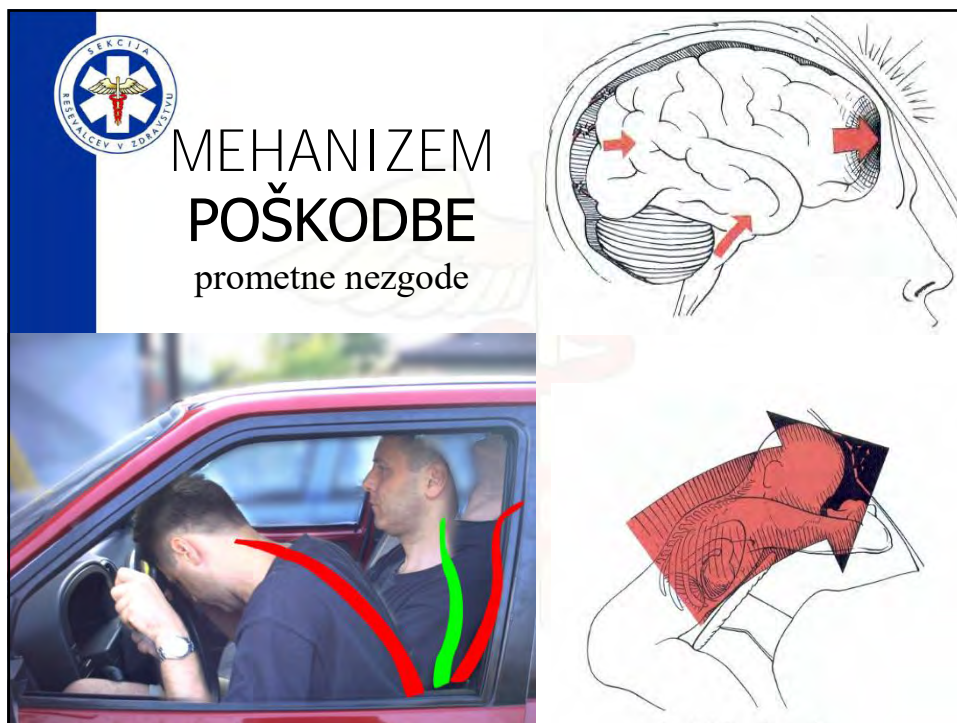
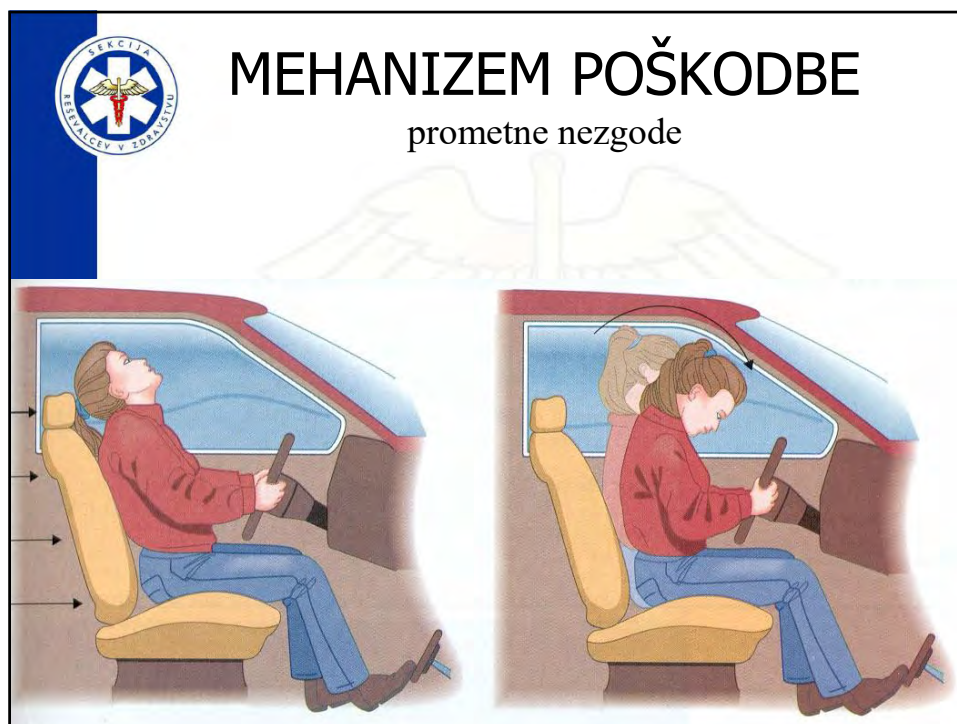- ✓ Padci z višine
(odrasli: $< 3 \times$ višine poškodovanca, otroci $< 2 \times$ višine poškodovanca);
- ✓ Prometne nezgode (sproščena visoka kinetična energija);
- ✓ Poškodbe z eksplozivnimi telesi in blast poškodbe,
- ✓ Tope in/ali penetracijske poškodbe v bližini hrbtenice;
- ✓ Poškodbe, zaradi delovanja velikih sil na telo
(akceleracije, deceleracije, rotacija, bočni upogib).

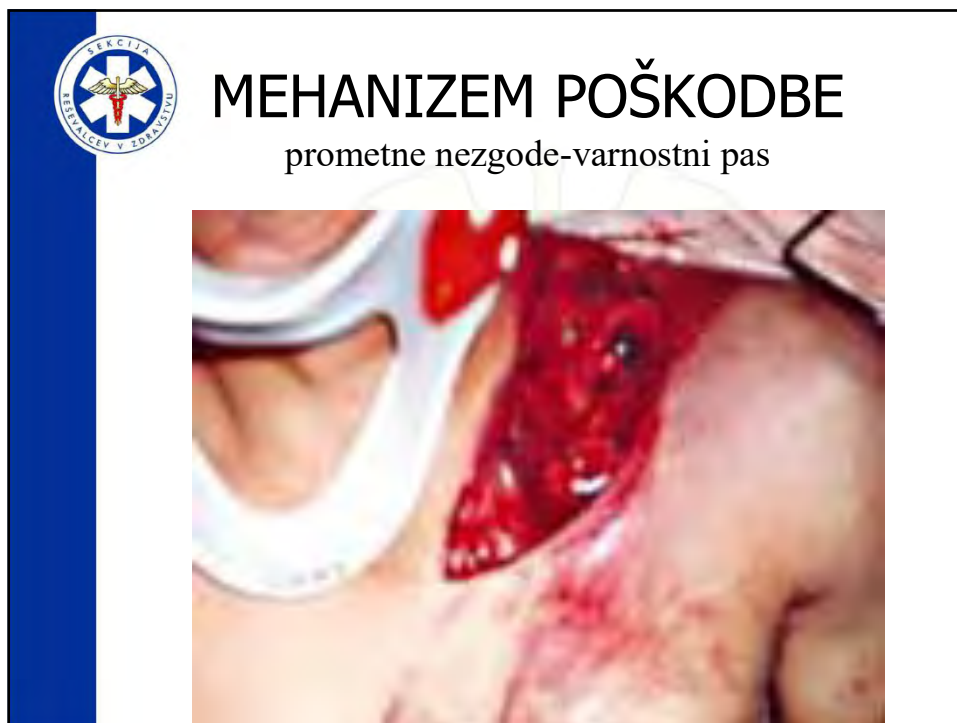
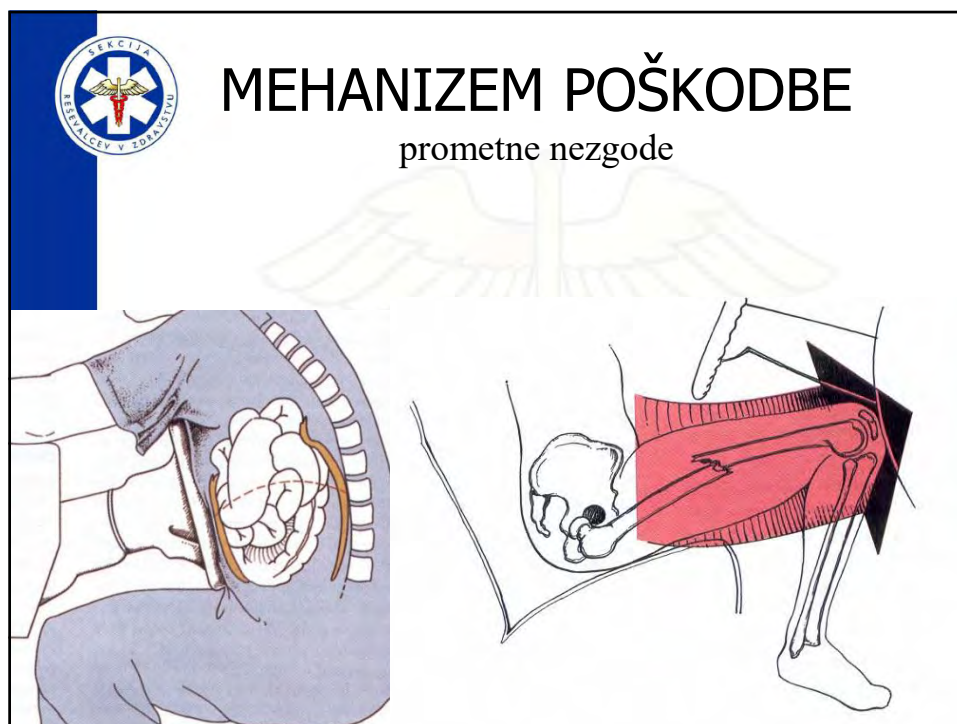
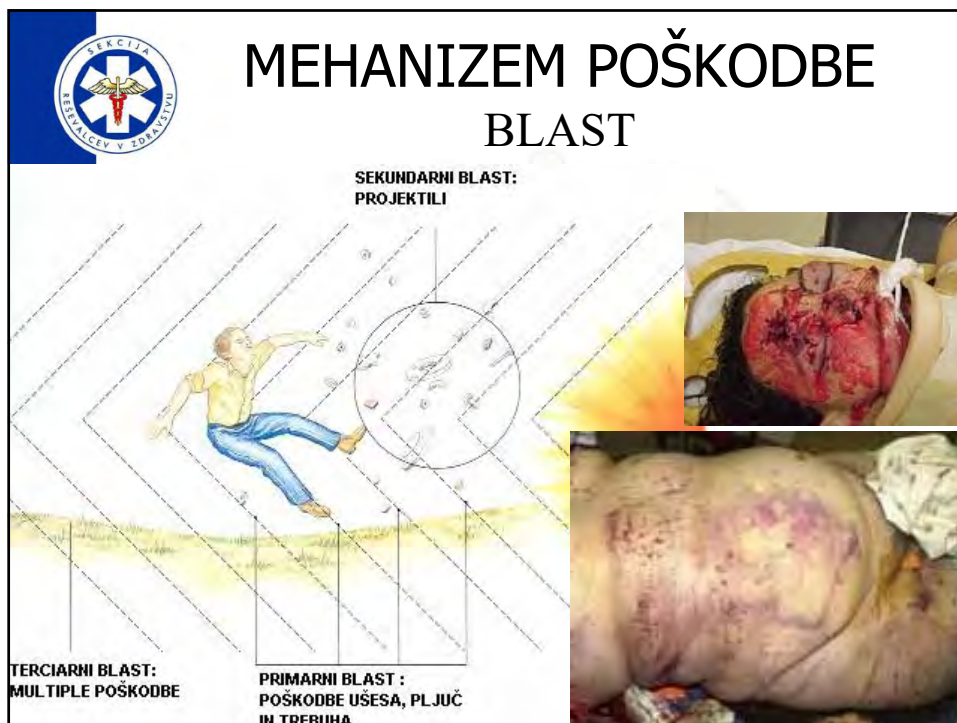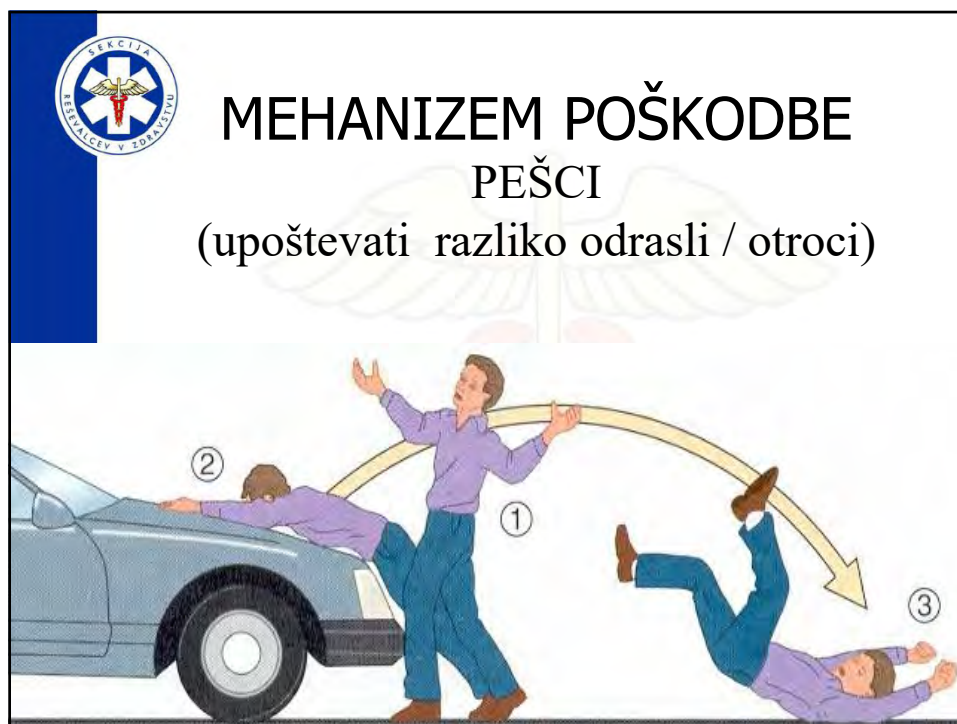MEHANIZEM POŠKODBE prometne nezgode













MEHANIZEM POŠKODBE

strelne poškodbe



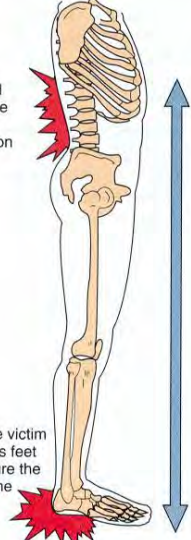







MEHANIZEM POŠKODBE

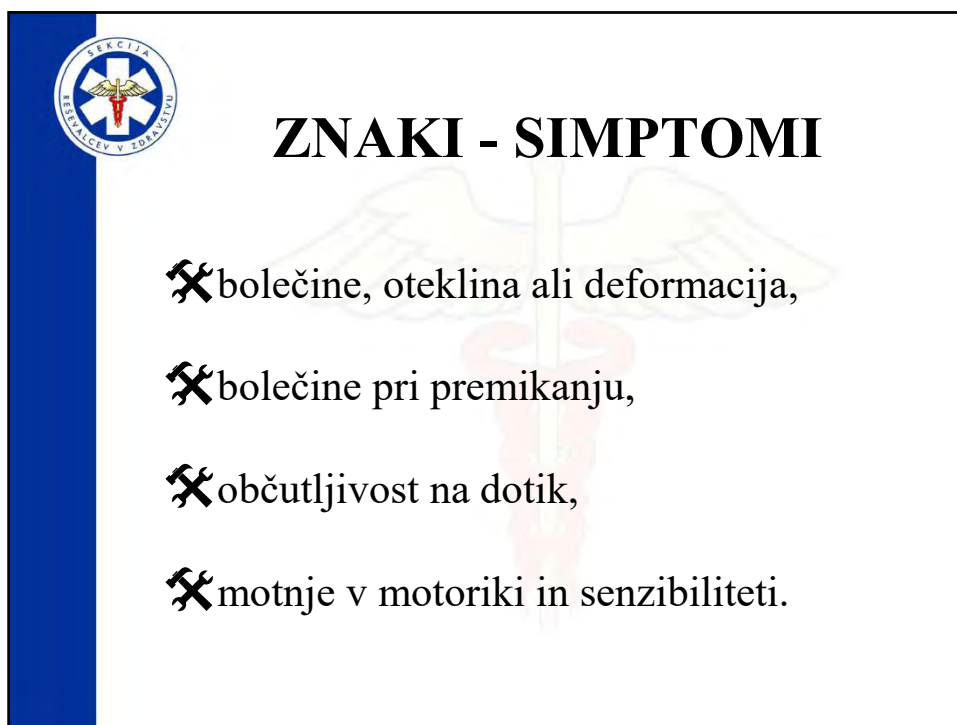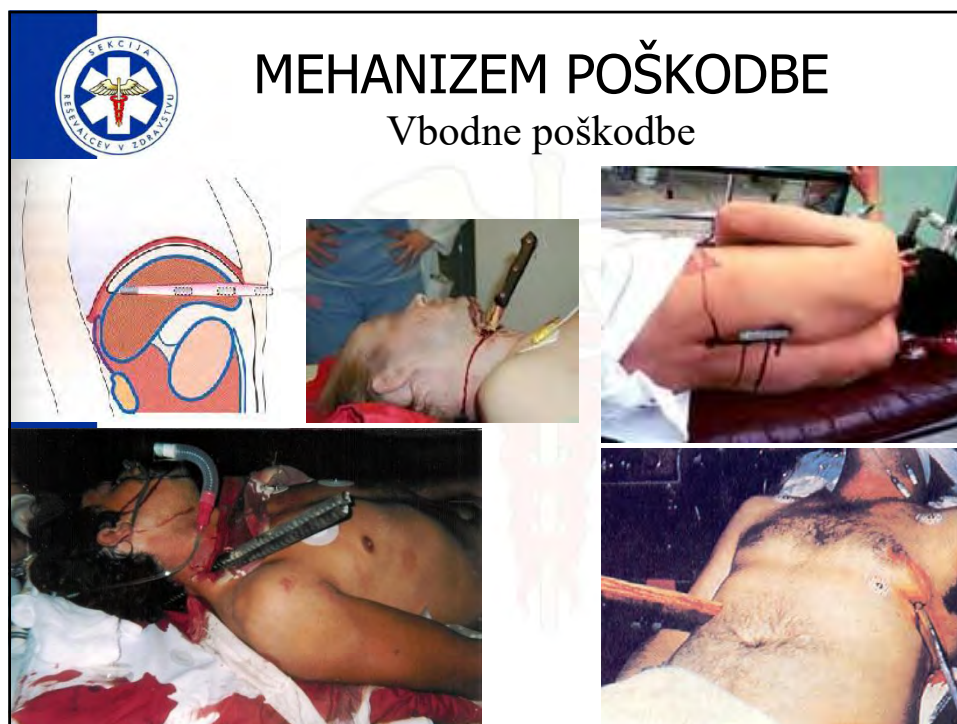padci / športne poškodbe



Force transmitted to vertebrae causing compression fracture

Falls where victim lands on his feet often fracture the lumbar spine







Splošne indikacije za imobilizacijo hrbtenice

- ✓ Bolečina, oteklina, zavrta gibljivost ali deformacija, povzročena zaradi zloma, zvina ali nestabilnosti ligamentov, hrbtenice, stegenice, medenice, kolka;
- ✓ Pasasta bolečina-prsni koš, trebuh;
- ✓ NEV izpadi;
- ✓ Poškodbe glave, motnje zavesti, neznan mehanizem.



OPUSTITEV OSKRBE

- + zavestne in orientirane osebe
- subjektivne težave
- znaki poškodbe
- mehanizem poškodbe

**Dokončna izključitev poškodbe :
moderna RTG diag. in klinični pregled.**



VRATNA OPORNI CA

Darko ČANDER
ZDRAVSTVENI DOM DR. ADOLFA DROLCA
Center za za nujno medicinsko pomoč in
reševalne prevoze



UVOD - TEMATIKA

Pomen imobilizacije vratne hrbtenice
Sredstva za imobilizacijo
Posebnosti pri postopku
Transport in predaja v ustanovi
Dokumentiranje
Komentarji



NAMEN

OPIŠ POSTOPKOV

OPOZORI LA NA
NAPAKE

PRIPOROČILA O
PRIMERNIH
SREDSTVIH

CILJI

STANDARD

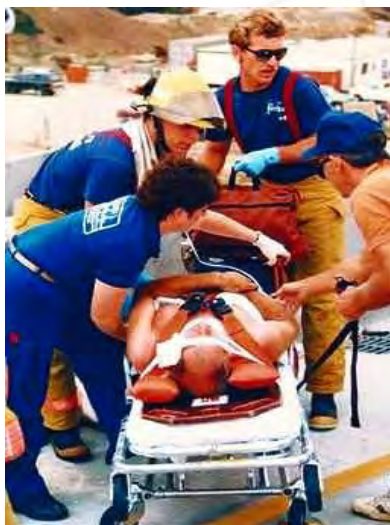POENOTENJE
PRIPOMOČKOV V
SLUŽBAH NMP

EDUKACIJA

KAKOVOST DELA



POŠKODBE VRATNE HRBTENICE



V ZDA 3-5% pri
multi / poli travmi
(1/2 nestabilnih!)

V RS okoli 100 / leto

Problem:

Nespoznane

Nepravilna obravnava



PRIPOMOČKI

ustrezni - neustrezni



mehka penasta opornica



VRSTE VRATNIH OPORNIC



opornica iz kartona za **1x uporabo**



- A – dolga vratna opornica (TALL)
- B – normalna vratna opornica (REGULAR)
- C – kratka vratna opornica (SHORT)
- D – "brez vratu" (NO NECK)
- E – otroška vratna opornica (PAEDIATRIC)
- F – mala otroška opornica "kratkivrat" (BABY NO NECK)



dvodelna vratna opornica



Univerzalna vratna opornica nastavljiva po višini s sprednje strani



Univerzalna vratna opornica nastavljiva po višini s sprednje in zadnje strani

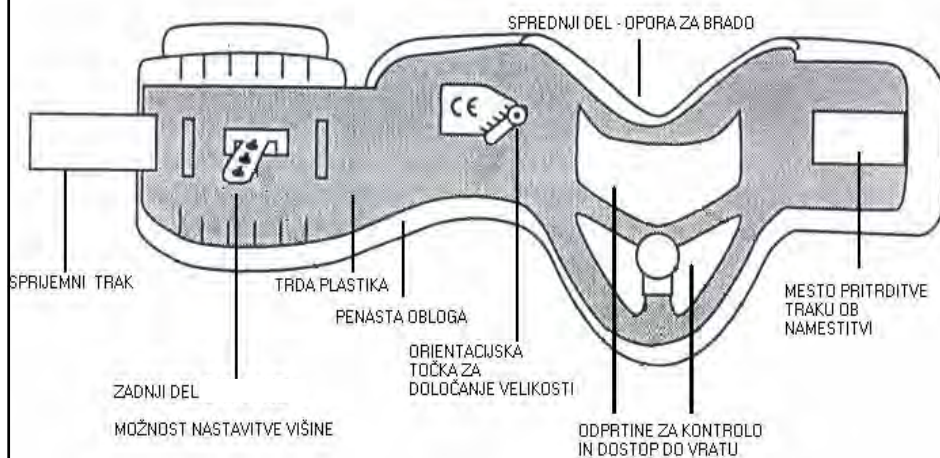


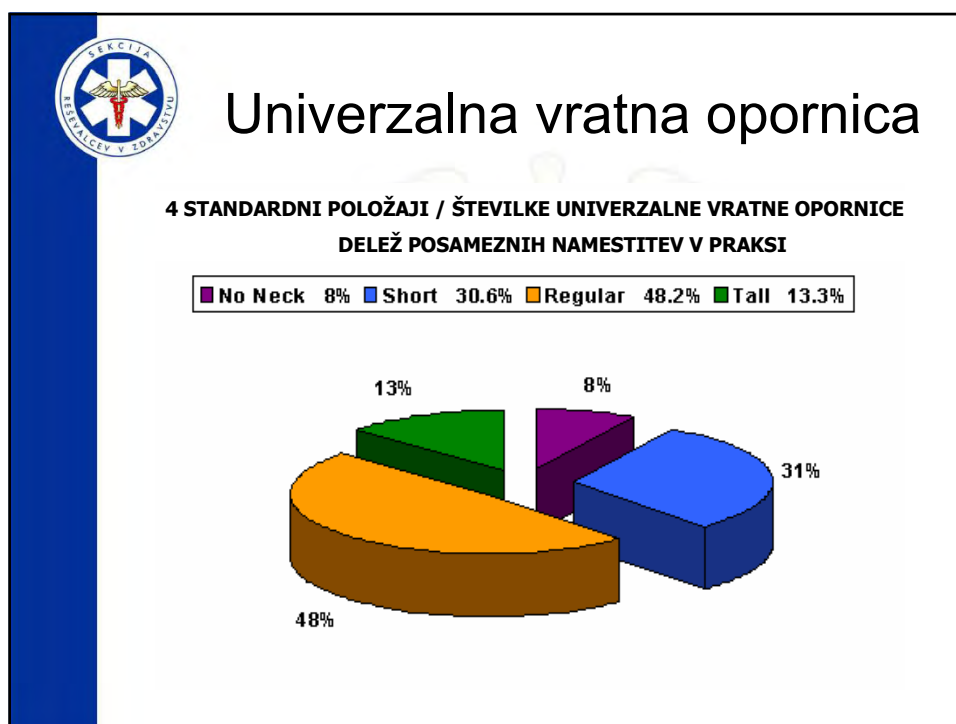
OSNOVNE ZAHTEVE-**PRIPOROČILA**

- ① Optimalna imobilizacija
- ① Hitra in enostavna namestitev v različnih položajih
- ① Vizualna kontrola sapnika in vratu
- ① Možnost čiščenja in vzdrževanja proste dihalne poti
- ① Možnost RTG in MR diagnostike
- ① Vsaj 1 komplet + univerzalne vratne opornice



TRDA VRATNA OPORNI CA





-
- INDIKACIJE ZA NAMESTITEV**
“mehanizem poškodbe”
- 1 Trčenja vozil z veliko hitrostjo
 - 1 Padci z višine (>3x višina žrtve)
 - 1 Topi udarci, penetrantne rane ob hrbtenici
 - 1 Športne poškodbe
 - 1 Situacije, kjer prihaja do nenadnih sil akceleracije, deceleracije in boč. upogiba
 - 1 Nezavestne osebe - neznan mehanizem



INDIKACIJE ZA NAMESTITEV "klinični znaki"

- Poškodba glave
- Nevrološki izpadi
- Bolečina, oteklina in deformacije v predelu hrbtenice



OPUSTITEV OSKRBE

- + zavestne in orientirane osebe
- + subjektivne **težave**
- + znaki **poškodbe**
- + mehanizem **poškodbe**

**Dokončna izključitev poškodbe :
moderna RTG diag. in klinični pregled**



POSTOPKI IMOBILIZACIJE

Splošna priporočila:

- Izvajata 2 usposobljena reševalca
- Hiter dostop do pripomočkov
- Upoštevati dihalno pot
- Ustrezna priprava izvajalcev in **poškodovanca** – komunikacija!
- Delitev dela med izvajalcema (uskladitev)



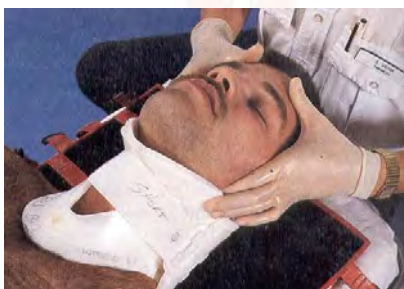POSTOPKI IMOBILIZACIJE

OCENA STANJA IN PRIMARNI PREGLED:

Protokol ATLS - BTLS

Ocena situacije (varnost)

A – dihalna pot + varovanje vrat. hrbtenice





ROČNO VAROVANJE glave in zaščita vratne hrbtenice

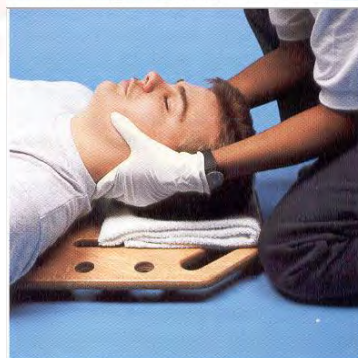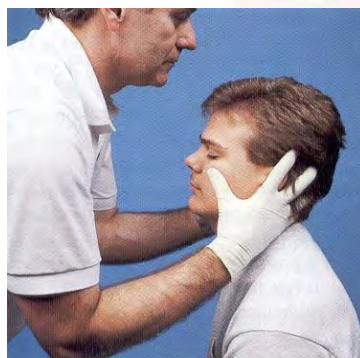
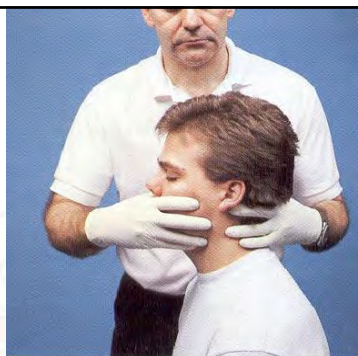
NEVTRALNI POLOŽAJ GLAVE – pozicija, ko
človek stoji vzravnano in gleda naravnost

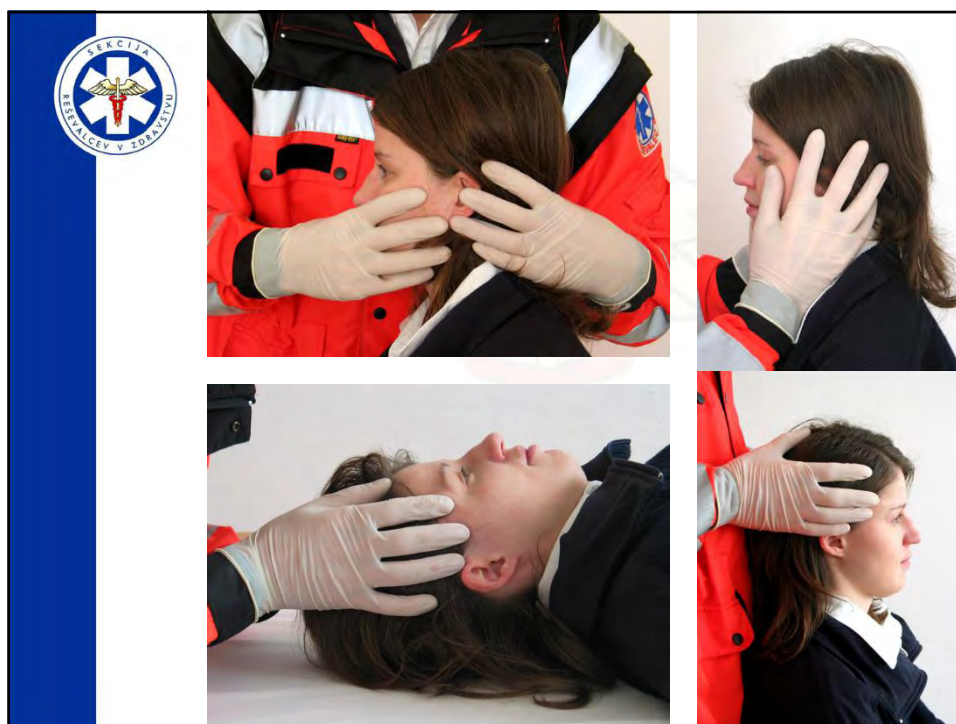ROČNO VAROVANJE **DO KONČNE**
OSKRBE CELOTNE HRBTENICE

IZVAJAMO BREZ VLEČENJA oz. NATEGA



ROČNO VAROVANJE





ROČNO VAROVANJE ČELADA

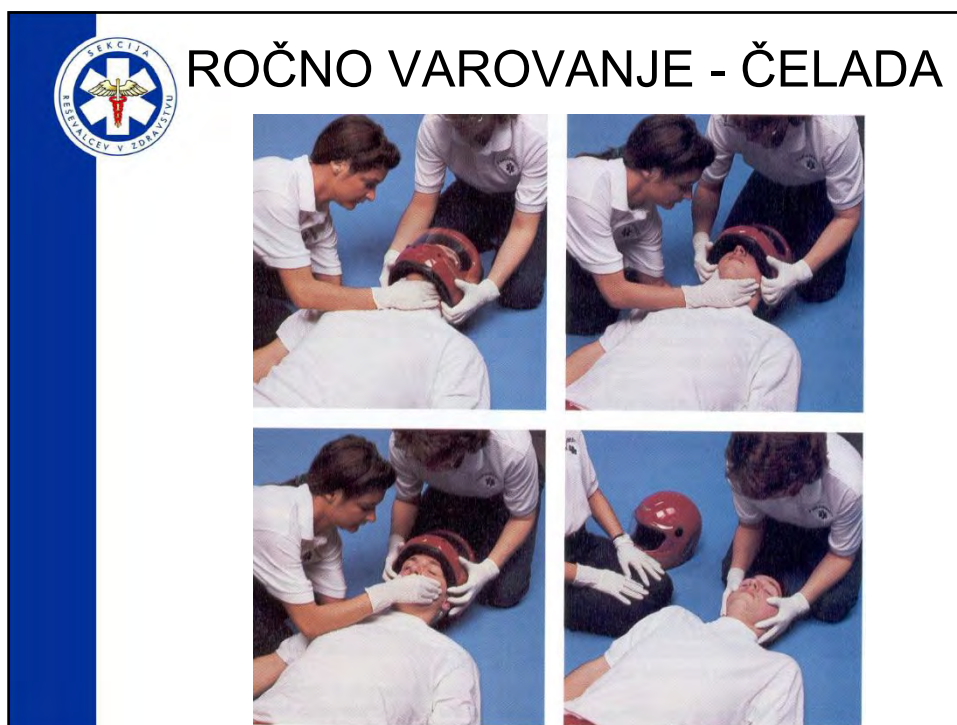Partial face coverage—motorcycle, auto racer

Full face coverage—motorcycle, auto racer

Full face coverage—motocross

Light head protection—bicycle, kayak

Football





KONTRAINDIKACIJE

Veliki odkloni položaja glave :

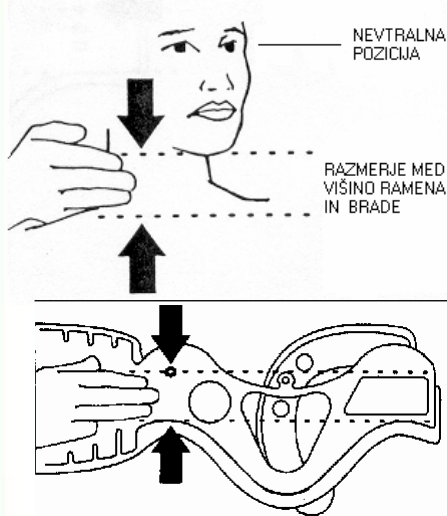
- ☐ Odpornapremikanje;
- ☐ Spazem vratnih mišic;
- ☐ Povečanje bolečine ob premiku;
- ☐ Nevrološki izpadi;
- ☐ Ogrožanje ventilacije;

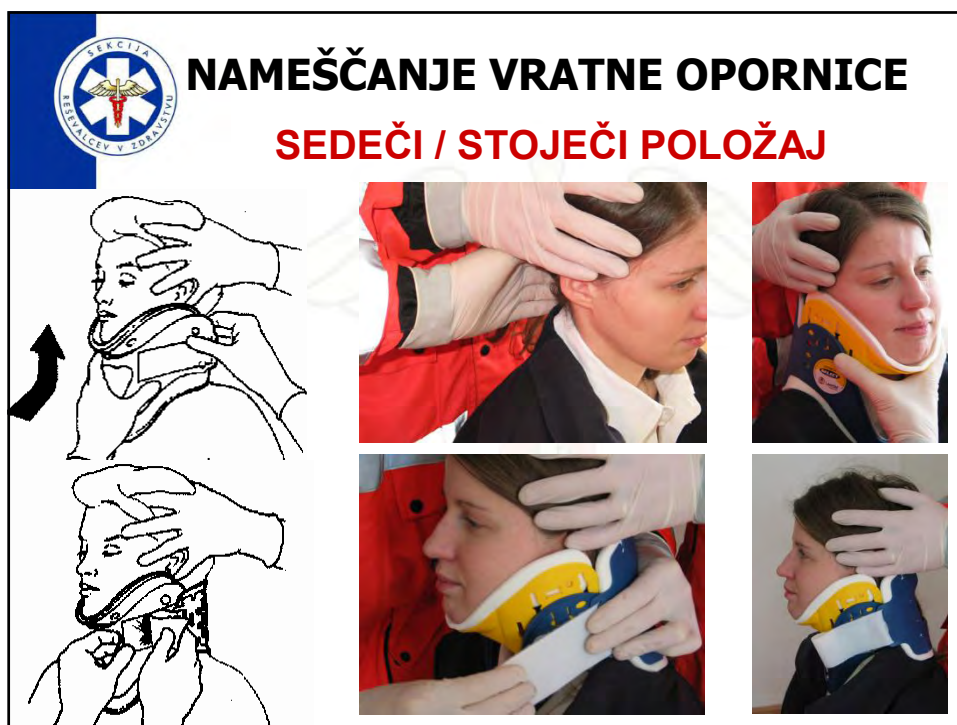Imobiliziramo v najdeni poziciji!

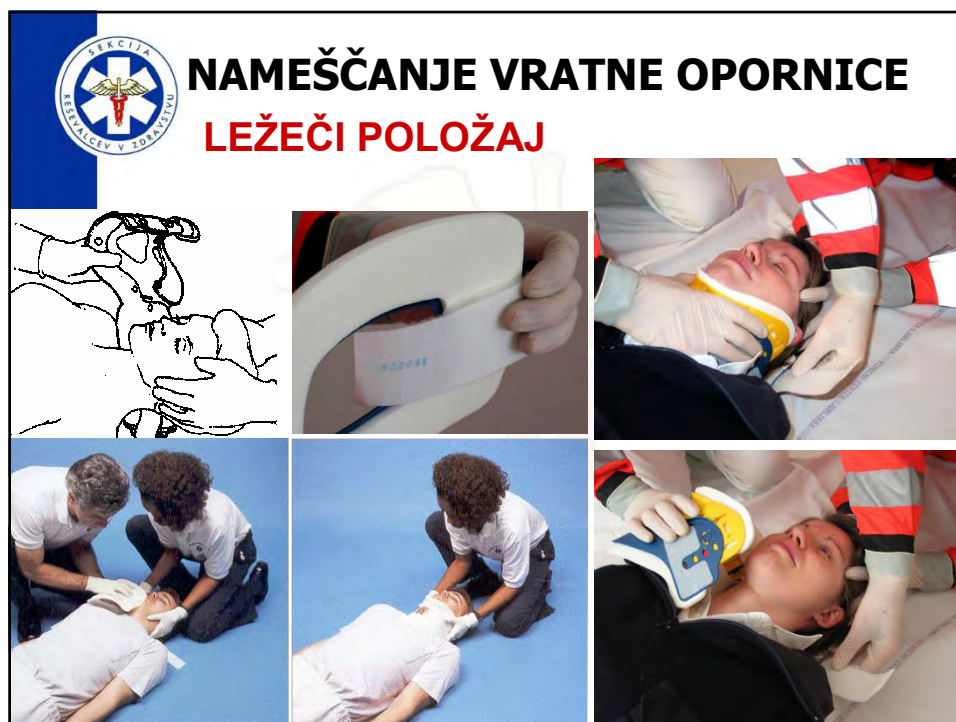

NAMEŠČANJE VRATNE OPORNICE

UGOTAVLJANJE USTREZNE VELIKOSTI







PREVERJANJE NAMESTITVE

NAPAKE:
 Neustrezna velikost vratne opornice
 Nepravilno zapanjanje traku

PREVERI:
 Odpiranje ust
 Dihanje
Položaj glave (podlaganje)

 **TEŽAVE OB NAMEŠČANJU VRATNE OPORNIČE**

 **DOLGI LASJE**

 **UHANI, VERIŽICE**



 **SLABOSTI VRATNE OPORNIČE**

Dvig IKP - hitra KRG oskrba poškodbe
 Kožne spremembe
 Otežkočeno dihanje in požiranje

 Problem pri starostnikih, ki imajo degenerativne spremembe na vratu.

 Glavo podložimo in fiksiramo.



KONČNA OSKRBA

Sama vratna opornica ščiti pred silami kompresije!

Rotacijski gibi – zmanjšanje za 50%

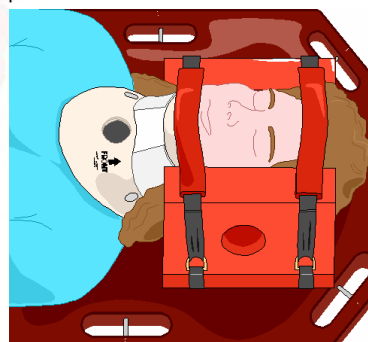
Fleksijski in ekstenzijski gibi pa za 30%

Končna oskrba

(opora+blazina/deska)

Zmanjšana možnost

premikov za 95%!



TRANSPORT

- ✓ **Zaščita** (pasovi)
- ▣ KO dihanja in rutinski monitoring
- ✓ **Odprava težav** (tiščanje, bolečina)
- ▣ Obziren in prilagojen situaciji





PREDAJA V USTANOVI



- 🎧 Pripomočki se odstranijo po izključitvi suma na poškodbo
- 🎧 Postopek – obratni vrstni red
- 🎧 Ročno varovanje !



DOKUMENTIRANJE

- ✓ Protokol nujne intervencije!
- ✓ Vzporedna dokumentacije NMP ?!
- ✓ Sprejemni karton poškodovanca ?!

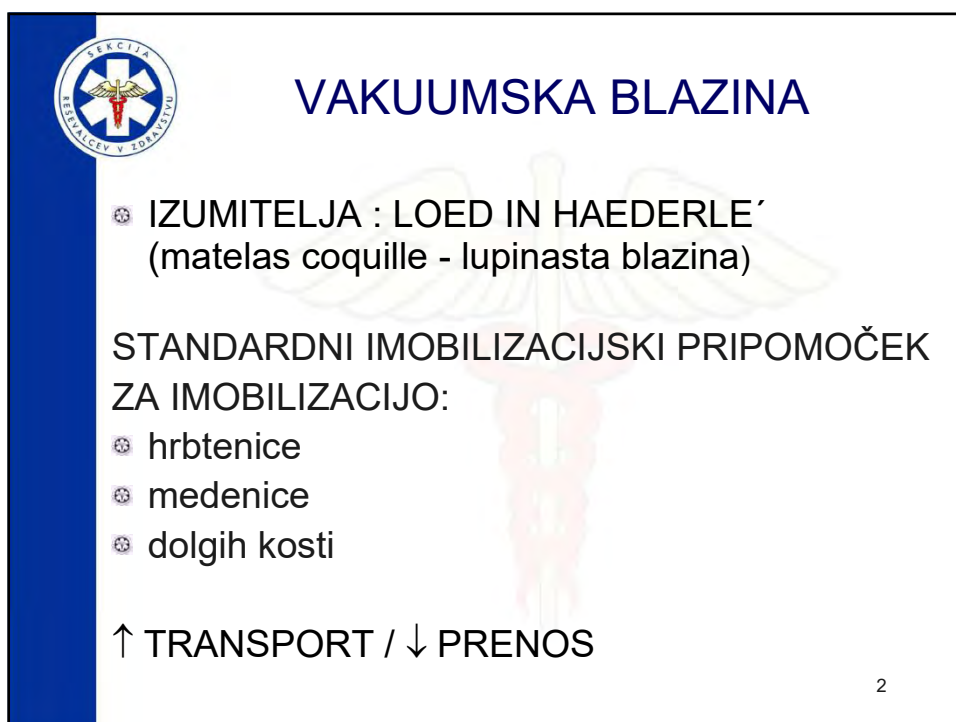

**KAR NI ZAPISANO (in potrjeno),
NI OPRAVLJENO!**



ZAKLJUČEK

MORDA SI MISLIMO,
DA IMOBILIZACIJO
NAPRAM OSTALIM POSTOPKOM
V NMP ZELO DOBRO OBVLADAMO.
Zavedajmo se, da napako, ki lahko ima za
človeka usodne posledice, kasneje **NE** moremo
več popravljati !







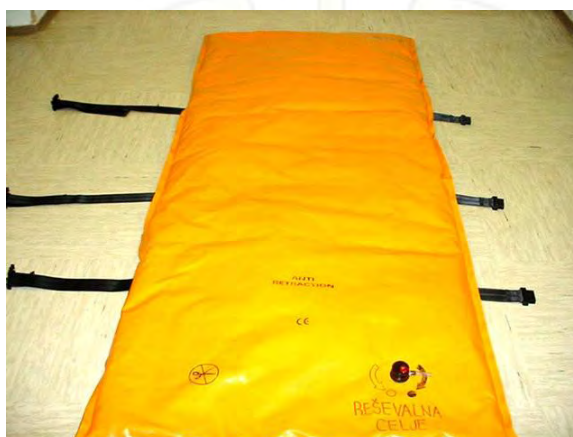
SESTAVNI DELI VAKUUMSKE BLAZINE

- ⊗ UMETNI MATERIAL.
- ⊗ KROGLICE (polystyrene).
- ⊗ VENTIL ZA IZČRPVANJE.
- ⊗ ROČAJI ZA PRENOS.
- ⊗ PASOVI ZA PRITRJANJE.
- ⊗ ZAŠČITNA PODLOGA.

3



SESTAVNI DELI VAKUUMSKE BLAZINE I.



4



SESTAVNI DELI VAKUUMSKE BLAZINE II.



5



SPECIFIČNE INDIKACIJE ZA UPORABO VAKUUMSKE BLAZINE

- ⊗ POLITRAUMA.
- ⊗ NEZAVESTNI POŠKODOVANCI.
- ⊗ OBSEŽNE POŠKODBE OBRAZA ALI GLAVE.
- ⊗ SUM NA POŠKODBO HRBTENICE, HRBTENJAČE, MEDENICE, SP. OKONČIN IN TRANSPORT > 20 MIN.
- ⊗ DOKONČNA IMOBILIZACIJA OB UPORABI DRUGIH RIGIDNIH PRIPOMOČKOV.

6



PRIPOMOČKI ZA IMOBILIZACIJO Z VAKUUMSKO BLAZINO

- ⊗ VAKUUMSKA BLAZINA.
- ⊗ KOMPLET TRDIH VRATNIH OPORNIC.
- ⊗ ČRPALKA ZA IZSESAVANJE ZRAKA.
- ⊗ DVE ČISTI RJUHI.
- ⊗ ODEJA IN ZAŠČITNA FOLIJA (P.P.).

7



PRIPOMOČKI ZA IMOBILIZACIJO Z VAKUUMSKO BLAZINO



8



PRIPRAVA VAKUUMSKE BLAZINE ZA UPORABO I.

- ⊗ VAKUUMSKO BLAZINO VZAMEMO IZ PREDALA ALI VREČE.
- ⊗ POLAGANJE NA RAVNA TLA ALI NA GLAVNA NOSILA, BOČNO OB POŠKODOVANCA (ROČAJI, PASOVI – SPODAJ, VENTIL - NOGE).
- ⊗ IZVLEČEMO PASOVE, SPONKE NA KONEC PASOV.

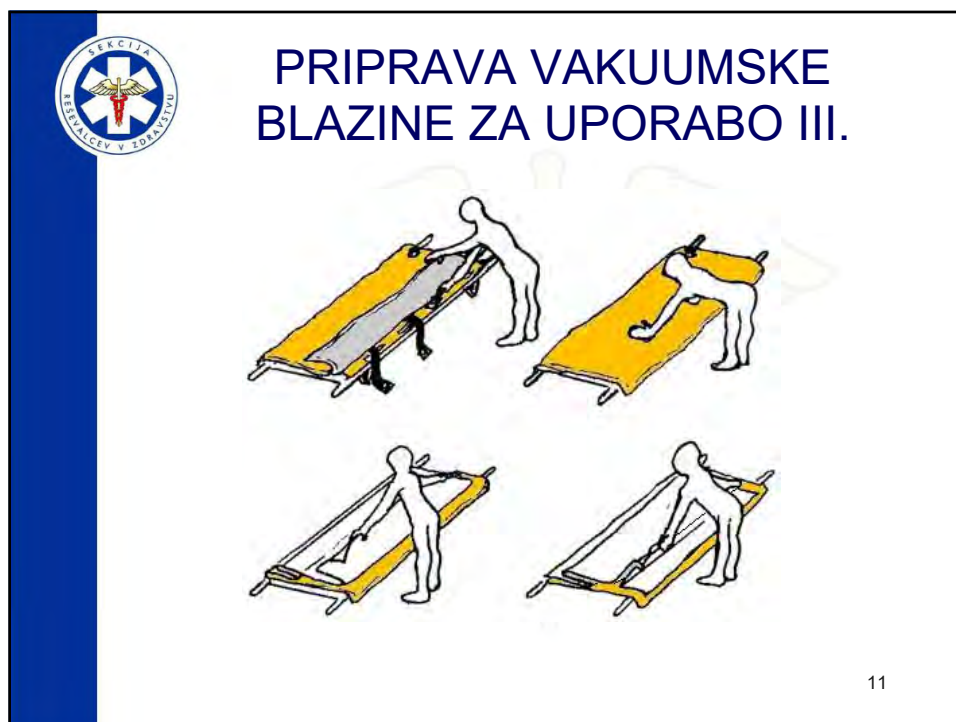9



PRIPRAVA VAKUUMSKE BLAZINE ZA UPORABO II.

- ⊗ ODPREMO VENTIL, RAZPOREDIMO KROGLICE.
- ⊗ POLOŽIMO RJUHO (DVE PLASTI), P.P. ZAŠČITNA FOLIJA.
- ⊗ PREVERIMO PRAVILNO DELOVANJE ČRPALKE.

10



FUNKCIJA ZAŠČITE Z RJUHO

- ŠČITI ZGORNJI DEL BLAZINE PRED POŠKODBO (DELCI STEKLA...).
- PREPREČUJE DIREKTEN KONTAKT KOŽE Z PLASTIČNIM OGRODJEM.
- OMOGOČA LAŽJE PREMEŠČANJE POŠKODOVANCA IZ BLAZINE V BOLNIŠNICI.

12



TEHNIKA DVIGOVANJA POŠKODOVANCA

- NAJMANJ 4 REŠEVALCI (4-6).

ROČNE TEHNIKE DVIGOVANJA:

- ROČNA ZAJEMALNA TEHNIKA.
- TEHNIKA BOČNE PRESTAVITVE.
- TEHNIKA VERTIKALNEGA DVIGANJA.
- TEHNIKA S POMOČJO TRDIH IMOBILIZACIJSKIH PRIPOMOČKOV.

13



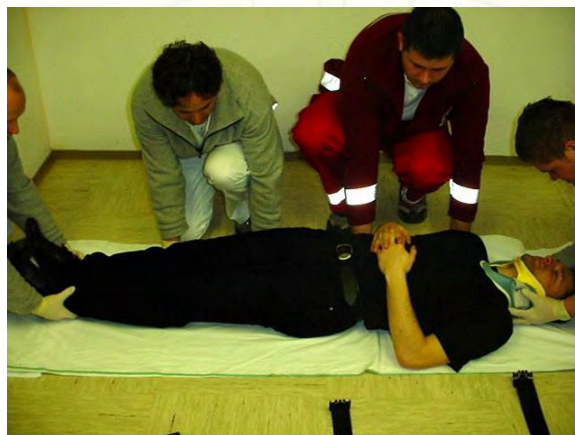IZVEDBA POSTOPKA

1. NEVTRALNI POLOŽAJ GLAVE.
2. NAMEŠČANJE VRATNE OPORNICE.
3. DVIGOVANJE IN POLAGANJE POŠKODOVANCA NA VAKUUMSKO BLAZINO (ROČNA ZAJEMALNA TEHNIKA).
4. POKRIVANJE Z ZAŠČITNO FOLIJO (RJUHO) – VREMENSKE IN TEMPERATURNE RAZMERE .

14



Dvigovanje in polaganje poškodovanca na vakuumske blazine I.



15



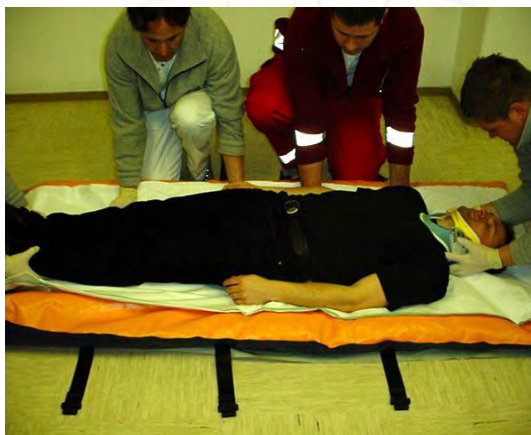Dvigovanje in polaganje poškodovanca na vakuumske blazine II.



16



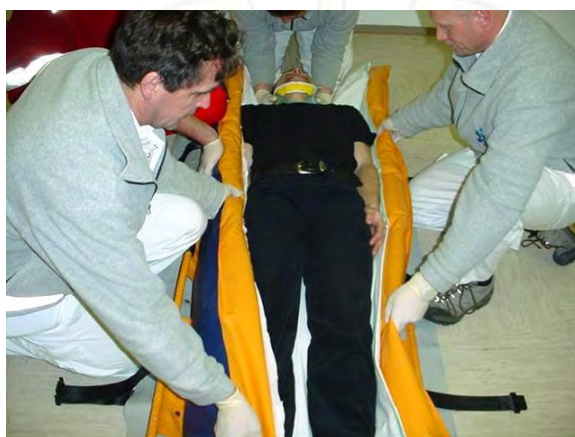Dvigovanje in polaganje poškodovanca na vakuumsko blazino III.



17



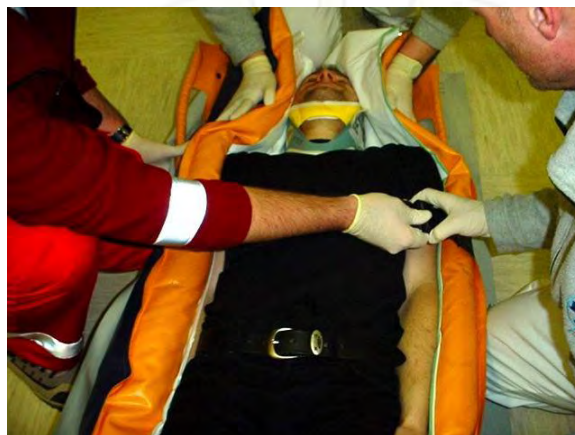5. Dvigovanje robov blazine



18



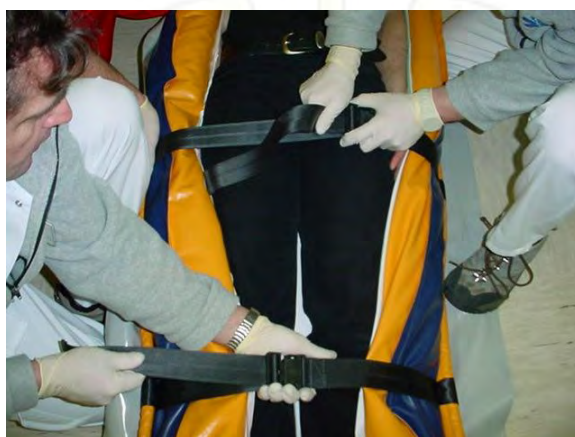6. Podajanje in zapenjanje pasov



19



7. Pritrjevanje vakuumske blazine ob poškodovanca



20



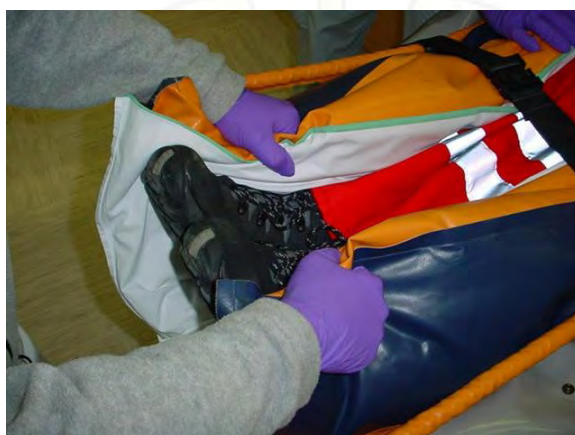8. Priklučitev črpalke na vakuumsko blazino



21



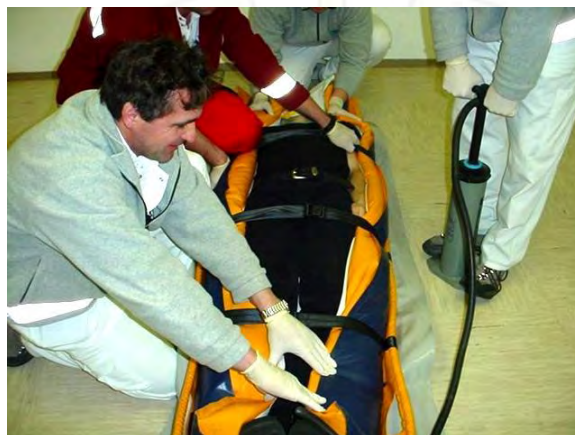9. Pritisk blazine ob poškodovanca



22



10. Izčrpavanje zraka in zapiranje ventila



23



11. Dokončna imobilizacija



24



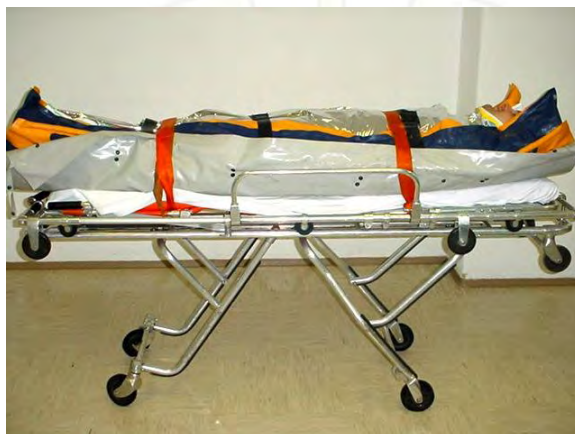12. Dvigovanje imobiliziranega poškodovanca



25



13. Nameščanje na nosila in varovanje z varnostnimi pasovi



26



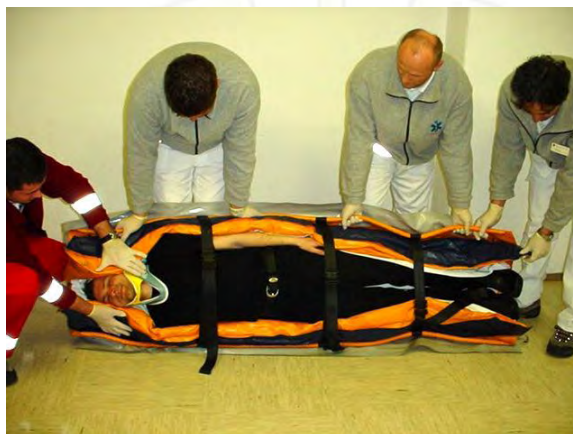
ZAPLETI MED IMOBILIZACIJO IN TRANSPORTOM

- ⊗ POSLABŠANJE ZDRAVSTVENEGA STANJA POŠKODOVANCA.
- ⊗ SLABOST, BRUHANJE.
- ⊗ POTREBA PO IZVAJANJU DODATNIH MEDICINSKIH POSEGOV.
- ⊗ OBČUTEK UTESNjenosti.

27



Bočno obračanje imobiliziranega poškodovanca



28



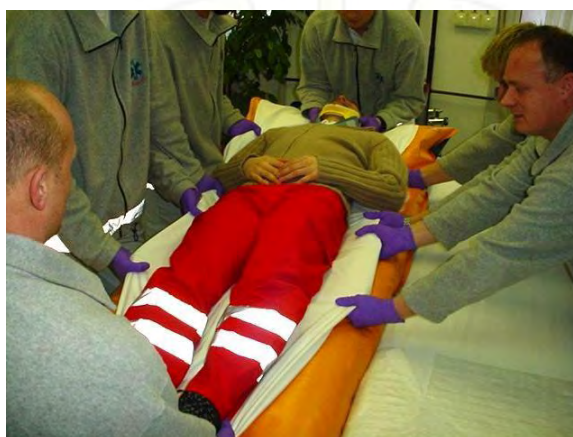POSTOPEK ODSTRANJEVANJA VAKUUMSKE BLAZINE

- ⊗ DRŽA GLAVE V NEVTRALNEM POLOŽAJU.
- ⊗ ODPREMO VENTIL, PASOVE IN V. BLAZINO PORAVNAMO.
- ⊗ PREMEŠČANJE POŠKODOVANCA S POMOČJO DVOPLASTNO ZLOŽENE RJUHE NA RAVNO IN TRDO PODLAGO (6 OSEB).
- ⊗ ČIŠČENJE, RAZKUŽEVANJE.
- ⊗ ZLAGANJE IN SKLADIŠČENJE.

29



Premeščanje poškodovanca iz vakuumske blazine



30



PREDNOSTI UPORABE VAKUUMSKE BLAZINE

- ENOSTAVNA UPORABA, ČIŠČENJE IN RAZKUŽEVANJE.
- VARNOST, UDOBJE IN DOBRA STRANSKA IMOBILIZACIJA TELESA.
- PRIMERNA ZA TRANSPORT POŠKODOVANCA.
- ŠČITI TELO PRED PODHLADITVIJO.
- OMOGOČA SODOBNO RTG IN MR DIAGNOSTIČNE METODE.

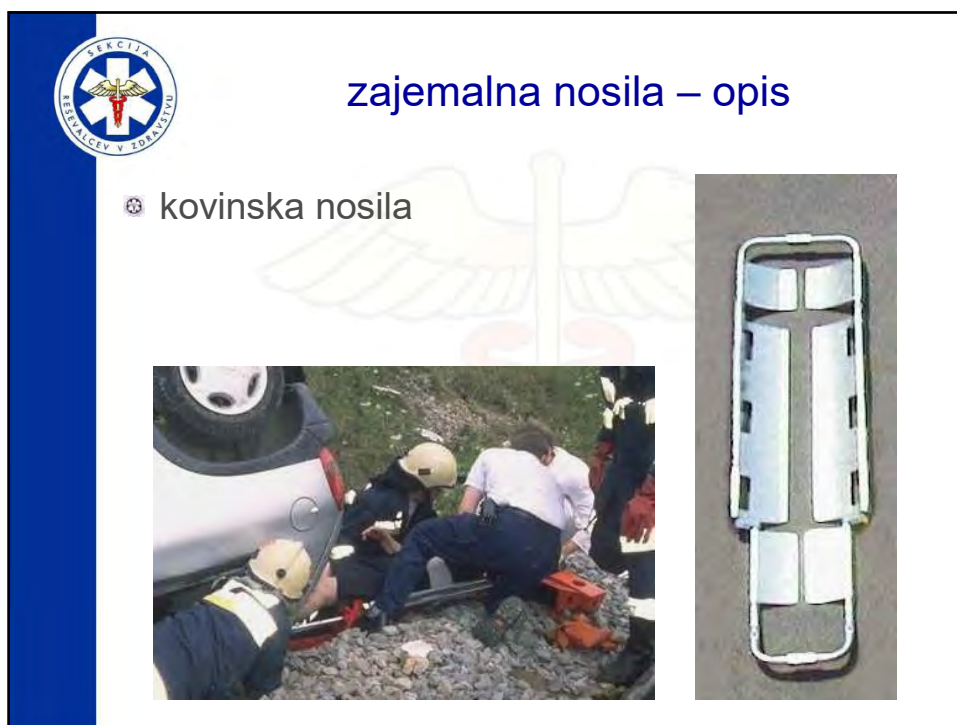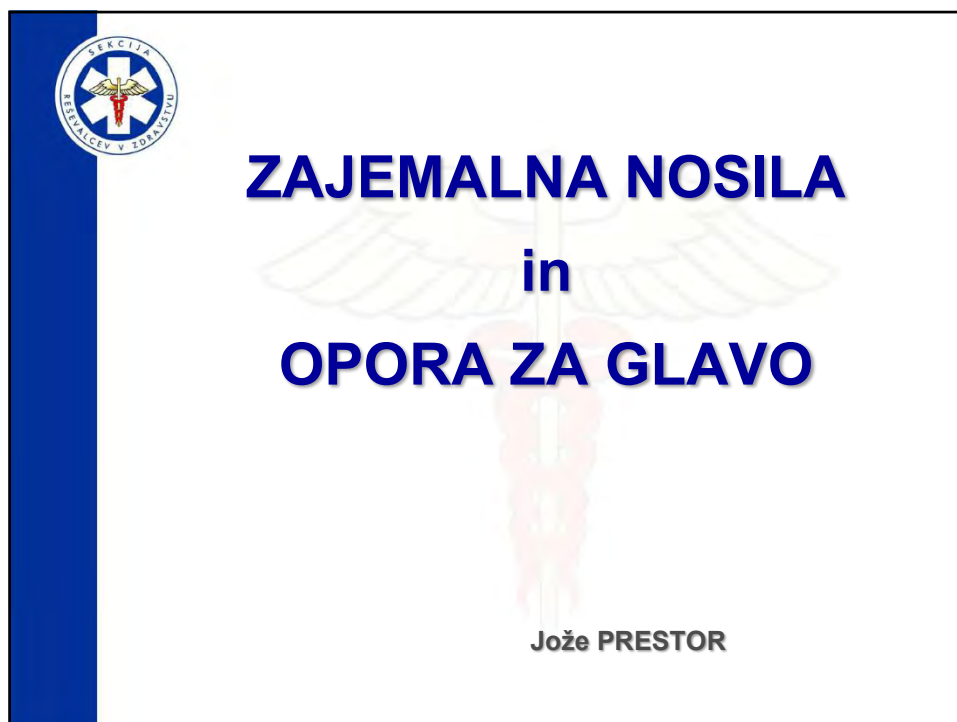
31



POMANJKLJIVOSTI UPORABE VAKUUMSKE BLAZINE

- IMOBILIZACIJO NA RAVNIH TERENIH.
- POŠKODBE PRIPOMOČKA Z OSTRIMI PREDMETI.
- SLABA IMOBILIZACIJA GLAVE.
- OTEŽEN NADZOR IN OPAZOVANJE POŠKODOVANCA.
- VELIKO ŠTEVILO POMOČNIKOV.

32






zajemalna nosila – opis

• nosila iz umetnih mas

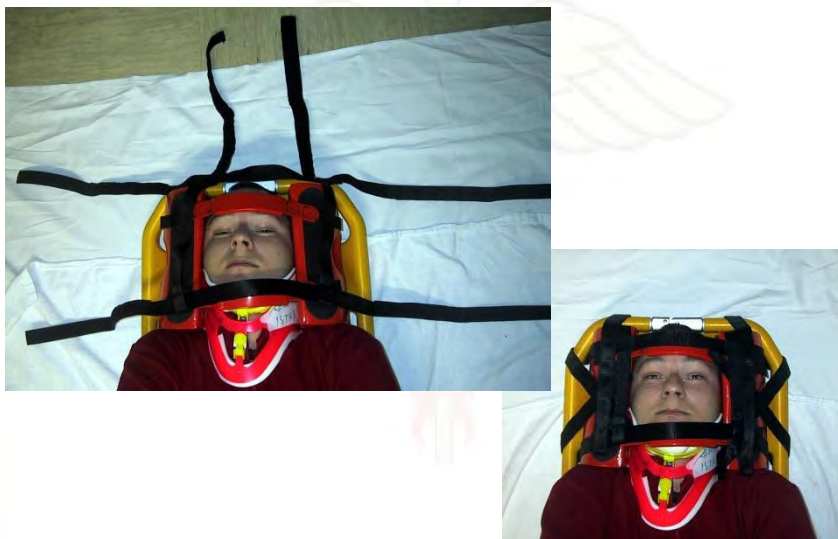

univerzalna opora za glavo – opis





opora za glavo – opis



priprava za uporabo

☛ zajemalna nosila





splošne indikacije za uporabo

mehanizem poškodbe

- ⊗ trk motornih vozil z veliko hitrostjo
- ⊗ padci z višine
- ⊗ nasilna dejanja, vbodne in tope poškodbe
- ⊗ nenadni, močni odkloni hrbtenice

klinični znaki

- ⊗ poškodba glave, nezavest
- ⊗ nevrološki izpadi
- ⊗ omejena gibljivost
- ⊗ bolečina, oteklina, deformacija



specifične indikacije za uporabo

poškodovanec s poškodbo

- ⊗ glave
- ⊗ hrbtenice
- ⊗ medenice
- ⊗ spodnjih okončin
- ⊗ politravma

prenos bolnika

- ⊗ s težko dostopnega mesta
- ⊗ v nezavesti ali z motnjami zavesti



nameščanje poškodovanca na nosila

ročno varovanje vratne hrbtenice



nameščanje poškodovanca na nosila

ročno varovanje vratne hrbtenice

- nameščanje ovratnice

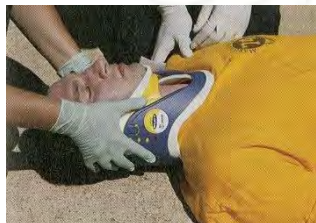



nameščanje poškodovanca na nosila

poškodovanec v ležečem položaju

- ⊗ obračanje v osi (log roll)



nameščanje poškodovanca na nosila

poškodovanec v ležečem položaju

- ⊗ obračanje v osi (log roll)

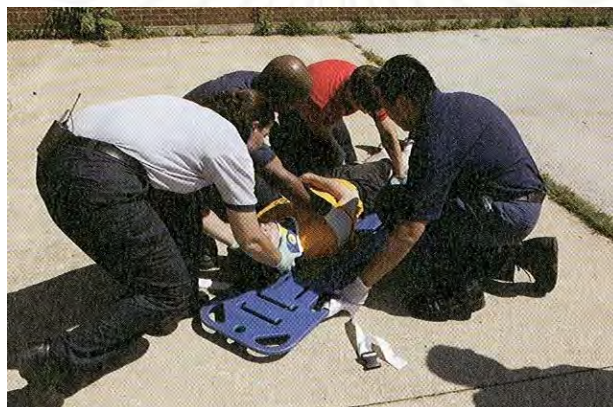



nameščanje poškodovanca na nosila

poškodovanec v ležečem položaju

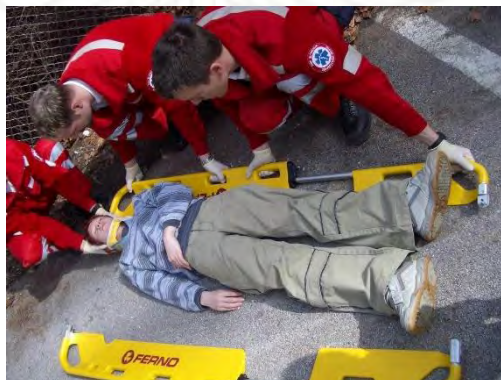- obračanje v osi (log roll)



nameščanje poškodovanca na nosila

poškodovanec v ležečem položaju

- bočna tehnika

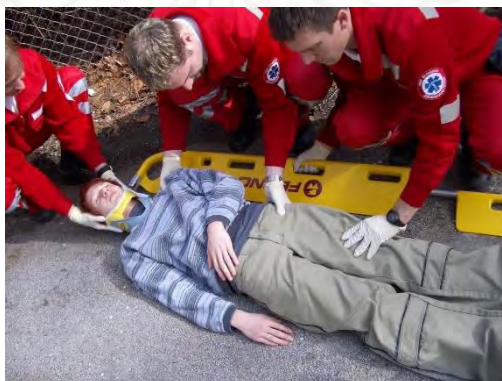



nameščanje poškodovanca na nosila

poškodovanec v ležečem položaju

- ☉ bočna tehnika



nameščanje poškodovanca na nosila

poškodovanec v ležečem položaju

- ☉ bočna tehnika





nameščanje poškodovanca na nosila

poškodovanec v ležečem položaju

- bočna tehnika



nameščanje poškodovanca na nosila

poškodovanec v ležečem položaju

- V tehnika





nameščanje poškodovanca na nosila

poškodovanec v ležečem položaju

- ⊗ V tehnika



nameščanje poškodovanca na nosila

poškodovanec v ležečem položaju

- ⊗ V tehnika





nameščanje poškodovanca na nosila

poškodovanec v ležečem položaju

- V tehnika



nameščanje poškodovanca na nosila

poškodovanec v ležečem položaju

- V tehnika





nameščanje poškodovanca na nosila

poškodovanec v stoječem položaju



nameščanje poškodovanca na nosila

poškodovanec v stoječem položaju





nameščanje poškodovanca na nosila

poškodovanec v stoječem položaju



nameščanje poškodovanca na nosila


poškodovanec v stoječem položaju





nameščanje poškodovanca na nosila

poškodovanec v stoječem položaju



nameščanje poškodovanca na nosila

poškodovanec v stoječem položaju





nameščanje poškodovanca na nosila

poškodovanec v stoječem položaju



nameščanje poškodovanca na nosila

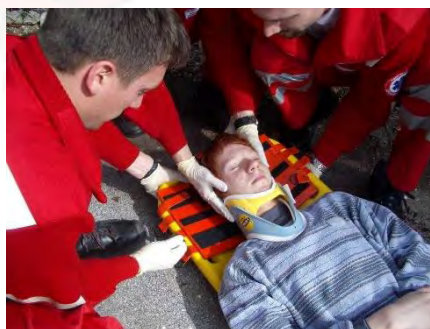pritrnitev poškodovanca na nosila





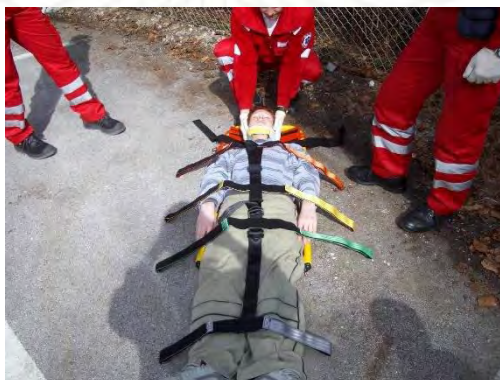nameščanje poškodovanca na nosila

pritrnitev poškodovanca na nosila



nameščanje poškodovanca na nosila

pritrnitev poškodovanca na nosila





nameščanje poškodovanca na nosila

pritrnitev poškodovanca na nosila



nameščanje poškodovanca na nosila

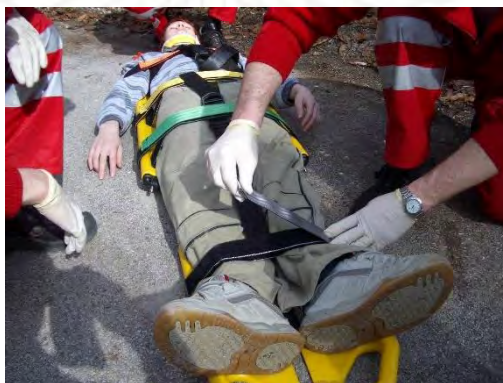pritrnitev poškodovanca na nosila





nameščanje poškodovanca na nosila

pritrnitev poškodovanca na nosila



nameščanje poškodovanca na nosila

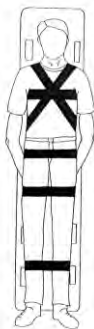pritrnitev poškodovanca na nosila





nameščanje poškodovanca na nosila

pritrnitev poškodovanca na nosila



nameščanje poškodovanca na nosila

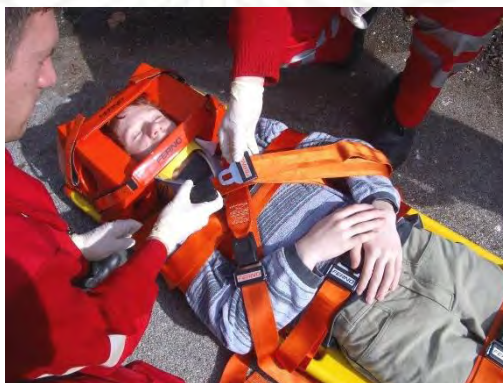pritrnitev poškodovanca na nosila





nameščanje poškodovanca na nosila

pritrnitev poškodovanca na nosila



nameščanje poškodovanca na nosila

pritrnitev poškodovanca na nosila





nameščanje poškodovanca na nosila

imobilizacija vratne hrbtenice z oporo za glavo



nameščanje poškodovanca na nosila

imobilizacija vratne hrbtenice z oporo za glavo





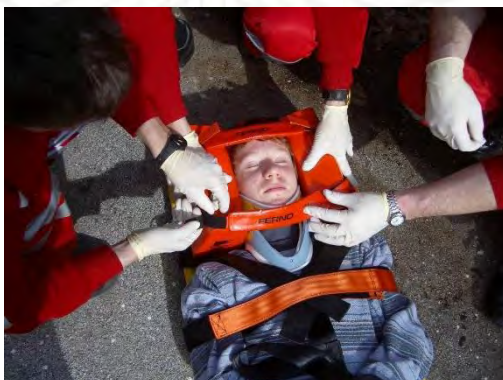
nameščanje poškodovanca na nosila

imobilizacija vratne hrbtenice z oporo za glavo



nameščanje poškodovanca na nosila

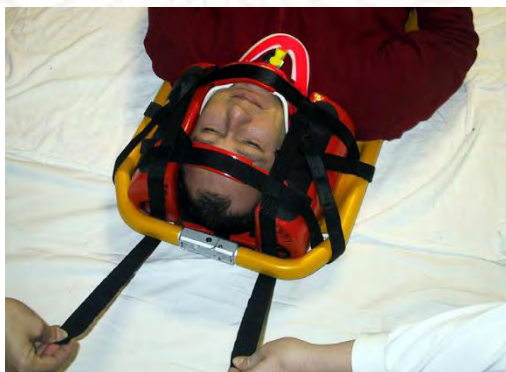imobilizacija vratne hrbtenice z oporo za glavo





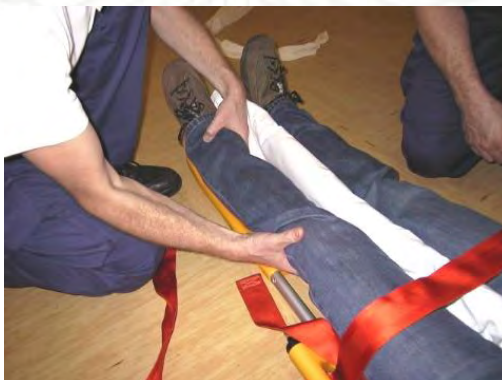nameščanje poškodovanca na nosila

imobilizacija vratne hrbtenice z oporo za glavo



posebnosti pri imobilizaciji na nosila

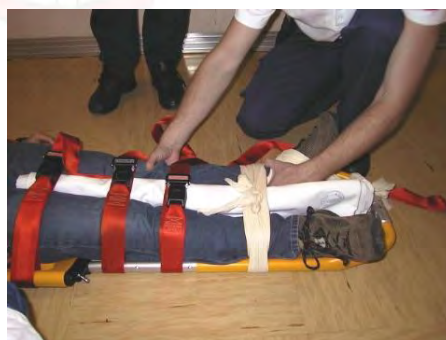poškodovane okončine






posebnosti pri imobilizaciji na nosila

poškodovane okončine



posebnosti pri imobilizaciji na nosila

poškodovane okončine





posebnosti pri imobilizaciji na nosila

imobilizacija poškodovane medenice



posebnosti pri imobilizaciji na nosila

- poškodba prsnega koša
- poškodba trebuha
- poškodovana nosečnica



posebnosti pri imobilizaciji na nosila

prenašanje poškodovanca



OPOZORILA, ZAPLETI

- ⊗ gladka površina
- ⊗ bruhanje
- ⊗ varnostna opozorila
proizvajalca





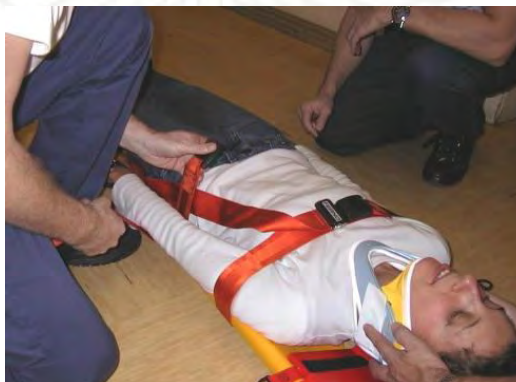odstranjevanje nosil izpod ponesrečenca

vedno v ležečem položaju



odstranjevanje nosil izpod ponesrečenca

vedno v ležečem položaju





odstranjevanje nosil izpod ponesrečenca

vedno v ležečem položaju



zaključek

PREDNOSTI

- pobiranje s tal
- slikanje na nosilih
- konkavna oblika
- skladiščenje
- prenos bolnikov
- dober nadzor
- izvajanje dodatnih posegov

POMANJKLJIVOSTI

- visoka cena
- prispevajo k nastanku preležanin





STEZNIK ZA IMOBILIZACIJO SEDEČEGA POŠKODOVANCA

KRAMAR JANEZ
Reševalna služba
PHE Velenje



NAMEN

- IMOBILIZACIJA V SEDEČEM POLOŽAJU
- NAJPOGOSTEJE V PROMETNIH NESREČAH – VAREN IZVLEK
- ALTERNATIVA ZA MALE OTROKE



STEZNIK ZA IMOBILIZACIJO HRBTENICE


- ⊗ IMOBILIZACIJSKI STEZNIK
- ⊗ BLAZINA ZA PODLOŽITEV VRATU IN GLAVE
- ⊗ TRAKOVA ZA PRIČVRSTITEV GLAVE
- ⊗ PASOVI ZA PRIČVRSTITEV NA TELO
- ⊗ DVA PASOVA ZA PRIČVRSTITEV ČEZ NOGE
- ⊗ VREČA ZA SHRAMBO
- ⊗ KRATKI PASOVI S SPONKO
- ⊗ JEŽKI
- ⊗ TRIJE ROČAJI NA ZADNJI STRANI



POMEMBNI PODATKI

- ⊗ PASOVI MORAJO BITI ZLOŽENI "CIK-CAK" V SVOJIH LEŽIŠČIH
- ⊗ POMEMBNA JE HITROST NASTAVITVE
- ⊗ PRIPOMOČEK NE OVIRA RENTGENSKIH PREISKAV





SPECIFIČNE INDIKACIJE

- ⊗ NEZAVESTNI POŠKODOVANCİ, KI NISO VKLEŠČENI V AVTOMOBILU, VENDAR SO OB PRIHODU EKIPE V NJEM
- ⊗ OTROCI, KI NE PRESEGAJO DOLŽINE KRATKE DESKE – za celotno hrbtenico



OPOZORILA

- NAJPREJ IMOBILIZIRAMO VRATNO HRBTENICO
- METODA "KRATKE DESKE" NI DOKONČNA IMOBILIZACIJA, RAZEN PRI OTROKU, KI NE PRESEGA NJENE DOLŽINE



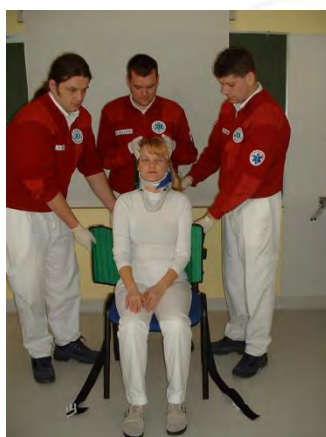**ZA NAMEŠČANJE STEZNIKA
ZA IMOBILIZACIJO SO VEDNO
POTREBNI TRIJE REŠEVALCI**



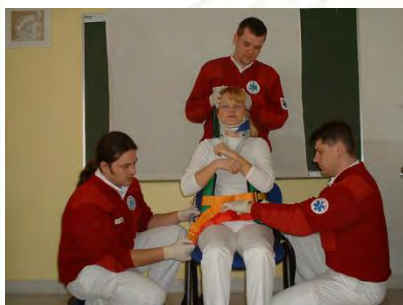Vzemi imobilizacijski steznik iz vreče in ga razvij



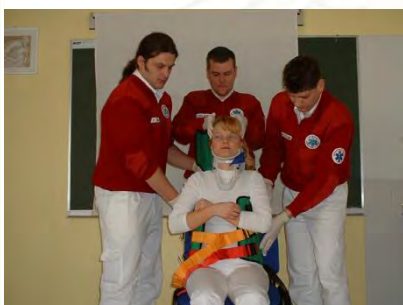Namesti imobilizacijski steznik za hrbet



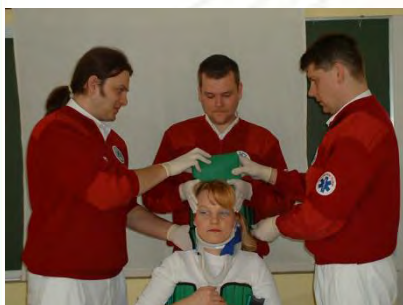- *Ob kar najmanjšem premikanju poškodovanca steznik namestimo za poškodovančev hrbet s širšim delom navzdol, trakovi pa so na zunanji strani steznika. Sredino steznika namestimo vzporedno s poškodovančevo hrbtenico. Izvlečemo črna pasova za pritrditev nog (bele sponke) izza hrbta poškodovanca in ju pustimo ležati ob strani oz. položimo preko stegen*



- Namesti spodnji rdeči pas
- Namesti srednji rumeni pas
- Ne zategni do konca



Uporabimo ročaja na zadnji strani in dvignemo steznik, dokler rob opor za prsni koš ne seže do poškodovancevih pazduh. Nato oba pasova zategnemo.



V prostor med poškodovančevo glavo in steznikom, podložimo blazinico. Prilagodimo jo lahko z večkratnim prepogibanjem.

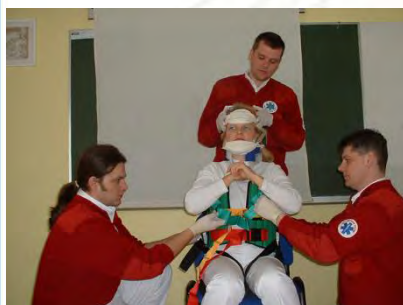Nameščanje poškodovanca čim bolj ob hrbtno stran steznika, zmanjšuje potrebo po podlaganju. Pozor - nekaterih poškodovancev ne moremo namestiti popolnoma ob hrbtno stran steznika za imobilizacijo.



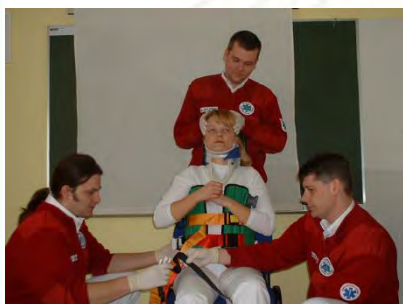Opori za glavo ovijemo poškodovancu ob glavo ter ju pritrdimo s trakovoma. En trak poteka preko čela, drugi pa preko brade. Moramo ju razpreti!

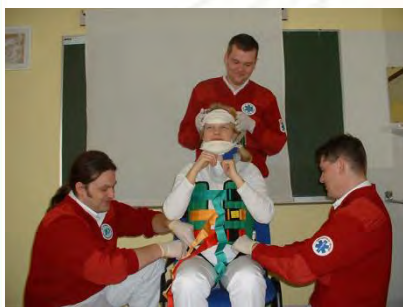

Nato spnemo zgornji (zeleni) pas preko prsnega koša

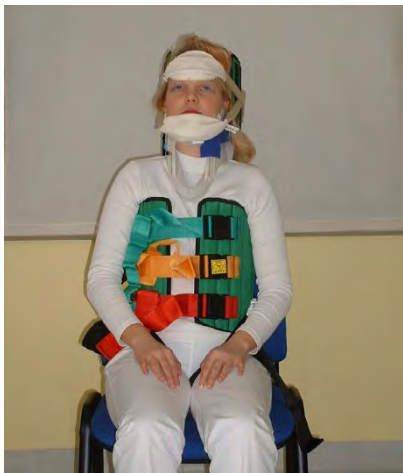

Namestimo oba črna pasova za pritrnitev nog pod obema nogama in ju spnemo. Pazimo, da lepo potekata! Oba pasova nato zategnemo. Kako to naredimo, je odvisno od poškodbe





*Preverimo namestitev
steznika in stanje
poškodovanca.*



*Nameščen steznik za
imobilizacijo*



Obvezna je pritrditev na
vakumsko blazino ali zajemalna
nosila ter nato še na glavna
nosila



ODSTRANITEV PRIPOMOČKA

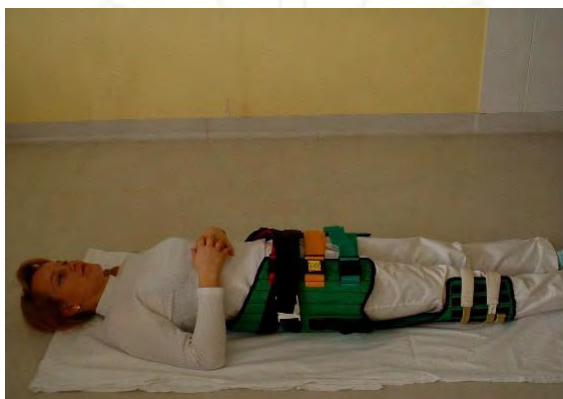- Odpni vse pasove
- Odstrani pasova za pritrditev glave in izvedi varovalni prijem glave
- Odstrani blazino za podlaganje
- Imobilizacijski steznik izvleci izpod poškodovanca z minimalnim premikanjem



Imobilizacija s klasično kratko desko "domače izdelave"



Imobilizacija kolka





POSEBNE OKOLIŠČINE Imobilizacija nosečnice

- Opore za trup z vij za dva prekata tako, da je trebuh dostopen
- **Uporaba dveh pasov:**
Spodnji pas spnemo na nasprotni strani s srednjim pasom, srednji pas pa na nasprotni strani s spodnjim pasom
- **Uporaba treh pasov:**
Srednji pas se spne kot običajno. Spodnji pas se spne z zgornjim, zgornji pas pa z spodnjim na nasprotni strani.



POSEBNE OKOLIŠČINE Imobilizacija otroka

- Primeren za imobilizacijo celega telesa
- Otrok ne sme biti večji od dolžine steznika
- Na otrokov prsni koš položi odejo ali blazino
- Podloži otrokove lopatice in zgornji del hrbta



POMEMBNO

Kadar gre za **poškodbo mednožja** ali obstaja sum na to ter **pri ženskah v zadnjem mesecu nosečnosti**, se v fazi nameščanja (točka 11) pasova za nogi namestita okrog noge ter se pritrdita na isti strani steznika za imobilizacijo. Pri **pošodbah medenice in stegenice** se pasova za noge spneta na nasprotni strani in potekata križno.



Imobilizacija otroka





PREDNOSTI

- Enostaven za uporabo z že fiksiranimi trakovi
- Kratek čas namestitve
- Enostavno vzdrževanje
- Lahek, zavzame malo prostora



POMANJKLJIVOSTI

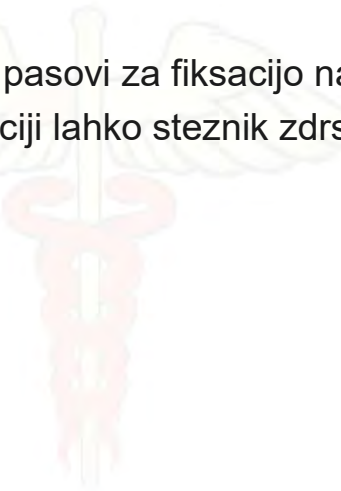
Ni primeren za:

- Debele ljudi
- Male otroke
- "Velike ljudi"



MOŽNI ZAPLETI

- ⊗ Zapletejo se lahko pasovi za fiksacijo na telo
- ⊗ Ob nepopolni fiksaciji lahko steznik zdrsne ob telesu





POSEBNOSTI IMOBILIZACIJE HRBTENICE PRI OTROCIH

Branko Kešpert
Reševalna postaja Celje - PHE

1



POSEBNOSTI IMOBILIZACIJE HRBTENICE PRI OTROCIH

- Otroci imajo kratek vrat, veliko glavo in prožne ligamente, zato so poškodbe hrbtenice redkejše kot pri odraslih.
- Otrokom do 8. leta starosti lahko zagotovimo nevtralni položaj glave z namestitvijo primerne podloge pod ramena in prsni koš.
- Obravnava poškodovanega otroka zahteva vključevanje in sodelovanje staršev ali drugih spremljevalcev, s čimer si pridobimo njihovo in otrokovo zaupanje.

2



PRIPOMOČKI ZA IMOBILIZACIJO HRBTENICE PRI OTROCIH

- Deska za imobilizacijo otrok

Drugi pripomočki:

- Otroški varnostni sedež
- Ekstremitetna vakuumska opornica
- Steznik za imobilizacijo hrbtenice pri sedečih poškodovancih

3



DESKA ZA IMOBILIZACIJO OTROK

Sestavni deli:

- Deska, oblečena v vrečo
- Opora za glavo z obročki
- Barvni pasovi za pritrjevanje telesa in glave
- Blazinica za podlaganje
- Ročaji za prenašanje

- Imobilizacija otrok od 2-10 let oz. max. 40kg TT.
- Postopek imobilizacije otroka izvajajo najmanj 4 reševalci.

4



SPECIFIČNE INDIKACIJE ZA UPORABO DESKE ZA OTROKE

- ⊗ Nezavestni poškodovani otroci.
- ⊗ Otroci z politravmatsko poškodbo.
- ⊗ Padci z višine večje od 2 x višine otroka.
- ⊗ Poškodbe z obsežnim mehanizmom poškodbe.
- ⊗ Poškodbe pri skokih v vodo.
- ⊗ Otroci z obsežno poškodbo glave ali obraza.
- ⊗ Poškodbe s strelo, strelnimi ali vbodimi ranami v predelu glave, vratu, trupa in stregnenice.

5



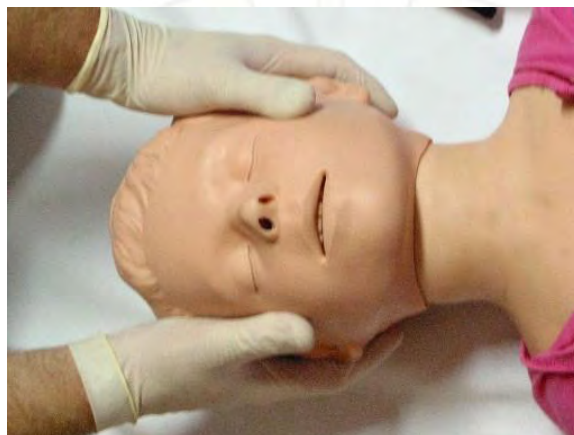UPORABA DESKE ZA IMOBILIZACIJO OTROK



6



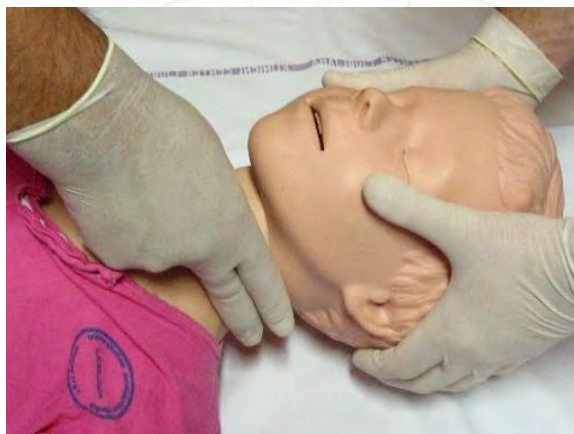Ročni varovalni prijem glave



7



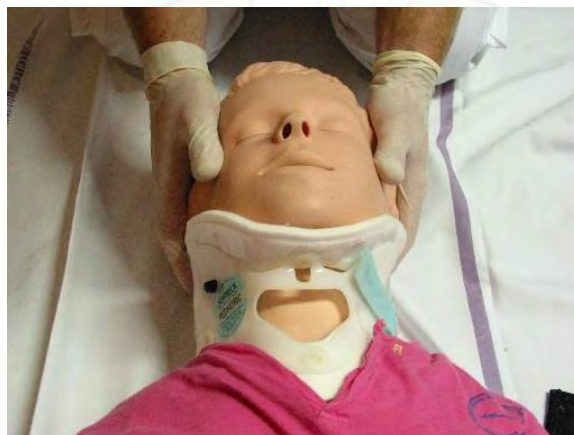Določanje velikosti vratne opornice



8



Namestitev vratne opornice



9



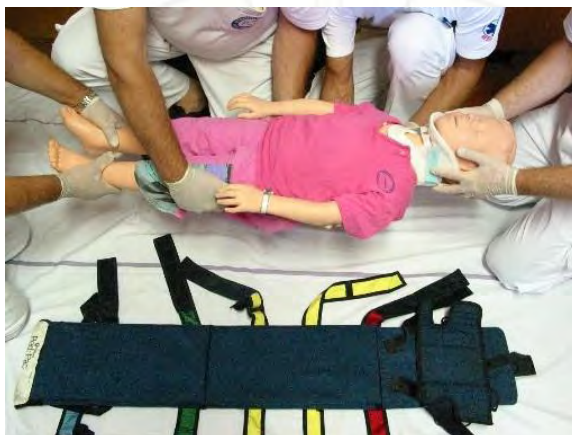Prilagajanje deske velikosti otroka in razvrščanje pasov



10



Tehnika nameščanja otroka na desko s prenosom oz. potiskanjem deske pod otroka



11



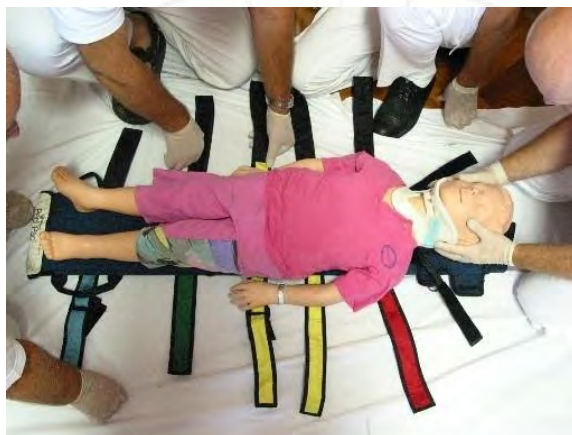Tehnika nameščanja na desko z obračanjem na bok v eni osi



12



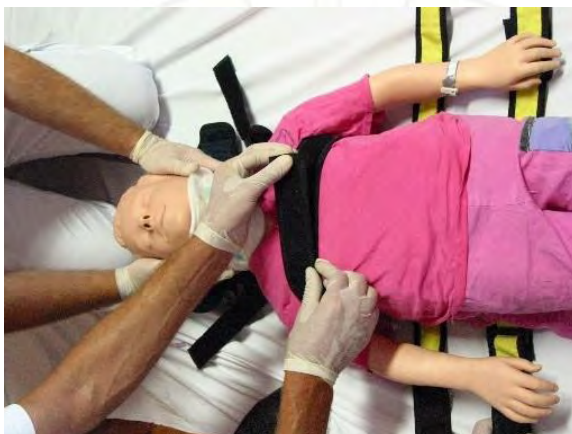Pravilen položaj otroka na deski



13



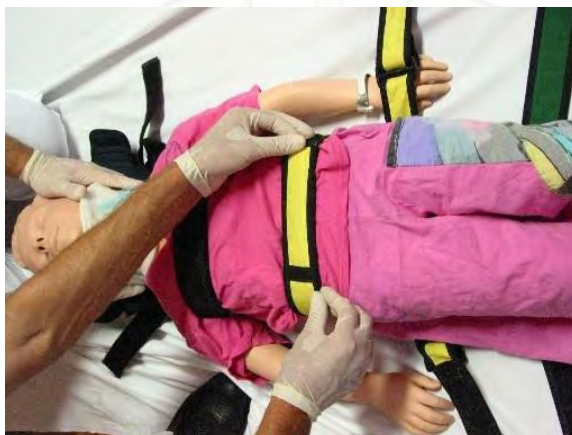Pritrjevanje rdečega pasu pod pazduhama



14



Pritrjevanje prvega rumenega pasu nad zgornjim delom medenice



15



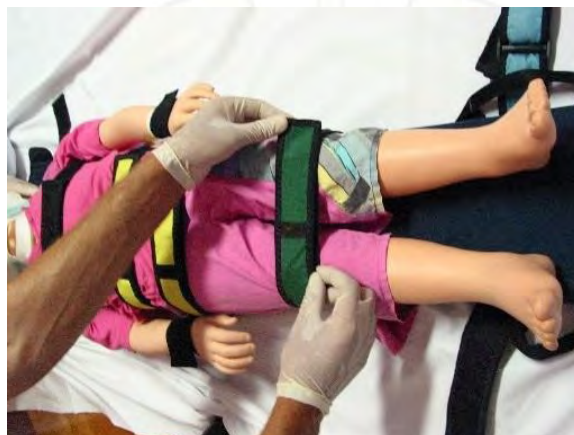Pritrjevanje drugega rumenega pasu pod spodnjim delom medenice in pritrditev zapestij



16



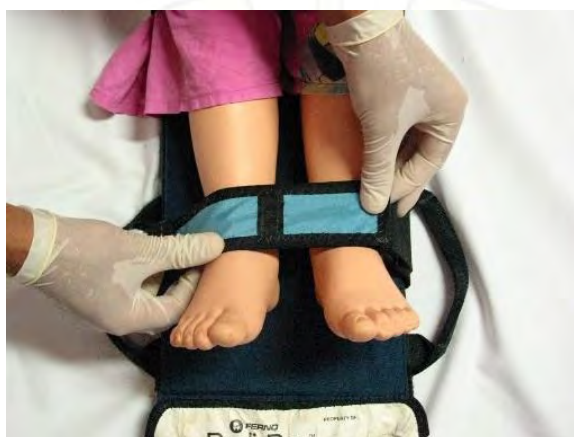Pritrjevanje zelenega pasu nad koleni



17



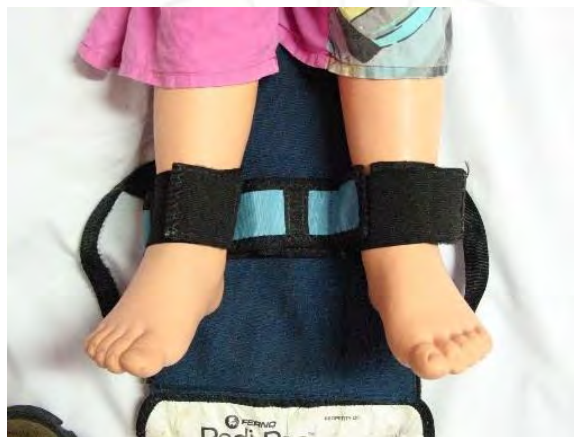Pritrjevanje modrega pasu nad gležnji



18



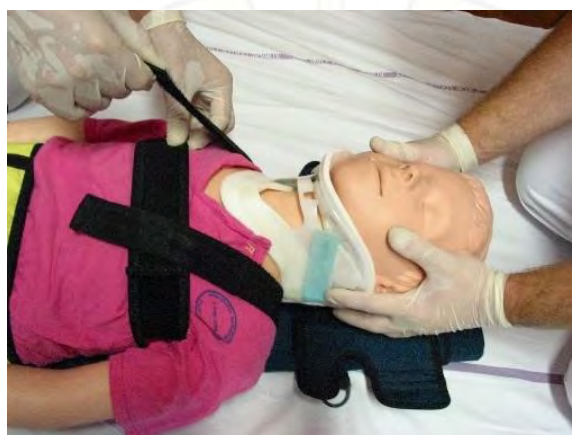Alternativno pritrdjevanje modrega pasu (dodatne poškodbe spodnjih ekstremitet)



19



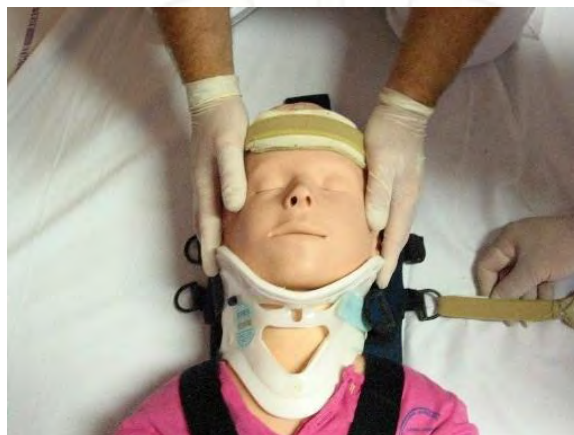Pritrdjevanje pasov za naramnici



20



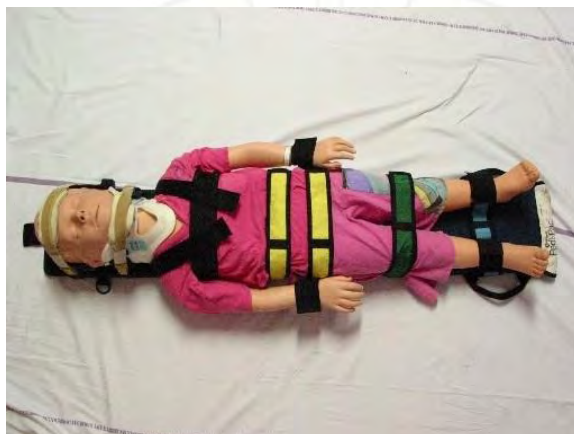Pritrjevanje pomožnih pasov skozi obročke čez čelo in brado



21



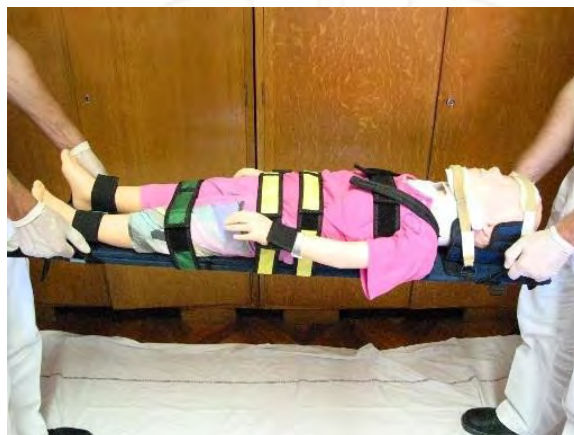Zaključek imobilizacije otroka



22



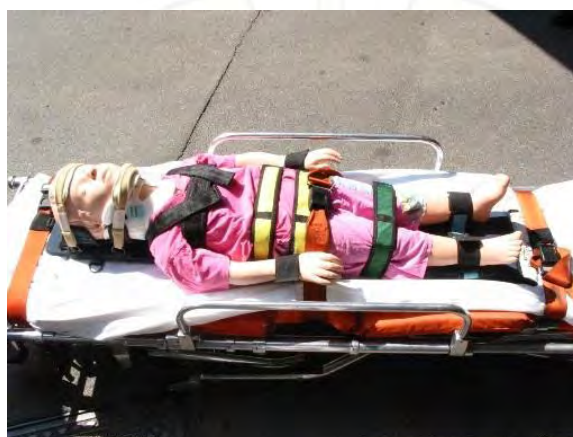Prenos imobiliziranega otroka na nosila z ročaji za prenašanje



23



Pritrditev deske za imobilizacijo otrok na nosila



24



ODSTRANJEVANJE PRIPOMOČKA

- ⊗ Izvede se ročni varovalni prijem glave in vratu.
- ⊗ Odpnejo se trakovi za pritrjevanje glave čez čelo in brado.
- ⊗ Sledi odstranjevanje pasov trupa, medenice in spodnjih okončin v smeri od stopal proti glavi.
- ⊗ Najmanj 4 reševalci po ustreznem postopku odstranijo pripomoček.

25



IMOBILIZACIJA HRBTENICE PRI OTROCIH OB UPORABI OTROŠKEGA SEDEŽA

Uporaba:

- ⊗ Pri otroku ne najdemo resnih in vidnih poškodb.
- ⊗ Postopek izvajata najmanj 2 reševalca.

26



POSTOPEK IMOBILIZACIJE OB UPORABI OTROŠKEGA SEDEŽA

- Prvi reševalec stabilizira sedež in otroka v otroškem sedežu (stabilizacija otroškega sedeža v pokončnem položaju in vzdrževanje nevtralnega položaja glave in vratu).
- Drugi reševalec opravi primarni pregled otroka po smernicah ITLS.
- Odpne avtomobilski varnostni pas, lastni pasovi otroškega sedeža naj ostanejo zapeti.

27



POSTOPEK IMOBILIZACIJE OB UPORABI OTROŠKEGA SEDEŽA

- Namesti otroško vratno opornico ustrezne velikosti po standardnem postopku.
- Otroka pritrdi preko prsnega koša in medenice z dodatnimi trakovi na otroški sedež. V prazne prostore pod pasovi podloži zvito rjuho ali drugo podlogo.

28



POSTOPEK IMOBILIZACIJE OB UPORABI OTROŠKEGA SEDEŽA

- Ob stranska dela glave položi opore za glavo.
- Glavo stabilizira skupaj z oporoma na otroški sedež z dvema trakovoma po standardnem postopku.
- Preveri zategnjenost trakov in opravi ponovni pregleda otroka.

29



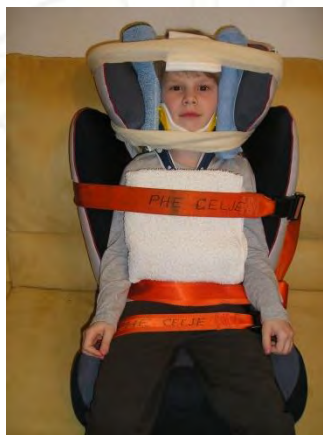POSTOPEK IMOBILIZACIJE OB UPORABI OTROŠKEGA SEDEŽA

- Če je otrok ustrezno zaščiten na otroškem sedežu, ga oba reševalca preneseta v reševalno vozilo.
- Reševalca položita otroški sedež na nosila, ki jim maksimalno dvigneta vzglavje ter ga z varnostnimi pasovi nosil dodatno zavarujeta.

30



Imobilizacija otroka v otroškem sedežu



31



IMOBILIZACIJA OTROKA Z EKSTREMITETNO VAKUUMSKO OPORNICO

- Uporaba, če velikost otroka ne ustreza drugim standardnim pripomočkom (dojenčki in manjši otroci).
- Sodelujejo najmanj 3 reševalci.
- Vzdrževanje nevtralnega položaja in namestitev vratne opornice.
- Podlaganje ramen in prsnega koša s primerno visoko podlogo.

32



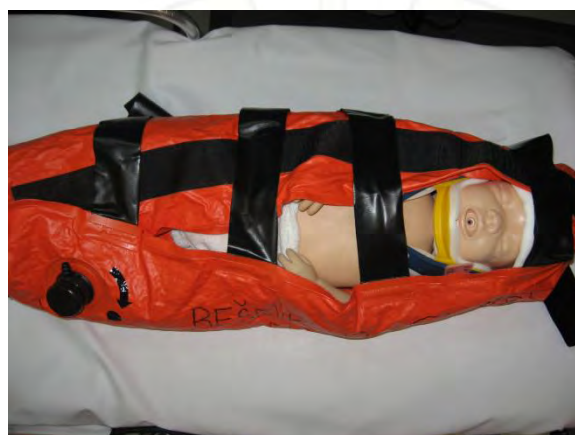IMOBILIZACIJA OTROKA Z EKSTREMITETNO VAKUUMSKO OPORNICO

- ⊗ Reševalci s tehniko vertikalnega dvigovanja v eni osi položijo otroka v ekstremitetno vakuumsko opornico.
- ⊗ S trakovi pripnejo otroka preko čela, prsnega koša, medenice in nog.
- ⊗ S pomočjo črpalke izsesajo zrak iz opornice, da je ustrezno trdna in zaprejo ventil.

33



Primer imobilizacije otroka v ekstremitetni vakuumski opornici



34



Primer imobilizacije otroka v ekstremitetni vakuumski opornici



35



IMOBILIZACIJA HRBTENICE PRI OTROCIH Z STEZNIKOM

- ⊗ Velikost otroka ustreza dolžini steznika.
- ⊗ Velikost pripomočka prilagajamo s pomočjo polaganja odeje ali blazinice na prsni koš otroka.
- ⊗ Zgornji del trupa otroka ustrezno podložimo, da izenačimo nesorazmerje med velikostjo otrokove glave in trupa.

36



IMOBILIZACIJA HRBTENICE PRI OTROCIH Z STEZNIKOM



37



POSEBNOSTI IMOBILIZACIJE POŠKODOVANE NOSEČNICE

Branko Kešpert
Reševalna postaja Celje - PHE



VZROKI POŠKODB HRBTENICE V NOSEČNOSTI

- ⊗ Prometne poškodbe
- ⊗ Padci
- ⊗ Nasilna dejanja
- ⊗ Incidenca poškodb: 6%-7% nosečnic.



FIZIOLOŠKE POSEBNOSTI

- ⊗ Perfuzija uterusa in placente je v celoti odvisna od hemodinamskega stanja nosečnice.
- ⊗ Rastoči uterus ovira venski priliv iz spodnje vene cave in zmanjša venski priliv v srce.
- ⊗ Rastoči uterus pritiska tudi na abdominalno aorto, ki lahko v položaju leže na hrbtu zelo zmanjša uteroplacentarni pretok.

3



HIPOTENZIVNI SINDROM

POVEČANA MATERNICA S PLODOM



PRITISK NA SPODNJO VENO CAVO



HIPOTENZIJA MATERE



MOTNJA DOTOKA KRVI DO PLODA



Ukrepi: Obračanje nosečnice na **levi bok !**
(premik povečane maternice in plodu levo)

4



UPORABA IMOBILIZACIJSKIH PRIPOMOČKOV PRI POŠKODOVANI NOSEČNICI

- Zajemalna nosila z oporo za glavo.
- Steznik za imobilizacijo poškodovane nosečnice v sedečem položaju.
- Dolga deska.

UPOŠTEVAJ anatomske in fiziološke
posebnosti nosečnice !!!

5



ZAJEMALNA NOSILA Z OPORO ZA GLAVO

Posebnosti pri nameščanju pasov:

- Prvi pas namestimo višje na prsni koš.
- Drugi pas namestimo nižje čez trne medenice – uporaba tehnike križnega nameščanja pasov.

Transportni položaj:

- Dvigovanje desne bočne strani stabilizirane nosečnice na zajemalnih nosilih za 15°-30°.

6



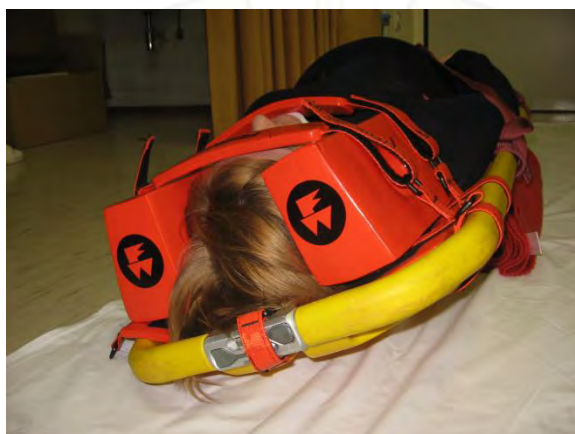TEHNIKA ZAPENJANJA PASOV



7



TRANSPORTNI POLOŽAJ



8



STEZNIK ZA IMOBILIZACIJO HRBTENICE

Posebnosti – način 1:

- ⊗ Na oporah za trup prepognemo dva razdelka.

Zapenjanje prsnih pasov – uporaba dveh pasov:

- ⊗ Spodnji (rdeči) pas spnemo na nasprotni strani s srednjim (rumenim) pasom in obratno.

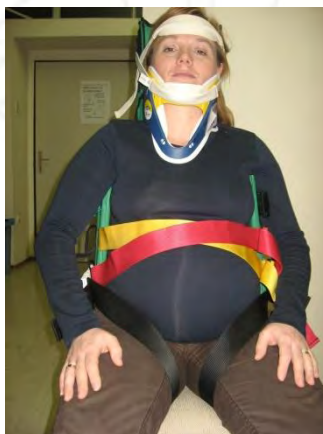Zapenjanje pasov za pritrditev nog (črni):

- ⊗ Pasova se namestita okrog noge, pritrdita se na isti strani steznika.

9



TEHNIKA ZAPENJANJA PASOV (način 1)



10



STEZNIK ZA IMOBILIZACIJO HRBTENICE

Posebnosti – način 2:

- ⊗ Na oporah za trup prepognemo dva razdelka.

Zapenjanje prsnih pasov – uporaba treh pasov:

- ⊗ Srednji (rumeni) pas spnemo kot običajno. Spodnji (rdeči) pas spnemo na nasprotni strani z zgornjim (zelenim) pasom in obratno.

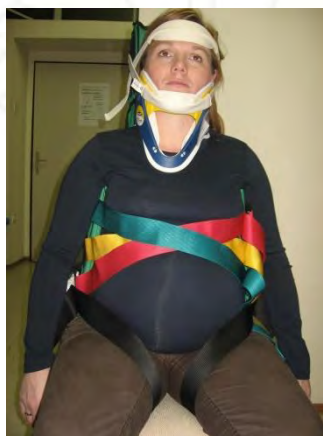Zapenjanje pasov za pritrditev nog (črni):

- ⊗ Pasova se namestita okrog noge, pritrdita se na isti strani steznika.

11



TEHNIKA ZAPENJANJA PASOV (način 2)



12



POSEBNOSTI IMOBILIZACIJE POŠKODOVANCA S HUDO POŠKODBO GLAVE

Branko Kešpert
Reševalna postaja Celje - PHE

1



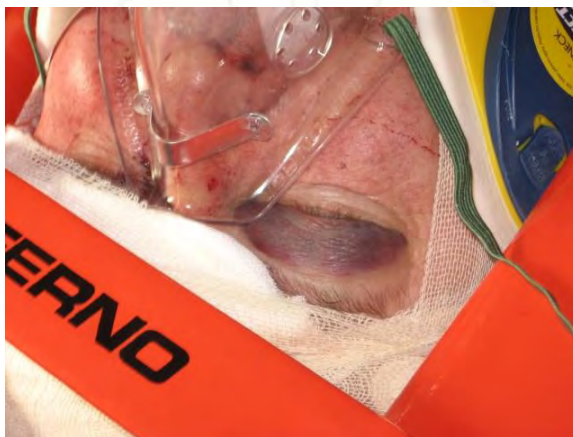ZNAKI HUDE POŠKODBE GLAVE

- Motnje zavesti (GCS 8 in manj).
- Dihalni deficit zaradi zdrsa jezika, krvi, izbruhanine ali drugih izločkov.
- Hematomi, rane, zlomi kosti v predelu glave.
- Krvavitev iz nosu in ušes.
- Periorbitalni hematoma (rakunje oči).
- Retroavrikularni hematoma – Battlejev znak.
- Razširjena ena ali obe zenici, znaki ↑ IKT.
- Motnje v motoriki in sensoriki, krči...

2



ZNAKI HUDE POŠKODBE GLAVE – periorbitalni hematom



3



POSEBNOSTI IMOBILIZACIJE

- Vse poškodovance s hudo poškodbo glave obravnavamo po načelih možne poškodbe hrbtenice.
- Pri prometnih nesreči zaradi ustrezne oskrbe dihalne poti uporabimo metodo hitrega izvlečenja na zajemalna nosila.
- Zajemalna nosila so najustreznejši imobilizacijski pripomoček pri obravnavi poškodovancev z hudo poškodbo glave.

4



METODA HITRE EKSTRIKACIJE



5

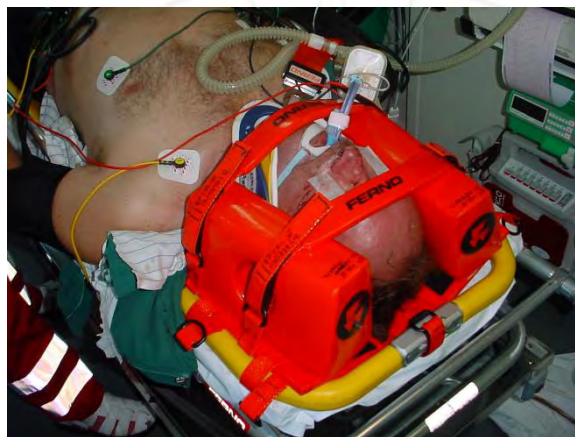


UPORABA ZAJEMALNIH NOSIL PRI HUDI POŠKODBI GLAVE

- Pri uporabi zajemalnih nosil imamo dober pregled nad poškodovancem ter možnost izvedbe dodatnih posegov in postopkov.
- Uporaba zajemalnih nosil nam omogoča nadzor polnosti vratnih ven, odklona sapnika ter simetričnosti pulzov.
- Opore za glavo namestimo tako, da je možno opazovati morebitno krvavitev iz ušes.
- Poškodovanci so pogosto nemirni, zato je potrebno večje število pasov za pritrjevanje. 6



UPORABA ZAJEMALNIH NOSIL PRI HUDI POŠKODBI GLAVE



7



TRANSPORTNI POLOŽAJ

- Pri povišanem IKT in hemodinamsko stabilnem poškodovancu se priporoča položaj z višjo lego glave za 15° - 30° .
- Ob možni poškodbi hrbtenice lahko to zagotovimo s podlaganjem zajemalnih nosil pri vzglavju ali nagibanjem elektropneumatskega podnožja navozne plošče osnovnih nosil.
- Transport mora biti skrajno obziren.

8



LITERATURA

- Fink A. Deska za imobilizacijo otrok. V: Posavec A. Imobilizacija s sodobnimi pripomočki. Ig: Zbornica zdravstvene in babiške nege, Sekcija reševalcev v zdravstvu, 2006.
- Campbell J. E. International trauma life support for prehospital providers. American College of Emergency Physicians – 6 th ed. Alabama Chapter, 2008.