

# **LOKALNA OSKRBA KRONIČNIH RAN**

## **KLASIFIKACIJA UPORABE MEDICINSKIH PRIPOMOČKOV**

**Ljubljana, oktober 2022**

**Naslov: Lokalna oskrba kroničnih ran – klasifikacija uporabe medicinskih pripomočkov**

Avtorji: dr. Zdenka Tičar, Igor Čuček, doc. dr. Igor Frangež, Anita Jelen, Irena Jovišić, Tadeja Krišelj, prim. dr. Tanja Planinšek Ručigaj, dr. Nataša Rigler, Mira Slak, Mojca Tomažič, Vanja Vilar, dr. Vilma Urbančič Rovan.

Izdalo: Ministrstvo za zdravje

Lektor: Sektor za prevajanje, Generalni sekretariat Vlade Republike Slovenije

Leto izdaje: 2022

Tip dokumenta: navodila

Naklada: elektronski izvod

Namen dokumenta: Navodila za uporabo sodobnih oblog lokalne oskrbe kroničnih ran

Ciljna populacija: vsi izvajalci zdravstvene dejavnosti

CIP - Kataložni zapis o publikaciji

Narodna in univerzitetna knjižnica, Ljubljana

Lokalna oskrba kroničnih ran – klasifikacija uporabe medicinskih pripomočkov / [avtorji dr. Zdenka Tičar... et al.]. - Ljubljana : Ministrstvo za zdravje, 2022

ISBN 978-961-6523-88-2 (PDF)

COBISS.SI-ID 127492355

Vse pravice pridržane. Reprodukija po delih ali v celoti na kakršen koli način in v katerem koli mediju ni dovoljena brez pisnega dovoljenja Ministrstva za zdravje.

## KAZALO

KAZALO .....	3
UVOD .....	4
CELJENJE KRONIČNE RANE .....	5
OCENA RANE .....	8
PRIPRAVA DNA RANE.....	8
IZBOR OBLOG GLEDE NA OCENO DNA RANE .....	10
ZAŠČITA KOŽE V OKOLICI RANE.....	12
ČIŠČENJE KRONIČNIH RAN .....	13
UPORABA LOKALNIH ANTISEPTIKOV .....	15
OSKRBA KRONIČNE RANE .....	16
LITERATURA.....	18
Priloga 1: TABELA OBLOG IN PROIZVAJALCEV .....	22

## UVOD

Kronične rane še vedno predstavljajo velik ekonomski, socialni in psihofizični problem za zdravstveno dejavnost in paciente (Olsson et al., 2019). Za uspešno zacelitev kronične rane je nujno dobro sodelovanje pacienta, ki naj bo deležen tudi psihične podpore, saj je celjenje kroničnih ran lahko dolgotrajen proces. Zato se je vedno treba vprašati, kakšni so cilji in želje pacientov. Pomemben del oskrbe je pravilna ocena kronične rane. Ocena kronične rane temelji na sintezi znanja, izkušenj, podatkov, pridobljenih s strani pacienta, naravnosti h kritičnemu presojanju in strokovnih standardov. Kar zahteva, da zbrane informacije analiziramo in na tej podlagi ukrepamo. Pri tem sledimo spremembam in ukrepamo na osnovi dejanskega stanja (Dowsett et al., 2015; Frykberg, Banks, 2015).

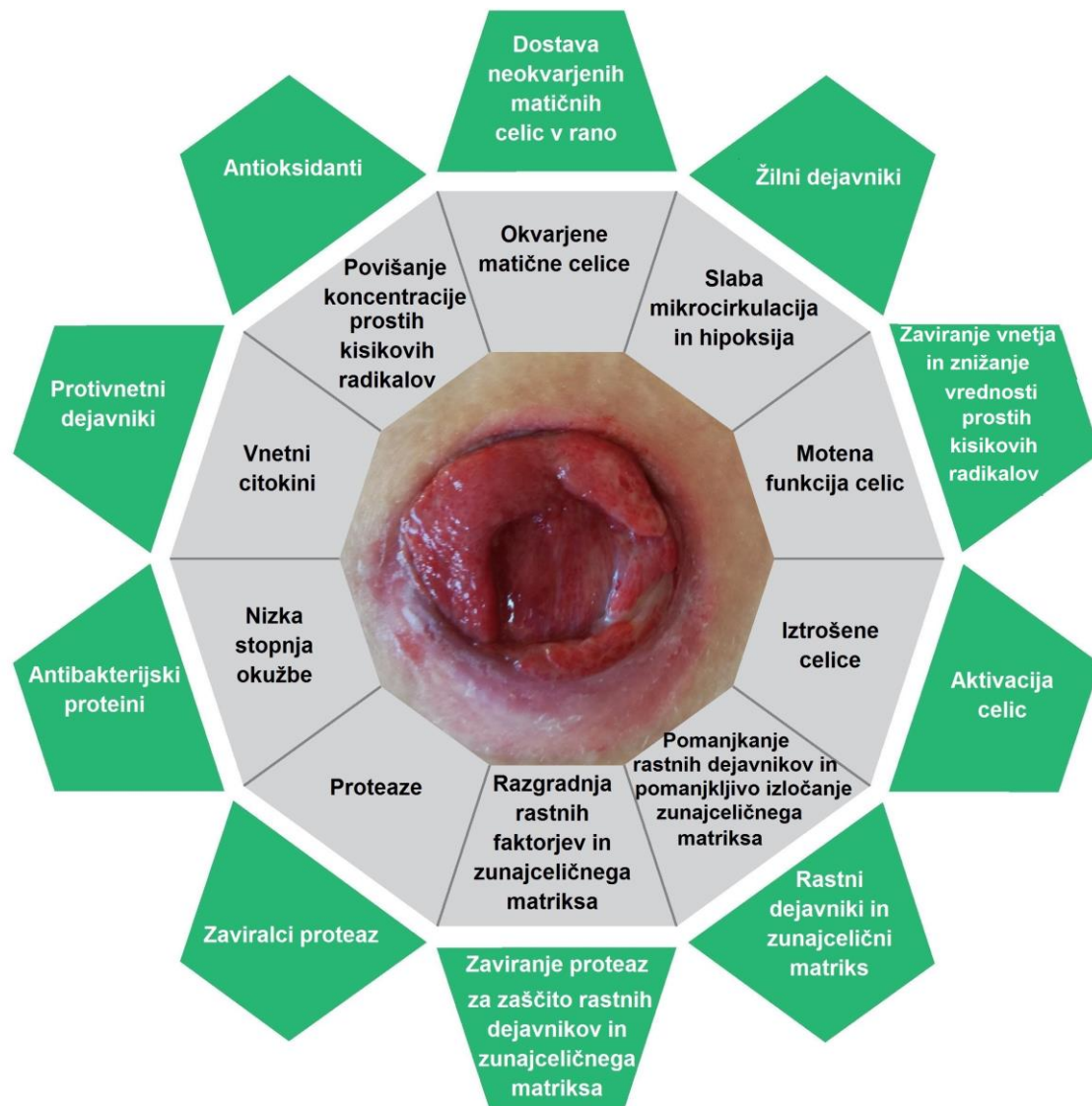
Uspešno celjenje ran lahko dosežemo le z interdisciplinarnim pristopom – usklajenim sodelovanjem strokovnjakov različnih specialnosti.

## CELJENJE KRONIČNE RANE

Kronične rane so opredeljene kot rane, ki se niso zacelile v 4 do 8 tednih (Kyaw et al., 2017). Vse vrste ran lahko postanejo kronične. Zato so kronične rane tradicionalno razdeljene glede na vzrok nastanka, vključujejo razjede na nogah (arterijske, venske ali mešane etiologije), razjede zaradi pritiska in diabetične razjede stopal (Chaby et al., 2007). Prepoznavanje in obravnavanje osnovnih vzrokov nastanka kronične rane, kot so venska insuficienca, motnje arterijske prekrvavitve, sladkorna bolezen, nepomični pacienti, ki so izpostavljeni dolgotrajnemu pritisku, so ključnega pomena za uspešno zdravljenje ran (Frykberg, Banks, 2015). Pomembno vlogo pri celjenju imajo tudi sistemski dejavniki, kot so prehranski status, imunsko ogroženi pacienti ali okužba, ki še dodatno zavirajo celjenje ran (Frykberg, Banks, 2015, NICE, 2016).

Celjenje kroničnih ran pogosto zastane v proliferativni fazi, brez znakov zdravljenja. Kljub različni etiologiji nastanka kroničnih ran imajo na molekularni ravni nekatere skupne lastnosti, vključno s čezmerno koncentracijo proinflammatoryh citokinov, proteaz, ROS in starih celic, ob prisotnosti vztrajne okužbe in pomanjkanju matičnih celic, ki so pogosto nefunkcionalne (Frykberg, Banks, 2015). Prepoznavanje vzrokov za nastanek kroničnih ran, z lokalnimi in sistemskimi dejavniki, ki prispevajo k slabemu celjenju ran, je ključnega pomena za njihovo uspešno zdravljenje (Frykberg, Banks, 2015; Hess, 2019).

Slika 1: Celjenje kroničnih ran in dejavniki za pospešitev celjenja



Vir: Frykberg, Banks, 2015.

## ZAKAJ OZIROMA KJE PRIHAJA DO ZASTOJA PRI CELJENJU KRONIČNIH RAN?

- Pri akutnih ranah najdemo nevtrofilce v rani le v prvih 72 urah po poškodbi, v kroničnih ranah so nevtrofilci prisotni ves čas celjenja.
- Izloček kroničnih ran vsebuje presežek proinflammatoryh citokinov, rastnih faktorjev in matriksne metaloproteinaze, ki upočasnjujejo proliferacijo celic in angiogenezo.
- V kroničnih ranah so ugotovili povečano število »postaranih« celic, ki imajo moteno sposobnost proliferacije in gibanja.
- Fibroblasti ne uspejo ustvariti dovolj ekstracelularnega matriksa, saj je razgradnja kolagena večja kot njegova sinteza.
- Presežek rastnih faktorjev, ki sodelujejo v procesih pri sintezi kolagena, vodi v fibrozo.
- Dolgotrajna hipoksija vodi v motnje brazgotinjenja in fibrozo.
- V robu kroničnih ran je motena migracija keratinocitov, zato ne prihaja do reepitelizacije (Frykberg, Banks, 2015).

## OCENA RANE

Za oceno dna rane obstajajo številne klasifikacije ran, ki upoštevajo karakteristike rane.

Ocena dna rane po FALANGI se uporablja za oceno kroničnih ran, razen za razjede zaradi pritiska. Je pregledna, enostavna in omogoča dobro sledenje celjenja.

Tabela 1: Ocena dna rane po Falangi

BARVA				IZLOČEK	
	granulacija	fibrin	mrtvina		
<b>A</b>	100 %	-	-	obvladovan / preveza 1x / teden	1
<b>B</b>	50–100 %	+	-	delno obvladovan / preveza na 2–3 dni	2
<b>C</b>	50 %	+	-		
<b>D</b>	+/-	+	+	ne obvladovan / preveza 1x / dan	3

Vir: Schultz et al., 2003.

## PRIPRAVA DNA RANE



Zdravljenje kroničnih ran obsega vzročno-simptomatsko zdravljenje in lokalno zdravljenje, ki izhaja iz koncepta TIME (NHS, 2019; Leaper et al., 2012).

Tabela 2: Koncept TIME

KLINIČNA OPAŽANJA	PRIPRAVA DNA RANE	CILJI, KI JIH ŽELIMO DOSEČI Z OSKRBO RANE	KLINIČNI IZZID
<b>T – Tissue (tkivo)</b> Nekrotično tkivo, ali manjkajoče tkivo.	Nekrektomija: <ul style="list-style-type: none"> <li>• avtolitično, kirurško, encimsko, mehansko ali biološko.</li> </ul>	Zacelitev dna rane in obnova poškodovanega tkiva.	Vitalno dno rane (živo rdeče, dobro prekrvljene granulacije).
<b>I – Infection, inflammation (vnetje)</b>	Odstraniti žarišče okužbe: <ul style="list-style-type: none"> <li>• antimikrobne obloge;</li> <li>• antiseptiki;</li> <li>• sistemski antibiotiki;</li> <li>• antiinflamatorna zdravila.</li> </ul>	Zmanjšanje števila bakterij ali obvladovanje okužbe: <ul style="list-style-type: none"> <li>↓ vnetne citokine,</li> <li>↓ aktivnost proteaz,</li> <li>↑ aktivnost ravnega faktorja.</li> </ul>	Upravljanje bakterijskega neravnovesja in zmanjšanje okužbe.
<b>M – Moisture (ravnovesje vlage)</b>	Namestitvev oblog, ki uravnavajo vlago ali kompresija ali negativni površinski pritisk.	<ul style="list-style-type: none"> <li>• Preprečevanje maceracije;</li> <li>• zmanjšanje količine izločka;</li> <li>• zmanjšanje edema;</li> <li>• preprečevanje izsušitve dna rane;</li> <li>• obnovitev epitelizacije.</li> </ul>	Ravnovesje vlage.
<b>E – Edge (robovi rane – ni napredka v celjenju)</b>	Ponovna ocena vzroka in izbira ustreznega zdravljenja: <ul style="list-style-type: none"> <li>• nekrektomija;</li> <li>• kožni režnji;</li> <li>• biološka sredstva;</li> <li>• dodatni postopki zdravljenja.</li> </ul>	Migracija keratinocitov in odziv celic rane; uravnavanje proteaz.	Napredek v celjenju robov rane.

Povzeto po: Schultz, 2003; Dowsett, Newton, 2005; Leaper, 2012; NHS, 2019.

## IZBOR OBLOG GLEDE NA OCENO DNA RANE

Podatki, pridobljeni pri oceni rane, nam pomagajo pri izbiri primerne obloge za oskrbo kroničnih ran. Obloge pripomorejo k boljšemu celjenju ran tako, da z avtolitičnim delovanjem olajšajo odstranjevanje mrtvin, pospešujejo rast epitelijskega tkiva, nevtralizirajo vonj, se ne lepijo na rano in preprečujejo vstop mikroorganizmom iz okolice v rano. Zdravstveni delavci, ki izvajajo oskrbo pacientov s kronično rano, morajo dobro poznati delovanje oblog. Celjenje rane je dinamičen proces, ki zahteva pravo oblogo ob pravem času (Orsted et al., 2018; HSE, 2018; Browning, 2016; NHS, 2015).

Pri izbiri ustrezne obloge moramo vedeti, da je naš cilj ustvariti optimalne pogoje za celjenje rane, to je toplo in vlažno okolje. Pod oblogami je pospešena naravna avtoliza mrtvin, tvorba granulacijskega tkiva in epitelizacija. Bolečine v ranah so manjše zaradi navlaženosti živčnih končičev. Ker delujejo obloge kot bariera, ščitijo rane pred okužbo z mikroorganizmi iz zunanjega okolja. Z izbiro ustreznih oblog kontroliramo izloček iz ran in preprečujemo maceracijo okolne kože. Omogočajo izmenjavo vodnih hlapov in plinov, se ne zlepijo z rano, odstranjevanje ni boleče. Pri prevezi rane ne poškodujejo novonastalega tkiva. Ne nazadnje so zaradi manj pogostih prevez tudi skupni stroški zdravljenja ran manjši (Piaggese et al., 2018; Ilenghoven, 2017; Brown, 2018; HSE, 2018).

Izbor obloge za zdravljenje kroničnih ran temelji na dobrem poznavanju generičnih skupin oblog in na poznavanju njihovega delovanja na proces celjenja rane (Planinšek Ručigaj, 2010). Izberemo jih glede na stanje dna rane in količino izločka iz rane. Dno rane je odvisno od faze celjenja, v kateri je rana. V fazi vnetja je dno rane obloženo s fibrinskimi oblogami in je na izgled rumeno. V fazi proliferacije so v dnu rane vidne granulacije, ki so rdeče barve. V fazi epitelizacije se v rani pojavijo otočki kože, rana je na izgled bolj rožnata. Tudi mrtvine vidimo v dnu rane. So rjavkasto črne barve (Piaggese et al., 2018; NHS, 2015, Lazarus et al., 1994; Dhivya, 2015).

Preglednico za izbor oblog glede na dno rane (tabela 4) smo izdelali za člane zdravstvenega tima, ki se ukvarjajo z zdravstveno oskrbo in nego kroničnih ran. Obloge delimo na primarne in sekundarne. Primarna obloga je vedno v stiku z dnom rane, kar omogoča optimalno učinkovitost obloge in zdravljenje rane. Sekundarno oblogo namestimo na primarno, tudi primarna obloga pa ima lahko funkcijo sekundarne obloge.

Skupine sodobnih oblog so:

- kontaktne mrežice,
- filmi,

- hidrokoloidi,
- gelirajoče obloge,
- geli,
- alginati,
- pene, pene s silikonom,
- polimerne membrane,
- polimerne obloge,
- visoko vpojne obloge,
- obloge z medom,
- antimikrobne obloge (srebro, oglje, med, poliheksametilen biguanide – PHMB, dialkilkarbamoil klorid – DACC, klorheksidin, oktenidin, jod, natrijev hipoklorid in hipoklorova kislina).

#### DRUGE OBLOGE

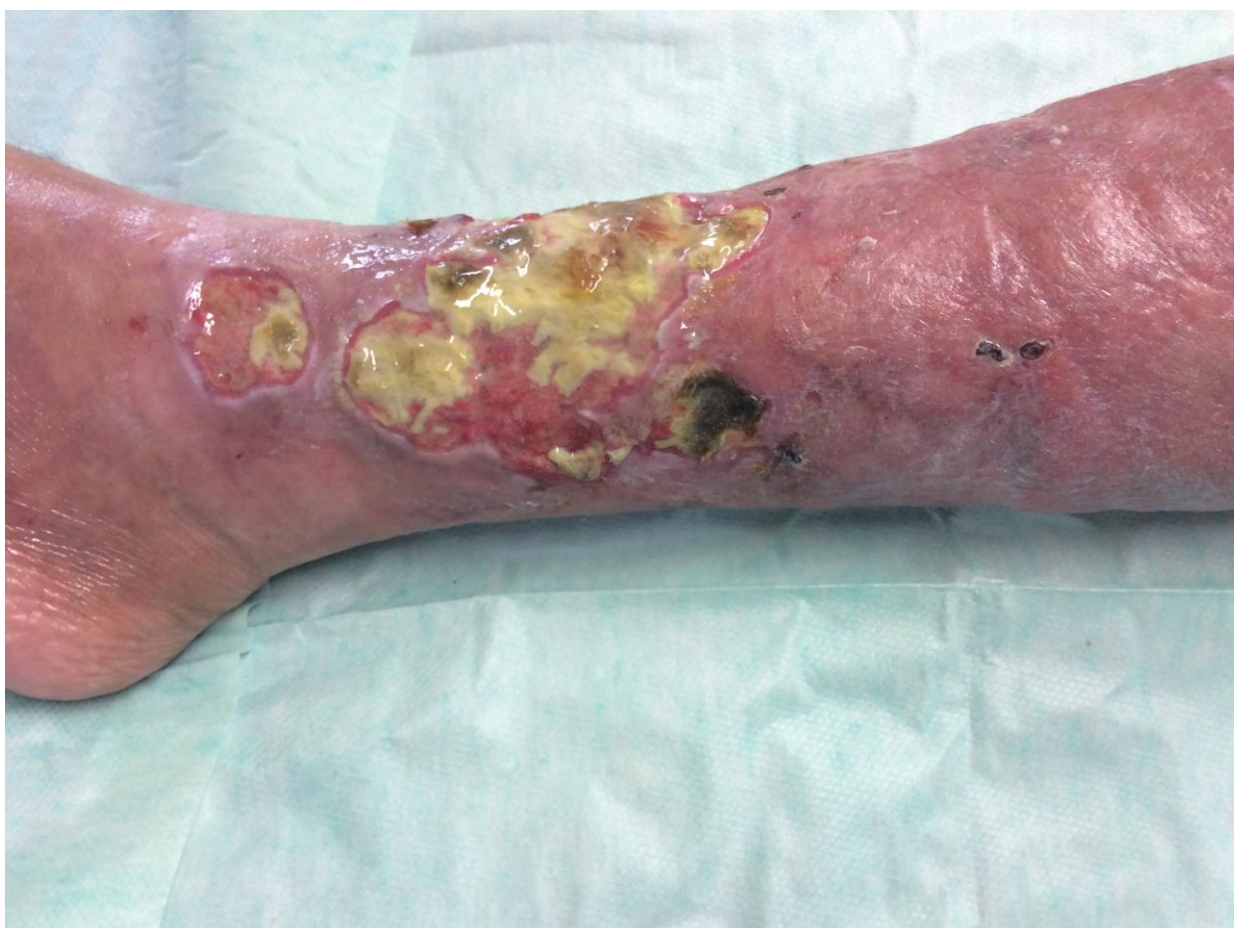- obloge s kolageni,
- terapevtske obloge,
- biocelulozne obloge,
- akrilatne obloge,
- pršila za pospeševanje celjenja ran.

## ZAŠČITA KOŽE V OKOLICI RANE

Pri oskrbi kronične rane je zelo pomembna tudi oskrba kože v okolici rane. Za zaščito kože se priporoča:

1. NEGA NEPOŠKODOVANE KOŽE:
  - krema (tip olje/voda) s pH 5, 5;
  - poliuretanski film v spreju ali tekočini.
2. NEGA KOŽE PRI OBILNEM IZLOČKU IZ RANE:
  - lokalni pripravki s cinkom;
  - krema (tip olje/voda) s pH 5, 5;
  - poliuretanski film v spreju ali tekočini.

Slika 2: Zaščita kože v okolici rane



Vir: UKC Ljubljana, Klinični oddelek za kirurške okužbe – ambulanta.

## ČIŠČENJE RONIČNIH RAN

S čiščenjem rane pripomoremo k ustrezni pripravi dna rane, kar pospeši zdravljenje in poveča učinkovitost drugih terapevtskih ukrepov (Dowsett in Newton, 2005).

Namen čiščenja ran:

- odstranjevanje demarkiranih mrtvin, ostankov oblog, hiperkeratoz, izločka in planktonskih (prosto plavajoče) mikroorganizmov;
- zaščita rane in spodbujanje optimalnega okolja za celjenje rane;
- olajšanje ocene rane z optimizacijo vizualizacije rane;
- povečanje pacientovega udobja in osebne higiene (Main, 2008).

Čiščenje rane izvajamo, kadar je/so:

- prisotna vlažna mrtvina (kar povečuje bakterijsko obremenitev rane in večjo možnost za okužbo);
- vidna onesnaženost rane (fekalije ...);
- prisotni znaki okužbe;
- vidni ostanki oblog, tujkov v rani;
- prisotna hiperkeratoza, (Wolcott in Fletcher, 2014; Edwards Jones, Flanagan, 2013; Flanagan, 2013).

Čiščenje se NE priporoča, kadar je/so v rani (Menna, 2012):

- čiste granulacije in epitelij;
- suha, trda, črna mrtvina, kjer je cilj to tudi ohraniti;
- suha akutna rana.

Rutinsko čiščenje rane ob vsaki menjavi obloge je običaj, ki lahko podaljša celjenje rane (Flanagan, 2013).

Pri izbiri sredstva za čiščenje rane je pomembno, da je (Menna, 2012):

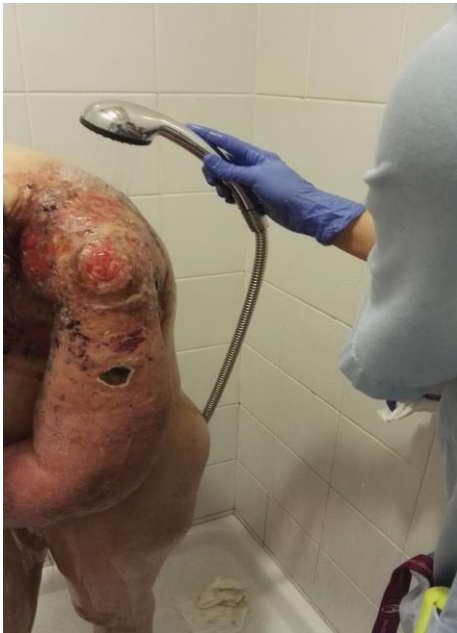- hipoalergeno,
- netoksično za tkivo,
- dostopno,
- stroškovno učinkovito,
- stabilno.

Fernandez in Griffiths (2012) sta s študijo ugotovila, da pri čiščenju akutnih in kroničnih ran z 0,9 % NaCl ali pitno tekočo vodo ni nobene razlike v stopnji okužbe.

Previdnost pri uporabi vode je potrebna:

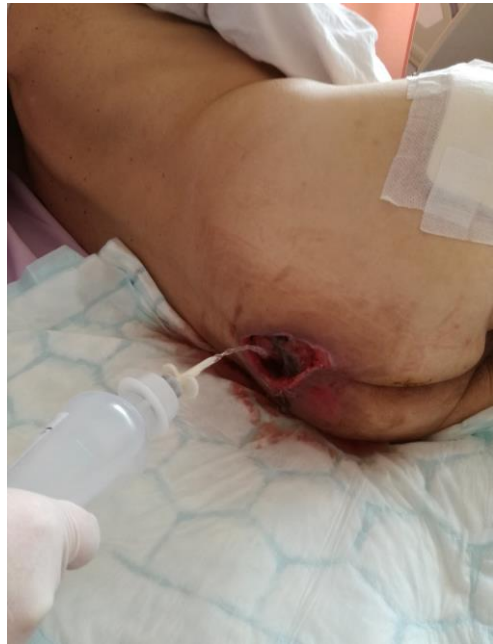- pri pacientih, ki so imunokompromitirani;
- pri ranah, kjer je izpostavljena kost ali tetiva;
- pri ranah z neznano globino – fistulah (Peate in Glencross, 2015; Cutting et al., 2010).

Slika 3: Tuširanje razjede



Vir: UKC Ljubljana,  
Dermatovenerološka klinika.

Slika 4: Izpiranje razjede



Vir: UKC Ljubljana,  
Svetovalna služba zdravstvene nege.

## UPORABA LOKALNIH ANTISEPTIKOV

Do nedavnega lokalni antiseptiki niso bili priporočljivi za rutinsko uporabo pri negi ran (Wounds UK, 2013).

Uporaba lokalnih antiseptikov:





- ko se je lokalna okužba že razvila;
- pri pacientih z anamnezo ponavljajoče se okužbe;
- za zaustavitev širjenja okužbe – celulitis, ko je potreben sistemski antibiotik;
- ob prisotnosti biofilma na rani.

Uporabljamo:

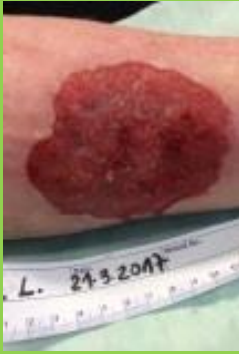



- raztopino 0,01–0,2 % PHMB (Lindholm, 2010) in PHMB 0,04 % priporočajo za lokalno okužbo in napredujočo okužbo – priporočeni kontaktni čas je 15 minut za vse jakosti (Andriessen in Strohal, 2010);
- 100 g raztopine oktenidin dihidroklorida vsebuje 0,1 g oktenidina in proizvajalec priporoča minimalni kontaktni čas 1 minuto;
- do pet dni in največ 14 dni;
- po petih dneh ponovna ocena rane;
- ko se rana izboljša, uporabljajte antiseptično raztopino še naprej do 14 dni in nato prekinite (Andriessen in Strohal, 2010);
- če so po 14 dneh še vedno prisotni znaki širjenja okužbe, je treba razmisliti o uporabi sistemskih antibiotikov (Wounds UK, 2013).

## OSKRBA KRONIČNE RANE

Tabela 3:

OSKRBA KRONIČNE RANE				
Vrsta tkiva	Opis rane	Cilj oskrbe	Obloge	POMEMBNO
<p><b>Črna suha mrtvina</b></p> 	<p>Dno rane prekriva črna, suha mrtvina.</p>	<p>Odstranitev mrtvin.</p> <p><b>POZOR: Pri motnjah arterijske prekrvavitve se nekrektomija ne priporoča.</b></p> <p><b>POZOR: Suhe črne mrtvine na peti ne odstranjujemo.</b></p>	<p>Sterilna gaza pri motnjah v prekrvavitvi; gel; ned v tubi.</p>	<p><b>VELJA ZA VSE VRSTE RAN</b></p> <p>❖ <b>Natančna ocena je ključnega pomena za uspešno oskrbo rane</b></p> <p>❖ <b>Znaki &amp; simptomi okužbe rane:</b></p> <ul style="list-style-type: none"> <li>- bolečina;</li> <li>- gnojen izloček;</li> <li>- neprijeten vonj;</li> <li>- povečane bezgavke;</li> <li>- povišana telesna temperatura;</li> <li>- porast CRP-ja</li> </ul> <p>❖ <b>Dokumentiranje oskrbe rane</b></p>
<p><b>Vlažna mrtvina</b></p> 	<p>Dno rane je prekrito z zmeččanimi, vlažnimi, rjavocrnikastimi mrtvinami z malo do zmerno izločka. Okolica razjede je rožnata ali pordela.</p>	<p>Odstranitev odmrlega tkiva.</p>	<p>Gelirajoče obloge; alginati; alginati z medom; polimerne obloge; polimerne membrane; visoko vpojne obloge.</p>	
<p><b>Fibrinske obloge</b></p>  	<p>Dno rane je pokrito z rumenimi oblogami, ki so čvrsto-adherentne ali šotastomehkejše.</p> <p>Rana zmerno izloča. Okolica je rožnata ali pordela.</p>		<p><b>Malo izločka:</b> alginati; gel s peno; polimerne membrane; gel v plošči; akrilatne obloge; obloge z medom.</p> <p><b>Veliko izločka:</b> alginati; alginati z medom; gelirajoče obloge; polimerne membrane.</p>	



<p><b>Granulacijsko tkivo</b></p> 	<p>Dno rane je plitvo in prekrito z novonastalim rožnatim granulacijskim tkivom. Prisotno je malo do srednje veliko izločka.</p>	<p>Zaščita, vlažno celjenje rane, obvladovanje izločka.</p>	<p><b>Malo izločka:</b> pene – stanjšane; akrilatne obloge; terapevtske obloge; biocelulozne obloge; obloge s kolageni; obloge z medom.</p> <p><b>Srednje veliko izločka:</b> pene; polimerne membrane; gelirajoče obloge; visoko vpojne obloge; obloge z medom.</p>	
<p><b>Epitelizacija</b></p> 	<p>V rani poteka reepitelizacija. V dnu rane je zdravo granulacijsko in epiteljsko tkivo.</p>	<p>Zaščita, vlažno celjenje rane.</p>	<p>Hidrokoloidi – stanjšani; pene – stanjšane; akrilatne obloge; terapevtske obloge; biocelulozne obloge; obloge s kolageni; obloge z medom.</p>	
<p><b>Hipergranulacije</b></p> 		<p>Zmanjšanje hipergranulacij.</p>	<p>Gaza; obloge s srebrom; mazilo s steroidi (kratak čas; le 1 – 3 dni).</p>	
<p><b>Okužba rane</b></p> 	<p>Dno rane je rumene, zelene, sivkaste ali črnkaste barve. Rana obilno izloča in je neprijetnega vonja. Okolica je močno pordela. Poveča se bolečina v rani.</p>	<p>Diagnosticiranje in zdravljenje okužbe.</p>	<p>Obloge s srebrom v vseh oblikah; obloge z ogljem; obloge z jodom; obloge z medom; obloge s PHMB; obloge z DACC; obloge s klorheksidinom; obloge z otenidinom; natrijev hipoklorid in hipoklorova kislina.</p>	

Povzeto po: [www.hse.ie/eng/about/who/onmsd/practicedevelopment/WoundManagement/](http://www.hse.ie/eng/about/who/onmsd/practicedevelopment/WoundManagement/).

## LITERATURA

1. Ahmad Oryan, Esmat Alemzadeh, Ali Moshiri, 2016. Biological properties and therapeutic activities of honey in wound healing: A narrative review and meta-analysis. *Epub*: 25(2):98-118
2. Andriessen Anneke, Strohal Robert, 2010. Understanding the role of PHMB: a topical approach to wound infection. *Wounds International*; 1: 3, 25–28.
3. Atkin L., Ousey K., 2016. Wound bed preparation: A novel approach using HydroTherapy. *Br J Community Nurs.*: pp. 23–28.
4. Broussard K.C., Powers J.G., 2013. Wound dressings: selecting the most appropriate type. *Am J Clin Dermatol*, 14(6): pp. 449–59.
5. Brown-Etris M., Milne C., Orsted H., Gates J.L., Netsch D., Punchello M., Couture N., Albert M., Attrell E., Freyberg J., 2008. A prospective, randomized, multisite clinical evaluation of a transparent absorbent acrylic dressing and a hydrocolloid dressing in the management of Stage II and shallow Stage III pressure ulcers. *Adv Skin Wound Care*, 21(4):169–74.
6. Browning, P., White, R.J. and Rowell, T., 2016. Comparative evaluation of the functional properties of superabsorbent dressings and their effect on exudate management. *Journal of wound care*, 25 (8): pp. 452–462.
7. Browning Paul, 2016. Wound care today: Costs and treatments. *British Journal of Healthcare Management*, Vol. 22, No. 12.
8. Brown Annemarie, 2018. When is wound cleansing necessary and what solution should be used? *Nursing Times* [online]; 114: 9, 42–45.
9. Bullough L., Johnson S., Forder R., 2015. Evaluation of a foam dressing for acute and chronic wound exudate management. *Br J Community Nurs.; Suppl Wound Care*: pp.17–8, 20.
10. Chaby G., Senet P., Vaneau M., Martel P., Guillaume J.C., Meaume S., 2007. Dressings for acute and chronic wounds: a systematic review. *Arch Dermatol*, 143: pp. 1297–304.
11. Cooper Rose, Kirketerp-Møller Klaus, 2018. Non-antibiotic antimicrobial interventions and antimicrobial stewardship in wound care. *Journal of Wound Care*; 27: 6, 355–377.
12. Cullen B., Ivins N., 2010. Promogram & Promogram Prisma. Made Easy *Wounds International*, 1(3): Dostopno na: <https://www.woundsinternational.com/> (19. 7.2019)
13. Collier M., 2009. Silver dressings: more evidence is needed to support their widespread clinical use. *J Wound Care*, 18: pp. 77–8.
14. Cutting Keith, 2010. Addressing the challenge of wound cleansing in the modern era. *British Journal of Nursing. Supplement*19(11): S24–9.
15. Dissemond J., Gerber V., 2010. Practice-oriented recommendation for treatment of critical colonised and local infected wounds using polihexanide. *Journal of wound technology*, 7: pp. 27–33.
16. Dhivya Selvaraj, Viswanadha Vijaya Padma, Elango Santhini, 2015. Wound dressings – a review. *Biomedicine (Taipei)*: 5(4): 22.
17. Dorothy Doughty, Laurie McNichol, 2015. Wound, Ostomy and Continence Nurses Society: Core Curriculum: Wound Management. 1st Edition: pp. 137.
18. Dowsett C., Newton H., 2005. Wound bed preparation: TIME in practice. *Wounds UK* 1(3).

19. Dowsett C., Protz K., Drouard M. 2015. Triangle of Wound Assessment. Wounds Asia. Dostopno na <https://www.woundsinternational.com/uploads/resources/6b1de98d155522d8aa02e9c2f23b9cf1.pdf>
20. Edwards-Jones Valerie, Flanagan Madeleine, 2013. Wound infection. In: Flanagan M (ed) Wound Healing and Skin Integrity: Principles and Practice. Chichester: Wiley-Blackwell.
21. Fernandez R., Griffiths R., Ussia C., 2012. Water for wound cleansing. Cochrane database of systematic reviews.
22. Flanagan M., 2013. Wound Healing and Skin Integrity: Principles and Practice. Wiley-Blackwell, pp.
23. Fleck C.A., Simman R., 2011. Modern Collagen Wound Dressings: Function and Purpose. J Am Col Certif Wound Spec. 2(3): pp. 50–54.
24. Frykberg R.G., Banks J., 2015. Challenges in the Treatment of Chronic Wounds. Adv Wound Care (New Rochelle), 1; 4(9): pp. 560–582.
25. Hess C. T. 2019. Comprehensive Patient and Wound Assessments. Advances in Skin & Wound Care: June 2019 - Volume 32 - Issue 6 - p 287–288. Dostopno na [https://journals.lww.com/aswcjournal/fulltext/2019/06000/comprehensive\\_patient\\_and\\_wound\\_assessments.10.aspx](https://journals.lww.com/aswcjournal/fulltext/2019/06000/comprehensive_patient_and_wound_assessments.10.aspx)
26. Ilenghoven Devananthan, 2017. A Review of Wound Dressing Practices. Clinical Dermatology Open Access Journal.
27. Koburger T., Hübner, Braun M., Siebert J., Kramer A.J., 2012. Standardized comparison of antiseptic efficacy of triclosan, PVP-iodine, octenidine dihydrochloride, polyhexanide and chlorhexidine digluconate. Antimicrob Chemother, 65(8):pp. 1712–9.
28. Körber A., Freise J., Grabbe S, Dissemond J., 2006. Reduction of pH values in chronic leg ulcers by cadesorb. Zeitschrift fur Wundheilung, 11(5):230–234.
29. Kyaw B.M., Jarbrink K., Martinengo L., Schmidtchen A., 2017. Need for Improved Definition of "Chronic Wounds" in Clinical Studies. Acta Dermato-Venereologica, 98(1).
30. Lazarus G. D., Cooper D. M., Knighton D. R., Margolis D. J., Percoraro R. E., Rodeheaver G., Robson M. C., 1994. Definitions and guidelines for assessment of wounds and evaluation of healing. Wound repair and regeneration : official publication of the Wound Healing Society [and] the European Tissue Repair Society, 2(3): pp. 165–170.
31. Leaper, D.J., Schultz, G., Carville, K., Fletcher, J., Swanson, T., Drake, R. 2012. Extending the TIME concept: what have we learned in the past 10 years? *International Wound Journal* 2012, 9 (Suppl.2): 1–19.
32. Linselink E., Andriessen A., 2011. A cohort study on the efficacy of a polyhexanide-containing biocellulose dressing in the treatment of biofilms in wounds. J Wound Care; 20(11): pp. 534, 536–9.
33. Lindholm Charles, 2010. Expert commentary. In: Andriessen A, Strohal R. Understanding the role of PHMB: a topical approach to wound infection. Wounds International; 1: 3, 25–28.
34. Main Rachael, 2008. Should chlorhexidine gluconate be used in wound cleansing? *Journal of Wound Care* 17(3): 112–4.
35. Malone Michael, Tsai Gary, 2015. Wound healing with apitherapy: a review of the effects of honey. *Journal of Apitherapy*, 1: str. 29–32.

36. Menna Lloyd Jones, 2012. Wound cleansing: is it necessary, or just a ritual? *Clinical British Journal of Healthcare Assistants*: Vol 06 No 06.
37. Mihelič M., Planinšek Ručigaj T., 2015. The role of therapeutic dressings with silver in chronic wounds therapy. - Mjesto terapijskih obloga sa srebrom u liječenju kroničnih rana. *Acta medica Croatica*, 69 (1): pp. 73–75.
38. NHS Foundation trust, NHS Trust, Clinical Commissioning Group, 2019. Wound Care Guidelines and Dressing Formulary. NHS Cambridgeshire and Peterborough, CCG Cambridgeshire Community Services Cambridgeshire and Peterborough Foundation Trust.
39. National Institute for Health and Care Excellence (NICE), 2016. *Chronic wounds: advanced wound dressings and antimicrobial dressings*. Evidence Summary. UK: National Institute for Health and Care Excellence.
40. Nolan Maureen, 2018. HSE National Wound Management Guidelines 2018. Dr Steevens' Hospital, Dublin.
41. Olsson M., Järbrink K., Divakar U., Bajpai R., Upton Z., Schmidtchen A., Car J., 2019. The humanistic and economic burden of chronic wounds: A systematic review. *Wound Repair Regen*: 27(1):114–125.
42. Orsted H.L., Keast, D.H., Forest-Lalande, L., 2018. *Best Practice Recommendations for Prevention and Management of Wounds*. Toronto: Canadian Association of Wound Care.
43. Peate Ian, Glencross Wyn, 2015. *Principles of wound management I*. In: *Wound Care at a Glance*. Chichester: John Wiley & Sons.
44. Piaggese A., Läuchli S., Bassetto F., 2018. EWMA document: advanced therapies in wound management: cell and tissue based therapies, physical and bio-physical therapies smart and IT based technologies. *Journal of Wound Care*, 27(6): Suppl 6.
45. Planinšek Ručigaj T., Somrak J., 2010. Wound Management With Foam With PHMB. *EWMA JOURNAL*, 2(10): pp. 273.
46. Planinšek Ručigaj T., 2010. Odabir suvremene potporne obloge za liječenje i lokalni tretman kronične rane = The choice of support dressing for treatment and topical care of chronic wound. In: Vince A. & Ostojčić R., eds. *Dijabetičko stopalo : simpozij s međunarodnim sudjelovanjem*. *Acta medica croatica*, 64(1), pp. 99–102.
47. Planinšek Ručigaj T., Mihelič M., 2015. Komparativni učinci obloga temeljenih na medu i na srebru/ugljenu u liječenju venskih vrijedova nogu. Comparative effects of honey based and silver/charcoal based dressing on the healing of venous leg ulcers. *Acta medica Croatica*. 69 (1): pp. 67–72.
48. Sood Aditya, Granick Mark S, Tomaselli Nancy L, 2014. Wound dressings and comparative effectiveness data. *Advances in wound care*, 3 (8): str. 511–529.
49. Schultz G.S., Sibbald R.G., Falanga V., Ayello E.A., Dowsett C., Harding K., Romanelli M., Stacey M.C., Teot L., Vanscheidt W., 2003. Wound bed preparation: a systematic approach to wound management. *Wound Repair Regen*; 11 Suppl 1:S1–28.
50. Sun J., Tan H., 2013. Alginate-Based Biomaterials for Regenerative Medicine Applications. *Materials*. 6(4): pp. 1285-1309.
51. Selvaraj Dhivya, Viswanadha Vijaya Padma, and Elango Santhini, 2015. Wound dressings – a review. *Biomedicine (Taipei)*. 2015 Dec; 5(4): 22.

52. Wounds UK (2013) *Best Practice Statement. The Use of Topical Antimicrobial Agents in Wound Management*. London: Wounds UK.
53. Worcestershire Health and Care Trust (NHS), 2015. Wound Assessment and Management. Dostopno na: file:///C:/Users/ajelar/AppData/Local/Temp/WAHT-NUR-090%20V1-1.pdf.
54. Zehrer C.L., Holm D., Solfest S.E., Walters S.A., 2014. A comparison of the in vitro moisture vapour transmission rate and in vivo fluid-handling capacity of six adhesive foam dressings to a newly reformulated adhesive foam dressing. *Int Wound J.*, 11(6):681–90.

## **VIRI**

1. [www.hse.ie/eng/about/who/onmsd/practicedevelopment/WoundManagement/](http://www.hse.ie/eng/about/who/onmsd/practicedevelopment/WoundManagement/).

## Priloga 1: TABELA OBLOG IN PROIZVAJALCEV

Tabela 4:

GENERIČNO IME	NAZIV OBLOGE	PROIZVAJALEC	DELOVANJE IN NAMEŠČANJE		
<b>KONTAKTNE MREŽICE</b>	ADAPTIC	SYSTAGENIX	Se zaradi svoje sestave in dodatkov parafina, silikona in mazil ne lepijo na razjede. S tem ščitijo granulacijo in dno razjede pred poškodbo. Kontaktne mrežice vsebujejo dodatke, kot so srebro, jod, med ... (Doughty, McNichol, 2015).  Nameščamo jih 1–1,5 cm čez rob rane.		
	ATRAUMAN GRASSOLIND	PAUL HARTMANN AG			
	KENDALL VAZELINSKA MREŽICA	COVIDIEN			
	SORBION PLUS	BSN MEDICAL			
	BACTIGRAS, JELONET	SMITH & NEPHEW			
	CUTICERIN	SMITH & NEPHEW			
	LOMATUELL H	LOHMANN & RAUSCHER			
	TEGADERM CONTACT	3M			
	CUTICEL	BSN MEDICAL			
<b>S silikonom</b>	ADAPTIC TOUCH	SYSTAGENIX	Se zaradi svoje sestave in dodatkov parafina, silikona in mazil ne lepijo na razjede. S tem ščitijo granulacijo in dno razjede pred poškodbo. Kontaktne mrežice vsebujejo dodatke, kot so srebro, jod, med ... (Doughty, McNichol, 2015).  Nameščamo jih 1–1,5 cm čez rob rane.		
	MEPITEL	MOLNLYCKE			
	MEPITEL ONE	MOLNLYCKE			
	ATRAVMAN SILIKON	PAUL HARTMAN			
	CUTICELL CONTACT	BSN MEDICAL			
	SILFLEX	ADVANCIS MEDICAL			
<b>S srebrom</b>	ATRAUMAN AG	PAUL HARTMANN AG		Se zaradi svoje sestave in dodatkov parafina, silikona in mazil ne lepijo na razjede. S tem ščitijo granulacijo in dno razjede pred poškodbo. Kontaktne mrežice vsebujejo dodatke, kot so srebro, jod, med ... (Doughty, McNichol, 2015).  Nameščamo jih 1–1,5 cm čez rob rane.	
	ACTICOAT	SMITH & NEPHEW			
<b>Z jodom</b>	PHARMATULL POVI	PHARMAPLAST			Se zaradi svoje sestave in dodatkov parafina, silikona in mazil ne lepijo na razjede. S tem ščitijo granulacijo in dno razjede pred poškodbo. Kontaktne mrežice vsebujejo dodatke, kot so srebro, jod, med ... (Doughty, McNichol, 2015).  Nameščamo jih 1–1,5 cm čez rob rane.
	IODOSORB	SMITH & NEPHEW			
	INADINE	SYSTAGENIX			
<b>Klorheksidin</b>	BACTIGRAS	SMITH & NEPHEW	Se zaradi svoje sestave in dodatkov parafina, silikona in mazil ne lepijo na razjede. S tem ščitijo granulacijo in dno razjede pred poškodbo. Kontaktne mrežice vsebujejo dodatke, kot so srebro, jod, med ... (Doughty, McNichol, 2015).  Nameščamo jih 1–1,5 cm čez rob rane.		
<b>Ajdov med</b>	PRINCIPELLE IF	PRINCIPELLE			
<b>Manuka med</b>	ACTIVON TULLE	ADVANCIS MEDICAL			
<b>Kostanjev med</b>	VIVAMEL CONTACT	TOSAMA			

<b>FILMI</b> Za pričvrstitev oblog uporabljamo nesterilne filme v roli.	BIOCLUSIVE	JOHNSON & JOHNSON	Obloge iz poliuretanskega filma in poliakrilnega lepila. So prepustne za vodne hlape in kisik ter neprepustne za vodo in mikroorganizme (Broussard, Powers, 2013).  Nameščamo jih 1–1,5 cm čez rob rane.
	CUTIFILM		
	HYDROFILM	PAUL HARTMANN AG	
	MEFILM	MÖLNLYCKE	
	POLYSKIN II	COVIDIEN	
	OPSITE FLEXIGRID	SMITH & NEPHEW	
	SUPRASORB F	LOHMANN &	

		RAUSCHER	
	TEGADERM FILM	3M	

<b>HIDROKOLOIDI v obliki obloge z lepljivimi robovi ali brez</b>	GRANUFLEX GRANUFLEX BORDER	CONVATEC	Vsebujejo hidrofilne koloidne delce (karboksimetil celuloza, želatina, pektin). Izločke vpijajo počasi po principu kapilarnosti, ob stiku z njimi se tvori gel. Pospešujejo sproščanje rastnih faktorjev, povečujejo fagocitozo, spodbujajo angiogenezo, rast granulacijskega tkiva in migracijo epidermalnih celic. Hidrokoloide s pektini delujejo avtolitično (Broussard, Powers, 2013). Nameščamo jih 1–1,5 cm čez rob rane.
	COMFEEL PLUS	COLOPLAST	
	HYDROCOL	PAUL HARTMANN AG	
	SUPRASORB H STANDARD	LOHMANN- RAUSCHER	
	TEGADERM HYDROCOLLOID	3M	
<b>Hidrokoloide v stanjšani obliki</b>	GRANUFLEKS EXTRA THIN	CONVATEC	
	HYDROCOL THIN	HARTMANN	
	SUPRASORB H THIN	LOHMANN & RAUSCHER	
	ASKINA BIOFILM TRANSPARENT	B. BRAUN	
	COMFEEL PLUS THIN	COLOPLAST	
	HYDROCOLL THIN	PAUL HARTMANN AG	
<b>Hidrokoloide posebnih oblik</b>	SUPRASORB H SACRUM	LOHMANN & RAUSCHER	
	HYDROCOLL BORDER	HARTMAN	
	CUTIMED HIDROKOLOID B SACRAL	BSN MEDICAL	
	GRANUFLEX BORDER	CONVATEC	
	TEGADERM HYDROCOLLOID	3M	

<b>GELIRAJOČE OBLOGE so lahko v obliki obloge ali polnila</b> (Broussard & Powers, 2013).	SUPRASORB LIQUACEL	LOHMANN & RAUSCHER	Obloga vsebuje od 20 % naravnih do 80 % etilsulfonat celuloznih vlaken in Na CMC, prešito s celuloznimi nitkami, ki v stiku z izločkom ustvarja kohezivni gel, ki v sebi zadrži mikroorganizme. Vpija in zadržuje izloček in bakterije znotraj obloge ter sproži proces geliranja. Nameščamo jih 1–1,5 cm čez rob rane.
	DURAFIBER	SMITH & NEPHEW	
	AQUACEL	CONVATEC	
	EXUFIBER	MÖLNLYCKE	

<b>ALGINATI</b> So lahko v obliki obloge ali polnila. Z dodatki, kot so srebro, magnezij, cink, karboksilmetil			Delujejo avtolitično, vpijajo izloček iz razjede in zamenjujejo ione iz izločka za svoje kalcijeve ione. Pri tem nastaja gel, ki ustvarja vlažno okolje. Kalcijevi ioni aktivirajo makrofage in delujejo na agregacijo trombocitov (Sun, Tan, 2013).
	BIATAIN ALGINAT	COLOPLAST	
	KALTOSTAT	CONVATEC	
	SORBALGON	PAUL HARTMANN AG	
	SUPRASORB A	LOHMANN- RAUSCHER	
	MELGISORB PLUS	MÖLNLYCKE	
TEGADERM	3M		

celulozna vlakna, povečujejo učinkovitost delovanja.	ALGINATE		Nameščamo v dno rane. V rano tamponiramo do 80 %.
	ALGOSTERIL	SMITH & NEPHEW	
	CURASORB CA CURASORB CA ZN	COVIDIEN	
	TRIONIC	SYSTAGENIX	
	SILVERCEL	SYSTAGENIX	
	ALGISITE M	SMITH & NEPHEW	

<b>GELI</b> So v obliki amorfnih gelov, hidrogelnih oblog in v kombinaciji suhega hidrogela s poliuretansko peno. V obliki obloge so z ali brez lepljivega roba. Vsebuje lahko dodatke, kot so alginat, hidrokoloid, 0,9 % ali 20 % NaCl, poliheksanide.	ASKINA GEL	B BRAUN	Vsebujejo do 96 % vode, mehčajo mrtvine in fibrinske obloge. Karboksimetil celuloza po principu vpija izločke. Zaradi vlažnosti živčnih končičev se občutek bolečine zmanjša (Broussard, Powers, 2013). Nameščamo do roba rane, zaščitimo okolno kožo.
	INTRASITE GEL, INTRASITE CONFORMABLE	SMITH & NEPHEW	
	CUTIMED SORBACT GEL	BSN MEDICAL	
	SUPRASORB G	LOHMANN- RAUSCHER	
	TEGADERM HYDROGEL	3M	
	CURAFIL GEL	COVIDIEN	
	PRINCIPELLE MATRIX	PRINCIPELLE	
	PRINCIPELLE MATRIX BORDER	PRINCIPELLE	
	HYDROSORB-obloga HYDROSORB COMFORT-obloga HYDROSORB- gel	PAUL HARTMANN AG	
	CUTIMED SORBACT GEL	BSN MEDICAL	
VERIFORTE MED	P.G.F. INDUSTRY SOLUTION		
<b>Z alginatom</b>	PURILON GEL	COLOPLAST	
	NU GEL	SYSTAGENIX	
<b>S hidroko- loidom</b>	GRANUGEL	CONVATEC	
<b>0,9 NaCl</b>	NORMLGEL	MOLNLYCKE	
<b>20 % NaCl</b>	HYPERGEL(samo za suhe črne mrtvine)	MÖLNLYCKE	
<b>Octenidin dihidroklorid</b>	OCTENILIN	SCHÜLKE	
<b>Poliheksanidi</b>	PRONTOSAN	B. BRAUN	
<b>S peno</b>	ASKINA TRANSORBENT obloga	B. BRAUN	
	HYDROTAC HYDROTAC COMFORT	PAUL HARTMANN AG	

<b>VISOKO VPOJNE OBLOGE</b>  (Browning et al., 2016).	BIATAIN SUPER	COLOPLAST	Jedro oblog je iz hidrokapilarnih zrn, ki ob absorpciji izločka v oblogi tvori gel. Izloček vpijajo vertikalno in horizontalno.
	SORBION SACHET	BSN MEDICAL	
	EXU DRAY	SMITH&NEPHEW	Polietilenska obloga z jedrom rajona in celuloze.



<b>NE REŽI</b>	ECLYPSE ECLYPSE ADHERENT SACRAL	ADVANCIS MEDICAL	Jedro iz visoko vpojnih kristalov in mehansko spojene celulozne blazinice.
	MEXTRA	MÖLNLYCKE	Jedro iz bombažnih in poliakrilatnih visoko vpojnih delcev, ki modulirajo aktivnost proteaz. Vsebuje tudi plast iz netkanega poliestra in viskoze za enakomerno razporeditev izločka.
	ZETUVIT	PAUL HARTMANN AG	Vpojno jedro iz mehke celuloze in superabsorbenta.
	CUREA	CUREA MEDICAL GMBH	Vpojno celulozno jedro vpija enakomerno hitro tudi pod kompresijo.

<b>PENE z ali brez lepljivega robu. Z dodatki, kot je srebro, povečujejo učinkovitost delovanja.</b>	ALLEVYN, CUTINOVA HYDRO	SMITH & NEPHEW	Visoko vpojne polprepustne hidrofilne obloge iz poliuretana vpijajo izločke po kapilarnem principu (Bullough et al., 2015). Rano toplotno izolirajo (Zehrer et al., 2014).	
<b>Petslojne pene</b>	ALLEVYN LIFE	SMITH & NEPHEW		
	TIELLE XTRA	SYSTAGENIX		
	MEPILEX FLEX	MÖLNLYCKE		
<b>Trislojne pene</b>	TIELLE	SYSTAGENIX		Nameščamo jih 1–1,5 cm čez rob rane.
	BIATAIN	COLOPLAST		
	ADVAZORB	ADVANCIS MEDICAL		
	COPA	COVIDIEN		
	LYOFOAM	MÖLNLYCKE		
	PERMA FOAM	PAUL HARTMANN AG		
	ALLEVYN	SMITH & NEPHEW		
	SUPRASORB	LOHMANN & RAUSCHER		
	TEGADERM FOAM	3M		
CUTINOVA THIN				
<b>Pene posebnih oblik</b>	ALLEVYN LIFE PETA ALLEVYN LIFE KRIŽNICO	SMITH & NEPHEW		
	TIELLE PETA TIELLE KRIŽNICO	JOHNSON & JOHNSON		
	ASKINA FOAM POLNILO	B. BRAUN		
	ASKINA PETA	B. BRAUN		
	BIATAIN ZA PETO IN KRIŽNICO	COLOPLAST		
	PERMA FOAM POLNILO	PAUL HARTMANN AG		
	POLYMEM OVAL, KRIŽNICA	FERRIS MFG. CORP		

<b>PENE S SILIKONOM ali mineralnim gelom, z ali brez lepljivega roba</b>	MEPILEX	MÖLNLYCKE	Vpojna in samolepilna silikonska obloga. Na spodnjem delu pene je silikonska plast, ki pride v stik z dnom rane ter preprečuje bolečine in poškodbe. Vpojna blazinica je iz poliuretanske pene in visoko vpojnih poliakrilatnih vlaken. Zunanja plast je iz filma, prepustnega za vodno paro in neprepustnega za vodo. Primerna je za uporabo pod kompresijo. Lahko se privzdigne in ponovno namesti brez izgube lastnosti lepljenja.
	ADVAZORB	ADVANCIS MEDICAL	
	SUPRASORB P	LOHMANN & RAUSCHER	
	ALLEVYN GENTLE ALLEVYN LIFE	SMITH & NEPHEW	
	CUTIMED SILTEC	BSN MEDICAL	
<b>Pene, silikonske, v stanjšani obliki</b>	MEPILEX BORDER LITE	MÖLNLYCKE	
	ADVAZORB	ADVANCIS MEDICAL	
	CUTIMED SILTEC L	BSN MEDICAL	

<b>OBLOGE Z MEDOM, ki je lahko samostojen v tubi ali v kombinaciji z različnimi materiali</b>	VIVAMEL v tubi – kostanjev med	TOSAMA	Deluje antimikrobno na širok spekter mikroorganizmov, preprečuje nastanek biofilma. Deluje avtolitično, protivnetno in preprečuje neprijeten vonj. Spodbujajo angiogenezo, granulacijo in reepitelizacijo (Sood et al., 2014; Malone & Tsai, 2015; Oryan et al., 2016). Nameščamo jih 1–1,5 cm čez rob rane. Med v tubi nameščamo do roba rane, zaščitimo okolno kožo.
	VIVAMEL ALGINAT – kostanjev med	TOSAM	
	MEDI HONEY – gel leptospermum med	DERMA SCIENCES	
	MEDIHONEY obloga, leptospermum med	DERMA SCIENCES	
	PRINCIPELLE IF – ajdov med	PRINCIPELLE	
	ACTIVON v tubi – mamuka med	ADVANCIS MEDICAL	
	ALGIVON – mamuka med	ADVANCIS MEDICAL	
	ACTIVON mrežica – mamuka med		

<b>POLIMERNE OBLOGE NE REŽI!</b>	HYDROCLEAN ADVANCE 72 UR	PAUL HARTMANN AG	Vpojno jedro sestavljajo celulozna vlakna in poliakrilni superabsorbent, prepojen z Ringerjevo raztopino. Zniža pH rane, reducira MMP. Pospeši avtolitični debridment (Atkin, Ousey, 2016). Nameščamo jih v dno rane.
--------------------------------------	-----------------------------	---------------------	---

<b>POLIMERNE MEMBRANE</b>	POLYMEM POLYMEM MAX POLYMEM WIC POLYMEM Tube POLYMEM Finger POLYMEM (v roli) POLYMEM SILICONE BORDER	FERRIS MFG. CORP.	Obloge vsebujejo čistilno sredstvo (F68), vlažilno sredstvo (glicerin), vpojno sredstvo. Obloge zmanjšujejo proces vnetja in nociceptivno bolečino. Pripomorejo pri urejanju termoregulacije.
---------------------------	---	----------------------	---

#### ANTIMIKROBNE OBLOGE (Koburger et al., 2010)

<b>OBLOGE Z JODOM</b>	INADINE	SYSTAGENIX	Delujejo antibakterijsko.
	OPRACLEAN	LOHMANN & RAUSCHER	

	IODOSORB	SMITH & NEPHEW	Nameščamo jih 1–1,5 cm čez rob rane.
<b>OBLOGE Z AKTIVNIM OGLJEM</b>	CARBONET	LOHMANN & RAUSCHER	Vežejo nase bakterije, toksine in izloček. Zmanjšujejo neprijeten vonj.
	VLIWAKTIV		
	VLIWAKTIV AG		
	ASKINA CARBOSORB	B. BRAUN	
<b>OBLOGE Z AKTIVNIM OGLJEM IN SREBROM</b>	ACTISORB	SYSTAGENIX	Vežejo nase bakterije, toksine in izloček. Antibakterijsko delovanje. Zmanjšujejo neprijeten vonj.
	VLIWAKTIV AG	LOHMANN & RAUSCHER	
<b>NE REŽI!</b>			
<b>OBLOGE S SREBROM</b>  Srebro ima širok antibakterijski spekter delovanja. Zavira delovanje bakterijskih encimov in moti proces celičnega dihanja na ravni celične membrane. Glede na vsebnost in obliko srebra se antimikrobno delovanje oblog razlikuje (Collier, 2009; Mihelič, Planinšek Ručigaj, 2015). Nameščamo jih 1–1,5 cm čez rob rane.	ACTICOAT	SMITH & NEPHEW	Nanokristalno ionsko srebro (1,34 mg/cm <sup>2</sup> )
	TEGADERM ALGINATE AG	3M	Srebro s sulfatom
	SUPRASORB A + AG	LOHMANN & RAUSCHER	lonsko srebro (1,95 mg/ cm <sup>2</sup> )
	SILVERCEL HYDRO ALGINATE	SYSTAGENIX	Metalno-kovinsko srebro (1,11mg/ cm <sup>2</sup> )
	AQUACEL AG AQUACEL AG + EXTRA	CONVATEC	lonsko srebro (0,12mg/ cm <sup>2</sup> )
	ALGISITE AG DURAFIBER AG	SMITH & NEPHEW	lonsko srebro
	URGOSORB SILVER URGOTUL AG	URGO MEDICAL	lonsko srebro Srebrov sulfat (0,35 mg/ cm <sup>2</sup> )
	ASKINA CALGITROL AG – pena, alginat	B. BRAUN	lonsko srebro (0,96-2,22 mg/ cm <sup>2</sup> )
	ALLEVYN AG	SMITH & NEPHEW	Srebrov sulfadiazin (0,9 mg/ cm <sup>2</sup> )
	BIATAIN AG – pena	COLOPLAST	lonsko srebro (0,95 mg/ cm <sup>2</sup> )
	MELGISORB AG MEPILEX AG – pena	MÖLNLYCKE	lonsko srebro Srebrov sulfat (1,2 mg// cm <sup>2</sup> )
	POLYMEN SILVER	FERRIS MFG. CORP.	Nanokristalno ionsko srebro (124 µg/cm <sup>2</sup> )
PROMOGRAM PRISMA	SYSTAGENIX	lonsko srebro	
<b>OBLOGE S POLIHEKSA METILBI-GVANIDOM – PHMB</b>	SUPRASORB X + PHMB	LOHMANN & RAUSCHER	Na lističu iz celuloze je inkorporiran gel, ki uravnava vlažnost ran na način, da obloga ob izločanju absorbira izloček; kadar je rana suha, obloga rano vlaži. Dodani PHMB deluje antibakterijsko (Dissemond, Gerber, 2010; Planinšek Ručigaj, Somrak, 2010). Nameščamo jih 1–1,5 cm čez rob rane.
	AMD FOAM KERLIX	COVIDIEN	
	PRONTOSAN GEL	B. BRAUN	
	TIELLE PHMB	SYSTAGENIX	

<b>OBLOGA Z DACC – dialkilkarbam il klorid</b>	CUTIMED SORBACT	BSN MEDICAL	Nameščamo jih 1–1,5 cm čez rob rane.
<b>OBLOGA Z OCTENIDIN HIDROKLORIDOM</b>	OCTENILINE – gel	SCHULKE	Nameščamo v dno rane.
<b>NATRIJEV HIPOKLORID IN HIPOKLOROVA KISLINA</b>	MICRODACYN 60 gel	OCULUS INNOVATIVE SCIENCE	Nameščamo v dno rane.

#### DRUGE OBLOGE

<b>OBLOGE S KOLAGENI</b> (Fleck, Simman, 2011)	SUPRASORB C	LOHMANN & RAUSCHER	So iz naravnega, čistega kolagena, ki dobro absorbira izloček s presežki proteaz, citokinov in prostih radikalov. Spodbujajo migracijo levkocitov, proliferacijo žilja in granulacijo tkiva. Nameščamo v dno rane.
---	-------------	--------------------	---

<b>OBLOGE BIOCELULOZE</b> (Lenselink, Andriessen, 2011)	SUPRASORB X	LOHMANN & RAUSCHER	Na celuloznem lističu je inkorporirana voda v obliki gela. Vlago rani dodaja ali odvzema. Nameščamo jih 1–1,5 cm čez rob rane.
	SUPRASORB X+PHMB	LOHMANN & RAUSCHER	Antibakterijsko delovanje

<b>TERAPEVTSKE OBLOGE</b> Potrebujejo sekundarno oblogo.	PROMOGRAM	SYSTAGENIX	Sestavljene iz 55 % kolagena in 44 % celuloze, ki je oksidirano regenerirana. V rani se razkroji in tvori granulate. Z izločkom tvori mehko peno, ki je v kontaktu s celotno površino rane (Cullen, Ivins, 2010). Nameščamo v dno rane.
	PROMOGRAM PRISMA		S srebrom.
	CADESORB	SMITH & NEPHEW	Mazilo s kombinacijo škroba, polietilen glikola in poloxamera, ki v stiku z izločkom tvori mehke, vlažne gel in uravnava pH v rani (Körber et al., 2006).

<b>AKRILATNE OBLOGE</b> So lahko v obliki obloge ali praška.	TEGADERM ABSORBENT	3M	Nameščamo jih 1–1,5 cm čez rob rane.
---	--------------------	----	--------------------------------------

<b>Dobro vpijajo izločke.</b> (Brown Etris et al., 2008).			
	ALTRAZEAL	ULURU	

<b>PRŠILA ZA POSPEŠEVANJE CELJENJARAN</b>	GRANULOX	SASTOMED GMB	Pršilo s hemoglobinom
	BIO SPREY	EURORESEARCH	Pršilo liofiliziranega kolagena tipa I.
	CICATRIDINE	FARMA DERMA s.r.l., Italija	Natrijeva sol hialuronske kisline 0,2 %